

# Estetsko-restaurativna nadogradnja u sklopu ortodontske terapije

---

**Pavišić, Vlatko**

**Master's thesis / Diplomski rad**

**2015**

*Degree Grantor / Ustanova koja je dodijelila akademski / stručni stupanj:* **University of Zagreb, School of Dental Medicine / Sveučilište u Zagrebu, Stomatološki fakultet**

*Permanent link / Trajna poveznica:* <https://um.nsk.hr/um:nbn:hr:127:168241>

*Rights / Prava:* [Attribution-NonCommercial-NoDerivs 3.0 Unported / Imenovanje-Nekomercijalno-Bez prerađivanja 3.0](#)

*Download date / Datum preuzimanja:* **2025-03-29**



*Repository / Repozitorij:*

[University of Zagreb School of Dental Medicine Repository](#)



SVEUČILIŠTE U ZAGREBU  
STOMATOLOŠKI FAKULTET

Vlatko Pavišić

**ESTETSKO-RESTAURATIVNA  
NADOGRADNJA U SKLOPU  
ORTODONTSKE TERAPIJE**

DIPLOMSKI RAD

Zagreb, rujan 2015.

Diplomski rad ostvaren je na  
ZAVODU ZA ENDODONCIJU I RESTAURATIVNU STOMATOLOGIJU  
STOMATOLOŠKOG FAKULTETA SVEUČILIŠTA U ZAGREBU

Voditelj rada: prof. dr. sc. Božidar Pavelić, Stomatološki fakultet

Lektor hrvatskog jezika: Nikolina Vlašić, mag. educ. philol. croat. Jaruščica 9b  
10020 Zagreb, 0992255854

Lektor engleskog jezika: Jana Merlin, mag. educ. philol. angl. Katančićeva 3 10000  
Zagreb, 0915616135

Rad sadrži: 35 stranica  
14 slika

Zahvaljujem prof. dr. sc. Božidaru Paveliću na iznimnoj susretljivosti, strpljivosti i stručnim savjetima potrebnim za izradu ovog diplomskog rada i estetsko-restaurativnog zahvata. Također, zahvaljujem svojim prijateljima Andreju, Bernardu, Kristijanu i Nikoli koji su mi studentske dane učinili zabavnim i lakšim.

Posebno zahvaljujem svojim roditeljima, Vjekoslavu i Mariji, koji su mi omogućili i pružili najbolje uvjete za obrazovanje te bili podrška tijekom školovanja. Svima vama veliko hvala.

# SADRŽAJ

1. UVOD.....	1
2. SVRHA RADA.....	3
3. PRIKAZ SLUČAJA .....	4
3.1. Povijest bolesti .....	4
3.2. Nalaz na gornjem postraničnom sjekutiću.....	4
3.3. Plan terapije .....	6
3.4. Osnovna sredstva i pribor uporabljen prilikom izrade preparacije .....	8
3.5. Određivanje međučeljusnih odnosa.....	9
3.6. Određivanje boje .....	9
3.7. Izrada preparacije.....	10
3.8. Jetkanje površine zuba .....	14
3.9. Nanošenje adhezijskog sustava .....	16
3.10. Postavljanje kompozitnog materijala i izrada estetske nadogradnje krun zuba.....	18
3.11. Završna obrada estetske nadogradnje.....	20
4. RASPRAVA .....	24
4.1. Direktna metoda izrade kompozitne nadogradnje .....	24
4.2. Kompozitne smole .....	26
4.3. Mikrodoncija .....	29
5. ZAKLJUČAK.....	30
6. SAŽETAK .....	31
7. SUMMARY.....	32
8. LITERATURA .....	33
9. ŽIVOTOPIS.....	35

## 1. UVOD

Više od 40 godina stomatolozi diljem svijeta koriste kompozite za direktnu izradu nadomjeska na prednjim zubima. Direktna estetsko-restaurativna nadogradnja u vrijeme razvoja kompozita bila je privremeno rješenje i improvizirana metoda prije konačne izrade indirektna nadogradnje ili krunice. Iako direktnom izradom u znatnoj mjeri štedimo zubno tkivo u odnosu na indirektna metode, direktna metoda može biti izazovnija i tehnički osjetljivija (1). Budući da se od kliničara ne očekuje samo tehnička spretnost i poznavanje metode nego i umjetnička vještina u rekonstrukciji prirodnog zuba, kako bi se kompozitna nadogradnja potpuno estetski i funkcijski uklopila u postojeći zubni niz i postala „nevidljivom“. S vremenom se pokazalo kako direktna metoda postavljanja kompozitne nadogradnje ima brojne prednosti: ta tehnika maksimalno čuva tvrdo zubno tkivo, pacijentov izgled odmah je poboljšán, a terapeut kasnije može učiniti eventualni endodontski zahvat bez narušavanja estetike, dok sve ostale mogućnosti estetsko-restaurativne nadogradnje ostaju otvorene (1).

Napretkom tehnologije kompozitni materijali postaju estetski prihvatljiviji, što je iznimno važno za nadogradnje u području prednjih zubi. Osim razvoja kompozita, estetsko-restaurativna stomatologija razvija se i kroz poboljšanja adhezijskih sustava te razvojem minimalno invazivnih preparacija (2). Kompozitni smolasti materijali moraju odolijevati žvačnim silama i pokazati fizička svojstva slična prirodnom zubu, a uz to moraju biti visoko estetski. Kako bi pronašli savršeni materijal, stomatolozi su kompozitnim materijalima mijenjali količinu i omjer anorganskih čestica i organske smole tražeći zlatnu sredinu između materijala koji bi bio dobre poliranosti i materijala koji bi odolijevao žvačnim silama (2). Današnji kompoziti pokazuju

dugoročnost, dobru poliranost, dobru povezanost s dentinom i caklinom te visoku estetiku. Unatoč tome, zahtjevnost i osjetljivost potrebne tehnike postavljanja kompozita u području prednjih zubi i dalje može predstavljati problem (3).

## **2. SVRHA RADA**

Svrha ovog rada jest opisati izradu kompozitnog nadomjestka na gornjem postraničnom sjekutiću pomoću *finger-tip* tehnike te prikazati postupak primjene suvremenih kompozitnih materijala u izradi nadomjestka koji je funkcionalno i estetski zadovoljavajući za pacijenta.



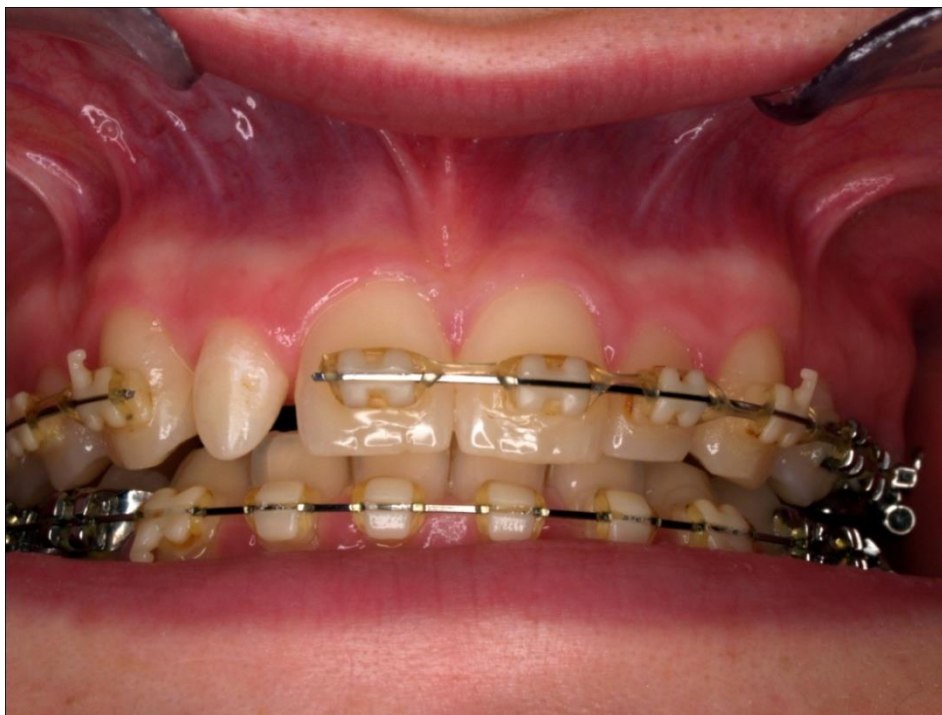### **3. PRIKAZ SLUČAJA**

#### **3.1. Povijest bolesti**

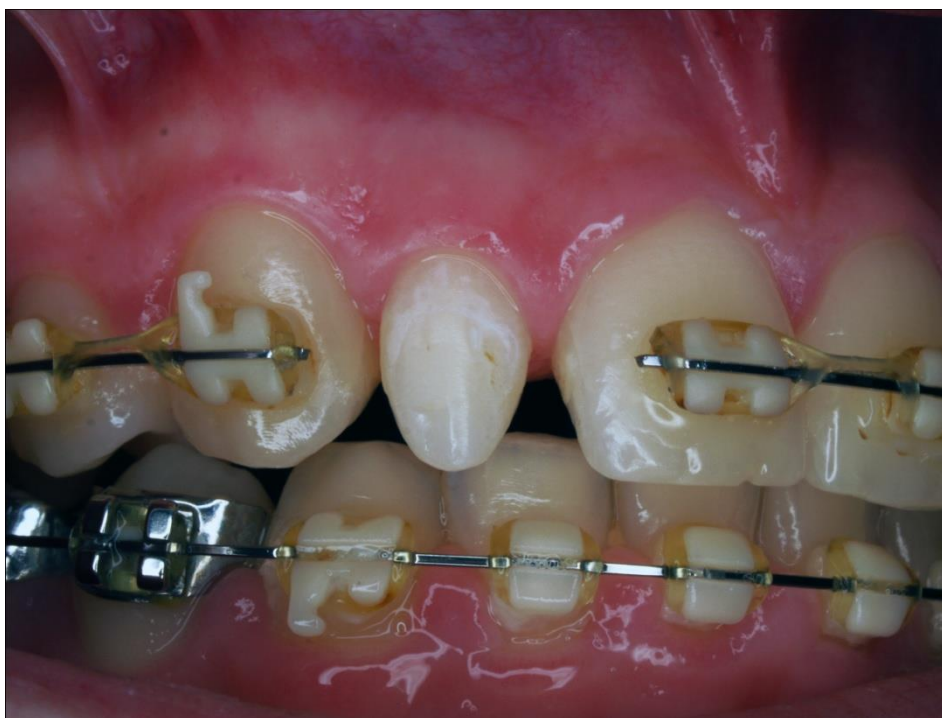Pacijenticu u dobi od 16 godina ortodont upućuje na zavod za restaurativnu stomatologiju u svrhu zbrinjavanja estetskog nedostatka na gornjem desnom postraničnom sjekutiću (mikrodoncija i koničan oblik krune zuba) radi omogućavanja daljnje provedbe i završavanja ortodontske terapije. Fiksni ortodontski aparat je postavljen je prije 24 mjeseca. Prije upućivanja na izradu rekonstrukcije odstranjena je bravica s gornjeg desnog postraničnog sjekutića.

#### **3.2. Nalaz na gornjem postraničnom sjekutiću**

Uočena je mikrodoncija i koničan oblik krune zuba. Na vanjskoj površini zuba vide se djelomični ostaci kompozitnog cementa te demineralizirajuća područja oko mjesta gdje je bila pričvršćena bravica za vrijeme provođenja ortodontske terapije (slike 1 i 2).



Slika 1. *Klinički nalaz zuba 12: mikrodoncija i konični oblik krune.*



Slika 2. *Klinički nalaz zuba 12: demineralizirajuća područja.*

### 3.3. Plan terapije

Planirano je direktnom metodom izraditi estetsku adhezijsko-kompozitnu rekonstrukciju krune zuba kojom će se postići željeni oblik u svrhu nastavljanja i završetka ortodontske terapije. Rekonstrukcija zuba važna je radi dobivanja određenog oblika krune zuba koja bi se u svojoj funkciji uskladila kako sa susjednim zubima tako i sa zubima suprotne čeljusti. U svojoj osnovnoj namjeni takva rekonstrukcija ima privremenu zadaću. Po završetku provedene ortodontske terapije, a nakon odstranjenja ortodontskog aparatića, pristupilo bi se završnoj izradi estetske nadogradnje. Završna estetska rekonstrukcija provela bi se u dogovoru i prema željama pacijentice.

U planu provođenja rekonstrukcijske terapije pacijentici su objašnjeni mogući postupci i načini njihova provođenja, od najjednostavnijih, direktnih pristupa izrade estetske nadogradnje, do složenih fiksno-protetskih radova (4, 5) (izrada nemetalne keramičke djelomične ili potpune krunice, izrada *non-prep* keramičke ljuske ili keramičke ljuske s minimalnom preparacijom i izrada kompozitne rekonstrukcije direktnom metodom). Ukoliko se odluči za direktan način izrade estetske nadogradnje, terapeut mora donijeti odluku o vrsti preparacije, izboru restaurativnog materijala te načinu provođenja kompletnog kliničkog postupka (6). S obzirom na to da bi izrađena rekonstrukcija trebala predstavljati određenu vrstu privremenoga rješenja, u završnom je razgovoru donesena odluka o izradi estetske rekonstrukcije kompozitnim materijalom jer je ekonomski najpovoljnija, a estetski zadovoljavajuća i vremenski najbrže izvediva opcija.

U samom planiranju načina provođenja izrade estetske rekonstrukcije odlučeno je istu učiniti primjenom tzv. *finger-tip* tehnike. *Finger-tip* metoda

postupak je oblikovanja zuba na način da se prvo oblikuje unutarnja, odnosno nepčana ploha, a zatim vanjska ploha zuba. Nepčana se ploha oblikuje pomoću prozirne matrice, koja se pomoću prsta pridržava uz nepčanu osnovu krune zuba. Prozirna celuloidna matrica može se dodatno učvrstiti pomoću interdentalnih kolčića čime se omogućuje uredno nalijeganje kompozitnog materijala uz pripremljenu površinu te izbjegava stvaranje odstojeće estetske rekonstrukcije u postraničnim dijelovima krune zuba. Za izradu estetske rekonstrukcije uporabljen je uobičajeni postupak koji se primjenjuje prilikom izrade kompozitnih nadogradnji: analiza kliničkog nalaza, izolacija radnoga polja, izrada preparacije, jetkanje 37-postotnom ortofosfornom kiselinom u obliku gela, ispiranje, sušenje, nanošenje i polimerizacija adhezijskoga sustava, nanošenje i oblikovanje kompozitnoga materijala, polimerizacija, završna obrada i poliranje.

Poteškoću u estetskom zbrinjavanju predstavlja nalaz mikrodoncije u sklopu ortodontske anomalije. U takvom slučaju neophodan je konzilijarni pristup zbrinjavanju nastalih anomalija. Plan terapije mora biti brižljivo izrađen s jasno određenim ciljem i načinom provođenja rekonstrukcijske terapije. Završni rezultat ortodontsko-rekonstrukcijske terapije mora biti postava i izgled žvačnih jedinica koje će u potpunosti ispunjavati funkcijske i estetske zahtjeve. Rekonstrukcije kojima se nadograđuju dijelovi zuba bez osnovne potpore kao što je produženje krune zuba ili zatvaranje dijasteme (7, 8) mogu biti problematične. Zbog navedenog, prilikom planiranja izrade većih, vidljivih rekonstrukcija trebalo bi razmisliti o primjeni nano odnosno nano-hibridnih kompozitnih materijala. Prije svake primjene važno je pročitati knjižicu s uputstvima za primjenu i fizičko-kemijskim karakteristikama određenih kompozitnih materijala te obratiti pažnju na svojstva koja su važna za

uspješno provođenje terapijskog postupka kojim će i pacijent i terapeut biti zadovoljni (9, 10).

### **3.4. Osnovna sredstva i pribor uporabljen prilikom izrade preparacije**

- Ortofosforna kiselina: *Email Preparator (IvoclarVivadent, Schaan, Liechtenstein)*
- Samojetkajući adhezijski sustav: *AdheSE (IvoclarVivadent, Schaan, Liechtenstein)*
- Tekući kompozitni materijal s dodanim nano česticama: *Tetric EvoFlow (IvoclarVivadent, Schaan, Liechtenstein)*
- Nanohibridni kompozitni materijal: *Empress Direct (IvoclarVivadent, Schaan, Liechtenstein)*
- Lampa za polimerizaciju: *Blue Phase C8 (IvoclarVivadent, Schaan, Liechtenstein)*
- Držać okolnog mekog tkiva: *OptraGate (IvoclarVivadent, Schaan, Liechtenstein)*
- Prozirne matrice: *Hawe Striproll (KerrHawe, Bioggio, Swiss)*
- Interdentalni drveni kolčići: *Sycamore Interdental Wedges (Kerr Hawe, Bioggio, Swiss)*
- Dijamantna fina brusna tijela (*Komet, Lemgo, Germany*)
- Polirni diskovi: *Soflxe XT Discs, (3M ESPE, Seefeld, Germany)*
- Gumice za poliranje: *OptraPol (IvoclarVivadent, Schaan, Liechtenstein)*
- Četkice za poliranje (*Komet, Lemgo, Germany*).

### 3.5. Određivanje međučeljusnih odnosa

Prilikom navedenog određivanja važno je odrediti raspoloživi odnos prema mezijalnom i distalnom susjedu, odnosno predstaviti si izgled buduće izrađene krune zuba. U odnosu s antagonistima važno je odrediti početni statični odnos (fiziološko mirovanje i centralna okluzija – postojanje ili nepostojanje kontakta u navedenim položajima) te dinamičan odnos funkcijskih kretnji (antero-posteriorne, latero-lateralne). U ovoj fazi izrade estetske nadogradnje važno je uočiti i odstraniti moguće smetnje pri zagrizu koje naknadno mogu dovesti do pucanja i/ili loma izrađene nadogradnje.

### 3.6. Određivanje boje

Pri odabiru boje i nijanse bitno je znati da se ne možemo uvijek oslanjati na ključeve boja zbog toga što mnogi od njih nisu izrađeni od restaurativnog materijala kojeg koristimo. Najčešće postoje samo u jednoj debljini, a debljina restaurativnog materijala doprinosi optičkim svojstvima. Nomenklatura restaurativnih materijala može biti zbunjujuća jer nazivi kao što su *dentine*, *body* i *opaque* mogu biti sinonimi. Ključeve boja za kompozitne materijale ne možemo uspoređivati s ključevima boja za keramiku. Isto tako valja imati na umu da kompozitne smole tijekom polimerizacije malo promijene nijansu.

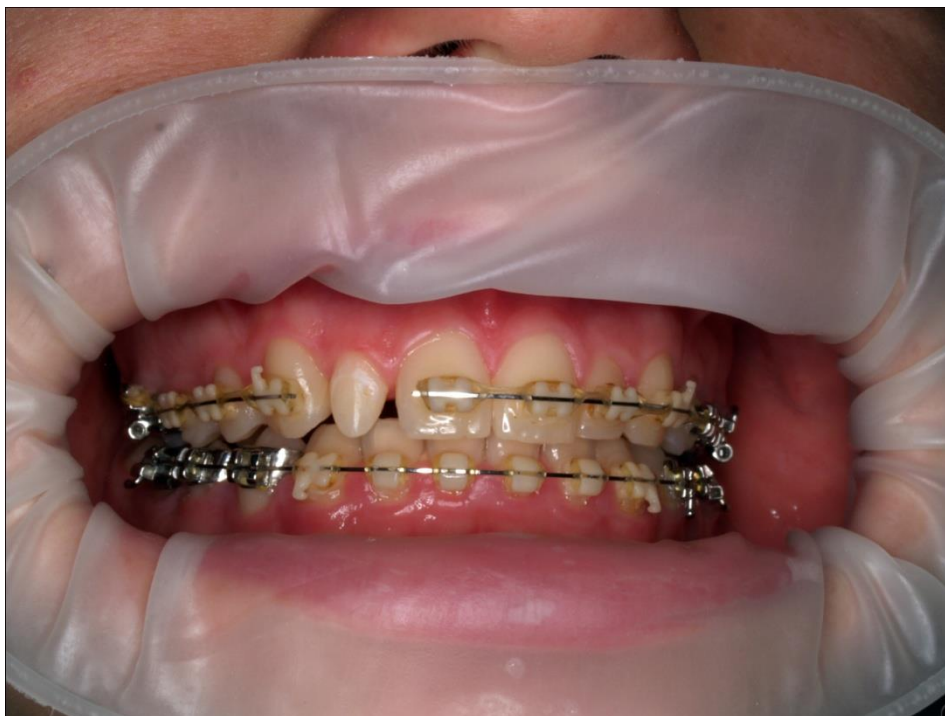Preporučene smjernice pomažu nam kako bismo što preciznije odredili ne samo boju nego i nijansu zubne strukture koju rekonstruiramo. Nijansu treba određivati na samom početku restauracije, prije sušenja tvrdih zubnih tkiva, jer presušena caklina i dentin djeluju svjetlije. Također, odmah treba odrediti i nijansu dentina, ukoliko je izložen. Uspoređujući nijansu sa susjednim zubom koji je čitav,

srednja trećina treba biti osnovna nijansa, a određivanje nijanse mora se izvršiti brzo jer se oko prilagodi boji. Preporučuje se iz istog razloga nakratko gledati u komplementarnu, plavu boju dok korištenjem različitih izvora svjetla izbjegavamo efekt metamerizma. To je efekt koji se javlja promatranjem pod drukčijim svjetlima, jer boja izgleda drukčije pod različitom vrstom osvjetljenja. Dobro je imati na umu ove savjete kako bismo što kvalitetnije i preciznije odredili nijansu, zasićenost i ostala svojstva boje te optička svojstva materijala.

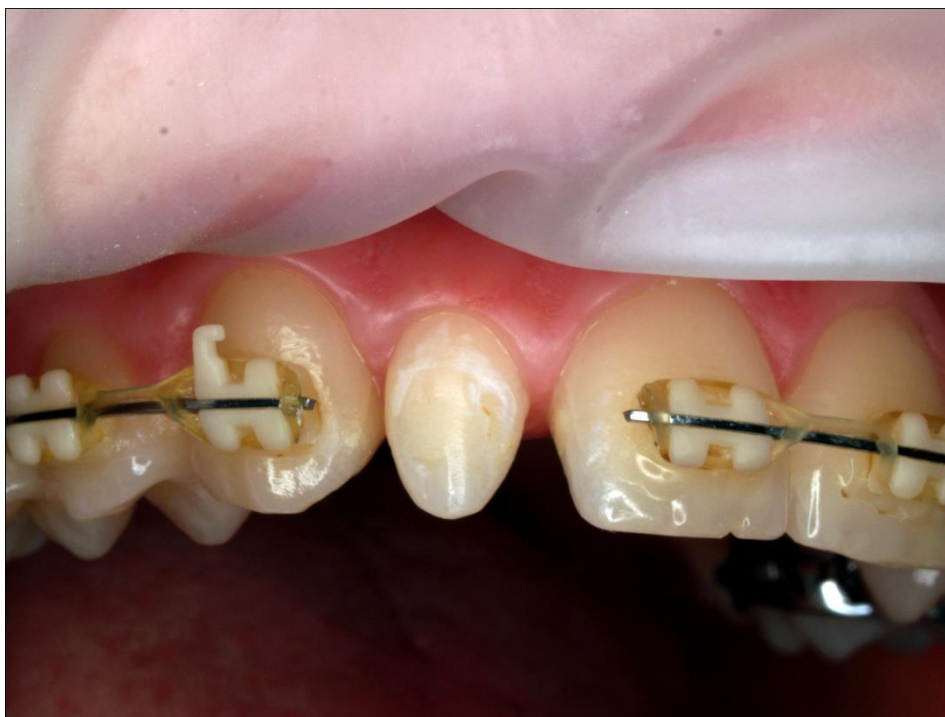Nakon pregleda zuba i utvrđivanja optičkih svojstava, boje i oblika možemo lakše odabrati pravi materijal i metodu postavljanja kompozita kako bismo na najjednostavniji način postigli maksimalno estetsku nadogradnju.

### **3.7. Izrada preparacije**

Preparacijom za ovakav vid rekonstrukcije želi se dobiti što je moguće veća površina za vezu uz što manje odnošenje preostalog dijela tvrdih zubnih tkiva (cakline, dentina, cementa). Prije početne preparacije radno polje se prikazuje i izolira pomoću *Optragate* držača mekog tkiva (*Vivadent, Shaan, Liechtenstein*) (slike 3 i 4).



Slika 3. Postavljeni OptraGate sustav za izolaciju radnog polja.

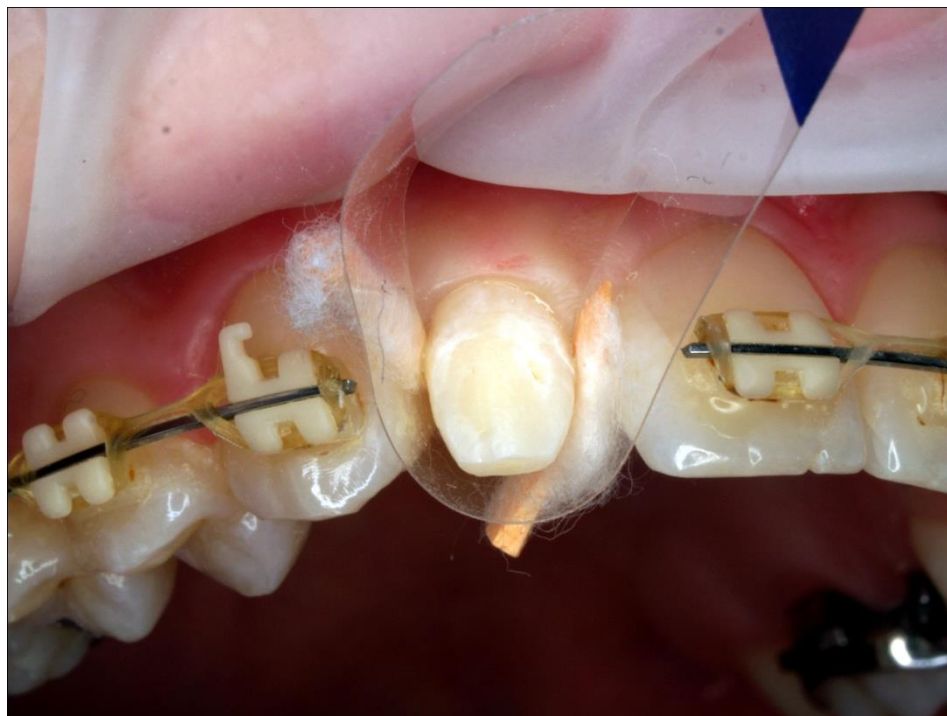

Slika 4. Prikaz izoliranog polja u području zuba 12.



Pomoću izduženog koničnog dijamantnog brusnog tijela, finoće dijamantnih čestica od 25 mikrona odstranjeni su ostaci kompozitne smole zaostale nakon odstranjenja bravice te demineralizirani površinski dijelovi cakline, obrađena je cijela površina krune zuba planirana za sidrenje buduće nadogradnje. Prilikom provođenja takve obrade površine ne izrađuje se duboka preparacija već se radi načinom minimalno-invazivne preparacije, odnosno minimalno se odnosi površinski dio cakline sa svih ploha na koje će se vezati estetska rekonstrukcija. Pravilnom preparacijom dolazi do micanja ostataka organskih precipitata, površinski demineraliziranih dijelova cakline i ostataka kompozitnog cementa zaostalog nakon skidanja ortodontske bravice. Cilj je dobiti pripremljenu caklinsku površinu za postupak jetkanja.

S obzirom na koničan oblik zuba, sam vrh krune skraćen je približno 3 mm, čime je dobivena osnova za izradu željenog oblika zuba te dio puknuća cakline s izraženom demineralizacijom u području vrata zuba (dužine 2mm i širine 1mm). Nakon izrade osnove za rekonstrukciju pristupa se izolaciji zuba pomoću prozirne matrice i interdentalnih kolčića. Izolacija zuba pomoću prozirne matrice i interdentalnih kolčića mora biti provedena *lege artis*. Svrha izolacije je, s jedne strane, izolirati pripremljenu preparaciju od okoline (slina, krv), a s druge strane izolirati usnu šupljinu od kontakta s kiselinom i adhezijskim sustavom (slika 5).

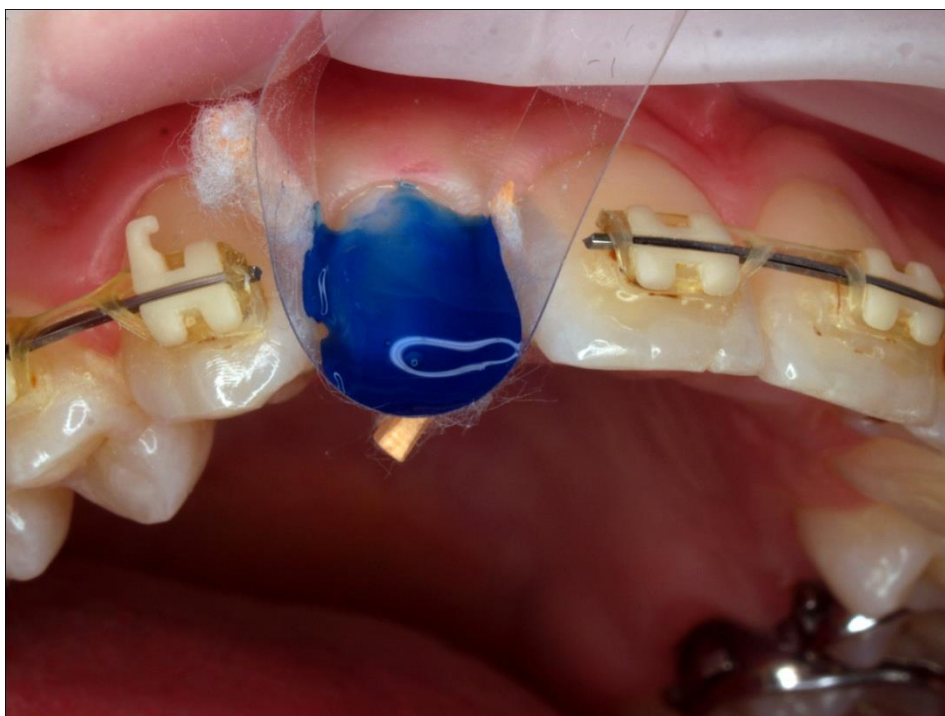

Slika 5. Postavljena prozirna matrica i interdentalni kolčići.

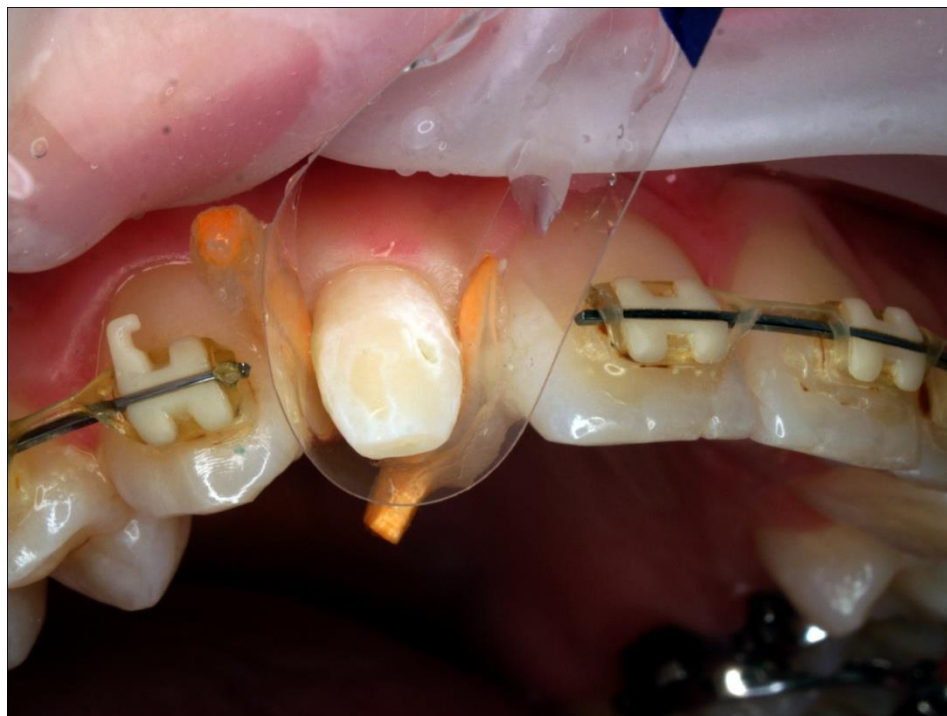Osim zaštitne, ovdje matrica ima i oblikovnu ulogu jer svojim položajem i oblikom čini osnovu za postavljanje materijala za izradu rekonstrukcije. Važno je da granica prema postraničnim dijelovima vrata zuba bude besprijekorno napravljena i osigurana pomoću interdentalnih kolčića. Matrica se ne smije micati i mora čvrsto prilijegati uz krunu zuba. To se postiže primjenom interdentalnih kolčića koji se dodatno oblože tankim slojem vate. U ovome postupku uporabljeni su interdentalni drveni kolčići *Sycamore Interdental Wedges* (KerrHawe, Bioggio, Swiss). Vata postavljena oko kolčića navlači prisutnu vlagu u području kontakta matrice i time priječi njeno prodiranje u područje preparacije. Tijesan kontakt uz površinu zuba osigurava savršen prijelaz izrađene nadogradnje prema kruni zuba. Nakon što je postignut željeni oblik i položaj matrice, pristupa se jetkanju isprepariranog i izoliranog područja.

### 3.8. Jetkanje površine zuba

Jetkanje pripremljene preparacijske površine provelo se u vremenu od 15 sekundi pomoću kiseline *Email Preparator* (*Ivoclar Vivadent, Schaan, Liechtenstein*) nakon čega se ista temeljito isprala i osušila (slike 6 i 7).



Slika 6. *Postupak jetkanja.*



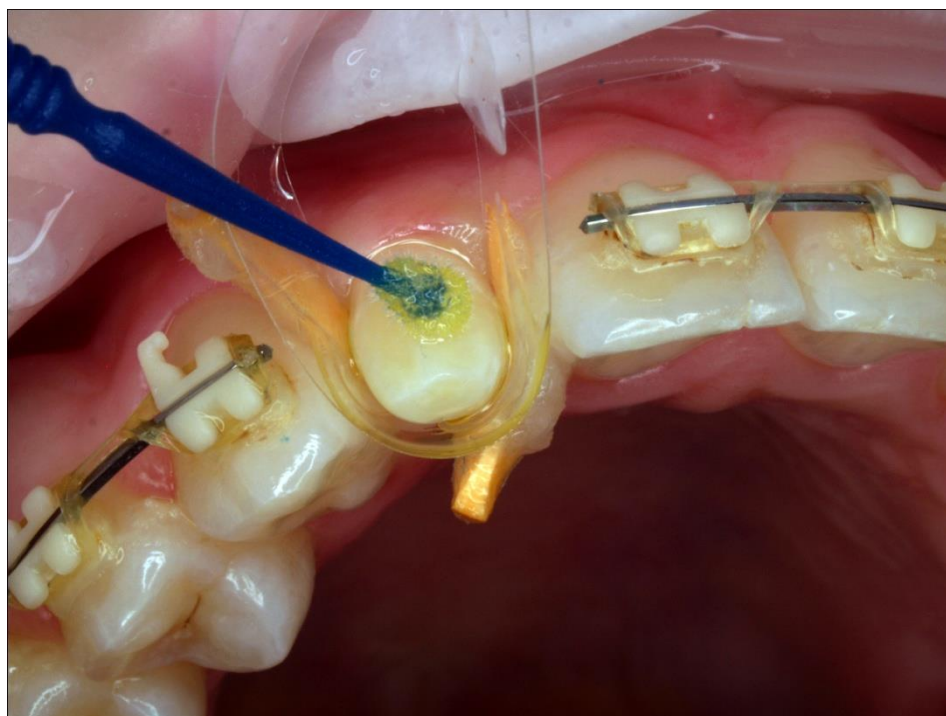Slika 7. Zub nakon jetkanja, ispiranja i sušenja.

Kiselina se nanijela na cijelo područje pripremljene preparacije, pri čemu se područje približno 2 mm od ruba gingive nije jetkalo, osim u jednom uskom području (2 mm dužine i 1 mm širine) na kojem je bila prisutna pukotina s demineralizacijom. Navedeni je dio prvotno obrađen finim dijamantnim brusnim tijelom, a zatim najetkan, ispran i osušen zajedno s preostalom površinom.

Ukoliko nije neophodno, kod izrade ovakve vrste estetske nadogradnje dio zuba prema rubu gingive ne preparira se niti se obuhvaća restauracijom. Razlog tome je provođenje završne obrade i naknadni problemi oko održavanja higijene. Nakon provedene kontrole izgleda dobivene retencijske površine pristupilo se nanošenju adhezijskog sustava.

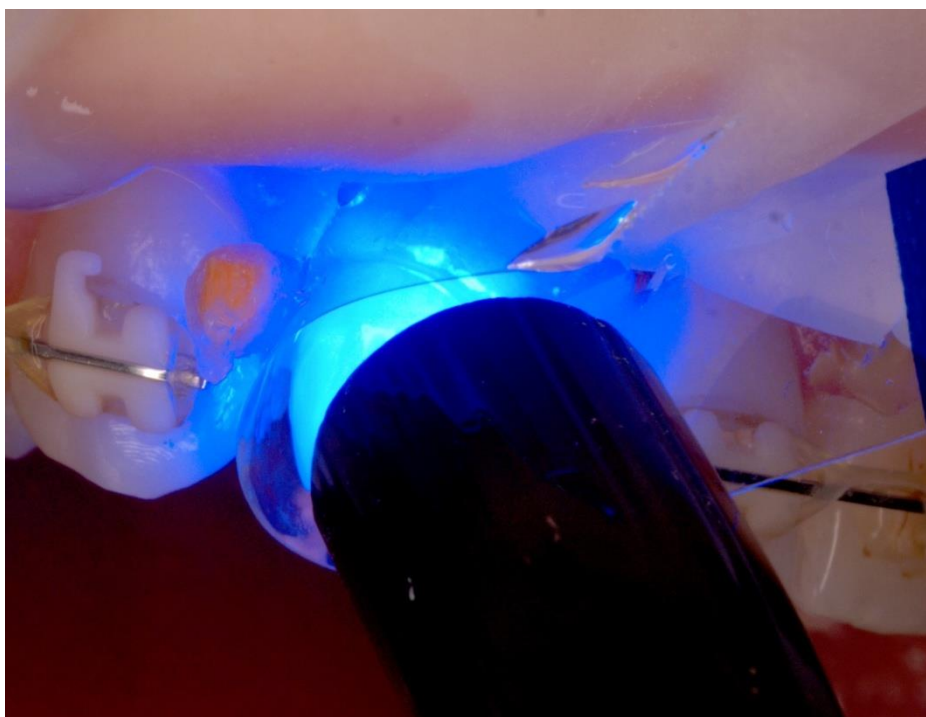
### 3.9. Nanošenje adhezijskog sustava

U izradi rekonstrukcije uporabljen je samojetkajući adhezijski sustav šeste generacije *AdheSE (IvoclarVivadent, Schaan, Liechtenstein)* koji pripada grupi tzv. *no mix* sustava. Pojam *no mix* kod šeste generacije znači da se sustav (samojetkajući primer i adheziv) nanosi jedan za drugim, odnosno da se ne miješaju međusobno prije nanošenja u kavitet. Sustav je primijenjen prema preporuci proizvođača. Samojetkajući primer nanesen je na područje cijele krune koja je predviđena za vezu s nadogradnjom. Primer je nanesen u vremenu od 30 sekundi te ravnomjerno raspoređen na cijelu retencijsku površinu i potom ispuhan do potpunog odstranjenja tekućih ostataka. Nakon toga, u istom vremenu, nanesen je adheziv (slika 8) preko cijele površine te ravnomjerno raspoređen nakon čega je ostatak odstranjen pomoću kistića te završno ispuhan laganom strujom zraka.



Slika 8. Nanošenje adhezijskog sustava.

Tijekom nanošenja primera i adheziva rađeni su pažljivi pokreti utrljavanja u tvrda zubna tkiva. Nakon tako provedene pripreme, prije polimerizacije, cijela je površina temeljito pregledana kako ne bi zaostale nakupine adhezijskoga sustava. Kada se vidjelo da nema ostataka adheziva te da je cijela površina prekrivena adhezijskim sustavom, pristupilo se polimerizaciji iste. Polimerizacija je provedena led lampom *BluePhaseC8 (IvoclarVivadent, Schaan, Liechtenstein)* u dva navrata po deset sekundi (vanjska i unutarnja strana krune zuba), intenzitet: *Low Power* (slika 9). Nakon završene polimerizacije pristupilo se izradi kompozitne nadogradnje.



Slika 9. Polimerizacija adhezivnog sustava plavim svjetlom.

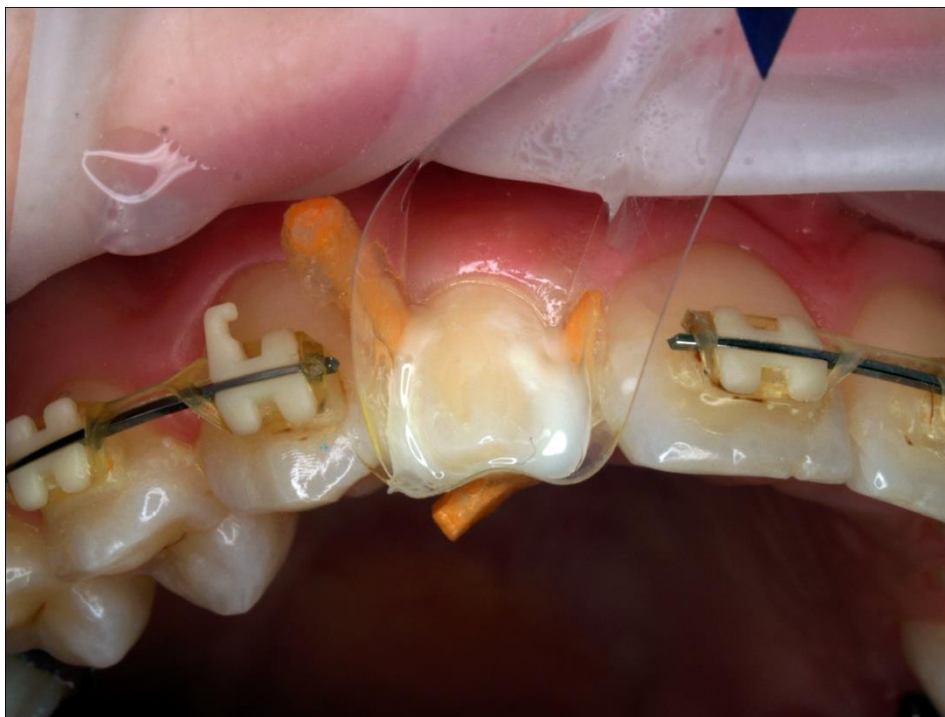### **3.10. Postavljanje kompozitnog materijala i izrada estetske nadogradnje**

#### **krune zuba**

Prije samog postavljanja kompozitnog materijala provjerava se prilijevanje matrice uz zub te mogućnost njezina oblikovanja, koja bi činila osnovu buduće krune zuba. Kada je dobivena željena osnova, u područje između zuba i matrice pažljivo je stavljena osnova od tekućeg kompozitnog materijala *Tetric EvoFlow* boja A2 (*IvoclarVivadent, Schaan, Liechtenstein*). Istiskivanje materijala rađeno je postupno od područja vrata zuba prema rubnom dijelu krune pazeći da se kompozitni materijal ravnomjerno raspoređi te da ne zaostanu mjehurići zraka.

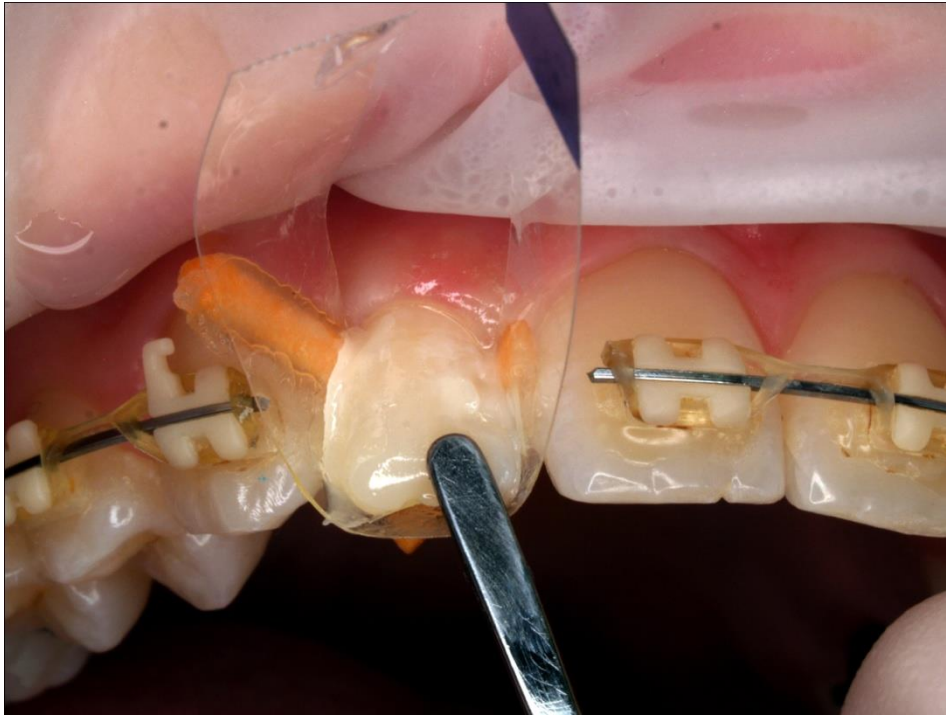Nakon što je postignut željeni oblik nepčane osnove, pristupilo se polimerizaciji tekućeg kompozitnog materijala dva puta po dvadeset sekundi (djelujući na vanjsku i unutarnju stranu), intenziteta: *Soft Start*. Na tako dobivenu osnovu (slika 10) nastavljena je izrada nadogradnje pomoću kompozitnog materijala *EmpresDirect* (*IvoclarVivadent, Schaan, Liechtenstein*). Uporabljene su boje A2 dentinska, A2 caklinska i A1 caklinska. S obzirom na to da je postojala dentinska opaktna osnova zuba na pripremljenoj preparaciji, preostali dio zuba nadograđen je „točkasto” dodanom dentinskom bojom zbog postizanja osnove sličnoj onoj na susjednom središnjem sjekutiću. Nanesena su dva sloja. U prvome sloju nanosena je navedena dentinska osnova oblika dvaju manjih oblutaka i odmah preko nje caklinska boja A2. Boje su zajedno raspoređene preko cijele plohe, do 2 mm prije ruba gingive, prateći morfološke karakteristike i raspored boja na susjednim zubima (slika 11). Nakon postignutog željenog oblika i rasporeda boja, nanoseni sloj polimerizirao se kroz 40 sekundi s vanjske strane, intenziteta: *Soft Start*. U sljedećem sloju nanosene su caklinske boje A2 i A1. Obje su boje nanosene istovremeno te

raspoređene na incizalnoj trećini i prijelazu prema srednjoj i cervikalnoj trećini. Nakon završne polimerizacije pristupilo se oblikovanju i završnoj obradi izrađene estetske rekonstrukcije.



Slika 10. *Postavljena osnova od tekućeg kompozita s nepčane strane.*



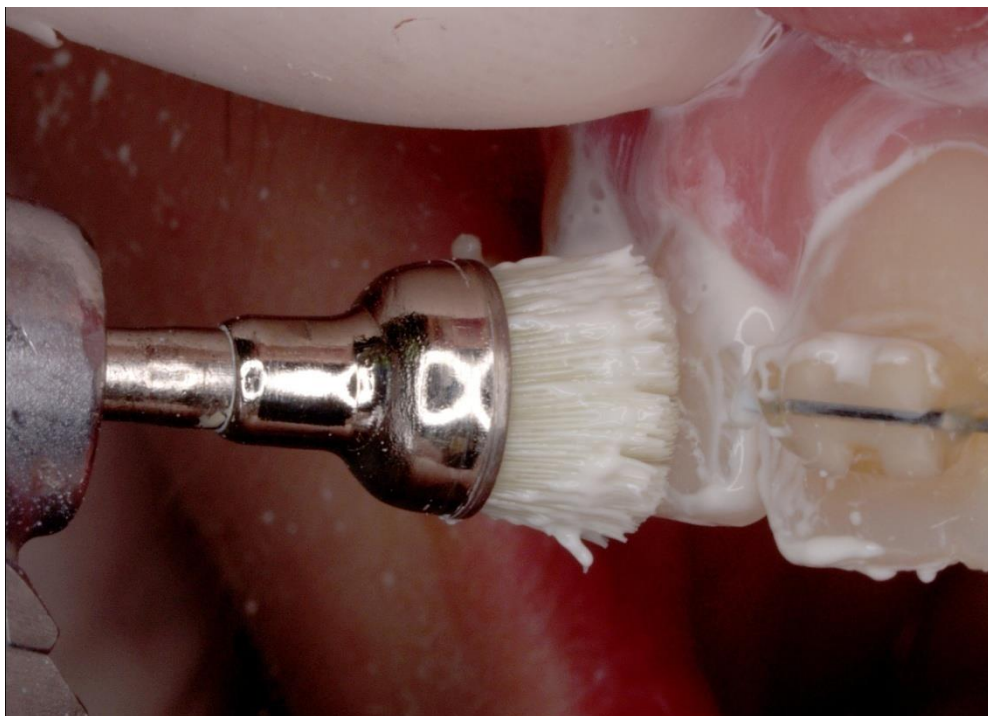


Slika 11. Postavljanje kompozita (istovremeno nanošenje više različitih boja i oblikovanje cijele krune).

### 3.11. Završna obrada estetske nadogradnje

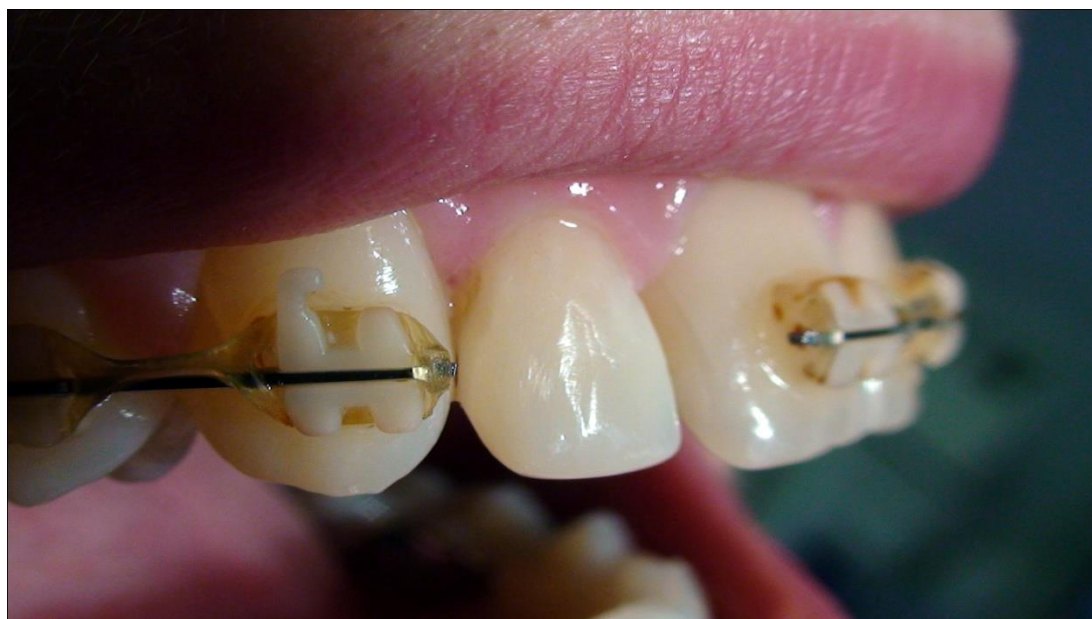Završna obrada rađena je pomoću finih dijamantnih brusnih tijela. Za nepčanu stranu rabljeno je zaobljeno dijamantno brusno tijelo *football diamond dental bur* finoće 25  $\mu\text{m}$  (*Komet, Lemgo, Germany*). Finija obrada izvršena je diskovima *Soflxe XT Discs* (*3M ESPE, Seefeld, Germany*), gumicama za poliranje kompozitnih ispuna (*Ivoclar Vivadent, Shaan, Lieshtenstein*), polirnim trakicama za obradu postraničnih dijelova nadogradnje (*3M ESPE, Seefeld, Germany*) te četkicama za poliranje (*Komet, Lemgo, Germany*) uz pastu za remineralizaciju zuba koja sadrži kazein fosfopeptid i amorfni kalcij-fosfat (*GC Tooth Mousse, GC, Tokyo, Japan*).

U prvom koraku usklađen je odnos s antagonistima te su odstranjene smetnje i postojeći kontakti (centralna okluzija te klizne antero-posteriorne i latero-lateralne kretnje) pomoću zaobljenog dijamantnog brusnog tijela namijenjenog obradi nepčane plohe (*football diamond bur*). Nakon toga pristupilo se oblikovanju same krune zuba u odnosu na susjedne zube (središnji sjekutići, očnjak) pomoću diskova i trakica za poliranje kompozitnih ispuna (*Komet, Lemgo, Germany*). Kada se postigao željeni oblik, pristupilo se karakterizaciji, odnosno specifikaciji same površine izrađene kompozitne nadogradnje. Karakterizacija površine rađena je pomoću finih izduženih igličastih dijamantnih brusnih tijela, finoće 20  $\mu\text{m}$  (*Komet, Lemgo, Germany*) te pomoću diskova za poliranje kompozitnih materijala (*3M ESPE, Seefeld, Germany*). Kod obrade pomoću polirnih diskova *Soflxe XT* uporabljene su sve četiri vrste, po gruboći, odnosno finoći radne površine (od smeđe prema žutoj). Uporabom polirnih trakica (*3M ESPE, Seefeld, Germany*) napravljena je završna obrada postraničnih dijelova nadogradnje u aproksimalnim prostorima. Pomoću izduženih uskih dijamantnih brusnih tijela, finoće 20  $\mu\text{m}$  (*Komet, Lemgo, Germany*), pažljivim je pokretima rađena karakterizacija površine koja se naknadno ponovno obradila diskovima za poliranje. Nakon završene specifikacije pristupilo se završnom poliranju pomoću gumica (*Ivoclar Vivadent, Schaan, Liechtenstein*) te završnim laganim površinskim dodirima četkicom (*Komet, Lemgo, Germany*) i pastom za poliranje i remineralizaciju (*GC Tooth Mousse GC, Tokyo, Japan*) (slika 12).

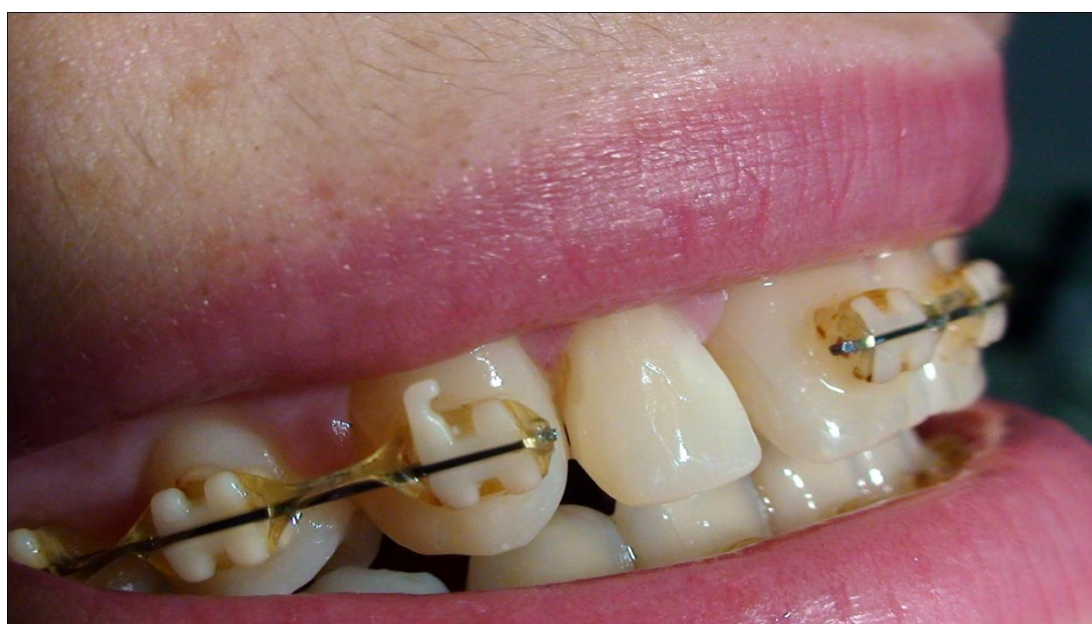

Slika 12. *Završno poliranje estetske rekonstrukcije.*

Tijekom cijelog postupka obrade pacijentica je kontrolom pomoću velikog zrcala izražavala svoje želje o završnom izgledu zuba. Kada je završen kompletan postupak, pristupilo se kontroli napravljenog rada. Pomoću sonde i ogledala prekontrolirani su svi prijelazi između nadogradnje i zuba te se pomoću zubnoga konca provjerilo stanje u području aproksimalnih površina. Po završnoj kontroli pacijentica je upućena ortodontu radi nastavljanja i završetka provedbe ortodontske terapije. S pacijenticom je dogovoren kontrolni pregled nakon završetka ortodontske terapije, pri čemu bi se dogovorio završni postupak. Pacijentica je trenutno izuzetno zadovoljna s izrađenom nadogradnjom te je izrazila želju da, ukoliko ne mora, ne bi provodila daljnje rekonstruktivne zahvate koji bi obuhvaćali dodatno brušenje zuba i fiksno-protetsku opskrbu. Na slikama 13 i 14 prikazan je završni izgled estetske rekonstrukcije.



Slika 13. *Izgled neposredno nakon završetka rekonstrukcije.*



Slika 14. *Završni izgled rekonstrukcije.*

## **4. RASPRAVA**

### **4.1. Direktna metoda izrade kompozitne nadogradnje**

Velika popularnost kompozitnih materijala za izradu nadogradnja na prednjim zubima proizlazi iz njihove prihvatljive dugovječnosti, estetike i financijske pristupačnosti. Često indicirana, i svakom terapeutu dostupna, direktna metoda izrade kompozitne nadogradnje na prednjim zubima rijetko je odabrana zbog toga što je zahtjevna za izvesti, iziskuje previše vremena, a uspjeh u smislu estetike često je nepredvidljiv (1). Kada su estetski zahtjevi visoko postavljeni, kliničari češće odabiru za njih sigurniju, ali za pacijenta invazivniju, indirektnu metodu, oslanjajući se na umijeće postupka izrade u laboratoriju.

Indikacije za odabir direktne metode su brojne. Možemo ju upotrijebiti kod terapije karijesnih lezija, fraktura krune, estetskih poboljšanja u smislu promjene boje, oblika, dužine itd., zatvaranja dijastema, popravaka indirektnih nadogradnji i prilikom nadomještanja jednog izgubljenog zuba, povezivanjem vlaknima ojačanima kompozitnim mostovima (1).

Glavna prednost direktne izrade kompozitne nadogradnje je ta što zahtijeva minimalnu ili gotovo nikakvu preparaciju, što sa sobom nosi manji rizik oštećivanja pulpe, a samim time i komplikacije u smislu endodontske terapije. Ukoliko nadogradnja ne uspije ili nakon kratkog vremena otpadne, vrlo se lako napravi nova. Male popravke lako je učiniti, a okluzalne smetnje odmah se mogu ukloniti. Umanjen je i rizik od abrazivnog trošenja zubi suprotne čeljusti (1).

Izgled pacijentovih zubi bitan je faktor koji utječe na pacijentovo samopouzdanje. Zato je direktna metoda bolja jer pacijent u jednoj posjeti dobiva

„novi zub“ bez potrebe za privremenim zubima, a i niža cijena izrade pacijentima je vrlo primamljiva. Ako se nakon nekog vremena pacijent odluči za neku drugu vrstu nadomjestka, sve mogućnosti ostaju otvorene.

Od nedostataka bitno je napomenuti održavanje kompozitne nadogradnje. Kako bi zaista bile dugovječne, s vremena na vrijeme rekonstrukcija se mora kontrolirati, odnosno po potrebi obnoviti ponovnim poliranjem i uklanjanjem eventualnih rubnih obojenja. Još jedan nedostatak je složenost izrade koja katkad može biti pravi izazov. Potrebno je poznavanje optičkih svojstava materijala, zubnih proporcija i njihova odnosa sa susjednim zubima i okolnim mekim tkivom (1).

Dvije su općeprihvaćene direktne metode restauracije većeg dijela krune na prednjim zubima: tehnika silikonskog ključa i *finger tip* tehnika. Tehnikom silikonskog ključa oštećeni se zub najprije nadogradi kompozitnim materijalom. Zatim se, nakon kratke obrade privremene krunice, otisne područje s gumastim materijalom koji se, kad se stvrdne, precizno odreže kako bi se odstranio vestibularni dio gumastog otiska. Od gumastog materijala ostaje oralni dio s otisnutom palatinalnom plohom privremene krune i susjednih zubi. Na kraju tog postupka ono što ostaje jest baza od gumastog materijala odnosno silikonski ključ. Na silikonski se ključ nanosi kompozit u obliku otisnute palatinalne plohe, dok se vestibularna ploha proizvoljno oblikuje u skladu s estetskim zahtjevima (6).

Druga je metoda direktne restauracije *finger-tip* tehnika u kojoj se, pomoću prozirne celuloidne matrice, pridržavane prstom, oblikuje osnova buduće estetske nadogradnje. Ona je nešto zahtjevnija za kliničara i o njoj je bilo riječi ranije u tekstu.

## 4.2. Kompozitne smole

Početak razvoja kompozitnih smola započeo je Rafael L. Bowen kada je 1962. godine uveo *bisphenol A-glycidyl methacrylate (Bis-GMA)* u akrilnu smolu. Kompozitna smola kao zamjena za akrilnu predstavljena je 1970. godine (3), a četiri godine poslije uvodi se molekula *uretan-dimetacrylat (UDMA)* u kompozitne smole koja pokazuje bolju stabilnost boje (11). Nove su smole polimerizirale pomoću UV ili plavog vidljivog svjetla, za razliku od akrilnih, koje su polimerizirale miješajući bazu s katalizatorom (3). Međutim, kako se pokazalo, anorganske su čestice kompozitnih smola bile prevelike, teško su se polirale, a njihova se dostupnost ograničavala na samo četiri nijanse (3).

Kompozitni materijali sastoje se od tri komponente: organske matrice, anorganskog punila i vezujućeg sredstva. Organski je dio monomer velike molekulske težine, *Bis-GMA*. Taj monomer ima visoku viskoznost i upitnu stabilnost boje, zbog čega mu se dodaju modifikatori, odnosno niskomolekularni monomeri. Također, organski dio može činiti i niskoviskozna *UDMA*. Modifikatori koji se dodaju djeluju na fizička svojstva materijala; povećavaju viskoznost i površinsku napetost te utječu na polimerizacijsko skupljanje (11). Anorganski dio kompozitnog materijala može biti kvarc, borosilikatno staklo, koloidna silika, litij-aluminij-silikat, barij-silikat i itrijev odnosno iterbijev-trifluorid. Anorganske čestice mogu biti različite veličine te kao takve nude različite mogućnosti. Dok su manje povoljnije za bolju poliranost, veće čestice pridonose boljoj otpornosti na žvačne sile (11).

Kao vezujuće sredstvo najčešće se koristi gama-metaksiloksi-propiltrimetoksi silan. Svrha je takvog sredstva povezati organski i anorganski dio. Metakrilne skupine vezujućeg sredstva podliježu adicijskoj polimerizaciji pri svjetlosnoj ili

kemijskoj aktivaciji. Osim te tri glavne komponente, kompozitnim se materijalima dodaju inicijatori polimerizacije, inhibitori polimerizacije i absorberi UV-zraka (11).

Polimerizacija kompozitnih materijala zapravo je povezivanje monomera u polimere križnim povezivanjem, kojim anorganske čestice bivaju zarobljene u novonastalu mrežu polimera. Polimerizacija se odvija u tri faze. U fazi inicijacije razgradnjom fotoinicijatora dolazi do oslobađanja primarnog radikala. Spajanjem primarnog radikala s monomerom oslobađa se novi slobodni radikal koji nastavlja lančanu reakciju spajanja velikog broja monomera, što za posljedicu ima stvaranje makromolekulskih radikala. Ta faza naziva se faza rasta ili propagacije. Na posljjetku, u fazi terminacije, reakcija se zaustavlja i makromolekule prestaju rasti. Smolasti kompozitni materijal stvrdnjava se osvjetljivanjem plavim svjetlom valne duljine 400 do 500 nm. Molekula zaslužna za početak polimerizacije plavim svjetlom je kamforkinon, a maksimum apsorpcije joj je na 468 nm (12).

Na početku polimerizacije organska matrica je u plastičnoj formi u kojoj se monomeri još uvijek mogu pomicati u nove položaje. Ta se faza naziva prijelazna faza. Kako proces polimerizacije traje, tako nastaju sve veće molekule, a materijal se stvrdnjava i homogenizira u tvrdo tijelo. Materijal je u kruto-elastičnom stanju, ali se još uvijek skuplja. Skupljanje materijala pridonosi pojavi stresa i mikropukotina. Polimerizacijsko skupljanje možemo podijeliti na slobodno skupljanje, u kojoj je centar materijala točka prema kojoj se materijal skuplja, i efektivno, gdje se skupljanje odvija prema jednoj plohi za koju je materijal pričvršćen. Te dvije vrste skupljanja ne izazivaju stres, ali ako je materijal pričvršćen za dvije ili više ploha, pri skupljanju dolazi do njegova stvaranja i možebitne pojave mikropukotine (12).



Kompozitni smolasti materijali moraju pokazati fizička svojstva slična prirodnom zubu. Mijenjanjem sastava i količine anorganskog punila pokušavalo se dobiti idealan materijal za svaku indiciranu rekonstrukciju u ustima. Iz tog razloga danas imamo čitav niz različitih tipova kompozita u odnosu na veličinu i količinu čestica anorganskih punila, koje imaju veliki učinak na fizička svojstva kompozitnih materijala (11). Što je veći udio anorganskog punila, bolja su fizička svojstva; materijal postaje čvršći, tvrdi, a polimerizacijsko skupljanje je manje kao i apsorpcija vode (3). Stupanj poliranosti uvjetovan je veličinom čestica. Što su čestice manje, poliranost je bolja. S obzirom na promjer anorganskih čestica kompozite dijelimo na mikropunjene, hibridne, mikrohibridne, nanopunjene i nanohibridne. Mikropunjeni kompoziti imaju čestice promjera 0.02 – 0.04  $\mu\text{m}$ , stoga ih možemo visoko polirati te imaju prozirnost sličnu caklini (translucenciju), ali ne mogu podnositi velike žvačne sile. Hibridni tipovi kompozita sadrže heterogene agregate čestica punila. Oni su najčešće punjeni 70% do 80% 0.04  $\mu\text{m}$  i 1 do 5  $\mu\text{m}$  česticama. Hibridni se kompoziti dobro poliraju i čvrsti su, ali ne mogu zadržati visoki sjaj, odnosno troše se. Kako bi se riješio taj problem, proizvođači su proizveli mikrohibridne kompozite koji imaju čestice od 0.04  $\mu\text{m}$  do 1  $\mu\text{m}$ . Nanopunjeni kompoziti sastoje se od 5 – 75 nm velikih čestica koje se skupljaju u nakupine i klastere promjera 0.6– 1.4  $\mu\text{m}$ . Oni pokazuju fizička svojstva slična hibridnim, dok su poliranost i očuvanje visokog sjaja neusporedivi (3). Osim fizičkih, vrlo su bitna i optička svojstva materijala. U prvom redu to se odnosi na njegovu translucenciju (prozirnost), opaknost (zamućenost, neprozirnost), fluorescenciju (zračenje pobuđene svjetlosti) i refleksiju (odbijanje svjetlosti) (1,13).

Prirodni zubi pokazuju fenomene translucencije, opaknosti i fluorescencije. Kako bi rad bio doličan vrsnom terapeutu, kompozitni materijal mora vrlo dobro oponašati ta svojstva (13). Translucencija je svojstvo koje je između potpune prozirnosti i potpune zamućenosti, a ovisi o prisutnosti, odnosno odsutnosti boje, debljini cakline i teksturi površine. Suvremeni kompoziti postoje u različitim bojama i nijansama tih boja te variraju od prozirnih do potpuno neprozirnih kako bi što bolje mogli reproducirati zubne strukture, a da one izgledaju sasvim prirodno (13). Takvi kompoziti omogućuju nam izradu potpuno individualnih estetsko-restaurativnih nadogradnji, a udovoljit će najsloženijim slučajevima ispravnom primjenom izabrane metode.

### **4.3. Mikrodoncija**

Mikrodoncija je anomalija veličine zuba pri čemu, osim same promjene veličine, može biti narušen i osnovni oblik zuba. Klinička se slika mikrodoncije može pojaviti na pojedinom zubu, skupini zubi i/ili kao generalizirani oblik na svim zubima (14, 15). Zub može biti smanjen samo u području kliničke krune ili samo u području kliničkog korijena. Isto tako, ona može obuhvatiti cijeli zub. Može se javiti kao zasebna pojava ili u sklopu raznih sindroma (*Gorlin-Chaudhry-Moss syndrome, Williams syndrome, Turner syndrome itd.*). Pacijentica ne boluje od sindroma povezanih s mikrodoncijom.

## **5. ZAKLJUČAK**

Zbrinjavanje morfoloških nepravilnosti u području krune zuba nudi veći broj mogućnosti u izboru materijala i postupaka. Nekoliko čimbenika ipak neminovno određuje izbor kliničkog postupka: vrsta i izraženost anomalije, dob pacijenta, želje pacijenta, financijske mogućnosti pacijenta, mogućnost usluge koja se može napraviti te umješnost terapeuta da provede određeni klinički postupak. U navedenom slučaju bilo je potrebno izraditi privremeni nadomjestak u svrhu nastavljanja ortodontske terapije. S obzirom na dob pacijentice te način provedene preparacije, ovakvim su se načinom rada postigli i više nego zadovoljavajući rezultati. Prednost navedenog postupka, osim postignutog estetskog rezultata i minimalnog brušenja, svakako je i štednja vremena, a ako se ukaže potreba za dodatnim popravkom ili izmjenom morfologije zbog provođenja ortodontske terapije, to se može brzo i lako učiniti.

## 6. SAŽETAK

Cilj direktne estetsko-restaurativne nadogradnje je nadoknada izgubljenog, frakturiranog ili, kao u ovom slučaju, konično-mikrodonnog zuba, uz očuvanje funkcije i estetike. Postizanje zadovoljavajućih rezultata, onih estetskih i funkcionalnih, na duži period, najbolje se postiže kada je nadogradnja izrađena suvremenim materijalima te je intervencija na zubno tkivo svedena na minimum. Upravo takvu vrstu tretiranja omogućuju direktne metode izrade nadogradnje. One štede zubno tkivo, odmah su gotove, pacijentu su financijski dostupnije, a u budućnosti su zamjenjive bilo kojom drugom vrstom nadogradnje. Međutim, za izradu je potrebno poznavanje optičkih i mehaničkih svojstava materijala, kako bi estetski i funkcionalno nadogradnja bila zadovoljavajuća. Kod ovakvih su zahvata najčešće dvije metode. Prva je metoda silikonskim ključem, a druga *finger-tip*, no, bez obzira na to kojom se metodom koristili, krajnji je rezultat jednak. Na terapeutu je koju će metodu odabrati. Valja imati na umu kako izradom nadogradnje terapija nije završena; potrebno je pratiti pacijenta te održavati nadogradnju kako bi ona bila dugovječna. Naposljetku, pacijent je dužan održavati oralnu higijenu kako bi naš rad bio postojan, a mi ga moramo savjetovati kako da to čini.

## **7. SUMMARY**

### **AESTHETIC-RESTORATIVE REPLACEMENT WITHIN ORTHODONTIC THERAPY**

The main goal of direct aesthetic restoration is the replacement of the missing, fractured or, in this case, microdontic-conoid tooth, with preservation of function and aesthetics. Reaching desired functional and aesthetic goals for a longer period of time is best achieved by using modern materials for restorations and minimal intervention on the existing tooth structure. Direct aesthetic restorative techniques enable us that kind of approach. They save hard tooth tissues, are finished in one visit, are financially more available to patients and, if needed, they can be replaced with any other type of abutment in the future. However, when making such restorations, it is necessary to be familiar with the optical and mechanical properties of materials so the restoration can be functionally and aesthetically satisfying. Making such restorations can be achieved using two common methods. The first one is performed by using a silicon matrix, and the second, called “finger-tip” technique, is done by using a finger. No matter which of the two methods is used, the final result will be the same. The choice should be made by the therapist. One should keep in mind that the therapy does not end with the restoration; in order for it to last for a long time, the patient should be examined regularly and the restoration should be maintained. Lastly, it is the patient’s duty to maintain a high level of oral hygiene so that our work can be immutable, and it is our duty to educate the patient on how to do that.

## 8. LITERATURA

1. Mackenzie L, Parmar D, Shortall A, Burke T. Direct Anterior Composites: A Practical Guide: Dental Update. 2013; 40:2-14.
2. Terry D. Direct applications of a nanocomposite resin system:part 1 The evolution of contemporary composite material: Pract Proced Aesthet Dent. 2004;16(6):417–22.
3. Milnar F. The evolution of direct composites: Compendium. 2011; 32(1).
4. Devoto W, Saracinelli M, Manauta J. Composite in everyday practice: how to choose the right material and simplify application techniques in the anterior teeth. Eur J Esthet Dent. 2010;5(1):102-24.
5. Fahl N Jr. Mastering composite artistry to create anterior masterpieces—part 1. J Cosmetic Dent. 2010;26(3):56-68.
6. Fahl N Jr. Mastering composite artistry to create anterior masterpieces– part 2. J Cosmetic Dent. 2011;26(4):42–55.
7. Parmar D. Conservative composite smile. Aesthet Dent Today. 2013; Feb: 30–3.
8. Hwang S K, Ha J H, Jin M U, et al. Diastema closure using direct bonding restorations combined with orthodontic treatment: a case report. Restor Dent Endod. 2012;37(3):165–9.
9. Khashayar G, Dozic A, Kleverlaan C J, Feilzer A J, Roeters J. The influence of varying layer thicknesses on the color predictability of two different composite layering concepts. Dent Mater. 2014; 30: 493–8.
10. Malkinsons S, Waldrop T C, Gunsolley J C, Lanning S K, Sabatini R. The effect of esthetic crown lengthening on perceptions of a patient's attractiveness,

friendliness, trustworthiness, intelligence and self-confidence. *J Periodontol.* 2013; 84: 1126–33.

11. Tarle Z, Knežević A. Kompozitni materijali:

[www.sfzg.unizg.hr/\\_download/repository/kompoziti.pdf](http://www.sfzg.unizg.hr/_download/repository/kompoziti.pdf).

12. Jerolimov V i suradnici. Osnove stomatoloških materijala:

[http://www.sfzg.unizg.hr/\\_download/repository/Osnove\\_stomatoloskih\\_materijala.pdf](http://www.sfzg.unizg.hr/_download/repository/Osnove_stomatoloskih_materijala.pdf). 2005: 196–8.

13. Villarroel M, Fahl N, de Sousa A M, de Oliveira O B. Direct Esthetic Restorations Based on Translucency and Opacity of Composite Resins: *J Esthet Restor Dent.* 2011;23:73–88.

14. Kliegman R M, Stanton B M D, Geme J S, Schor N, Behrman R. Nelson Textbook of Pediatrics. St. Louis: Elsevier Saunders, 2011.

15. Ansari A A, Yadav M, Malhotra S, Pandey R K. A Rare Occurrence of Non-Syndromic Macrodontia and Microdontia of Permanent Maxillary Canine and First Premolar in a Child Patient. *J. Clin Case Rep.* 2014;4:351. doi:10.4172/2165-7920.1000351.

## **9. ŽIVOTOPIS**

Vlatko Pavišić rođen je 17.1.1990. godine u Zagrebu, gdje završava osnovnu školu. Upisuje Zdravstveno učilište 2004. godine za zubnog tehničara. Maturirao je 2008. godine, a godinu dana poslije upisuje Stomatološki fakultet Sveučilišta u Zagrebu. Za vrijeme studija radi kao asistent u zubnoj ordinaciji te kao demonstrator na katedri za histologiju s embriologijom, katedri za fiziologiju i na zavodu za fiksnu protetiku.