

Smjernice Međunarodnog udruženja dentalne traumatologije za liječenje dentalnih traumatskih ozljeda: 1. Frakture i luksacije

Other document types / Ostale vrste dokumenata

Publication year / Godina izdavanja: **2020**

Permanent link / Trajna poveznica: <https://urn.nsk.hr/urn:nbn:hr:127:755417>

<https://doi.org/10.1111/edt.12578>

Rights / Prava: [In copyright](#) / [Zaštićeno autorskim pravom.](#)

Download date / Datum preuzimanja: **2024-10-02**



Repository / Repozitorij:

[University of Zagreb School of Dental Medicine
Repository](#)



Smjernice Međunarodnog udruženja dentalne traumatologije za liječenje dentalnih traumatskih ozljeda: 1. Frakture i luksacije

Cecilia Bourguignon¹  | Nestor Cohenca²  | Eva Lauridsen³  |
 Marie Therese Flores⁴  | Anne C. O'Connell⁵  | Peter F. Day⁶  |
 Georgios Tsilingaridis^{7,8}  | Paul V. Abbott⁹  | Ashraf F. Fouad¹⁰  | Lamar Hicks¹¹ |
 Jens Ove Andreasen¹² | Zafer C. Cehreli¹³ | Stephen Harlamb¹⁴ | Bill Kahler¹⁵  |
 Adeleke Oginni¹⁶ | Marc Semper¹⁷ | Liran Levin¹⁸ 

¹Specialist Private Practice, Paris, France

²Department of Pediatric Dentistry, University of Washington and Seattle Children's Hospital, Seattle, WA, USA

³Resource Center for Rare Oral Diseases, Copenhagen University Hospital, Copenhagen, Denmark

⁴Department of Pediatric Dentistry, Faculty of Dentistry, Universidad de Valparaíso, Valparaíso, Chile

⁵Paediatric Dentistry, Dublin Dental University Hospital, Trinity College Dublin, The University of Dublin, Dublin, Ireland

⁶School of Dentistry, University of Leeds and Community Dental Service Bradford District Care NHS Trust, Leeds, UK

⁷Division of Orthodontics and Pediatric Dentistry, Department of Dental Medicine, Karolinska Institutet, Huddinge, Sweden

⁸Center for Pediatric Oral Health Research, Stockholm, Sweden

⁹UWA Dental School, University of Western Australia, Nedlands, WA, Australia

¹⁰Adams School of Dentistry, University of North Carolina, Chapel Hill, NC, USA

¹¹Division of Endodontics, University of Maryland School of Dentistry, UMB, Baltimore, MD, USA

¹²Department of Oral and Maxillofacial Surgery, Resource Centre for Rare Oral Diseases, University Hospital in Copenhagen (Rigshospitalet), Copenhagen, Denmark

¹³Department of Pediatric Dentistry, Faculty of Dentistry, Hacettepe University, Ankara, Turkey

¹⁴Faculty of Medicine and Health, The University of Sydney, Sydney, NSW, Australia

¹⁵School of Dentistry, The University of Queensland, St Lucia, Qld, Australia

¹⁶Faculty of Dentistry, College of Health Sciences, Obafemi Awolowo University, Ile-Ife, Nigeria

¹⁷Specialist Private Practice, Bremen, Germany

¹⁸Faculty of Medicine and Dentistry, University of Alberta, Edmonton, AB, Canada

Dopisni autor:

Liran Levin, Chair of the IADT Guidelines Committee, Faculty of Medicine & Dentistry, University of Alberta, 5-468 Edmonton Clinic Health Academy, 11405 - 87 Avenue NW, 5th Floor, Edmonton, AB T6G 1C9, Canada.
 Email: liran@ualberta.ca

Sažetak

Dentalne traumatske ozljede trajnih zuba česte su u djece i mladih odraslih osoba. Frakture krune zuba i luksacije najčešće su ozljede zuba. Za postizanje povoljnog ishoda terapije važne su pravilna dijagnoza, planiranje terapije i kontrolni pregledi. Trenutna revizija predstavlja najbolje dokaze zasnovane na dostupnoj literaturi i stavovima stručnjaka. U slučajevima gdje se na temelju objavljenih podataka ne može zaključiti jedinstvena terapija, preporuka je bila da se vodi konsenzusom mišljenja pripadnika radne skupine. Tada su članovi IADT-a pregledali i odobrili

This is an open access article under the terms of the Creative Commons Attribution-NonCommercial-NoDerivs License, which permits use and distribution in any medium, provided the original work is properly cited, the use is non-commercial and no modifications or adaptations are made.

© 2020 The Authors. *Dental Traumatology* published by John Wiley & Sons Ltd.

preporuke. Svrha ovih preporuka je pružiti kliničarima najšire prihvaćene i znanstveno moguće pristupe hitnom zbrinjavanju traumatskih ozljeda trajnih zuba. U ovom članku IADT preporuke sadržavaju terapijske postupke kod fraktura i luksacija trajnih zuba. IADT ne može garantirati povoljan ishod terapije koja je u skladu s preporukama. Ipak, IADT vjeruje da primjena preporuka povećava mogućnost povoljnog ishoda terapije na najveću moguću mjeru.

KLJUČNE RIJEČI

avulzija, luksacija, prevencija, fraktura zuba, trauma

1 | UVOD

Velika većina dentalnih trauma zahvaćaju djecu i tinejdžere, te gubitak zuba ostavlja doživotne posljedice. Liječenje mlađih dobnih skupina može biti drugačije nego liječenje odraslih, uglavnom zbog nepotpunog razvoja zuba i rasta lica u pubertetu. Cilj ovih preporuka je poboljšati vođenje terapije ozlijeđenog zuba i smanjiti broj komplikacija nastalih zbog traume.

2 | KLINIČKI PREGLED

Trauma koja zahvaća dentoalveolarnu regiju je česta pojava koja može prouzročiti frakturu i pomicanje zuba, drobljenje i/ili frakturu kosti uz ozljede mekih tkiva uključujući kontuzije, abrazije i laceracije. Trenutna dostupna literatura pruža protokole, metode i dokumentaciju za kliničko pristupanje dentalnim traumatskim ozljedama, prvu pomoć pri traumi, pregled pacijenta, čimbenike koji mogu utjecati na planiranje terapije i ukazuje na važnost komunikacije s pacijentom o opcijama i ishodima liječenja.¹⁻³

Kombinacija dva različita tipa ozljeda koje istodobno zahvate isti zub bit će štetnija nego jednostruka ozljeda, stvarajući negativni sinergijski učinak. Istodobne frakture krune zuba značajno povećavaju rizik za nekrozu pulpe i infekciju u zuba s potresom ili subluksacijskim ozljedama te kasni razvoj korijena zuba.⁴ Slično tome, frakture krune zuba sa ili bez ekspozicije pulpe značajno povećavaju rizik nekroze pulpe i infekcije zuba s lateralnom luksacijom.^{5,6}

Kenny i sur.⁷ razvili su Ključni skup ishoda (core outcome set =COS) za dentalne traume u djece i odraslih. Za različite tipove ozljeda zabilježeni su opetovani ishodi terapije koji su zatim usvojeni kao „generički“ za sve dentalne traume. Određeni su i specifični ishodi terapije koji obilježavaju jedan ili dva tipa dentalnih trauma. Dodatno je COS utvrdio što, kako, kada i tko bi trebao određivati ishode terapija (Tablice 1-13).

3 | RADIOLOŠKI PREGLED

Preporuča se prikaz s više konvencionalnih dvodimenzionalnih projekcija i angulacija.^{2,8,9} Kliničar bi trebao evaluirati svaki slučaj i procijeniti koje radiološke slike su potrebne za specifičan slučaj. Nužno je opravdati radiološko snimanje. Treba postojati velika mogućnost da će radiološko snimanje pružiti informacije koje će pozitivno utjecati na odabir terapije. Nadalje, početne radiološke snimke su važne jer pružaju uvid u početnu točku za buduće usporedbe i kontrolne preglede. Izrazito se preporučuju standardizirani držači filma zbog mogućnosti reproduciranja snimke.

S obzirom da su najčešće zahvaćeni maksilarni središnji sjekutići, u nastavku se navode radiološke snimke preporučene za detaljan pregled ozlijeđenog područja:

1. Jedna paralelna periapikalna radiološka snimka kroz središnju liniju za prikaz dva maksilarna središnja sjekutića.
2. Jedna paralelna periapikalna radiološka snimka desnog maksilarnog lateralnog sjekutića (trebala bi prikazati i desni očnjak i središnji sjekutić).
3. Jedna paralelna periapikalna radiološka snimka lijevog maksilarnog lateralnog sjekutića (trebala bi prikazati i lijevi očnjak i središnji sjekutić).
4. Jedna maksilarna okluzalna radiološka snimka.
5. Barem jedna paralelna periapikalna radiološka snimka donjih sjekutića centrirana na dva mandibularna središnja sjekutića. Ipak, druge radiološke snimke mogu biti indicirane ako postoje očite ozljede mandibularnih zuba (npr. slične periapikalne snimke kao gore navedene za zube gornje čeljusti, mandibularna okluzalna radiološka snimka).

Radiološke snimke usmjerene prema maksilarnim lateralnim sjekutićima pružaju različite horizontalne (mezijalne i distalne) prikaze svakog sjekutića, kao i očnjaka. Okluzalna radiološka snimka pruža različite vertikalne prikaze ozlijeđenih zuba i okolnih tkiva, što je nadalje korisno za otkrivanje lateralnih luksacija, fraktura korijena i alveolarne kosti.^{2,8,9}

Gornja serija radioloških snimki služi kao primjer. Ukoliko su ozlijeđeni drugi zubi, tada se snimke prilagođavaju kako bi fokus bio na relevantnim zubima. Primjerice, frakture korijena i kosti mogu se dogoditi bez ikakvih kliničkih znakova ili simptoma te često ostaju neprimijećene kada se koristi samo jedan radiološki prikaz. Također, pacijenti ponekad traže liječenje tek više tjedana nakon traumatskog događaja kada se klinički znakovi ozbiljnije ozljede povuku. Iz ovih razloga stomatolozi bi trebali klinički procijeniti prednosti i nedostatke snimanja više radioloških snimki.

Cone beam kompjuterizirana tomografija (CBCT) pruža napredniju vizualizaciju dentalnih trauma, posebice frakture korijena, frakture korijena i krune zuba i lateralne luksacije. CBCT pomaže odrediti lokalizaciju, opseg i smjer frakture. Prilikom ovih specifičnih ozljeda 3D prikaz može biti koristan te se zato treba razmotriti, ukoliko je to moguće.⁹⁻¹¹ Razmatranje izlaganja pacijenta ionizirajućem zračenju (npr. 2D ili 3D radiološke snimke) vodi se načelom hoće li prikaz promijeniti pristup ozljedi.

4 | DOKUMENTIRANJE FOTOGRAFIJAMA

Korištenje kliničkih fotografija izrazito se preporuča pri početnom dokumentiranju ozljede i kontrolnim pregledima. Dokumentiranje fotografijama omogućuje nadgledanje cijeljenja mekih tkiva, diskoloracije zuba, ponovnog nicanja intrudiranog zuba i razvoja zuba u infraokluziji ili ankiloziranog zuba. Pored toga, fotografije pružaju i legalnu zdravstvenu dokumentaciju koja se može koristiti u slučaju tužbi.

5 | EVALUACIJA STATUSA PULPE: TESTOVI OSJETLJIVOSTI I VITALITETA

5.1 | Testovi osjetljivosti

Testovi osjetljivosti su testovi (test hladnoćom i električni test) koji se koriste za procjenu stanja pulpe. Važno je shvatiti da testiranje osjetljivosti ocjenjuje aktivnost živca, a ne prokrvljenost. Iz ovih razloga ovo testiranje može biti nepouzdan zbog prolaznog izostanka odgovora živaca ili nemogućnosti diferencijacije A-delta živčanih vlakana u mladim zubima.¹²⁻¹⁴ Prolazni gubitak osjetljivosti je česti nalaz u post-traumatskom cijeljenju pulpe, pogotovo nakon luksacijskih ozljeda.¹⁵ Stoga izostanak odgovora pulpe na test osjetljivosti ne vodi nužno do zaključka da je prisutna nekroza pulpe zuba zahvaćenog

traumom.¹⁶⁻¹⁹ Usprkos ovom ograničenju, test osjetljivosti pulpe trebao bi se provoditi na početnom i svakom kontrolnom pregledu kako bi se procijenile eventualne promjene tijekom vremena. Opće je prihvaćeno da se testiranje osjetljivosti pulpe radi kako bi se što je prije moguće odredilo polazište za buduća testiranja u svrhu usporedbe i za kontrolne preglede. Inicijalno testiranje također pruža dobar uvid u dugoročne ishode povezane s pulpom.^{12-15,20}

5.2 | Testovi vitaliteta

Korištenje pulsne oksimetrije koja mjeri krvni protok, a ne odgovor živaca, pouzdan je, neinvazivni i točan način potvrde postojanja krvne opskrbe (vitaliteta) pulpe.^{14,21} Zbog nedostatka senzora dizajniranih u stomatološkim dimenzijama i nedostatka snage za penetraciju kroz tvrda zuba tkiva, ograničena je upotreba pulsni oksimetara.

Tehnologije poput lasera i ultrazvučne Doppler flowmetrije obećavajuće su za praćenje vitaliteta pulpe.

6 | STABILIZACIJA/SPLINTING: VRSTA I TRAJANJE

Trenutni dokazi idu u prilog korištenju kratkoročnog, pasivnog i fleksibilnog splinta za luksacije, avulzije i frakture korijena zuba. U slučajevima fraktura alveolarne kosti, splint se može koristiti za imobilizaciju segmenata kosti. Kada se koriste splintovi sa žicom i kompozitom, fiziološka stabilizacija se postiže žicom od nehrđajućeg čelika promjera do 0,4 mm.²² Za održavanje repositioniranog zuba u svojoj pravilnoj poziciji i poticanje početnog cijeljenja uz ugodu i kontroliranu funkciju, postavljanje splinta smatra se najboljom opcijom.²³⁻²⁵ Iznimno je važno postaviti adheziv i kompozit daleko od gingive i proksimalnih područja kako bi se izbjegla retencija plaka i sekundarna infekcija, što omogućuje bolje cijeljenje marginalne gingive i kosti. Trajanje splinta ovisi o tipu ozljede. Molimo pogledati preporuke za svaku vrstu ozljede (Tablice 1-13).

7 | ORDINIRANJE ANTIBIOTIKA

Postoje ograničeni dokazi u prilog korištenju sustavnih antibiotika u terapiji luksacijskih ozljeda i ne postoje dokazi da antibiotici poboljšavaju ishode terapije fraktura korijena zuba. Ipak, ovisno o procjeni kliničara, mogu se koristiti kada dentalnu traumu prati ozljeda mekih tkiva i drugih povezanih ozljeda ili ako je potrebna dodatna kirurška intervencija. Pacijentov zdravstveni status određuje širinu spektra antibiotika.^{26,27}

8 | UPUTE PACIJENTU

Suradljivost pacijenta pri follow-up posjetima i na kućnoj njezi doprinose boljem cijeljenju nakon dentalne traume. I pacijentu i roditeljima ili skrbnicima treba pružiti upute o njezi ozlijeđenog zuba/i i tkiva za optimalno cijeljenje, prevenciju daljnje ozljede izbjegavanjem sudjelovanja u kontaktnim sportovima, pedantnu oralnu higijenu i ispiranje antibakterijskim sredstvom poput 0,12 %-tnog klorheksidin glukonata.

9 | KONTROLNI PREGLEDI I OTKRIVANJE POSTTRAUMATSKIH KOMPLIKACIJA

Kontrolni pregledi obavezni su nakon traumatskih ozljeda. Svaki kontrolni pregled bi trebao uključivati ispitivanje pacijenta o bilo kakvim znakovima ili simptomima, uz kliničke i radiološke preglede i testiranje osjetljivosti pulpe. Izrazito se preporuča i dokumentiranje fotografijama. Glavne posttraumatske komplikacije uključuju: nekrozu pulpe i infekcije, obliteraciju pulpnog prostora, više vrsta resorpcije korijena, raspadanje marginalne gingive i kosti. Rano otkrivanje i pristupanje liječenju komplikacija poboljšava ishode terapije.

10 | STADIJ RAZVOJA KORIJENA ZUBA – MLADI TRAJNI ZUB (OTVORENI APEKS) ILI TRAJNI ZUB ZAVRŠENOG RAZVOJA KORIJENA (ZATVORENI APEKS)

Neovisno o stadiju razvoja korijena trajnog zuba, mora se pokušati sačuvati pulpu. U slučaju mladih trajnih zuba, to je iznimno važno kako bi se nastavio razvoj korijena i formiranje apeksa. Velika većina dentalnih traumi zahvaća djecu i tinejdžere gdje gubitak zuba ima doživotne posljedice. Pulpa mladog trajnog zuba ima veliki kapacitet za cijeljenje nakon traumatske ekspozicije pulpe, luksacijske ozljede ili frakture korijena. Ekspozicije pulpe uslijed dentalne traume mogu se liječiti konzervativnim metodama poput prekrivanja pulpe, parcijalne pulpotomije, plitke ili parcijalne pulpotomije i cervikalne pulpotomije koje imaju za cilj održati pulpu i omogućiti kontinuitet razvoja korijena.²⁸⁻³¹ Nove terapije koje se pojavljuju pokazale su mogućnost revaskularizacije / revitalizacije zuba stvaranjem uvjeta koji omogućavaju rast tkiva u korijenske kanale mladih trajnih zuba s nekrozom pulpe.³²⁻³⁷

11 | KOMBINIRANE TRAUME

Zubi često pretrpe kombinaciju više ozljeda. Studije su pokazale da zubi s frakturom krune, sa ili bez ekspozicije pulpe uz konkomitantnu luksacijsku ozljedu imaju veću vjerojatnost za nekrozu pulpe i infekciju.³⁸ Trajni zubi sa završenim razvojem korijena koji pretrpe opsežnu dentalnu traumu s očekivanom nekrozom pulpe i infekcijom podložni su preventivnom

endodontskom liječenju.

S obzirom da je prognoza liječenja lošija u slučaju kombiniranih ozljeda, češći su kontrolni pregledi za luksacijske ozljede nego za frakture.

12 | OBLITERACIJA PULPNOG KANALA

Obliteracija pulpnog kanala češća je kod zuba s otvorenim apeksom koji su pretrpjeli ozbiljnu luksacijsku ozljedu. Ona uglavnom ukazuje na prisutnost živog tkiva unutar zubnog kanala. Ekstruzija, intruzija i lateralna luksacija imaju visoke stope obliteracije pulpnih kanala.^{39,40} Subluksacija i fraktura krune zuba također mogu imati obliteraciju pulpnog kanala, ali rjeđe.⁴¹ Obliteracija pulpnog kanala česta je pojava nakon frakture korijena zuba.^{42,43}

13 | ENDODONTSKO RAZMATRANJE LUKSIRANIH I FRAKTURIRANIH ZUBA

13.1 | Zubi sa završenim razvojem (zatvoreni apeks)

Iako pulpa može preživjeti traumu, preporuča se rano endodontsko liječenje u potpunosti razvijenih zuba koji su intrudirani, jako ekstrudirani ili lateralno luksirani. Kao intrakanalni lijek preporuča se kalcijev hidroksid postavljen 1-2 tjedna nakon traume do jednog mjeseca nakon punjenja zubnih kanala.⁴⁴ Alternativno može se koristiti kortikosteroidna / antibiotska pasta kao protuupalni i antiresorptivni intrakanalni lijek za sprječavanje vanjske upalne (povezane s infekcijom) resorpcije. Ukoliko se koristi takva pasta mora se postaviti odmah (ili što je prije moguće) nakon repozicije zuba tijekom barem 6 tjedana.⁴⁵⁻⁴⁸ Lijekovi se moraju pažljivo postavljati u sustav korijenskih kanala uz izbjegavanje kontakta sa zidovima pristupnog kaviteta zbog moguće diskoloracije krune zuba.⁴⁸

13.2 | Nepotpuno razvijeni zubi (mladi trajni zubi s otvorenim apeksom)

Pulpa frakturiranih i luksiranih mladih trajnih zuba može preživjeti i zacijeliti, ili je moguća spontana revaskularizacija pulpe nakon luksacije. Iz ovog razloga, endodontsko liječenje treba izbjeci osim ako postoje klinički ili radiološki dokazi nekroze pulpe ili periapikalne infekcije na kontrolnim pregledima. Rizik (upalne) resorpcije korijena povezane s infekcijom treba se odvagati u odnosu na šanse očuvanja revaskularizacije pulpnog prostora. Takva resorpcija vrlo brzo napreduje u djece. Zato su obavezni redoviti kontrolni pregledi kako bi se moglo započeti endodontsko liječenje čim se uoči ovaj tip resorpcije (vidjeti niže). Nepotpuno razvijeni zubi koji su bili intrudirani i također imaju frakturu krune zuba (kombinirane traume) imaju viši rizik nekroze pulpe

i infekcije te se zato u ovim slučajevima razmatra hitni ili rani endodontski zahvat. Drugi endodontski zahvati zuba s nepotpunim razvojem korijena mogu uključivati apeksifikaciju ili tehnike revaskularizacije/revitalizacije pulpnog prostora.

13.3 | Endodontsko liječenje eksterne upalne resorpcije korijena (povezane s infekcijom)

Kada postoje dokazi eksterne resorpcije povezane s infekcijom (upalna) liječenje korijenskih kanala mora se odmah započeti. U kanal se stavlja lijek na bazi kalcijevog hidroksida na tri tjedna,⁴⁹ te se potom mijenja svaka tri mjeseca dok se radiolucencije resorptivnih lezija ne povuku. Konačno punjenje korijenskih kanala slijedi nakon radiološki vidljivog cijeljenja kosti.

13.4 | Izolacija radnog polja gumenom plahticom tijekom endodontskog liječenja

Endodontsko liječenje se uvijek provodi uz izolaciju gumenom plahticom. Gumena plahtica se može postaviti na jedan ili više susjednih zuba kako bi se izbjegla daljnja trauma ozlijeđenog zuba/zubi uz prevenciju rizika frakture mliječnog zuba. Umjesto metalnih kvačica za retenciju mogu se koristiti i zubni konac ili druge vrste stabilizacijskih traka.

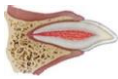
14 | GLAVNI ISHODI

IADT je nedavno razvila Ključni skup ishoda (core outcome set = COS) za dentalne traume u djece i odraslih.⁷ To je jedna od prvih COS razvijenih u stomatologiji oko čije metodologije postoji čvrsti konsenzus, poduprta sustavnim pregledom ishoda terapije iz dostupne literature. Za različite tipove ozljeda zabilježeni su opetovani ishodi terapije koji su zatim usvojeni kao „generički“ za sve dentalne traume. Određeni su i specifični ishodi terapije koji obilježavaju jedan ili dva tipa dentalnih trauma. Dodatno je ova studija utvrdila što, kako, kada i tko bi trebao određivati ishode terapija. Tablica 2 u dijelu „Uvod“⁶⁶ ovih preporuka prikazuje generičke i trauma-specifične ishode koji se trebaju zabilježiti na kontrolnim pregledima preporučenima za različite traumatske ozljede. Daljnje informacije za svaki ishod opisane su u izvornom istraživanju.⁷


15 | DODATNI IZVORI

Osim ranije navedenih općih preporuka kliničarima se preporuča pristupiti službenoj publikaciji IADT-a, časopisu Dental Traumatology, internetskoj stranici IADT-a (www.iadt-dentaltrauma.org), besplatnoj ToothSOS aplikaciji i Dental Trauma Guide (www.dentaltraumaguide.org).


TABLICA 1 Trajna dentacija: Preporuke za liječenje infrakcija cakline

Infrakcija cakline	Klinički nalaz	Snimanje, radiološki pristup i nalaz	Liječenje	Praćenje	Povoljni ishodi	Nepovoljni ishodi
 <p>Nepotpuna fraktura cakline (pukotina) bez gubitka strukture zuba</p>	<ul style="list-style-type: none"> Nema osjetljivosti na perkusiju ili palpaciju Ukoliko postoji osjetljivost, pregledati zub zbog mogućih pridruženih luksacija ili fraktura korijena Normalna pomičnost Testovi osjetljivosti pulpe uglavnom pozitivni 	<ul style="list-style-type: none"> Bez radioloških anomalija Preporučene radiološke snimke: <ul style="list-style-type: none"> Jedna paralelna periapikalna snimka Ako su prisutni znakovi drugih ozljeda indicirane su dodatne radiološke snimke 	<ul style="list-style-type: none"> U slučajevima opsežnijih infrakcija za prevenciju diskoloracije i kontaminacije bakterijama treba razmotriti jetkanje i pečaćenje s adhezivnim kompozitom. U drugim slučajevima nije potrebno liječenje 	<ul style="list-style-type: none"> Ako zub nije pretrpio ozljede osim infrakcije nije potrebno praćenje Ukoliko postoje pridružene ozljede poput luksacija treba pratiti režim kontrolnih pregleda za tu ozljedu 	<ul style="list-style-type: none"> Asimptomatski Pozitivan odgovor na test osjetljivosti pulpe nastavljen razvoj korijena mladih zuba 	<ul style="list-style-type: none"> Simptomatski Nekroza i infekcija pulpe Apikalni parodontitis Nedostatak daljnjeg razvoja korijena mladih trajnih zuba


TABLICA 2 Trajna denticija: Preporuke za liječenje nekomplikirane frakture krunice koja zahvaća samo caklinu

Nekomplikirana fraktura krunice (samo caklina)	Klinički nalaz	Snimanje, radiološki pristup i nalaz	Liječenje	Praćenje	Povoljni ishodi	Nepovoljni ishodi
 <p>Koronarna fraktura koja zahvaća samo caklinu, uz gubitak strukture zuba</p>	<ul style="list-style-type: none"> Gubitak cakline Nema vidljivih znakova ekspaniranog dentina Ukoliko postoji osjetljivost, pregledati zub zbog mogućih pridruženih luksacija ili fraktura korijena Normalna pomičnost <p>Testovi osjetljivosti pulpe uglavnom pozitivni</p>	<ul style="list-style-type: none"> Vidljiv gubitak cakline Treba imati na umu fragmente koji nedostaju: <ul style="list-style-type: none"> Ukoliko nedostaje fragment zuba i postoje ozljede mekih tkiva indicirana je radiološka snimka usnice i/ili obraza kako bi se potražili fragmenti zuba i/ili strana tijela Preporučene radiološke snimke: <ul style="list-style-type: none"> Jedna paralelna periapikalna snimka Ukoliko su prisutni znakovi ili simptomi drugih potencijalnih ozljeda indicirane su dodatne radiološke snimke 	<ul style="list-style-type: none"> Ukoliko je dostupan fragment zuba može se ponovno adherirati na zub Alternativno, ovisno o opsegu i lokaciji frakture rubovi zuba se mogu zagladiti ili restaurirati kompozitnim materijalom 	<p>Kliničke i radiološke evaluacije su nužne:</p> <ul style="list-style-type: none"> Za 6-8 tjedana Za godinu dana Ukoliko postoji pridružena luksacija ili fraktura korijena ili sumnja na luksacijsku ozljedu prati se režim kontrolnih pregleda za luksacije. Bit će potrebna duža razdoblja kontrolnih pregleda. 	<ul style="list-style-type: none"> Asimptomatski Pozitivan odgovor na test osjetljivosti pulpe Visokokvalitetna restauracija Nastavljen razvoj korijena mladih trajnih zuba 	<ul style="list-style-type: none"> Simptomatski <ul style="list-style-type: none"> Nekroza i infekcija pulpe Apikalni parodontitis Gubitak restauracije Pucanje restauracije Nedostatak daljnjeg razvoja korijena mladih trajnih zuba


TABLICA 3 Trajna denticija: Preporuke za liječenje nekomplikirane frakture krunice koja uključuje caklinu i dentin

Nekomplikirana fraktura krunice (caklina i dentin)	Klinički nalaz	Snimanje, radiološki pristup i nalaz	Liječenje	Praćenje	Povoljni ishodi	Nepovoljni ishodi
 <p>Fraktura cakline i dentina bez ekspaniranja pulpe</p>	<ul style="list-style-type: none"> Normalna pomičnost Testovi osjetljivosti pulpe uglavnom pozitivni Bez osjetljivosti na perkusiju i palpaciju Ukoliko postoji osjetljivost, pregledati zub zbog mogućih pridruženih luksacija ili fraktura korijena 	<p>Vidljiv gubitak cakline i dentina</p> <ul style="list-style-type: none"> Treba imati na umu fragmente koji nedostaju: <ul style="list-style-type: none"> Ukoliko nedostaje fragment zuba i postoje ozljede mekih tkiva indicirana je radiološka snimka usnice i/ili obraza kako bi se potražili fragmenti zuba i/ili strana tijela Preporučene radiološke snimke: <ul style="list-style-type: none"> Jedna paralelna periapikalna snimka Ukoliko su prisutni znakovi ili simptomi drugih potencijalnih ozljeda indicirane su dodatne radiološke snimke 	<ul style="list-style-type: none"> Ukoliko je dostupan fragment zuba može se ponovno adherirati na zub. Fragment bi se trebao rehidrirati namakanjem u vodi ili fiziološkoj otopini na 20 minuta prije adherencije. Prekriti ekspanirani dentin staklenim ionomerom ili koristeći adheziv i kompozit Ukoliko se ekspanirani dentin nalazi na 0,5mm od pulpe (ružičasto, bez krvarenja) postaviti podlogu od kalcijevog hidroksida te pokriti materijalom poput staklenog ionomera 	<p>Kliničke i radiološke evaluacije su nužne:</p> <ul style="list-style-type: none"> Za 6-8 tjedana Za godinu dana Ukoliko postoji pridružena luksacija ili fraktura korijena ili sumnja na luksacijsku ozljedu prati se režim kontrolnih pregleda za luksacije. Bit će potrebna duža razdoblja kontrolnih pregleda 	<ul style="list-style-type: none"> Asimptomatski Pozitivan odgovor na test osjetljivosti pulpe Visokokvalitetna restauracija nastavljen razvoj korijena mladih trajnih zuba 	<ul style="list-style-type: none"> Simptomatski <ul style="list-style-type: none"> Nekroza i infekcija pulpe Apikalni parodontitis Nedostatak daljnjeg razvoja korijena mladih trajnih zuba Gubitak restauracije Pucanje restauracije


TABLICA 4 Trajna denticija: Preporuke za liječenje komplicirane frakture krunice zuba

Komplicirana fraktura krunice (zahvaćeni caklina i dentin uz eksponiranu pulpu)	Klinički nalaz	Snimanje, radiološki pristup	Liječenje	Praćenje	Povolni ishodi	Nepovoljni ishodi
 <p>Fraktura cakline i dentina uz eksponiranje pulpe</p>	<ul style="list-style-type: none"> • Normalna pomičnost • Bez osjetljivosti na perkusiju i palpaciju • Ukoliko postoji osjetljivost, pregledati zub zbog mogućih pridruženih luksacija ili fraktura korijena • Eksponirana pulpa osjetljiva je na podražaje (npr. zrak, hladno, slatkiši) 	<ul style="list-style-type: none"> • Vidljiv gubitak cakline i dentina • Treba imati na umu fragmente koji nedostaju: <ul style="list-style-type: none"> - Ukoliko nedostaje fragment zuba i postoje ozljede mekih tkiva indicirana je radiološka snimka usnice i/ili obraza kako bi se potražili fragmenti zuba i/ili strana tijela • Preporučene radiološke snimke: <ul style="list-style-type: none"> - Jedna paralelna periapikalna snimka • Ukoliko su prisutni znakovi ili simptomi drugih potencijalnih ozljeda indicirane su dodatne radiološke snimke 	<ul style="list-style-type: none"> • U pacijenata kojima zubi imaju korijene s nezavršenim rastom i razvojem te otvorenim apeksom vrlo je važno očuvati pulpu. Kako bi se potaknuo daljnji razvoj korijena ili prekrivanje pulpe • Konzervativno liječenje pulpe (npr. parcijalna pulpotomija) je također izbor liječenja zuba sa završenim razvojem korijena • Cementi na bazi resorbirajućeg kalcijevog hidroksida ili kalcijevog silikata koji ne diskolorira zube su prigodni materijali koji se postavljaju na pulpnu ranu • Ako je potreban kolčić za retenciju krunice trajnog zuba sa završenim rastom korijena indicirana je endodoncija • Ukoliko je dostupan fragment zuba može se ponovno adherirati na zub. Fragment bi se trebao rehidrirati namakanjem u vodi ili fiziološkoj otopini na 20 minuta prije adherencije. • Ako ne postoji dostupan fragment za adheriranje, prekriti eksponirani dentin staklenim ionomerom ili koristeći adheziv i kompozit 	<p>Kliničke i radiološke evaluacije su nužne:</p> <ul style="list-style-type: none"> • Za 6-8 tjedana • Za 3 mjeseca • Za 6 mjeseci • Za godinu dana • Ukoliko postoji pridružena luksacija ili fraktura korijena ili sumnja na luksacijsku ozljedu prati se režim kontrolnih pregleda za luksacije. Bit će potrebna duža razdoblja kontrolnih pregleda. 	<ul style="list-style-type: none"> • Asimptomatski • Pozitivan odgovor na test osjetljivosti pulpe • Visokokvalitetna restauracija • nastavljen razvoj korijena mladih trajnih zuba 	<ul style="list-style-type: none"> • Simptomatski • Diskoloracija • Nekroza i infekcija pulpe • Apikalni parodontitis • Nedostatak daljnjeg razvoja korijena mladih trajnih zuba • Gubitak restauracije • Pucanje restauracije


TABLICA 5 Trajna denticija: Preporuke za liječenje nekomplikirane frakture krunice i korijena bez ekspozicije pulpe

Nekomplikirana fraktura krunice i korijena (bez ekspozicije pulpe)	Klinički nalaz	Snimanje, radiološki pristup i nalaz	Liječenje	Praćenje	Povoljni ishodi	Nepovoljni ishodi
 <p>Fraktura uključuje caklinu, dentin i cement (frakture krunice i korijena se uglavnom protežu ispod ruba gingive)</p>	<ul style="list-style-type: none"> • Testovi osjetljivosti pulpe uglavnom pozitivni • Osjetljivost na perkusiju • Koronarni, mezijalni ili distalni fragment zuba prisutan i pomičan • Potrebno procijeniti opseg frakture (sub- ili supra- alveolarna) 	<ul style="list-style-type: none"> • Apikalno produljenje frakture uglavnom nije vidljivo • Treba imati na umu fragmente koji nedostaju: <ul style="list-style-type: none"> - Ukoliko nedostaje fragment zuba i postoje ozljede mekih tkiva indicirana je radiološka snimka usnice i/ili obraza kako bi se potražili fragmenti zuba i/ili strana tijela • Preporučene radiološke snimke: <ul style="list-style-type: none"> - Jedna paralelna periapikalna snimka - Dvije dodatne radiološke snimke zuba s različitim vertikalnim i/ili horizontalnim nagibom - Okluzalna radiološka slika • CBCT se mora razmotriti zbog bolje vizualizacije mjera frakture, njenog opsega i odnosa prema marginalnoj kosti; također je koristan za evaluaciju omjera krunice i korijena i kao pomoć pri određivanju mogućnosti liječenja 	<ul style="list-style-type: none"> • Treba pokušati privremeno stabilizirati odvojeni fragment uz susjedni zub/e ili za nepomični fragment zuba dok se ne odredi konačan plan terapije • Ako pulpa nije ekspozirana treba razmotriti uklanjanje koronarnog ili pomičnog fragmenta uz restauraciju • prekriti ekspozirani dentin staklenim ionomerom ili koristeći adheziv i kompozit <p>Mogućnosti daljnjeg liječenja:</p> <ul style="list-style-type: none"> • Plan terapije ovisi i o dobi pacijenta i očekivanoj suradljivosti. Mogućnosti uključuju: <ul style="list-style-type: none"> • ortodontsko ekstrudiranje apikalnog ili nepomičnog fragmenta praćeno restauracijom (moguća potreba za parodontom operacijom ponovnog konturiranja nakon ekstrudiranja) • Kirurško ekstrudiranje • Liječenje korijenskih kanala i restauracija ako pulpa nekrotizira uz infekciju • Tehnika očuvanja korijena zuba/alveole • Namjerna replantacija sa ili bez replantacije korijena • Ekstrakcija <ul style="list-style-type: none"> • Autotransplantacija 	<p>Kliničke i radiološke evaluacije su nužne:</p> <ul style="list-style-type: none"> • Za 1 tjedan • Za 6-8 tjedana • Za 3 mjeseca • Za 6 mjeseci • Za godinu dana • Jednom godišnje tijekom barem 5 godina 	<ul style="list-style-type: none"> • Asimptomatski • Pozitivan odgovor na test osjetljivosti pulpe • Nastavljen razvoj korijena mladih trajnih zuba • Visokokvalitetna restauracija 	<ul style="list-style-type: none"> • Simptomatski • Diskoloracija • Nekroza i infekcija pulpe • Apikalni parodontitis • Nedostatak daljnjeg razvoja korijena mladih trajnih zuba • Gubitak restauracije • Pucanje restauracije • Gubitak marginalne kosti i upala parodonta

TABLICA 6 Trajna denticija: Preporuke za liječenje komplicirane frakture krunice i korijena


Komplicirana fraktura krunice i korijena (s eksponiranom pulpom)	Klinički nalaz	Snimanje, radiološki pristup i nalaz	Liječenje	Praćenje	Povoljni ishodi	Nepovoljni ishodi
 <p>Fraktura uključuje caklinu, dentin, cement i pulpu (frakture krunice i korijena se uglavnom protežu ispod ruba gingive)</p>	<ul style="list-style-type: none"> • Testovi osjetljivosti pulpe uglavnom pozitivni • Osjetljivost na perkusiju • Koronarni, mezijalni ili distalni fragment zuba prisutan i pomičan • Potrebno procijeniti opseg frakture (sub- ili supra- alveolarna) 	<ul style="list-style-type: none"> • Apikalno produljenje frakture uglavnom nije vidljivo • Treba imati na umu fragmente koji nedostaju: <ul style="list-style-type: none"> - Ukoliko nedostaje fragment zuba i postoje ozljede mekih tkiva indicirana je radiološka snimka usnice i/ili obraza kako bi se potražili fragmenti zuba i/ili strana tijela • Preporučene radiološke snimke: <ul style="list-style-type: none"> - Jedna paralelna periapikalna snimka - Dvije dodatne radiološke snimke zuba s različitim vertikalnim i/ili horizontalnim nagibom - Okluzalna radiološka slika • CBCT se mora razmotriti zbog bolje vizualizacije mjera frakture, njenog opsega i odnosa prema marginalnoj kosti; također je koristan za evaluaciju omjera krunice i korijena i kao pomoć pri određivanju mogućnosti liječenja 	<ul style="list-style-type: none"> • Treba pokušati privremeno stabilizirati odvojeni fragment uz susjedni zub/e ili za nepomični fragment zuba dok se ne odredi konačan plan terapije • Kod mladih zuba s nezavršenim rastom korijena ponajprije je potrebno očuvati pulpu parcijalnom pulptomijom. Izolacija gumenom plahticom je teško izvediva no mora se pokušati. • Cementi na bazi resorbirajućeg kalcijevog hidroksida ili kalcijevog silikata koji ne diskolorira zube su pogodni materijali za prekrivanje pulpne rane • Kod zuba sa završenim rastom korijena uglavnom je indicirano uklanjanje pulpe • prekriti eksponirani dentin staklenim ionomerom ili koristeći adheziv i kompozit <p>Mogućnosti daljnjeg liječenja:</p> <ul style="list-style-type: none"> • Plan terapije ovisi i o dobi pacijenta i očekivanoj suradljivosti. Mogućnosti uključuju: <ul style="list-style-type: none"> • ortodonsko ekstrudiranje apikalnog ili nepomičnog fragmenta praćeno restauracijom (moguća potreba za parodontom operacijom ponovnog konturiranja nakon ekstrudiranja) • Kirurško ekstrudiranje • Liječenje korijenskih kanala i restauracija ako pulpa nekrotizira uz infekciju • Tehnika očuvanja korijena zuba/alveole • Namjerna replantacija sa ili bez replantacije korijena • Ekstrakcija • Autotransplantacija 	<p>Kliničke i radiološke evaluacije su nužne:</p> <ul style="list-style-type: none"> • Za 1 tjedan • Za 6-8 tjedana • Za 3 mjeseca • Za 6 mjeseci • Za godinu dana • Jednom godišnje tijekom barem 5 godina 	<ul style="list-style-type: none"> • Asimptomatski • nastavljen razvoj korijena mladih trajnih zuba • Visokokvalitetna restauracija 	<ul style="list-style-type: none"> • Simptomatski • Nekroza i infekcija pulpe • Apikalni parodontitis • Nedostatak daljnjeg razvoja korijena mladih trajnih zuba • Gubitak restauracije • Pucanje restauracije • Gubitak marginalne kosti i upala parodonta

TABLICA 7 Trajna denticija: Preporuke za liječenje fraktura korijena

Fraktura korijena	Klinički nalaz	Snimanje, radiološki pristup i nalaz	Liječenje	Praćenje	Povoljni ishodi	Nepovoljni ishodi
 <p>Fraktura korijena uključuje dentin, pulpu i cement. Fraktura može biti horizontalna, kosa ili kombinacija oba smjera.</p>	<ul style="list-style-type: none"> • Koronarni segment može biti pomičan ili pomaknut. • Zub može biti osjetljiv na perkusiju • Moguće krvarenje iz gingivalnog sulkusa • Testovi osjetljivosti pulpe mogu isprva biti negativni što indicira prolazno ili trajno neurološko oštećenje 	<ul style="list-style-type: none"> • Fraktura može zahvaćati bilo koji dio korijena • Preporučene radiološke snimke: <ul style="list-style-type: none"> - Jedna paralelna periapikalna snimka - Dvije dodatne radiološke snimke zuba s različitim vertikalnim i/ili horizontalnim nagibom - Okluzalna radiološka slika • Frakture korijena mogu ostati nezapažene ako se ne učine dodatne radiološke snimke • U slučajevima kada gore navedene radiološke snimke ne daju potpunu informaciju za planiranje terapije, treba razmotriti CBCT snimku za određivanje lokacije, opsega i smjera frakture 	<ul style="list-style-type: none"> • Ukoliko je koronarni fragment pomaknut, mora se što je prije moguće repozicionirati • Radiološki provjeriti repoziciju • Stabilizirati pomični koronarni segment pasivnim i fleksibilnim splintom na 4 tjedna. Ako se fraktura nalazi cervikalno, može biti potrebna duža stabilizacija (do 4 mjeseca). • Cervikalne frakture imaju mogućnost cijeljenja, zato se koronarni fragment, pogotovo ako nije pomičan, ne smije ukloniti pri hitnom prijemu • Na hitnom prijemu se ne smije započinjati endodontsko liječenje • Preporuča se pratiti cijeljenje frakture minimalno godinu dana. Također se treba pratiti status pulpe. • Kasnije se može razviti nekroza pulpe i infekcija. Endodontsko liječenje indicirano je u koronarnom segmentu. S obzirom da su linije frakture korijena često zakošene, određivanje duljine kanala predstavlja izazov. Moguće da će biti potrebno provesti apeksifikaciju. Patološke promjene koje zahtijevaju liječenje rijetko se pojavljuju u apikalnom dijelu korijena. • U trajnih zuba za završenim rastom korijena gdje je linija frakture iznad alveolarnog grebena i koronarni fragment jako pomičan, potrebno je ukloniti koronarni fragment, liječiti korijenske kanale i restaurirati zub kolčićem i krunicom. Moguća je potreba za dodatnim postupcima poput ortodontskog ekstrudiranja apikalnog segmenta, kirurškog produljenja krune, kirurškog ekstrudiranja ili ekstrakcije (slično ranije opisanim frakturama krune i korijena). 	<p>Kliničke i radiološke evaluacije su nužne:</p> <ul style="list-style-type: none"> • Za 4 tjedna S⁺ • Za 6-8 tjedana • Za 4 mjeseca S⁺⁺ • Za 6 mjeseci • Za godinu dana • Jednom godišnje tijekom barem 5 godina 	<ul style="list-style-type: none"> • Test osjetljivosti pulpe je pozitivan; negativan nalaz je moguć u prvih nekoliko mjeseci. Endodontsko liječenje se ne započinje ako se temelji samo na nedostatku odgovora zuba na test osjetljivosti pulpe. • Znakovi cijeljenja između frakturiranih segmenata • Normalna ili minimalno povećana pomičnost koronarnog fragmenta 	<ul style="list-style-type: none"> • Simptomatski • Ekstrudiranje i/ili povećana pomičnost koronarnog segmenta • Radiolucencija linije frakture • Nekroza pulpe i infekcija s upalom u liniji frakture


Napomena: S⁺=uklanjanje splinta (za frakture središnje i apikalne trećine); S⁺⁺=uklanjanje splinta (za frakture cervikalne trećine)

TABLICA 8 Trajna denticija: Preporuke za liječenje alveolarnih fraktura


Alveolarna fraktura	Klinički nalaz	Snimanje, radiološki pristup i nalaz	Liječenje	Praćenje	Povoljni ishodi	Nepovoljni ishodi
 <p>Fraktura uključuje alveolarnu kost i može se proširiti na susjedne kosti</p>	<ul style="list-style-type: none"> Alveolarna fraktura je potpuna i pruža se od bukalne do palatinalne kosti maksile i od bukalne do lingvalne kosti mandibule Čest nalaz je pomičnost segmenta i pomak uz nekoliko zuba koji se pomiču zajedno Okluzalne smetnje zbog pomaka i nesklada frakturiranog alveolarnog segmenta Zubi u frakturiranom segmentu mogu ne reagirati na testove osjetljivosti pulpe 	<ul style="list-style-type: none"> Linija frakture može se nalaziti na bilo kojoj razini, od marginalne kosti do apeksa korijena Preporučene radiološke snimke: <ul style="list-style-type: none"> Jedna paralelna periapikalna snimka Dvije dodatne radiološke snimke zuba s različitim vertikalnim i/ili horizontalnim nagibom Okluzalna radiološka slika U slučajevima kada gore navedene radiološke snimke ne daju potpunu informaciju za planiranje terapije, panoramska radiološka snimka i/ili CBCT mogu pomoći u određivanju lokacije, opsega i smjera frakture 	<ul style="list-style-type: none"> Napraviti repoziciju pomaknutog segmenta Stabilizirati pomični segment pasivnim i fleksibilnim splintom na 4 tjedna. Zašiti laceracije gingive ukoliko su prisutne Na hitnom prijemu se ne smije započinjati endodontsko liječenje Pratiti stanje pulpe svih uključenih zubi, na prvom i na kontrolnim pregledima kako bi se odredila potreba za endodontskim liječenjem 	<p>Kliničke i radiološke evaluacije su nužne:</p> <ul style="list-style-type: none"> Za 4 tjedna S⁺ Za 6-8 tjedana Za 4 mjeseca Za 6 mjeseci Za godinu dana Jednom godišnje tijekom barem 5 godina <p>Mora se pratiti cijeljenje kosti i mekih tkiva</p>	<ul style="list-style-type: none"> Test osjetljivosti pulpe je pozitivan (negativan nalaz je moguć u prvih nekoliko mjeseci) Nema znakova nekroze i infekcije pulpe Cijeljenje mekih tkiva Radiološki znakovi cijeljenja kosti Blaga osjetljivost kosti na palpaciju kod linije frakture i/ili pri mastikaciji tijekom više mjeseci 	<ul style="list-style-type: none"> Simptomatski Nekroza pulpe i infekcija Apikalni parodontitis Neadekvatno cijeljenje mekih tkiva Nemogućnost cijeljenja kosti Vanjska upalna resorpcija (povezana s infekcijom)

Napomena: S⁺=uklanjanje splinta

TABLICA 9 Trajna denticija: Preporuke za liječenje potresa zuba


Potres zuba	Klinički nalaz	Snimanje, radiološki pristup i nalaz	Liječenje	Praćenje	Povoljni ishodi	Nepovoljni ishodi
	<ul style="list-style-type: none"> • Normalna pomičnost • Osjetljivost na perkusiju i palpaciju • Testovi osjetljivosti pulpe uglavnom pozitivni 	<ul style="list-style-type: none"> • Bez radioloških anomalija • Preporučene radiološke snimke: <ul style="list-style-type: none"> - Jedna paralelna periapikalna snimka - Ako su prisutni znakovi drugih ozljeda indicirane su dodatne radiološke snimke 	<ul style="list-style-type: none"> • Nije potrebno liječenje • Pratiti stanje pulpe barem godinu dana, po mogućnosti i dulje 	Kliničke i radiološke evaluacije su nužne: <ul style="list-style-type: none"> • Za 4 tjedna • Za godinu dana 	<ul style="list-style-type: none"> • Asimptomatski • Test osjetljivosti pulpe je pozitivan; negativan nalaz je moguć u prvih nekoliko mjeseci. Endodonsko liječenje se ne započinje ako se temelji samo na nedostatku odgovora zuba na test osjetljivosti pulpe • nastavljen razvoj korijena mladih trajnih zuba • Intaktna lamina dura 	<ul style="list-style-type: none"> • Simptomatski • Nekroza i infekcija pulpe • Apikalni parodontitis • Nedostatak daljnjeg razvoja korijena mladih trajnih zuba

TABLICA 10 Trajna denticija: Preporuke za liječenje subluksacijskih ozljeda zuba

Subluksacije	Klinički nalaz	Snimanje, radiološki pristup i nalaz	Liječenje	Praćenje	Povoljni ishodi	Nepovoljni ishodi
 Ozljeda potpornih tkiva zuba uz abnormalnu pomičnost zuba bez dislokacije	Zub je osjetljiv na palpaciju ili laganu perkusiju <ul style="list-style-type: none"> • Pomičnost zuba je povećana, ali zub nije dislociran • Moguća je prisutnost krvarenja iz gingivalnog sulkusa • Negativan test osjetljivosti pulpe ukazuje na prolazno oštećenje pulpe 	<ul style="list-style-type: none"> • Bez radioloških anomalija • Preporučene radiološke snimke: <ul style="list-style-type: none"> - Jedna paralelna periapikalna snimka - Dvije dodatne radiološke snimke zuba s različitim vertikalnim i/ili horizontalnim nagibom - Okluzalna radiološka slika 	<ul style="list-style-type: none"> • Uglavnom nije potrebno liječenje • Stabilizirati zub pasivnim i fleksibilnim splintom na 2 tjedna ukoliko postoji pretjerana pomičnost i bol na zagriz • Pratiti stanje pulpe svih uključenih zubi, na prvom i na kontrolnim pregledima kako bi se odredila potreba za endodontskim liječenjem 	Kliničke i radiološke evaluacije su nužne: <ul style="list-style-type: none"> • Za 2 tjedna S⁺ • Za 12 tjedana • Za 6 mjeseci • Za godinu dana 	<ul style="list-style-type: none"> • Test osjetljivosti pulpe je pozitivan (negativan nalaz je moguć u prvih nekoliko mjeseci) • Nema znakova nekroze i infekcije pulpe • Cijeljenje mekih tkiva • Radiološki znakovi cijeljenja kosti • Blaga osjetljivost kosti na palpaciju kod linije frakture i/ili pri žvakanju tijekom više mjeseci • Intaktna lamina dura 	<ul style="list-style-type: none"> • Simptomatski • Nekroza pulpe i infekcija • Apikalni parodontitis • Nedostatak daljnjeg razvoja korijena mladih trajnih zuba • Vanjska upalna resorpcija (povezana s infekcijom) • Ukoliko se razvije ovaj tip resorpcije nužno je odmah započeti endodonsko liječenje, koristeći intrakanalni lijek na bazi kalcijevog hidroksida. Alternativno se može inicijalno koristiti kortikosteroid/antibiotik kao intrakanalni lijek te zatim kalcijev hidroksid.


Napomena: S⁺ = uklanjanje splinta

TABLICA 11 Trajna denticija: Preporuke za liječenje ekstruzija zuba

Ekstruzija	Klinički nalaz	Snimanje, radiološki pristup i nalaz	Liječenje	Praćenje	Povoljni ishodi	Nepovoljni ishodi
 <p>Dislokacija zuba iz alveole u incizalnom/ aksijalnom smjeru</p>	<ul style="list-style-type: none"> Zub izgleda produljeno Pomičnost zuba je povećana Zub se čini incizalno produljen Moguć je negativan test osjetljivosti pulpe 	<ul style="list-style-type: none"> Prostor parodontnog ligamenta apikalno i lateralno blago proširen Zub nije u alveoli i čini se incizalno produljen Preporučene radiološke snimke: <ul style="list-style-type: none"> Jedna paralelna periapikalna snimka Dvije dodatne radiološke snimke zuba s različitim vertikalnim i/ili horizontalnim nagibom Okluzalna radiološka slika 	<ul style="list-style-type: none"> Pod lokalnom anestezijom pažljivo repozicionirati zub guranjem natrag u alveolu Stabilizirati zub pasivnim i fleksibilnim splintom na 2 tjedna. Ukoliko postoji raspadanje/fraktura marginalne kosti ostaviti splint dodatna 4 tjedna Pratiti stanje pulpe testovima osjetljivosti pulpe Ako pulpa nekrotizira i inficira se pristupa se endodontskom liječenju adekvatnim za stadij razvoja zuba 	<p>Kliničke i radiološke evaluacije su nužne:</p> <ul style="list-style-type: none"> Za 2 tjedna S+ Za 4 tjedna za 8 tjedana Za 12 tjedana Za 6 mjeseci Za godinu dana Jednom godišnje tijekom barem 5 godina <ul style="list-style-type: none"> Pacijenti (i roditelji u nekim slučajevima) bi trebali pripaziti na moguće nepovoljne ishode te ukoliko ih primjete, nužno je da dođu stomatologu čim prije. Kada se identificira nepovoljan ishod terapije često je potreban terapijski postupak. Preporuča se uputiti pacijenta stomatologu s relevantnom strukom, edukacijom i iskustvom. 	<ul style="list-style-type: none"> Asimptomatski Klinički i radiološki dokaz normalnog ili zacijeljenog parodonta Pozitivan odgovor na testove osjetljivosti pulpe, negativan nalaz je moguć u prvih nekoliko mjeseci. Endodontsko liječenje se ne započinje ako se temelji samo na nedostatku odgovora zuba na test osjetljivosti pulpe Bez gubitka marginalne kosti Nastavljen razvoj korijena mladog trajnog zuba 	<ul style="list-style-type: none"> Simptomatski Nekroza pulpe i infekcija Apikalni parodontitis Gubitak marginalne kosti (povezana s infekcijom) Ukoliko se razvije ovaj tip resorpcije nužno je odmah započeti endodontsko liječenje, koristeći intrakanalni lijek na bazi kalcijevog hidroksida. Alternativno se može inicijalno koristiti kortikosteroid/antibiotik kao intrakanalni lijek te zatim kalcijev hidroksid.


Napomena: S* = uklanjanje splinta

TABLICA 12 Trajna denticija: Preporuke za liječenje lateralnih luksacija zuba

Lateralna luksacija	Klinički nalaz	Snimanje, radiološki pristup i nalaz	Liječenje	Praćenje	Povoljni ishodi	Nepovoljni ishodi
 <p>Dislokacija zuba u bilo kojem lateralnom smjeru, uglavnom povezana s frakturom ili kompresijom zida alveole ili facijalne kortikalne kosti</p>	<ul style="list-style-type: none"> • Zub dislociran, uglavnom u palatinalnom/lingvalnom ili labijalnom smjeru • Moguća je pridružena alveolarna fraktura • Često je zub nepomičan jer je apeks zuba „zaglavljen“ frakturom u kosti • Moguć je negativan test osjetljivosti pulpe 	<ul style="list-style-type: none"> • Prostor parodontnog ligamenta proširen, najbolje se vidi na radiološkim snimkama s horizontalnim pomakom nagiba ili okluzalnim snimkama • Preporučene radiološke snimke: <ul style="list-style-type: none"> - Jedna paralelna periapikalna snimka - Dvije dodatne radiološke snimke zuba s različitim vertikalnim i/ili horizontalnim nagibom - Okluzalna radiološka slika 	<ul style="list-style-type: none"> • Pod lokalnom anestezijom prstima repositionirati zub iz zaglavljene pozicije u pravilan položaj <ul style="list-style-type: none"> - Metoda: Palpirati gingivu i osjetiti apeks zuba. Jednim prstom potisnuti apeks, a drugim prstom pogurnuti zub natrag u alveolu • Stabilizirati zub pasivnim i fleksibilnim splintom na 4 tjedna. Ukoliko postoji raspadanje/fraktura marginalne kosti ili zida alveole moguće je dulje razdoblje splinta • Pratiti stanje pulpe testovima osjetljivosti pulpe na kontrolnim pregledima • 2 tjedna nakon ozljede napraviti endodontsku evaluaciju: <ul style="list-style-type: none"> • Zubi s nezavršenim razvojem korijena: <ul style="list-style-type: none"> - Moguća spontana revaskularizacija - Ako pulpa nekrotizira i postoje znakovi upalne eksterne resorpcije (povezane s infekcijom) treba što je prije moguće započeti endodontsko liječenje - Pristupa se endodontskom liječenju adekvatnim za stadij razvoja mladih trajnih zuba • Zubi sa završenim razvojem korijena: <ul style="list-style-type: none"> - Pulpa će najvjerojatnije nekrotizirati • Potrebno je započeti endodontsko liječenje koristeći intrakanalne lijekove na bazi kortikosteroida i antibiotika ili kalcijevog hidroksida, kako bi se spriječio razvoj upalne eksterne resorpcije (povezane s infekcijom) 	<p>Kliničke i radiološke evaluacije su nužne:</p> <ul style="list-style-type: none"> • Za 2 tjedna • Za 4 tjedna S+ • za 8 tjedana • Za 12 tjedana • Za 6 mjeseci • Za godinu dana • Jednom godišnje tijekom barem 5 godina • Pacijenti (i roditelji u nekim slučajevima) bi trebali pripaziti na moguće nepovoljne ishode te ukoliko ih primjete, nužno je da dođu stomatologu čim prije. • Kada se identificira nepovoljan ishod terapije često je potreban terapijski postupak. Preporuča se uputiti pacijenta stomatologu odgovarajuće ekspertize, edukacije i iskustva. 	<ul style="list-style-type: none"> • Asimptomatski • Klinički i radiološki dokaz normalnog ili zacijeljenog parodonta • Pozitivan odgovor na testove osjetljivosti pulpe, negativan nalaz je moguć u prvih nekoliko mjeseci. Endodontsko liječenje se ne započinje ako se temelji samo na nedostatku odgovora zuba na test osjetljivosti pulpe • Visina marginalne kosti u skladu s radiološkom snimkom nakon repozicije • Nastavljen razvoj korijena mladog trajnog zuba 	<ul style="list-style-type: none"> • Simptomatski • Gubitak marginalne kosti • Nekroza pulpe i infekcija • Apikalni parodontitis • Ankiloza • Eksterna nadomjesna resorpcija • Vanjska upalna resorpcija (povezana s infekcijom) • Ukoliko se razvije ovaj tip resorpcije nužno je odmah započeti endodontsko liječenje, koristeći intrakanalni lijek na bazi kalcijevog hidroksida. Alternativno se može inicijalno koristiti kortikosteroid/antibiotik kao intrakanalni lijek te zatim kalcijev hidroksid.

Napomena: S⁺ = uklanjanje splinta

TABLICA 13 Trajna denticija: Preporuke za liječenje intruzija

Intruzija	Klinički nalaz	Snimanje, radiološki pristup i nalaz	Liječenje	Praćenje	Povoljni ishodi	Nepovoljni ishodi
 <p>Dislokacija zuba u apikalnom smjeru u alveolarnu kost</p>	<ul style="list-style-type: none"> Zub dislociran, aksijalno u alveolarnu kost Zub je nepomičan Zvuk na perkusiju je metalan (kao ankiloza) Moguć je negativan test osjetljivosti pulpe 	<ul style="list-style-type: none"> Prostor parodontnog ligamenta nije vidljiv (pogotovo apikalno) Čaklinsko-cementno spojište intrudiranog zuba se nalazi više apikalno nego na susjednim zubima Preporučene radiološke snimke: <ul style="list-style-type: none"> Jedna paralelna periapikalna snimka Dvije dodatne radiološke snimke zuba s različitim vertikalnim i/ili horizontalnim nagibom Okluzalna radiološka slika 	<p>Zubi s nezavršenim razvojem korijena:</p> <ul style="list-style-type: none"> Omogućiti ponovno nicanje bez intervencije (spontana repozicija) intrudiranih zuba neovisno o stupnju intruzije Započeti ortodontsku repoziciju ako zub ne nikne unutar 4 tjedna Pratiti stanje pulpe U zubi sa nezavršenim razvojem korijena moguća je spontana revaskularizacija. Ipak, ako pulpa nekrotizira i inficira se, te ako postoje znakovi upalne eksterne resorpcije (povezane s infekcijom), indicirano je endodontsko liječenje čim to pozicija zuba omogućava. Pristupa se endodontskom liječenju adekvatnim za stadij razvoja mladih trajnih zuba Roditelje treba upozoriti na važnost kontrolnih pregleda <p>Zubi sa završenim razvojem korijena:</p> <ul style="list-style-type: none"> Omogućiti ponovno nicanje bez intervencije ako je zub intrudiran manje od 3 mm. Ukoliko se ne dogodi ponovno nicanje unutar 8 tjedana postavlja se pasivan i fleksibilan splint na 4 tjedna. Alternativno se može napraviti ortodontska repozicija prije ankiloziranja. Ako je zub intrudiran 3-7 mm napraviti kiruršku (preferirano) ili ortodontsku repoziciju zuba Pulpa zuba sa završenim razvojem korijena će najvjerojatnije nekrotizirati. Potrebno je započeti endodontsko liječenje 2 tjedna nakon ozljede, ili što prije to pozicija zuba omogućava, koristeći intrakanalne lijekove na bazi kortikosteroida i antibiotika ili kalcijevog hidroksida, kako bi se spriječio razvoj upalne eksterne resorpcije (povezane s infekcijom) 	<p>Kliničke i radiološke evaluacije su nužne:</p> <ul style="list-style-type: none"> Za 2 tjedna Za 4 tjedna S+ Za 8 tjedana Za 12 tjedana Za 6 mjeseci Za godinu dana Jednom godišnje tijekom barem 5 godina Pacijenti (i roditelji u nekim slučajevima) bi trebali pripremiti na moguće nepovoljne ishode te ukoliko ih primjete, nužno je da dođu stomatologu čim prije. Kada se identificira nepovoljan ishod terapije često je potreban terapijski postupak. Preporuča se uputiti pacijenta stomatologu odgovarajuće ekspertize, edukacije i iskustva. 	<ul style="list-style-type: none"> Asimptomatski Zub je pravilno pozicioniran ili ponovno niče Intaktna lamina dura Positivan odgovor na testove osjetljivosti pulpe, negativan nalaz je moguć u prvih nekoliko mjeseci. Endodontsko liječenje se ne započinje ako se temelji samo na nedostatku odgovora zuba na test osjetljivosti pulpe Nema znakova resorpcije korijena Nastavljen razvoj korijena mladog trajnog zuba 	<ul style="list-style-type: none"> Simptomatski Zub nepomičan/na perkusiju ton ankiloziranog zuba Nekroza pulpe i infekcija Apikalni parodontitis Ankiloza Eksterna nadomjesna resorpcija Vanjska upalna resorpcija (povezana s infekcijom) Ukoliko se razvije ovaj tip resorpcije nužno je odmah započeti endodontsko liječenje, koristeći intrakanalni lijek na bazi kalcijevog hidroksida. Alternativno se može inicijalno koristiti kortikosteroid/antibiotik kao intrakanalni lijek te zatim kalcijev hidroksid.

Napomena: S⁺ = uklanjanje splinta

SUKOB INTERESA

Autori ovog članka potvrđuju da nema sukoba interesa za ranije navedeni tekst. Također, ovaj rad nije financiran. Slike s ljubaznošću preuzete iz Dental Trauma Guide.

ETIČKO ODOBRENJE

Za ovaj rad nije bilo potrebno etičko odobrenje.

ORCID

Cecilia Bourguignon  <https://orcid.org/0000-0003-2753-649X>

Nestor Cohenca  <https://orcid.org/0000-0002-0603-5437>

Eva Lauridsen  <https://orcid.org/0000-0003-0859-7262>

Marie Therese Flores  <https://orcid.org/0000-0003-2412-190X>

Anne C. O'Connell  <https://orcid.org/0000-0002-1495-3983>

Peter F. Day  <https://orcid.org/0000-0001-9711-9638>

Georgios Tsilingaridis  <https://orcid.org/0000-0001-5361-5840>

Paul V. Abbott  <https://orcid.org/0000-0001-5727-4211>

Ashraf F. Fouad  <https://orcid.org/0000-0001-6368-1665>

Bill Kahler  <https://orcid.org/0000-0002-4181-3871>

Liran Levin  <https://orcid.org/0000-0002-8123-7936>

REFERENCES

- Moule A, Cohenca N. Emergency assessment and treatment planning for traumatic dental injuries. *Aust Dent J*. 2016;61(Suppl 1):21–38.
- Andreasen FM, Andreasen JO, Tsukiboshi M, Cohenca N. Examination and diagnosis of dental injuries. In: Andreasen JO, Andreasen FM, Andersson L, editors. *Textbook and color atlas of traumatic injuries to the teeth*, 5th edn. Oxford, UK: WileyBlackwell; 2019. p. 295–326.
- Andreasen JO, Bakland L, Flores MT, Andreasen FM, Andersson L. *Traumatic dental injuries. A manual*, 3rd edn. Chichester, UK: Wiley-Blackwell; 2011.
- Lauridsen E, Hermann NV, Gerds TA, Ahrensburg SS, Kreiborg S, Andreasen JO. Combination injuries 1. The risk of pulp necrosis in permanent teeth with concussion injuries and concomitant crown fractures. *Dent Traumatol*. 2012;28:364–70.
- Lauridsen E, Hermann NV, Gerds TA, Ahrensburg SS, Kreiborg S, Andreasen JO. Combination injuries 2. The risk of pulp necrosis in permanent teeth with subluxation injuries and concomitant crown fractures. *Dent Traumatol*. 2012;28:371–8.
- Lauridsen E, Hermann NV, Gerds TA, Ahrensburg SS, Kreiborg S, Andreasen JO. Combination injuries 3. The risk of pulp necrosis in permanent teeth with extrusion or lateral luxation and concomitant crown fractures without pulp exposure. *Dent Traumatol*. 2012;28:379–85.
- Kenny KP, Day PF, Sharif MO, Parashos P, Lauridsen E, Feldens CA, et al. What are the important outcomes in traumatic dental injuries? An international approach to the development of a core outcome set. *Dent Traumatol*. 2018;34:4–11.
- Molina JR, Vann WF Jr, McIntyre JD, Trope M, Lee JY. Root fractures in children and adolescents: diagnostic considerations. *Dent Traumatol*. 2008;24:503–9.
- Cohenca N, Silberman A. Contemporary imaging for the diagnosis and treatment of traumatic dental injuries: a review. *Dent Traumatol*. 2017;33:321–8.
- Cohenca N, Simon JH, Mathur A, Malfaz JM. Clinical indications for digital imaging in dento-alveolar trauma. Part 2: root resorption. *Dent Traumatol*. 2007;23:105–13.
- Cohenca N, Simon JH, Roges R, Morag Y, Malfaz JM. Clinical indications for digital imaging in dento-alveolar trauma. Part 1: traumatic injuries. *Dent Traumatol*. 2007;23:95–104.
- Fulling HJ, Andreasen JO. Influence of maturation status and tooth type of permanent teeth upon electrometric and thermal pulp testing. *Scand J Dent Res*. 1976;84:286–90.
- Fuss Z, Trowbridge H, Bender IB, Rickoff B, Sorin S. Assessment of reliability of electrical and thermal pulp testing agents. *J Endod*. 1986;12:301–5.
- Gopikrishna V, Tinagupta K, Kandaswamy D. Comparison of electrical, thermal, and pulse oximetry methods for assessing pulp vitality in recently traumatized teeth. *J Endod*. 2007;33:531–5.
- Bastos JV, Goulart EM, de Souza Cortes MI. Pulpal response to sensibility tests after traumatic dental injuries in permanent teeth. *Dent Traumatol*. 2014;30:188–92.
- Dummer PM, Hicks R, Huws D. Clinical signs and symptoms in pulp disease. *Int Endod J*. 1980;13:27–35.
- Kaletsky T, Furedi A. Reliability of various types of pulp testers as a diagnostic aid. *J Am Dent Assoc*. 1935;22:1559–74.
- Teitler D, Tzadik D, Eidelman E, Chosack A. A clinical evaluation of vitality tests in anterior teeth following fracture of enamel and dentin. *Oral Surg Oral Med Oral Pathol*. 1972;34:649–52.
- Zadik D, Chosack A, Eidelman E. The prognosis of traumatized permanent anterior teeth with fracture of the enamel and dentin. *Oral Surg Oral Med Oral Pathol*. 1979;47:173–5.
- Alghaithy RA, Qualtrough AJ. Pulp sensibility and vitality tests for diagnosing pulpal health in permanent teeth: a critical review. *Int Endod J*. 2017;50:135–42.
- Gopikrishna V, Tinagupta K, Kandaswamy D. Evaluation of efficacy of a new custom-made pulse oximeter dental probe in comparison with the electrical and thermal tests for assessing pulp vitality. *J Endod*. 2007;33:411–4.
- Kwan SC, Johnson JD, Cohenca N. The effect of splint material and thickness on tooth mobility after extraction and replantation using a human cadaveric model. *Dental Traumatol*. 2012;28:277–81.
- Kahler B, Heithersay GS. An evidence-based appraisal of splinting luxated, avulsed and root-fractured teeth. *Dent Traumatol*. 2008;24:2–10.
- Oikarinen K, Andreasen JO, Andreasen FM. Rigidity of various fixation methods used as dental splints. *Endod Dent Traumatol*. 1992;8:113–9.
- Andreasen JO, Andreasen FM, Mejare I, Cvek M. Healing of 400 intra-alveolar root fractures. 2. Effect of treatment factors such as treatment delay, repositioning, splinting type and period and antibiotics. *Dental Traumatol*. 2004;20:203–11.
- Hammarstrom L, Blomlof L, Feiglin B, Andersson L, Lindskog S. Replantation of teeth and antibiotic treatment. *Endod Dent Traumatol*. 1986;2:51–7.
- Andreasen JO, Storgaard Jensen S, Sae-Lim V. The role of antibiotics in presenting healing complications after traumatic dental injuries: a literature review. *Endod Topics*. 2006;14:80–92.
- Cvek M. A clinical report on partial pulpotomy and capping with calcium hydroxide in permanent incisors with complicated crown fracture. *J Endod*. 1978;4:232–7.
- Fuks AB, Cosack A, Klein H, Eidelman E. Partial pulpotomy as a treatment alternative for exposed pulps in crown-fractured permanent incisors. *Endod Dent Traumatol*. 1987;3:100–2.
- Fuks AB, Gavra S, Chosack A. Long-term followup of traumatized incisors treated by partial pulpotomy. *Pediatr Dent*. 1993;15:334–6.
- Bimstein E, Rotstein I. Cvek pulpotomy - revisited. *Dent Traumatol*. 2016;32:438–42.
- Chueh LH, Ho YC, Kuo TC, Lai WH, Chen YH, Chiang CP. Regenerative endodontic treatment for necrotic immature permanent teeth. *J Endod*. 2009;35:160–4.

33. Hagglund M, Walden M, Bahr R, Ekstrand J. Methods for epidemiological study of injuries to professional football players: developing the UEFA model. *Br J Sports Med.* 2005;39:340–6.
34. Huang GT. A paradigm shift in endodontic management of immature teeth: conservation of stem cells for regeneration. *J Dent.* 2008;36:379–86.
35. Jung IY, Lee SJ, Hargreaves KM. Biologically based treatment of immature permanent teeth with pulpal necrosis: a case series. *J Endod.* 2008;34:876–87.
36. Thibodeau B, Teixeira F, Yamauchi M, Caplan DJ, Trope M. Pulp revascularization of immature dog teeth with apical periodontitis. *J Endod.* 2007;33:680–9.
37. Trope M. Treatment of the immature tooth with a non-vital pulp and apical periodontitis. *Dent Clin North Am.* 2010;54:313–24.
38. Robertson A, Andreasen FM, Andreasen JO, Noren JG. Long-term prognosis of crown-fractured permanent incisors. The effect of stage of root development and associated luxation injury. *Int J Paediatr Dent.* 2000;10:191–9.
39. Holcomb JB, Gregory WB Jr. Calcific metamorphosis of the pulp: its incidence and treatment. *Oral Surg Oral Med Oral Pathol.* 1967;24:825–30.
40. Neto JJ, Gondim JO, de Carvalho FM, Giro EM. Longitudinal clinical and radiographic evaluation of severely intruded permanent incisors in a pediatric population. *Dent Traumatol.* 2009;25:510–4.
41. Robertson A. A retrospective evaluation of patients with uncomplicated crown fractures and luxation injuries. *Endod Dent Traumatol.* 1998;14:245–56.
42. Andreasen FM, Andreasen JO, Bayer T. Prognosis of root-fractured permanent incisors-prediction of healing modalities. *Endod Dent Traumatol.* 1989;5:11–22.
43. Amir FA, Gutmann JL, Witherspoon DE. Calcific metamorphosis: a challenge in endodontic diagnosis and treatment. *Quintessence Int.* 2001;32:447–55.
44. Cvek M. Prognosis of luxated non-vital maxillary incisors treated with calcium hydroxide and filled with gutta percha. *Endod Dent Traumatol.* 1992;8:45–55.
45. Abbott PV. Prevention and management of external inflammatory resorption following trauma to teeth. *Aust Dent J.* 2016;61(Suppl. 1):S82–S94.
46. Bryson EC, Levin L, Banchs F, Abbott PV, Trope M. Effect of immediate intracanal placement of ledermix paste on healing of replanted dog teeth after extended dry times. *Dent Traumatol.* 2002;18:316–21.
47. Chen H, Teixeira FB, Ritter AL, Levin L, Trope M. The effect of intracanal anti-inflammatory medicaments on external root resorption of replanted dog teeth after extended extra-oral dry time. *Dent Traumatol.* 2008;24:74–8.
48. Day PF, Gregg TA, Ashley P, Welbury RR, Cole BO, High AS, et al. Periodontal healing following avulsion and replantation of teeth: A multi-centre randomized controlled trial to compare two root canal medicaments. *Dent Traumatol.* 2012;28:55–64.
49. Trope M, Moshonov J, Nissan R, Buxt P, Yesilsoy C. Short vs. Long-term calcium hydroxide treatment of established inflammatory root resorption in replanted dog teeth. *Endod Dent Traumatol.* 1995;11:124–8.
50. Andreasen JO, Andreasen FM, Skeie A, Hjorting-Hansen E, Schwartz O. Effect of treatment delay upon pulp and periodontal healing of traumatic dental injuries – a review article. *Dent Traumatol.* 2002;18:116–28.
51. Andreasen JO, Bakland LK, Andreasen FM. Traumatic intrusion of permanent teeth. Part 3. A clinical study of the effect of treatment variables such as treatment delay, method of repositioning, type of splint, length of splinting and antibiotics on 140 teeth. *Dental Traumatol.* 2006;22:99–111.
52. Andreasen JO, Bakland LK, Andreasen FM. Traumatic intrusion of permanent teeth. Part 2. A clinical study of the effect of preinjury and injury factors, such as sex, age, stage of root development, tooth location, and extent of injury including number of intruded teeth on 140 intruded permanent teeth. *Dental Traumatol.* 2006;22:90–8.
53. Andreasen JO, Bakland LK, Matras RC, Andreasen FM. Traumatic intrusion of permanent teeth. Part 1. An epidemiological study of 216 intruded permanent teeth. *Dental Traumatol.* 2006;22:83–9.
54. Welbury R, Kinirons MJ, Day P, Humphreys K, Gregg TA. Outcomes for root-fractured permanent incisors: a retrospective study. *Ped Dent.* 2002;24:98–102.
55. Andreasen JO, Andreasen FM, Mejare I, Cvek M. Healing of 400 intra-alveolar root fractures. 1. Effect of pre-injury and injury factors such as sex, age, stage of root development, fracture type, location of fracture and severity of dislocation. *Dental Traumatol.* 2004;20:192–202.
56. Andreasen JO, Hjorting-Hansen E. Intraalveolar root fractures: radiographic and histologic study of 50 cases. *J Oral Surg.* 1967;25:414–26.
57. Cvek M, Andreasen JO, Borum MK. Healing of 208 intra-alveolar root fractures in patients aged 7–17 years. *Dental Traumatol.* 2001;17:53–62.
58. Bakland LK. Revisiting traumatic pulpal exposure: materials, management principles, and techniques. *Dent Clin North Am.* 2009;53:661–73.
59. Bogen G, Kim JS, Bakland LK. Direct pulp capping with mineral trioxide aggregate: an observational study. *J Am Dent Assoc.* 2008;139:305–15.
60. Cavalleri G, Zerman N. Traumatic crown fractures in permanent incisors with immature roots: a follow-up study. *Endod Dent Traumatol.* 1995;11:294–6.
61. About I, Murray PE, Franquin JC, Remusat M, Smith AJ. The effect of cavity restoration variables on odontoblast cell numbers and dental repair. *J Dent.* 2001;29:109–17.
62. Murray PE, Smith AJ, Windsor LJ, Mjor IA. Remaining dentine thickness and human pulp responses. *Int Endod J.* 2003;36:33–43.
63. Subay RK, Demirci M. Pulp tissue reactions to a dentin bonding agent as a direct capping agent. *J Endod.* 2005;31:201–4.
64. Berthold C, Thaler A, Petschelt A. Rigidity of commonly used dental trauma splints. *Dent Traumatol.* 2009;25:248–55.
65. von Arx T, Filippi A, Lussi A. Comparison of a new dental trauma splint device (TTS) with three commonly used splinting techniques. *Dent Traumatol.* 2001;17:266–74.
66. Levin L, Day P, Hicks L, O'Connell AC, Fouad AF, Bourguignon C, et al. International Association of Dental Traumatology guidelines for the management of traumatic dental injuries: General Introduction. *Dent Traumatol.* 2020;36:309–13.

Na koji način citirati ovaj članak: Bourguignon C, Cohenca N, Lauridsen E, et al. International Association of Dental Traumatology guidelines for the management of traumatic dental injuries: 1. Fractures and luxations. *Dent Traumatol.* 2020;36:314–330.
<https://doi.org/10.1111/edt.12578>
