

# Fotogrametrija u ortodonciji

---

**Anić Milošević, Sandra**

**Educational content / Obrazovni sadržaj**

*Publication status / Verzija rada:* **Accepted version / Završna verzija rukopisa prihvaćena za objavljivanje (postprint)**

*Publication year / Godina izdavanja:* **2018**

*Permanent link / Trajna poveznica:* <https://um.nsk.hr/um:nbn:hr:127:248601>

*Rights / Prava:* [Attribution-NonCommercial-NoDerivs 3.0 Unported / Imenovanje-Nekomercijalno-Bez prerada 3.0](#)

*Download date / Datum preuzimanja:* **2024-07-30**



*Repository / Repozitorij:*

[University of Zagreb School of Dental Medicine  
Repository](#)



*Sandra Anić Milošević*

Zavod za ortodonciju, Stomatološki fakultet Sveučilišta u Zagrebu

# DIGITALNA DENTALNA FOTOGRAFIJA ESTETIKA U ORTODONCIJI

---


## Fotogrametrija u ortodonciji

Facijalne strukture moguće je proučavati iz profila ili frontalno. Danas su dostupne mnoge metode za procjenu facijalnih promjena i različitosti, uključujući antropometriju, fotogrametriju, kompjutorski imaging i kefalometriju (1-5). Profil je moguće promatrati i analizirati brojnim metodama, kao što su kefalometrijska i fotogrametrijska linearna i angularna mjerenja (6-9) ili kombinacijom metričkih, angularnih i mjerenja proporcija. Evaluacija kraniofacijalne morfologije neophodna je u istraživanjima, kao i u kliničkoj praksi, a većina dentofacijalnih promjena uglavnom se još uvijek prati metodom kefalometrije. Budući da pacijenti ne razumiju vlastiti kefalogram niti znaju interpretirati kefalometrijsku analizu pa fotografija predstavlja jednostavniji prikaz mekih česti (10). Također, predstavlja važnu vizualnu referencu za praćenje promjena koje nastaju tijekom rasta i razvoja. Pouzdan je izvor za procjenu postoperativnih rezultata, pacijentu omogućuje prikaz stanja prije i nakon zahvata, a terapeutu predstavlja važan vizualni materijal koji se može koristiti u nastavne svrhe ili kao temelj za daljnja istraživanja (11). Analiza fotografije nije skupa i ne izlaže pacijenta potencijalno štetnom zračenju, prikazuje odnos vanjskih kraniofacijalnih struktura, uključujući mišiće i masno tkivo (12).

Planiranje terapije isključivo na osnovi kefalometrijske dentoskeletne analize može dovesti do pogrešne procjene profila, naročito ako se pokušava predvidjeti izgled mekih tkiva isključivo na temelju normativnih vrijednosti tvrdih tkiva (6,12). Meka tkiva koja prekrivaju kosti mogu značajno varirati pa dentoskeletni odnos nije adekvatan kod procjene disharmonije lica (13,14).

### **Kraniometrija i moderna kraniofacijalna antropometrija**

U 18. Stoljeću, prvi znanstvenik iz perioda prosvjetljenja koji se zanimao za komparativnu anatomiju bio je Petar Camper. Opisao je princip povezanosti kod svih organizama, što je nazvao „metamorfoza“, s naglaskom na sličnosti između ljudske vrste i drugih kralješnjaka. Najpoznatiji je po definiciji „facijalnog kuta“ (Slika 1.). Taj kut tvori sjecište dviju linija: vertikalna facijalna linija koja ide od prednjih središnjih sjekutića do najprominentnijeg dijela čela, te horizontalna linija koja ide od baze nosa (spine nasalis anterior na lubanji) do sredine tragusa uha (vanjski dio slušnog hodnika na lubanji), poznata pod nazivom Camperova linija. Njegov najvažniji doprinos za kraniometriju je u tome što je uspostavio temelje za kasnije proučavanje kraniofacijalne morfologije koja se očitovala kroz drugu tehniku- rentgenkefalometriju (1). Camper je definirao kako današnji ljudi imaju facijalni kut između 70 i 90 stupnjeva, ovisno o etničkoj pripadnosti. Također je istaknuo kako klasične grčko-rimske statue imaju kut između 95 i 100 stupnjeva, Europljani oko 90, orijentalnih ljudi oko 80 te crnci oko 70 stupnjeva. Razlike u vrijednostima facijalnog kuta prikazuju fizičku varijabilnost ljudske vrste. Nakon dugogodišnjeg promatranja ljudskih lubanja u različitim životnim dobima i uspoređujući sagitalne presijeke različitih lubanja, zaključio je kako postoji uniformnost moždane šupljine u smislu ovalnog oblika, ali da ključ etničke različitosti zapravo leži u varijabilnostima čeljusti i načinu na koji utječu na kraniofacijalnu morfologiju.



Slika 1. Camperov facijalni kut i njegove varijacije

Preuzeto:[http://creation.com/images/journal\\_of\\_creation/vol24/8471common-facial-angle.jpg](http://creation.com/images/journal_of_creation/vol24/8471common-facial-angle.jpg)

Početakom 20. tog stoljeća, Leslie Gabriel Farkas stvorio je veliku bazu antropometrijskih mjerenja za pacijente s rascijepom. Istraživao je upotrebu klasičnih antropometrijskih metoda za kvantitativnu analizu lica prije i nakon kirurškog zahvata te razvio empirijski sistem facijalnih mjerenja s ciljem analize lica pacijenata s rascjepima i facijalnim deformitetima kao posljedicom traume. Budući da normativi do tada nisu postojali, posvetio se mjerenjima lica i prikupljanju baze podataka. Zaključuje kako linearna mjerenja nisu dovoljna, već odnosi među mjerama, odnosno kraniofacijalne proporcije, neophodne za evaluaciju kraniofacijalnog kompleksa te navodi kako se podaci koje je prikupio na populaciji Sjevernoamerikanaca ne mogu primjeniti na druge etničke skupine. Prikupio je različite podatke za različite etničke skupine te potaknuo znanstvenike širom svijeta za prikupljanje normativnih podataka njihove populacijske skupine. Njegov doprinos kroz gotovo pola stoljeća u prikupljanju antropometrijskih podataka je velik, a normativni podaci odnose se na djecu i odrasle, normalne i „atraktivne“, usporedbu različitih etničkih skupina te

usporedbu različitih kraniofacijalnih deformiteta. Upravo zbog toga smatramo ga ocem moderne kraniofacijalne antropometrije (1, 16).

## **FOTOGRAMetriJA LICA**

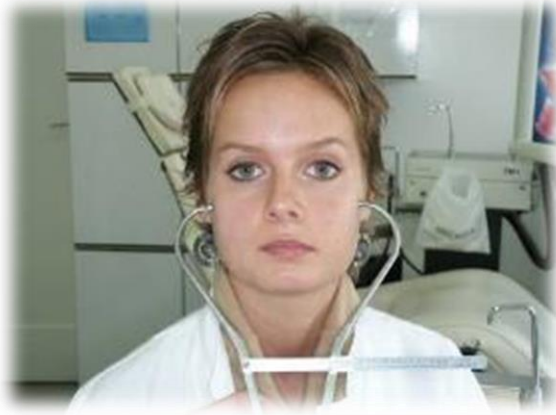Fotogrametrija lica (indirektna antropometrija) je antropometrija prilagođena mjerenjima na standardiziranim fotografijama, dok se kod direktne antropometrije mjerenja rade direktno na licu pacijenta (1,16). U nekoliko posljednjih desetljeća fotogrametrija lica koristi se u medicini, iako je pouzdanost indirektnih mjerenja limitirana, posebice zbog različitih metoda procjene i analize lateralnih fotografija. Fotogrametrijskom metodom u svrhu proučavanja dimenzije lica bavili su se mnogi autori (3,4,17-23). Međutim, usprkos brojnim istraživanjima još uvijek ne postoji potpuno prihvaćena metoda za analizu fotografije (1).

Prilagođavanje kliničke fotografije za kvalitativnu i kvantitativnu analizu ima dvostruku prednost. Mogućnost mjerenja kliničkih fotografija (fotogrametrija) smanjuje vrijeme potrebno za direktno antropometrijsko mjerenje, naročito kod male djece koja teško surađuju pri kliničkom pregledu. Na takvim je fotografijama moguće postići veliki broj mjerenja. Pod pojmom standardiziranosti medicinske fotografije podrazumijeva se tehnika snimanja uvijek s iste udaljenosti i s približno iste pozicije. Pri snimanju glava uvijek treba biti u istoj poziciji, a fotografije trebaju biti standardne veličine. Takvom standardiziranošću medicinske fotografije postaju vrijedan dodatak kliničkim kartonima. Farkas je uspoređivao rezultate direktnog i indirektnog načina mjerenja te zaključio kako je najveća razlika prisutna kod mjerenja kuteva. Mala je razlika u linearnim mjerilima između direktnog i indirektnog načina mjerenja, a kod vertikalnih mjerenja manja je razlika nego kod horizontalnih (1).

## **Pogreške u fotogrametriji i ograničenja fotogrametrijske tehnike**

Prema Farkasu (1,16), točke profila i čela (g, n, prn, sn, ls, sto, pg, gn, tri) nisu uvijek vidljive na lateralnim fotografijama, čak i kad su, prema njegovoj preporuci, ucrtane na koži pacijenta prije fotografiranja. Gledano u profilu, točke koje se nalaze na konveksitetima (korijen nosa, vrh nosa, brada, itd.) ili ponekad na konkavitetima (dno kolumele, sredina ruba gornjeg vermilion, brada, itd.) nisu dovoljno vidljive na lateralnim snimkama. Gledano sa strane, glabella može biti skrivena gustim obrvama, a *trichion* može biti pokriven kosom.

Inače, direktna (antropometrijska) mjerenja između koštanih točaka (*Zygion-Zygion*, *Gnathion-Gonion*) izvode se pomičnom mjerkom ili kefalometrom, tako da se vrhovi instrumenta prislone na koštanu podlogu (Slika 2.). Budući se to ne može učiniti na fotografijama, do pogreške dolazi čak i kad su točke ucrtane na koži prije fotografiranja. Pogreške naravno mogu biti puno veće, smatra Farkas, ako anatomske točke nisu uopće označene. Neke je točke gotovo nemoguće označiti; unutarnja ili vanjska komisura očne fisure i usana te gornji i donji rub očne fisure, zatim najlateralnija točka nosnog krila te najviša i najniža točka najanteriornije i najposteriornije točke *auricule*. One naime nisu uvijek precizno vidljive iz razloga što niti anatomske karakteristike tih dijelova lica nisu dovoljno oštro ocrtane na fotografiji, a mogu biti rezultat različitog intenziteta refleksije na raznim dijelovima lica. Greške prouzročene tom pojavom obično su vrlo male (1).



**Slika 2.** Mjerenje udaljenosti Zygion-Zygion direktno na licu pacijenta pomoću kefalometra

Kod indirektnog mjerenja dužine, širine ili visine glave često dolazi do pogreške, osim u slučajevima kada je pacijent ćelav. Udaljenosti točaka na glavi (*eurion*, *vernix*, *opisthion*) moguće je preciznije odrediti ako se pri fotografiranju koristi neki okvir ili kefalostat koji se postavi tako da dodiruje pojedine točke na glavi koje treba označiti, a ujedno služi kao orijentir kod mjerenja. Neke točke mogu biti skrivene iza nekih drugih struktura. Primjerice, na profilnoj snimci točka *porion* može biti skrivena iza *tragiona* ili pak komisura fisure usana može biti prekrivena kožnim naborom. Na frontalnoj snimci lateralna komisura očne fisure (*exocanthion*) nije vidljiva kod svih pacijenata, a u nekim slučajevima može biti prekrivena rubom gornjeg kapka.

Pogreške mogu nastati i zbog fotografske distorzije. Još je Albrecht Dürer vjerovao kako lice podsjeća na multifazetiranu formaciju koja se sastoji od velikog broja malih geometrijskih područja spojenih zajedno pod određenim kutevima. Kad se lice slika iz profila, jedno od tih malih područja služi za fokusiranje. Stupanj distorzije ovisi o razlikama u „razini pojedinačne fazete“. U istraživanju koje je proveo Farkas, najveća distorzija primijećena je kod mjerenja udaljenosti između točaka *subnasale* i *pronasale*. Ta udaljenost je 46% kraća na fotografiji, nego kad se mjeri direktno na licu pacijenta, zbog velike razlike u udaljenosti između dviju točaka. S druge strane,

mjerenja između korjena nosa i labijalne fisure pokazala su se preciznima zbog sličnog odnosa tih dviju točaka prema ravnini fokusa (1).

Neka ograničenja u fotogrametriji postoje i zbog dvodimenzionalne prirode fotografija. Tako je nemoguće mjeriti tangencijalne lukove (supraorbitalni, maksilarni, mandibularni) ili izvoditi tangencijalna mjerenja prateći površinu kože između usana i uha ili duž površine nosnih krila. Sagitalna mjerenja, kao što su primjerice dubina nosnog korjena, razlike u razini između gornjeg i donjeg orbitalnog ruba ili između lateralne i medijalne komisure očne fisure (*endo* i *exocanthiona*), ne mogu se uopće izmjeriti na frontalnoj fotografiji.

Na profilnoj snimci mjerenje širine uha ovisi o stupnju izbočenosti glave, jer što je veća izbočenost, to je uho uže.

Cummins i sur. (24) utvrdili su kako su mjerenja na frontalnim fotografijama pouzdanija od mjerenja na lateralnima. Moguće objašnjenje je što su točke na frontalnim fotografijama puno jasnije. Kod lateralnih fotografija profilne točke je ponekad teško precizno odrediti, iz razloga što na nekim fotografijama nema jasne granice između obrisa profila i podloge. Taj problem može se riješiti adekvatnim osvjetljenjem i podlogom. Ponekad je teško identificirati točke, primjerice točku *menton*, posebice kod pacijenata koji imaju podbradak. Iz tog razloga, na frontalnim fotografijama, dužina donje usne s bradom (*Sto-Me*) pokazuje varijacije u komparaciji s ostalim mjerenjima. Širina usana (*Cheilion-Cheilion*) također pokazuje veću varijabilnost zbog sjene u kutevima usana. Na lateralnim fotografijama mjerenja koja uključuju *pogonion* također su manje reproducibilna. U svrhu točnog određivanja točke *pogonion* često se koristi Rickettsova linija estetike, budući ide od najprominentnije točke brade do najprominentnije točke na vrhu nosa.



## **MJERENJA NA MEKIM TKIVIMA**

Do današnjeg dana nema standarda koji bi bili primjenjivi u smislu određivanja prihvatljivih proporcija lica u terapiji pacijenata s dentofacijalnim nepravilnostima. Sve do nedavno, korekcije su uglavnom bile temeljene na rentgenkefalometrijskoj analizi i uspostavljanju odgovarajuće okluzije između gornjih i donjih zubnih lukova. Brons smatra kako su standardne kefalometrijske vrijednosti i okluzijske norme pogrešno usvojene kao standard za prihvatljive proporcije lica (25). Problem je što postojeći kriteriji za proporciju lica nisu generalno primjenjivi (26,27). Oni koji se odnose na vertikalnu dimenziju potječu još iz razdoblja renesanse i prilično su nefleksibilni, dok u sagitalnoj dimenziji postoji velika varijabilnost. Uzrok toj različitosti nije fleksibilnost, već različitost mišljenja raznih autora o tome kako bi trebao izgledati idealan profil (1). Peck i Peck su, želeći definirati opće mišljenje o prihvatljivoj estetici lica, proučavali kefalograme i fotografije 52 mlađih odraslih ljudi čija su lica u javnosti ocijenjena kao estetski prihvatljiva. Zaključili su kako javnost više voli lica koja su punija i više protrudirana nego što to dopušta prosjek Margolisove, Downs-ove i Steiner-ove analize. Osim toga, kefalometrijsko istraživanje koje su proveli pokazuje kako su alveolarni nastavci i zubi smješteni ispred onih iz kefalometrijskih prosjeka. Na temelju rezultata, autori zaključuju kako se uglavnom preferira blago protrudirani dentofacijalni profil (28).

### **Određivanje harmonije lica u sagitalnoj dimenziji**

Naime, u sagitalnoj dimenziji ne postoje klasični kanoni, kao što je to slučaj u vertikalnoj dimenziji. Prema De Smithu (29), renesansni umjetnici smatrali su harmoničnim jedino ravni profil. Promatrajući različite kriterije za određivanje harmonije lica u sagitalnoj dimenziji

uglavnom se nailazi na istraživanja koja se bave analizama mekih tkiva. Godine 1791. Camper je znanstveno pristupio analizi lica te predstavio "facijalni kut" koji je po njemu dobio ime (Slika 1.)

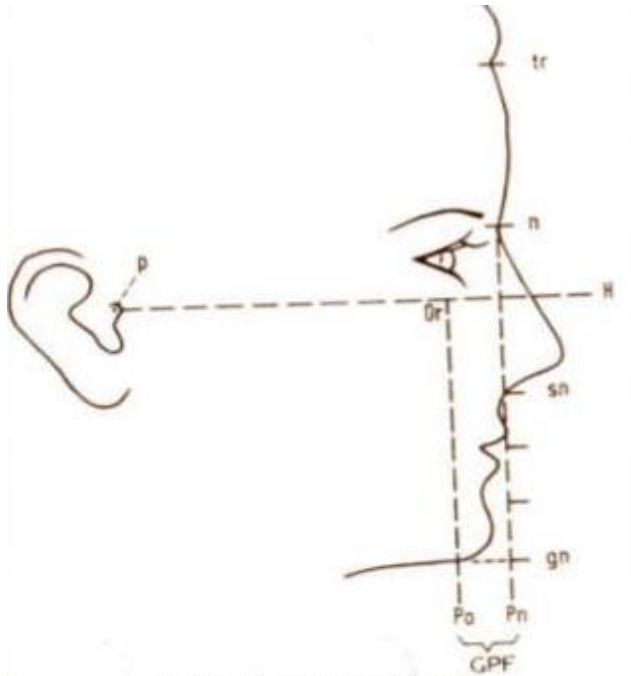
Nakon što su Broadbent i Hofrath standardizirali rentgenkefalometrijsku tehniku, važnost mekih tkiva našla se u drugom planu. Dentoskeletni odnosi postali su odlučujući čimbenik u analizi lica (30), jer se smatralo kako su meka tkiva u vrlo uskoj vezi s konfiguracijom tvrdih tkiva. Osnovu takvog razmišljanja postavio je Angle 1907. godine, prema kojem sklad lica i forma usana uvelike ovise o okluziji, a gornja usna određuje zakrivljenost donje (31). Angle idealnim profilom smatra kip Apollo Belvedere (Slika 3.), iako je u njegovo vrijeme ideal ljepote među ortodontima bio prilično varijabilan. Njegov ideal ravnog, pomalo konkavnog profila bio je teško ostvariv, jer je tvrdio kako se optimalni izgled lica uvijek može postići bez ekstrakcije zuba.



**Slika 3.** Kip Apollo Belvedere izrađen u bijelom mramoru, Angleov ideal muške ljepote (120-140.god) preuzeto [https://en.wikipedia.org/wiki/Apollo\\_Belvedere](https://en.wikipedia.org/wiki/Apollo_Belvedere)

Case je podržavajući stajalište o povremenoj potrebi ekstrakcije zuba u ortodontskoj terapiji, pokušao individualizirati plan terapije, glede lica pacijenta te integrirati okluzalne i facijalne ciljeve. Bavio se i proučavanjem profila mekih tkiva te smatrao kako je protruzija maksile određena prominencijom brade i baze nosa te gornjim dijelom gornje usne. Kod bimaksilarnog prognatizma protrudirani zubi veličinom su i položajem u skladu s protrudiranim čeljustima, što ipak dovodi do primjetnog nesklada estetskih odnosa profila mekih tkiva. Case ističe važnost dentofacijalnog sklada, naročito donje trećine lica te navodi: "Najvažniji dio ljudskog lica, koji je moguće poboljšati pomicanjem zubi i alveolarnog nastavka je onaj kojeg formiraju gornja i donja usna i donji dio nosa lateralno od nazolabijalnih brazda, a prema dolje brada"(32).

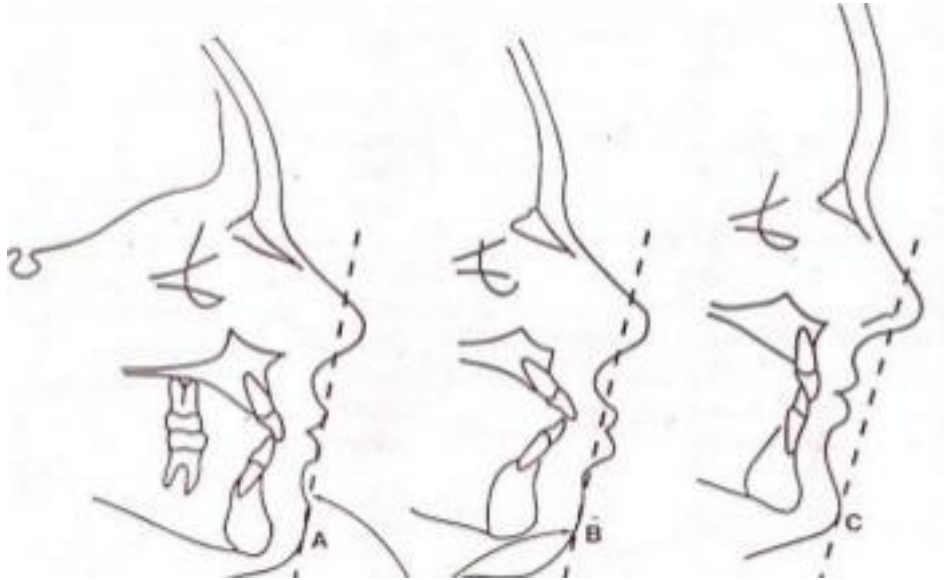
Downs je bio prvi ortodont koji je pedesetih godina prošlog stoljeća primjetio kako meka tkiva ne prate uvijek tvrda tkiva. Počeo je u svoja kefalometrijska mjerenja uključivati i mjerenja na mekim tkivima, koristeći filtere u telerentgenografskoj tehnici, što je omogućilo vizualizaciju mekih tkiva. Cilj je bio dobiti informaciju o odnosu mekih i tvrdih tkiva, budući neke anomalije tvrdih tkiva mogu biti maskirane ili pak previše istaknute zbog različite debljine mekih tkiva. Drugim riječima, Downs zaključuje kako meka tkiva ne prate uvijek dentoskeletni profil (33). Lischer (34) je promatrao varijacije i modifikacije oblika lica, varijacije dužine gornje usne, kao i relativnu protruziju i retruziju usne u profilu. Klasificirao je modifikacije oblika lica koje su prouzročene anomalijama denticije na sljedeći način: nepravilan odnos usana, nepravilna funkcija usana, malformacije usana i malformacije čeljusti. Schwartz (35) je 1958. godine opisao kako bi trebao izgledati prosječni profil ("*Mittelwertprofil*"). Kod takvog profila, točka *subnasale* nalazi se na vertikalnoj liniji koja ide od točke *nasion* okomito na Frankfurtsku horizontalu. Gornja usna nalazi se na vertikalnoj liniji, donja iza nje, a labiomentalna brazda nalazi se još više straga. Schwartz također opisuje dva različita profila: ravni prema naprijed i ravni prema straga (Slika 4).



**Slika 4.** Analiza profila prema Schwartzu.

Preuzeto iz <http://www.indiandentalacademy.com>

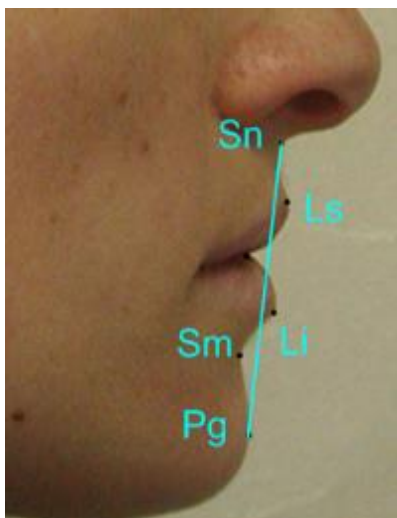
Steiner (36) je povlačenjem linije od točke *pogonion* na mekom tkivu brade do točke "S" na polovici kolumele nosa, procjenjivao profil mekog tkiva. Smatrao je kako je ovakva analiza važna, jer uzima u obzir veličinu nosa i brade te ih usklađuje s usnama. Kod skladnog profila usne bi trebale dodirivati referentnu liniju (Slika 5).



**Slika 5.** Steinerova „S“ linija- ukoliko su usne iza linije, usne se smatraju protrudiranima, a profil konveksnim, a ukoliko su usne iza linije usne su u retruziji te se profil smatra konkavnim. Preuzeto iz: <http://www.indiandentalacademy.com>

Burstone (13, 37) se bavio proučavanjem položaja usana u planiranju terapije. Njegova tzv. B- linija ide od točke *subnasale* do točke *pogonion* na mekom tkivu (Slika 6). Burstone zaključuje kako je gornja usna  $3,5 \pm 1,4$  mm, a donja usna  $2,2 \pm 1,6$  mm ispred Sn-Pg linije. Položaj usana u odnosu na Sn-Pg liniju od velike je važnosti u analizi mekih tkiva. Pomaci zuba mijenjaju položaj usana u odnosu na Sn-Pg liniju te zbog toga i ukupni estetski dojam. Ekstrakcije bi se trebale izbjegavati u slučajevima kada bi retrakcijom frontalnih zuba došlo do retrakcije usana, čime bi one bile smještene iza Sn-Pg linije. Položaj usana prema toj liniji ovisi o skeletalnom odnosu, inklinaciji inciziva i debljini usana. Kod sagitalnih disharmonija koje se iskazuju odstupanjima u *overjet-u* (pozitivnom ili negativnom), Sn-Pg linija nema nikakve vrijednosti. Kod klase I gornji i donji incizivi moraju biti u pravilnom sagitalnom odnosu i aksijalnoj inklinaciji, kako bi usne bile u adekvatnoj protruziji u odnosu na Sn-Pg liniju. Odnos usana prema Sn-Pg liniji ovisi i o debljini

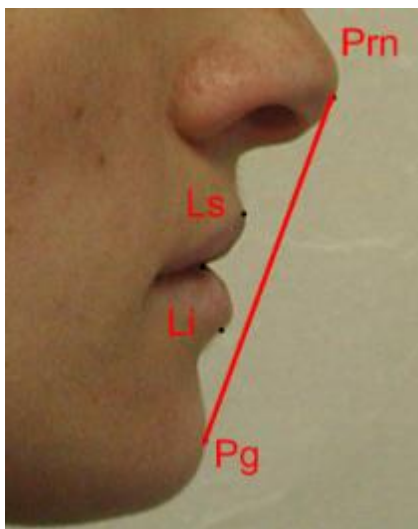
usana, a pravilan položaj usana, prema Burstonu, moguć je jedino ako su usne jednake debljine. Burstone navodi kako zbog razlike u debljini mekog tkiva, ta tkiva ne prate uvijek skeletni profil.



**Slika 6.** Burstoneova “B” (Sn-Pg) linija; Obje usne trebale bi se nalaziti ispred linije; Gornja usna  $3.5\pm 1.4\text{mm}$ , donja  $2.2\pm 1.6\text{mm}$  ispred Sn-Pg linije. Ortodontskim pomicanjem zuba, mijenja se položaj usana u odnosu na Sn-Pg liniju

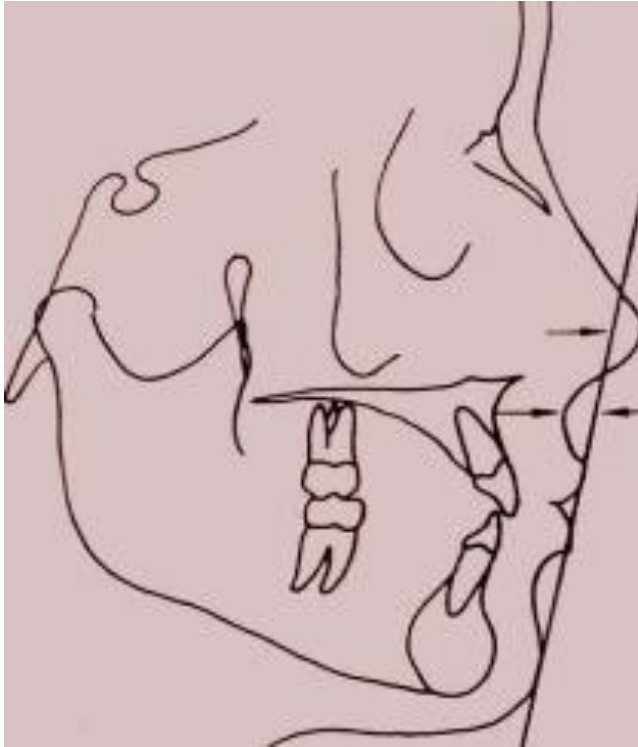Ricketts (8, 38) je predstavio potpuno nove metode analize mekih tkiva. Budući, kako navodi, nije moguć idealan odnos usana, definirao je raspon normalnih odnosa. Kod tzv. bijele rase usne su smještene unutar linije povučene od nosa do brade, a donja usna nalazi se bliže liniji nego gornja. Usne su ravnih obrisa, a kada su zatvorene ne bi trebale biti napete. Ricketts je predstavio estetsku, tzv. E-liniju koja dodiruje bradu i nos, a ide od vrha nosa do točke Pg (Slika 7). U idealnom bi slučaju donja usna trebala biti 2 mm, a gornja 4 mm iza E- linije kod ženskog spola, a kod muškog te bi vrijednosti trebale biti malo veće zbog tanjih usana. Ricketts je proučavao i frontalne i kose dimenzije lica te konstruirao linije koje se odnose na pupilarnu ravninu i ravninu obraza, a 1980. godine opisao je meka tkiva povezujući ljepotu s matematikom. "Božanske

proporcije" koristili su još stari Grci (odnos 1.0 prema 1.618), a Ricketts ih je primijenio kako bi opisao optimalnu estetiku lica (8).



**Slika 7.** Ricketsova "E" linija (Prn-Pg linija)- prikazuje udaljenost gornje usne od "E"linije (Ls-E) te udaljenost donje usne od "E"linije (Li-E)

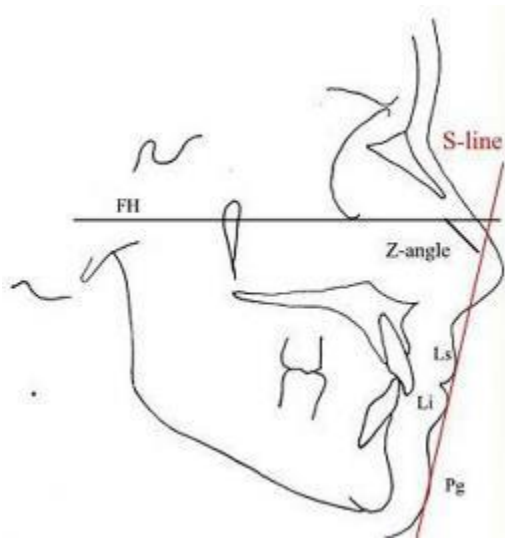
Holdaway (6) opisuje analizu profila mekih tkiva pomoću H-linije (Ls-Pg) kojom određuje subnazalnu poziciju (Sn-H), poziciju gornjeg labijalnog sulkusa (Sls-H), donjeg labijalnog sulkusa (Sli-H) i donje usne (Li-H). Definirao je i prominenciju nosa i debljinu gornje usne u razini točke A i brade u visini točke *pogonion*. Holdaway dovodi u odnos kut kojeg čini H-linija i NB linija s ANB kutem. Ako je ANB kut 1 do 3°, tada H -kut treba biti 7 do 8°, donja usna dodiruje H-liniju, a vrh nosa je 9 mm ispred te referentne linije. Ako je ANB kut veći ili manji od 1 do 3°, za toliki broj stupnjeva povećava se ili smanjuje H-kut. Prema Holdaway-u, u idealnom slučaju, obje su usne smještene na H-liniji (Slika 8).



**Slika 8.** Holdawayeva H linija. Preuzeto iz: <http://www.indiandentalacademy.com>

Merrifield (9) je modificirao Holdawayevu H-liniju, koju je nazvao "profilna linija", povlačeći je od mekog tkiva *pogonion* do protrudiranije usne, češće gornje. Kut između "profilne linije" i Frankfurtske horizontale, tzv. Z- kut, u odraslih iznosi  $90^\circ$  (Slika 9). Mjerio je koštani dio brade smješten ispred NB-linije prema *pogonionu*, a na istom mjestu i pokrovna meka tkiva. Primijetio je kako koštani dio brade i njezin pokrov mekog tkiva značajno individualno variraju te stoga ističe značaj sveukupne procjene područja brade, a ne samo koštanog dijela.



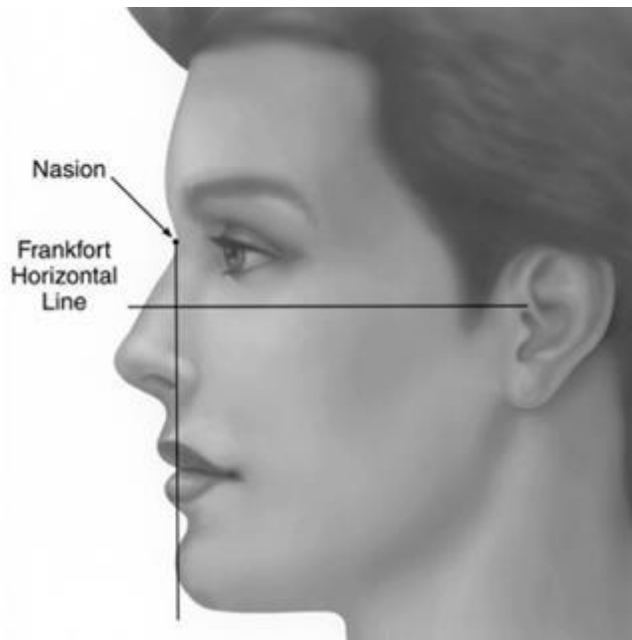


**Slika 9.** Merrifield „Z“ kut i Steinerova „S“ linija (preuzeto iz 39)

Muzj (40) koristi analizu profila mekog tkiva koju je nazvao "Muzjev frontalni kut lica". Tvore ga dvije linije koje polaze od točke *subnasale* prema gore do *glabelle* i prema dolje do točke *gnathion*. Povukao je horizontalnu liniju koja povezuje točku *subnasale* i Boltonovu točku. Ona presijeca frontalni kut lica i određuje prednji ili stražnji položaj *gnationa*. Istaknuo je i važnu ulogu čela, kao jednog od glavnih elemenata analize profila mekog tkiva.

Canut (41) je 1996. godine predstavio analizu u kojoj se bavi međuodnosima prominencije nosa, usana i brade glede Sn-Sm linije i dubinom nazolabijalnog sulkusa. Dubinu nazolabijalnog sulkusa naziva nazolabijalnom estetskom sigmom, a mjeri je između dviju okomitih linija na Frankfurtsku horizontalu, kroz Sn i Ls. Njegova linija se u literaturi spominje i kao "Juanita linija", prema Canutovu imenu Juan, a spominje se i u nekim istraživanjima (49).

Gonzales-Ulloa i Stevens (42) predstavili su tzv. liniju nultog meridijana koja je okomita na Frankfurtsku horizontalu, a prolazi kroz točku *nasion* te mjeri poziciju brade. Prema njegovom mišljenju, kod profila koji se smatraju lijepima, brada bi trebala ležati na toj liniji (Slika 10).



**Slika 10.** Idealan odnos nos-brada prema Gonzalez-Uloa. Vrh brade savršeno se poklapa s linijom okomitom na Frankfurtsku horizontalu. Preuzeto iz: [www.rhinoplastyarchive.com/articles/chin-augmentation-surgery](http://www.rhinoplastyarchive.com/articles/chin-augmentation-surgery)

### **Promjene na mekim tkivima tijekom rasta**

Čimbenik koji je bitan, a nema adekvatnu potporu u literaturi, je promjena mekih tkiva tijekom rasta. Kod većine ortodontskih pacijenata terapija je gotova prije nego je njihov rast završio do kraja (43-51). Dijagnoza se u većini slučajeva postavlja bez da se u obzir uzme i očekivani rast. Primjena standarda odraslih pacijenata nije adekvatna za djecu te je zbog toga nužno istražiti promjene na mekim tkivima koje nastaju tijekom rasta, s naglaskom na donjoj trećini lica. Rast i razvoj mekih tkiva profila rezultat je složene promjene unutar mekih i tvrdih tkiva lica.

Prema istraživanjima Genecova i sur. (43), kod obaju spolova u dobi od 7. do 13. godine života na mekim i na tvrdim tkivima od točaka N-Sm, odnosno N-SNA, vidljiv je porast za 5-7 mm. Kod ispitanika muškog spola od 11. godine do odrasle dobi vidljiv je rast mekih tkiva od 6 mm, dok je kod ženskog spola primijećen znatno manji rast od 1mm. Kao rezultat toga, kod

ispitanika u odrasloj dobi muški profil u srednjoj trećini lica bio je 3-4 mm duži nego ženski. Sukladno tome, u odrasloj dobi udaljenost Sto-Me kod muškog spola bila je veća nego kod ženskog spola, kao rezultat intenzivnijeg rasta u dječaka od 11. godine do odrasle dobi. Ukupni porast dužine usana od 7. godine do odrasle dobi kod muškog spola iznosio je 2 mm, a kod ženskog spola 1 mm. Stoga autori zaključuju kako se većina promjena događa između 7. i 13. godine života.

Formby i sur. (44) su proučavali promjene kraniofacijalnog kompleksa pod utjecajem rasta u dobi od 18 do 42 godine s dentalnom klasom I, bez vidljive protruzije ili retruzije. Primijetili su kako s vremenom profil postaje ravniji, a obje usne retrudiranije. Kod obaju spolova povećava se dimenzija nosa, a smanjuje debljina gornje usne u točki *labrale superius* (Ls). Debljina mekog tkiva u točki *pogonion* kod muškaraca se povećava, a kod žena smanjuje, dok se debljina donje usne u točki *labrale inferius* (Li) kod muškaraca smanjuje, a kod žena povećava. Kod muškaraca najveće promjene kod mjerenja tvrdih tkiva zbivaju se do 25. godine, a promjene mekih tkiva nosa, usana i brade nastaju i nakon 25. godine. Kod žena, na osnovi mjerenja tvrdih i mekih tkiva, veće se promjene događaju nakon 25. godine. Kod ispitanika kod kojih je utvrđen relativan sagitalni rast mandibule također je primijećen i sagitalni rast maksile, a pri većem skeletnom rastu, prisutan je veći rast mekog tkiva nosa. Kod žena također postoji korelacija između sagitalnog rasta mandibule i maksile.

Ferrario i sur. (45) proučavali su promjene mekih tkiva tijekom rasta (od 6. do 18. godine) metodom trodimenzionalne facijalne morfometrije. Kut konveksiteta lica (n-sn-pg) s godinama se ne mijenja, a vrijednosti glede spola vrlo su slične. Nasuprot tome, totalni facijalni konveksitet (n-prn-pg) se s godinama povećava u obaju spolova zbog rasta nosa, i to kod dječaka za 7°, dok je kod djevojčica nešto konstantniji. Nazolabijalni kut se s godinama smanjuje kod obaju spolova. Mentolabijalni kut se kod djevojčica povećava za 10°, a kod dječaka za 15°. Kod linearnih varijabli vidljivo je kako je rast gotovo završen u dobi od 13 godina, dok kod dječaka u toj dobi počinje

progresivniji rast. To je najuočljivije kod srednje trećine lica (N-Sn) gdje je kod obaju spolova vidljiv sličan iznos rasta sve do 13. godine. Nakon 13. godine života rast je znatno uočljiviji kod dječaka. Udaljenost gornje usne od Rickettsove E- linije također ukazuje na rast, sa značajnim spolnim dimorfizmom između 12. i 13. godine te 15. i 16. godine života, gdje su vrijednosti u djevojčica veće. Takav karakterističan rast nije vidljiv kod donje usne, iako je značajna razlika prisutna u odrasloj dobi, gdje su vrijednost za ispitanike za 0,5 mm veće nego kod ispitanica.

Nanda i sur. (46) su u longitudinalnom istraživanju u dobi između 7. i 18. godine života proučavali promjene debljine mekih tkiva profila te zaključili kako najveće promjene u toku rasta nastaju u području nosa i usana. Promjene mekog tkiva brade tijekom rasta su minimalne (2,7 mm kod ispitanika i 2,0 mm kod ispitanica) Međutim, skeletni rast mandibule na neki način kompenzira minimalne promjene debljine mekog tkiva brade. Rast dužine gornje usne gotovo je završen u dobi do 7. godine života, što znači kako se dijagnoza skraćene gornje usne može donijeti već u ranoj dobi. Naime, vertikalni rast gornje usne kod dječaka, kao i kod djevojčica, završava u dobi od 15 godina. Donja usna pak pokazuje kontinuirani rast nakon 15. godine kod djevojčica te do 18. godine kod dječaka. Istraživanje Subtenly (47) pokazuje kako nos raste prema naprijed i dolje. Također je utvrdio kako s porastom dobi skeletni konveksitet opada, ali se koštane promjene dijelom kompenziraju različitom debljinom mekih dijelova, tako da profil mekih česti ukupno postaje konveksniji. Dokazao je kako se dužina i debljina usana mijenjaju kao rezultat rasta i razvoja do 15. godine te kako je nakon potpune erupcije gornjih i donjih centralnih inciziva postignut konstantni vertikalni odnos do ruba inciziva. Nasuprot tome, Hambleton (48) je utvrdio kako konveksitet s normalnim rastom opada. Neovisno od toga moglo bi se zaključiti kako je profil odraslog pacijenta na završetku čeljusnoortopedske terapije rezultat rasta i terapijskog učinka, pri čemu se teško može zaključivati o rezultatima pojedinačnih terapijskih postupaka.

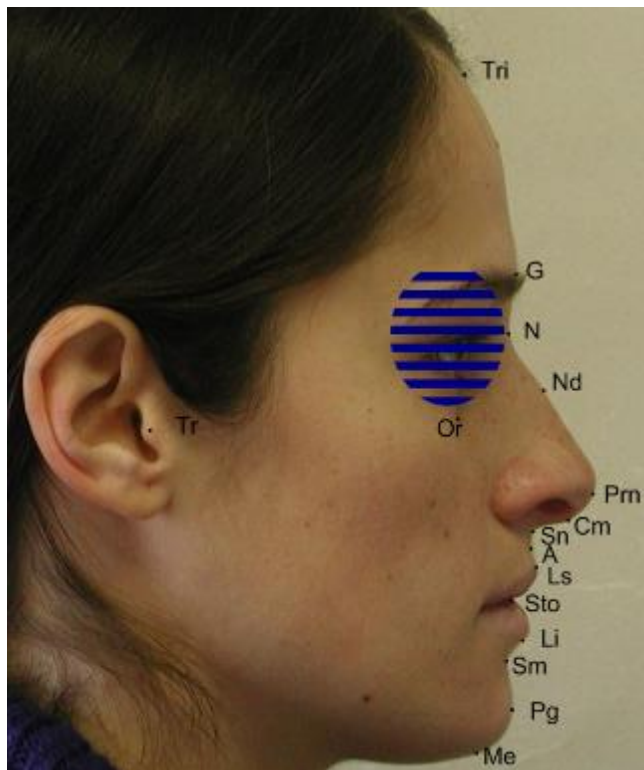
Blanchette i sur. (49) prikazali su kako se debljina i dužina usana tijekom rasta razlikuje kod dolihokefala, odnosno brahikefala, te kako kod jednih i drugih postoji kompenzacija mekih tkiva. Behrents (50, 51) je, koristeći Boltonovu arhivu rentgenograma, proučavao 113 pacijenata u dobi od 17 do 20 godina. Zaključio je kako se nakon 25. godine mali broj parametara mijenja te kako se nakon 20. godine javlja povećanje vertikalnog smjera rasta, za razliku od horizontalnog smjera koji je bio dominantan do 20. godine života. Također je primijetio kako se vrh nosa pomiče prema naprijed i dolje više nego *subnasale*, gornja usna ili točka A. Takav smjer rasta čini nos većim. Vrh nosa i *stomion* pomiču se vertikalno, dok se gornja usna izdužuje pomičući se više prema dolje nego prema naprijed.

## **FOTOGRAMETRIJSKA MJERENJA**

### **Označavanje i definicija profilnih točaka (Slika 11.)**

- *Trichion* (**Tri**) - točka na vrhu čela koja graniči s početkom vlasišta
- *Glabella* (**G**) - najanteriornija točka čela (točka na gornjem rubu obrva)
- *Nasion* (**N**) - najkonkavnija točka mekog tkiva na korjenu nosa u projekciji frontonazalne suture
- *Pronasale* (**Prn**) - najanteriornija točka vrha nosa
- *Nasal dorsum* (**Nd**) - točka na sredini hrpta nosa
- *Columella* (**Cm**) - najanteriornija točka kolumele nosa
- *Subnasale* (**Sn**) - točka gdje se kolumela sastaje s kožnim dijelom gornje usne
- Točka (**A**) - točka najvećeg konkaviteta na sredini gornje usne između točaka *subnasale* i *labrale superius*
- *Labrale superius* (**Ls**) - točka na mukokutanoj granici gornje usne

- *Stomion (Sto)* - točka na spojištu gornje i donje usne
- *Labrale inferius (Li)* - točka na mukokutanoj granici donje usne
- *Supramentale (Sm)* - točka najvećeg konkavитета u sredini donje usne između točaka *labrale inferius* i točke *pogonion*
- *Tragion (Tr)* - najposteriornija točka aurikularnog tragusa
- *Orbitale (Or)* - točka na donjem rubu orbite
- *Pogonion (Pg)* - najanteriornija točka brade
- *Menton (Me)* - najniža točka mekog tkiva brade



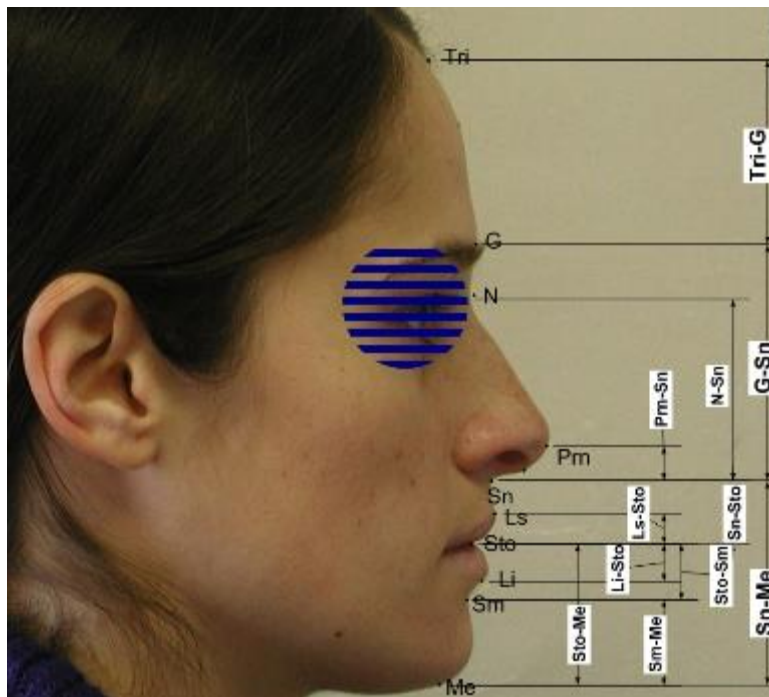
**Slika 11.** Označavanje točaka na licu pacijenta. Preuzeto iz (52).

U literaturi se donja usna prema skraćenicama označava točkama **Li** ili **LL**, a gornja **Ls** ili **UL**. **Legan i Burstone Ls** (*labrale superius*) označavaju kao točku na mukokutanoj granici gornje usne, a **Li** (*labrale inferius*) kao točku na mukokutanoj granici donje usne. (13).

## **Određivanje harmonije lica u vertikalnoj dimenziji**

### **Vertikalne linearne mjere**

U literaturi koja se bavi određivanjem harmonije lica u vertikalnoj dimenziji, mišljenja se uglavnom poklapaju. Naime, postoje dva osnovna kriterija. Prvo je pravilo „tri trećine“ koje se odnosi na cjelokupno lice. Prema pravilu „tri trećine“, udaljenost od točke *trichion* do *glabelle*, od *glabelle* do *subnasale* i od *subnasale* do *mentona* mora biti podjednaka. Drugo je pravilo omjera 1:2 i odnosi se na orofacijalnu komponentu. Prema tom pravilu, udaljenost između točaka *subnasale* i *stomion* trebala bi iznositi polovicu udaljenosti između točaka *stomion* i *menton* (Slika 12). Navedeni kriteriji primjenjivani su još u doba renesanse, kad su umjetnici reinterpretirali „božanske“ proporcije antičke grčke skulpture, čiji predstavnici su bili Leonardo da Vinci i Albrecht Dürer. Oba su umjetnika primjenjivala pravilo „tri trećine“, no razlikovali su se u određivanju orofacijalnih proporcija. Da Vinci je bio pristalica odnosa 1:2, a Dürer 1:3 (1). Spomenuti kriteriji i danas su prihvaćeni u većoj ili manjoj mjeri, iako prema istraživanju Spradleya i sur. „tri trećine“ odstupaju jedna od druge za više od 15% (53). Stoga je Schwartz (35) podijelio lice na „tri trećine“ s malim izmjenama kako bi proporcije bile što realističnije. Točku *glabella* zamijenio je točkom *nasion*. Schwartz navodi kako donja trećina lica može biti samo 5-10 mm duža od srednje trećine, ali da ne bi smjela biti kraća ako se radi o harmoničnom licu.



**Slika 12.** Vertikalne linearne mjere. (gornja, srednja i donja trećina lica te proporcije unutar donje trećine lica). Preuzeto iz (52).

Čine ih sljedeće mjere:

- Visina gornje trećine lica (**Tri-G**)
- Visina srednje trećine lica (**G-Sn**)
- Visina donje trećine lica (**Sn-Me**)
- Visina nosa (**N-Sn**)
- Visina vrha nosa ili projekcija nosa (**Prn-Sn**)
- Visina gornje usne (**Sn-Sto**)
- Visina donje usne (**Sto-Sm**)
- Visina brade (**Sm-Me**)
- Visina donje usne i brade (**Sto-Me**), tj. (**Sto-Sm + Sm-Me**)
- Debljina gornje usne (**Ls-Sto**)
- Debljina donje usne (**Li-Sto**)

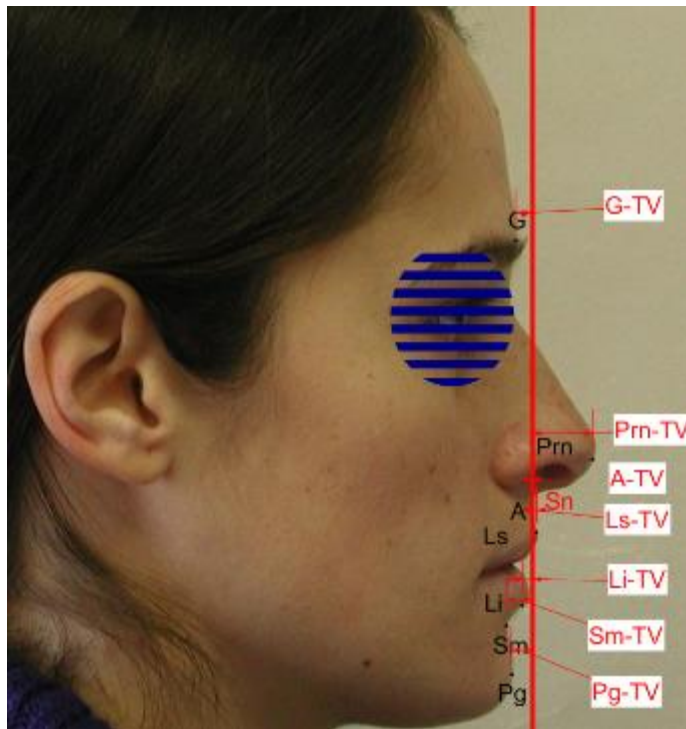


## Horizontalne linearne mjere

Horizontalne linearne mjere prikazuju udaljenost pojedinih točaka od prave vertikalne (TV) koja prolazi kroz točku *subnasale* te govore o međusobnoj prostornoj orijentaciji pojedinih točaka.

Sastoje se od sljedećih mjera, a prikazane su na Slici 13:

- Udaljenost glabele od prave vertikalne (**G-TV**)
- Udaljenost vrha nosa od prave vertikalne (**Prn-TV**)
- Udaljenost točke A od prave vertikalne (**A-TV**)
- Udaljenost gornje usne od prave vertikalne (**Ls-TV**)
- Udaljenost donje usne od prave vertikalne (**Li-TV**)
- Udaljenost točke supramentale od prave vertikalne (**Sm-TV**)
- Udaljenost točke pogonion od prave vertikalne (**Pg-TV**)

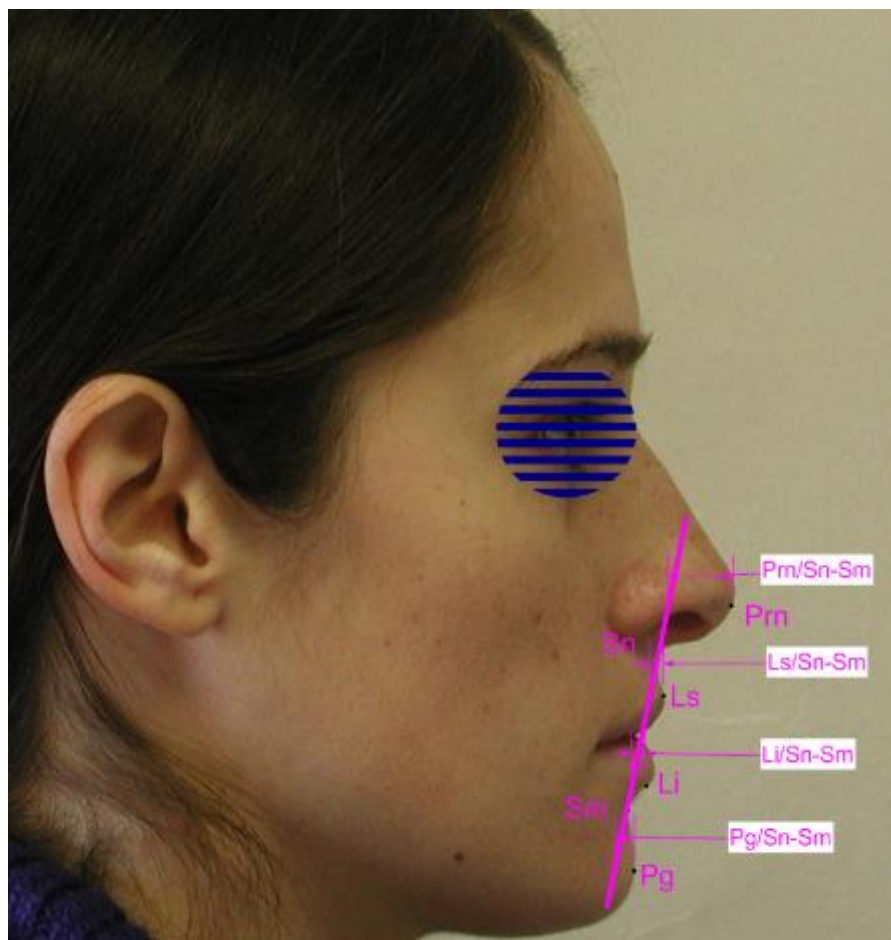


**Slika 13.** Horizontalna linearna mjerenja kroz točku Sn. Preuzeto iz (52).

## Canutove linearne mjere

Canutova linija prolazi kroz točke Sn-Sm, prikazuje prominenciju donje trećine lica, mjereći udaljenost pojedinih točaka od te linije. Sljedeće mjere prikazane su na Slici 14.:

- Nazalna prominencija na Sn-Sm liniju (**Prn/Sn-Sm**)
- Prominencija gornje usne na Sn-Sm liniju (**Ls/Sn-Sm**)
- Prominencija donje usne na Sn-Sm liniju (**Li/Sn-Sm**)
- Prominencija pogoniona na Sn-Sm liniju (**Pg/Sn-Sm**)

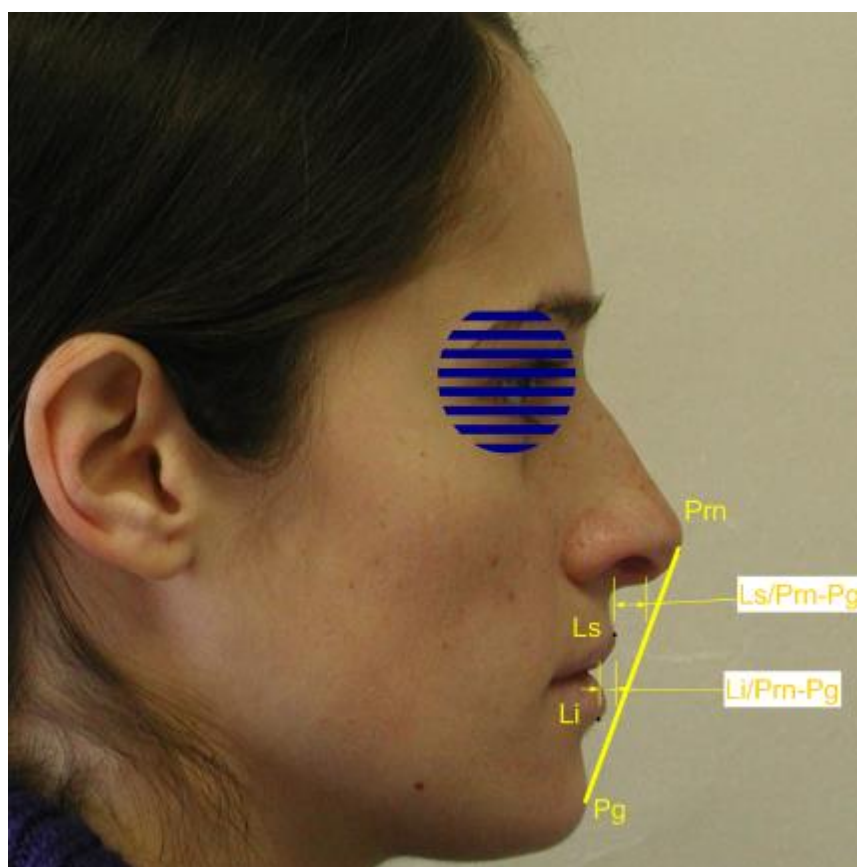


**Slika 14.** Canutova linija i pripadne mjere. Preuzeto iz (52).

## Rickettsove linearne mjere

Rickettsova linija, poznatija kao linija estetike ili tzv. E- linija, je linija koja povezuje najprominentniju točku mekog tkiva brade s vrhom nosa (Prn-Pg). Udaljenosti u odnosu na Rickettsovu liniju prikazane su na Slici 15.

- Udaljenost gornje usne od Rickettsove E-linije (**Ls-E**)
- Udaljenost donje usne od E-linije (**Li-E**)

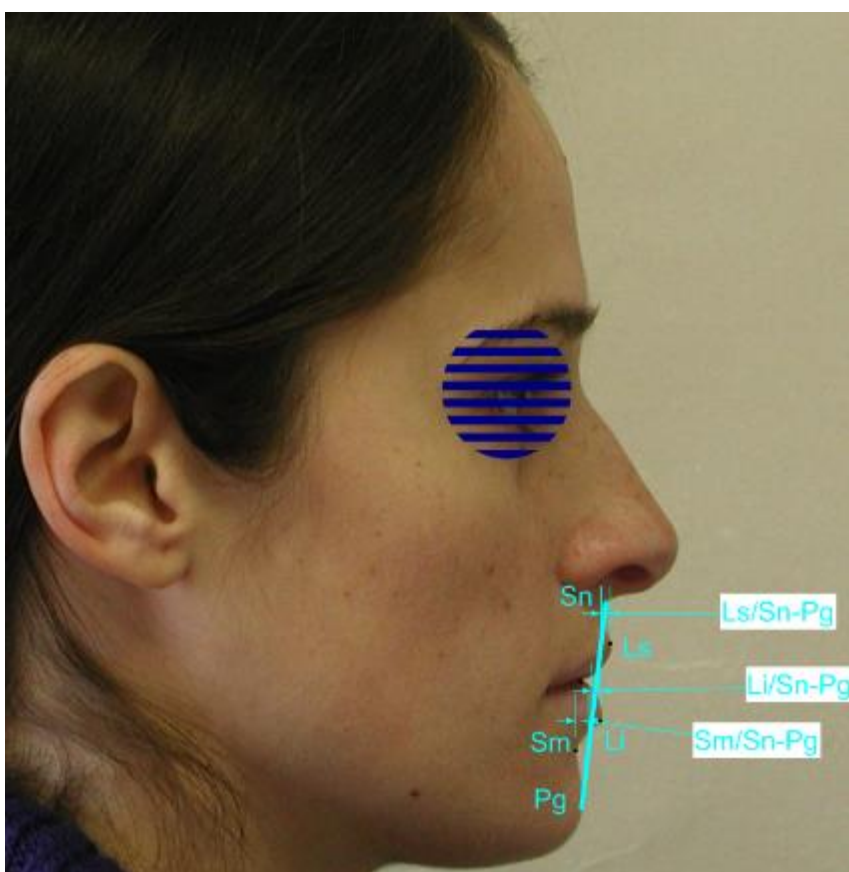


**Slika 15.** Rickettsova linija i pripadajuće mjere. Preuzeto iz (52).

## Burstonova B- linija

Pomaci zuba mijenjaju položaj usana u odnosu na Sn-Pg liniju, a time iznimno utječu na estetiku, pa svaki pomak zuba treba promatrati u odnosu na očekivani pomak usana u odnosu na Sn-Pg liniju. Udaljenosti su prikazane na Slici 16.

- Udaljenost gornje usne u odnosu na Sn-Pg liniju (**Ls/Sn-Pg**)
- Udaljenost donje usne u odnosu na Sn-Pg liniju (**Li/Sn-Pg**)
- Udaljenost mentolabijalnog sulkusa u odnosu na Sn-Pg liniju (**Sm/Sn-Pg**)



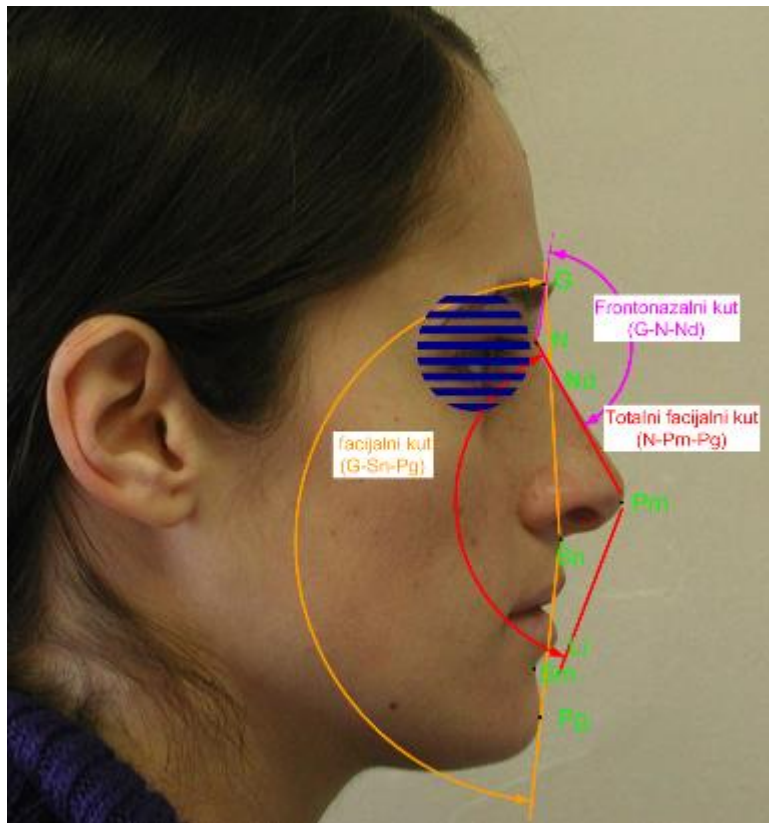
**Slika 16.** Burstoneova linearna mjerenja. Preuzeto iz (52).

## Angularne mjere

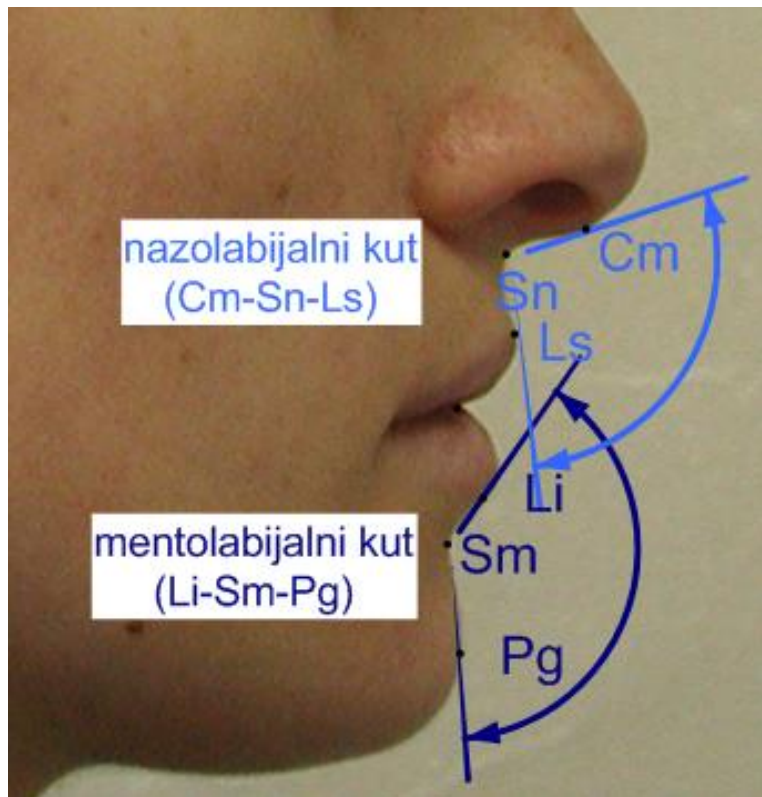
Angularni parametri koji se primjenjuju u istraživanjima , a koji na određeni način opisuju profil mekih tkiva su slijedeći, a mjere su prikazane na Slikama 17- 19.

- Totalni facijalni kut ili kut konveksiteta mekih česti s nosom (**N-Prn-Pg**).
- Nazoentalni kut ili prominencija nosa glede brade čine dvije linije koje prolaze kroz *radix* nosa, gdje jedna prolazi čitavom dužinom nosa dodirujući njegov vrh, a druga prolazi kroz *pogonion* (**N-Prn/N-Pg**).
- Facijalni kut ili kut konveksiteta mekih česti bez nosa- kut kojeg čini linija povučena iz *glabelle* preko *subnasale* do *pogoniona* (**G-Sn-Pg**).
- Frontonazalni kut mjeri se od točke *nasion* prema gore kroz točku *glabella*, te prema dolje preko nazalnog dorzuma do vrha nosa (**G-N-Nd**).
- Nazolabijalni kut čine dvije linije, tangenta na kolumelu i tangenta gornje usne, odnosno kut na sjecištu linija od *subnasale* do najviše točke kolumele te od *subnasale* do najanteriornije točke gornje usne (**Cm-Sn-Ls**).
- Mentolabijalni kut naziva se još i kontura sulkusa mandibule, a čine ga linija povučena kroz točku donje usne do točke *supramentale* i dalje do točke *pogonion* (**Li-Sm-Pg**).
- Interlabijalni kut - sjecište linija povučenih iz točke A mekog tkiva do gornje usne i linije od donje usne do donjeg labijalnog sulkusa (**A-Ls/Li-Sm**).
- Projekcija gornje usne u odnosu na bradu - kut što ga čini linija od točke *nasion* do gornje usne (**N-Pg/N-Ls**).
- Kut gornje usne prema Arnettu- također projekcija gornje usne, samo što se mjeri iz točke *subnasale* (**Sn-Ls/Sn-Pg**).
- Projekcija donje usne u odnosu na bradu - kut što ga čini linija od točke *nasion* do donje usne (**N-Pg /N-Li**).

- Kut vrha nosa –kut što ga čini linija od točke *nasion* s tangentom na kolumelu (**N-Prn-Cm**).
- Kut dužine kolumele ili prominencija nosa glede N-Sn linije– kut od točke *nasion* do vrha nosa (**N-Sn-Nd**).

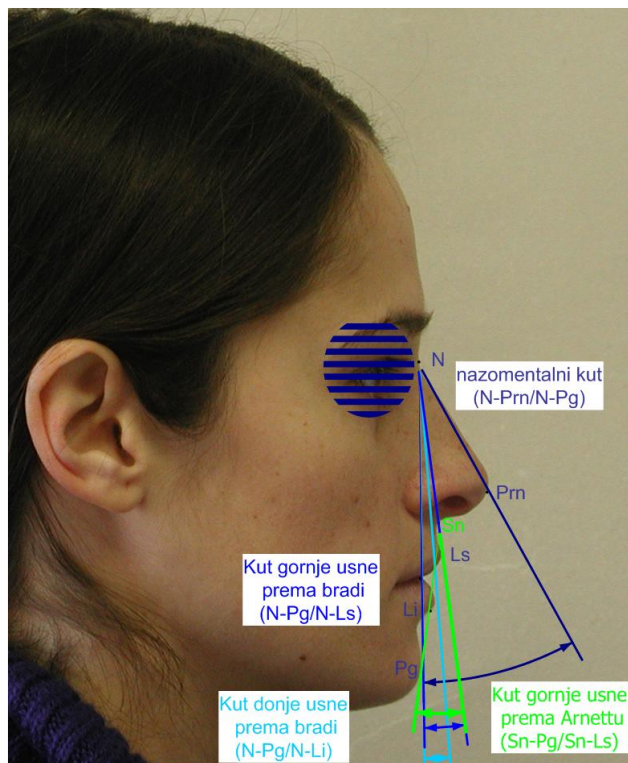


**Slika 17.** Angularna mjerenja (facijalni kut, totalni facijalni kut, frontonazalni kut). Preuzeto iz (52).



**Slika 18.** Nazolabijalni i mentolabijalni kut. Preuzeto iz (52).

Nazolabijalni kut određen je trima točkama: Columella (Cm'), Subnasale (Sn') i Labrale superius (Ls'), te obično iznosi oko  $100^\circ$  (3). Donja usnica i brada omeđuju mentolabijalni kut kojeg čine točke: Labrale inferius (Li'), Supramentale (Sm') koja označava točku najvećeg konkavитета u sredini donje usne, i Pogonion (Pg'). Vrijednosti kuta obično iznose  $130^\circ$  (1).



**Slika 19.** Projekcija gornje i donje usne u odnosu na bradu, kut gornje usne prema Arnettu, nazozontalni kut). Preuzeto iz 52

### Zaključak

Iz svega navedenog možemo zaključiti kako se profili razlikuju u skeletnom konveksitetu, protruziji usana i poziciji donjih inciziva. Nezaobilazna je činjenica kako postoji velika varijabilnost u onome što se smatra lijepim u pojedinim kulturama. Poznavajući normalne vrijednosti za meka tkiva, plan terapije može biti usmjeren tako da individualizira analizu mekog tkiva, uzimajući u obzir obiteljske i etničke karakteristike. Svi navedeni parametri kojima se služimo pri promatranju lica igraju veoma bitnu i neizostavnu ulogu u kreiranju osmijeha, procijeni izgleda lica i planiranju terapije. Naime, odabir oblika zubi i veličine je u direktnoj vezi s oblikom lica i izgledom profila. Stoga je za terapeuta iznimno važno uravnotežiti izgled, veličinu i proporcije zubi s okolnim strukturama lica.



## Literatura

1. Farkas LG. Anthropometry of the head and face in medicine. New York: Elsevier North Holland Inc, 1981.
2. Meredith G. Facial photography for the orthodontic office. Am J Orthod Dentofacial Orthop 1997; 111: 463-70.
3. Neger M. A quantitative method for the evaluation of the soft tissue facial profile. Am J Orthod Dentofacial Orthop 1959; 45: 738-51.
4. Stoner MM. A photometric analysis of the facial profile. Am J Orthod 1955; 41: 453-69.
5. Guess MB, Solzer WV. Computer treatment estimates in orthodontics and orthognatic surgery. J Clin Orthod 1989; 23: 262-8.
6. Holdaway RA. A soft-tissue cephalometric analysis and its use in orthodontic treatment planning. Part I. Am J Orthod 1983; 84: 1-28.
7. Powell N, Humphreys B. Proportions of the esthetic face. New York: Thieme-Stratton, 1984.
8. Ricketts RM. Esthetic, environment and the law of lip relation. Am J Orthod 1968; 54: 272-89.
9. Merrifield LL. The profile line as an aid in critically evaluating facial esthetics. Am J Orthod 1966; 52: 804-22.
10. Bishara SE, Jorgensen GJ, Jakobsen JR. Changes in facial dimensions assessed from lateral and frontal photographs. Part I-methodology. Am J Orthod Dentofacial Orthop 1995; 108: 389-93.

11. Williams AR. Medical photography study guide, 4th ed. Lancaster, England: MTP Press, 1984.
12. Cox NH, Van der Linden FPGM. Facial harmony. *Am J Orthod* 1971; 60: 175-83.
13. Burstone CJ. Lip posture and its significance in treatment planning. *Am J Orthod* 1967; 53: 262-84.
14. Legan HL, Burstone CJ. Soft tissue cephalometric analysis for orthognatic surgery. *J Oral Surg* 1980; 38: 744-51.
15. Meijer, M.C. 1999. Race and Aesthetics in the Anthropology of Petrus Camper (1722-1789), appendix. Rodopi, Amsterdam.
16. Farkas, L.G. 1994. Anthropometry of the Head and Face, 2nd edition. Raven Press, New York.
17. Matsukura T, Sakai Y, Uyeda I. Photogrammetry for determining the resemblance of faces between parents and children. *Shikoku Acta Med* 1957; 11: 95-105.
18. Sakai Y. Studies on the front facial resemblance between parent and children by photogrammetry. I. Changes at yearly intervals in infant's and children's front facial photographs. *Shikoku Acta Med* 1957; 11: 112-20.
19. Uyeda I. The resemblance between parent and children in the values measured on their profile photographs. *Shikoku Acta Med* 1957; 11: 8-25.
20. Fernández-Riveiro P, Suárez-Quintanilla D, Smyth-Chamosa E, Suárez-Cunqueiro M. Linear photogrammetric analysis of the soft tissue facial profile. *Am J Orthod Dentofacial Orthop* 2002; 122: 59-66.

21. Fernández-Riveiro P, Smyth-Chamosa E, Suárez-Quintanilla D, Suárez-Cunqueiro M. Angular photogrammetric analysis of the soft tissue facial profile. *Eur J Orthod* 2003; 25: 393-9.
22. Anić-Milošević S, Lapter-Varga M, and Šlaj M. Analysis of the soft tissue facial profile by means of angular measurements. *Eur J Orthod* 2008; 30: 135-40.
23. Anić-Milošević S, Lapter-Varga M, and Šlaj M. Analysis of the soft tissue facial profile of Croatians using linear measurements. *J Craniofacial Surg* 2008; 19: 251-8.
24. Cummins DM, Bishara SE, Jacobsen JR. A computer assisted photogrammetric analysis of soft tissue changes after orthodontic treatment. Part II: Results. *Am J Orthod Dentofacial Orthop* 1995; 108: 38-47.
25. Brons R. Facial harmony. Standards for Orthognatic Surgery and Orthodontics. London: Quintessence Publishing Co. Ltd, 1998.
26. McNamara JA Jr, Ellis E. Cephalometric analysis of untreated adults with ideal facial and occlusal relationships. *Int J Adult Orthodon Orthognath Surg.* 1988; 3: 221-31.
27. Pogrel MA. What are normal esthetic values? *J Oral Maxillofac Surg* 1991; 49: 963-9.
28. Peck H, Peck S: A concept of facial esthetics. *Angle Orthod* 1970; 40: 284-317.
29. De Smith AA, Dermault L. Soft tissue preferences. *Am J Orthod* 1984; 86: 67-73.
30. Broadbent BH Sr, Broadbent GH Jr, Golden WH. Bolton standards of dentofacial developmental growth. St Louis: CV Mosby, 1975.
31. Angle EH. Treatment of malocclusion of the teeth. 7. ed. Philadelphia: S.S. White Dental Manufacturing Company, 1907; 60-87.

32. Case CS. A question of extraction in ortodontia. *Am J Orthod* 1964; 50: 656-91.
33. Downs WB. Analysis of the dentofacial profile. *Angle Orthod* 1956; 26: 191-212.
34. Lischer BE. Variations and modifications of the facial features. *Int J Orthod* 1919; 5: 495-504.
35. Schwartz AM. *Die roentgenostatik*. Innsbruck: Wien; 1958.
36. Steiner C. The use of cephalometrics as an aid to planning and assessing orthodontic treatment. *Am J Orthod* 1960; 46: 721-35.
37. Legan HL, Burstone CJ. Soft tissue cephalometric analysis for orthognatic surgery. *J Oral Surg* 1980; 38: 744-51.
38. Ricketts RM. Perspectives in the clinical application of cephalometrics. *Angle Orthod* 1981; 51: 115-50.
39. Anić Milošević S, Lapter Varga M, Šlaj M. Mogućnosti analize mekih tkiva u ortodontskoj dijagnostici. *Acta Stomatol Croat* 2007;41(3):251-259.
40. Muzj E. Biometric correlations among organs of the facial profile. *Am J Orthod* 1956;42: 827-57.
41. Canut J. Un analisis estetico dentofacial. *Rev Esp Orthod* 1996; 26: 13-30.
42. Gonzales-Ulloa M, Stevens E. The role of chin correction in profile plasty. *Plast Reconstr Surg* 1961; 36: 364-73.
43. Genecov JS, Sinclair PM, Dechow PC. Development of the nose and soft tissue profile. *Angle Orthod* 1989; 60: 191-98.

44. Formby WA, Nanda RS, Currier GF. Longitudinal changes in the adult facial profile. *Am J Orthod Dentofacial Orthop* 1994; 105: 464-76.
45. Ferrario VF, Sforza C, Poggio CE, Schmitz JH. Soft-tissue facial morphometry from 6 years to adulthood: A three-dimensional growth study using a new modeling. *Plast Reconstr Surg* 1999; 103: 768-78.
46. Nanda RS, Meng H, Kapila S, Goohuis J. Growth changes in the soft tissue facial profile. *Angle Orthod* 1990; 60: 177-90.
47. Subtenly JD. A longitudinal study of soft tissue facial structures and their profile characteristics, defined in relation to underlying skeletal structures. *Am J Orthod* 1959; 45: 481-507.
48. Hambleton RS. The soft tissue covering of the skeletal face as related to orthodontic problems. *Am J Orthod* 1964; 50: 405-20.
49. Blanchette M, Nanda RS, Currier GF, Ghosh J, Nanda SK. A longitudinal cephalometric study of the soft tissue profile of short-and long-face syndromes from 7 to 17 years. *Am J Orthod Dentofacial Orthop* 1996; 109: 116-31.
50. Behrents RG. An atlas of growth in the aging craniofacial skeleton. Monograph 18, Craniofacial Growth Series, Center for Human Growth and Development. Ann Arbor: University of Michigan; 1985.
51. Behrents RG. Adult Facial Growth. U: Enlow DH, editor. Facial growth, 3rd edition. Philadelphia: WB Saunders Co; 1990.
52. Anić Milošević S. Analiza mekih tkiva postupkom fotogrametrije. Sveučilište u Zagrebu; Disertacija; 2004.

53. Spradley FL, Jacobs JD, Crowe DP. Assesment of the anteroposterior soft tissue contour of the lower facial third in the ideal young adult. Am J Orthod 1981; 79: 316-25.