

# Uloga protetski vođene implantološke terapije u estetici osmijeha - prikaz slučaja

---

**Doblanović Rajić, Tea**

**Professional thesis / Završni specijalistički**

**2023**

*Degree Grantor / Ustanova koja je dodijelila akademski / stručni stupanj:* **University of Zagreb, School of Dental Medicine / Sveučilište u Zagrebu, Stomatološki fakultet**

*Permanent link / Trajna poveznica:* <https://um.nsk.hr/um:nbn:hr:127:177788>

*Rights / Prava:* [Attribution-NonCommercial 4.0 International/Imenovanje-Nekomercijalno 4.0 međunarodna](#)

*Download date / Datum preuzimanja:* **2024-07-17**



*Repository / Repozitorij:*

[University of Zagreb School of Dental Medicine Repository](#)





Sveučilište u Zagrebu  
Stomatološki fakultet

Tea Doblanović Rajić

**ULOGA PROTETSKI VOĐENE  
IMPLANTOLOŠKE TERAPIJE U  
ESTETICI OSMIJEHA-PRIKAZ SLUČAJA**

POSLIJEDIPLOMSKI SPECIJALISTIČKI RAD

Zagreb, 2023.

Rad je ostvaren u: Ordinaciji dentalne medicine Doblanović

Naziv poslijediplomskog specijalističkog studija: Dentalna implantologija

Mentor rada: Amir Čatić, prof. dr. sc., Stomatološki fakultet Sveučilišta u Zagrebu

Lektor hrvatskog jezika: Marija Markulin Buljanović, prof. hrvatskog jezika

Lektor engleskog jezika: Marija Matić, magistra engleskog jezika

Sastav Povjerenstva za ocjenu poslijediplomskog specijalističkog rada:

1. prof.dr.sc. Ketij Mehulić, predsjednica
2. prof.dr.sc. Amir Čatić, član
3. izv.prof.dr.sc. Joško Viskiće, član

Sastav Povjerenstva za obranu poslijediplomskog specijalističkog rada:

1. prof.dr.sc. Ketij Mehulić, predsjednica
2. prof.dr.sc. Amir Čatić, član
3. izv.prof.dr.sc. Joško Viskiće, član

Datum obrane rada: 07. lipnja 2023.

Rad sadrži: 69 stranica

29 slika

1 CD

Rad je vlastito autorsko djelo, koje je u potpunosti samostalno napisano uz naznaku izvora drugih autora i dokumenata korištenih u radu. Osim ako nije drukčije navedeno, sve ilustracije (tablice, slike i dr.) u radu su izvorni doprinos autora poslijediplomskog specijalističkog rada. Autor je odgovoran za pribavljanje dopuštenja za korištenje ilustracija koje nisu njegov izvorni doprinos, kao i za sve eventualne posljedice koje mogu nastati zbog nedopuštenog preuzimanja ilustracija odnosno propusta u navođenju njihovog podrijetla.

## Zahvala

Zahvaljujem se prof.dr.sc. Amiru Čatiću na mentorstvu, trudu i angažmanu prilikom izrade ovog rada. Hvala mom bratu na volji, pomoći i trudu. Hvala mom suprugu i ostatku obitelji što me podržavaju u svemu. Zahvaljujem se Luki Stojiću, dr.med.dent i Igoru Smojveru, dr.med.dent na savjetima i pomoći. Hvala Igoru Keseru na trudu uloženom prilikom izrade protetskog nadomjeska.

## **Sažetak**

### **ULOGA PROTETSKI VOĐENE IMPLANTOLOŠKE TERAPIJE U ESTETICI OSMIJEHA-PRIKAZ SLUČAJA**

Osmijeh i zubi među prvim su dijelovima lica koje primjećujemo. Gubitak zuba utječe na izgled lica, gestikulaciju, a time i na cjelokupni izgled i dojam osobe. Nadoknada zuba u estetskoj zoni predstavlja veliki izazov. Gubitak zuba zbog karijesa, traume, periapikalnih ili parodontnih bolesti dovodi do promjena na mekim tkivima i koštanim strukturama što može otežati izradu estetski prihvatljivog nadomjeska. Gubitak zuba možemo nadoknaditi implantoprotetskom ili konvencionalnom protetskom terapijom. Uvjet uspješne implantoprotetske terapije je postavljanje implantata u optimalan položaj. Stoga je važno je napraviti detaljan klinički pregled i radiološku dijagnostiku te analizu fotografija prije donošenja odluke o vrsti terapije. U svrhu izbjegavanja pogrešaka sve se više u praksi koristi računalna tehnologija za planiranje optimalnog protetskog položaja implantata i izradu kirurških šablona. Implantate možemo imedijatno ugraditi i opteretiti privremenim nadomjescima, uz zadovoljen uvjet postizanja primarne stabilnosti. Resorpcija kosti je manja, a mogućnost postizanja optimalnog izlaznog profila veća. Kreacija prirodnog osmijeha, na zadovoljstvo pacijenta i kliničara, je lakša. U ovom radu prikazan je slučaj imedijatne ugradnje implantata u postekstrakcijsku alveolu, pomoću kirurške šablone te izradu krunica nošenih implantatima. Pomoću intraoralnog skenera generiran je virtualni 3D model intraoralne situacije i dizajnirana kirurška šablona za postavu implantata u protetski idealnu poziciju. Izvađeni su središnji sjekutići koje zbog loma korijena više nije moguće rekonstruirati i imedijatno ugrađeni implantati na njihova mjesta. Zatim je korištenjem intraoralnog skenera generiran virtualni model na kojem su dizajnirani privremeni nadomjesci. Nadomjesci su potom izrađeni glodanjem iz bloka PMMA materijala i fiksirani vijkom. Nakon završetka perioda oseintegracije pristupit će se izradi konačnog nadomjeska.

**Ključne riječi:** implantoprotetska terapija; estetika osmijeha; kirurška šablona; imedijatna implantacija; imedijatno opterećenje

## **Summary**

### **THE ROLE OF PROSTHETIC-GUIDED IMPLANT THERAPY IN SMILE AESTHETICS - CASE REPORT**

Smile and teeth are among the first parts of the face we notice. Tooth loss affects the appearance of the face, gestures, and the overall appearance and impression of a person. Restoring teeth in the aesthetic zone is a big challenge. Tooth loss due to caries, trauma, periapical or periodontal diseases leads to changes in soft tissues and bone structures, which makes the creation of aesthetically acceptable prosthetic restorations difficult. Tooth loss can be compensated with implant therapy or conventional prosthetic therapy. The condition for successful implant prosthetic therapy is implant placement in the optimal position. Because of this detailed clinical examination, radiological diagnosis and photo analysis are of great importance before deciding on the type of therapy. Any mistake, surgical or prosthetic, can lead to aesthetic failure. To avoid mistakes, computer technology is increasingly being used in practice to plan the optimal prosthetic position of implants and create surgical guides. Surgical guides help placing the implant in a biologically, functionally and aesthetically optimal position. Implants can be placed immediately after the extraction and loaded with temporary crowns if the condition of primary stability is provided. This way, bone resorption is decreased and the possibility of achieving the optimal emergence profile is increased. The creation of a natural smile, to the satisfaction of the patient and the clinician, is easier. In this paper, a clinical case of immediate implant placement in a post-extraction socket is presented using a surgical guide and the production of implant supported crowns. Using an intraoral scanner, a virtual 3D model of the intraoral situation was generated and a surgical guide for placing the implant in a prosthetically ideal position was designed. The central incisors, which are no longer possible to reconstruct due to the fracture of roots, were extracted and implants were placed immediately. Using an intraoral scanner, a virtual model was generated and temporary crowns designed. The restorations were made by milling from a block of PMMA material and fixed with a screw. After the end of the osseointegration period, the creation of the final restoration was made.

**Key words:** implant therapy; smile aesthetics; surgical guide; immediate implantation; immediate loading

## SADRŽAJ

1. UVOD .....	1
2. ESTETIKA OROFACIJALNOG PODRUČJA.....	4
2.1.  Anatomske odrednice estetskog sklada .....	6
2.2.  Promjene tvrdih i mekih tkiva nakon gubitka zuba .....	7
3. PROTETSKI VOĐENA IMPLANTOLOGIJA .....	10
3.1.  Ispravno pozicioniranje implantata .....	11
3.1.1.  Statičko navođenje .....	12
3.1.2.  Dinamičko navođenje.....	14
3.2.  Mogućnosti optimizacije mjesta implantacije .....	15
3.2.1.  Optimizacija mekih tkiva .....	15
3.2.2.  Optimizacija tvrdih tkiva.....	17
4. PRIMJENA RAČUNALNIH TEHNOLOGIJA U DIJAGNOSTICI I PLANIRANJU ...	21
4.1.  IOS.....	22
4.2.  CBCT.....	24
4.3.  Specijalizirani računalni programi.....	25
5. POTPUNO KERAMIČKI NADOMJESCI NOŠENI IMPLANTATIMA.....	27
5.1.  Krunice – vrste i gradivni materijali.....	28
5.2.  Bataljci – vrste i gradivni materijali .....	30
6. PRIKAZ SLUČAJA.....	31
6.1.  Anamneza i klinički pregled.....	32
6.2.  Računalno planiranje 3D položaja implantata.....	34
6.3.  Dizajn i izrada kirurške šablone .....	38
6.4.  Oblikovanje izlaznog profila .....	41
6.5.  Digitalni otisak .....	46
6.6.  Izrada konačnog protetskog nadomjeska.....	48
6.7.  Fiksacija konačnog protetskog nadomjeska .....	52

6.8. Kontrolni pregledi i održavanje .....	54
7. RASPRAVA .....	55
8. ZAKLJUČAK .....	58
9. LITERATURA .....	60
10. ŽIVOTOPIS .....	68



## Popis skraćenica

CAD/CAM - engl. *computer aided design / computer aided manufacturing*; hrv. računalom potpomognuto oblikovanje / računalom potpomognuta izrada

CBCT – engl. *cone beam computed tomography*; hrv. kompjuterizirana tomografija koničnih zraka

DICOM – engl. *digital imaging and communications in medicine*; hrv. digitalno slikanje i komunikacije u medicini

STL – engl. *stereolithography file*; hrv. stereolitografska datoteka

3D - trodimenzionalno

IOS – engl. *intraoral scanner*; hrv. intraoralni skener

PRP – engl. *platelet rich plasma*; hrv. trombocitima obogaćena plazma

PRF – engl. *platelet rich fibrin*; hrv. trombocitima obogaćen fibrin

SST - engl. *socket shield technique*; hrv. socket shield tehnika

GBR – engl. *guided bone regeneration*; hrv. vođena regeneracija kosti

FOV – engl. *field of view*; hrv. vidno polje

DSD – engl. *digital smile design*; hrv. digitalni dizajn osmijeha

PEEK – engl. *poly-ether-ether-ketone*; hrv. poli-eter-eter-keton

PMMA – engl. *polymethyl-methacrylate*; hrv. polimetil-metakrilat

## **1. UVOD**

Zdravlje je psihičko, fizičko i socijalno blagostanje, a ne samo odsutnost bolesti ili slabosti. Oralno zdravlje sastavni je dio općeg zdravlja bez kojeg nema normalne kvalitete života. Oralne bolesti, iako se mogu na vrijeme spriječiti, i dalje zahvaćaju veliki broj ljudi i stvaraju velike probleme. Prema *Global Burden of Disease* studiji iz 2019. godine procjenjuje se da 3.5 milijardi ljudi zahvaćeno nekom vrstom oralne bolesti od čega je karijes trajnih zuba najčešći (1). Osim karijesa česte su bolesti parodonta, kojima je zahvaćena milijarda ljudi u svijetu, te traume zuba. Sve su to razlozi koji dovode do gubitka zuba. Glavni način sprječavanja gubitka zuba je prevencija bolesti. Svugdje u svijetu pridaje se puno pažnje podizanju svijesti stanovništva o važnosti oralnog zdravlja. U razvijenim zemljama radi napretka u prevenciji potpuna bezubost sve je rjeđa. Stavlja se naglasak na redovito održavanje higijene, redoviti odlazak doktoru dentalne medicine, pravilnu prehranu, izbjegavanje konzumacije duhana i alkoholnih pića. U nekim zemljama, uključujući i Hrvatsku još je uvijek veliki broj ljudi koji imaju problem bezubosti. Problemi koji nastaju zbog gubitka zuba su promjena položaja, rotiranje, izrastanje i gubitak susjednih zuba, poremećaji u okluziji i neuromuskulatomnom djelu stomatognatog sustava zbog čega se javlja poremećaj funkcije (žvakanje, govor) što dovodi do smanjene kvalitete života i poremećaja općeg zdravlja. Prema studijama oralne bolesti se povezuju sa bolestima srca i pluća, dijabetesom i prijevremenim porodom (2). Osim toga tu je i problem estetike koji je danas često među prvim razlozima odlaska doktoru dentalne medicine. Gubitak zuba utječe na izgled lica, gestikulaciju, a time i na cjelokupni izgled i dojam osobe. U današnje vrijeme uz ubrzani razvoj tehnologije i materijala omogućena nam je izrada različitih vrsta nadomjestaka koji vjerno oponašaju tvrda zubna tkiva i zadovoljavaju visoke estetske kriterije. Nedostatak zuba možemo nadoknaditi implantoprotetskom terapijom ili konvencionalnom dentalnom protetikom. Vrsta terapije ovise o brojnim čimbenicima poput stanju u ustima, starosti pacijenta, sposobnosti održavanja higijene, željama i ekonomskim mogućnostima pacijenta (3). Od davnina nailazimo na pokušaje nadoknade zuba izradom mostova i proteza od tada dostupnih materijala. Značajan pomak u razvoju protetike bilježimo pojavom estetskih materijala, posebno dentalne keramike. Keramika je pokazala dobra svojstva kao što su stabilnost, trajnost, biokompatibilnost i dobra optička svojstva. Široka primjena keramike u spoju sa metalnom konstrukcijom počinje 1963. godine u dentalnoj medicini (3). Sljedeći veliki pomak u protetici dogodio se prije otprilike 50 godina kada se počinju koristiti implantati (2). Njihovom pojavom u potpunosti se mijenja do tada prihvaćeni koncept nadoknade izgubljenih zuba. Jedan od glavnih ciljeva današnje dentalne medicine je oblikovanje što prirodnijeg osmijeha temeljenog na individualnim potrebama pacijenta. Mogućnosti za postizanje tog cilja značajno su poboljšane tijekom posljednjeg desetljeća kroz

nove, specifične metode liječenja, estetske dentalne materijale i tehnologije koje se stalno razvijaju. Među najznačajnijim pomacima u proteklom desetljeću je uspostava univerzalnih estetskih pravila i smjernica temeljenih na procjeni prirodnih estetskih parametara, anatomije i fizionomije (4). Te i razvoj naprednih protetskih materijala i tehnika (adhezijska tehnika) u potrebi i želji za pronalaskom materijala zadovoljavajuće estetike uz odgovarajuću čvrstoću i trajnost. Značajan pomak čini i ne tako davna implementacija digitalnih tehnologija u 3D planiranje protetskih i implantoprotetskih terapija te ostvarenje prirodnih, individualnih i estetskih osmijeha. U budućnosti će umjetna inteligencija vjerojatno dovesti do automatizacije estetske procjene, dizajna osmijeha i procesa planiranja tretmana (3). Primjenom modernih postupaka i računalne tehnologije olakšana je izrada nadomjeska koji je u potpunosti u skladu sa funkcijskim i estetskim pravilima struke. Svrha ovog rada je prikazati mogućnosti kreacije prirodnog osmijeha nakon gubitka gornjih središnjih sjekutića uz primjenu računalne tehnologije u planiranju i izradi protetskih nadomjestaka nošenih implantatima. Također, svrha je prikazati mogućnosti i načine postizanja zdravlja i estetike tvrdog i mekog tkiva oko implantata, te procijeniti mogućnosti optimizacije estetike osmijeha potpunokeramičkim gradivnim materijalima u implantoprotetici.

## **2. ESTETIKA OROFACIJALNOG PODRUČJA**

Estetika je po svojoj definiciji umijeće zapažanja. Dolazi od grčke riječi *aisthese* što znači zamijetiti osjetilom ili *aisthanomai* što znači osjećati. Estetikom se zato smatra pronalaženje svega onog što je “ugodno oku”, ono što izaziva osjećaj ugone zbog ljepote. Objektivne značajke lijepoga i po Platonu su i po Aristotelu sklad, red i razmjor, dok je po subjektivnom mjerilu lijepo ono što je dopadljivo po sebi (3). Umberto Eco smatra da je lijepo nešto što bi nas da je naše činilo sretnima, no što takvim ostaje čak i kada pripada nekom drugom (4). Rasprava o prirodi ljepote stara je koliko i filozofija i umjetnost. Različita su poimanja ljepote kod svakog od nas. S razlogom se kaže da je ljepota u oku promatrača iako postoje i objektivni standardi lijepog koji se razlikuju od razdoblja do razdoblja i od kulture do kulture. U Egiptu lijepim su se smatrale vitke žene, uskog struka i simetričnog lica. Smatrali su da lijepo lice definiraju točno određeni omjeri. U zlatno doba grčke umjetnosti ljepota je uvijek povezivana s drugim vrijednostima kao što su mjera i sklad (3). Smatrali su da postoje točno određene proporcije za postizanje sklada i ljepote te su po tim principima gradili građevine i kipove koji i danas predstavljaju ideal i ljepotu (4, 5). Veću pažnju pridavali su idealu muške ljepote, a žene su prikazivane punašne i istaknutih oblina. Ljepota lica jedan je od glavnih čimbenika fizičke privlačnosti, a zubi i osmijeh dijelovi su lica koji se prvi primjećuju nakon očiju (6, 7). Tijekom povijesnog razvitka pojam ljepote lica i osmijeha doživljavao je različite interpretacije koje su ovisile o stupnju razvoja civilizacije. Važnosti ljepote osmijeha bili su svjesni drevni stanovnici Azije i Sjeverne Amerike koji su među prvima koristili poludrago kamenje kao ukras na zubima (4). U novije doba lijepim se smatra ono što diktiraju modna i filmska industrija. Preko pretjerano mršavog, androgenog izgleda bez izraženih oblina, popularnog 1990-ih, do današnjeg vremena kada standardi ljepote nikad nisu bili manje prirodni. Primjena različitih vrsta estetskih zahvata nikad nije bila popularnija. Izgled donje trećine lica i osmijeha također je uvjetovan masovnim kriterijima ljepote i sklon pomodnosti. Nekad je pojam ljepote i znak standarda pojedinca bio vidljiv zlatni zub, a danas je to bijeli osmijeh. Ranija pozornost, usmjerena na liječenje bolesti zuba i okolnih tkiva stomatognatog sustava, zamijenjena je zahvatima kojima se poboljšava estetski izgled potpuno zdravih zubi (5). Zanimanje pacijenata za estetsku dentalnu medicinu poraslo je zbog velikog utjecaja suvremenih medija. Glavni cilj je imati velike, lijepe, bijele zube, istaknute jagodice i velike, pune usne. Dentalni izgled među najvažnijim je čimbenicima atraktivnog izgleda lica, a procjena estetike predstavlja izazov jer ju nije moguće direktno mjeriti (7). Problem može predstavljati razlika u subjektivnoj (pacijentovoj) i objektivnoj (stomatološkoj) procjeni estetskog izgleda zubi. Nerijetko pacijenti zahtijevaju estetske promjene koje nije moguće provesti. Inspiraciju pronalaze u modnim časopisima i među popularnim glumcima u filmskoj industriji. Takve želje pacijenata često

prelaze granicu struke, oštećuju zdravlje pacijenta ili ih nije moguće provesti zbog različitog poimanja lijepog pacijenta i doktora dentalne medicine. U takvim situacijama vrlo je važno uspostaviti dobru komunikaciju sa pacijentom i naći rješenje na obostrano zadovoljstvo.

## **2.1. Anatomske odrednice estetskog sklada**

Ljepotu lica teško je definirati. Kroz cijelu povijest slikari i kipari pokušavali su utvrditi idealne proporcije ljudskog oblika. Vjerojatno jedan od najpoznatijih i najpopularnijih aksioma „idealnih“ proporcija je Zlatni rez. Zlatni rez govori o omjeru dvije veličine čiji se zbroj prema većoj odnosi kao veća veličina prema manjoj (6). Neki znanstvenici smatraju da su u većini slučajeva lijepim smatraju osobe kod kojih se parametri lica odnose prema matematičkoj formuli zlatnog reza, ali postoje i oprečna mišljenja i rezultati. Leonardo Da Vincijev crtež „Vitruvijeva čovjeka“ ima kulturni status u smislu proporcija čovjeka. Crtež prikazuje povezanosti idealnih ljudskih proporcija i geometrije. Na crtežu je figura muškarca u dva položaja koji se preklapaju. Položaj raširenih ruku te položaj raširenih ruku i nogu dok su oko njih opisani kružnica i kvadrat. Proporcije su definirane kao odnos između pojedinih dijelova i tih dijelova prema cjelini. Smatrao je kako bi lijepa lica trebalo odabrati i izmjeriti i na taj način doći do idealnih proporcija (8). Danas se u cilju postizanja što boljih estetskih rezultata služimo estetskim parametrima lica i estetskim parametrima osmijeha. Estetski parametri lica temelje se na antropometrijskim točkama mekih tkiva lica koje se spajaju u horizontalne ili vertikalne linije te se međusobno uspoređuju (5). Analiza lica može biti antropometrijska (izravno na glavi ispitanika), fotogrametrijska (analiza na fotografiji), kefalometrijska (analiza radiološke snimke) ili 3D računalna analiza. Ovisno o smjeru promatranja lica razlikujemo horizontalne i vertikalne parametre lica. Najpoznatiji vertikalni parametar lica je omjer trećina lica. Obilježen je četirima antropometrijskim točkama: trichion, glabella, subnasale, menton. Horizontalni parametri lica su interkantalna širina (udaljenost unutarnjih kutova očiju), interalarna širina (udaljenost između nosnica) i interkomisuralna širina usnica (udaljenost između kutova usnica) koja se mjeri u mirovanju i osmijehu. Vrijednosti tih parametara ovise o spolu, dobi i rasnoj pripadnosti. Širina usana trebala bi biti jednaka širini između očnih limbusa, a širina nosa u području nosnica trebala bi biti jednaka jednoj očnoj širini (9, 10).

Estetski parametri osmijeha odnose se na tvrda i meka tkiva usne šupljine. Početnu točku svake estetske analize čini središnja linija lica. Zamišljena vertikalna linija koja prolazi kroz točku nasion, subnasale, interincisale i pogonion. Dijeli lice na dva dijela koja ne moraju biti u potpunosti jednaka. Služi kao točka usporedbe s položajem središnje linije gornjih i donjih zubi. Središnja linija lica i gornjih zubi preklapaju se u 70% slučajeva (8). Veća odstupanja (više od

2mm) mogu predstavljati estetski problem. Središnja linija donjih zubi u 75% slučajeva se ne preklapa sa linijom gornjih zubi te se ona ne koristi kao referentni estetski parametar (11). Položaj i nagib dužinskih osi gornjih prednjih zubi također su važni za postizanje lijepog osmijeha. Dužinska os središnjih inciziva blago konvergira prema središnjoj liniji. Kod lateralnih sjekutića kut konvergencije je veći, a kod očnjaka najveći. Kod izrade novih nadomjestaka bitno je držati se pravilnog omjera dužine i širine pojedinih zubi. Prosječna širina krune gornjeg središnjeg sjekutića je 8-9 mm, a visina 10-11 mm. Idealni omjer širine i duljine krune sjekutića iznosi oko 0.75-0.8, odnosno širina krune treba biti 75-80% visine. Kod omjera manjeg od 60% stvara se dojam visoke i uske krune, dok kod omjera većeg od 85% imamo dojam kratke i široke krune (8). Taj omjer je puno bitniji od pojedinačnog iznosa visine ili širine zuba. Istraživanja pokazuju kako je taj omjer ovisan o spolu, rasnoj pripadnosti i skupini kojoj zub pripada (12, 13).

Linija osmijeha gornje i donje usnice parametar je koji se promatra u mirovanju i osmijehu. Linija osmijeha gornje usnice diktira vidljivost gornjih zubi i njihovih mekih tkiva u osmijehu, a linija osmijeha donje usnice prati i blago dodiruje incizalne bridove gornjih prednjih zubi. Takav odnos je skladan i estetski ugodan. S druge strane, kada gornji prednji zubi ne dodiruju donju usnu, incizalni bridovi prednjih zuba u istoj su ravnini kao okluzalne plohe stražnjih zuba, linija osmijeha je ravna i ne smatra se skladnom i estetskom. Što je linija osmijeha zaobljenija osmijeh djeluje mlađe odnosno što je ravnija osmijeh djeluje starije. Što je osoba mlađa vidljivost maksilarnih inciziva je veća (oko 3,5 mm), a što je osoba starija smanjuje se vidljivost maksilarnih, a povećava vidljivost mandibularnih inciziva u osmijehu, govoru i mirovanju (14).

## **2.2. Promjene tvrdih i mekih tkiva nakon gubitka zuba**

Alveolarna kost zajedno sa cementom korijena i parodontnim ligamentom čini pričvrtni aparat zuba. Kost je građena od kompakte smještene na rubovima čeljusti koja joj daje čvrstoću i trabekularne kosti smještene između dvaju zidova kompakte. Njihov omjer varira na različitim dijelovima maksile i mandibule. Parodontni ligament je vezivno tkivo bogato krvnim žilama i stanicama, koje okružuje zub i povezuje cement korijena sa laminom durom (eng. *bundle bone*). Lamina dura ili vlaknasta kost predstavlja tanki sloj alveolarne kosti (0.2–0.4 mm) čije je postojanje, kao i postojanje parodontnog ligamenta, vezano isključivo uz prisutnost zuba. Alveolarna kost i cervikalni dio zuba prekriveni su gingivom. Gingiva je dio mastikatorne sluznice i sastoji se od vezivnog tkiva i epitela. Razlikujemo slobodnu i pričvrtnu gingivu. Pričvrtna gingiva obuhvaća gingivalna tkiva vestibularno i oralno, te interdentalne papile. Proteže se od slobodnog gingivnog ruba prema apikalno do gingivne brazde koja odgovara



caklinsko-cementom spojištu. Oblik interdentalnih papila određen je kontaktnom točkom, širinom aproksimalnih prostora i tijekom caklinsko-cementnog spojišta. Slobodna gingiva se nalazi između gingivne brazde (razina caklinsko-cementnog spojišta) koronalno i mukogingivnog spojišta apikalno (15). Ekstrakcijom zuba dolazi do vertikalne i horizontalne resorpcije alveolarnog grebena koju prati oštećenje i gubitak mekih tkiva. Jung i suradnici primjećuju da unutar 6 mjeseci dolazi do vertikalne resorpcije od 11% do 22% i horizontalne od 29% do 63%. S vremenom se resorpcija smanjuje i može se očekivati gubitak kosti od 0,5% do 1% godišnje. Bukalna koštana lamina zbog svoje je građe najpodložnija resorpciji. Sastoji se isključivo od vlaknaste kosti (*lamina dura*) za razliku od lingvalne koja je građena od kombinacije vlaknaste i lamelarne kosti. Vlaknasta kost prva se resorbira nakon ekstrakcije zuba jer njena opskrba krvlju ovisna o parodontnom ligamentu. Osim toga izrazito je tanka te zbog toga podložna oštećenju prilikom ekstrakcije (16). To čini veliki estetski problem. Iz tog razloga razvile su se mnoge tehnike i materijali za očuvanje alveolarnog grebena i okolnog mekog tkiva čiji odabir ovisi o defektu kojeg je potrebno nadomjestiti. U literaturi se navodi da ne postoji zlatni standard za očuvanje alveolarnog grebena niti idealna tehnika koja bi u potpunosti spriječila resorpciju (15). Imedijatna ugradnja implantata uz imedijatno opterećenje privremenim nadomjescima može doprinjeti smanjenju koštane resorpcije i stvaranju širokog pojasa keratinizirane gingive uz očuvanje papila. Prema Stumbrasu i suradnicima kod imedijatne ugradnje implantata, bez dodatne vođene regeneracije kosti, dolazi do horizontalne resorpcije polovice početne širine kosti pa prema tome nema značajniji utjecaj na smanjenje resorpcije s obzirom na spontano cijeljenje ekstrakcijske rane (17). S druge strane postoje metode za očuvanje tvrdog i mekog tkiva alveole uz odgođenu implantaciju. Možemo koristiti transplantate mekog tkiva, koštane transplantate ili njihovu kombinaciju. Glavni cilj je eliminacija ili bar ograničenje promjena alveolarnog grebena te promocija cijeljenja tvrdog i mekog tkiva radi mogućnosti postave implantata u protetski idealnu poziciju. Kako bi ishod implantoprotetske terapije bio uspješan i nakon što smo osigurali dovoljno tvrdog tkiva za oseointegraciju implantata, potrebno je precizno isplanirati položaj i vrstu implantata, vrijeme opterećenja implantata, materijal i način izrade suprastrukture, te materijal i način fiksacije konačnog nadomjeska. Implantat mora biti postavljen tako da u vestibulooralnom smjeru sa svake strane ima minimalno 1mm kosti kako bi spriječili resorpciju bukalne kosti i recesiju gingive. Između implantata i susjednog zuba razmak mora biti 1,5mm, a između dva implantata 3mm radi sprječavanja gubitka aproksimalnih potpornih tkiva (15). Protetski pravilno postavljen implantat daje potporu mekim tkivima i omogućuje izradu nadomjeska kojim možemo oblikovati meka tkiva i osigurati prirodan izgled i estetiku te smanjuje mogućnost

gubitka marginalne kosti, pojavu recesije mekih tkiva i razvoj periimplantitisa. Pravilnim odabirom nadogradnje osiguravamo pravilnu distribuciju sila na implantat i okolnu kost, smanjujemo mikropuštanje, nema nakupljanja plaka i bakterija, a s time ni upalne reakcije čime je stvoren preduvjet za uspješno oblikovanje izlaznog profila. Važnu ulogu u oblikovanju izlaznog profila ima privremeni nadomjestak, pogotovo ako se postavlja imedijatno. On utječe na konturu potpornih tkiva oblikovanjem marginalnog ruba gingive, interdentalnih papila, gingivnog sulkusa i bukalnog profila. Imedijatno postavljen privremeni nadomjesak retinira se vijkom kako bi se omogućilo neometano stvaranje epitelnog pričvrstka. Također se radi neometane oseintegracije ostavlja u infraokluziji i izvan djelovanja parafunkcijskih sila. Uvjet za imedijatno opterećenje je primarna stabilnost implantata (18, 19).

### **3. PROTETSKI VOĐENA IMPLANTOLOGIJA**

U modernoj implantologiji imperativ je pozicioniranje implantata u skladu s protetskim pravilima. Kirurški pristup i vremena u kojima se implantat ugrađivao na mjesta gdje ima dovoljno kosti odavno su prošla. Takav pristup zamijenjen je protetskim pristupom koji uključuje planiranje konačnog nadomjeska koji služi kao vodič za ugradnju implantata prema protetskim potrebama. Ovakav način rada uveden je kako bi se optimizirale funkcija, estetika i dugotrajnost nadomjeska. Precizan trodimenzionalni položaj implantata ključan je za postizanje dobrog estetskog rezultata. Nadalje, on je važan za postizanje dugotrajne stabilnosti periimplantatnih mekih i tvrdih tkiva, održavanje higijene i postizanje optimalnog okluzijskog opterećenja (20, 21).

### **3.1. Ispravno pozicioniranje implantata**

Plan terapije u implantoprotetici podrazumijeva odabir implantata idealne veličine i njegovo ispravno pozicioniranje na temelju zahtjeva biomehanike i estetike. Procjenjuje se da je oko 7% komplikacija uzrokovano neispravnom pozicijom implantata (22). Na implantate djeluju žvačne sile, sile oralne muskulature i sile naprezanja konstrukcije ukoliko dosjed nadomjeska nije idealan. Žvačni sustav je jednokraka poluga s centrom rotacije smještenim u temporomandibularnom zglobu te su prema tome sile žvakanja veće što su bliže smještene centru rotacije, odnosno što su distalnije u zubnom luku. Prosječne žvačne sile iznose između 40N i 800 N, a kod parafunkcija mogu doseći iznos od 1200 N. Sila je vektorska veličina koja ima jačinu i smjer. Utjecaj sile na implantat ovisi o njenoj jačini, trajanju, vrsti, smjeru i faktoru pojačanja. Uz pomoć trodimenzionalne vektorske raščlambe mogu se sile rastaviti na tri komponente (silnice) koje se pružaju u bukolingvalnom, meziodistalnom i okluzoapikalnom (aksijalnom) smjeru. Sile se prenose na implantat, vezu implantata i kosti, okolnu kost i skelet koji ima ulogu prihvaćanja, distribucije i neutralizacije jakih žvačnih sila (trajektorij). Svojim intenzitetom i distribucijom mogu štetno djelovati na kost, uzrokujući njenu remodelaciju, a time ugroziti oseointegraciju, ali i uzrokovati mehaničke komplikacije samog nadomjeska (23). Sile se prikazuju kroz tri glavne komponente kompresiju, tenziju i smicanje. Kortikalna kost, cement, pričvrtni vijak i ostali dijelovi implantata najbolje podnose kompresijsku silu, a najgore smičnu silu. Aksijalno opterećenje uzrokuje kompresijske i tenzijske sile koje se relativno jednako prenose po navojima implantata na okolnu kost. Ukoliko nije osigurano aksijalno opterećenje, na implantat djeluju lateralne sile koje pojačavaju smicajnu komponentu sile i uzrokuju naprezanje u području vrata implantata koje dovodi do resorpcije krestalne kosti (22). Iz tog je razloga izuzetno važno isplanirati poziciju implantata tako da se okluzijsko opterećenje budućeg nadomjeska prenosi aksijalno kroz tijelo implantata.

Smične sile reduciraju se postavom implantata u tripodizacijski položaj s ciljem smanjenja mogućnosti rotacije protetskog nadomjeska. Povećanjem oseointegracijske površine sila se distribuira na veće područje i smanjuje se naprezanje te se prilikom planiranja ne smije zanemariti djelovanje žvačnih i parafunkcijskih sila i stanje kosti na koju se sile distribuira te prema tome planirati broj, vrstu, veličinu i položaj implantata te vrstu nadomjeska. Idealan plan terapije podrazumijeva implantate veće duljine ili širine na mjestima manje gustoće kosti i većih žvačnih sila. Odnos duljine implantata i nadomjeska također je vrlo važan. Djelovanje transverzalnih sila na implantat je veće kod nadomjeska koji su duži od tijela implantata. Kod omjera 1:1, koji se smatra idealnim, nema djelovanja poluge i štetnih ne aksijalnih sila. U novijim istraživanjima predlaže se mogućnost korištenja većeg omjera nadomjeska i implantata bez dugoročnih posljedica (24). Istraživanje Guljea i suradnika pokazuje veću resorpciju alveolarne kosti kod implantata sa dužim protetskim nadomjescima. Prema nekim istraživanjima povećanje omjera nadomjeska i implantata nije povezano sa preživljavanjem implantata ali je povezano sa povećanjem gubitka krestalne kosti (25). Prema Meijeru i suradnicima omjer nadomjeska i implantata u rasponu od 0,9 do 2,2 nije pokazao značajnije biološke i mehaničke komplikacije (26). Radi optimiziranja estetike pravilno postavljanje implantata mora biti zadovoljeno u meziodistalnoj, apikokoronarnoj i orofacijalnoj dimenziji. Pozicioniranje implantata u skladu s navedenim pravilima uz očuvanje volumena koštane strukture i izbjegavanje anatomske rizičnosti mjesta zahtjeva detaljnu analizu i radiološku vizualizaciju trodimenzionalne projekcije mogućeg položaja implantata. U implantoprotetici temelj uspjeha terapije u dobroj mjeri definiran je preciznošću položaja implantata.

### **3.1.1. Statičko navođenje**

U literaturi postoje podaci o preciznosti položaja implantata ugrađenih konvencionalnom metodom slobodne ruke kirurga (eng. *free-hand surgery*) i računalno vođenom ugradnjom. Prema rezultatima Sana i suradnika postoji statistički značajna razlika u preciznosti položaja (27). Ovo potvrđuje i istraživanje Abdelhaye i suradnika, Putre i suradnika, te Orbana i suradnika (28-30). Radi zadovoljavanja zahtjeva preciznosti kliničaru su na raspolaganju statički i dinamički sustavi navođenja. Zbog velikih troškova dinamičkih sustava, veću primjenu ima statičko navođenje uz kirurške vodilice kao glavne predstavnike. Postoje različite podjele kirurških vodilica. Mogu biti nošene zubima, koštanim ili mekim tkivom. Izrađuju se od svjetlosno ili kemijski polimerizirajućeg akrilata, polimera primjenom 3D gradnje, te CoCr legure ili titanija. Prema dizajnu mogu biti otvorene ili zatvorene. Otvorene se koriste za navođenje samo pilot svrdla, a ostatak protokola je klasičan. Zatvorenim vodilicama navođen

se cijeli postupak uključujući ugradnju implantata (31). Statičko navođenje uključuje korištenje kirurške vodilice, koja može biti izrađena modifikacijom radiografske vodilice ili uz pomoć engl. *computer aided design/computer aided manufacturing* (CAD/CAM) sa integriranim cilindrima od titanija za određivanje smjera i dubine preparacije koštanog ležišta (32). *Cone beam computed tomography* (CBCT) snimke obrađuju se u softverskom programu u *Digital Imaging and Communications in Medicine* (DICOM) formatu i preklapaju sa situacijskim virtualnim modelima dobivenim skeniranjem modela ili direktnim skeniranjem situacije u ustima. Podaci dobiveni skeniranjem u formatu engl. *stereolithography file* (STL) prebacuju se u softver, protetski CAD, kako bi isplanirali kiruršku vodilicu prema virtualnom *wax-upu*, susjednim i antagonističkim zubima. Dobiveni plan se zatim prebacuje u kirurški CAD gdje se planira položaj, dužina, promjer, nagib i dubina implantata u skladu sa predloženim protetskim planom. Nakon određivanja svih važnih parametara slijedi oblikovanje kirurške vodilice i njena 3D gradnja (33, 34). Kirurške vodilice sastoje se od cilindra pomoću kojih se navodi svrdlo i površine kojom se vodilica stabilizira u planirani položaj za postavu implantata. Posebnim alatima u softveru može se utvrditi udaljenost između cilindra za navođenje kirurških svrdala i ramena implantata iznad kojeg se nalazi, ovisno o debljini gingive. Duljina implantata skupa sa duljinom cilindra i udaljenosti dna cilindra od ramena implantata, određuju točnu dužinu svrdla za korištenje pri preparaciji kosti. Dakle, cilindri su glavni putokazi idealnog protetskog postavljanja implantata uz iskorištavanje anatomskih prednosti i izbjegavanje nedostataka (35, 36). Kirurška vodilica bi trebala biti tvrda, stabilna i prozirna kako bi se mogao kontrolirati njen dosjed. Ukoliko se oslanja samo na kost i meka tkiva potrebno ju je dodatno fiksirati pinovima ili vijcima. Prednosti kirurških vodilica i statičkog navođenja su preciznost, točnost, smanjena mogućnost komplikacija, skraćeno vrijeme operacije što vodi do većeg zadovoljstva pacijenta. Nedostaci mogu biti mogućnost smanjenja dobre vidljivosti i taktilne kontrole te nemogućnost dostatnog hlađenja i veće zagrijavanje. Marković i suradnici u svojem istraživanju otkrili su da kirurške vodilice stvaraju više topline nego kod ugradnje implantata slobodnom rukom kirurga, ali unutar prihvatljivog temperaturnog praga (37). Poteškoće se mogu javiti kod malo interokluzijskog prostora kada manipulacija vodilicom može biti otežana. Iako je vođena kirurgija postala vrlo predvidljiva, odstupanja će uvijek postojati. Svaki korak digitalnog tijeka rada može biti izvor pogrešaka (35). Trenutna literatura ne navodi kvantitativne podatke o odstupanju u svakom pojedinom koraku. Ukupna nepreciznost vođene kirurgije sastoji se od akumuliranog odstupanja u cijelosti. Na točnost cijelog postupka utječu faktori vezani uz pacijenta i uz sam postupak ugradnje implantata. Faktori vezani uz pacijenta su vrsta potpore vodilice i lokacija u ustima, a sam postupak ugradnje ovisi o sposobnosti kliničara, vrsti reznja

i tehnicu preparacije kosti. Generalno je vođena kirurgija preciznija kod djelomično bezubih nego kod potpuno bezubih pacijenata, zbog toga što se u potpuno bezubih fiksira na kost posebnim fiksacijskim vijcima (38). Što se tiče točnosti u mandibuli i maksili literatura ostaje kontradiktorna. Neka istraživanja tvrde da ne postoji razlika u točnosti, dok neki tvrde da je točnost veća u mandibuli, a neki u maksili (39). Usprkos tome istraživanja pokazuju da implantati i protetski nadomjesci ugrađeni vođenom kirurgijom imaju veću stopu preživljenja u usporedbi s konvencionalnim protokolima s ekvivalentnom stopom komplikacija (40). Osim navedenih prednosti, navođena kirurgija omogućuje izradu privremenog protetskog nadomjeska prije kliničke faze kako bi se imedijatno nakon ugradnje na jednostavan način protetski privremeno opskrbio implantat. Također je moguće korištenje iste protetske suprastrukture za privremene i konačne protetske nadomjeske, omogućujući smanjenje vremena i troškova te najvažnije, za unaprijeđenje kliničkog ishoda osobito u estetskoj zoni (41).

### **3.1.2. Dinamičko navođenje**

Dinamičko ili navigacijsko navođenje omogućuje ugradnju implantata, temeljenu na virtualnom planu, praćenjem pokreta nasadnog instrumenta infracrvenim ili optičkim elektroničkim kamerama ili ultrazvučnim primopredajnicima (42). Kliničar prati kretanje kirurškog instrumenta na monitoru računala u realnom vremenu. Intraoperativni navigacijski sustavi baziraju se na optičkim alatima za izračunavanje pozicije implantata. Na tržištu su trenutno prisutni Blue Sky Bio Plan Software (Blue Sky Bio, SAD), Fusion Nobel Biocare (NobelBiocare, Švicarska), CoDiagnostiX software (Dental Wings INC., Kanada), M-Guide (MIS, Izrael), Simplant Software (Dentsply, Švedska). Sukegawa i suradnici smislili su zanimljivu usporedbu dinamičkog navođenja s *Global Positioning Systemom* (GPS-om) kojeg nalazimo u automobilima. Sustav ima tri osnovne komponente, lokator kao analog satelita u svemiru, nasadni instrument koji označava položaj automobila na karti, te CT zapis koji označava smjer kretanja automobila (43). Dinamičko navođenje može biti optičko i elektromagnetsko. Omogućuje visoki stupanj preciznosti, ali sigurnost navođenja ovisi o vrsti sustava koji se koristi i o tehnici obrade rendgenskih slika i njihovom usklađivanju sa pozicijom pacijenta tijekom zahvata. Preciznost metode je veća u maksili nego u mandibuli jer je zbog njene pomičnosti složenija registracija referentnih točaka. Iako klinička istraživanja pokazuju da je dinamičko navođenje pouzdano i ne pokazuje značajnija odstupanja, literatura preporučuje uzimanje 2 mm sigurne zone kod ugradnje implantata blizu važnih anatomskih struktura (44). Primarno se dinamičko navođenje koristilo u neurokirurgiji, oftalmologiji, otorinolaringologiji,

zatim u maksilofacijalnoj kirurgiji, a danas i u dentalnoj implantologiji. Razvijeno je radi povećanja preciznosti i smanjenja mogućih rizika prilikom zahvata te pojednostavljenja kirurških protokola. Još uvijek se ne primjenjuje u svakodnevnoj praksi zbog troškova i potrebe za visokim stupnjem edukacije. U usporedbi sa statičkim navođenjem preciznije je samo u *in vitro* istraživanjima dok u kliničkim istraživanjima daju slične rezultate (45). Zbog dostupnih znanstvenih podataka i niže cijene opreme statičko navođenje smatra se prvim izborom navođene implantologije. Prednosti dinamičkog navođenja koje je potrebno istaknuti su mogućnost izvedbe preoperativnog plana i kirurškog postupka u istom danu bez potrebe za dentalnim laboratorijem. Mogućnost provjere točnosti u realnom vremenu zbog čega kliničari mogu promijeniti plan tijekom operacije i mogućnost korištenja kod svih pacijenata za razliku od statičkog navođenja koje može biti ograničeno kod pacijenata sa smanjenom mogućnošću otvaranja usta (44). Iako se još uvijek ne primjenjuje u svakodnevnoj praksi sigurno je budućnost implantologije. Svakodnevno se razvijaju nove tehnologije. Naočale za proširenu stvarnost već su korištene za pregled zaslona računala dinamičkog navođenja pored usta pacijenta i za projekciju virtualnog plana na pacijentovu čeljust (46-48). Robotski potpomognuta ugradnja implantata provedena je s obećavajućim rezultatima uz mala odstupanja (49).

### **3.2. Mogućnosti optimizacije mjesta implantacije**

Kako bi protetski vođena implantologija bila u potpunosti izvediva odnosno kako bi se udovoljili zahtjevi idealnog položaja, estetike i mogućnosti održavanja oralne higijene potrebna je dovoljna visina i širina kosti te odgovarajuća kontura alveolarnog grebena i mekog tkiva. Nakon ekstrakcije zuba dolazi do ireverzibilnog vertikalnog i horizontalnog gubitka kosti. Zbog ekstrakcije izostaje fiziološko opterećenje kosti i započinju postupci resorptivne pregradnje. Kako problematiku gubitka kosti ne bi morali rješavati kompromisima u pozicioniranju implantata na raspolaganju nam stoje mnogobrojne rekonstruktivne, kirurške i mikrokirurške tehnike koje omogućuju optimizaciju mjesta implantacije.

#### **3.2.1. Optimizacija mekih tkiva**

Postupci augmentacije mekih tkiva često se izvode zbog poboljšanja stope preživljavanja i uspjeha implantata, postizanja bolje estetike i kompenzacije postojećeg pomanjkanja volumena tkiva. Augmentacija mekih tkiva može biti horizontalna ili vertikalna. Dugi niz godina najveći broj istraživanja posvećen je horizontalnoj dimenziji mekih tkiva i prisutnosti keratinizirane sluznice kao vodećih čimbenika za postizanje kontura sličnih prirodnom zubu. Kirurgija mekih tkiva daje više od 40% doprinosa završnom horizontalnom volumenu, koji predstavlja estetski



imperativ za stvaranje izlaznog profila. Zlatni standard optimizacije mekih tkiva je subepitelni transplantat vezivnog tkiva. Osim za dobivanje volumena zbog estetike, koristi se i za uklanjanje ožiljaka, fistula, zatvaranje mekih tkiva kod ekspozicije membrane, proširivanje pojasa keratinizirane sluznice i zadebljanje mekog tkiva prije implantacije i augmentacije kosti (50). Postoje različite klasifikacije gubitka kosti alveolarnog grebena koje kliničarima pomažu u odabiru tehnike kirurške rekonstrukcije. Seibert je 1983. predložio klasifikaciju defekata na temelju količine izgubljenog volumena. Klasa I predstavlja gubitak bukolingvalne konture grebena, klasa II apikokoronalne konture grebena, a klasa III kombinirani gubitak konture grebena (50). Opseg gubitka kosti utječe na vrstu kirurške intervencije (meko tkivna ili koštana augmentacija). Meko tkivna augmentacija limitirana je na područje nadoknade jednog zuba. Nadoknada dva zuba uključuje augmentaciju mekog tkiva i/ili koštanu augmentaciju, dok je kod većih bezubih područja indicirana koštana augmentacija sa odgođenom augmentacijom mekih tkiva. Augmentacija mekih tkiva može se provesti prije ugradnje, za vrijeme ugradnje implantata ili u fazi otvaranja implantata (51). U literaturi se navodi pet različitih tehnika augmentacije mekih tkiva. Onlay, inlay transplantati te njihova kombinacija rjeđe se koriste zbog slabijih estetskih rezultata i visoke stope resorpcije eksponiranog dijela transplantata. Inlay tehnika se koristi prilikom otvaranja implantata i radi proširivanja zone keratinizirane sluznice (52). Najčešće se primjenjuje slobodni transplantat vezivnog tkiva s tehnikom režnja pune debljine koji omogućuje primarno cijeljenje čime se održava boja i struktura okolnog tkiva. Primjenjuje se kod sve tri klase koštanih defekata. Tunelska tehnika se primjenjuje kod plićih bukolingvalnih defekata radi izbjegavanja sekundarnog operativnog područja i lakšeg oporavka pacijenta nakon kirurškog zahvata (50). S pojavom dentalnih implantata struktura i funkcija sluznice koja ih okružuje detaljno su ispitane. Prisutnost keratinizirane ili pričvrstne sluznice oko zubi je nužna dok je njena prisutnost oko implantata područje kontroverzi. Postoje dokazi koji sugeriraju da nedostatak keratiniziranog tkiva ne ugrožava održavanje zdravlja mekog i tvrdog tkiva oko implantata. S druge strane imamo istraživanja koja pokazuju da implantati bez odgovarajuće količine keratinizirane sluznice pokazuju veće nakupljanje plaka i veću incidenciju upale sluznice što dovodi do gubitka krestalne kosti od najmanje 2 mm. U svakom slučaju općenito se smatra da je stvaranje keratinizirane ili pričvrstne periimplantatne sluznice dovoljne širine i debljine poželjan terapijski cilj (51). U tu se svrhu koriste epitelizirani slobodni gingivni transplantati i subepitelni transplantati vezivnog tkiva. Većina istraživanja pokazuje da transplantat vezivnog tkiva ima superiornije estetske rezultate. U svrhu izbjegavanje potrebe za uzimanjem tkiva sa donorskog mjesta i otvaranja drugog operacijskog mjesta razvijaju se različiti ksenogeni materijali (50). Ksenogeni materijali koji se koriste mogu

biti svinjskog ili goveđeg porijekla. Sastoje se od kolagena tipa I i tipa III raspoređenih u kompaktni i porozni sloj. Imaju dobra estetska svojstva, ubrzavaju cijeljenje, skraćuju operacijski postupak i samim time smanjuju nelagodu pacijenta (51, 52). U cilju postizanja stabilne periimplantatne kosti kod pacijenata s tankim tkivima javlja se noviji pristup usmjeren prema vertikalnoj augmentaciji mekog tkiva. Vertikalna debljina mekog tkiva važan je biološki čimbenik koji utječe na stabilnost krestalne kosti. Potrebno je najmanje 3 mm vertikalne debljine tkiva da bi se izbjegao gubitak krestalne kosti za vrijeme stvaranja biološke širine oko implantata (50). Debljina mekog tkiva može se povećati modificiranjem kosti ili samog tkiva. Prema Linkevičiusu postoje četiri opcije. Zaravnavanje alveolarnog grebena, supkrestalno postavljanje implantata, kao opcije u slučajevima sa dovoljnom količinom kosti te postavljanje nadogradnje za cijeljenje od 2 mm umjesto pokrovnog vijka kako bi se stvorila dodatna debljina tkiva (*tent-pole tehnika*) i vertikalna augmentacija mekog tkiva s raznim tehnikama transplantacije u slučajevima kada nema dovoljno kosti (53). Augmentacija se može provesti u jednofaznom ili dvofaznom kirurškom postupku što ovisi o stabilnosti implantata, podrijetlu transplantata i preferenciji kliničara. Transplantati mogu biti autogeni, alogeni i ksenogeni. Kao autogeni transplantati također se koriste slobodni gingivni transplantati koji se nisu pokazali kao najbolji materijal za vertikalnu augmentaciju uz sprječavanje gubitka kosti (52). Prema nekim istraživanjima acelularni dermalni matriks kao alogeni transplantat smanjuje gubitak kosti do 1,5 mm ako se upotrijebi za nadoknadu početnog nedostatka visine tkiva (51). Međutim u mnogim zemljama uzimanje tkiva od drugog čovjeka nije dopušteno te je uz moguće infekcije i skupljanje transplantata glavni razlog zašto nije u širokoj primjeni. Preporučeni materijal za vertikalnu augmentaciju je ksenogeni transplantat svinjskog porijekla. Nema ograničenja u količini te nije potrebno uzimanje transplantata s donorskog mjesta. Uz to se provodi se u jednofaznom postupku, te su cijeljenje i integracija izvrsni (53).

### **3.2.2. Optimizacija tvrdih tkiva**

Optimizacija tvrdih tkiva uključuje postupke očuvanja alveole (eng. *socket preservation*) ili alveolarnog grebena (eng. *alveolar ridge preservation*), te postupke rekonstrukcije volumena kosti (eng. *ridge augmentation*). Postupci očuvanja alveole odnose se na očuvanje volumena kosti u ranom postekstrakcijskom periodu. Predstavljani su s namjerom smanjenja potrebe za invazivnijim augmentacijskim postupcima nadoknade izgubljenog koštanog tkiva (54). Ti postupci ne sprječavaju resorpciju u potpunosti, ali mogu limitirati njen opseg. Očuvanje volumena i kontura grebena olakšava formiranje koštanog tkiva unutar alveole. Prvi postupak očuvanja alveole predstavlja atraumatska ekstrakcija zuba. Uz atraumatsku ekstrakciju koriste

se različite vrste koštanih transplantata, membrana (resorptivnih i ne resorptivnih), te regenerativnih materijala odvojeno ili u međusobnoj kombinaciji (54). Koštani transplantati koji se koriste mogu biti autologni, alogeni, ksenogeni i aloplastični. Svi oni pokazuju učinkovitost u smanjenju resorpcije i formiranju koštanog tkiva. Imaju osteoinduktivna i oseokonduktivna svojstva. Osteoindukcija je sposobnost materijala da stimulira rast kosti diferencijacijom mezenhimalnih stanica u zrele stanice koje stvaraju kost. Tu sposobnost imaju autologni i alogeni materijali. Osteokondukcija je proces poticanja stvaranja kapilara i progenitorskih stanica kojima osteokonduktivni materijal služi kao potpora oko koje će se stvoriti nova kost (55). Resorptivne i ne resorptivne membrane održavaju koštani transplantat na mjestu, služe kao mehanička barijera za sprječavanje migracije epitela i vezivnog tkiva u područje kirurške rane čime osiguravaju prostor za stvaranja koštanog tkiva (54). Ne resorptivne membrane pokazuju povoljan učinak na marginalna tkiva ukoliko nisu ekspanzirane. S druge strane, resorptivne, za razliku od ne resorptivnih, pokazuju minimalnu reakciju tkiva prilikom ekspozicije. Pokazuju značajnu optimizaciju cijeljenja mekog tkiva, te zbog sposobnosti resorpcije nema potrebe za sekundarnim otvaranjem radi njenog uklanjanja. Trombocitima obogaćena plazma (eng. *platelet rich plasma*, PRP) i trombocitima obogaćen fibrin (eng. *platelet rich fibrin*, PRF) također se koriste u postupcima očuvanja alveole radi ubrzanja regeneracije kosti i cijeljenja mekog tkiva kako bi se skratilo vrijeme do ugradnje implantata (56, 57). Prema literaturi očuvanje alveole je učinkovita metoda kojom možemo smanjiti dimenzijske promjene postekstrakcijske alveole bez dokaza o superiornosti pojedinog materijala i tehnike. Imedijatna ugradnja implantata indicirana je isključivo u optimalnim situacijama, bez prisutnosti velikih koštanih defekata, osobito u estetskoj zoni. U svim ostalim situacijama potrebno je odgoditi implantaciju i do 6 mjeseci uz mogućnost potrebe za dodatnom augmentacijom prije same implantacije (58). Prema Corbelli i suradnicima ksenogeni materijali pridonose prezervaciji alveole duže nego alogeni materijali, a ksenogeni materijali svinjskog porijekla pridonose stvaranju veće količine novog volumena koštanog tkiva u usporedbi sa materijalima goveđeg porijekla, te alogenim materijalima (57). U cilju sprječavanja resorpcije bukalne kosti razvijena je tehnika zadržavanja vestibularnog dijela korijena kombinirana sa imedijatnom ugradnjom implantata, *socket shield* tehnika (SST). Hurzeler i suradnici prvi spominju ovu tehniku u svom istraživanju na psima 2010. godine. U toku godina razvile su se različite modifikacije te tehnike, ali u osnovi ona označava dekoronaciju zuba indiciranog za vađenje i razdvajanje korijena na bukalni i palatinalni dio. Palatinalni dio se ekstrahira, a bukalni dio se stanjuje do konkavnog oblika debljine 1.5 mm. Zatim slijedi ugradnja implantata u palatinalniju poziciju sa prostorom između korijena i implantata (58). Prostor se može

zatvoriti koštanim transplantatom ili ostaviti da spontano zacijeli. Ova tehnika indicirana je u svakom slučaju sprječavanja resorpcije gracilne bukalne stijenke kada se može osigurati stabilnost korijena i kada ne postoje subkrestalne horizontalne frakture. Uz frakture i pomičnost korijena ograničavajućim faktorima smatraju se prisutnost karijesa i infekcije. Što se tiče komplikacija u literaturi je opisane interno i eksterno izlaganje štita, te izostanak oseointegracije. Interno izlaganje štita opisuje se kao najčešća komplikacija (56). Gluckmann i suradnici pratili su rehabilitaciju 128 zubi *socket shield* tehnikom unutar 4 godine. Kod 9.4 % slučajeva uočeno je interno izlaganje štita dok je kod 3.1 % slučajeva uočeno eksterno izlaganje. Niti jedan implantat nije izgubljen (59). Izostanak oseointegracije najozbiljnija je komplikacija. Siormpas i suradnici zabilježili su gubitak dva implantata zbog izostanka oseointegracije i tri implantata zbog periimplantitisa prilikom istraživanja na 182 ispitanika kojima je ugrađeno 250 implantata. Prema tome *socket shield* tehnika pokazala je dugoročne stope uspjeha usporedive sa onim kod imedijatno postavljenih implantata konvencionalnom tehnikom (60). Kao što je prije spomenuto, kod gubitka volumena kosti, može biti otežana ugradnja implantata u protetski idealnu poziciju. Za povratak izgubljenog volumena postoje različiti materijali i tehnike augmentacije. Ukoliko količina rezidualnog grebena uz augmentaciju omogućuje primarnu stabilnost implantata i dovoljnu količinu kosti s barem tri njegove strane, može se provesti uz samu implantaciju. U suprotnom je potrebno odgoditi implantaciju i prvo provesti augmentaciju. Defekti alveolarnog grebena koji imaju samo jedan koštani zid pokazuju manji regenerativni potencijal i veću sklonost resorpciji (61). Općenito u literaturi postoji lošija preglednost količine materijala, indikacija i pripadajućih dokaza za augmentaciju. Smatra se da se augmentacije defekta ograničenog s kosti (očuvanje alveole, sinus lift, dehiscencije), te horizontalne i vertikalne augmentacije do 3 mm mogu postići sa granulatom u kombinaciji sa membranom (60). Augmentacije preko 4 mm imaju najbolji izgled za uspjeh uz autologni materijal. Autologni transplantat možemo koristiti u obliku koštanih strugotina, intraoralnih koštanih blokova (tuber maksile, ramus mandibule ili rjeđe simfiza) ili ekstraoralnih donatorskih regija, što se primjenjuje samo u specijalnim indikacijama (ilijačna kost) (61). Koncept vođene regeneracije kosti (eng. GBR- *Guided bone regeneration*; hrv. vođena regeneracija kosti) je dobro istražena metoda za rehabilitaciju horizontalnih koštanih defekata. Može se primijeniti prije i za vrijeme ugradnje implantata. Prilikom ugradnje implantata rutinski se primjenjuje na mjestima na kojima se može osigurati primarna stabilnost, ali postoje dehiscencije ili fenestracije, posebice u frontalnoj regiji. Podrazumijeva uporabu membrane koja čuva prostor iznad defekta koji želimo rekonstruirati, potičući osteogeni potencijal organizma. Augmentacijski materijal može biti krvni ugrušak ili granulati koštanog tkiva sa ili

bez autologne kosti. U novije vrijeme počeo se koristiti PRF sa tekućim fibrinom koji pojačava stanične odgovore kao što su proliferacija, migracija i diferencijacija. Prikladniji je za miješanje sa koštanim transplantatima, a dobiva se metodom sporog centrifugiranja (60). Prema istraživanjima primjena ksenogenih materijala u kombinaciji sa tekućim PRF-om pokazala je malo, ali statistički značajno smanjenje resorpcije u odnosu na korištenje ksenogenih materijala bez PRF-a (62). GBR tehnika s odgođenom ugradnjom indicirana je kod grebena koji zbog svoje horizontalne dimenzije ne dopuštaju ugradnju implantata standardnih dimenzija, odnosno većih bezubih prostora kod kojih nedostaje više od polovice bukalne stijenke, dok promjene u vertikalnoj dimenziji još nema. Vertikalne defekte možemo rekonstruirati ovom metodom, ali uz korištenje ne resorptivnih membrana koje se danas manje preporučuju (61). Alternativne metode za veće defekte su vertikalna i horizontalna blok augmentacija te distrakcijska osteogeneza. Dok je GBR sa ksenolognom i autolognom kosti u kombinaciji sa membranom uz istovremenu implantaciju optimalna i dobro istraжена metoda kod fenestracija i dehiscencija, kod većih koštanih defekata i veće potrebe za horizontalnom augmentacijom prednost se davala autolognim koštanim blokovima (53, 61, 62). Milinković i Cordaro u svom su istraživanju opisali dobitak kosti od 3.31 mm koristeći GBR i dobitak od 4.3 mm koristeći koštane blokove. Novija istraživanja prikazuju GBR tehniku kao najpouzdaniju u smislu regeneracije kosti i izostanka komplikacija, ali je stabilnost ove tehnike kroz vrijeme slabije istraжена (63). Elnayef i suradnici na temelju svog istraživanja zaključuju da su koštani blokovi stabilniji kroz vrijeme i pokazuju manju resorpciju augmentiranog volumena, dok GBR tehnika pokazuje bolju regeneracijsku sposobnost odnosno mogućnost dobivanja veće količine kosti. Svakako, resorpcija je neizbježna te se preporuča augmentacija u suvišku kako bi se kompenzirala resorpcija (64).

#### **4. PRIMJENA RAČUNALNIH TEHNOLOGIJA U DIJAGNOSTICI I PLANIRANJU**

Kada pogledamo oko sebe nevjerojatno je koliko smo okruženi tehnologijom. Računalna tehnologija duboko je implementirana u ljudske živote. Medicina, bankarstvo, promet, kupovina, zabava, komunikacija, gotovo u svim aspektima života ima svoju ulogu koju odrađuje učinkovito. Riječ računalo dolazi od riječi “*compute*”, što znači izračunati. Računalo se može definirati kao elektronički uređaj koji je dizajniran da automatski prihvaća podatke, pohranjuje i obrađuje, a zatim proizvodi izlazne rezultate. Većina modernih uređaja koristi mikročipove i procesorske jedinice za obavljanje svojih osnovnih funkcija. Bankomati, pumpe benzinskih crpki i GPS jedinice se oslanjaju na digitalne podatke kako bi zadovoljili potrebe potrošača. Osnovne funkcije modernih automobila kontroliraju se pomoću računalnih čipova. U samo nekoliko desetljeća, medicina se sve više počela oslanjati na računala. Uređajima koji pomažu u dijagnostici, kao što su magnetska rezonancija, ultrazvučna dijagnostika i kompjuterizirana tomografija, upravljaju računala. Čak i rendgensko snimanje, koje se u medicini koristi od ranog 20. stoljeća, sada koristi računala za podešavanje i prijenos slike. Korist računalne tehnologije može se vidjeti i kod pohrane medicinske dokumentacije i bolničke administracije, praćenja pacijenata i izvođenja operacija, pristupa istraživanjima, informacijama i medicinskim bazama podataka (65). Računalna tehnologija ima utjecaj na poljoprivredu i industriju. Omogućuje automatizaciju mnogih proizvodnih procesa. Olakšava komunikaciju, edukaciju, pristup informacijama i zabavi. Iako računala mogu pohraniti i dohvatiti velike količine podataka i izvesti komplicirane analize u vrlo kratkom roku, njihovo glavno ograničenje je to što nemaju moć odlučivanja i nisu osjetljiva poput ljudskog mozga. Najznačajniju promjenu u dentalnoj medicini zadnjih godina predstavlja razvoj digitalne dentalne medicine. CBCT je srž digitalnog tijeka rada u ordinaciji dentalne medicine, koji u kombinaciji sa intraoralnim skenerima, CAD/CAM-om i 3D pisačima omogućuju precizno i predvidljivo liječenje (66).

#### **4.1. IOS**

Intraoralni skeneri su medicinske naprave čija je uloga precizno snimanje optičkog otiska i prijenos geometrijskog oblika zuba ili nadogradnje u standardni transformacijski jezik (STL format). Optički otisci prenose intraoralnu situaciju na virtualni model i predstavljaju prvi korak digitalnog tijeka rada. Sastavni su dio sustava računalom potpomognutog oblikovanja/računalom potpomognute izrade (engl. *CAD/CAM - computer aided design/computer aided manufacturing*). Osim IOS-a, preostale dvije komponente čine softver i stroj za glodanje ili 3D pisač. Softver služi za obradu podataka i virtualnu izradu nadomjeska koji se izrađuje iz tvornički pripremljenih blokova u stroju za glodanje ili slojevanjem

materijala u 3D pisaču. Optičkim otiscima eliminiraju se pogreške koje mogu nastati konvencionalnim otiskivanjem, pojednostavljuje procedura otiskivanja, olakšava i ubrzava komunikacija s laboratorijem, te skraćuje vrijeme koje pacijent provodi u ordinaciji (65). Snimanje optičkog otiska je jednostavan postupak u čijoj pozadini stoji prilično složen radni mehanizam. Tijek rada započinje emitiranjem svjetlosne zrake prema objektu koji se digitalizira. Kontakt s površinom dovodi do refleksije zrake što snimaju dvije ili više kamera na vrhu intraoralnog skenera i stvaraju 3D prikaz u obliku individualnih slika i videa, a koje zatim obrađuje softver raspoznavanjem točaka od interesa. Intenzitet refleksije registrira se kao napon. Tamniji dijelovi zuba predstavljaju viši napon, a svjetliji dijelovi niži napon. Postoje tri najčešća principa rada IOS-a, triangulacija, paralelno konfokalno lasersko skeniranje i aktivno uzrokovanje valne fronte od kojih se posljednje navedeni princip smatra najpreciznijim i sve je popularniji među korisnicima (65, 66). Kod IOS-a najvažnija je njegova sposobnost da proizvede vjerodostojan otisak. Vjerodostojnost se sastoji od preciznosti i točnosti. Točnost podrazumijeva mjeru istinitosti prikazanog, odnosno sposobnost podudaranja sa stvarnim vrijednostima, a preciznost sposobnost ponavljanja iste mjerne vrijednosti. Mnogobrojna *in vitro* istraživanja dokazala su da je IOS pouzdan za snimanje visokokvalitetnih otisaka prilikom izrade jednostavnih i složenih protetskih nadomjestaka (67). Međutim, zbog digitalne revolucije u protetici u posljednjih nekoliko godina, brzina objavljivanja znanstvenih radova teško drži korak s razvojem industrije te do danas postoji vrlo ograničen broj istraživanja koje istražuju točnost digitalnih otisaka u implantoprotetici. Intraoralni skeneri nemaju mogućnost subgingivnog snimanja i snimanja unutarnje konfiguracije implantata te su iz tog razloga razvijene posebne nadogradnje (*scan body*) koje to omogućuju. Većina istraživanja pokazuje dobre rezultate kod pojedinačnih implantata, ali ne podržava korištenje IOS-a kod većih semicirkularnih mostova (68, 69). Bezube prostore teško je prepoznati i interpretirati zbog nedostatka referentnih anatomskih struktura što može dovesti do superpozicije slika prilikom njihovog spajanja. Preciznost IOS-a se može smanjiti povećanjem bezubih prostora odnosno povećanjem broja implantata. Iz literature ostaje nejasno koji je kritični broj implantata koji uzrokuje klinički značajno smanjenje preciznosti. Na preciznost utječe dubina ugradnje implantata, dublje postavljene implantati skloniji su greškama, dok angulacija implantata nema značajniji utjecaj na preciznost (70). Na tržištu trenutno postoji više od 20 različitih skenera s različitim tehničkim karakteristikama i programskim paketima. Digitalna tehnologija svakim se danom razvija, te nadogradnjom softvera omogućuje rješavanje dosadašnjih problema vezanih za proces skeniranja, izradu digitalnog modela i konačnog rada. Bitno je pratiti razvoj tehnologije kako bi znali izabrati skener koji najbolje odgovara potrebama kliničara (71). Kod



protetski vođene implantologije važno je idealno isplanirati poziciju implantata. Uz CBCT koji nam daje 3D prikaz alveolarne kosti, za planiranje je potreban precizan 3D prikaz intraoralne situacije. Prikaz intraoralne situacije možemo dobiti intraoralnim skeniranjem ili ekstraoralnim skeniranjem radnog modela dobivenog izlivanjem otiska. Dobiveni podaci prebacuju se u softver za virtualno planiranje i po planu izrađuje kirurška šablona. Prema Kiatkroekkräu i sur. koji su uspoređivali točnost pozicije implantata ugrađenog pomoću kirurške šablone, ovisno o tome da li je intraoralna situacija prikazana intraoralnim ili ekstraoralnim skeniranjem, rezultati devijacije od planirane pozicije su podjednaki za oba načina skeniranja uz nešto bolje rezultate intraoralnog skeniranja (72).

#### 4.2. CBCT

Rendgensko snimanje smatra se jednom od najčešćih dijagnostičkih metoda u dentalnoj medicini. Više od jedne četvrtine svih rendgenskih snimanja u Europi napravljeno je od strane doktora dentalne medicine. Od otkrića rendgenski zraka, prije 120 godina, rendgenska dijagnostika glavni je izvor informacija u oralnom području. Ipak, dvodimenzionalne tehnike snimanja nisu uvijek dovoljne. 90-ih godina u sklopu napretka dentalne medicine javlja se potreba za 3D informacijom u sklopu planiranja, dijagnostike i liječenja koja dovodi do istraživanja primjene medicinske kompjuterizirane tomografije (CT) u dijagnostici defekata alveolarne kosti (71). Iako pokazuje dobre rezultate, primjena CT-a nije zaživjela radi visokih doza zračenja i visoke cijene. Početkom 2000-ih počinje korištenje kompjuterizirane tomografije koničnih zraka (eng. *cone beam computed tomography*, CBCT) u maksilofacijalnoj regiji. CBCT generira trodimenzionalni volumetrijski multiplanarni prikaz presjeka regije interesa u aksijalnoj, transverzalnoj i sagitalnoj ravnini. Na uređaju s rotirajućim postoljem fiksirani su izvor i detektor rendgenskih zraka. Oni rotiraju oko točke oslonca koja se nalazi u sredini regije interesa. Rendgenske zrake u snopu koničnog oblika prolaze kroz sredinu regije interesa do detektora rendgenskih zraka. Ovom metodom omogućeno je snimanje cijelog polja pregleda (FOV, engl. *field of view*; hrv. vidno polje) uz samo jednu rotaciju uređaja oko glave pacijenta (73). Zbog mogućnosti usmjerenja koničnih rendgenskih zraka na usko područje interesa (kolimacija), smanjena je doza efektivnog ionizirajućeg zračenja, što im uz veliku preciznost snimaka daje prednost prema klasičnom CT snimanju. Osim toga kraće je vrijeme snimanja, cjenovno su prihvatljivi i veličinom pristupačni za korištenje u ordinaciji dentalne medicine (71). Od kada su se pojavili, njihovo tržište pokazuje eksponencijalan rast, te do danas postoji više od 85 različitih modela CBCT-a. Doze zračenja variraju, ovisno o modelu, od preporučenih 20-100  $\mu\text{Sv}$  što je ekvivalent 2-10 ortopantomograma, do čak 1000  $\mu\text{Sv}$  što je

ekvivalent 200 ortopantomograma. Doza zračenja treba biti najmanja moguća koja odgovara pacijentu i indikaciji snimanja (*ALADAIP-As Low as Diagnostically Acceptable being Indication-oriented and Patient-specific*). Generalno je korištenje CBCT-a opravdano ukoliko je korist veća od posljedica (73). Preoperativno planiranje koje uključuje određivanje granica, morfologije i udaljenosti specifičnih anatomskih struktura, dijagnostika i preoperativna evaluacija različitih patologija, estetski izazovi u anteriornom dijelu maksile, te nedovoljan volumen, oblik i kvaliteta kosti, spadaju u apsolutne indikacije za izradu CBCT-a. Jedna od najčešćih primjena CBCT-a je računalno potpomognuto planiranje i ugradnja implantata koja bez 3D snimaka ne bi bila moguća. Nedostatom se može smatrati slaba mogućnost prikaza mekih tkiva i ograničena kvaliteta i preciznost snimaka kod prisutnosti metalnih i amalgamskih restauracija, kanalnih punjenja i implantata zbog kojih mogu nastati artefakti. Osim u protetici i kirurgiji, CBCT ima svoju primjenu i u drugim granama dentalne medicine. Koristi se u ortodontici, parodontologiji i endodonciji (74).

#### **4.3. Specijalizirani računalni programi**

Postavljanje dijagnoze i planiranje terapije neizostavni su postupci u dentalnoj medicini koji su u novije vrijeme olakšani razvojem specijaliziranih računalnih programa. Omogućuju brzu, preciznu i učinkovitu rehabilitaciju uz unaprijed definirane ciljeve i jednostavniju komunikaciju sa pacijentom koji lakše pristaje na terapiju. 2007. godine brazilski doktor dentalne medicine i dentalni tehničar Christian Coachman prvi predstavlja koncept digitalnog planiranja osmijeha, engl. *Digital Smile Design* (DSD). DSD je višenamjenski program koji se koristi za digitalno kreiranje i modificiranje osmijeha te pomaže pacijentu u vizualizaciji prije nego što terapija počne. Postaje popularan jer njegovo korištenje ne zahtjeva posebnu opremu i velika financijska ulaganja (75). Cijeli koncept temelji se na analizi proporcija lica i zubi pomoću fotografija i videa radi definiranja statičkog i dinamičkog odnosa zubi, gingive, usana i lica. Ucertavanjem referentnih linija i točaka preko fotografija visoke kvalitete, prema unaprijed određenom protokolu, pomaže u dijagnosticiranju eventualnih diskrepancija u morfologiji mekog i tvrdog tkiva te asimetrija i disharmonija koje bi narušile estetiku budućeg osmijeha. Nakon analize slijedi kreacija osmijeha prema pravilima estetike zuba i zubnog luka, te izrada *wax-up-a* i *mock-up-a* (76). Danas postoji mnogo verzija originalnog Coachmanovog softvera koje slijede njegova pravila i koncept. DSD softver se razvijao preko običnog programa za crtanje sa 2D kreacijom osmijeha i analognog prijenosa na model, preko programa kojim se 2D kreacija osmijeha digitalno prenosi u 3D wax-up, do potpuno digitalnog 3D protokola. Potpuni 3D protokol uključuje računalo sa jednim od DSD softvera, digitalni fotoaparati ili pametni

telefon, IOS, 3D pisac i CAD/CAM. Neki od često korištenih DSD softvera su Cerec SW 4.2 (Sirona Dental Systems Inc., Švedska), Planmeca Romexis Smile Design (Planmeca Romexis, Finska), Exocad DentalCAD 2.3 (Fraunhofer IGD, Njemačka), 3Shape Smile Design (3Shape, Danska) (75, 76). Cervino i suradnici napravili su istraživanje s ciljem procjene učinkovitosti DSD tehnike, uzimajući u obzir komunikacijsku korist, korist kod planiranja terapije te estetski i funkcijski ishod terapije. Zaključili su da DSD uvelike doprinosi kliničaru i pacijentu. Zadovoljstvo pacijenta je veće jer može procijeniti i odobriti konačni oblik novog osmijeha prije nego započne terapija. Pacijenti imaju uvid u stanje prije i poslije terapije što ima važnu medicinsko-pravnu funkciju. Program pridonosi postavljanju dijagnoze i odabiru plana terapije, te optimizira estetski i funkcijski ishod terapije (77). Santos i suradnici u svom istraživanju pokazuju mogućnost korištenja DSD-a u planiranju u parodontnoj kirurgiji (78). U novije vrijeme razvijeni su softveri koji omogućuju digitalno planiranje postave implantata u protetski idealnu poziciju. Prema idealnoj poziciji u softveru se isplanira kirurška vodilica koja kliničaru osigurava postavu implantata u željenu poziciju. Softveri funkcioniraju na principu usklađivanja CBCT snimki dobivenih u obliku „*Digital Imaging and Communication in Medicine*” formata (DICOM-format) i virtualnih intraoralnih modela dobivenih u STL formatu. Proces usklađivanja snimki definiran je kao registracija. Za točnu registraciju softver koristi poznatu anatomsku strukturu prisutnu u oba formata, kao što su zubi. Ukoliko se radi o bezuboj čeljusti za točnu registraciju potrebno je referentne registracijske točke fiksirati u ustima pomoću udlage. Nakon uvoza podataka i registracije počinje planiranje protetskog nadomjeska i pozicije implantata. Neki od poznatih softvera su coDiagnostiX (Dental Wings INC., Kanada), Simplant Pro (Dentsply, Švedska), NobelClinician (NobelBiocare, Švicarska) i ImplantStudio (3Shape, Danska) (79).

## **5. POTPUNO KERAMIČKI NADOMJESCI NOŠENI IMPLANTATIMA**

Osnovni zahtjev suvremene dentalne medicine je ponovna uspostava funkcije žvakanja. Glavni fokus pacijenata su stabilni i trajni nadomjesci sa maksimalnom estetikom i prirodnim izgledom. Potpuno keramički nadomjesci mogu biti monolitni (izrađeni od samo jedne vrste keramike) ili dvoslojni. Dvoslojni nadomjesci sastoje se od jezgrene i obložne keramike. Jezgra podupire nadomjesak i daje mu čvrstoću dok je obložna keramika zadužena za oblik, boju i estetiku. Dvoslojni keramički nadomjesci najčešće se koriste u estetskoj regiji. Najveći nedostatak je lom obložne keramike. Čvrstoća veze između dvaju keramika najslabija je karika ove vrste nadomjeska. S druge strane, monolitni nadomjesci nemaju taj nedostatak jer su izrađeni od samo jedne vrste keramike, ali je zbog toga teško postići visoka estetska svojstva. Iz tog razloga najčešće se koriste za izradu nadomjesaka u posteriornoj regiji. Keramika se prema sastavu dijeli na silikatnu i oksidnu keramiku. Silikatna se dijeli na gliničnu i staklokeramiku, a oksidna na aluminij oksidnu i cirkonij oksidnu keramiku (80).

### **5.1. Krunice – vrste i građivni materijali**

Krunice predstavljaju nadomjeske koji se cementom ili vijčanom vezom spajaju sa implantatnom nadogradnjom i uspješno nadomještaju zub koji nedostaje. Važan faktor njihovog uspjeha svakako je materijal od kojeg su izrađene. Nezaustavljivi razvoj dentalne industrije u posljednjem desetljeću rezultirao je rastom broja građivnih materijala i napretkom u njihovoj kvaliteti. Zlatni standard za izradu krunica nošenih implantatima bili su metalkeramički sustavi sa visokom stopom uspješnosti. Danas se ti sustavi sve više zamjenjuju potpunokeramičkim. Prvi potpunokeramički materijali nisu se mogli natjecati sa mehaničkim svojstvima metalkeramike na mjestima visokog opterećenja u zubnom luku, te im je iz tog razloga indikacija bila ograničena na estetski zahtjevnija područja. Razvojem digitalne tehnologije pojavljuju se alternativni načini proizvodnje keramičkih materijala kojim se poboljšavaju mehanička svojstva i proširuju indikacije potpunokeramičkih nadomjestaka (80). Dvoslojni keramički nadomjesci od cirkonij oksidne jezgre prekriveni obložnom keramikom predstavljaju zadovoljavajuću alternativu metalkeramici. Sličnih su bioloških i mehaničkih svojstava sa lomom obložne keramike kao glavnim nedostatkom. U cilju izbjegavanja loma obložne keramike razvijaju se monolitni nadomjesci. Razlikujemo mikro slojevane i potpuno monolitne nadomjeske. Mikro slojevanim nadomjescima smatraju nadomjesci koji imaju do 0,5mm obložne keramike na ne funkcijskim dijelovima nadomjeska, a monolitnim nadomjescima smatraju se oni koji nemaju nikakav sloj obložne keramike. Izrada takvih monolitnih nadomjesaka je ubrzana, te je reduciran broj fraktura keramike (81). Monolitni keramički nadomjesci izrađuju se od cirkonij oksidne keramike i staklokeramike. Cirkonij

oksidna keramika primjenjuje se u dentalnoj medicini od 1989.godine. Karakterizira ju izrazita tvrdoća (HV 1200), savojna čvrstoća (1000 -1300 MPa) i lomna žilavost (9-10 MPa). Polikristalni cirkonijev oksid ojačan itrijem (Y-TZP) najčešće se koristi u dentalnoj medicini. Glavne prednosti su iznimna mehanička svojstva, biokompatibilnost i otpornost na koroziju. U početku njegove pojave najveći nedostatak smatrao se manjak estetike u odnosu na staklokeramiku. Konvencionalni pristup prevladavanju estetskih nedostataka bilo je pečenje keramike prahom na cirkonijevoj jezgri, ali su takve dvoslojne konstrukcije sklone lomu (80). Pokušaji da se ovi nedostaci izbjegnu dovode do postupka zasebnog glodanja jezgrene i obložne keramike, te njihovim spajanjem smolastim agensom (Vita Rapid Layer tehnologija) ili fuzijskim pečenjem (Ivoclar IPS e.max CAD-on tehnologija). Takvi nadomjesci su i dalje skloni lomovima uz dodatni nedostatak brušenja veće količine strukture zuba. Sve to dovodi do razvoja monolitnih nadomjestaka (81). U cilju optimizacije estetike povećanjem translucencije uz očuvanje odgovarajuće čvrstoće i tvrdoće, te optimizacije jednostavnosti izrade pojavljuju se različite generacije cirkonij oksidne keramike. Prva generacija pokazuje veliku čvrstoću, ali nisku translucenciju pa je indicirana u stražnjoj regiji kao jezgreni materijal (80). U sljedećoj generaciji dolazi do skromnog povećanja translucencije smanjenjem koncentracije aluminijevog oksida i uklanjanjem poroznosti sinteriranjem na višoj temperaturi. U sljedećim generacijama povećana translucencija postignuta je dodavanjem veće količine itrija uz smanjenje čvrstoće i žilavosti. Ove generacije imaju indikaciju za korištenje u anteriornom djelu zubnog luka (82). Staklokeramika je atraktivna za doktore dentalne medicine i pacijente zahvaljujući kombinaciji izvrsnih fizikalnih i kemijskih svojstava, kao što su izvrsna estetika, translucencija, niska toplinska vodljivost, odgovarajuća čvrstoća, biokompatibilnost, otpornost na trošenje i kemijska postojanost (81). U svojim počecima staklokeramika nije imala zadovoljavajuću čvrstoću te tako pokušaji razvoja staklokeramike veće čvrstoće modifikacijom kemijskog sastava i optimizacijom procesa proizvodnje nikada nisu prestali. Disperzijsko ojačanje jedan je od dobro utemeljenih pristupa ojačavanju staklokeramike koje se uspješno provodi kristalima leucita i, danas najčešće korištenim, kristalima litij disilikata (82). Staklokeramički nadomjesci mogu se izraditi različitim metodama: kondenzacijom praha (konvencionalna keramika), toplinskim prešanjem, infiltracijskom tehnikom i CAD/CAM-om. CAD/CAM metoda je široko prihvaćena u dentalnoj medicini iako se kao jedan od nedostataka navodi veliki gubitak materijala. U želji za prevladavanjem tog nedostatka počinje se koristiti aditivna tehnologija poznatija kao 3D gradnja (82). Za sada ima puno nedostataka staklokeramike izrađene ovom metodom te je potreban dodatni razvoj kako bi ova metoda izrade u budućnosti bila u širokoj primjeni. Trenutno se staklokeramika uglavnom koristi za

izradu krunica i manjih mostova. Potrebno je razviti jaču i čvršću staklokeramiku kako bi se proširila njihova primjena, ne samo za krunice, već i za implantatne nadogradnje i tijelo implantata (83). Bezobzira na nedostatke koje pojedine vrste keramike posjeduju, moderna dentalna medicina uspješno nadomješta zube koji nedostaju, ali mjesta za napredak uvijek ima te je na budućim naraštajima znanstvenika da na tome rade.

## **5.2. Bataljci – vrste i gradivni materijali**

Implantatne nadogradnje ili bataljci dio su koji povezuje implantat i protetski nadomjestak, a njihov oblik i materijal igraju važnu ulogu u biološkom odgovoru organizma. Optimalan spoj implantatne nadogradnje i vezivnog pričvrstka sprječava prodor bakterija, čime se smanjuje mogućnost nastanka upale, recesija i resorpcije kosti. Implantatne nadogradnje mogu biti:

- metalne (titanske)
- nemetalne (cirkonij oksidne, litij disilikatne, aluminij oksidne, *poly-ether-ether-ketone*-PEEK)

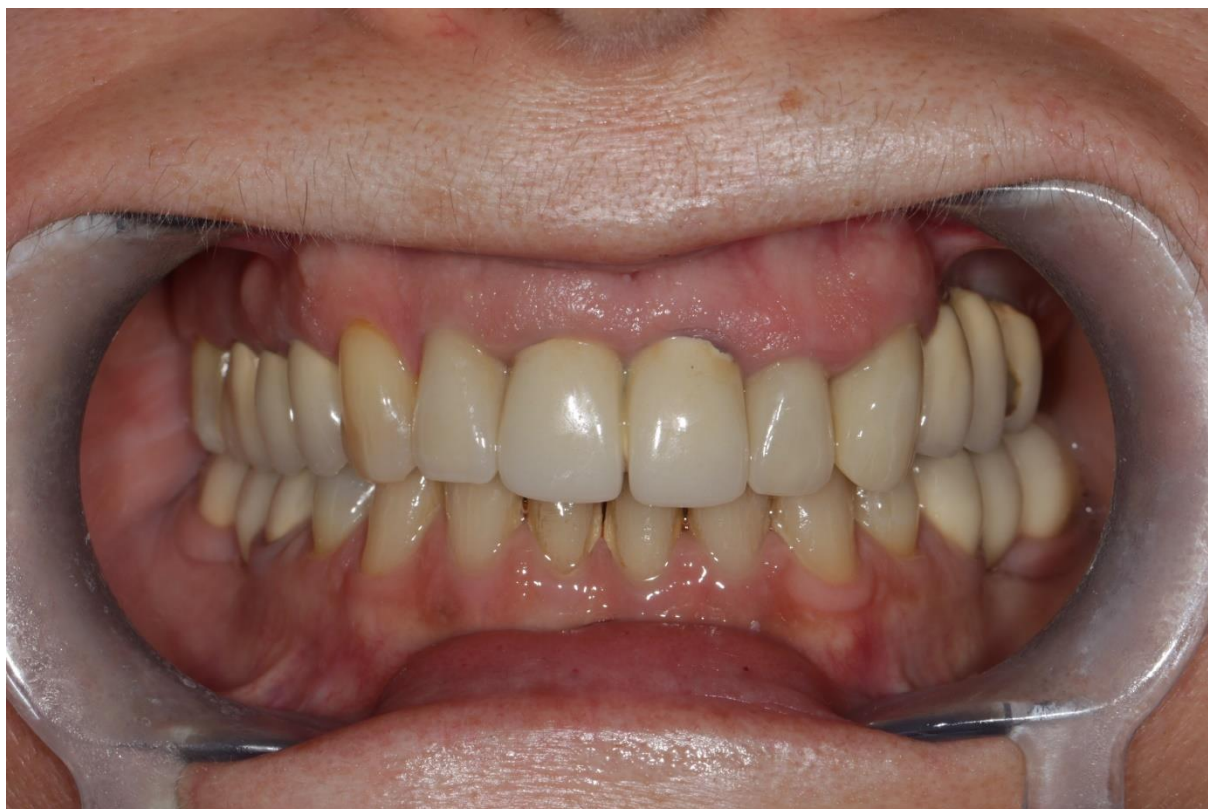Titanske nadogradnje godinama su zlatni standard zbog biokompatibilnosti i dobrih mehaničkih svojstava. S obzirom na popularnost bez metalnog pristupa u dentalnoj medicini i već prije spomenutog fokusa na estetiku jasno je zašto se boja titanske nadogradnje navodi kao njen glavni nedostatak (84). Kao rješenje tog problema pojavljuju se nemetalne nadogradnje. Najčešće se koriste cirkonij oksidne. Istraživanja uz dobru estetiku pokazuju manju akumulaciju plaka, a time i manju sklonost upalama. Zbog dobrih estetskih svojstava, ali ipak slabijih mehaničkih svojstava u odnosu na titanske nadogradnje, indicirane su za frontalnu regiju, dok se titanske preporučuju za korištenje u posteriranoj regiji (85). Neovisno o materijalu, implantatne nadogradnje mogu biti konfekcijske i individualne. Za postizanje visoke estetike preporučuje se korištenje individualnih nadogradnji koje olakšavaju oblikovanje izlaznog profila i postizanje prirodnog izgleda gingive sukladno susjednim zubima (84, 85).

## **6. PRIKAZ SLUČAJA**

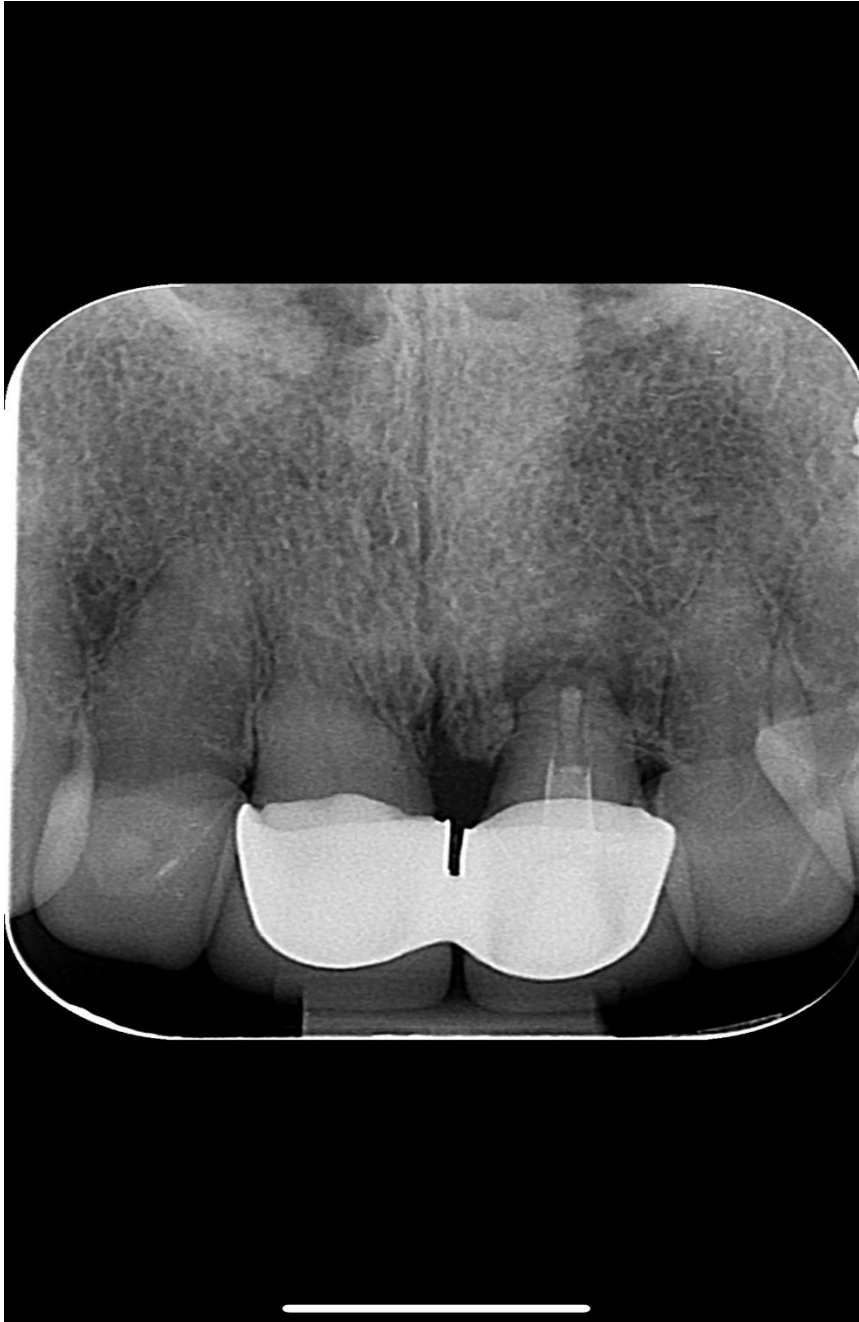

### **6.1. Anamneza i klinički pregled**

Pacijentica M. M. (56) dolazi u ordinaciju radi bolova u području zuba 11. Iz anamneze doznajemo da je pacijentica dobrog psihofizičkog zdravlja. Ne boluje od sistemskih bolesti, te ne uzima nikakve lijekove. Alergije na lijekove negira. Navodi da puši oko 15 cigareta dnevno, te alkohol konzumira prigodno. Stomatološkom anamnezom utvrđeno je da u području gornjih središnjih inciziva pacijentica ima protetski rad star minimalno 10 godina, te da je kao mala dobila udarac u tom području zbog čega su zubi više puta sanirani. Kliničkim pregledom utvrđena je osjetljivost na perkusiju, te prisutnost fistule iznad zuba 21. Stanje oralne sluznice je uredno iako je higijena osrednja uz prisutnost supragingivnih i subgingivnih tvrdih zubnih naslaga. Gingiva je debelog biotipa, bez papila u području inciziva. Prisutni su protetski nadomjesci u području gornjih i donjih premolara i molara s obje strane koji su u relativno dobrom stanju (Slika 1.). Pacijentica je zadovoljna estetskim izgledom protetskog rada i motivirana je isključivo za rješavanje boli i patološkog stanja u usnoj šupljini. Analizom rendgenske snimke uočeni su kratki resorbirani korijeni središnjih inciziva i potvrđena sumnja na lom korijena zuba 21 (Slika 2.). Zbog ne mogućnosti rekonstrukcije, u dogovoru s pacijenticom, napravljen je plan terapije koji uključuje ekstrakciju oba središnja inciziva i imedijatnu ugradnju implantata u postekstrakcijsku alveolu. U slučaju postizanja primarne stabilnosti i imedijatno opterećenje privremenim kronicama. Zbog nedovoljne količine informacija koje dobivamo ortopantomogramskom snimkom, te radi planiranja položaja implantata, učinjen je CBCT.



Slika 1. Prikaz zatečenog stanja.

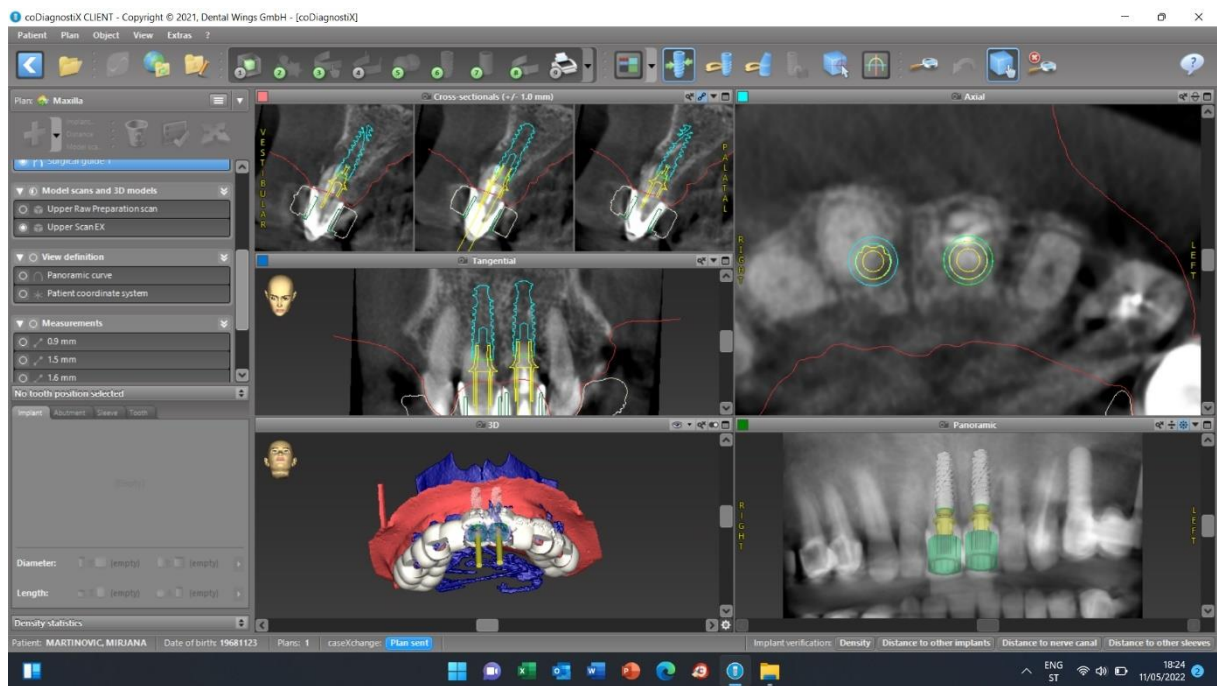


Slika 2. Rendgenska slika zatečenog stanja.

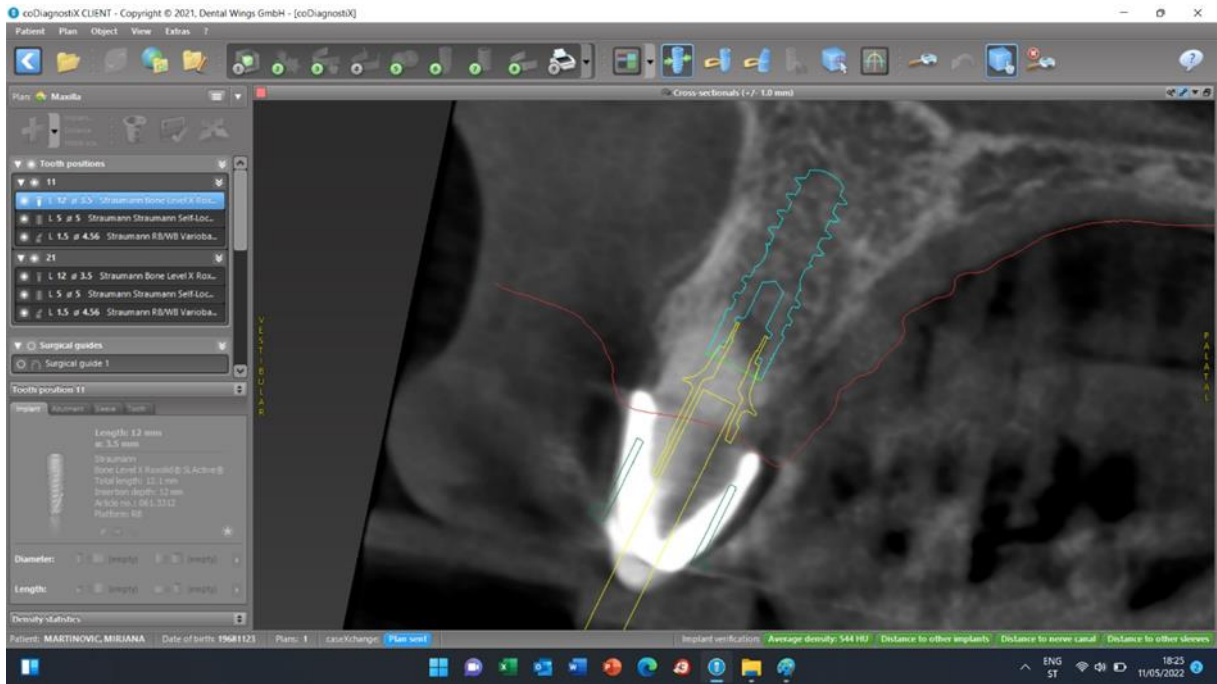
### **6.2. Računalno planiranje 3D položaja implantata**

Kako bi implantate ugradili u protetski optimalan položaj korišten je digitalni software za računalno planiranje 3D položaja implantata (coDiagnostiX, Dental Wings INC., Kanada). U softworeu se CBCT snimka maxille, u DICOM formatu, preklapa sa modelom intraoralne situacije koji je generiran pomoću intraoralnog skenera (TRIOS 3, 3Shape, Kopenhagen, Danska) u STL formatu. Nakon digitalnog spajanja DICOM i STL datoteka, zubi 11 i 21 su virtualno izvađeni i implantati pozicionirani optimalno prema budućim kronicama. Pozicija

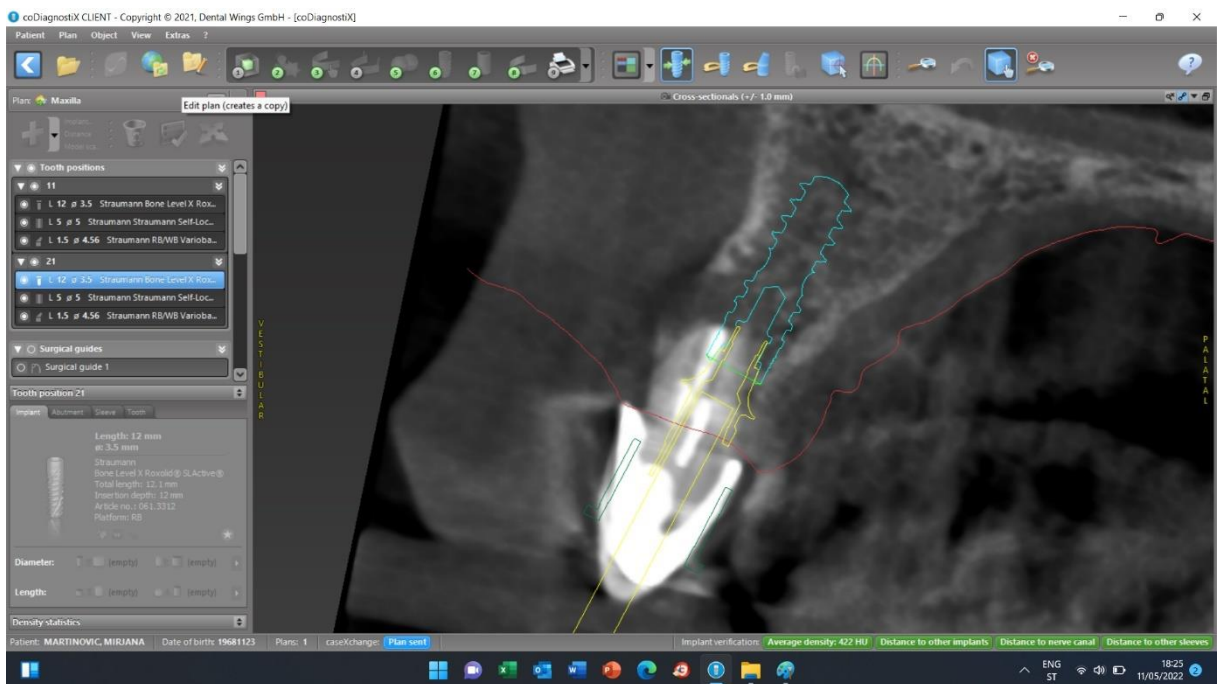
implantata precizno je planirana u tri dimenzije kako bi mogli osigurati vijčano fiksirane nadomjeske s palatinalnim pristupom za vijak. Između implantata osiguran je prostor od 3mm, a do susjednih zuba prostor od 1,5 mm. Na taj način smo pokušali osigurati dovoljnu količinu aproksimalne kosti koja je potrebna za postojanost papila. Orofacijalno je osigurano minimalno 2 mm kosti sa svih strana implantata. Apikokoronarna pozicija je 3 mm apikalnije od gingivnog ruba (Slika 3.- 6.). Nakon definiranja konačne pozicije virtualno je dizajnirana kirurška šablona s inkorporiranim cilindrima prilagođenim Straumann BLX implantatima. Šablona je napravljena metodom 3D gradnje. Kreiran je protokol korištenja kirurških svrdala tijekom implantacije (Slika 7.).



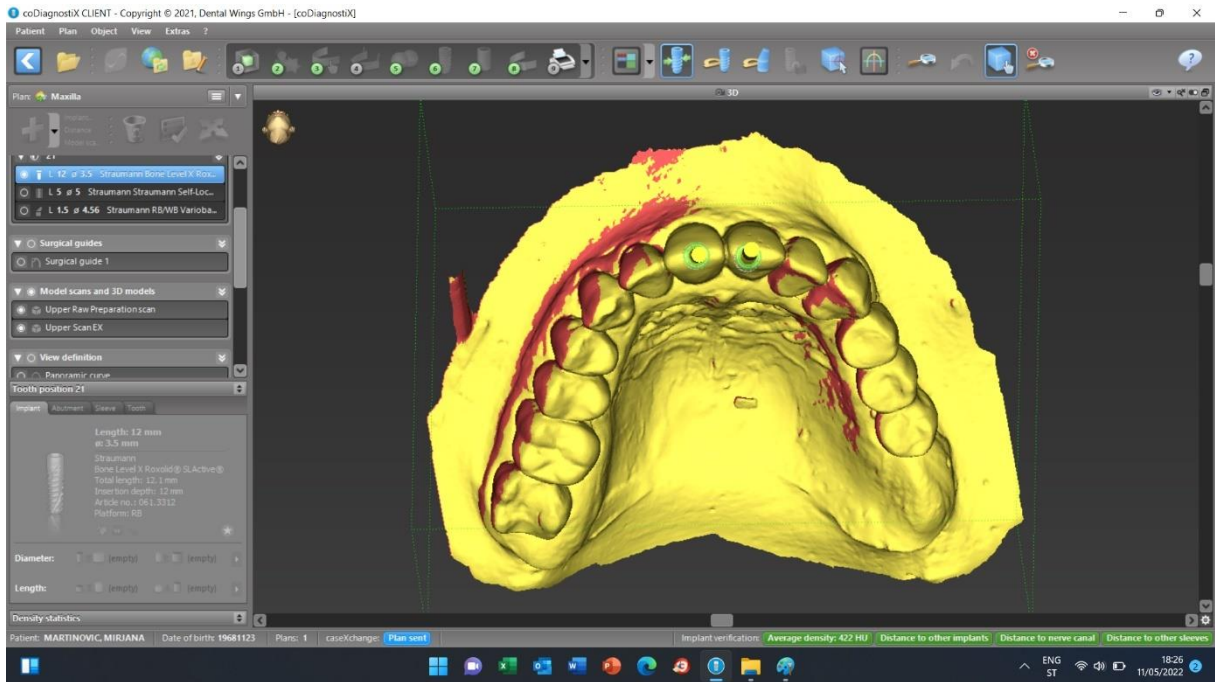
Slika 3. Prikaz planiranja pozicije implantata.



Slika 4. Prikaz plana pozicije implantata 11.



Slika 5. Prikaz plana pozicije implantata 21.



Slika 6. Prikaz plana preko modela.

coDiagnostiX Patient data

Version 10.5 Name: [REDACTED]

Licensed to: 100010424 Date of birth: 19681123

Scan, Patient ID: 7842

dental wings

Maxilla (Final 14.4.2022. 15:21:38; Locked globally) Surgical protocol FDI notation (World Dental Federation)

**Straumann VeloDrill Guided Surgery**

Position	Milling cutter	Ø2.2 X VeloDrill	Bone density	Ø2.8 X VeloDrill	Ø3.2 X VeloDrill	Ø3.5 X VeloDrill	Ø3.7 X VeloDrill	Ø4.2 X VeloDrill	Ø4.7 X VeloDrill	Ø5.2 X VeloDrill	Ø6.2 X VeloDrill	Implant	Depth stop
11	Ø 2.8	■	soft/D4 medium/D2-D3 hard/D1	■	○	●●●						061.3312 BLX RB Ø 3.5 12 mm SLActive	H6
21	Ø 2.8	■	soft/D4 medium/D2-D3 hard/D1	■	○	●●●						061.3312 BLX RB Ø 3.5 12 mm SLActive	H6

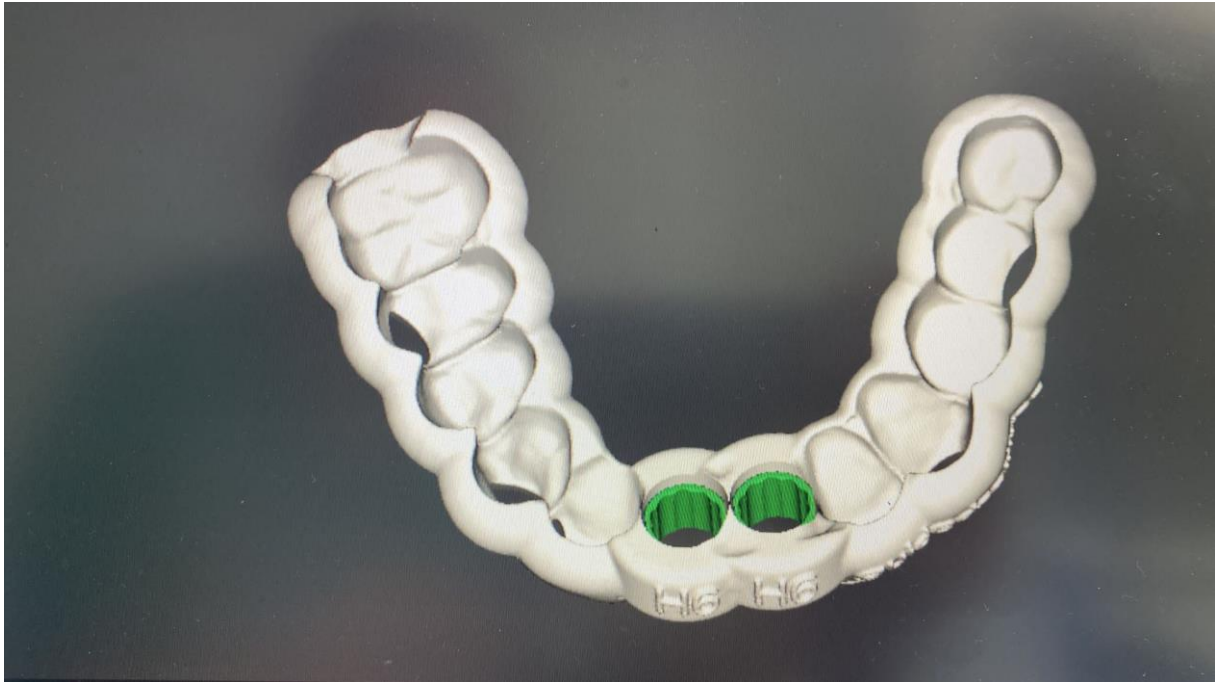Coronal widening: Use drill for depth of 4 mm (for implant lengths 6 mm and 8 mm) or 6 mm (for implant lengths 10 mm and longer) only in order to widen the coronal part of the implant bed.

Printed: 2022-04-25 11:08

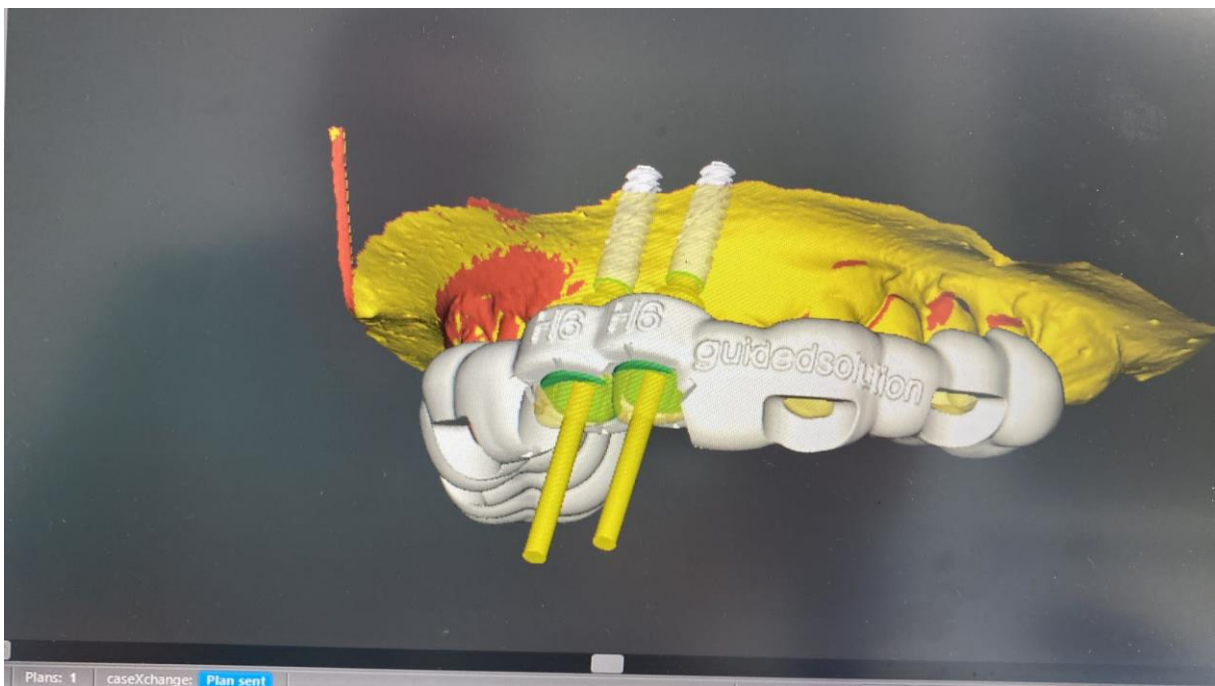
Slika 7. Protokol korištenja kirurških svrdala.

### 6.3. Dizajn i izrada kirurške šablone

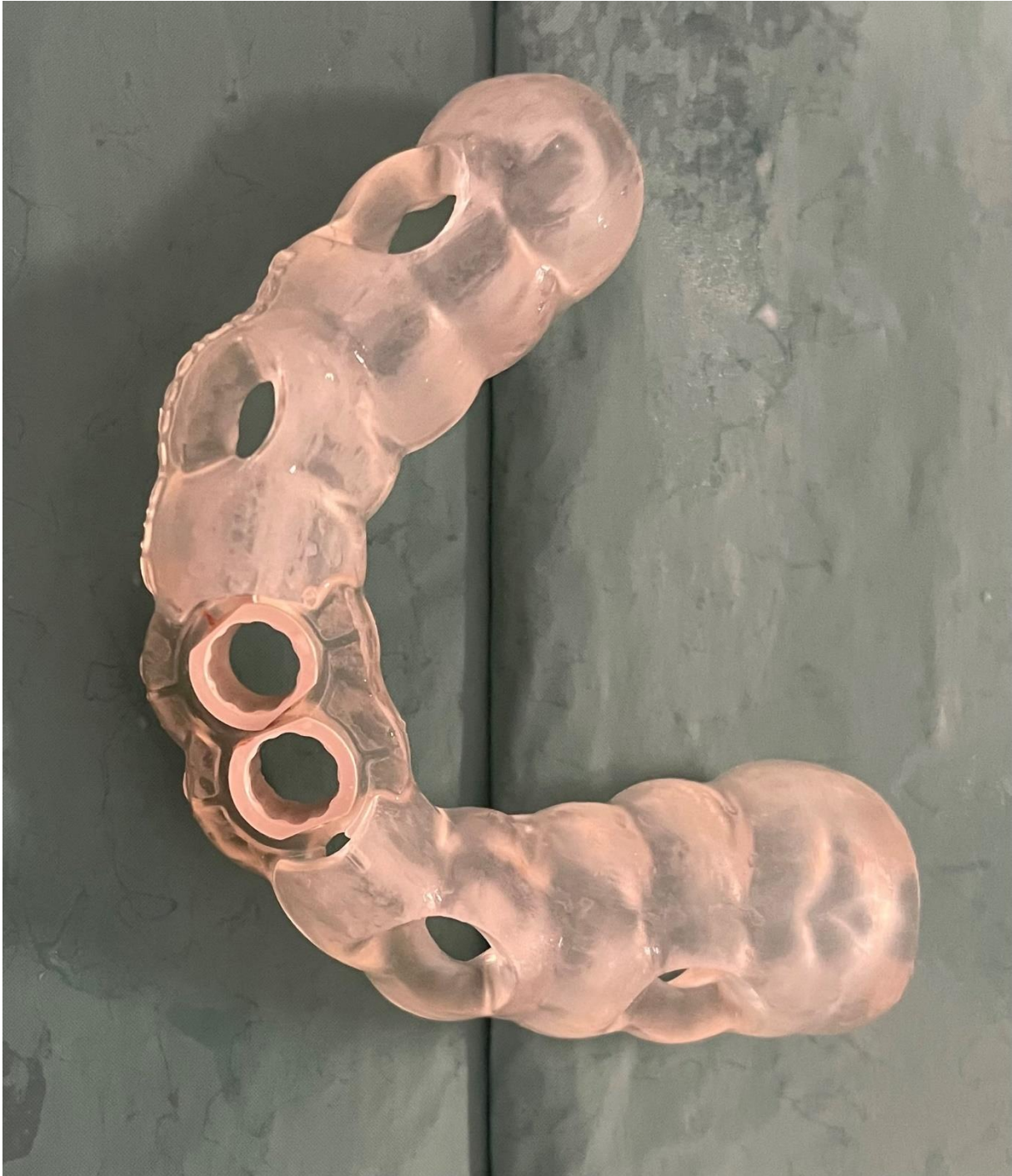Podaci dizajna poslani su u obliku STL formata, te je pomoću CAM tehnologije napravljena kirurška šablona iz polimetil-metakrilata (PMMA) materijala u 3D pisaču. Kirurška šablona sastoji se od cilindara pomoću kojih se navodi svrdlo i površine kojom je stabilizirana na susjedne zube u planiranom položaju za postavu implantata (Slika 8.-10.).



Slika 8. Prikaz dizajna šablone.



Slika 9. Prikaz dizajna šablone na modelu.

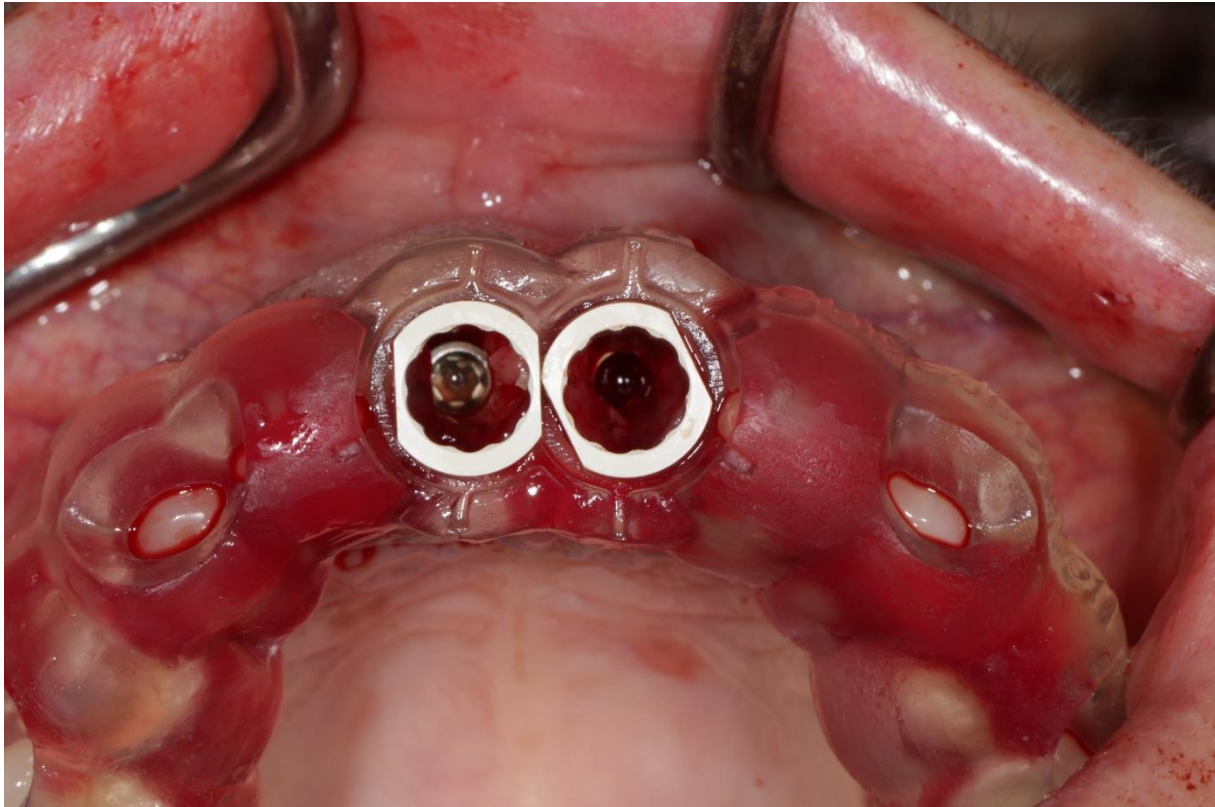


Slika 10. Prikaz gotove kirurške šablone.

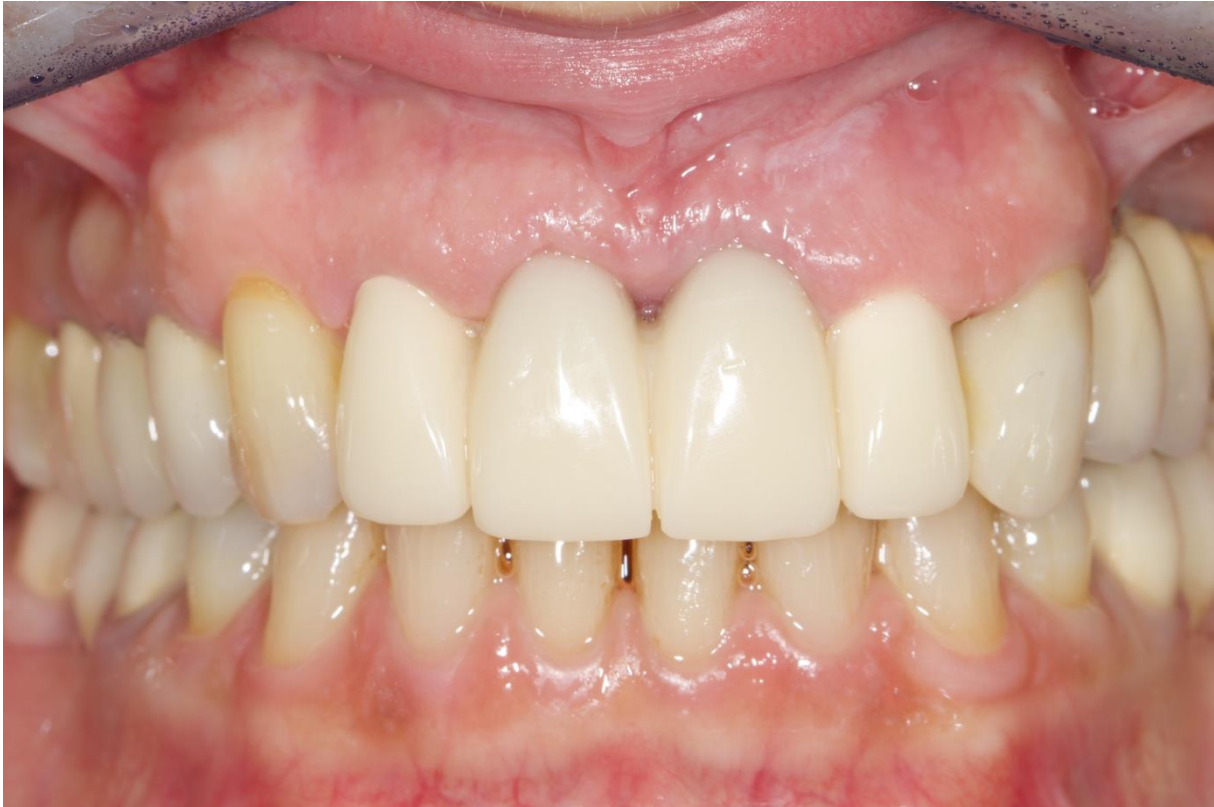Zahvat je započeo ekstrakcijom oba središnja inciziva u lokalnoj anesteziji postignutoj s Ubistesin forte (3M ESPE, SAD) anestetikom. Prije početka implantacije probali smo dosjed šablone u ustima. Nakon toga smo pristupili imedijatnoj implantaciji Straumann BLX (Straumann, Švicarska) implantata dimenzija 3,75 x 12 mm u postekstrakcijsku alveolu (Slika 11.). Sa završetkom ugradnje implantata uklonjena je šablona iz usta pacijentice. Implantat na poziciji 11 nije imao zadovoljavajuću primarnu stabilnost zbog čega nije bilo mogućnosti



imedijatno opteretiti implantate, te smo se odlučili za postavu pokrovnih vijaka i odgođeno opterećenje nakon 3 mjeseca. Pacijentici su skinute krunice na poziciji 12 i 22 te je napravljen privremeni most iz PMMA materijala koji uz optimalan pritisak lagano oblikuje gingivu (Slika 12.). Nakon tjedan dana uklonjeni su šavovi i pacijentici je uz dodatne upute o higijeni rečeno da se javi nakon 3 mjeseca kako bi mogli nastaviti sa terapijom.



Slika 11. Prikaz šablone u ustima prilikom završetka implantacije.

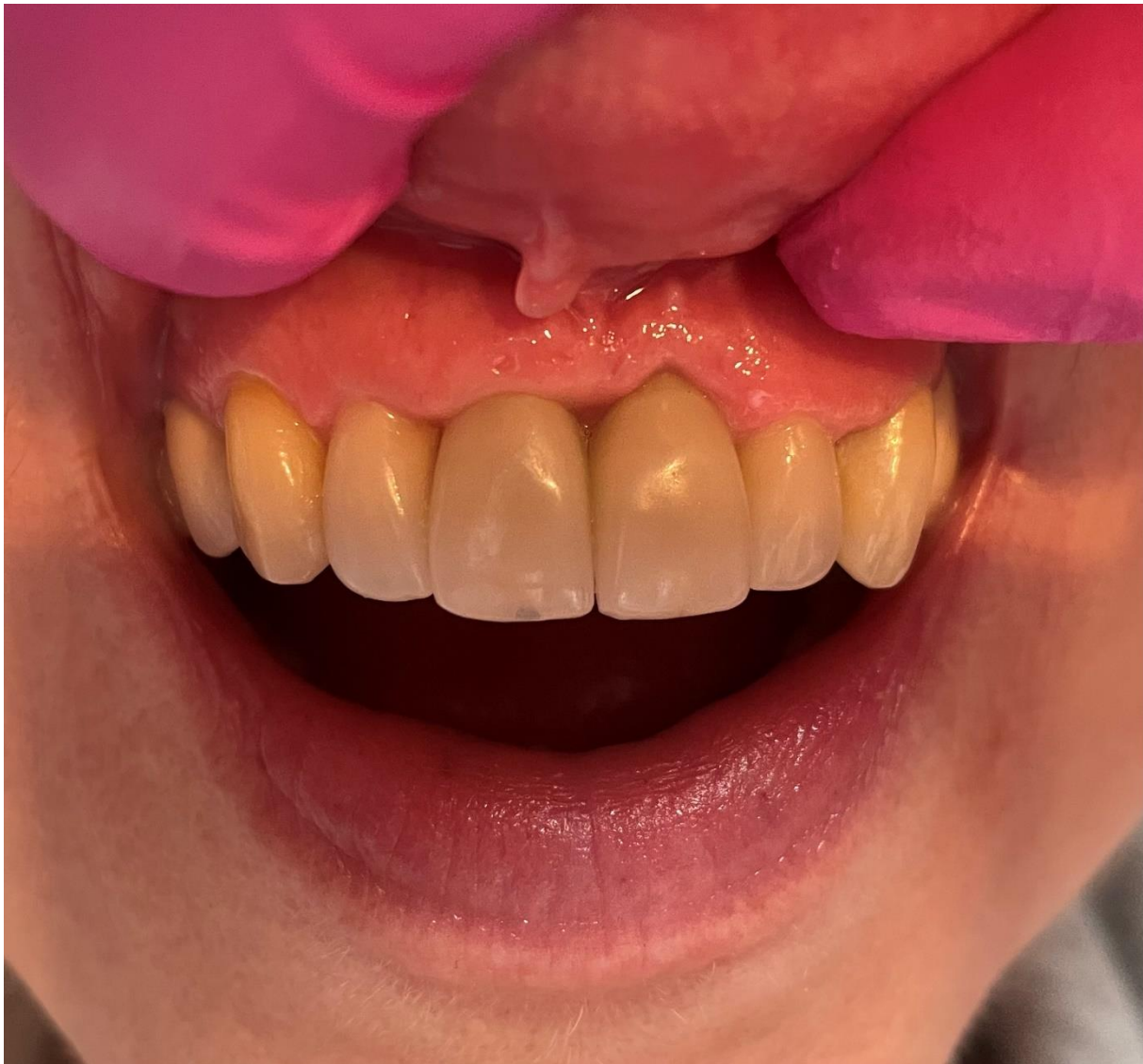

Slika 12. Prikaz privremenog mosta retiniranog cementom.

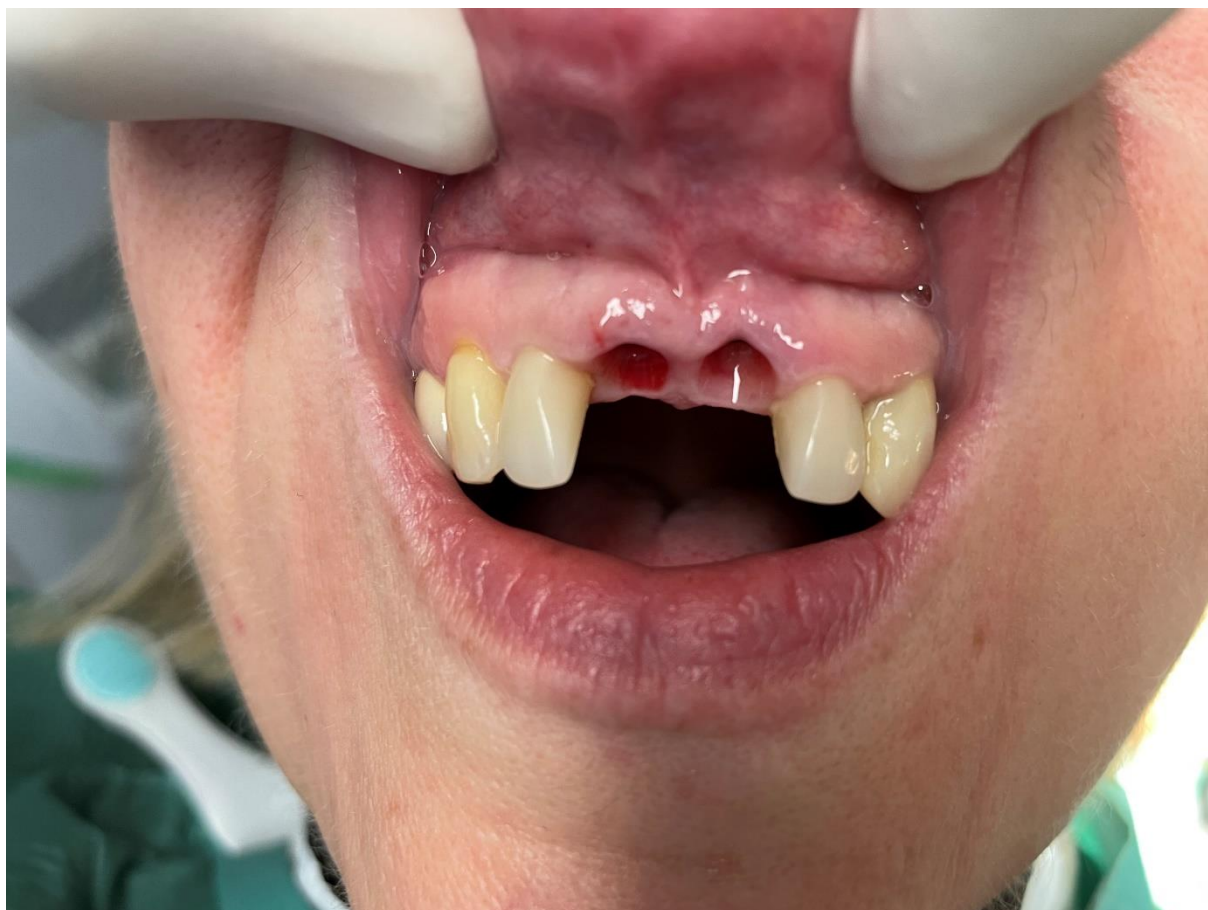#### **6.4. Oblikovanje izlaznog profila**

Kao što je već više puta rečeno estetski i funkcijski uspjeh terapije ovisi o optimalno oblikovanoj estetskoj zoni i izlaznom profilu. Prvi korak za uspješno oblikovanje izlaznog profila čini dovoljna količina mekog tkiva. Kako bi osigurali dovoljnu količinu mekog tkiva bukalno prilikom otvaranja implantata incizija je pomaknuta palatinalnije. Formiranje izlaznog profila cilindričnog izgleda, započeto nadogradnjama za cijeljenje, nastavljeno je izradom privremenih PMMA krunica cementiranih na titansku bazu i fiksiranih vijkom. Njihov zadatak je formiranje prirodnog izgleda gingive i postizanje dojma da zub izlazi iz mekog tkiva. Harmonija crveno-bijele estetike postiže se privremenim nadomjeskom čiji rub formira marginalni rub gingive i gingivne zenite u skladu sa susjednim zubima. Postavljene su tako da ne stvaraju prejak pritisak koji bi mogao uzrokovati kolaps mekog tkiva. Privremene krunice postavljene su na period od 6 tjedana. Nakon isteka tog perioda nismo uspjeli dobiti željeni izlazni profil ni estetiku kakvu smo očekivali. Iznad implantata na poziciji 21 došlo je do recesije gingive, a papile su minimalno izražene (Slika 13.). Pretpostavili smo da je do recesije došlo uslijed resorpcije bukalne stijenke koja je ostala pretanka. Radi postizanje bolje estetike i optimizacije mekih tkiva odlučujemo se za augmentaciju slobodnim transplantatom vezivnog tkiva uzetog sa tvrdog nepca pacijentice (Slika 14.-16.). Već na kontroli i skidanju šavova

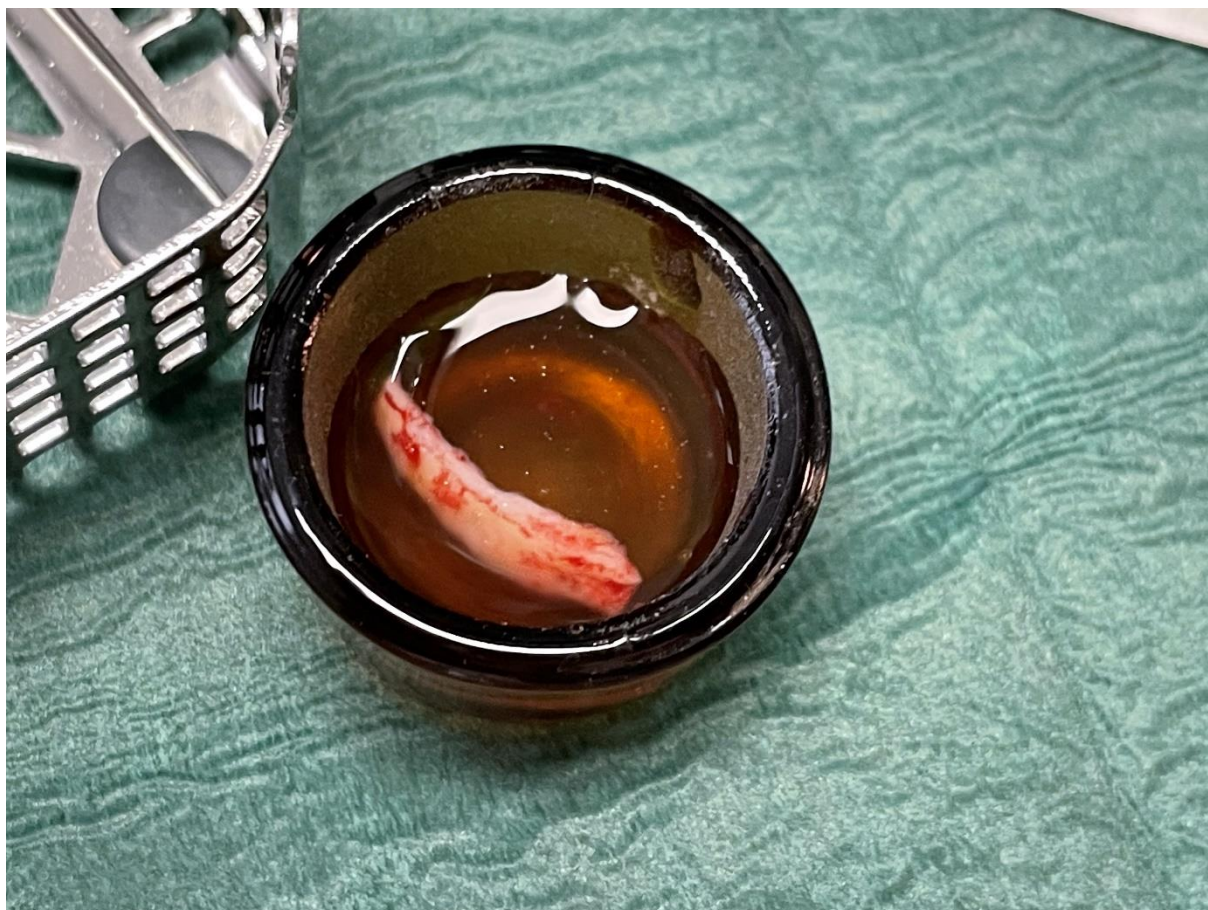nakon 7 dana primjećujemo zadebljanje centralne papile i prisutnost većeg volumena gingive dok je recesija i dalje prisutna (Slika 17.).



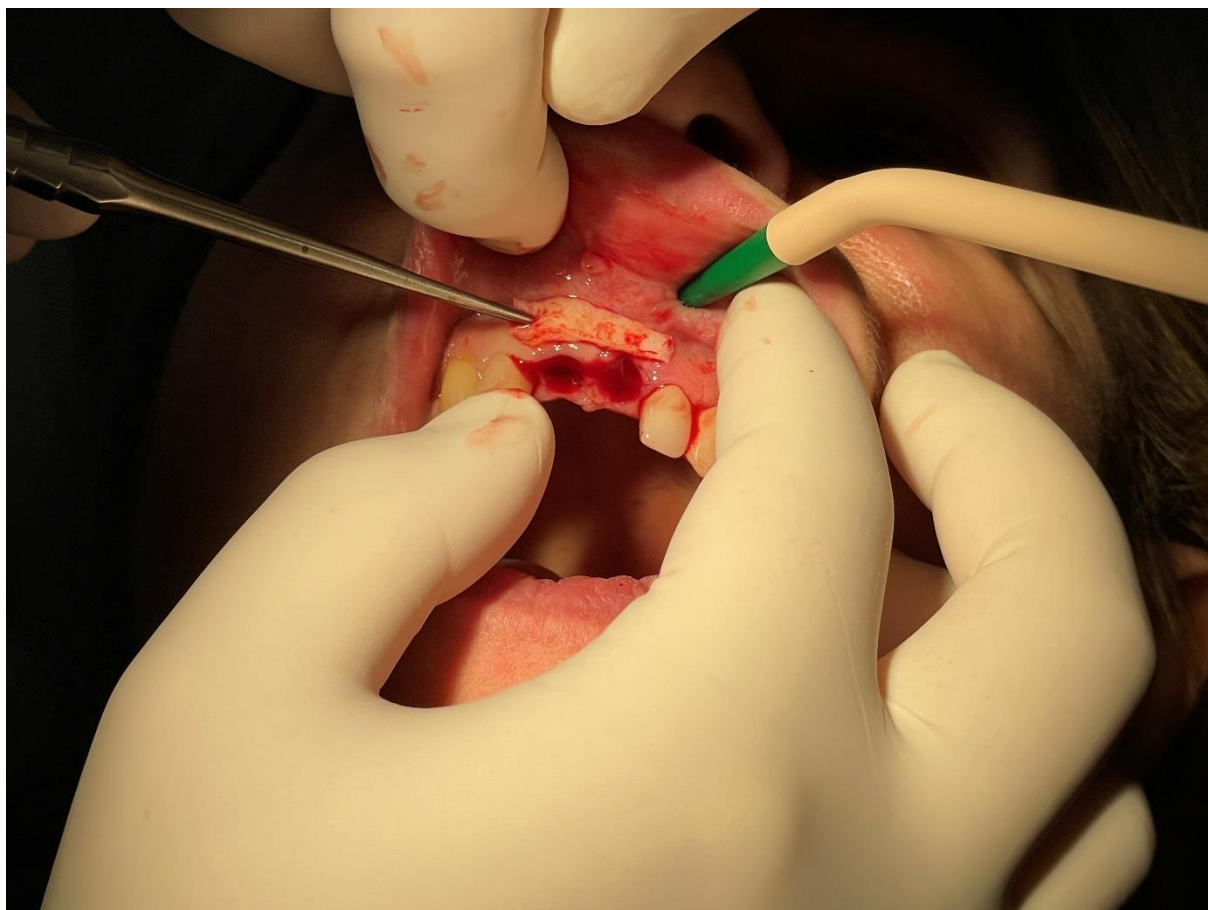
Slika 13. Stanje nakon 6 tjedana od postave privremenih krunica.



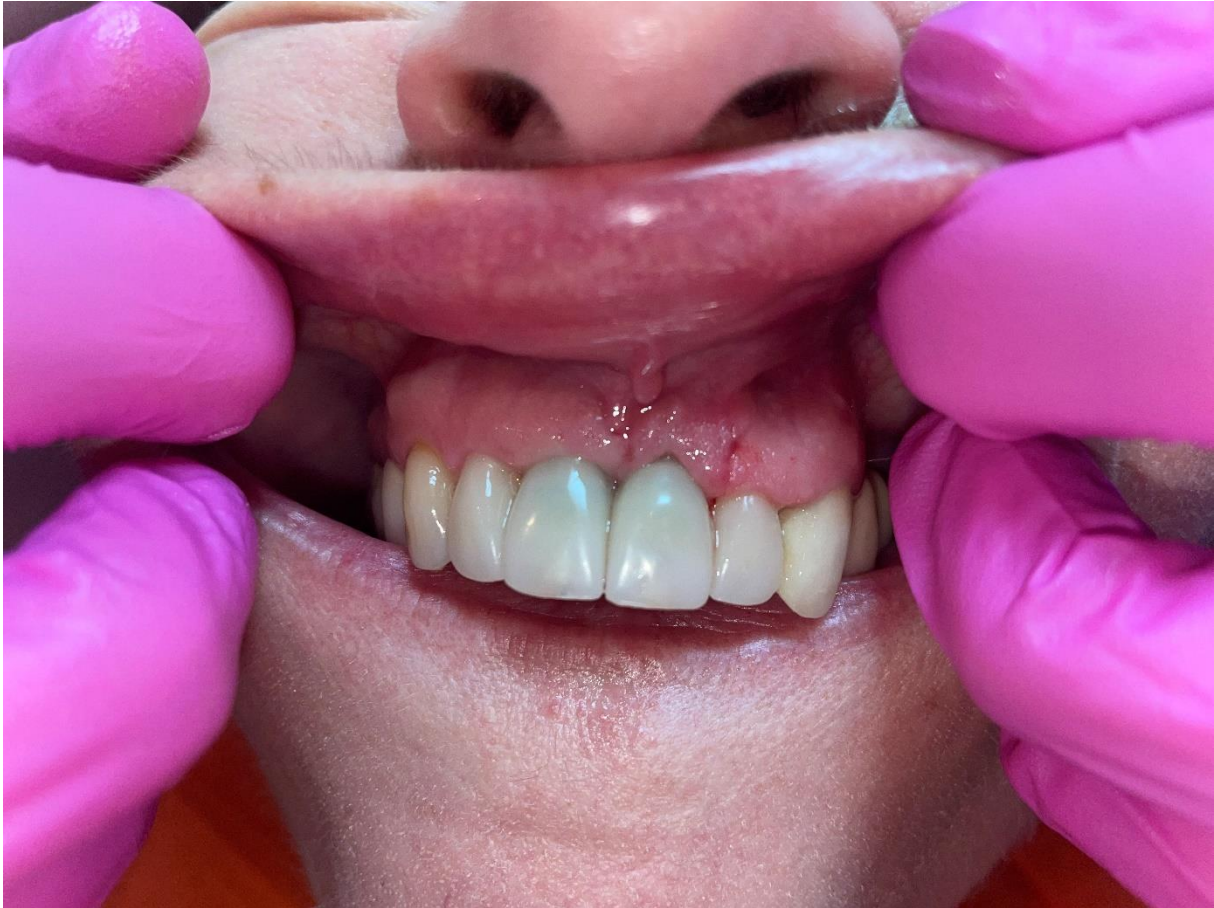Slika 14. Stanje prije augmentacije mekog tkiva.



Slika 15. Slobodni transplantat vezivnog tkiva.



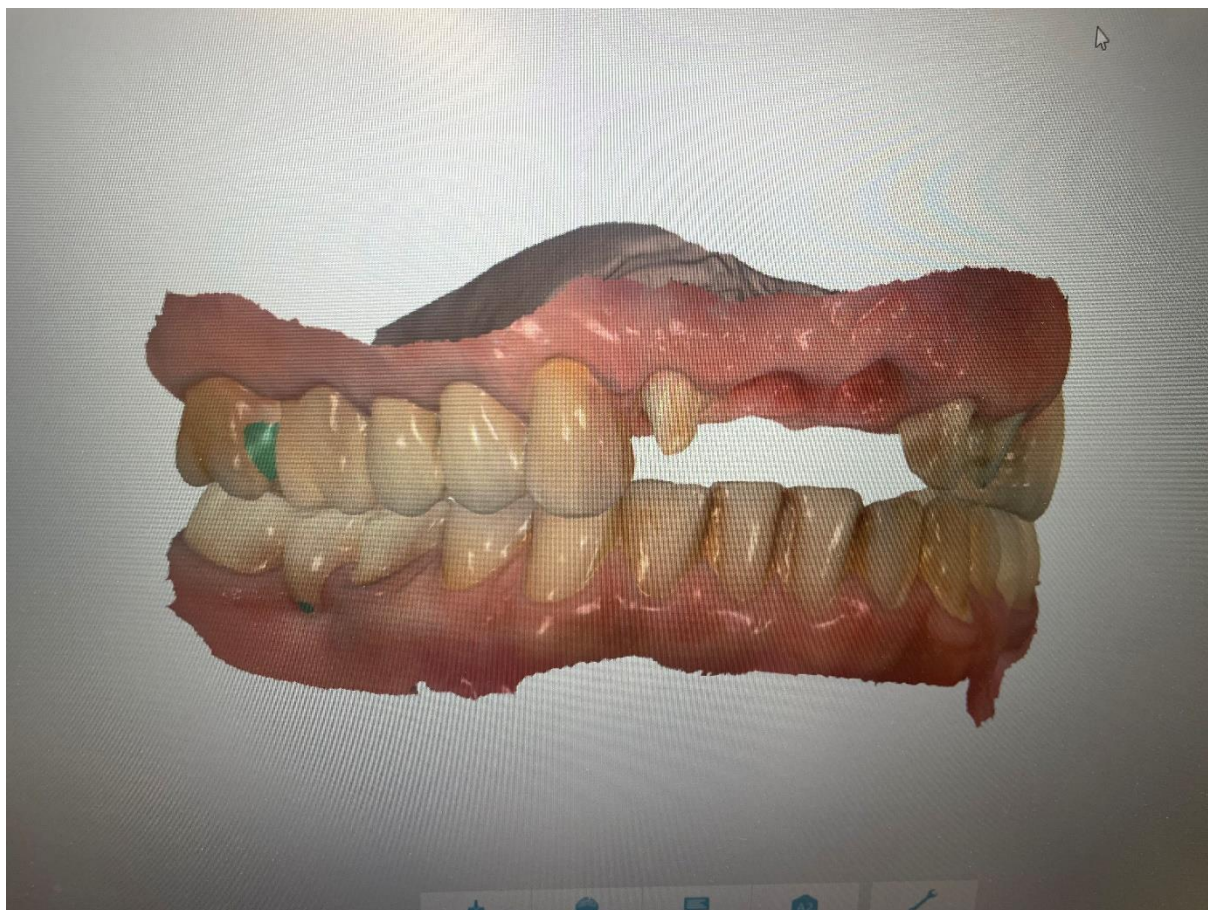
Slika 16. Određivanje duljine slobodnog transplantata vezivnog tkiva.



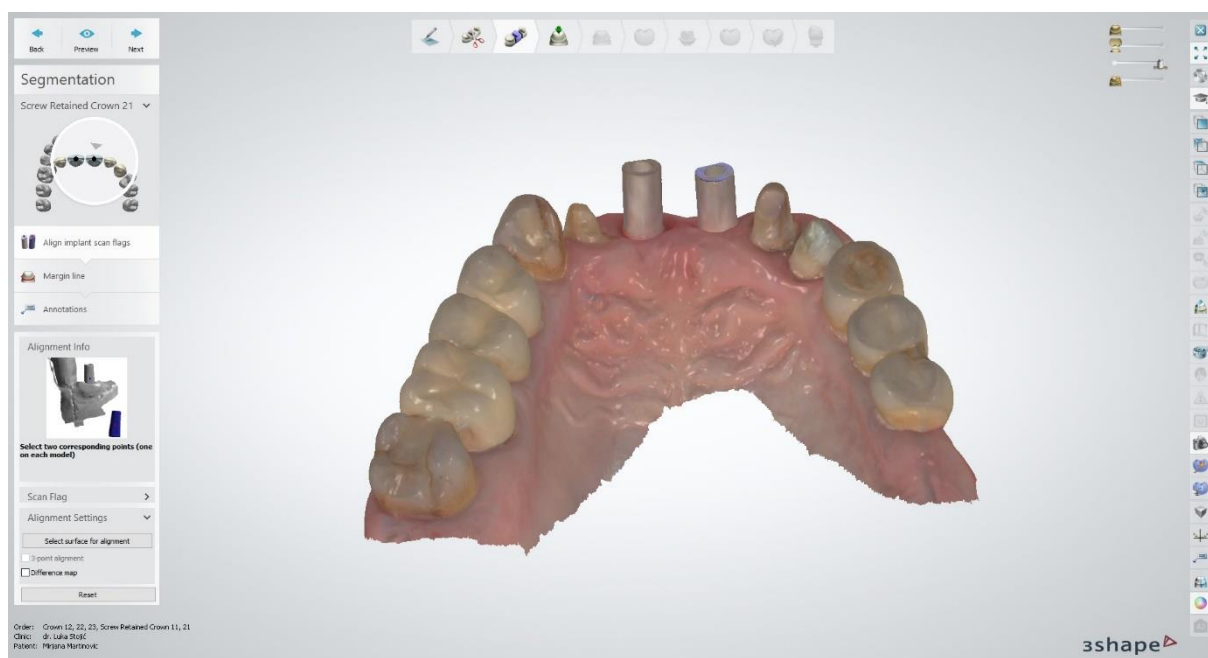
Slika 17. Stanje tjedan dana nakon augmentacije mekih tkiva.

### 6.5. Digitalni otisak

Digitalni otisak predstavlja početak digitalnog protokola izrade nadomjeska i napravljen je pomoću TRIOS 3 (3Shape, Kopenhagen, Danska) intraoralnog skenera tri mjeseca nakon augmentacije mekog tkiva. Prvo smo pristupili skeniranju gornje čeljusti odnosno skeniranju preparacije i izlaznog profila. Zatim smo vijčano pričvrstili *scan body* (Straumann CARES RB/WB *Mono scan body*) u implantate kako bi prenijeli njihovu 3D poziciju. Nakon toga smo pristupili izradi digitalnog otiska donje čeljusti, međučeljusnih odnosa i lateralnih kretnji (Slika 18., 19.). Dobiveni podaci poslani su laboratorij gdje su uz pomoć 3Shape Dental System (Dental Designer, Kopenhagen, Danska) dizajnirani konačni protetski nadomjesci. Program omogućuje preklapanje podataka sa podacima koje smo prikupili za vrijeme planiranja pozicije implantata i izrade privremenih nadomjestaka uz mogućnost izmjene postojećeg dizajna. Budući da smo optimizaciju mekih tkiva pokušali postići augmentacijom nakon izrade privremenih nadomjestaka, izgled mekih tkiva je promijenjen, te je bio potreban novi digitalni otisak i novi dizajn konačnog protetskog nadomjeska (Slika 20., 21.).

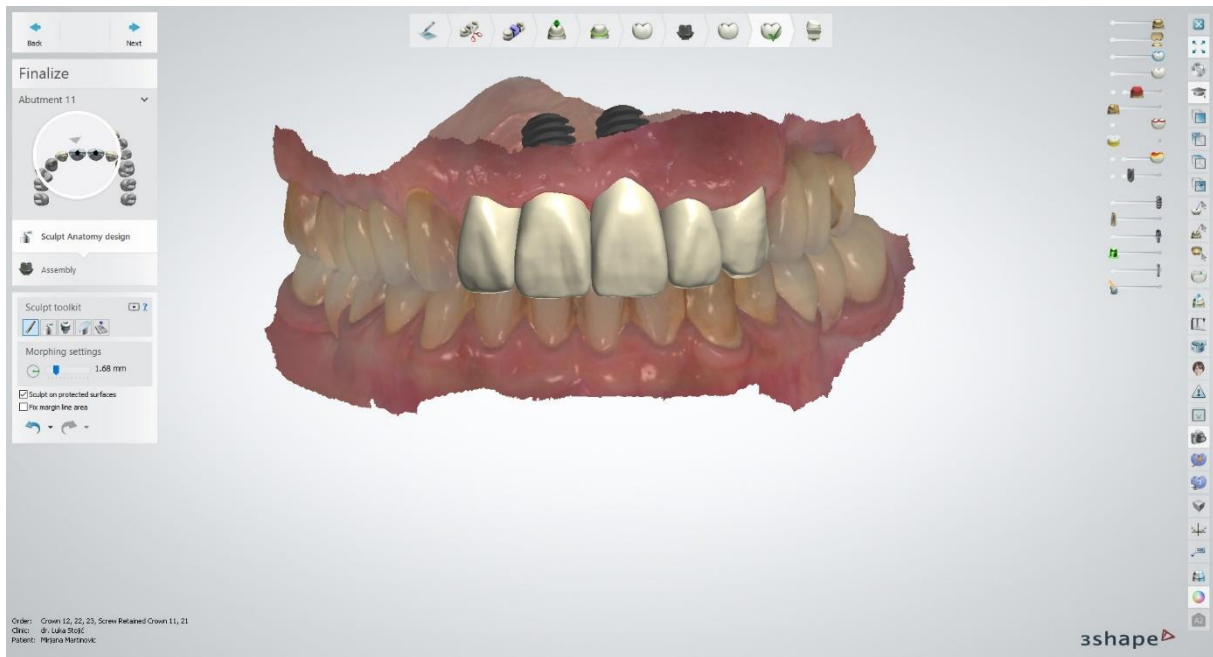


Slika 18. Prikaz skenirane gornje i donje čeljusti.

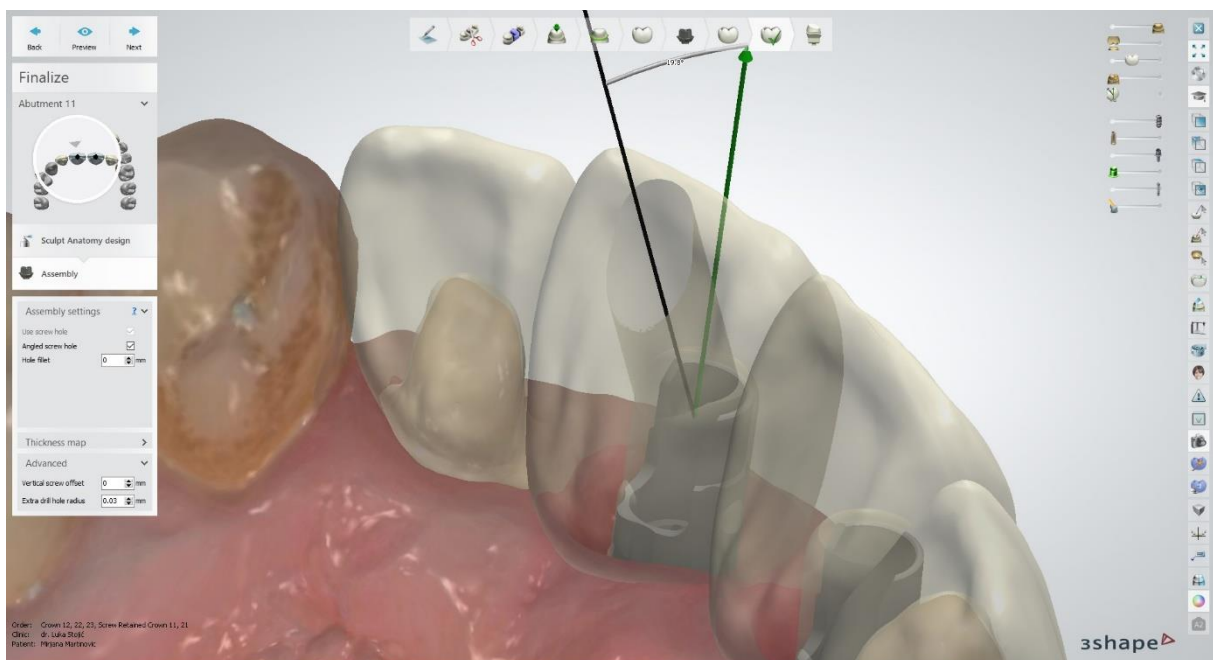


Slika 19. Prikaz skenirane gornje čeljusti pomoću *scan bodya*.





Slika 20. Kreiranje konačnog protetskog nadomjeska.




Slika 21. Prikaz planiranja mjesta pristupa vijčanoj vezi.

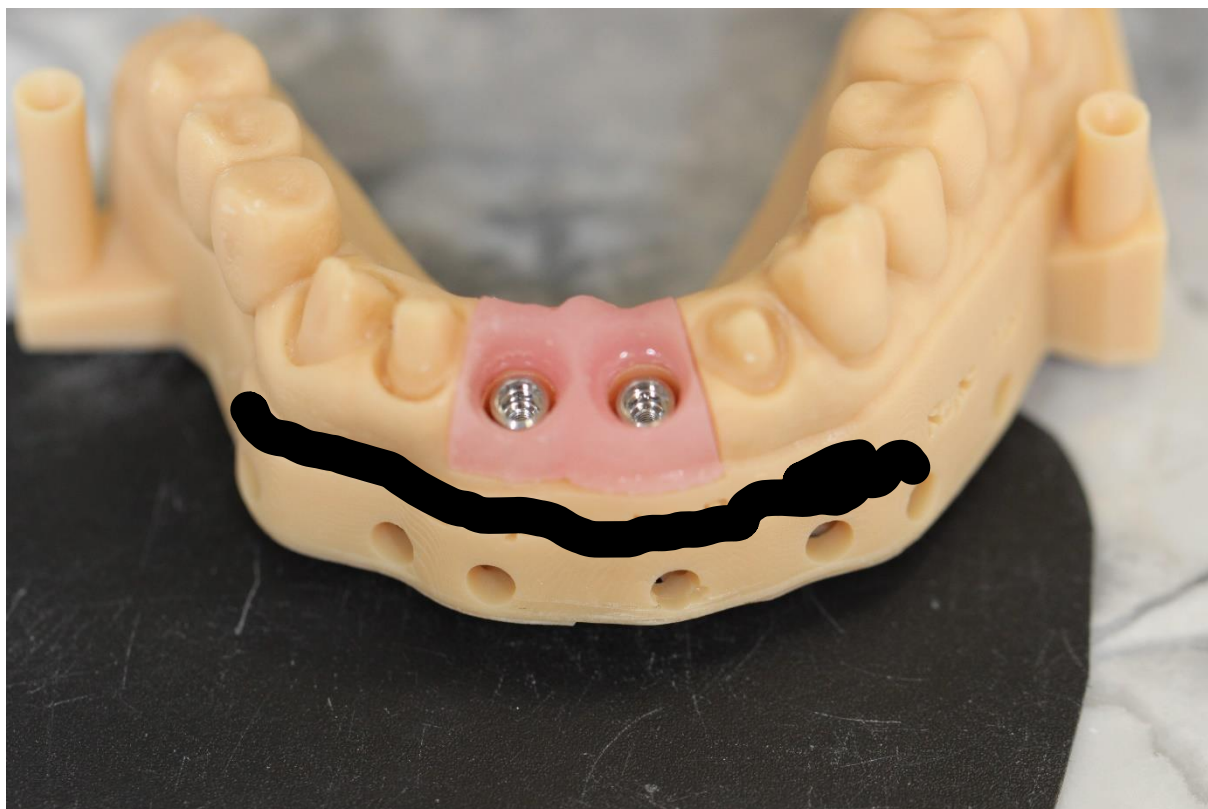## 6.6. Izrada konačnog protetskog nadomjeska

Prema podacima prikupljenim digitalnim otiskom i virtualnim dizajnom nastavlja se laboratorijska faza koja uključuje izradu konačnog nadomjeska glodanjem iz tvornički izrađenih presinteriranih blokova cirkonij oksidne keramike (ZirCAD Prime, Ivoclar Vivadent, Lihtenštajn) u CAM dijelu CAD/CAM sustava (Slika 22.). Paralelno sa izradom nadomjeska

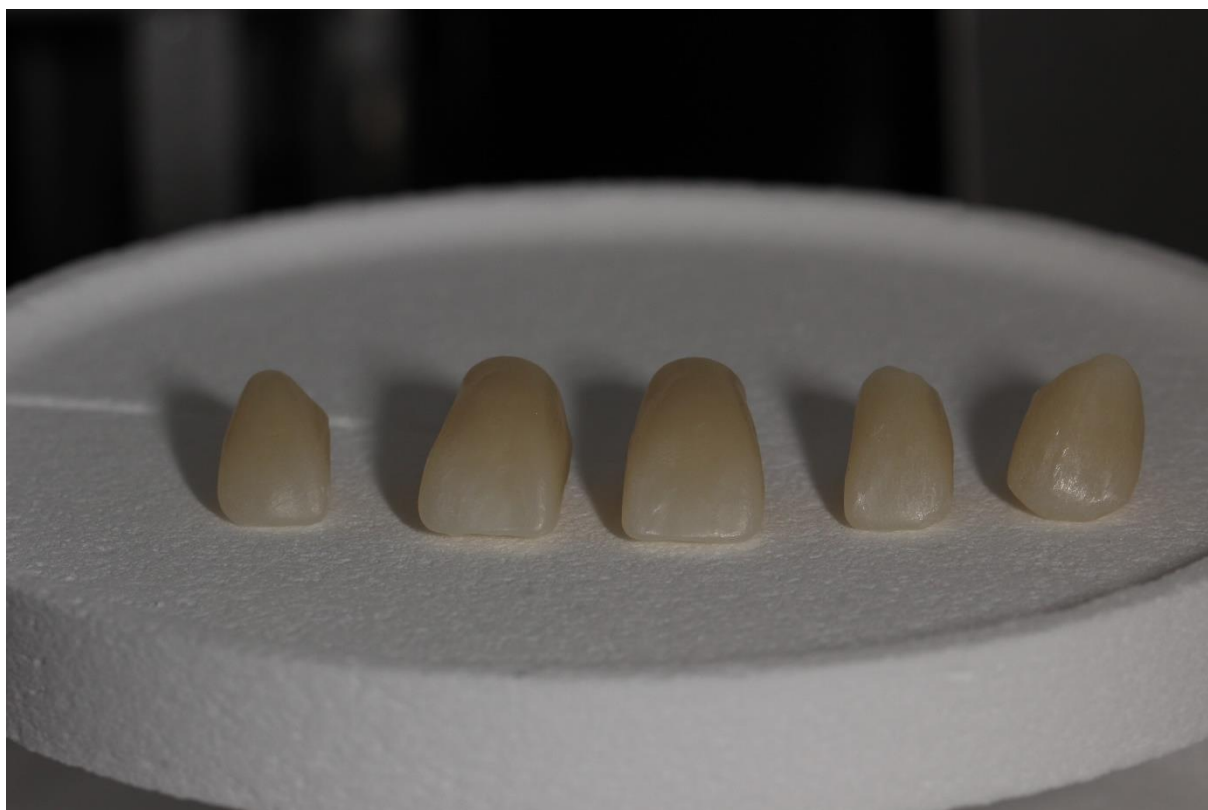ispisuje se model u 3D pisaču (Slika 23.). Nakon što je završeno glodanje krunica u punom obliku, 20 % gornjeg sloja krunice je uklonjeno frezom, te su dodatno sinterirane na 1550 C, 10 sati, kako bi postale čvršće i poprimile boju dentina (Slika 24.). Nakon sinteriranja i hlađenja nanese je sloj iz litij disilikatne staklokeramike (Emax Press, Ivoclar Vivadent) radi postizanja optimalne estetike (Slika 25.) i pečen na 735 C. Završni sloj čini glazura koja je pečena na 730 C, a daje sjaj i glatkoću nadomjesku. Krunice na implantatima cementirane su *Multilink Hybrid Abutment* cementom (Ivoclar Vivadent, Lihtenštajn) na titanske nadogradnje na 3D izgrađenom modelu i poslane u ordinaciju na probu (Slika 26.).



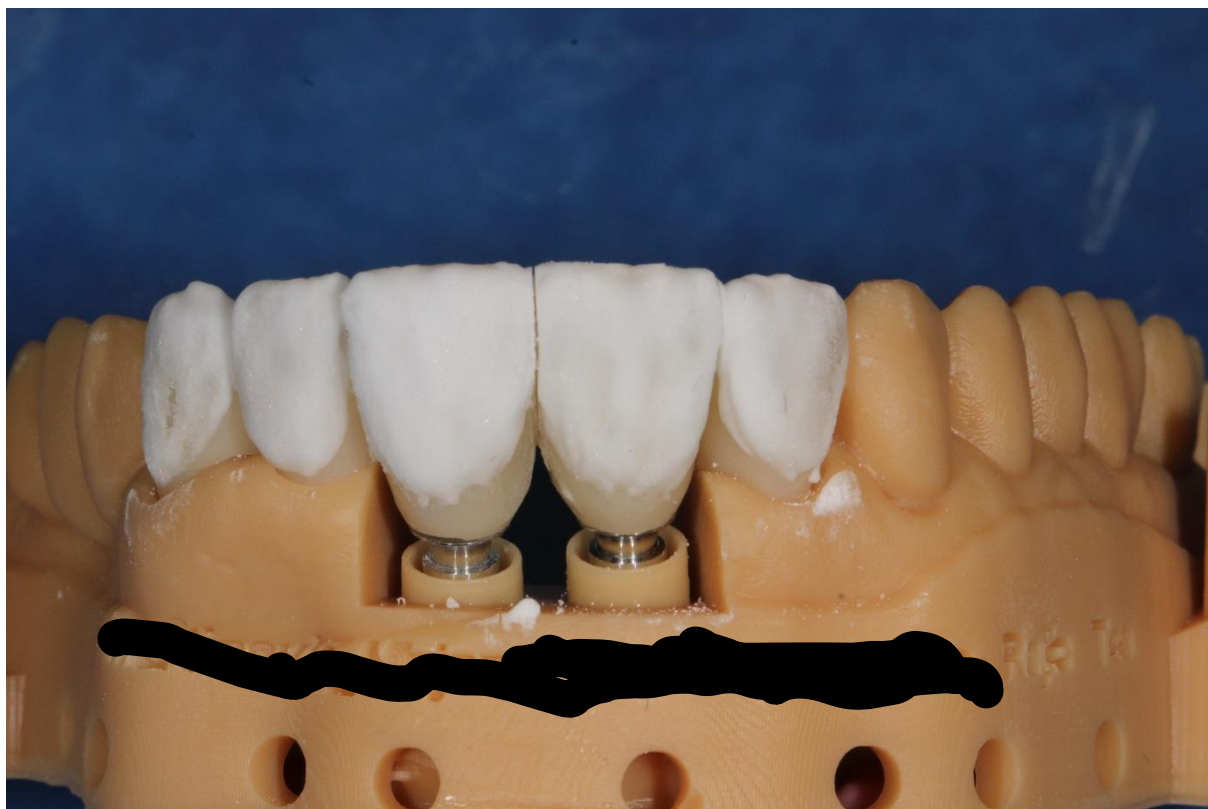
Slika 22. Blok cirkonij oksidne keramike.



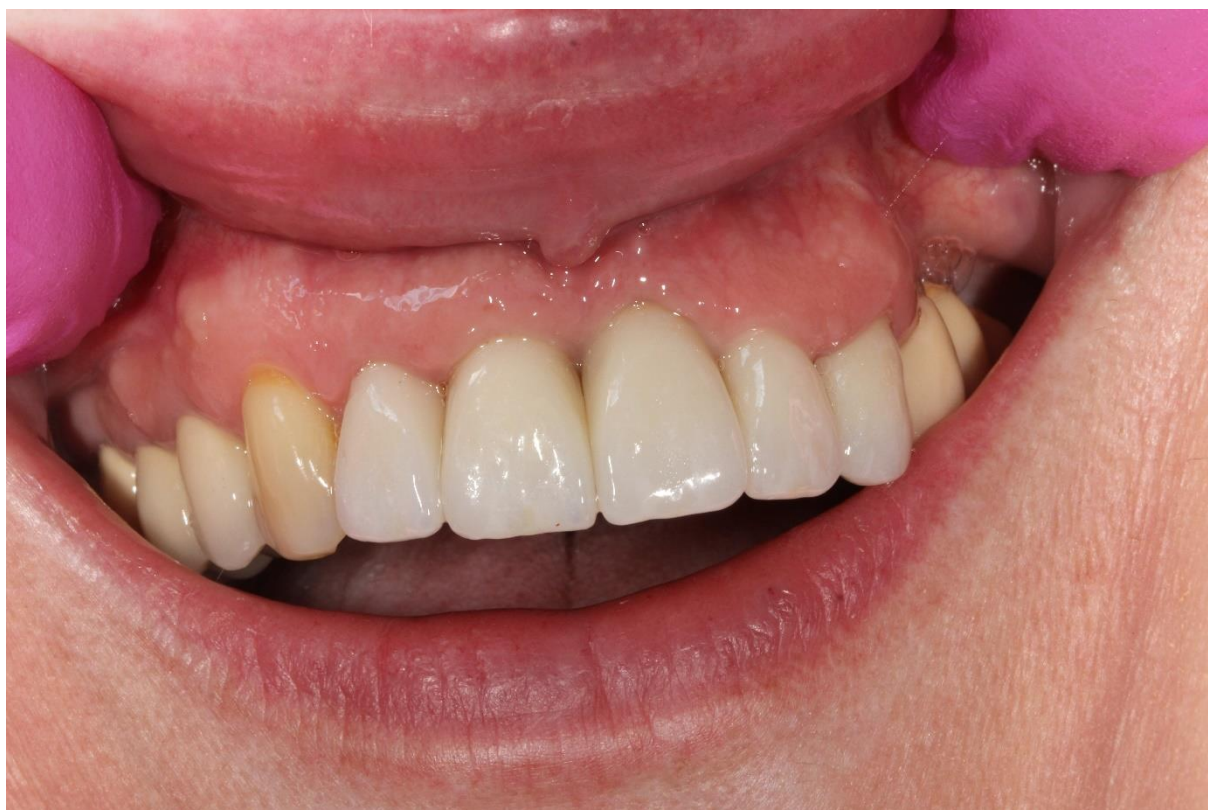Slika 23. Radni model dobiven 3D gradnjom.



Slika 24. Cirkonij oksidne krunice nakon sinteriranja.



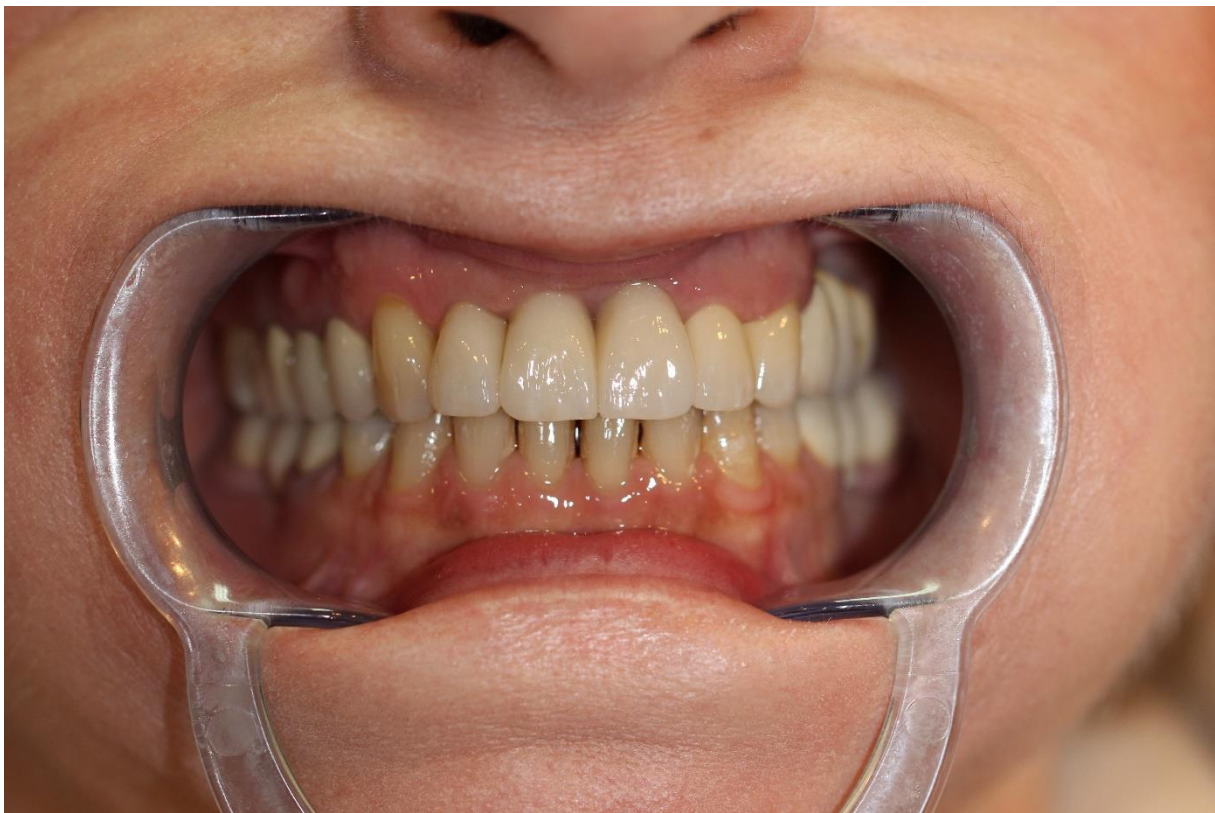Slika 25. Litij disilikatna staklokeramika prije pečenja.



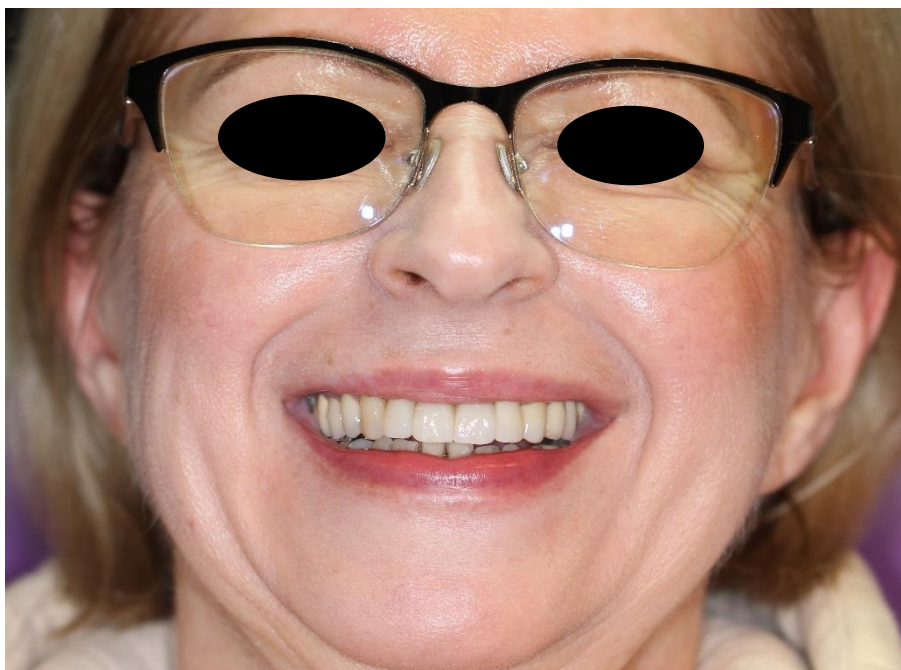Slika 26. Proba konačnog protetskog nadomjeska u ustima.

### **6.7. Fiksacija konačnog protetskog nadomjeska**

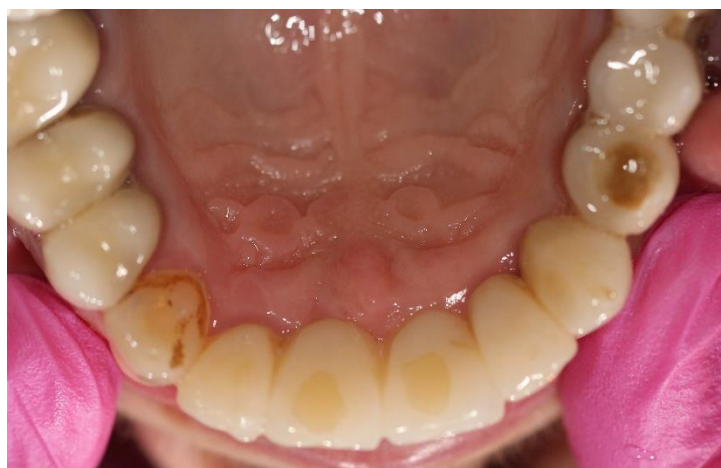Konačni protetski nadomjesak čine krunice na implantatima cementirane na titanske nadogradnje, te fiksirane vijčanom vezom na implantate i krunice na zubu 12, 22 i 23 cementirane staklenoionomernim cementom Fuji IX (GC, Japan). Krunice na implantatima zategnute su moment ključem na 35 Ncm prema uputama proizvođača. Otvor za vijak zatvoren je teflonskom trakom i kompozitnim materijalom. Prekontrolirana je statička okluzija i okluzija u funkcijskim kretnjama. U statičkoj okluziji krunice na implantatima i zubima 12 i 22 su blago izvan kontakta, u lateralnim kretnjama imamo vođenje očnjakom, a u protruzijskoj kretnji kontakte na incizivima (Slika 27.-29.).



Slika 27. Konačni protetski nadomjestak.



Slika 28. Prikaz konačnog protetskog nadomjeska u osmijehu.



Slika 29. Prikaz protetskog nadomjeska s palatinalne strane.

### **6.8. Kontrolni pregledi i održavanje**

Pacijentici je naglašena važnost oralne higijene kod implantoprotetskih nadomjestaka. Objasnjeni su joj postupci održavanja oralne higijene, važnost redovnih kontrola koje uključuju supragingivno čišćenje, kontrolu mekih tkiva i radiološku kontrolu. Prva kontrola uslijedit će nakon 6 mjeseci.

## **7. RASPRAVA**



Nadoknada zuba implantatima uz uspješan funkcijski i estetski rezultat i prisutnost što manje komplikacija već je dugi niz godina područje istraživanja mnogih autora. Osobito veliki interes vezan je uz nadoknadu zuba u estetskoj zoni. Od postavljanja implantata prema kirurškim pravilima, gdje ima dovoljno kosti, puno se promijenilo shvaćanjem važnosti koncepta protetski vođene implantacije. Kako bi izrada nadomjeska koji uspješno obavlja svoju glavnu ulogu vraćanja funkcije žvačnom sustavu bilo uspješnije razvijene su različiti oblici, materijali i vrste površina implantata koji bi omogućili minimalno invazivne postupke uz jednaku uspješnost terapije. Iako je uspješnost implantoprotetske terapije na visokoj razini uz male mogućnosti komplikacija, one se i dalje mogu dogoditi. Iz tog razloga izrazito je važna komunikacija s pacijentom prije početka terapije. Važno je imati na umu očekivanja pacijenta i usporediti ih s realnim mogućnostima ishoda terapije. U ovom radu prikazali smo slučaj gdje smo pomoću intraoralnog skenera generirali virtualni 3D model pacijentove intraoralne situacije i prema njemu napravili kiruršku šablonu koja nam je poslužila za postavu implantata u protetski idealnu situaciju. Očekivali smo da ćemo dobiti primarnu stabilnost implantata te na njih imedijatno vijkom fiksirati privremene nadomjeske. Došlo je do komplikacije i primarna stabilnost nije ostvarena, što potvrđuje činjenicu da uz uspješno planiranje važnu ulogu igra i iskustvo kirurga u navodenoj kirurgiji kako navode Al Yafi i suradnici u svom istraživanju (38). Zbog imedijatne implantacije u postekstrakcijsku alveolu očekivali smo da neće doći do značajnije resorpcije kosti. Zub 21 je atraumatski ekstrahiran, što čini prvi korak očuvanja bukalne stijenke. Kod pacijentice je prisutan debeli biotip gingive koji podrazumijeva deblju bukalnu kost i nije sklon recesijama, ali se bukalna stijenka ipak vrlo brzo resorbirala i dovela do recesije gingive. Ovime smo potvrdili istraživanja koja kažu da za očuvanje bukalne stijenke nije dovoljna atraumatska ekstrakcija i imedijatna implantacija već je potrebna dodatna augmentacija ksenogenim materijalom kako bi se kost očuvala (61). Također postoji mogućnost odgođene implantacije uz očuvanje alveole što je moglo biti uzeto u razmatranje prilikom samog planiranja s obzirom da je u tom području bila prisutna manja periapikalna lezija, a za koju smo smatrali da ju možemo u potpunosti ukloniti. Zbog prisutnosti recesije odlučili smo se na augmentaciju mekog tkiva slobodnim transplantatom vezivnog tkiva. Recesiju nismo uspjeli u potpunosti sanirati, ali je pacijentica zbog manje estetske motivacije i niske linije osmijeha bila izrazito zadovoljna i nije bila zainteresirana za dodatne postupke optimizacije. Zbog nedostatka papila uzrokovanog protetskim radom i prisutnosti debelog biotipa gingive očekivali smo pomak u estetici i postizanje kratkih papila oblikovanjem izlaznog profila privremenim protetskim nadomjescima, što smo i uspjeli postići. Konačni protetski

nadomjestak izrađen je iz kombinacije cirkonij oksidne keramike i staklokeramike što predstavlja estetski zadovoljavajuće rješenje.

## **8. ZAKLJUČAK**

Iz svega možemo zaključiti da je u implantoprotetskoj terapiji najvažnije pravilno planiranje i poznavanje mogućnosti ishoda pojedine terapije kao i poznavanje vrsta komplikacija i mogućnosti njihovog nastanka, te na kraju njihovog rješavanja ukoliko do njih dođe. Za sve to potrebno je znanje i iskustvo, te je stoga vrlo bitno s oprezom se upuštati u terapiju. Psihološka procjena pacijenta i njegovih očekivanja izrazito je bitna. Zbog dostupnosti informacija i mode koju stvaraju poznate ličnosti, pacijenti često dolaze u ordinacije s nerealnim željama. Takvim pacijentima potrebno je kritički pristupiti. Uz mogućnosti moderne dentalne medicine, pravilnu anamnezu i psihološku procjenu pacijenta, te dobro planiranje uspješan ishod terapije je vrlo vjerojatan.

## **9. LITERATURA**

1. The World Health Organization Quality of Life assessment (WHPQOL): position paper from the World Health Organization. *Soc Sci Med.* 1995;41:1403-9.
2. Benjamin RM. Oral health: The silent epidemic. *Public Health Rep.* 2010;125:158–9.
3. Blatz MB, Chiche G, Bahat O. Evolution of aesthetic dentistry. *J Dent Res.* 2019;98:1294-304.
4. Romano R. *The art of the smile.* 1. izdanje. London: Quintessence; 2005.
5. Scheib JE, Gangestad SW, Thornhill R. Facial attractiveness, symmetry and cues of good genes. *Proc R Soc Lond Ser B Biol Sci.* 1999;266:1913-7.
6. Peck S, Peck L. Selected aspects of the art and science of facial esthetics. *Semin Orthod.* 1995;1:105–26.
7. Goldstein RE. Study of need for esthetics in dentistry. *J Prosthet Dent.* 1969;21:589–98.
8. Kemp M. *Leonardo da Vinci: The marvellous works of nature and man.* 3. izdanje. Oxford: Oxford University Press; 2006.
9. Bueller H. Ideal facial relationships and goals. *Facial Plast Surg.* 2018;34:458–65.
10. Kaya KS, Türk B, Cankaya M, Seyhun N, Coşkun BU. Assessment of facial analysis measurements by golden proportion. *The Brazilian Journal of Otorhin.* 2019;85:494-501.
11. Cozer TB. *Faciometrics: A practical guide for orofacial harmonization.* *M J Derm.* 2020;4:14.
12. Wang Y, Song Y, Zhong Q, Xu C. Evaluation of influence factors on the width, length, and width to length ratio of the maxillary central incisor: A systematic review and meta-analysis. *J Esthet Restor Dent.* 2021;33:351-63.
13. Lucchi P, Fortini G, Preo G, Gracco A, De Stefani A, Bruno G. Golden mean and proportion in dental esthetics after orthodontic treatments: An in-vivo study. *Dent J.* 2022;10:235.
14. Khan M, Kazmi SMR, Khan FR, Samejo I. Analysis of different characteristics of smile. *BDJ Open.* 2020;6:6.
15. Labanca M, Quinones C, Silverstein L, Urbán I. *Implant fundamentals part 2: Surgical techniques for implant placement and prosthetic selection.* [https://www.hufriedygroup.com/sites/default/files/2019-08/eBook\\_as\\_CE\\_Part2](https://www.hufriedygroup.com/sites/default/files/2019-08/eBook_as_CE_Part2)
16. Jung RE, Ioannidis A, Hämmerle CHF, Thoma DS. Alveolar ridge preservation in the esthetic zone. *Periodontol 2000.* 2018;77:165-75.

17. Stumbras A, Kuliesius P, Januzis G, Juodzbaly G. Alveolar ridge preservation after tooth extraction using different bone graft materials and autologous platelet concentrates: A systematic review. *J Oral Maxillofac Res.* 2019;31:10.
18. Mello CC, Lemos CAA, Verri FR, Dos Santos DM, Goiato MC, Pellizzer EP. Immediate implant placement into fresh extraction sockets versus delayed implants into healed sockets: A systematic review and meta-analysis. *Int J Oral Maxillofac Surg.* 2017;46:1-16.
19. Zhang S, Wang S, Song Y. Immediate loading for implant restoration compared with early or conventional loading: A meta-analysis. *J Craniomaxillofac Surg.* 2017;45:793-803.
20. Mangano FG, Hauschild U, Admakin O. Full in-office guided surgery with open selective tooth-supported templates: A prospective clinical study on 20 patients. *Int J Environ Res Public Health.* 2018;15:2361.
21. Chen P, Nikoyan L. Guided implant surgery: a technique whose time has come. *Dent Clin North Am.* 2021;65:67-80.
22. Clark D, Barbu H, Lorean A, Mijiritsky E, Levin L. Incidental findings of implant complications on postimplantation CBCTs: A cross-sectional study. *Clin Implant Dent Relat Res.* 2019;19:776–82.
23. Flanagan D. Bite force and dental implant treatment: A short review. *Med Devices.* 2017;10:141–8.
24. Torres-Aleman A, Fernández-Estevan L, Agustín-Panadero R, Montiel-Company JM, Labaig-Rueda C, Mañes-Ferrer JF. Clinical behavior of short dental implants: Systematic review and meta-analysis. *J Clin Med.* 2020;12:3271.
25. Pellizzer EP, Marcela de Luna Gomes J, Araújo Lemos CA, Minatel L, Justino de Oliveira Limírio JP, Dantas de Moraes SL. The influence of crown-to-implant ratio in single crowns on clinical outcomes: A systematic review and meta-analysis. *J Prosthet Dent.* 2021;126:497-502.
26. Meijer HJA, Boven C, Delli K, Raghoobar GM. Is there an effect of crown-to-implant ratio on implant treatment outcomes? A systematic review. *Clin Oral Implants Res.* 2018;29:243-52.
27. Sun TM, Lee HE, Lan TH. Comparing accuracy of implant installation with a navigation system (NS), a laboratory guide (LG), NS with LG, and freehand drilling. *Int J Environ Res Public Health.* 2020;17:2107.

28. Abdelhay N, Prasad S, Gibson MP. Failure rates associated with guided versus non-guided dental implant placement: A systematic review and meta-analysis. *BDJ Open*. 2021;7:31.
29. Putra RH, Yoda N, Astuti ER, Sasaki K. The accuracy of implant placement with computer-guided surgery in partially edentulous patients and possible influencing factors: A systematic review and meta-analysis. *J Prosthodont Res*. 2022;66:29-39.
30. Orban K, Varga E Jr, Windisch P, Braunitzer G, Molnar B. Accuracy of half-guided implant placement with machine-driven or manual insertion: A prospective, randomized clinical study. *Clin Oral Investig*. 2022;26:1035-43.
31. Fauroux MA, De Boutray M, Malthiéry E, Torres JH. New innovative method relating guided surgery to dental implant placement. *J Stomatol Oral Maxillofac Surg*. 2018;119:249–53.
32. Anssari Moin D, Derksen W, Waars H, Hassan B, Wismeijer D. Computer-assisted template-guided custom-designed 3D-printed implant placement with custom-designed 3D-printed surgical tooling: An in-vitro proof of a novel concept. *Clin Oral Implants Res*. 2017;28:582-5.
33. Flügge T, Kramer J, Nelson K, Nahles S, Kernen F. Digital implantology - a review of virtual planning software for guided implant surgery. Part II: Prosthetic set-up and virtual implant planning. *BMC Oral Health*. 2022;22:23.
34. Chackartchi T, Romanos GE, Parkanyi L, Schwarz F, Sculean A. Reducing errors in guided implant surgery to optimize treatment outcomes. *Periodontol 2000*. 2022;88:64-72.
35. Mangano FG, Hauschild U, Admakin O. Full in-office guided surgery with open selective tooth-supported templates: A prospective clinical study on 20 patients. *Int J Environ Res Public Health*. 2018;15:2361.
36. Pinto A, Raffone C. Postextraction computer-guided implant surgery in partially edentate patients with metal restorations: A case report. *Oral Implantol*. 2017;10:71-7.
37. Marković A, Lazić Z, Mišić T, Šćepanović M, Todorović A, Thakare K, et al. Effect of surgical drill guide and irrigants temperature on thermal bone changes during drilling implant sites – thermographic analysis on bovine ribs. *Vojnosanit Pregl*. 2016;73:744–50.
38. Al Yafi F, Camenisch B, Al-Sabbagh M. Is digital guided implant surgery accurate and reliable? *Dent Clin North Am*. 2019;63:381-97.



39. Raico Gallardo YN, da Silva-Olivio IRT, Mukai E, Morimoto S, Sesma N, Cordaro L. Accuracy comparison of guided surgery for dental implants according to the tissue of support: A systematic review and meta-analysis. *Clin Oral Implants Res.* 2017;28:602–12.
40. Joda T, Derksen W, Wittneben JG, Kuehl S. Static computer-aided implant surgery (sCAIS) analysing patient-reported outcome measures (PROMs), economics and surgical complications: A systematic review. *Clin Oral Implants Res.* 2018;29:359–73.
41. Colombo M, Mangano C, Mijiritsky E, Krebs M, Hauschild U, Fortin T. Clinical applications and effectiveness of guided implant surgery: A critical review based on randomized controlled trials. *BMC Oral Health.* 2017;7:150.
42. Mandelaris GA, Stefanelli LV, DeGroot BS. Dynamic navigation for surgical implant placement: Overview of technology, key concepts, and a case report. *Compend Contin Educ Dent.* 2018;39:614-21.
43. Sukegawa S, Kanno T, Furuki Y. Application of computer assisted navigation systems in oral and maxillofacial surgery. *Jpn Dent Sci Rev.* 2018;54:139-49.
44. Jorba-García A, González-Barnadas A, Camps-Font O, Figueiredo R, Valmaseda-Castellón E. Accuracy assessment of dynamic computer-aided implant placement: A systematic review and meta-analysis. *Clin Oral Investig.* 2021;25:2479-94.
45. Panchal N, Mahmood L, Retana A, Emery R. Dynamic navigation for dental implant surgery. *Oral Maxillofac Surg Clin North Am.* 2019;31:539-47.
46. Pellegrino G, Mangano C, Mangano R, Ferri A, Taraschi V, Marchetti C. Augmented reality for dental implantology: A pilot clinical report of two cases. *BMC Oral Health.* 2019;19:158.
47. Jiang W, Ma L, Zhang B, Fan Y, Qu X, Zhang X, et al. Evaluation of the 3D augmented reality-guided intraoperative positioning of dental implants in edentulous mandibular models. *Int J Oral Maxillofac Implants.* 2018;33:1219–28.
48. Ma L, Jiang W, Zhang B, Qu X, Ning G, Zhang X, et al. Augmented reality surgical navigation with accurate CBCT-patient registration for dental implant placement. *Med Biol Eng Comput.* 2019;57:47–57.
49. Rawal S, Tillery DE Jr, Brewer P. Robotic-assisted prosthetically driven planning and immediate placement of a dental implant. *Compend Contin Educ Dent.* 2020;41:26-30.
50. Marzadori M, Stefanini M, Mazzotti C, Ganz S, Sharma P, Zucchelli G. Soft-tissue augmentation procedures in edentulous esthetic areas. *Periodontol 2000.* 2018;77:111-22.

51. Vellis J, Kutkut A, Al-Sabbagh M. Comparison of xenogeneic collagen matrix vs. free gingival grafts to increase the zone of keratinized mucosa around functioning implants. *Implant Dent.* 2019;28:20-7.
52. Zucchelli G, Tavelli L, McGuire MK, Rasperini G, Feinberg SE, Wang HL. Autogenous soft tissue grafting for periodontal and peri-implant plastic surgical reconstruction. *J Periodontol.* 2020;91:9-16.
53. Linkevičius T. Zero Bone Loss: koncepti bez gubitka kosti. 1. izdanje. Zagreb: Quintessence publishing; 2021.
54. Al Yafi F, Alchawaf B, Nelson K. What is the optimum for alveolar ridge preservation? *Dent Clin North Am.* 2019;63:399-418.
55. Troiano G, Zhurakivska K, Lo Muzio L, Laino L, Cicciù M, Lo Russo L. Combination of bone graft and resorbable membrane for alveolar ridge preservation: A systematic review, meta-analysis and trial sequential analysis. *J Periodontol.* 2017;89:1–17.
56. Castro AB, Meschi N, Temmerman A, Pinto N, Lambrechts P, Teughels W, et al. Regenerative potential of leucocyte and platelet-rich fibrin. Part B: sinus floor elevation, alveolar ridge preservation and implant therapy: A systematic review. *J Clin Periodontol.* 2017;44:225–34.
57. Corbella S, Taschieri S, Francetti L, Weinstein R, Del Fabbro M. Histomorphometric results after postextraction socket healing with different biomaterials: A systematic review of the literature and meta-analysis. *Int J Oral Maxillofac Implants.* 2017;32:1001–17.
58. Atieh MA, Alsabeeha NH, Payne AG, Ali S, Faggion CMJ, Esposito M. Interventions for replacing missing teeth: alveolar ridge preservation techniques for dental implant site development. *Cochrane Database Syst Rev.* 2021;26:4.
59. Mourya A, Mishra SK, Gaddale R, Chowdhary R. Socket-shield technique for implant placement to stabilize the facial gingival and osseous architecture: A systematic review. *J Investig Clin Dent.* 2019;21:12449.
60. Siormpas KD, Mitsias ME, Kotsakis GA, Tawil I, Pikos MA, Mangano FG. The root membrane technique: A retrospective clinical study with up to 10 years of follow-up. *Implant Dent.* 2018;27:564-74.
61. Troltzsch M, Kaufmann P, Brockmeyer P, Troltzsch M. Augmentacijski postupci i materijali u dentalnoj implantologiji-pregled. 1. izdanje. Gottingen: Quintessence; 2018.

62. Elnayef B, Porta C, Suárez-López Del Amo F, Mordini L, Gargallo-Albiol J, Hernández-Alfaro F. The fate of lateral ridge augmentation: A systematic review and meta-analysis. *Int J Oral Maxillofac Implants*. 2018;33:622-35.
63. Işık G, Özden Yüce M, Koçak-Topbaş N, Günbay T. Guided bone regeneration simultaneous with implant placement using bovine-derived xenograft with and without liquid platelet-rich fibrin: A randomized controlled clinical trial. *Clin Oral Investig*. 2021;25:5563-75.
64. Pichotano EC, de Molon RS, de Souza RV, Austin RS, Marcantonio E, Zandim-Barcelos DL. Evaluation of L-PRF combined with deproteinized bovine bone mineral for early implant placement after maxillary sinus augmentation: A randomized clinical trial. *Clin Implant Dent Relat Res*. 2019;21:253-62.
65. Marques S, Ribeiro P, Falcão C, Lemos BF, Ríos-Carrasco B, Ríos-Santos JV, Herrero-Climent M. Digital impressions in implant dentistry: A literature review. *Int J Environ Res Public Health*. 2021;18:1020.
66. Joda T, Bragger U, Zitzmann NU. CAD/CAM implant crowns in a digital workflow: Five year follow-up of a prospective clinical trial. *Clin Implant Dent Relat Res*. 2019;21:169–74.
67. Abduo J, Elseyoufi M. Accuracy of intraoral scanners: A systematic review of influencing factors. *Eur J Prost Rest Dent*. 2018;26:101–21.
68. Alikhasi M, Alsharbaty MHM, Moharrami M. Digital implant impression technique accuracy: A systematic review. *Implant Dent*. 2017;26:929–35.
69. Khraishi H, Duane B. Evidence for use of intraoral scanners under clinical conditions for obtaining full-arch digital impressions is insufficient. *Evid Based Dent*. 2017;18:24–5.
70. Mangano F, Veronesi G. Digital versus analog procedures for the prosthetic restoration of single implants: A randomized controlled trial with 1 year of follow-up. *Biomed Res Int*. 2018;2:1-20.
71. Rekow ED. Digital dentistry: The new state of the art - is it disruptive or destructive? *Dent Mater*. 2020;36:9-24.
72. Kiatkroekkrai P, Takolpuckdee C, Subbalekha K, Mattheos N, Pimkhaokham A. Accuracy of implant position when placed using static computer-assisted implant surgical guides manufactured with two different optical scanning techniques: A randomized clinical trial. *Int J Oral Maxillofac Surg*. 2020;49:377-83.

73. Jacobs R, Salmon B, Codari M, Hassan B, Bornstein MM. Cone beam computed tomography in implant dentistry: recommendations for clinical use. *BMC Oral Health*. 2018;18:88.
74. Nikoyan L, Patel R. Intraoral scanner, three-dimensional imaging, and three-dimensional printing in the dental office. *Dent Clin North Am*. 2020;64:365-78.
75. Jafri Z, Ahmad N, Sawai M, Sultan N, Bhardwaj A. Digital smile design - an innovative tool in aesthetic dentistry. *J Oral Biol Craniofac Res*. 2020;10:194-8.
76. Thomas PA, Krishnamoorthi D, Mohan J, Raju R, Rajajayam S, Venkatesan S. Digital smile design. *J Pharm Bioallied Sci*. 2022;14:43-9.
77. Cervino G, Fiorillo L, Arzukanyan AV, Spagnuolo G, Cicciù M. Dental restorative digital workflow: Digital smile design from aesthetic to function. *Dent J*. 2019;7:30.
78. Santos FR, Kamarowski SF, Lopez CAV, Storrer CLM, Neto AT, Deliberador TM. The use of the digital smile design concept as an auxiliary tool in periodontal plastic surgery. *Dent Res J*. 2017;14:158-61.
79. Kernen F, Kramer J, Wanner L, Wismeijer D, Nelson K, Flügge T. A review of virtual planning software for guided implant surgery-data import and visualization, drill guide design and manufacturing. *BMC Oral Health*. 2020;20:251.
80. Pjetursson BE, Sailer I, Latyshev A, Rabel K, Kohal RJ, Karasan D. A systematic review and meta-analysis evaluating the survival, the failure, and the complication rates of veneered and monolithic all-ceramic implant-supported single crowns. *Clin Oral Implants Res*. 2021;21:254-88.
81. Caramês, J, Marques, D, Malta Barbosa, J, Moreira, A, Crispim, P, Chen, A. Full-arch implant-supported rehabilitations: A prospective study comparing porcelain-veneered zirconia frameworks to monolithic zirconia. *Clinical Oral Implants Research*. 2019;30:68–78.
82. Zhang Y, Lawn BR. Novel zirconia materials in dentistry. *J Dent Res*. 2018;97:140-7.
83. Fu L, Engqvist H, Xia W. Glass-ceramics in dentistry: A review. *Materials*. 2020;13:1049.
84. Kim JJ, Lee JH, Kim JC, Lee JB, Yeo IL. Biological responses to the transitional area of dental implants: material and structure-dependent responses of peri-implant tissue to abutments. *Materials*. 2019;13:72.
85. Yu SB, Song BG, Cheon KJ, Kim JW, Kim YH, Yang BE. Clinical reliability of zirconium abutment in implant restorations in the English and Korean literature. *Maxillofac Plast Reconstr Surg*. 2018;40:26.

## **10. ŽIVOTOPIS**

Tea Doblanović Rajić rođena je 5.2.1990. u Zagrebu. Nakon završene Klasične gimnazije 2008. godine, upisuje Stomatološki fakultet Sveučilišta u Zagrebu koji završava 2014. godine i stječe titulu doktora dentalne medicine. Nakon odrađenog staža zapošljava se u ordinaciji dentalne medicine Doblanović gdje i danas radi. 2019. upisuje specijalizaciju iz Stomatološke protetike koju završava 2022. godine. Poslijediplomski specijalistički studij Dentalne implantologije upisuje 2020.godine.