

Sindromi orofacijalne regije

Dumančić, Nika

Master's thesis / Diplomski rad

2023

Degree Grantor / Ustanova koja je dodijelila akademski / stručni stupanj: **University of Zagreb, School of Dental Medicine / Sveučilište u Zagrebu, Stomatološki fakultet**

Permanent link / Trajna poveznica: <https://um.nsk.hr/um:nbn:hr:127:868991>

Rights / Prava: [Attribution-NonCommercial 4.0 International/Imenovanje-Nekomercijalno 4.0 međunarodna](#)

Download date / Datum preuzimanja: **2024-08-01**



Repository / Repozitorij:

[University of Zagreb School of Dental Medicine Repository](#)





Sveučilište u Zagrebu
Stomatološki fakultet

Nika Dumančić

SINDROMI OROFACIJALNE REGIJE

DIPLOMSKI RAD

Zagreb, 2023.

Rad je ostvaren u: Zavodu za oralnu kirurgiju Stomatološkog fakulteta Sveučilišta u Zagrebu

Mentor rada: dr. sc. Marko Vuletić, dr.med.dent., spec. oralne kirurgije; Zavod za oralnu kirurgiju Stomatološkog fakulteta Sveučilišta u Zagrebu

Lektor hrvatskog jezika: Daniela Radan, mag. educ. philol. croat. et. paed.

Lektor engleskog jezika: Mislav Gleich, dipl. mag. ang.

Rad sadrži: 49 stranica

0 tablica

3 slike

Rad je vlastito autorsko djelo, koje je u potpunosti samostalno napisano uz naznaku izvora drugih autora i dokumenata korištenih u radu. Osim ako nije drukčije navedeno, sve ilustracije (tablice, slike i dr.) u radu izvorni su doprinos autora diplomskog rada. Autor je odgovoran za pribavljanje dopuštenja za korištenje ilustracija koje nisu njegov izvorni doprinos, kao i za sve eventualne posljedice koje mogu nastati zbog nedopuštenog preuzimanja ilustracija odnosno propusta u navođenju njihova podrijetla.

Zahvala

Zahvaljujem dr. sc. Marku Vuletiću, svojem mentoru, na iskazanom strpljenju i pomoći tijekom izrade ovog diplomskog rada.

Jedno veliko hvala zaslužuje baka Verica koja me kroz cijeli studij bodrila i nerijetko podsjećala koliko imam za učiti, kada se moram krenuti spremati za nadolazeće ispite i koliko je težak ovaj studij.

Želim se zahvaliti puno i ostatku obitelji na svim oblicima podrške koju su mi pružali kroz čitav život, a posebno tijekom studija.

Također, hvala prijateljima i kolegama što su sa mnom prolazili kroz sve moje panike i jadanja, i što me se usputno nisu odrekli.

SINDROMI OROFACIJALNE REGIJE

Sažetak

Orofacijalni sindromi heterogena su skupina poremećaja koji imaju različito izražene anomalije pogotovo kraniofacijalne, ali i drugih regija. S većim saznanjem o genetici poznato je da se rijetki sindromi nasljeđuju prema Mendelovim zakonima i da se većina nasljeđuje multifaktorski gdje, uz utjecaj jednog ili više gena, na razvoj malformacija utječu i okolišni čimbenici. Najučestaliji sindromi orofacijalne regije koji su uzrokovani anomalijama kromosoma su Downov sindrom, Klinefelterov sindrom, Turnerov sindrom, Patau sindrom, Fra-X sindrom i Treacher Collinsov sindrom. Dismetaboličke sindrome predstavljaju sindromi do kojih dolazi zbog genetskog poremećaja enzimskih proteina, a glavni su predstavnici mukopolisaharoze i mukolipidoza. Displazijski sindromi skupina su koju karakterizira abnormalnost strukture stanica u tkivima, a mogu se podijeliti na jednostavne i hamartoplazijske sindrome. Jednostavni displazijski sindromi zahvaćaju jedan zametni sloj te se dijele na ektodermne i mezodermne displazije. Hamartoneoplazijski sindromi zahvaćaju jedan, dva ili tri zametna sloja, a karakteristična je pojava hamartoma, hiperplazije tkiva i sklonost razvijanju neoplazija. Rascjep usne i/ili nepca najčešća je kongenitalna malformacija orofacijalne regije koja se može pojaviti samostalno ili u sklopu sindroma, kao što su DiGeorgeov i Van der Woudeov sindrom. Sindromi koji su uzrokovani imunološkim anomalijama i najčešće zahvaćaju orofacijalnu regiju su Behçetov i Sjögrenov sindrom. Također, neki od poznatijih sindroma koji zahvaćaju orofacijalnu regiju su i Gorlin-Goltz sindrom, kleidokranijalna displazija i Murray-Puretić sindrom. Poznavanje sindroma od velike je važnosti kako bi se omogućilo optimalno održavanje oralnog i općeg zdravlja pojedinca.

Ključne riječi: orofacijalni sindromi; kromosomski sindromi; dismetabolički sindromi; displazijski sindromi; rascjepi usne i nepca; Behçetov sindrom, Sjögrenov sindrom; Gorlin-Goltz; kelidokranijalna displazija; Murray-Puretić sindrom

SYNDROMES OF OROFACIAL REGION

Summary

Orofacial syndromes are a heterogeneous group of disorders with variously expressed anomalies especially in the craniofacial, but also other regions. With greater knowledge of genetics, it has become evident that the syndromes inherited according to Mendel's laws are rare and that most of them are inherited multifactorially, where, in addition to the influence of one or more genes, the development of malformations is also influenced by environmental factors. The most common syndromes of the orofacial region caused by anomalies of chromosomes are Down syndrome, Klinefelter syndrome, Turner syndrome, Patau syndrome, Fra-X syndrome and Treacher Collins syndrome. Dysmetabolic syndromes arise from genetic disorders of enzymatic proteins, with the main representatives being mucopolysaccharoses and mucopolidosis. Dysplastic syndromes are a group characterized by abnormal cell structure in tissues and can be classified as simple or hamartoplastic syndromes. Simple dysplastic syndromes involve a single germ layer and are categorized as ectodermal and mesodermal dysplasias. Hamartoplastic syndromes affect one, two or three germ layers, and are characterized by the appearance of hamartomas, tissue hyperplasia and a tendency to develop neoplasia. Cleft lip and/or palate are the most common congenital malformation of the orofacial region that can occur independently or within syndromes, such as DiGeorge and Van der Woude syndrome. Syndromes caused by immune anomalies that most often affect the orofacial region are Behçet's and Sjögren's syndrome. Other well-known syndromes affecting the orofacial region include Gorlin-Goltz syndrome, cleidocranial dysplasia and Murray-Puretić syndrome. Knowledge of syndromes is vital for ensuring optimal oral and general health of an individual.

Keywords: orofacial syndromes; chromosomal syndromes; dysmetabolic syndromes; dysplastic syndromes; cleft lip and palate; Behçet's syndrome; Sjögren's syndrome; Gorlin-Goltz syndrom; cleidocranial dysplasia; Murray-Puretić syndrome

SADRŽAJ

1. UVOD	1
2. SINDROMI OROFACIJALNE REGIJE	3
2.1. Načini nasljeđivanja	4
2.1.1. Mendelsko nasljeđivanje.....	4
2.1.1.1. Autosomno dominantno nasljeđivanje.....	4
2.1.1.2. Autosomno recesivno nasljeđivanje.....	4
2.1.1.3. Kodominantno nasljeđivanje.....	4
2.1.1.4. Spolno vezano nasljeđivanje	5
2.1.2. Multifaktorsko nasljeđivanje	6
2.2. Sindromi s kromosomskim anomalijama	6
2.2.1. Downov sindrom.....	7
2.2.2. Fra-X sindrom.....	8
2.2.3. Klinefelterov sindrom	9
2.2.4. Patau sindrom.....	10
2.2.5. Treacher Collinsonov sindrom.....	11
2.2.6. Turnerov sindrom.....	12
2.3. Dismetabolički sindromi.....	13
2.3.1. Mukopolisaharidoze.....	13
2.3.1.1. Hurlerov sindrom	13
2.3.1.2. Hunterov sindrom.....	14
2.3.1.3. Morquiov sindrom.....	15
2.3.2. Mukolipidoza II	16
2.4. Displazijski sindromi.....	17
2.4.1. Jednostavni displazijski sindromi	17
2.4.1.1. Ektodermalne displazije	17
2.4.1.1.1. Hipohidrotična ektodermna displazija.....	17
2.4.1.1.2. Orofaciodigitalni sindrom.....	18
2.4.1.1.3. Trihodentoosealni sindrom	19
2.4.1.1.4. Witkopov sindrom	20
2.4.1.2. Mezodermne displazije	20
2.4.1.2.1. Marfanov sindrom	20
2.4.2. Hamartoneoplazijski sindromi	21
2.4.2.1. Gardnerov sindrom.....	22

2.4.2.2. Neurofibromatoza.....	23
2.5. Sindromi s rascjepom usne i nepca.....	24
2.5.1. DiGeorgeov sindrom.....	24
2.5.2. Sindrom van der Woude	25
2.6. Gorlin-Goltz sindrom	26
2.7. Kleidokranijalna displazija.....	28
2.8. Murray-Puretić sindrom	29
2.9. Sindromi imunološkog podrijetla	30
2.9.1. Behçetov sindrom	30
2.9.2. Sjögrenov sindrom.....	31
3. RASPRAVA.....	34
4. ZAKLJUČAK	40
5. LITERATURA.....	42
6. ŽIVOTOPIS	48

Popis skraćenica

AD = autosomno dominantno nasljeđivanje

AR = autosomno recesivno nasljeđivanje

DNK = deoksiribonukleinska kiselina

DS = Downov sindrom

tzv. = tako zvano

IQ = kvocijent inteligencije

KS = Klinefelterov sindrom

PS = Patauov sindrom

TCS = Treacher Collinsov sindrom

TS = Turnerov sindrom

MPS = mukopolisaharidoza

IDUA = α -L-iduronidaza

GAG = glikozaminoglikan

IDS = iduronat-2-sulfataza

ML = mukolipidoza

ED = ektodermalna displazija

HED = hipohidrotična ektodermna displazija

OFDS = orofacioidigitalni sindrom

TDOS = trihodentoosealni sindrom

AI = amelogenesis imperfecta

WS = Witkopov sindrom

MS = Marfanov sindrom

FBN1 = fibrilin 1

GS = Gardnerov sindrom

NF = neurofibromatoza

VDW = van der Woudeov sindrom

IRF1 = interferon regulatory factor 1

BS = Behçetov sindrom

SS = Sjögrenov sindrom

GG = Gorlin-Goltz sindrom

BCC = bazocelularni karcinom

KC = keratocista

KKS = klediokranijalna displazija

MP = Murray-Puretić sindrom

Sindrom je riječ koja opisuje skup simptoma ili anomalija koji se pojavljuju zajedno i rade kliničku sliku koja se može prepoznati kao određena bolest ili poremećaj (1). Čimbenik ili skup čimbenika koji uzrokuju pojavu sindroma u ljudi nije uvijek poznat, no razvojem medicine za sve više sindroma saznaje se točan ili barem približan uzročnik. Do danas je opisano mnogo sindroma koji zahvaćaju orofacijalnu regiju uz istovremeno zahvaćanje i različitih drugih organskih sustava, a oni mogu biti naslijeđeni ili se pojavljuju sporadično. U prošlosti se vjerovalo kako se sindromi nasljeđuju monogenski, no danas se zna da se zapravo većina nasljeđuje multifaktorski. Mendelsko ili monogeno nasljeđivanje nazvano je prema Gregoru Mendelu koji je prvi opisao ovaj princip nasljeđivanja proučavajući biljku graška i sedam različitih pojedinačnih nasljednih osobina (2). Naziva se monogeno upravo jer je u nasljeđivanje uključen jedan gen, ili homologni par jednoga gena (3). Nakon Mendelovog otkrića o nasljeđivanju trebale su 34 godine kako bi se teorija prihvatila i krenula dalje razvijati. Razlog tome je što Mendel nije bio samo biolog, već je primjenjivao i znanje iz fizičke znanosti, poput meteorologije, gdje je nasljedne osobine gledao kao nasumične događaje i analizirao rezultate na temelju očekivanja. Korištenje statistike u biologiji bio je inovativan pristup te je bilo potrebno vrijeme kako bi se razumjelo. Mendel je proučavao zakone kombinacije u formiranju zigota te je osobine koje su se ispoljavale nazvao dominantnima, a one koje su ostale „sakrivene“ recesivnima. Iako je imao mnogo propusta u svojoj teoriji, moderna se genetika oslanja na njega (2). Na principima mendelskog nasljeđivanja opisuju se četiri osnovna tipa nasljeđivanja, a to su autosomno dominantno, autosomno recesivno, kodominantno i spolno vezano nasljeđivanje. Razni su uzroci sindroma, genetski i/ili okolišni, no neki od poznatijih koji će biti i opisani su: kromosomske strukturne ili numeričke anomalije, dismetabolički poremećaji, displazijski poremećaji, imunološke abnormalnosti, a mogu biti i povezani s rascjepima usne i/ili nepca.

Svrha je ovog rada prikazati obilježja nekih učestalijih sindroma koji zahvaćaju orofacijalnu regiju kako bi se olakšalo njihovo uočavanje, prepoznavanje i liječenje te uputilo na moguće sistemne simptome koji se javljaju, a životno su ugrožavajući za pacijenta ili mogu utjecati na izradu plana terapije doktora dentalne medicine.

2. SINDROMI OROFACIJALNE REGIJE

2.1. Načini nasljeđivanja

2.1.1. Mendelsko nasljeđivanje

2.1.1.1. Autosomno dominantno nasljeđivanje

Autosomno dominantno nasljeđivanje (AD) podrazumijeva nasljeđivanje osobine genom koji se nalazi na autosomnom kromosomu, a za manifestaciju proučavanog svojstva dovoljan je jedan kromosom u paru sa svojstvom kako bi se ono ispoljavalo. Takav par kromosoma koji su međusobno genski različiti naziva se heterozigotom, a kada su kromosomi isti, naziva se homozigotom. U AD-u svaka bolesna osoba ima barem jednog bolesnog roditelja. Odstupanja od toga su rijetka, no moguća ako je mutacija gena nova ili je bolest u roditelja vrlo blagog oblika te prolazi nezamijećeno. Drugo pravilo AD-a jest da svako dijete bolesnog roditelja ima jednaku vjerojatnost da će naslijediti mutirani gen, kao i zdrav, pa tako bolesna osoba može imati cijelo potomstvo zdravo, odnosno bolesno ako je drugi roditelj zdrav. AD bolesti jednako zahvaćaju oba spola. Prema pravilu, AD bolest javlja se u svakoj generaciji u obitelji, no iznimka se može javiti ako je gen nepotpuno penetrantan, odnosno kada osobe s mutiranim genom nemaju izraženu bolest. Također, geni imaju svojstvo varijabilne ekspresivnosti, što znači da se bolest može javiti u rasponu od blagog do vrlo izraženog oblika. Primjeri nekih AD bolesti su dentinogenesis imperfecta, kleidokranijalna displazija, sindrom van der Woude, neurofibromatoza tip I, Marfanov sindrom i drugi (3).

2.1.1.2. Autosomno recesivno nasljeđivanje

Autosomno recesivno nasljeđivanje (AR) oblik je nasljeđivanja gdje se bolest javlja samo u homozigotnih osoba, po čemu se razlikuje od AD-a, no jednako vrijedi da zahvaća podjednako oba spola. AR bolesti rijetke su jer je mala vjerojatnost da će oba roditelja biti nosioci gena (heterozigoti), a i tada njihova djeca imaju vjerojatnost za biti homozigot s mutiranim genom 25 %. Tako obično bolesne homozigotne osobe imaju oba zdrava roditelja, braću i sestre. AR bolesti češće se javljaju kod djece čiji su roditelji u krvnom srodstvu jer je veća vjerojatnost da su oba roditelja nosioci recesivnog gena zbog toga što imaju zajedničke pretke. Neke od AR bolesti su: cistična fibroza, hipofosfatazija, mukolipidoza, većina mukopolisaharidoza i dr. (3).

2.1.1.3. Kodominantno nasljeđivanje

Kodominantno nasljeđivanje tip je nasljeđivanja u kojem se oba gena na homolognom paru kromosoma podjednako i potpuno izraze. Takve su osobe heterozigoti, no geni su im jednako

jake ekspresije. Kodominatno se nasljeđuju: krvne grupe (ABO, Rhesus, MNS), enzimi eritrocita (kisela fosfataza, adenilat kinaza), antigeni na površini stanica (humani leukocitni antigeni/HLA) i autosomni DNK polimorfizmi (RFLPs). Najpoznatiji je primjer u ABO sustavu krvnih grupa, gdje je primjer krvna grupa AB. Osobe s krvnom grupom AB imaju na eritrocitima i A, i B antigene koji su jednako jako ekspresivni i dominantni (3).

2.1.1.4. Spolno vezano nasljeđivanje

U ljudskom kariogramu, uz 22 para autosomnih kromosoma, postoji jedan par spolnih kromosoma, kod žena su u paru dva X kromosoma, a kod muškaraca par čine X i Y kromosom. Spolno prenosivi geni mogu biti na X kromosomu te se nazivaju X-vezanim, no mogu biti i na Y pa se nazivaju Y-vezanim. Međutim, na Y kromosomu vrlo je malo aktivnih gena, stoga su tako vezane nasljedne bolesti iznimno rijetke. X vezane spolno nasljedne bolesti mogu biti dominantne i recesivne. X- vezano dominantne bolesti očituju se u heterozigotnih osoba jer homozigotnost može biti nespojiva sa životom. Ovaj tip nasljeđivanja ima sličnosti s AD-om, no razlika postoji u roditeljima i prijenosu kromosoma na potomstvo. Bolesne žene prenijet će bolest na polovicu svojeg potomstva bez obzira na njihov spol, a bolesni muškarci prenose bolest na sve kćeri, no ni na jednog sina. Zato se X-vezane dominantne bolesti češće opisuju u žena, obično u blažem obliku nego kod muškaraca, zbog prisutnosti drugog X kromosoma. Neke od bolesti koje se tako nasljeđuju su: orofacioidigitalni sindrom I, vitamin D rezistentni rahitis i incontinentio pigmenti. X- vezano recesivne bolesti javljaju se u homozigotnih žena i hemizigotnih muškaraca. Muškarci se u spolno vezanim bolestima nazivaju hemizigotima jer nemaju dva ista spolna kromosoma. Potomstvo bolesnih muškaraca čine zdravi sinovi i kćeri koje su nosioci mutiranog gena, a žene koje su nosioci gena imat će 50 % kćeri koje su nosioci gena i 50 % sinova s izraženom bolesti. Žene mogu imati izraženo X-vezano recesivno svojstvo, odnosno mogu imati X-vezano recesivnu bolest, u rijetkim slučajevima, kao što su žene s Turnerovim sindromom koje imaju samo jedan X kromosom, ako im je majka nosioc gena, a otac bolestan, te ako je žena heterozigot no zbog krive lionizacije u većini stanica slučajno je aktivan recesivan X kromosom. Primjeri ovog tipa nasljeđivanja su: hemofilija A i B, anhidrotična ektodermalna displazija, hipomaturacijski oblik amelogenesis imperfecte, Hunterov sindrom, Fra-X sindrom i drugi (3).

2.1.2. Multifaktorsko nasljeđivanje

Mnoge bolesti i sindromi imaju snažnu genetsku komponentu koja se ne može svrstati u potpunosti u jedno od monogeničkih oblika nasljeđivanja. Takvi se poremećaji javljaju pod utjecajem složene međusobne interakcije genetike i ekoloških čimbenika. U genetsku komponentu uključeni su multipli geni na različitim lokusima kromosoma (poligenost), a u ekološke čimbenike uključena je okolina majke u kojoj se dijete razvija i okolina kojoj je fetus izložen tijekom trudnoće (4). Multifaktorska svojstva koja se nasljeđuju mogu biti kontinuirana i diskontinuirana. Kontinuirana multifaktorska svojstva normalna su morfološka obilježja, poput inteligencije, koja se raspoređuju prema normalnoj ili Gaussovoj krivulji. Prema Gaussovoj krivulji vidljivo je da se većina osoba nalazi oko srednje vrijednosti, tj. da je vrlo mali broj osoba u krajnje visokim ili niskim vrijednostima. Distribuciji krivulje pridonose aditivnim učinkom geni koji su uključeni, a ekološki čimbenici dodaju ili oduzimaju konačnoj veličini varijable. Diskontinuirana multifaktorska svojstva, poput rascjepa usne i nepca, definirana su ravnotežom između normalno aktivnih i subaktivnih gena. Za procjenu sklonosti nekoj bolesti gleda se opterećenosti i razvojni prag. Pojam opterećenost označava broj ekoloških i genetskih čimbenika koji pojedinca čine više ili manje sklonijim razvitku malformacije, odnosno bolesti, a razvojni prag granica je opterećenosti nakon koje se javlja bolest ili malformacija. Raspodjela opterećenosti u populaciji ili obitelji može se prikazati normalnom krivuljom na kojoj je označen prag za razvoj. Dio krivulje koji se nalazi iza praga označava bolesne osobe, a ispred su zdravi pojedinci (3). Poznavanje krivulje opterećenosti i svih čimbenika koji utječu na razvitak malformacije pomaže u procjeni rizika i maksimalnoj prevenciji njihova nastanka.

2.2. Sindromi s kromosomskim anomalijama

Ljudske stanice normalno sadržavaju 23 para kromosoma, 22 autosomna i 1 par spolnih kromosoma. U sindromima s kromosomskim anomalijama dolazi do promjene u cijelom kromosomu, a ne u jednom genu. Anomalije kromosoma mogu biti numeričke, koje karakterizira višak ili manjak kromosoma, ili strukturne, koje obuhvaćaju različite promjene u pojedinim dijelovima kromosoma. Numeričke anomalije u kojima dolazi do pojave dodatnog cijelog seta kromosoma naziva se poliploidija (69,XXX ili 69,XYY umjesto 46,XX ili 46,XY), a aneuploidija je naziv za višak (trisomija) ili manjak (monosomija) jednog kromosoma u paru. Poliploidija obično rezultira fetalnom smrću, stoga je aneuploidija puno češća numerička anomalija, a rezultat je neodvajanja parova tijekom mejoze ili mitoze stanica. Do strukturnih

anomalija dolazi zbog lomova dijelova kromosoma tijekom odvajanja i njihova neispravnog popravka. Lomovi mogu biti rezultat kemijskih agensa, izloženosti zračenju ili nasljednih stanja. Najčešće strukturne promjene su duplikacije, translokacije i delecije. Delecije su najteži oblik strukturnih anomalija, duplikacije su najblaže, a translokacije se najčešće ne očituju na pojedincu, no mogu se manifestirati na njihovoj djeci (4).

2.2.1. Downov sindrom

Najpoznatiji kromosomski sindrom i najčešći uzrok mentalne retardacije jest trisomija kromosoma 21 poznata pod imenom Downov sindrom (DS). Dobio je ime prema Johnu Langdonu Downu koji je 1866. prvi opisao njegove kliničke osobitosti (5). Tada se nije znala točna etiologija, no danas se zna da je riječ o abnormalnosti 21. para kromosoma, točnije o njegovoj trisomiji, translokaciji ili mozaicizmu. Trisomija je najčešći uzrok DS-a, čak u 95 % slučajeva, a do nje dolazi zbog neodvajanja majčina para kromosoma u fazi mejoze I (6). Translokacija se naziva Robertsonova translokacija i događa se u 3 – 4% slučajeva, a najčešće je riječ o pričvršćivanju dodatnog 21. kromosoma na drugi akrocentrični kromosom, najčešće 14 ili 21. Mozaicizam karakterizira pojavljivanje dodatnog kromosoma samo u nekim stanicama, dok ostale stanice imaju normalan broj kromosoma. Prevalencija DS-a u svijetu je oko 1 na 800 živorođene djece, nije povezana s rasom, nacionalnosti ili socio-ekonomskim statusom roditelja, no povezuje se s majčinom dobi u vrijeme začeća, gdje je rizik 1 : 110 u dobi od 40, a > 1 : 50 u dobi > 45 godina (6). Dijagnoza se može postaviti prenatalno i postnatalno. Prenatalno kao dio rutinske provjere trudnoće koristi se ultrazvučna pretraga fetusa i analiza majčinog seruma u kojem se od 10. tjedna može naći cirkulirajuća slobodna DNK, što je 99 % siguran pokazatelj Downovog sindroma fetusa. Postnatalno se DS dijagnosticira kliničkim nalazom, no za potvrdu kliničke dijagnoze mogu se provesti kariotipizacija i fluorescentna in situ hibridizacija (FISH) 21. kromosoma (7). Kliničke značajke koje postporođajno karakteriziraju DS su: brahicefalija, ravan facijalni profil, spljošten korijen nosa, mongoloidno položene oči, epikantus, displastične i male uške, hipotonija, hiperekstenzibilnost zglobova, klinodaktilija petog prsta i linija četiri prsta na dlanu (tzv. majmunaska brazda) (6). Oralne karakteristike, uočljive u kasnijoj dobi, su: mala usta, velik, fisuriran i protrudiran jezik, plitko i kratko nepce koje je u svim dimenzijama znatno manje od nepca zdravih pojedinaca i anomalije denticije koje su u 50 % slučajeva multiple (8). U mliječnoj denticiji prisutna je makrodoncija, a u trajnoj mikrodoncija koju u 23 – 47 % slučajeva prati hipodoncija, što rezultira dijastemama. Dijasteme su povoljne jer, uz obilnu salivaciju, omogućavaju fiziološko

čišćenje zubi i tako pridonose niskoj učestalosti karijesa. Iako je učestalost karijesa niska, osobe s DS-om zahvaćene su čestim i jako izraženim parodontopatijama za što se vjeruje da je posljedica slabog imuniteta. Ostale dentalne anomalije koje se mogu primijetiti su: taurodontizam, caklinska hipoplazija, srasli korjenovi kutnjaka i križni zagriz (8). Nadalje, osim do sad navedenih značajki, za osobe s DS-om karakteristične su anomalije kardiovaskularnog, respiratornog, endokrinog, imunološkog, muskulo-skeletnog, renalnog i genitourinarnog sustava, a prisutan je i poremećaj kognitivnih sposobnosti, s prosječnim IQ-om odraslih osoba 25, rijetko većim od 50 (7,8). Kongenitalna srčana bolest javlja se u 50 % novorođenčadi i glavni je uzrok rane smrti, a najčešće se manifestira kao atrioventrikularni septalni defekt (7,9). Postoji doživotan rizik od razvoja kardiovaskularnih poremećaja, stoga je, osim obrade novorođenog djeteta, potrebna obrada mladih osoba kod kojih se može javiti prolaps mitralnih valvula i aortalna regurgitacija. Djeca s DS-om često se rađaju s problemima sa sluhom i oftalmološkim problemima. Gubitak sluha, kongenitalni ili stečeni, bitno je liječiti što ranije kako bi se omogućio normalan razvoj govora (9). Respiratorni poremećaji javljaju se zbog: manjih dišnih puteva, mikrognatije, povećanog jezika, stenozne traheje uzrokovane potpunim trahealnim prstenovima, hipotonije i opstruktivne bolesti dišnih putova, a najčešće se manifestira kao opstruktivna apneja u snu (7). Hematološki poremećaji očituju se kao: prolazna abnormalna mijelopoeza u dojenačkoj dobi, anemija uzrokovana nedostatkom željeza u djetinjstvu i povećana učestalost leukemije (10). Poremećaji tireoidne žlijezde najčešći su endokrini poremećaji, a od abnormalnosti skeletno-muskularnog sustava karakteristična je labavost ligamenata (7). Također, pokazala se učestalija pojava pretilosti, u 25 % djece i najmanje 50 % odraslih osoba s DS-om, koja otežava mnoge druge sistemne poremećaje koji se javljaju, stoga je važno pratiti i održavati tjelesnu težinu u zdravom rasponu (9). Unatoč svemu, obitelji s djecom s DS-om u današnje vrijeme imaju pozitivan stav i nastoje uključiti dijete što više u život zajednice s obzirom na to da imaju dulji životni vijek i mogućnost ostvarivanja određenog stupnja neovisnosti.

2.2.2. Fra-X sindrom

Fra-X sindrom naziva se još i Sindrom fragilnog X kromosoma i Martin-Bellov sindrom. Ime je dobio prema prisutnom kromosomskom strukturnom poremećaju koji se očituje kao suženja na distalnim krajevima dugih krakova (q) X kromosoma koja imaju tendenciju pucanja, tzv. fragilna mjesta. Fra-X sindrom uzrokovan je abnormalnim povećanjem broja trinukleotidnih CGG ponavljanja smještenih u 5' netranslantiranoj regiji u fragilnom X mentalnom

retardiranom 1 genu (FMR1) na lokusu Xq27.3 (11). Fra-X sindrom smatra se drugim najčešćim genetskim (monogensko nasljednim) oblikom mentalne retardacije nakon Downovog sindroma (12). Prevalencija u svijetu je 1 na 5000 muškaraca i 1 na 4000 – 6000 žena (11). Za uspostavu dijagnoze Fra-X sindroma potrebno je u u kulturi limfocita iz periferne krvi naći fragilni X kromosom u najmanje 2 % metafaza. Također, dijagnostici pridonosi i karakteristična fenotipska obilježja i način ponašanja (8). Mentalna retardacija varira od teže do blage, a najčešće je u umjerenom obliku. Od drugih mentalnih karakteristika izraženo je: kašnjenje govora, hiperkinetsko ponašanje, emocionalna nestabilnost, pretjerana osjetljivost, automutilacija (grizenje prstiju) i znakovi autizma u nekih pojedinaca. Govor je repetitivan i narativan uz česte artikulacijske greške te se opisuje kao sličan citiranju litanija, pa i nosi naziv „litanijski govor“ (8). Klinički najizraženija osobitost Fra-X sindroma u dječaka je makroorhidizam koji je prepubertetno prisutan u 15 %, a postpubertetno u 80 % slučajeva (8). Kraniofacijalna obilježja koja se mogu uočiti su: povećan opseg glave, izduženo lice, široko i izbočeno čelo, izbočeni obrazi, duga i istaknuta brada, protrudirane i velike uške, dug i bulbozan nos, epikantus i ptoza kapaka, a od oralnih obilježja prisutno je: visoko nepce, prognatizam i fuzija dva sjekutića. Osim navedenih orofacijalnih značajki, za Fra-X sindrom karakteristični su: veliki i široki dlanovi, kratki i široki prsti, klinodaktilija petog prsta, transverzalna brazda na dlanu, stopala koja su široka i spljoštena te razmak između palca i drugog prsta na stopalima. Također, prisutna je abnormalnost vezivnog tkiva u obliku hiperekstenzivnosti zglobova, osobito na rukama. Žene nosioci Fra-X kromosoma u 30 % slučajeva imaju graničnu ili subgraničnu inteligenciju, a pokazuju fenotipska obilježja slična muškarcu u 10 % slučajeva (8).

2.2.3. Klinefelterov sindrom

Klinefelterov sindrom (KS) najčešći je kromosomski poremećaj muškaraca koji zahvaća spolne kromosome i najčešći je oblik muškog hipogonadizma (13). Sindrom je dobio naziv prema Klinefelteru koji je 1942. objavio izvještaj o 9 muškaraca koji su imali povećane grudi, rijetke dlake na licu i tijelu, male testise i nemogućnost proizvodnje sperme, a 1959. je otkriveno da ti muškarci imaju dodatni X kromosom (14). U 90 % slučajeva javlja se oblik kariotipa 47,XXY, dok je u preostalim 10 % prisutan mozaicizam (46, XY/47, XXY), aneuploidija višeg stupnja (48, XXXY; 49, XXXXY) ili strukturna abnormalnost X kromosoma (15). Do aneuploidije dolazi zbog neodvajanja kromosoma u mejozi I ili mejozi II jajne stanice ili u mejozi I spermija. Dokazna je povezanost između starije dobi majke i pojave KS-a (dob majke > 40 godina

povezana je s četverostruko većim rizikom od začeca fetusa sa KS-om), no manje su čvrsti dokazi o povezanosti dobi oca sa KS-om (13). Procijenjena prevalencija KS-a je 1 na 650 novorođenih muškaraca. Trenutno se 10 % slučajeva otkrije prenatalno, 3 % prije 20. godine zbog kašnjenja u razvoju ili problema u ponašanju, 2 % se dijagnosticira zbog odgođenog puberteta ili ginekomastije, a udio slučajeva dijagnosticiranih u odrasloj dobi zbog hipogonadizma ili neplodnosti iznosi 17 %. Gledajući navedene podatke opaža se nedijagnosticiranost barem dvije trećine muškaraca (13). Tome pridonosi činjenica da ne postoje očiti klinički znakovi nakon poroda te da postoje brojni fenotipi. Fenotip koji je prvi opisan smatra se klasičnim fenotipom KS-a, a uključuje: hipogonadizam, visok stas, eunuhoidne tjelesne proporcije, ginekomastiju u kasnom pubertetu, široke bokove, smanjenu dlakavost lica i tijela, klinodaktiliju petog prsta, pes planus i displaziju lakta (14,15). Znakovi hipogonadizma očituju se kao nedostatak androgena, niska razina testosterona u serumu i povišen gonadotropina, što uzrokuje azoospermiju, oligospermiju s hijalinizacijom i fibrozom sjemenih tubula (14). Ta obilježja hipogonadizma često se mogu povezati i sa psihosocijalnim poremećajima koji se javljaju. Djeca već u ranoj dobi pokazuju poteškoće u govoru ili jeziku i učenju, što u budućnosti predstavlja otežan akademski uspjeh (14). Obilježja orofacijalne regije koja su karakteristična za klasični fenotip su: hipertelorizam, epikantusi, širok i spljošten nos, malformirane uške, progenija i često je prisutan taurodontizam. Nadalje, s godinama dolazi do povećanja broja značajki sindroma, kao i komorbiditeta, te do pogoršanja već prisutnih. Za populaciju KS-a primijećena je veća prevalencija metaboličkog sindroma i dislipidemije, uključujući povećanje ukupne tjelesne masti, opseg struka, inzulinsku rezistenciju, trigliceride i lipoproteine niske gustoće (15). Pacijente sa KS-om potrebno je doživotno pratiti kako bi se prevenirali komorbiditeti i pravovremeno provelo liječenje obilježja hipogonadizma terapijom testosteronom (14).

2.2.4. Patau sindrom

Trisomiju 13 ili Patau sindrom (PS) prvi su put opisali dr. Patau i suradnici 1960. navodeći osnovne karakteristike: cerebralne defekte, prividnu anoftalmiju, rascjep nepca i usne, liniju četiri prsta (majmunska brazda), prst okidač („trigger finger“), polidaktiliju i kapilarni hemangiom. Najčešći uzrok aneuploidije u PS-u jest neodvajanje kromosoma u fazi mejoze, no uzrok može biti i nebalansirana translokacija dugog kraka, a najrjeđe mozaicizam. Za pojavu PS-a, kao i u drugim kromosomskim sindromima, povećan rizik nosi starija dob majke (> 35 godina). Prevalencija sindroma u svijetu iznosi 1 na 5000 svih poroda. PS je anomalija teško

spojiva sa životom, uzrokuje 50 % fetalnih smrti prije 20. tjedna gestacijske dobi i može se pronaći kao uzrok smrti 6 – 13 % mrtvorodne djece. Kod živorođene djece medijan preživljenja je od 7 do 10 dana, a 90 % djece ne doživi 12 mjeseci. Prema novim kohortama, medijan preživljenja produžio se do 733 dana zbog intenzivne medicinske skrbi. Osim prvo opisanih obilježja, u orofacijalne karakteristike sindroma svrstavaju se: mikrocefalija, trigonocefalija, medijalni defekti vlasišta, mikrognatija, nisko postavljene i abnormalne uške, kolobom šarenice i mikrooftalmija. Pacijenti koji prežive dob dojenčadi imaju ozbiljne psihomotorne poremećaje, intelektualne teškoće, napadaje i ne uspijevaju napredovati. Dijagnoza PS-a uspostavlja se biopsijom korionskih resica, amniocentezom ili analizom DNK iz majčine krvi, no sumnja na PS može se uspostaviti na temelju ultrazvučne pretrage (16).

2.2.5. Treacher Collinsov sindrom

Treacher Collinsov sindrom (TCS) je AD mandibulofacijalna dizostoza koja nastaje zbog mutacija gena TCOF1 lociranog na kromosomu 5q31.3-q33.3 ili rjeđe zbog mutacija gena POLR1D ili POLR1C (17). TCOF1 gen odgovoran je za kodiranje treacle-proteina koji regulira biosintezu ribosoma u stanicama neuralnog grebena, a njegove mutacije dovode do apoptoze istih, nužnih za normalan kraniofacijalni razvoj. Mutacije TCOF1 gena u TCS-u javljaju se de novo u 60 % slučajeva. Prevalencija sindroma iznosi 1 na 50 000 rođene djece. TCS sindrom razvija se od petog do osmog tjedna intrauterinog razvoja, a zahvaća prvi i drugi škržni luk vodeći do dizmorfizma lica (18). TCS pokazuje veliku varijabilnost u izraženosti fenotipa (17). Glavne kraniofacijalne značajke sindroma su: bimaksilarna mikrognatija i retrognatija, kolobom donjih vjeđa s gubitkom trepavica, aplazija vanjskog uha, hipoplazija zigomatične kosti, veliki ili izbočeni nos i hipoplazija lateralnog dijela orbite koja dovodi do nagnutosti palpebralne fisure prema dolje. Nešto se rjeđe pojavljuje rascjep usne i/ili nepca, atrezija vanjskog uha, stenoza vanjskog zvukovoda i disfunkcija dišnih puteva. U približno 50 % pacijenata javlja se konduktivni gubitak sluha zbog opsežnih malformacija uha koji kasnije može voditi do kašnjenja ili poteškoća u razvoju govora (18). Od dentalnih anomalija najučestalija je ageneza zuba, koja najčešće zahvaća donje druge premolare, caklinski opaciteti i prednji otvoreni zagriz (17,18). Također, prisutne su oralne karakteristike poput smanjenog oralnog otvora i visokog nepca (17). TCS se dijagnosticira najčešće klinički poslije poroda, a liječenje zahtijeva multidisciplinarni pristup kojim se primarno rješavaju funkcionalni problemi, a potom estetski, te se zasniva na maksilofacijalnoj kirurgiji. Konzervativni stomatološki postupci koji se primjenjuju u saniranju dentalnih anomalija uključuju ortodonciju

i implantologiju, a kirurško liječenje malokluzija koje nastaju liječe se u adolescenciji kada se koristi Lefort I s bilateralnom sagitalnom split osteotomijom. Kako bi se ublažila opstrukcija dišnih puteva, hipoplastična mandibula u ranom djetinjstvu može se tretirati distrakcijskom osteogenezom ili rjeđe en bloc osteotomijom (18).

2.2.6. Turnerov sindrom

Turnerov sindrom (TS) rijetki je sindrom koji zahvaća žene, a uzrokuje ga potpuna ili djelomična monosomija X kromosoma. Prvi je put opisan prije stotinjak godina, a opisala su ga tri neovisna kliničara Turner, Ullrich i Seresevskij (19). Većina žena s TS-om ima nemozaični kariotip 45,X, a postojeće varijacije kariotipa su: delecija kratkog (p) ili dugog (q) kraka, prstenasti X kromosom, izokromosom dugog kraka i mozaicizam. Mozaicizam se javlja u 15 % slučajeva i povezan je s blažim fenotipom, dok je potpuna monosomija povezana s težim fenotipom. Također, uočilo se da je fenotip težeg oblika kada je X kromosom naslijeđen od majke nego od oca (20). Prevalencija TS-a u svijetu iznosi 1 na 2000 živorođene ženske djece, a srednja dob u kojoj se uspostavi dijagnoza je 15 godina (19). U žena normalnog kariotipa 46, XX dolazi do inaktivacije jednog od X kromosoma u ranoj fazi embrionalnog razvoja. Taj epigenetski mehanizam naziva se kompenzacija doze ili lionizacija i izjednačuje dozu X-vezanih gena između djevojčica i dječaka koji imaju samo jedan X kromosom. Međutim, primijećeno je da ipak nekoliko gena na inaktivnom X kromosomu ostaje aktivno te se smatra da imaju funkcionalne homologe na Y kromosomu. Upravo zbog nedostatka tih nekoliko aktivnih gena na drugom inaktivnom X kromosomu koji nedostaje, razvijaju se fenotipske značajke u djevojčica s monosomijom X kromosoma (20). Glavne značajke TS-a su zastoj u rastu i hipergonadotropni hipogonadizam. Zastoj u rastu počinje prenatalno i opaža se u dobi od 3 godine, a prosječna visina odrasle osobe je za 20 cm manja od prosječne visine kariotipičnih osoba (21). Hipergonadotropni hipogonadizam dovodi do primarne ili sekundarne amenoreje i neplodnosti, pri čemu samo mali broj žena zadrži spontanu plodnost (19). Manjak estrogena jedno je od glavnih obilježja i, osim neplodnosti, izostanka spontanog početka puberteta i abnormalnosti jajnika, istraživanja su pokazala moguću povezanost s određenim kognitivnim nedostacima, poput brzine motorike, vremena neverbalne obrade te verbalnog i neverbalnog pamćenja (20). Osim niskog rasta i hipogonadizma, fizičke fenotipske karakteristike u osoba s TS-om su: nisko vlasništvo straga, kratak vrat, široka prsa, povećan omjer struka i bokova, široka prsa, cubitus vagus, multipli pigmentni nevusi, limfedem šaka i stopala (19). Orofacijalne osobitosti koje se javljaju su: deformacije uški, oštećenje sluha, učestale

infekcije srednjeg uha, epikantusi, miopija, strabizam, mikrognatija, visoko i usko nepce, malokluzije, taurodontizam i male dimenzije zubi. Kongenitalne srčane mane smatraju se najozbiljnijim medicinskim problemima povezanim sa TS-om zbog visoke stope morbiditeta (19). Liječenje žena s TS-om uključuje terapiju hormonom rasta, nadomjesnu terapiju estrogenom i psihosocijalnu terapiju.

2.3. Dismetabolički sindromi

Skupina sindroma koju karakterizira genetski poremećaj specifičnih enzimskih proteina naziva se dismetaboličkim sindromima. Enzimi mogu u potpunosti nedostajati ili biti strukturno promijenjeni što im onemogućuje njihovu ispravnu biokemijsku aktivnost. Uočava se obiteljska povezanost, a u većini slučajeva postoji konsangvinitet roditelja. Zasad je otkriven 41 sindrom, a incidencija se procjenjuje na 1 : 7000 porođaja (22).

2.3.1. Mukopolisaharidoze

Mukopolisaharidoze (MPS) su sindromi koji obuhvaćaju poremećaje u metabolizmu mukopolisaharida, dijelova osnovne tvari koje fibroblasti sintetiziraju u vezivu. Zbog poremećaja u razgradnji mukopolisaharida, oni se nakupljaju u tkivima i lizosomima u obliku nerazgrađenih kiselih mukopolisaharida. Razlikuje se osam tipova poremećaja, no sve karakterizira relativno uniforman klinički i skeletni fenotip. Svi tipovi poremećaja nasljeđuju se AR, osim Hunterova sindroma (mukopolisaharidoze II) koji se nasljeđuje X-vezano recesivno (24).

2.3.1.1. Hurlerov sindrom

Mukopolisaharidoza I (MPS I) ili Hurlerov sindrom tip je mukopolisaharidoze s najizraženijim kliničkim i skeletnim fenotipom. MPS I uzrokovana je nedostatkom ili relativnim nedostatkom enzima α -L-iduronidaze (IDUA) koji je potreban za razgradnju glikozaminoglikana (GAG), glavne komponente izvanstaničnog matriksa koja potiče adheziju stanice na stanicu i stanica na izvanstanični matriks. Posljedično dolazi do nakupljanja dermatan i heparan sulfata u tkivima (23). Prevalencija sindroma u općoj populaciji je 1 na 100 000 (24). Sindrom karakterizira spektar fenotipova, varirajući od blažih do težih, ovisno o tome je li riječ o prisutnoj manjoj razini IDUA ili o njezinom potpunom nedostatku (23). Djeca s MPS-om I nakon poroda ne

pokazuju znakove sindroma već se simptomi počinju pokazivati tijekom prvih šest mjeseci života i nisu specifični te se zato kasno dijagnosticiraju, a upravo je rana dijagnoza ključna za sprječavanje razvoja smrtonosnih manifestacija bolesti, pogotovo kardiovaskularnih i respiratornih, kao i kognitivnog oštećenja. Znakovi koji se javljaju u prvih šest mjeseci su: rekurentni rinitis, opstrukcije gornjih dišnih puteva bez vidljive infekcije, grube crte lica, abdominalne hernije, torakolumbalna kifoza i hepatosplenomegalija. Roditelji često sami primijete neobičan izgled orofacijalne regije. Karakteristično se uočava velika glava, skafocefalija, hipertelorizam, hirzutizam, sinofris, sedlast nos sa širokim vrhom, velik i protrudiran jezik, debele usne i zaobljeni veliki obrazi (23). Djeci s MPS-om I muskulo-skeletni deformiteti, kao što su nazalni dismorfizam, kratki vrat, abnormalni vratni kralješci i mandibula, predstavljaju predispoziciju za razvoj opstrukcija gornjih dišnih puteva. Uz to, nakupljanje GAG-a u mekim tkivima usta, nosa i grla rezultira povećanjem jezika, adenoida i krajnika, i dodatno otežava disanje. Opstrukcija gornjih dišnih puteva manifestira se bučnim disanjem, hrkanjem i apnejom za vrijeme sna. Kasnije se napretkom bolesti gornjih dišnih puteva mogu pojaviti traheobronhalne manifestacije (bolesti donjih dišnih puteva) koje su u težim slučajevima često uzrok smrti. Kognitivni razvoj počinje se usporavati sa 6 – 9 mjeseci starosti, stagnira tijekom druge godine života, a zatim dolazi do pada, rezultirajući razinom kognitivnih vještina ispod normalne. Međutim, neke navedene simptome, posebno govor i jezik, mogu pogoršavati druge specifičnosti, kao što su uvećani jezik ili gubitak sluha (23). Zubi u djece s MPS-om I kasnije i usporeno niču te je karakteristično pojavljivanje velikih razmaka među zubima, koničnih inciziva i distopičnih i nepotpuno izniklih mliječnih i trajnih molara. Štoviše, alveolarni greben i gingiva su hiperplastični, a u čeljustima se mogu vidjeti cistične promjene za koje se vjeruje da ih uzrokuje nakupljanje dermatan sulfata u području dentalnih folikula (22). Liječenje MPS-a I sastoji se od enzimske nadomjesne terapije i/ili transplantacije hematopoetskih matičnih stanica. Terapija značajno poboljšava kliničke manifestacije bolesti, neke može i prevenirati te produžuje život osoba, no neuspješno rješava postojeće manifestacije (25).

2.3.1.2. Hunterov sindrom

Mukopolisaharidoza II naziva se i Hunterov sindrom te je jedina X-vezano recesivno nasljedna mukopolisaharidoza. Prvi ju je opisao 1917. dr. Charles Hunter na temelju kliničke slike dva brata, no idućih nekoliko desetljeća pogrešno se svrstavao pod MPS I/ Hurlerov sindrom, sve do 1978. kada se uspješno identificirao uzrok oba sindroma te se MPS II počela raspoznavati

kao zaseban sindrom (26). Uzrok MPS-a II poremećaj je enzima iduronat-2-sulfataze (IDS) koji dovodi do progresivnog lizosomalnog skladištenja nerazgrađenog heparan sulfata i dermatan sulfata u tkivima i organima kao što su jetra, slezena, srce, kosti, zglobovi i dišni putevi. Karakterizira ga širok spektar kliničkih manifestacija koje se mogu povezati s visokom razinom molekularne heterogenosti na lokusu gena za IDS (27). Iako je MPS II X-vezan poremećaj, prijavljeni su rijetki sporadični slučajevi kod žena kod kojih je većina bila uzrokovana nenasumičnom inaktivacijom X kromosoma za koju su mutirani alel većinski naslijedile od majke, dok je samo nekoliko slučajeva imalo de novo mutacije. Prevalencija MPS-a II u muške djece iznosi od 0,38 do 1,09 na 100 000 živorođenih (26). Simptomi MPS-e II slični su MPS-i I, no obično su blaži, dok im je specifičan nalaz promijenjena razina GAG-a u urinu (26) i izostanak zamućenja rožnice (22). Također, kao i kod MPS-e I, djeca s MPS-om II rađaju se bez tjelesnih znakova bolesti. Oni tek počnu biti uočljivi između 2. i 4. godine života. Kognitivni razvoj normalan je do 2. godine, a zatim lagano krene oštećivanje (22). Liječenje je jednako kao i kod MPS-e I.

2.3.1.3. Morquiov sindrom

Mukopolisaharidoza IV ili Morquiov sindrom prezentira se u dva oblika: težem – MPS IVA i blažem – MPS IVB. MPS IVA uzrokuje nedostatak enzima N-acetilglukozamin-6-sulfat sulfataze, a MPS IVB nedostatak β -galaktozidaze (22). Poremećaj enzima dovodi do nakupljanja keratan sulfata i kondroitin-6-sulfata uglavnom u kostima, hrskavici i njezinu izvanstaničnom matriksu (28). Prevalencija MPS-a IV je 1 : 40 000 porođaja (22). Kao i u drugim MPS-ma, djeca pri porodu su bez značajki, a one se počnu prezentirati u 2. i 3. godini života, gdje je izbočenost donjih rebara obično prvi vidljivi znak sindroma (22). MPS IV zahvaća mnoge organske sustave, no najviše skeletni. Kao i u drugim MPS-ma, prisutne su multiple dizostoze i niski rast, koji je obično maksimalno 85 – 100 cm, stoga se smatra patuljastim (22). Uz dizostoze i patuljasti rast, glavne značajke sindroma su: pectus carinatum, kratak vrat, lumbalna kifoza, genu valgum, pes planus, hiperekstenzivnost zglobova (izražena ulnarna devijacija), dentalne anomalije, neproporcionalno dugi ekstremiteti i keratansulfaturija (22). Također, zbog kompresije leđne moždine dolazi do atlantoaksijalne dislokacije koja je glavni uzrok smrti uz kardiopulmonalne probleme uzrokovane deformacijama prsnog koša. Za razliku od MPS-a I i II, inteligencija osoba s MPS-om IV prosječna je i ne pogoršava se s godinama (22). Orofacijalne karakteristike koje se mogu primijetiti su: izražena brahicefalija, uska lubanjska baza, široko lice, široka baza nosa i vrlo kratak nos. Kod razlikovanja MPS-a

IVA i IVB pomaže dentalni nalaz. Kod MPS-a IVA može se vidjeti tanka i rupičasta caklina na mliječnim i trajnim zubima, razmaci između zubi koji su najizraženiji u području prednjih zubi, molari s oštrim kvržicama i konkavnim bukalnim plohamama (one su prisutne i na pretkutnjacima), žutosmeđa boja zubi i prisutan taurodontizam na ortopantomogramu, a kod MPS-e IVB zubi su normalnih dimenzija i caklina je normalna (32). Dijagnoza ovog sindroma temelji se na kliničkom prepoznavanju skeletnih displazija, uz pomoć radiografskih, biokemijskih i genetskih pretraga. Liječenje se sastoji od nadomjesne enzimske terapije, transplantacije hematopoetskih matičnih stanica, genetskom terapijom i ortopedskom kirurškom terapijom kojom se ublažavaju skeletni deformiteti (28).

2.3.2. Mukolipidoza II

Mukolipidoza II (ML II), nazvana i bolest I-stanica, AR je poremećaj lizosomskog enzima N-acetilglukozamin-1-fosfotransferaze koja olakšava dodavanje manoza-6-fosfata lizosomskim enzimskim prekursorima i omogućuje njihov pravilan transport u lizosome. Prvi su je opisali 1967. Leroy i DeMars kao progresivno stanje karakterizirano ranom hipertrofijom alveolarnog grebena, ograničenjem kretnje zglobova u fleksiji i zadebljalom kožom u ranom djetinjstvu (29). Dijagnoza je često zakašnjela jer početne kliničke, biokemijske i laboratorijske pretrage daju nalaze slične stanjima koja su učestalija, poput rahitisa (29). Osobe s ML-om II često se rađaju s porođajnom težinom manjom od 2500 g i imaju izraženu retardaciju rasta uz nedostatak linearnog rasta nakon djetinjstva. Uz retardaciju rasta, prisutna je i mentalna retardacija. Osim toga, karakteristični su: nalazi dorzolumbalne kifoze, proširenja zapešća i prstiju, periostalnog formiranja nove kosti na dugim kostima te im je koža često zadebljana i zategnuta (29). ML II posjeduje zajedničke osobitosti s mukopolisaharidozama, kao što su multiple dizostoze te ingvinalne i umbilikalne hernije (22). Osim izražene zahvaćenosti muskulo-skeletnog sustava, zahvaćeni su i respiratorni, i kardiovaskularni sustav. Orofacijalne karakteristike ML-e II su: usko, visoko i izbočeno čelo, malformirane uške, spljošten korijen i uzdignuta baza nosa, dug filtrum, izraženi epikantusi i zadebljale vjeđe. Izgled se opisuje kao „riblje lice“ i pokazuje sličnosti s Hurlerovim sindromom, no dentalno ga razlikuje prisutnost hipertrofije alveolarnog grebena i gingive (22). Glavni uzrok smrti unutar 1. godine života respiratorna je insuficijencija koju uzrokuje progresivno zadebljanje sluznice dišnih puteva i ukočenje prsnog koša (30). Nažalost, trenutno ne postoji specifična i učinkovita terapija ML-e II, već se ona temelji na simptomatskom i potpornom liječenju, koje uključuje fizioterapeutske intervencije, kirurške postupke i terapiju bisfosfonatima (30).

2.4. Displazijski sindromi

Pojam displazija označava abnormalnost organizacije ili strukture stanica u tkivu. Skupina displazijskih sindroma obuhvaća različite razvojne poremećaje u strukturi tkiva, a mogu se podijeliti u dvije osnovne skupine – jednostavni displazijski sindromi i hamartoneoplazijski sindromi (31).

2.4.1. Jednostavni displazijski sindromi

Jednostavni displazijski sindromi nazivaju se jednostavnim jer zahvaćaju jedan sloj zametnih stanica i dijele se na ektodermne i mezodermne displazije (31).

2.4.1.1. Ektodermalne displazije

Ektodermalne displazije (ED) heterogena su skupina više od 150 sindroma koji karakteristično zahvaćaju dvije ili više struktura ektodermnog podrijetla, javljaju se izolirano ili zajedno s mezodermnim poremećajima, a prevalencija iznosi 7 na 10 000 živorođene djece (32). Weech je 1929. upotrijebio naziv nasljedna ektodermna displazija za malu skupinu stanja koja su bila karakterizirana hipotrihozom, hipodoncijom, onihodisplazijom i anhidrozom, te se ta obilježja danas smatraju klasičnim znakovima ED-e (31). Dr. Freire-Maia i Pinheiro 1984. svrstali su ED-e u dvije skupine – prvu ili skupinu A i drugu ili skupinu B. U skupinu A svrstali su sindrome u kojima se javljaju najmanje dva od četiri klasična znaka, a u skupinu B svrstani su sindromi koji uključuju najmanje jedan od klasičnih znakova i barem još jedan znak u drugoj ektodermnoj strukturi. Definirali su i podskupine tako što je svaki od klasičnih znakova označen brojem: 1 označuje trihodisplaziju, 2 dentalne defekte, 3 onihodisplaziju i 4 dishidrozu, a kombinacijom tih brojeva i riječi dobivaju se podskupine (31).

2.4.1.1.1. Hipohidrotična ektodermna displazija

Hipohidrotična ektodermna displazija (HED) pripada podskupini 1-2-3-4, a često se poistovjećuje s Christ-Siemens-Touraineovim sindromom (CST) koji je glavni predstavnik (32). HED se smatra najčešćim oblikom ED-e (80 % slučajeva) i najčešće se prenosi X-vezano recesivno, gdje zahvaća samo muškarce s incidencijom od 1 na 100 000 rođenih, a žene su prenosioci s incidencijom 17,3 na 100 000 (32). Uzrok X-vezano recesivno nasljednog CST-a je gen ED-1 lokaliziran na Xq12-q13.1 koji kodira ektodisplazmin (EDA), protein koji ima

važnu ulogu u embrionalnom razvoju ektodermalnih struktura (33). Simptomi sindroma koji se uočavaju su tanka i rijetka kosa te atrofična i suha koža koja se često ljuska (33). Suhoću kože uzrokuje hipoplazija žlijezda lojnica i znojnice ili njihov potpuni izostanak. Smanjeno znojenje dovodi do nemogućnosti reguliranja tjelesne temperature i nepodnošenja vrućina. Osim što su hipoplazijom zahvaćene žlijezde znojnice i lojnice, zahvaćene su i slinovnice i suzne žlijezde (31). Nadalje, osobe s HED-om imaju karakterističan kraniofacijalni izgled koji uključuje: prominentno čelo, sedlast i mali nos, hipoplaziju srednje trećine lica, hipotrihozu koja zahvaća kosu, obrve i trepavice, hipoplastična nosna krila, protrudirane uške koje su slabo oblikovane te protrudirane i evertirane usne. Oralni nalaz u trajnoj i mliječnoj denticiji obilježava: izražena hipodoncija ili anodoncija, veliki razmaci među zubima, zubi koničnog oblika i malih dimenzija uz često prisutan taurodontizam te se primjećuje smanjena visina donje trećine lica. Alveolarni greben bezubih mjesta je hipoplastičan, uzak i oštar, što je uobičajen nalaz inače bezubih prostora (31). Rana dijagnostika sindroma važna je kako bi se izbjegla oštećenja vezana uz hiperpireksije, a uspostavi dijagnoze može pridonijeti oralni nalaz oštrog i hipoplastičnog grebena (33). U dvije trećine pacijenata pažljivim kliničkim pregledom majke ili drugih ženskih rođaka, koje su nosioci gena, mogu se otkriti neke značajke HED-a (33).

2.4.1.1.2. Orofaciodigitalni sindrom

Orofaciodigitalni sindrom (OFDS) spada u podskupinu 1-2 ED-a, a naziv je za 12 različitih oblika sindroma koje povezuje zahvaćenost oralne, facijalne i digitalne regije. U početku se vjerovalo da je OFDS isključivo X-vezano dominantno nasljedan, no nakon utvrđivanja postojanja krvne srodnosti u obitelji s prisutnim sindromom, dokazalo se da je većina zapravo autosomno recesivno nasljedna. Iako se zna da je sindrom nasljedan, točan mehanizam nastajanja većine oblika nije poznat. Do sada je jedino identificiran jedan gen, nazvan OFDS1 lokaliziran na Xp22.2–p22.3, koji se povezao kao uzrok oblika OFDS I (34). Prevalencija OFDS-a procjenjuje se na 1 : 50 000 – 1 : 250 000 živorođene djece, s češće zahvaćenim ženama jer je učestala embrionalna smrt muškaraca sa sindromom u drugom i trećem tromjesečju (34). OFDS pokazuje raznolikost u fenotipovima i često ga je teško na temelju fenotipskih obilježja razlikovati od nekih drugih sindroma. Oralne manifestacije OFDS-a su: lobulirani ili nodularni jezik, rascjep jezika (bifidan jezik), aberantna hiperplastična frenula, rascjep nepca i usne, prekobrojni gornji mliječni očajci i pretkutnjaci, hipodoncija donjih lateralnih sjekutića i otežano nicanje zubi zbog zadebljanog veziva (31,34). Nadalje, karakteristike kraniofacijalne regije koje su prisutne u OFDS-u su: prominentno čelo, telekantus, mikrognatija, hipoplazija

nosnih krila, širok i ravan nos, uške koje su nisko postavljene i poteriorno rotirane, a kut usana je spušten (31,34). Digitalne karakteristike koje se mogu primijetiti uključuju brahidaktiliju, klinodaktiliju, sindaktiliju te preaksijalnu i rjeđe postaksijalnu polidaktiliju. Osim zahvaćenosti prstiju, promjene se mogu uočiti i na drugim dijelovima skeleta- uzak prsni koš, abnormalnosti rebara, kratka prsna kost i tibia. Također, simptomi se mogu javiti i u središnjem živčanom, kardiovaskularnom, respiratornom i renalnom sustavu. Cistična bubrežna bolest javlja se u OFDS-u I i može biti dominantan simptom. Od srčanih malformacija javljaju se Fallotova tetralogija, endokardijalni defekti i aortalna stenoza. Također, primijećeni su i određeni neurološki poremećaji: psihomotorna retardacija, kašnjenje u razvoju, hipotonija, ataksija i blaga retardacija je viđena u 50 % slučajeva. Dijagnoza OFDS-a često je zahtjevnija i uključuje mnoge pretrage uz obiteljsku anamnezu, a liječenje je simptomatsko i potpuno. Prognoza za bolesnike s OFDS-om ovisi o opsegu i težini malformacija, a osobe s blažim fenotipom mogu imati normalan životni vijek (34).

2.4.1.1.3. Trihodentosealni sindrom

Trihodentosealni sindrom (TDOS) rijedak je AD poremećaj koji se svrstava u podskupinu 1-2-3 ED-a, a kao što ime sugerira, zahvaća kosu, zube i kosti. Genetskom analizom dokazana je prisutnost mutacije gena DLX3 na kromosomu 17q21 koji je odgovoran za embrionalni razvoj kose, zubi i kostiju (35). Karakteristična obilježja TDOS-a su kovrčava kosa, hipoplastična rupičasta caklina, skleroza kosti i taurodontizam (31). Kosa može biti i valovita, a za sindrom su karakteristične i duge trepavice. Promjene na zubima uvijek su izražene i izgled cakline podsjeća na amelogenesis imperfecta (AI) hereditarni tip IV, no u pacijenata s AI-om tip IV nisu zahvaćeni drugi organski sustavi. Zbog hipoplastične cakline koja stanjuje caklinu na četvrtinu ili osminu normalne debljine, zubi su žutosmeđe boje i podložniji karijesu, zbog čega se često pojavljuju dentalni apscesi. Taurodontizam je prisutan na molarima, trajnim i mliječnim te je s hipoplazijom cakline viđen u svim slučajevima TDOS-a (35). Nadalje, skleroza kosti javlja se u odrasloj dobi, obično zahvaća bazu lubanje, mastoidne i duge kosti, ali varijabilan je faktor i ne javlja se u svim slučajevima. Također, još jedan varijabilan faktor pojava je displastičnih noktiju. Osim zahvaćenosti zubi, u orofacijalnoj regiji može se primijetiti dolichocefalija zbog ranog srastanja sagitalne suture, izbočeno čelo, maksilarni retrognatizam i mandibularni prognatizam, no oni su varijabilne zastupljenosti. Liječenje pacijenata s TDOS-om uključuje preveniranje boli, karijesa i apscesa, ublažavanje dentalne preosjetljivosti i održavanje vertikalne dimenzije što je duže moguće. Uspostava rane dijagnoze

i detaljnog plana terapije omogućuje stomatologu lakšu sanaciju oralne šupljine koja predstavlja razne izazove. Pacijenti se često javljaju radi poboljšanja estetike osmijeha, a zbog manjka zubnog tkiva i prisutnog taurodontizma, što čini zube nepovoljnim nosačima (ortodontskog prstena ili protetskog rada), terapija može biti zahtjevna. Zato je velik naglasak stavljen na prevenciju i održavanje izvrsne oralne higijene (35).

2.4.1.1.4. Witkopov sindrom

Witkopov sindrom (WS), kao i trihodentoosealni sindrom, svrstava se u podskupinu ED-a 1-2-3, a poznat je i pod nazivom sindrom zub-nokat. Prvi put ga je 1965. opisao Witkop kao rijedak AD poremećaj zubi i noktiju s vrlo rijetko zahvaćenom kosom (36). Gen MSX1 otkriven je 2001. kao uzrok WS-a (37). Incidencija je procijenjena na 1 – 2 : 10 000 živorođenih, bez prisutne razlike u spolovima (38). Defekti nokta očituju se kao displastične promjene, nokti su hipoplastični, tanki, te je prisutna koilonihija i onihoreksa. Promjene su obično jače izražene na nožnim prstima i u djetinjstvu, te se s godinama ublažavaju (37). Dentalni poremećaj koji je glavna značajka WS-a je hipodoncija, a prate ju i mikrodoncija s dijastemama i konični zubi. Hipodoncijom su najčešće zahvaćeni mandibularni incizivi, drugi molari i maksilarni očnjaci (31). U nekoliko slučajeva opisana je i hipotrihoza koja se očituje kao tanka i rijetka kosa, no u većini slučajeva kosa je normalna (37). Dijagnoza WS-a uspostavlja se na temelju kliničkog i radiološkog nalaza uz prisutnu obiteljsku anamnezu, a liječenje je simptomatsko i potporno. Rana dijagnoza omogućuje ranu intervenciju kojom se poboljšava narušena estetika i time smanjuje emocionalni i psihosocijalni stres na pojedinca (37).

2.4.1.2. Mezodermne displazije

Mezodermne displazije velika su skupina sindroma koja zahvaćaju displaziju vezivnog tkiva. Glavni predstavnik je Marfanov sindrom.

2.4.1.2.1. Marfanov sindrom

Marfanov sindrom (MS) je AD poremećaj vezivnog tkiva s incidencijom od 1 na 5000, bez sklonosti prema spolu, etničkoj pripadnosti ili geografskoj distribuciji (39). Prvi je put opisan 1896., a opisao ga je profesor pedijatrije Antoine Marfan na slučaju petogodišnje djevojčice kod koje je primijetio skeletne abnormalnosti (31). Kroz 20. stoljeće otkrili su se dodatni

simptomi sindroma, kao i njegov uzrok. Mutacija gena za fibrilin-1 (FBN1) koji se nalazi na dugom kraku 15. kromosoma (15q21.1) zaslužna je za nastanak MS-a. Taj gen odgovoran je za kodiranje glikoproteina FBN1, glavne sastavnice mikrofibrila izvanstaničnog matriksa (39). MS je multisistemska poremećaj vezivnog tkiva koji zahvaća kardiovaskularni, muskuloskeletni, respiratorni, središnji živčani sustav, oči i kožu, a glavna obilježja sindroma pogađaju kosti, oči i kardiovaskularni sustav. Od skeletnih anomalija najčešće se prvo uoči visok stas i neproporcionalnost ekstremiteta. Povećan uzdužni rast rebara može uzrokovati pectus excavatum, a u 88 % osoba s MS-om karakteristično se javlja arahnodaktilija - izrazito dugi i izduženi prsti na rukama i nogama (31,39). Ostale skeletne malformacije koje se mogu pojaviti uključuju torakolumbalnu skoliozu, slabost zglobnih veza, hiperekstenzibilnost zglobova, pes planus, proturziju acetabuluma i kamptodaktiliju (31,39). Nadalje, najčešće očne manifestacije sindroma su ektopija leće i miopija. Do ektopije dolazi zbog labavosti ligamenata, ali unatoč dislokaciji leće, vid je u više od 80 % slučajeva normalan (31). MS se u kardiovaskularnom sustavu manifestira kao disekcijska aortna aneurizma, aortni regurgitacijski šum i abnormalan elektrokardiogram. Do aneurizme u aorti dolazi zbog cističnih nekroza u lamini medii koje dovode do postupne dilatacije žile, i ako se ne liječi, do disekcije aorte (31). Disekcija aorte glavni je uzrok prerane smrti osoba s MS-om, a kod djece češći je uzrok smrti pojava prolapsa mitralnog zalistka s regurgitacijom zaliska (39). Što se tiče orofacijalnih karakteristika MS-a zabilježene su: dolichocefalija, izraženi supraorbitalni grebeni i čelo, visoko nepce, mandibularni prognatizam, poremećaji temporomandibularnog zgloba, spljoštene zigomatične kosti, palpebralne fisure koje su nagnute prema dolje, a zubi su zbijeni, dugi i uski s često prisutnim malokluzijama (31,39). Dijagnoza MS-a postavlja se na temelju kliničkih testova – antropometrijske evaluacije, metakarpalnog indeksa i oftalmološkog nalaza, no u djetinjstvu je često zahtjevna jer neki klinički znakovi postaju vidljivi tek s godinama. Liječenje je simptomatsko i potporno te često uključuje ortopedsku i kardiovaskularnu kirurgiju. Najveći problem predstavlja terapija kronične boli koja se javlja u 47 % do 92 % slučajeva, a može imati i psihičke posljedice. Iako dijagnoza MS-a ograničava osobama životne mogućnosti, uz multidisciplinarnu potporu, osobe mogu imati normalan životni vijek (40).

2.4.2. Hamartoneoplazijski sindromi

Hamartoneoplazijski sindromi skupina su koja obuhvaća zahvaćenost jednog, dva ili sva tri sloja zametnih stanica, a glavna obilježja su pojava hamartoma, hiperplazija tkiva i sklonost neoplazijama (31).

2.4.2.1. Gardnerov sindrom

Gardnerov sindrom jest AD nasljedni poremećaj koji se smatra fenotipskim oblikom obiteljske adenomatozne polipoze, a naziv je dobio prema Eldonu J. Gardneru koji je 1951. prvi opisao njegove značajke (41,42). Uzrokuje ga mutacija tumor supresorskog gena APC-a lociranog na dugom kraku 5. kromosoma (5q21), a on je uzrok i drugih oblika obiteljske adenomatozne polipoze (41,42). Prevalencija GS-a je između 1 : 8.000 i 1 : 14.000 živorođenih te u 75 % slučajeva zahvaća više članova iste obitelji (41). Karakteristična trijada simptoma GS-a uključuje nasljednu polipozu, multiple osteome i tumore mekih tkiva. Za polipozu je u GS-u karakteristično pojavljivanje nekoliko stotina do tisuća polipa, najčešće u rektumu i debelom crijevu, no mogu se pojaviti i u drugim dijelovima gastrointestinalnog sustava. Njihovo pojavljivanje započinje u pubertetu te u drugom i trećem desetljeću dostižu vrhunac. Vrlo je važno redovito pratiti njihovo stanje pretragama kolonoskopije jer imaju izraženu tendenciju maligne transformacije. Incidencija maligne transformacije raste s godinama i smatra se 100-postotnom u dobi iznad 50 godina (41). Nadalje, drugo glavno obilježje GS-a su osteomi, benigne osteogene lezije koje sporo proliferiraju, a najčešće se nalaze u orofacijalnom području. Zbog spore proliferacije njihov je rast bezbolan i često prolaze nezamijećeni sve dok ne narastu dovoljno da uzrokuju estetske probleme. Lokalizirani su uglavnom u mandibuli i frontalnim kostima te etmoidnom i frontalnom sinusu, no mogu se pojaviti i u bilo kojoj drugoj kosti. Njihovo uklanjanje nije indicirano osim ako nisu simptomatski i ako ne narušavaju estetiku lica, pogotovo jer recidiviraju nakon nekoliko mjeseci (41). Posljednji iz trijade simptoma su tumori mekih tkiva i oni se očituju kao epidermoidne ciste, fibromi, karcinom tiroidne žlijezde, dezmoidni tumori i fibromatitis, a s najvećom učestalošću su epidermoidne ciste koje su benigne tvorbe. One se u zdravoj populaciji javljaju isključivo poslije puberteta, dok je za GS karakteristično njihovo pojavljivanje i ranije, čak i tijekom puberteta (41). U dijagnozi GS-a veliku ulogu imaju stomatolozi jer su osteomi čeljusti vrlo česta i rana manifestacija, javljaju se u prosjeku 17 godina prije crijevnih polipa, što omogućuje praćenje pacijenta i rano otkrivanje polipa, a time i kolorektalnog karcinoma. Zasad jedina učinkovita metoda prevencije nastanka kolorektalnog karcinoma jest profilaktičko kirurško liječenje koje se provodi krajem 2. desetljeća života. Rizik od pojave recidiva iznosi 12 – 32 % u 20 godina i 45 % u 30 godina (43).

2.4.2.2. Neurofibromatoza

Neurofibromatoza je naziv za AD skupinu poremećaja koje karakterizira spektar tumora živčanih ovojnica uz istodobno zahvaćanje drugih sustava (44). U skupinu neurofibromatoza ubrajaju se neurofibromatoza 1, neurofibromatoza 2 i schwannomatoza, među kojima je najučestalija neurofibromatoza 1. Neurofibromatoza 1 (NF1), zvana i von Recklinghausenova bolest, zahvaća otprilike 1 od 3000 osoba u svijetu, a uzrokuje ju mutacija gena NF1 koji kodira protein neurofibromin (tumorsupresorski protein) i nalazi se na dugom kraku 17. kromosoma (44). Sindrom karakterizira pojava višestrukih kutanih neurofibroma, multiplih cafe-au-lait makula, Lischovih nodula i pjega u aksilarnom i ingvinalnom području (45). Prvi znaci sindroma javljaju se pri rođenju ili u ranom djetinjstvu u obliku cafe-au-lait makula kojih treba biti minimalno 6 i promjera većeg od 15 milimetara da bi bili viđeni kao pozitivan dijagnostički kriterij sindroma. Makule nisu povezane s težinom sindroma niti su predilekcijsko mjesto za razvoj neurofibroma. Osim makula u ranom djetinjstvu u gotovo svih pacijenata pojavljuju se Lischovi noduli ili melanocitni hamartomi koji su nepravilno raspoređeni unutar šarenice. Neurofibromi su benigni tumori živaca koji se mogu pojaviti bilo gdje u tijelu i obično se počnu pojavljivati oko početka puberteta, no mogu se pojaviti i u djetinjstvu. U oko 30 % osoba s NF1 javljaju se pleksiformni neurofibromi koji zahvaćaju brojne živčane ovojnice i ogranke i tvore difuznu masu zadebljanih živaca, a najčešće se javljaju u području nervusa maxilarisa, druge grane nervusa trigeminusa. Zbog pojave pleksiformnih neurofibroma u području kraniofacijalne regije koji uzrokuju promjene koštanih i mekih tkiva, primjetna su izobličenja i asimetrije lica. Oralnim pregledom može se primijetiti hiperplastičan alveolarni greben i gingiva, hiperplastičan i asimetričan jezik te distopični zubi koji su djelomično prekriveni gingivom. Također, mogu se pojaviti i oralni neurofibromi, defekti cakline i dentina, povećane fungiformne papile ili intraosealne lezije vidljive na ortopantomogramu (44,45). Osim navedenih glavnih obilježja, sindrom zahvaća skeletni sustav, središnji živčani sustav i postoji općenita sklonost neoplazijama. Od neoplazmi, često se javlja gliom vidnog živca, u 1,5 % do 15 % osoba s NF1, koji se najčešće pojavi do sedme godine života, no vrlo rijetko je simptomatski. Skeletne promjene u obliku displazije zahvaćaju sfenoidnu kosti i duge kosti – bilo koju no najčešće tibiju, fibulu, ulnu i radius. Također, oko 50 % osoba s NF1 ima kognitivno oštećenje, uključujući poteškoće u učenju, poremećaj pažnje, probleme u ponašanju i intelektualno oštećenje. Za uspostavu dijagnoze, pacijent mora imati barem dva od karakteristična obilježja – optički gliom, skeletnu displaziju ili srodnika kojem je dijagnosticirana NF1. Liječenje NF1 trenutačno uključuje redovito praćenje pacijentovog stanja, kirurško liječenje progresivnih lezija i genetsko savjetovanje. Pleksiformni neurofibromi

kirurški se liječe kada narastu i uzrokuju simptome vršeci pritisak na okolne strukture, ali često recidiviraju jer ih nije moguće potpuno ukloniti. Treba ih se redovito pratiti jer se u 8 % do 13 % slučajeva maligno transformiraju (44).

2.5. Sindromi s rascjepom usne i nepca

Rascjepi usne i nepca najčešće su kongenitalne malformacije orofacijalne regije koje se javljaju kao izolirani poremećaji ili u sklopu sindroma. Opisano je preko 300 sindroma u sklopu kojih se svrstava i neki od oblika rascjepa: izolirani rascjep usne, izolirani rascjep nepca ili rascjep usne i nepca (46).

2.5.1. DiGeorgeov sindrom

DiGeorgeov sindrom čest je sindrom koji zahvaća skoro 1 od 3000 djece, a naziv je dobio po Angelu DiGeorgu koji je 1965. opisao povezanost embriološke derivacije srca, timusa i paratireoidnih žlijezda kod pacijenata s malformacijama zglobova. Naziv DiGeorgeov sindrom danas označava pacijente s odgovarajućim fenotipom, koji mogu i ne moraju imati hemizigotnu deleciju kromosoma 22q11.2 kao uzrok malformacije, dok je „sindromi delecije kromosoma 22q11.2“ naziv za sve sindrome uzrokovane tom delecijom (47,48). Osim DiGeorgeovog sindroma, deleciju kromosoma 22q11.2 može se naći i u 80 % slučajeva velokardiofacijalnog sindroma, CHARGE sindromu i sindromu mačjeg oka (48). Upravo zbog navedenog, može doći do zabune u nomenklaturi jer postoje pacijenti koji imaju deleciju koji ne spadaju u kategoriju klinički definiranog sindroma, a postoje pacijenti koji imaju DiGeorgeov sindrom koji nemaju deleciju. Do delecija najčešće dolazi spontano zbog abnormalnosti u mejotičkoj razmjeni (48). Glavne fenotipske značajke uključuju srčane anomalije, imunološke deficite, nepčane defekte i kognitivne poremećaje. Od srčanih anomalija javljaju se Fallotova tetralogija, plućna atrezija, truncus arteriosus, prekinuti luk aorte i defekt ventrikularnog septuma. Imunološki sustav zahvaćen je u otprilike 75 % slučajeva, a smatra se da simptomi nastaju sekundarno zbog hipoplazije timusa. Ozbiljnost se kreće od odsustva tkiva timusa i bez cirkulirajućih T stanica do potpuno normalnog broja T stanica. Većina bolesnika s delecijom umjereno je imunokompromitirana i ne razvijaju oportunističke infekcije. Virusne infekcije mogu biti produljene, a abnormalna anatomija nepca može dovesti do kompromitirane drenaže i povećane osjetljivosti na bakterijske infekcije gornjih dišnih putova. Jedna od sekundarnih posljedica imunološke deficijencije jest autoimuna bolest, koja se viđa u otprilike 10 %

pacijenata, a najčešće se javlja juvenilni idiopatski artritis i hematološke autoimune bolesti (49). Nepce je zahvaćeno u većine pacijenata i pridonosi lošem hranjenju, kvaliteti i usvajanju govora. Najčešće se viđaju submukozni rascjepi i rascjepi nepca, dok je rascjep usne relativno rijedak. Iako defekti nepca nisu opasni po život, mogu biti uznemirujući roditeljima i ometati hranjenje (49). Nadalje, kognitivne su funkcije narušene, smatra se da se zbog mikrocefalije s najčešće zahvaćenim parijetalnim režnjem dolazi do nižeg ili graničnog IQ prosjeka, slabe vizualno-perceptivne sposobnosti i planiranja, jezičnih poteškoća i neverbalnih poteškoća učenja (49). Sindrom se može dijagnosticirati kliničkim pregledom djeteta, no i prenatalno ultrazvučnom pretragom na kojoj se može primijetiti rascjep nepca, polidaktilija, polihidramion ili srčana anomalija. Također, mogu se raditi i invazivni testovi kod fetusa većeg rizika ili radi potvrde dijagnoze. Liječenje u potpunosti ovisi o dobi i fenotipu. Pacijenti se mogu pojaviti u bilo kojoj dobi, iako se većina identificira ubrzo nakon rođenja zbog prisutnosti srčane anomalije (49). U novorođenčadi, fizikalni pregled, laboratorijske i radiološke pretrage trebale bi biti usmjerene na poremećaje koji zahtijevaju hitnu intervenciju kao što su srčane anomalije, hipokalcijemija, teška imunodeficijencija ili malrotacija crijeva. U dobi od 2 do 4 godine potrebno je obratiti pažnju na razvoj i govor, dok školska dob zahtijeva obraćenje dodatnu pažnje na kognitivni razvoj i rast. Poremećaji ponašanja i psihijatrijski poremećaji viđaju se kod tinejdžera i odraslih (49).

2.5.2. Sindrom van der Woude

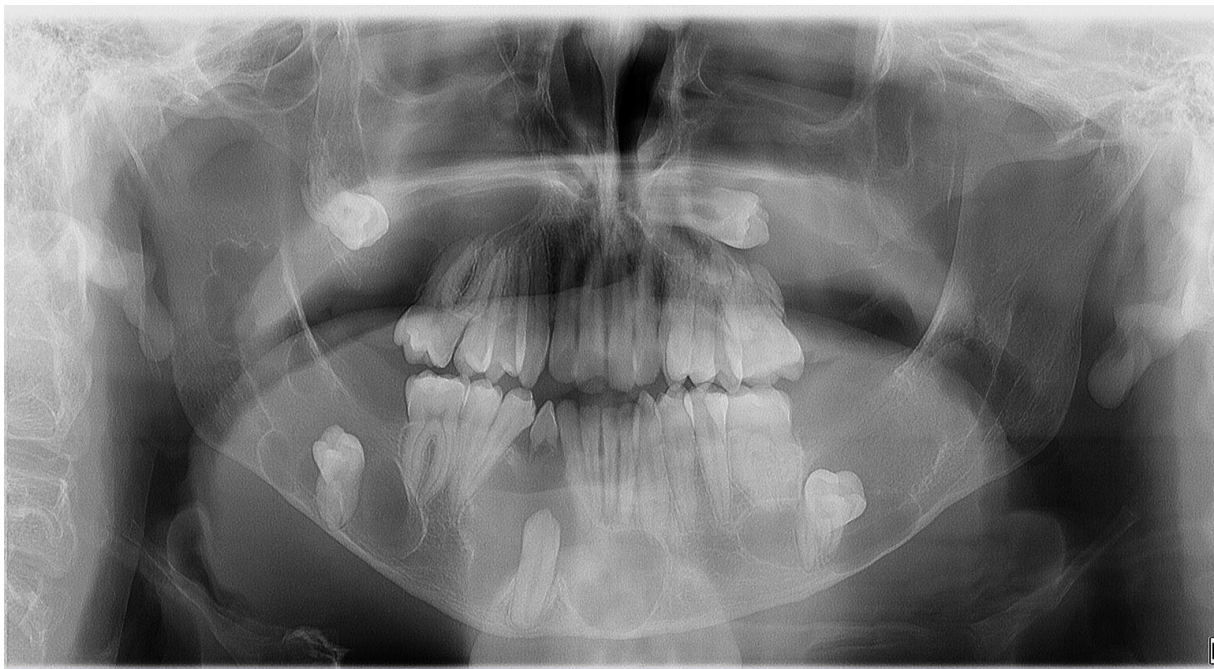
Sindrom van der Woude (VDW) jest AD kraniofacijalni poremećaj s varijabilnom ekspresijom i potpunom penetrantnosti, a karakterizira ga pojava rascjepa usne i/ili nepca te kongenitalnih paramedijalnih jamica donje usne. Sindrom je prvi put opisala Anna van der Woude 1954., te je po njoj i dobio ime (50). VDW najčešći je oblik sindromskog orofacijalnog rascjepa, čini 2 % svih slučajeva, a uzrokuje ga mutacija IRF1 (interferon regulatory factor 1) gena koji je lociran na kromosomu 1q32.2 (51). Incidencija sindroma u općoj populaciji procjenjuje se na 1 na 36 600 – 60 000 (50). Iako je za sindrom karakteristična pojava rascjepa usne i nepca uz pojavu paramedijalnih jamica, VDW se može prezentirati i kao rascjep bez usnih jamica, usne jamice bez rascjepa ili usne jamice uz prisutnu mikroformu rascjepa. Primjer mikroforme rascjepa nepca je klinički prisutan rotirani gornji lateralni inciziv za 90°. Kongenitalne paramedijalne jamice na donjoj usni obično se pojavljuju bilateralno i u 80 % do 90 % slučajeva. Usne jamice se nazivaju i sinusima jer su one otvori izvodnih kanala akcesornih žlijezda slinovnica (50). Uz osnovne karakteristike, jedan od čestih dentalnih anomalija koje se

moгу primijetiti je hipodoncija. Hipodoncija se javlja u 10 % do 20 % osoba s VDW-om, a najčešće su hipodontni zubi gornji lateralni incizivi i drugi molari u mliječnoj i trajnoj denticiji (51). Diferencijalna dijagnoza treba uključiti sindrom poplitealnog pterigijuma i orofaciogigitalni sindrom koji se smatraju kompliciranijim od VDW-a (52). Dijagnoza se postavlja na temelju kliničkog nalaza, no potvrđuje se molekularnim testiranjem kojim se u oko 72 % slučajeva dokaže mutacija IRF1 gena. Također, prenatalnim ultrazvučnim pregledom može se u drugom tromjesečju uočiti rascjep usne, dok je rascjep nepca teže vidjeti na ultrazvuku (51). Liječenje VWS-a uključuje multidisciplinarni pristup, gdje su osim maksilofacijalnog kirurga u liječenje uključeni i logoped, psiholog, ortodont, oralni kirurg, otorinolaringolog. Kirurško zbrinjavanje rascjepa nepca započne u ranom djetinjstvu kako bi se djetetu omogućio normalan razvoj i izgled lica. Kirurško zbrinjavanje jamica donje usne je kozmetičko, no radi se jer postoji i rizik od čestih upala. Nadalje, prijavljen je slučaj karcinoma skvamoznih stanica koji se razvija iz kronično upaljene usne jamice što nas upozorava na temeljitu procjenu, ranu intervenciju i liječenje tog stanja. Ekstremniji fenotipovi kod roditelja teže proizvesti ekstremniju ekspresiju kod njihove djece. Međutim, slabiji izrazi VWS-a su česti i treba ih aktivno tražiti prilikom savjetovanja obitelji o rascjepu usne ili rascjepu usne i nepca, svi pacijenti trebaju biti obaviješteni o dominantnom nasljeđivanju ovog poremećaja i pružiti adekvatno genetsko savjetovanje (52).

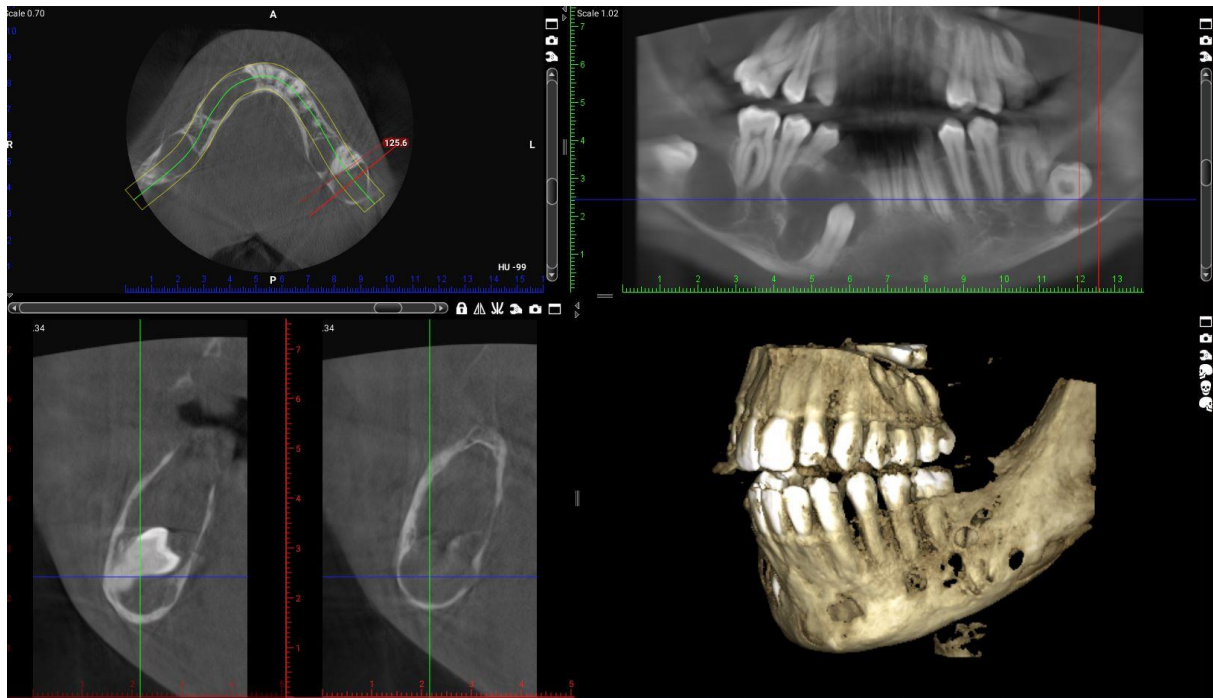
2.6. Gorlin-Goltz sindrom

Gorlin-Goltz sindrom (GG), poznat i pod nazivom sindrom nevoidnog bazocelularnog karcinoma, rijedak je AD poremećaj varijabilne ekspresivnosti (54). Prvi zapis sindroma opisao je Jarish 1894., no ime je dobio prema Gorlinu i Goltzu koji su 1960-ih opisali trijadu poremećaja koji uključuju multiple bazocelularne karcinome (BCC), višestruke keratociste (KC) u čeljusti i abnormalnosti skeleta. Kroz daljnja istraživanja otkrile su se i druge kliničke manifestacije, kao i posljedice i uzrok. GG uzrokuje mutacija gena PTCH1, lociranog na kromosomu 9q22.3, koji kodira receptor uključen u signalni put Sonic Hedgehog (55). Osim PTCH1 gena, GG mogu uzrokovati i mutacije SUFU, PTCH2, SMO ili GLI gena. Iako se u većini slučajeva GG nasljeđuje autosomno dominantno, u oko 40 % slučajeva mutacija nastaje de novo (54). Prevalencija sindroma procijenjena je na 1 : 60 000, no u različitim studijama viđena je u rasponu od 1 : 57 000 do 1 : 256 000, bez razlike u spolovima, a najčešće je zahvaćena bijela rasa (54). Multipli BCC-i prva su glavna karakteristika sindroma te

najučestalija kožna anomalija. Pojavljuju se najčešće u dobi između puberteta i 35. godine života, iako su viđeni i u djece od 3 do 4 godine. Broj BBC-a varira od nekoliko do nekoliko tisuća, lokalizirane su najčešće na licu, prsima i leđima, promjer im je od 1 milimetar do 10 milimetara i mogu biti u raznim oblicima, od papula ili nodusa boje kože do ulceroznih plakova. Obično su benigne tvorbe, a vrlo rijetko se javljaju u agresivnom obliku koji infiltrira okolne kosti. Druga karakteristika koja je glavna značajka sindroma su multiple KC u čeljusti. Javljaju se u 90 % pacijenata starijih od 40 godina, a najčešće su lokalizirane u mandibuli (angulus u 44 %, 18 % frontalno područje) (54). KC često su prvi klinički simptom koji se javlja već u dobi od 4 godine, a karakterizira ih agresivan rast s lokalnom destrukcijom kosti i čestim recidivima (56). Iako imaju agresivan rast, često su asimptomatske, dok ne narastu dovoljno da uzrokuju simptome, a ponekad mogu maligno proliferirati u ameloblastom (55). Ostali orofacijalni simptomi GG-a koji se mogu uočiti su: makrocefalija, hipertelorizam koji je često povezan s telekantusom, blagi mandibularni prognatizam i različite malokluzije (54). Treći simptom iz prvotno opisane trijade simptoma su skeletne anomalije koje najčešće zahvaćaju kralješke, rebra i lopatice. Zbog različitih manifestacija sindroma, osobe s GG-om trebaju multidisciplinarni pristup za uspostavu dijagnoze, liječenje i praćenje (55). Liječenje KC-a može biti konzervativno, agresivno i radikalno, a ovisi o dobi pacijenta, veličini i lokalizaciji lezije te njezina odnosa s okolnim tkivom (54).



Slika 1. Ortopantomogram osobe s Gorlin-Goltz sindromom. Preuzeto s dopuštenjem autora:
izv. prof. dr. sc. Dragana Gabrić, dr. med. dent., spec. oralne kirurgije



Slika 2. CBCT snimka iste osobe s Gorlin-Goltz sindromom. Preuzeto s dopuštenjem autora:
izv. prof. dr. sc. Dragana Gabrić, dr. med. dent., spec. oralne kirurgije

2.7. Kleidokranijalna displazija

Kleidokranijalna displazija (KKD) ili kleidokranijalna dizostoza rijetki je AD poremećaj koji ima visoku penetrantnost i varijabilnu ekspresiju. Prevalencija u svijetu procjenjuje se na oko 1 : 1 000 000, bez razlike u zahvaćenosti spolova (57). Zasad jedini poznati uzrok KKD-e jest mutacija gena RUNX2 koji kodira protein faktora transkripcije uključenog u diferencijaciju osteoblasta, morfogenezu zuba i histodiferencijaciju epitelnog caklinskog organa. Mutacije navedenog gena otkrivaju se u približno 65 % pacijenata s kliničkom dijagnozom. Glavne značajke sindroma su: prekobrojni zubi, hipoplastična maksila, odgođeno nicanje zubi i hipoplazija ili aplazija ključnih kosti. Ostala kraniofacijalna obilježja uključuju: hipertelorizam, širok i spljošten korijen nosa, otvorenost prednje fontanele, obrnuti kruškoliki oblik kalvarije uz povećan opseg glave, retruziju srednje trećine lica i relativni mandibularni prognatizam (57). Od dentalnih anomalija još se mogu primijetiti odgođena ekfolijacija mliječnih zuba uz sekundarnu retenciju trajnih zuba s prosječnim kašnjenjem od 4 godine, nepotpun razvoj korijena, taurodontizam, odontogene ciste oko neizniklih zuba, ektopično smješteni iznikli zubi, a najčešći prekobrojni zubi su zubi u fronti i premolari. Radiološki na panoramskim snimkama čeljusti mogu se uočiti abnormalnosti oblika uzlaznog kraka ramusa mandibule, U-

oblik sigmoidnog usjeka na mandibuli, uzak i šiljast koronoidni nastavak koji je smješten posteriorno, uzak i često diskontinuiran zigomatični luk s karakterističnim zavojem prema dolje i slabo pneumatizirani paranazalni sinusi. Dijagnoza KKD-a često je kasna jer se većina kraniofacijalnih obilježja razvija do adolescencije kada počnu biti uočljive i jer su medicinske komplikacije rijetke. Liječenje pacijenata je individualno, ovisno o potrebama i zahtjevima pacijenata, dobi u kojoj je postavljena dijagnoza i socio-ekonomskim okolnostima. Rana dijagnoza važna je jer se ranijim liječenjem postiže veća vjerojatnost da se ortodontski potpomognutim nicanjem trajnih zubi postigne estetski i funkcionalni stabilan rezultat, to jest okluzija. Inače, u terapiji sudjeluju specijalisti stomatologije i maksilofacijalne kirurgije koji suradnjom osiguravaju stabilnu okluziju i poboljšanu estetiku orofacijalne regije (57).

2.8. Murray-Puretić sindrom

Murray-Puretić sindrom (MP), zvan i Puretićev sindrom, dobio je ime prema Murrayu koji ga je 1873. prvi opisao te Puretiću i suradnicima koji su 1962. i 1971. detaljnije opisali anomalije i svrstali ga kao zaseban oblik mezenhimne displazije. Vrlo je rijedak sindrom kojem uzrok nije poznat, no predlaže se AR pozadina jer je viđen kod braće i sestara zdravih roditelja s često utvrđenim konsangvinitetom (58). Karakteristike koje obilježavaju MP su hijalini fibromi najčešće na vlasištu i leđima, osteolitičke lezije (u lubanji, dugim kostima, falangama), kontrakture zglobova (prsti, laktovi, kukovi, koljena) i fibromatoza gingive (58,59). Multipli hijalini fibromi javljaju se i na licu, uškama i nosu, a rjeđe na ekstremitetima i prstima. Nadalje, često su pomični, no mogu biti i fiksirani za podlogu, konzistencija varira od meke do tvrde, a veličina im je u rasponu od veličine oraha do veličine naranče (58,59). Orofacijalne karakteristike koje se prepoznaju su: generalizirana hiperplazija gingive, koja se pojavljuje u prvoj godini života, i tumori u usnoj šupljini koji mogu učiniti obraze i usta induriranim te otežati otvaranje usta (58). Liječenje pacijenata s MP-om je simptomatsko i potporno. Tumori se kirurški mogu ukloniti, no često recidiviraju, stoga se ograničava njihovo uklanjanje na one koji narušavaju funkciju ili život pacijenta. Također, gingivektomija se provodi kod liječenja hiperplazije gingive, no zbog recidiva se isto ostavlja kao metoda liječenja u agresivnijim slučajevima (60).

2.9. Sindromi imunološkog podrijetla

2.9.1. Behçetov sindrom

Behçetov sindrom (BS), odnosno Behçetova bolest, prvi je 1937. opisao Hulusi Behçet kao bolest s orogenitalnim ulceracijama i uveitisom, no danas se definira kao sistemski vaskulitis nepoznatog podrijetla s relapsirajućim i remitirajućim tijekom (61). BS obuhvaća heterogeni spektar kliničkih manifestacija koje mogu zahvatiti kožu, sluznicu, zglobove, oči, krvne žile (arterije i/ili vene), živčani i gastrointestinalni sustav. Naziva se i „bolest puta svile“ zbog svoje geografske rasprostranjenosti, veća je prevalencija u mediteranskom području, Bliskom i Dalekom Istoku te se proteže do Japana (61,62). Prvi znakovi BS-a počnu se pojavljivati u trećem desetljeću života osobe te je u prvih nekoliko godina prisutna teža klinička slika koja pokazuje tendenciju smanjenja s godinama i u oko 60 % pacijenata dolazi do potpune remisije unutar 20 godina od dijagnoze. Sindromom su zahvaćena podjednako oba spola, no muškarci imaju tendenciju težeg tijeka bolesti. Najčešće promjene koje se pojavljuju su prvo opisane mukokutane i okularne manifestacije te se one smatraju njegovim obilježjima. Mukokutane lezije očituju se u obliku ulceracija na oralnoj i genitalnoj sluznici te papulopustularnih i nodularnih lezija na koži (61). Oralne ulceracije klinički se ne mogu razlikovati od afti. Lokalizirane su uglavnom na sluznici usana ili obraza, gingivi i jeziku te poput minornih afti cijele kroz nekoliko dana bez ožiljka. Ulceracije su ovalne, ravne i plitke, jasno odvojene od ostatka sluznice s crvenim rubom i prekrivene fibrinskom pseudomembranom (63). Genitalne ulceracije nalaze se u području skrotuma u muškaraca ili na veliki i malim stidnim usnama u žena te one cijele bez ožiljka kroz 10 do 30 dana (61). Papulopustularne lezije, odnosno akne, javljaju se u 85 % osoba s BS-om i najčešće se manifestiraju na licu, gornjem dijelu prsa, vratu, ramenima i ekstremitetima. Smatraju se benignim lezijama i cijele spontano bez ožiljka kroz 2 do 3 dana. Promjene oka javljaju se u oko 50 % osoba s BS-om te su učestalije kod muškaraca, a najčešća manifestacija je negranulomatozni stražnji ili panuveitis koji je obično bilateralan (61). Osim mukokutanih i očnih manifestacija, javljaju se i zglobne, vaskularne, neurološke i gastrointestinalne anomalije. Zglobovi su zahvaćeni u 50 % do 80 % osoba s BS-om i obično se javljaju u obliku rekurentnih asimetričnih mono- ili oligoartritisu ili artralgijske, najčešće u donjim ekstremitetima. Simptomi koji se javljaju u zglobovima su samoograničavajući i nestaju kroz 2 do 4 tjedna bez zaostatne deformacije (61). Zahvaćenost krvnih žila razlikuje se od ostalih sistemskih vaskulitisa jer zahvaća istodobno i arterije i vene svih veličina te je zbog toga dobio klasifikaciju „vaskulitis varijabilnih krvnih žila“. Najčešće su manifestacije površinska i

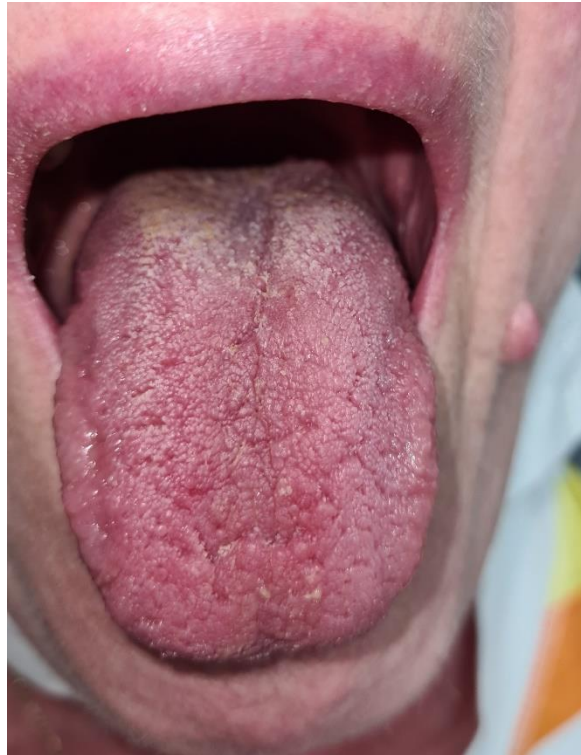duboka venska tromboza koje u najtežim slučajevima dovode do posttrombotičkog sindroma, a najčešće se javljaju u ekstremitetima. Specifična grupa pacijenata zahvaćena je pojavom rekurentnih upalnih tromboza koje češće zahvaćaju vene i nazvana je „angio-Behçet“. Vaskularna zahvaćenost BS-om ima veliki utjecaj na morbiditet i mortalitet te je vodeći uzrok smrti (61). Neurološka manifestacija BS-a prisutna je u 5 % pacijenata s većom prevalencijom u muškaraca. Manji dio slučajeva povezan je s trombozom cerebralnog venskog sinusa, a većinski (80 – 90 %) predstavlja parenhimske neurološke manifestacije zvane „neuro- Behçet“. Uz vaskularne manifestacije, neurološke manifestacije su vodeći uzrok smrti osoba s BS-om te se smrt ili gubitak neovisnosti javlja u 25 % do 60 % osoba. Najrjeđe zahvaćeni sustav jest gastrointestinalni s oko 5 % bolesnika, podjednako u oba spola, a veća je prevalencija uočena na Dalekom Istoku (61). Dijagnoza BS-a uspostavlja se uglavnom na temelju kliničke slike, a liječenje ovisi o zahvaćenim sustavima, no najčešće se u terapiji koriste imunosupresivi (azatioprin, ciklofosamid, talidomid, kolhicin) i kortikosteroidi (glukokortikoidi) koji ublažavaju simptome (62). U liječenju oralnih ulceracija koriste se topikalno kortikosteroidi, antiseptici i anestetici, kao i kod liječenja afti minor.

2.9.2. Sjögrenov sindrom

Sjögrenov sindrom (SS), poznat i pod imenom sicca sindrom, sistemna je autoimuna bolest nepoznate etiologije koju je 1932. opisao danski oftalmolog Henrik Sjögren kao trijas simptoma kerokonjunktivitisa sicca, kserostomije i reumatoidnog artritisa kod 19 žena (64). Pojam SS-a u današnje vrijeme odnosi se na keratokonjunktivitis sicca i kserostomiju koje su uzrokovane limfocitnim infiltratom žlijezda slinovnica i suznih žlijezda. Prevalencija u općoj populaciji varira od 0,1 % do 4,8 %, češće se pojavljuje u srednjoj do starijoj dobi, a čak devet puta češće se javlja u žena (65). Iako su glavne manifestacije sindroma promjene u egzokrinim žlijezdama, sindromom mogu biti zahvaćeni gotovo svi organski sustavi. SS može se klasificirati kao primarni ako se javlja samostalno, ili sekundarni ako se javi uz drugu sistemsku autoimunu bolest kao što je reumatoidni artritis, sistemski eritematozni lupus ili skleroderma (66). Klinički simptomi subjektivnog osjećaja suhoće usta i očiju na koje se osobe žale moraju se dodatnim dijagnostičkim testovima objektivizirati i potvrditi kako bi se mogli koristiti u uspostavi dijagnoze jer se oko 30 % stanovništva žali na suhe oči ili usta (67). Subjektivni osjećaj suhoće očiju pacijenti opisuju kao peckanje, nelagodu, osjećaj pijeska u očima te je moguća pojava crvenila, a osjećaj suhoće u usnoj šupljini pacijenti opisuju kao otežano gutanje suhe hrane,

potrebu za uzimanjem gutljaja vode tijekom jela i buđenje tijekom noći kako bi uzeli gutljaj vode. Objektivni test za suhoću usne šupljine je kvantitativno mjerenje nestimulirane i stimulirane sline kroz pet minuta, a oftalmološki testovi uključuju Schirmerov test i bojanje vitalnim bojama. Kvantitativno mjerenje nestimulirane sline provodi se tako da je pacijent u mirnom, udobnom položaju te kroz pet minuta u epruvetu pljuje svu slinu koja mu se skupi bez ikakvog podražaja, što znači da ne smije ni pričati. Mjerenje količine stimulirane sline izvodi se nakon mjerenja nestimulirane i provodi se tako da pacijent kroz pet minuta žvače parafinsku žvaku ili kiseli tvrdi bombon te izbacuje svu skupljenu slinu u epruvetu. Nakon završenog izvođenja testa, očitavaju se dobivene količine. Za dijagnozu smanjene količine sline, nestimulirana slina nakon 5 minuta mora iznositi 0,5 mL, a stimuliranja ispod 1,0 mL. Osim navedenih testova za uspostavu dijagnoze koriste se i biopsija malih žlijezda slinovnica te serumske pretrage. Biopsija malih žlijezda slinovnica uzima se obično s donje usne i na njoj se traži barem jedan limfocitni fokus na 4 mm^2 . Serumskim pretragama dokazuju se prisutnost protutijela protiv SS-A i SS-B. SS-A protutijela javljaju se u 50 – 60 % pacijenata s primarnim SS-om, no nisu specifična za SS te se javljaju i kod 50 % pacijenata sa sistemskim eritematoznim lupusom. SS-B protutijela su specifičnija, no budu dokazana u samo 25 % do 30 % pacijenata i gotovo uvijek su u kombinaciji sa SS-A protutijelima (67). U serumu, osim antitijela SS-A i SS-B, mogu se pronaći u preko 80 % pozitivna antinulearna antitijela (ANA) koja se pojavljuju i u drugim autoimunim bolestima kao što je reumatoidni artritis (67). Prema ACR (American College of Rheumatology) ili EULAR (Europska liga protiv reumatizma) kriterijima za dijagnosticiranje primarnog SS-a potrebno je skupiti 4 boda, a bodovi su raspodjeljeni tako da pozitivan nalaz limfocitnog fokusa u biopsiji malih žlijezda slinovnica i nalaz anti-SS-A svaki nosi po 3 boda, a po jedan bod vrijedi Schirmerov test $\leq 5 \text{ mm} / 5 \text{ min}$ na najmanje jednom oku, kvantum salivacije nestimulirane sline $\leq 0,1 \text{ mL/min}$ i rezultat bojenja oka ≥ 5 (67). Od ekstraglandularnih manifestacija sindroma često se pojavljuje umor, polineuropatija, Raynaudov fenomen, Jaccoud artropatija, u dvije trećine se javlja hepatomegalija, glomerulonefritis i dr. (65). Najopasnija komplikacija koja se javlja u 5 % do 10 % pacijenata je Non-Hodgkin limfom zbog kojeg se pacijenti sa SS-om moraju redovito kontrolirati, a očituje se kao neupalno uvećanje parotidne žlijezde (65). Liječenje pacijenata s SS-om multidisciplinarno je i terapija je uglavnom simptomatska i potporna. Za ublažavanje suhoće oka i sprječavanje upalnih promjena oka propisuju se umjetne suze, a za ublažavanje simptoma suhih usta pacijenta savjetuje se poticanje lučenja sline ako je to moguće, žvakanjem žvakaćih guma sa ksilitolom ili bombona bez šećera, uzimanje puno malih gutljaja vode kroz dan i prema potrebi prije spavanja mogu primijeniti preparate umjetne sline za olakšanje

tijekom noći kada i u zdravih ljudi je lučenje sline smanjeno. Od velike je važnosti održavanje izvrsne oralne higijene zbog povećanog rizika od nastanka karijesa zbog manjka protoka sline.



Slika 3. Suhoća usta kod bolesnice sa Sjögrenovim sindromom. Preuzeto s dopuštenjem autora: dr. sc. Ivana Škrinjar, dr. med. dent., Zavod za oralnu medicinu.

3. RASPRAVA

Pod pojmom „sindrom“ smatra se skup anomalija koje zahvaćaju više organskih sustava i pojavljuju se zajedno te se raspoznaju kao određen poremećaj ili bolest, iako uzrok nije nužno poznat. Načini nasljeđivanja sindroma su razni, manjina se nasljeđuje monogeno, odnosno mendelskim nasljeđivanjem, kada je jedan gen uzročnik malformacije, dok se većini ne može odrediti jedinstven uzrok već se oni nasljeđuju multifaktorski, odnosno utjecaj na razvoj anomalije imaju geni i okolišni čimbenici. Na principima mendelskog nasljeđivanja opisuju se 4 osnovna tipa nasljeđivanja, a to su autosomno dominantno, autosomno recesivno, kodominantno i spolno vezano nasljeđivanje.

Sindromi koji su povezani s kromosomskim anomalijama i koji se najčešće manifestiraju u orofacijalnoj regiji su Downov sindrom (trisomija 21), Fra-X sindrom, Klinefelterov sindrom (47, XXY), Patau sindrom (trisomija 13), Treacher Collinsov sindrom i Turnerov sindrom (45,X). Downov sindrom najprepoznatljiviji je i jedan od najučestalijih sindroma koji nosi rizik od pojave 1 : 1925 u dobi majke od 20 godina, a 1 : 50 u dobi majke od > 50 godina (6). Njegova dijagnostika može biti prenatalna, kao dio rutinske provjere, i često postnatalna kliničkim pregledom. Iako djeca s Downovim sindromom imaju nisku incidenciju karijesa zbog dijastema i obilne salivacije, zahvaćaju ih izražene parodontopatije. Sistemno djeca s Downovim sindromom imaju najviše problema s pretilosti i razvojem dijabetesa te pogoršanjem prisutnih kardiopulmonalnih anomalija (9). Fra-X sindrom drugi je najčešći uzrok mentalne retardacije koja se monogenski nasljeđuje, odmah iza Downovog sindroma (12). Fenotip je izražen u muškaraca s varijabilnom izraženosti mentalne retardacije, a u žena su fenotipska obilježja izraženija kod prisutne niže inteligencije. Klinefelterov sindrom najčešći je oblik muškog hipogonadizma koji ostaje nedijagnosticiran u barem dvije trećine muškaraca zbog širokog spektra fenotipova (13). Naglasak je na poznavanju mogućih komorbiditeta koji uključuju učestalije kardiovaskularne i cerebrovaskularne bolesti kako bi se mogli prevenirati (14,15). Patau sindrom jest anomalija koja je teško spojiva sa životom i čest uzrok ranih fetalnih smrti. Njegove manifestacije zahvaćaju gotovo sve sustave te djeca u 90 % ne dožive 12 mjeseci, iako se medijan preživljenja povećava s razvitkom medicine (16). Treacher Collinsov sindrom razvija se od petog do osmog tjedna intrauterinog života te zahvaća anomalije prvog i drugog škržnog luka koji posljedično vode do dizmorfizma lica (18). Glavni izazov u toj mandibulofacijalnoj dizostozi jest uspostaviti stabilnu okluziju kako bi se postigla zadovoljavajuća funkcija stomatognatnog sustava i uz to riješiti problem estetike. Turnerov sindrom zahvaća 1 na 2000 živorođenih žena te ga karakterizira zastoj u rastu i hipergonadotropni hipogonadizam (19). Žene s Turnerovim sindromom imaju povećan rizik od

razvitka hipotireoze, celijakije, metaboličkog sindroma, osteoporoze i kardiovaskularnih poremećaja. Kongenitalne srčane mane smatraju se najozbiljnijim medicinskim problemima zbog visoke stope morbiditeta, a stopi morbiditeta pridonose i stečene srčane bolesti poput koarktacije aorte ili prolapsa mitralnih zalistaka. (20)

Dismetabolički sindromi uzrokovani su genetskim anomalijama specifičnih enzimskim proteina koji za posljedicu imaju neispravnost biokemijske funkcije enzima. Podijeljeni su u 7 kategorija, a dvije najčešće u orofacijalnoj regiji su mukopolisaharidoze i mukolipidoze (22). Mukopolisaharidoze nastaju zbog poremećaja u metabolizmu mukopolisaharida koji se nakupljaju u tkivima i lizosomima u obliku nerazgrađenih kiselih mukopolisaharida. Razlikuje se osam tipova poremećaja, a najučestaliji su Hurlerov sindrom, Hunterov sindrom i Morquioov sindrom. Hurlerov sindrom i Hunterov sindrom pokazuju slične simptome koji nastaju nakupljanjem GAG-a u tkivima zbog čega su se u početku smatrali jednim sindromom, sve do 1978. kada se identificirao različit uzrok pojedinog sindroma. Simptomi se počinju manifestirati u prvih 6 mjeseci postporođajno, nisu specifični i blaži su u Hunterovom sindromu, pa kasni uspostava dijagnoze i početak liječenja. Liječenjem se ublažavaju kliničke manifestacije bolesti, dok se neke mogu i prevenirati. Morquioov sindrom karakteriziraju skeletne displazije, nešto je učestaliji od Hurlerovog i Hunterovog sindroma, a javlja se u težem i blažem obliku koji se mogu razlikovati po dentalnom nalazu jer su dentalne anomalije prisutne samo u težem IVA obliku (22). Mukolipidoze nastaju zbog poremećaja u lizosomskom enzimu koji olakšava dodavanje manozna-6-fosfata lizosomskim enzimskim prekursorima i omogućuje njihov pravilan transport u lizosome, a najučestalija je mukolipidoza II. Mukolipidoza II progresivno je stanje karakterizirano ranom hipertrofijom alveolarnog grebena, ograničenjem kretnje zglobova u fleksiji i zadebljalom kožom u ranom djetinjstvu. Dijagnoza sindroma često kasni zbog sličnosti simptoma s učestalijim poremećajima kao što je rahitis (29). Pokazuje sličnosti s Hurlerovim sindromom, no razlikuje se po prisutnosti hipertrofije alveolarnog grebena i gingive, dok je za Hurlerov sindrom karakteristična pojava hiperplastičnog alveolarnog grebena i gingive (25,29).

Displazijski sindromi uzrokovani su abnormalnom organizacijom ili strukturom tkivnih stanica, a mogu se podijeliti na jednostavne i hamartoplazijske sindrome. Jednostavni displazijski sindromi zahvaćaju jedan zametni sloj i dijele se na ektodermne i mezodermne displazije. Ektodermne displazije karakterizira pojava jednog ili više osnovnih znakova – trihodisplazije, dentalnih defekta, onihodisplazije i dishidroze, uz dodatno zahvaćene druge strukture. HED je

glavni predstavnik, no uz njega je vrijedno spomenuti orofacioidigitalni sindrom, trihodentoosealni sindrom i Witkopov sindrom. HED zahvaća sva četiri osnovna znaka te ga karakterizira pojava tanke i rijetke kose, atrofične i suhe kože te je velika opasnost od pojave hiperpireksije. Dentalni nalaz hipodoncije, malih i koničnih zuba pomaže u uspostavi dijagnoze (33). Orofaciodigitalni sindrom karakterizira trihodisplazija i dentalni defekti uz anomalije prstiju, a češće zahvaća žene jer je učestala embrionalna smrt muškaraca sa sindromom u drugom i trećem tromjesečju trudnoće (34). OFDS pokazuje raznolikost u fenotipovima i često ga je teško na temelju fenotipskih obilježja razlikovati od drugih sindroma. Trihodentoosealni sindrom manifestira se kao kovrčava kosa u djetinjstvu ili kroz život, hipoplastična rupičasta caklina, skleroza kosti u odrasloj dobi i prisutan taurodontizam. Pacijenti s TDOS-om često predstavljaju izazov za stomatologa u uspostavi zadovoljavajuće estetike, stoga se naglašava važnost rane dijagnostike i prevencije oralnih bolesti (35). Witkopov sindrom naziva se i sindrom zub-nokat, relativno je čest sindrom kojeg karakterizira hipodoncija i onihodisplazija što narušava estetiku pacijentovog osmijeha i izgleda notkiju (37). Marfanov sindrom glavni je predstavnik mezodermnih displazija koji predstavlja multisistemski poremećaj vezivnog tkiva i zahvaća 1 na 5000 osoba. Glavna karakteristika prema kojoj se stavlja sumnja na MS su skeletne anomalije – visok stas, neproporcionalnost ekstremiteta i arahnodaktilija. Kod MS-a bitno je paziti na kardiovaskularni sustav jer je disekcija aorte glavni uzrok smrti (31). Hamartoneoplazijski sindromi zahvaćaju jedan, dva ili sva tri zametna sloja i karakterizira ih pojava hamartoma, hiperplazije tkiva i sklonost razvijanju neoplazija, a primjeri koji se češće javljaju su Gardnerov sindrom i Neurofibromatoza I. Gardnerov sindrom javlja se u 1: 8 000 – 14 000, a obilježava ga pojava nasljedne crijevne polipoze, multiplih osteoma i tumora mekih tkiva. Uloga liječnika dentalne medicine ključna je jer se osteomi najčešće pojavljuju u čeljustima u prosjeku 17 godina prije pojave crijevnih polipa koji imaju tendenciju maligne transformacije. Neurofibromatoza I očituje se ranom pojavom multiplih cafe-au-lait makula i Lischovih nodula, dok se multipli neurofibromi najčešće javljaju oko puberteta. Najveći izazov čini liječenje pleksiformnih neurofibroma jer ih je nemoguće u potpunosti ukloniti, često recidiviraju, a njihov rast uzrokuje asimetriju lica i vrši pritisak na okolne strukture (44,45)

Danas postoji više od 300 sindroma u sklopu kojih je opisana pojava nekog od oblika rascjepa usne i nepca, a u oni koji su često zamijećeni u orofacijalnoj regiji su DiGeorgov sindrom i van der Woudeov sindrom. DiGeorgov sindrom obilježen je: srčanim anomalijama, imunološkim deficitima sekundarno nastalim zbog hipoplazije timusa, nepčanim defektima i kognitivnim poremećajima. Nepce je zahvaćeno u većine pacijenata i pridonosi lošem hranjenju, narušenoj

kvaliteti i usvajanju govora. U pacijenata postoji povećan rizik od pojave autoimunih bolesti, dok su samo umjereno imunokompromitirani. Pacijenti se mogu javiti u bilo kojoj dobi, iako se većina identificira ubrzo nakon rođenja zbog prisutnosti srčane anomalije (49). Van der Woudeov sindrom najčešći je oblik sindromskog orofacijalnog rascjepa, čini 2 % svih slučajeva, a uz rascjep se javljaju paramedijalne jamice donje usne (51). Zbog učestalosti i AD-a, potrebno je pacijente genetski savjetovati i educirati o rascjepu usne i/ili nepca te mogućoj pojavi karcinom skvamoznih stanica iz kronično upaljenih usnih jamica (53).

Gorlin-Goltzov sindrom naziva se i sindrom nevoidnog bazocelularnog karcinoma jer ga karakterizira pojava multiplih BCC-a. Uz to, u čeljustima je karakterističan nalaz multiplih keratocista, češće u mandibuli nego maksili, te anomalija kralježaka, rebra i lopatica. BCC-i rijetko se javljaju u agresivnom obliku, a najčešće su smješteni na licu, prsima i leđima i broj im može dostići i nekoliko tisuća. (54) KC-e pojavljuju se prije BCC-a i karakteristično imaju agresivan rast s lokalnom destrukcijom tkiva i rijetko podliježu malignoj transformaciji zbog čega se moraju pratiti.

Kleidokranijalna displazija rijedak je poremećaj koji obilježavaju: hipoplastične ili aplastične klavikule, hipoplastična maksila, prekobrojni zubi, odgođena eksfolijacija mliječnih i nicanje trajnih zubi. Iako su simptomi specifični, dijagnoza je često kasna jer se većina kranifacijalnih obilježja javlja do adolescencija, a rijetke su druge medicinske komplikacije. Rana dijagnoza važna je jer se ranijim liječenjem postiže se veća vjerojatnost da se uspostavi stabilna okluzija i poboljšana estetika orofacijalne regije (57).

Murray-Puretić sindrom rijedak je oblik mezenhimalne displazije kojeg karakterizira pojava multiplih hijalinih fibroma i generalizirane hiperplazije gingive koja se pojavljuje rano u djetinjstvu. Hijalini fibromi najčešće su lokalizirani na vlasištu i leđima, pojavljuju se i na licu, nosu i ušima, kirurški se uklanjaju, no skloni su recidivima (58,59). Liječenje je pacijenata simptomatski i potporno, a kirurška ekscizija tumora i gingivektomija biraju se kao metode liječenja u agresivnijim slučajevima kada se narušava pacijentova kvaliteta života. (60)

Sindromi kojima je uzrok imunosna abnormalnost i koji se manifestiraju u orofacijalnoj regiji najčešće su Behçetov sindrom i Sjögrenov sindrom. Behçetov sindrom je sistemni vaskulitis koji karakterizira pojava ulceracija na oralnoj i genitalnoj sluznici uz moguće istodobno zahvaćanje kože, središnjeg živčanog sustava, oči i gastrointestinalnog sustava. Simptomi se javljaju u 3. desetljeću života te je u početku prisutna teža klinička slika koja u oko 60 %

pacijenta stupa u fazu remisije unutar 20 godina od uspostave dijagnoze (61). Oralne ulceracije, klinički i prema terapiji, ne razlikuju se od afti minor, a uz genitalne ulceracije čine većinski prvi simptom sindroma. U otvorenom istraživanju pokazala se učinkovitost u liječenju oralnih ulceracija Lactobacillus pastilama, te da su dobro parodontno zdravlje i oralna higijena vrlo važne u liječenju bolesti (64). Sjögrenov sindrom autoimuna je bolest nepoznate etiologije koja najčešće zahvaća žene srednje dobi, a karakterizira ju poremećaj funkcije egzokrinih žlijezda, najviše suznih žlijezda i žlijezda slinovnica. Iako je glavna manifestacija sindroma u egzokrinim žlijezdama, sindromom mogu biti zahvaćeni gotovo svi organski sustavi (66). Glavni simptomi osoba sa SS-om su suhoća oka i usta koji se objektiviziraju testovima i liječe potpuno i simptomatski.

Poznavanje sindroma i prepoznavanje njegovih ranih znakova od iznimne je važnosti kako bi se simptomi liječili i/ili prevenirali te time omogućio optimalan rast i razvoj djeteta. Također, bitno je i kako bi se mogao uspostaviti pravovremen i dobar plan oralne terapije kojim bi se osigurala dobra funkcija i estetika.

4. ZAKLJUČAK

Sindromi koji zahvaćaju orofacijalnu regiju heterogena su skupina poremećaja koja mogu zahvaćati u različitoj mjeri ostale organske sustave. Poznavanje uzroka sindroma i njihova načina nastajanja i nasljeđivanja bitno je kako bi se znalo savjetovati osobe o budućim zdravstvenim izazovima s kojim će se njihovo dijete, kao i oni, susresti i o mogućim ishodima sljedećih trudnoća. Uzroci sindroma mogu biti nasljedni monogeniski i multifaktorski, no mogu se i sporadično pojaviti, a neki od njih su: mutacije kromosomske anomalije, dismetabolički poremećaji, displazijski poremećaji, imunološke abnormalnosti, mogu biti povezani s pojavom rascjepa usne i/ili nepca i uzrokovani mutacijom određenih gena. Također, u velikom broju sindroma uzrok nije zasad uspješno identificiran. Prepoznavanje obilježja sindroma koji se javljaju u orofacijalnoj regiji, liječnicima dentalne medicine omogućuje prilagodbu terapijskog plana svakom pacijentu pojedinačno uzimajući u obzir moguću pojavu različitih manifestacija u drugim organskim sustavima, kao i moguće komplikacije tijekom provođenja pojedinih stomatoloških postupaka. Također, stomatolozi često prvi mogu uočiti pojavu simptoma sindroma te pravilno dalje uputiti roditelje i/ili osobe sa sindromom specijalistima koji će moći intervenirati u izražaju značajki iz njihova specijalističkog područja.

5. LITERATURA

1. Shyam Sunder N, Rama Raju D, Srinivas, Athota A. Orofacial Syndromes: A Review. *JIAOMR*.2011;23(3):382-5.
2. Smýkal P, K Varshney R, K Singh V, Coyne CJ, Domoney C, Kejnovský E, Warkentin T. From Mendel's discovery on pea to today's plant genetics and breeding : Commemorating the 150th anniversary of the reading of Mendel's discovery. *Theor Appl Genet*. 2016;129(12):2267-80.
3. Škrinjarić I. Orofacijalna genetika. 1. izd. Zagreb: Školska knjiga; 2006. Poglavlje 5, Načini nasljeđivanja kraniofacijalnih anomalija; p. 65-79.
4. Reyna BA, Pickler RH. Patterns of genetic inheritance. *Neonatal Netw*. 1999;18(1):7-10.
5. Antonarakis SE, Skotko BG, Rafii MS, Strydom A, Pape SE, Bianchi DW, Sherman SL, Reeves RH. Down syndrome. *Nat Rev Dis Primers*. 2020;6(1):9.
6. Agarwal Gupta N, Kabra M. Diagnosis and management of Down syndrome. *Indian J Pediatr*. 2014;81(6):560-7.
7. Arumugam A, Raja K, Venugopalan M, Chandrasekaran B, Kovanur Sampath K, Muthusamy H, Shanmugam N. Down syndrome-A narrative review with a focus on anatomical features. *Clin Anat*. 2016;29(5):568-77.
8. Škrinjarić I. Orofacijalna genetika. 1. izd. Zagreb: Školska knjiga; 2006. Poglavlje 15, Kromosomski sindromi u kraniofacijalnoj regiji; p. 303-11.
9. Roizen NJ, Patterson D. Down's syndrome. *Lancet*. 2003;361(9365):1281-9.
10. Bull MJ. Down Syndrome. *N Engl J Med*. 2020;382(24):2344-52.
11. Saldarriaga W, Tassone F, González-Teshima LY, Forero-Forero JV, Ayala-Zapata S, Hagerman R. Fragile X syndrome. *Colomb Med (Cali)*. 2014;45(4):190-8.
12. Ho HZ, Glahn TJ, Ho JC. The fragile-X syndrome. *Dev Med Child Neurol*. 1988;30(2):257-61.
13. Kanakis GA, Nieschlag E. Klinefelter syndrome: more than hypogonadism. *Metabolism*. 2018;86:135-44.
14. Bonomi M, Rochira V, Pasquali D, Balercia G, Jannini EA, Ferlin A; Klinefelter ItaliaN Group (KING). Klinefelter syndrome (KS): genetics, clinical phenotype and hypogonadism. *J Endocrinol Invest*. 2017;40(2):123-34.
15. Bearely P, Oates R. Recent advances in managing and understanding Klinefelter syndrome. *F1000Res*. 2019;8:112-20.

16. Williams GM, Brady R, urednici. Patau Syndrome. StatPearls [Internet]. Florida, SAD: StatPearls Publishing LCC;2023 Jan [cited 2023 Aug 19]. Available from: <https://www.ncbi.nlm.nih.gov/books/NBK538347/>.
17. Aljerian A, Gilardino MS. Treacher Collins Syndrome. *Clin Plast Surg*. 2019;46(2):197-205.
18. Kadakia S, Helman SN, Badhey AK, Saman M, Ducic Y. Treacher Collins Syndrome: the genetics of a craniofacial disease. *Int J Pediatr Otorhinolaryngol*. 2014;78(6):893-8.
19. Gravholt CH, Viuff MH, Brun S, Stochholm K, Andersen NH. Turner syndrome: mechanisms and management. *Nat Rev Endocrinol*. 2019;15(10):601-14.
20. Kesler SR. Turner syndrome. *Child Adolesc Psychiatr Clin N Am*. 2007;16(3):709-22.
21. Shiang R. Chromosomal syndromes. *Atlas Oral Maxillofac Surg Clin North Am*. 2014;22(2):197-203.
22. Škrinjarčić I. Orofacijalna genetika. 1. izd. Zagreb: Školska knjiga; 2006. Poglavlje 16, Dismetabolički sindromi i kraniofacijalne strukture; p. 329-38.
23. Hampe CS, Eisengart JB, Lund TC, Orchard PJ, Swietlicka M, McIvor RS. Mucopolysaccharidosis Type I: A Review of the Natural History and Molecular Pathology. *Cells*. 2020;9(8):1838-64.
24. Grech R, Galvin L, O'Hare A, Looby S. Hurler syndrome (Mucopolysaccharidosis type I). *BMJ Case Rep*. 2013;2013:8148-9.
25. Hampe CS, Wesley J, Lund TC, Orchard PJ, Polgreen LE, Eisengart JB, McLoon LK, Cureoglu S, Schachern P, McIvor RS. Mucopolysaccharidosis Type I: Current Treatments, Limitations, and Prospects for Improvement. *Biomolecules*. 2021;11(2):189-213.
26. D'Avanzo F, Rigon L, Zanetti A, Tomanin R. Mucopolysaccharidosis Type II: One Hundred Years of Research, Diagnosis, and Treatment. *Int J Mol Sci*. 2020;21(4):1258-96.
27. Mohamed S, He QQ, Singh AA, Ferro V. Mucopolysaccharidosis type II (Hunter syndrome): Clinical and biochemical aspects of the disease and approaches to its diagnosis and treatment. *Adv Carbohydr Chem Biochem*. 2020;77:71-117.
28. Sawamoto K, Álvarez González JV, Piechnik M, Otero FJ, Couce ML, Suzuki Y, et al. Mucopolysaccharidosis IVA: Diagnosis, Treatment, and Management. *Int J Mol Sci*. 2020;21(4):1517-43.

29. Lin MH, Pitukcheewanont P. Mucopolysaccharidosis type II (I-cell disease) masquerading as rickets: two case reports and review of literature. *J Pediatr Endocrinol Metab.* 2012;25(1-2):191-5.
30. Khan SA, Tomatsu SC. Mucopolysaccharidosis Overview: Past, Present, and Future. *Int J Mol Sci.* 2020;21(18):6812-32.
31. Škrinjarčić I. Orofacijalna genetika. 1. izd. Zagreb: Školska knjiga; 2006. Poglavlje 17, Displazijski sindromi i orofacijalne strukture; p. 349-75.
32. Halai T, Stevens C. Ectodermal Dysplasia: A Clinical Overview for the Dental Practitioner. *Dent Update.* 2015;42(8):779-88.
33. Palit A, Inamadar AC. What syndrome is this? Christ-Siemens-Touraine syndrome (anhidrotic/hypohidrotic ectodermal dysplasia). *Pediatr Dermatol.* 2006;23(4):396-8.
34. Siebert JR. The oral-facial-digital syndromes. *Handb Clin Neurol.* 2008;87:341-51.
35. Al-Batayneh OB. Tricho-dento-osseous syndrome: diagnosis and dental management. *Int J Dent.* 2012;2012:1-9.
36. Jumlongras D, Bei M, Stimson JM, Wang WF, DePalma SR, Seidman CE et al. A nonsense mutation in MSX1 causes Witkop syndrome. *Am J Hum Genet.* 2001;69(1):67-74.
37. Memarpour M, Shafiei F. Witkop tooth and nail syndrome: a report of three cases in a family. *Pediatr Dermatol.* 2011;28(3):281-5.
38. Najmuddin M, Saheb SAK, Alharbi AN, Alsobil FM, Jhugroo C, Khan AA et al. Autosomal dominant mutation of MSX1 gene causing tooth and nail syndrome. *Pan Afr Med J.* 2020;36:229-35.
39. Coelho SG, Almeida AG. Marfan syndrome revisited: From genetics to the clinic. Síndrome de Marfan revisitada – da genética à clínica. *Rev Port Cardiol (Engl Ed).* 2020;39(4):215-26.
40. Bitterman AD, Sponseller PD. Marfan Syndrome: A Clinical Update. *J Am Acad Orthop Surg.* 2017;25(9):603-9.
41. Brkic A, Gürkan-Köseoğlu B, Özçamur Ç. Oral and Maxillofacial Manifestations of Gardner's Syndrome: Case Report. *Acta Stomatol Croat [Internet].* 2009 [cited 2023 Aug 25];43(1):[about 5p.]. Available from: <https://hrcak.srce.hr/34363>
42. Füredi G, Varga I, Máj C, Szilágyi A, Madácsy L, Paál Z, et al. Gardner-szindróma, avagy amikor a ritkaságok „kopogtatnak az ajtón”. *Magy Seb.* 2019;72(3):107-11.
43. Juhn E, Khachemoune A. Gardner syndrome: skin manifestations, differential diagnosis and management. *Am J Clin Dermatol.* 2010;11(2):117-22.

44. Korf BR. Neurofibromatosis. *Handb Clin Neurol.* 2013;111:333-40.
45. Škrinjarić I. Orofacijalna genetika. 1. izd. Zagreb: Školska knjiga; 2006. Poglavlje 19, Hamartoplazijski sindromi i orofacijalne strukture; p. 394-8.
46. Lukšić I. i sur. Maksilofacijalna kirurgija. 1. izd. Zagreb: Ljevak; 2019. Poglavlje 4, Rascjepi usne i nepca;p.85-93.
47. McDonald-McGinn DM, Sullivan KE. Chromosome 22q11.2 deletion syndrome (DiGeorge syndrome/velocardiofacial syndrome). *Medicine (Baltimore).* 2011;90(1):1-18.
48. Sullivan KE. Chromosome 22q11.2 deletion syndrome: DiGeorge syndrome/velocardiofacial Syndrome. *Immunol Allergy Clin North Am.* 2008;28(2):353-66.
49. Sullivan KE. DiGeorge syndrome/velocardiofacial syndrome: the chromosome 22q11.2 deletion syndrome. *Adv Exp Med Biol.* 2007;601:37-49.
50. Škrinjarić I. Orofacijalna genetika. 1. izd. Zagreb: Školska knjiga; 2006. Poglavlje 20, Rascjepi usne i nepca i sindromi s rascjepima;p. 434-6.
51. Online Mendelian Inheritance in Man, OMIM[®] [Internet]. Baltimore: Johns Hopkins University; 1986 – 2023. Van der Woude syndrome 1; unique ID: #119300; [updated 2014 Aug 15; cited 2023 Aug 28][about 1p]. Available from: <https://www.omim.org/entry/>
52. Schutte BC, Saal HM, Goudy S, Leslie EJ. IRF6-Related Disorders: GeneReviews [Internet]. Seattle, SAD: GeneReviews;2003 [cited 2023 Aug 25]. Available from: <https://www.ncbi.nlm.nih.gov/books/NBK1407/>
53. Sudhakara Reddy R, Ramesh T, Vijayalaxmi N, Lavanya Reddy R, Swapna LA, Rajesh Singh T. Van der Woude syndrome- a syndromic form of orofacial clefting. *J Clin Exp Dent.* 2012;4(2):125-8.
54. Kiwilsza M, Sporniak-Tutak K. Gorlin-Goltz syndrome—a medical condition requiring a multidisciplinary approach. *Med Sci Monit.* 2012;18(9):145-53.
55. Palacios-Álvarez I, Gonzáles-Sarmiento R, Fernández-López E. Gorlin Syndrome. *Actas Dermosifiliogr (Engl Ed).* 2018;109(3):207-17.
56. Bartoš V, Kullová M, Adamicová K, Paučinová I. Gorlin-Goltz syndrome. *Klin Onkol.* 2019;32(2):124-8.
57. Farrow E, Ferri J, Laborde A, Nicot R, Wiss A. Cleidocranial Dysplasia: A Review of Clinical, Radiological, Genetic Implications and a Guidelines Proposal. *J Craniofac Surg.* 2018;29(2):382-9.

58. Škrinjarić I. Orofacijalna genetika. 1. izd. Zagreb: Školska knjiga; 2006. Poglavlje 14, Genetski poremećaji parodontnih struktura; p. 284-5.
59. Karande V, Andrade NN. Juvenile Hyaline Fibromatosis. *Contemp Clin Dent.* 2018;9(3):484-7.
60. Kalgaonkar PS, Wade M, Warke C, Makhecha M, Khare M. Juvenile Hyaline Fibromatosis- A Rare Autosomal Recessive Disease. *J Clin Diagn Res.* 2017;11(7):4-6.
61. Bettiol A, Prisco D, Emmi G. Behçet: the syndrome. *Rheumatology (Oxford).* 2020;59(Suppl 3):101-7.
62. Saip S, Akman-Demir G, Siva A. Neuro-Behçet syndrome. *Handb Clin Neurol.* 2014;121:1703-23.
63. Cekić-Arambašin A. i sur. Oralna medicina. 1. izd. Zagreb: Školska knjiga; 2005. Poglavlje 10, Mukokutane autoimune bolesti;p.190-1.
64. García-Carrasco M, Fuentes-Alexandro S, Escárcega RO, Salgado G, Riebeling C, Cervera R. Pathophysiology of Sjögren's syndrome. *Arch Med Res.* 2006;37(8):921-32.
65. Mavragani CP, Moutsopoulos HM. Sjögren syndrome. *CMAJ.* 2014;186(15):579-86.
66. Thorne I, Sutcliffe N. Sjögren's syndrome. *Br J Hosp Med (Lond).* 2017;78(8):438-42.
67. Witte T. Sjögren-Syndrom [Sjögren's syndrome]. *Z Rheumatol.* 2019;78(6):511-7.

Nika Dumančić rođena je 4. ožujka 1998. godine u Zagrebu. U Zagrebu završava Osnovnu školu Medvedgrad i matematički smjer V. gimnazije. U akademskoj godini 2017./2018. upisuje Stomatološki fakultet Sveučilišta u Zagrebu. Tijekom studija asistirala je u privatnoj ordinaciji dentalne medicine.