

Uporaba optičkog elektroničkog obraznog luka u svakodnevnoj praksi

Siard, Katja

Master's thesis / Diplomski rad

2023

Degree Grantor / Ustanova koja je dodijelila akademski / stručni stupanj: **University of Zagreb, School of Dental Medicine / Sveučilište u Zagrebu, Stomatološki fakultet**

Permanent link / Trajna poveznica: <https://um.nsk.hr/um:nbn:hr:127:755683>

Rights / Prava: [Attribution-NonCommercial-NoDerivatives 4.0 International/Imenovanje-Nekomercijalno-Bez prerada 4.0 međunarodna](#)

Download date / Datum preuzimanja: **2024-07-31**



Repository / Repozitorij:

[University of Zagreb School of Dental Medicine Repository](#)





Sveučilište u Zagrebu
Stomatološki fakultet

Katja Siard

Uporaba optičkog elektroničkog obraznog luka u svakodnevnoj praksi

DIPLOMSKI RAD

Zagreb, 2023.

Rad je ostvaren u : Zavodu za mobilnu protetiku Stomatološkog fakulteta Sveučilišta u Zagrebu

Mentor rada: prof.dr.sc. Nikša Dulčić, Stomatološki fakultet Sveučilišta u Zagrebu

Lektor hrvatskog jezika: Petra Švarc, prof. hrv. i engl. njem. jez. i knjiž.

Lektor engleskog jezika: Tina Brajković, prof. enl. i njem. jez. i knjiž.

Rad sadrži: 43 stranica

0 tablica

12 slika

Rad je vlastito autorsko djelo koje je u potpunosti samostalno napisano uz naznaku izvora drugih autora i dokumenata korištenih u radu. Osim ako nije drugačije navedeno, sve ilustracije (tablice, slike i dr.) u radu su izvorni doprinos autora diplomskog rada. Autor je odgovoran za pribavljanje dopuštenja za korištenje ilustracija koje nisu njegov izvorni doprinos kao i za sve eventualne posljedice koje mogu nastati zbog nedopuštenog preuzimanja ilustracija, odnosno propusta u navođenju njihovog podrijetla.

Zahvala

Zahvaljujem svom mentoru prof. dr. sc. Nikši Dulčiću na pomoći pri pisanju ovog diplomskog rada i na svem znanju što mi ga je prenio tijekom mog fakultetskog obrazovanja.

Zahvaljujem svojoj obitelji na neizmornoj i kontinuiranoj podršci kroz sve periode života. Također, željela bih se zahvaliti svim prijateljima i kolegama koje sam stekla tijekom studiranja, a pogotovo svojoj grupi 6C koja mi je uistinu uljepšala posljednjih nekoliko godina.

Sandi, hvala ti najviše.

Uporaba optičkog elektroničkog obraznog luka u svakodnevnoj praksi

Sažetak

Optički elektronički obrazni luk je jedan od tipova kinematskog obraznog luka. Obrazni lukovi su naprave pomoću kojih prenosimo informaciju o odnosima gornje i donje čeljusti naspram temporomandibularnog zgloba, a također mogu registrirati kretanje koje izvodi žvačni sustav. Karakteristika ovih obraznih lukova jest njihov princip rada na bazi optičke triangulacije, što znači da položaj i kretanje čeljusti registrira putem senzornog sustava LED i kamera. Precizan prikaz žvačnog sustava pacijenta bitan je u dentalnoj protetici za izradu protetskih nadomjestaka koji neće remetiti statičku ili dinamičku okluziju pacijenta. Također, neizostavan je dio u otkrivanju patologije žvačnog sustava i postavljanja pravilnog plana terapije.

Kinematski obrazni lukovi koriste se za individualizaciju potpuno prilagodljivih artikulatora. Nakon montaže uređaja na glavu kreće se sa snimanjem kretnji. Pokreti koje izvodi donja čeljust registriraju se pomoću odašiljača i senzora integriranih u gornji i donji dio obraznog luka. Navedene se informacije dalje prenose i obrađuju u računalnom programu koji simulira grafički prikaz kretnji zajedno s 3D modelom žvačnog sustava pacijenta.

Donja čeljust je jedini pomični dio lubanje. Sustav žvačnih mišića, ligamenata i temporomandibularni zglob povezuju mandibulu s ostatkom lubanje i lica. Zahvaljujući svojoj jedinstvenoj anatomiji donja čeljust ima sposobnost kretanja u šest stupnjeva slobode (otvaranje, zatvaranje, pomak u lijevo i desno te naprijed i nazad) što znači da je rekreacija tih kretnji u artikulatoru nevjerojatno zahtjevna.

Zahvaljujući tehnologiji kinematskih obraznih lukova (pogotovo novijih optičko elektroničkih) i virtualnih artikulatora, vrlo se lako i brzo mogu dobiti vjerni prikazi pacijentove stvarne kliničke situacije te na temelju toga izraditi precizni protetski radovi ili planovi za oralnu rehabilitaciju.

Ključne riječi: optički elektronički obrazni luk, kretanje donje čeljusti, individualizacija artikulatora

Use of optic electronic face bow in everyday clinical practice

Summary

The optic electronic face bow is a type of kinematic face bow. Face bows are devices that help us transfer information about the position of the upper and lower jaw in relation to the temporomandibular joint, while also registering movements of the masticatory system. A characteristic of these face bows is its way of working based on optical triangulation, which means that it registers jaw positioning and movements through a sensory system consisting of LED lights and cameras. A precise replica of the patient's masticatory system is essential in dental prosthetics for the creation of prosthetic work that will not disturb the patient's static or dynamic occlusion. It is an indispensable part in detecting the pathology of the masticatory system and setting up a proper therapy plan.

Kinematic face bows are used to individualize fully adjustable articulators. After the device is mounted onto the patient's head, we can begin with documenting the movements. Movements performed by the lower jaw are registered using transmitters and sensors integrated in the upper and lower part of the face bow. This data is then sent and processed in the computer program that later provides a graphic representation of the movement together with a 3D model of the patient's masticatory system.

The lower jaw is the only movable part of the skull. A system of masticatory muscles, ligaments and the temporomandibular joint connect the mandible to the rest of the skull and face. Thanks to its unique anatomy, the lower jaw has the ability to move in six degrees of freedom (opening, closing, moving left and right and forward and backward), which means that the recreation of these movements in the articulator is incredibly demanding.

Thanks to the technology of kinematic face bows (especially the newer optical electronic ones) and virtual articulators, it is very easy and fast to obtain accurate representations of the patient's real clinical situation and, based on this, create precise prosthetic works or plans for oral rehabilitation.

Keywords: articulator individualisation, kinematic face bows, optic electronic face bows

SADRŽAJ

1. UVOD.....	1
1.1. Anatomija žvačnog sustava.....	4
1.1.1. Koštane komponente žvačnog sustava.....	4
1.1.2. Temporomandibularni zglob	5
1.1.3. Žvačni mišići.....	6
1.2. Položaji i kretnje donje čeljusti.....	7
1.2.1. Položaji donje čeljusti u mirovanju.....	8
1.2.1.1. Fiziološko mirovanje.....	8
1.2.1.2. Maksimalna interkuspidacija.....	8
1.2.1.3. Centrična relacija.....	9
1.2.2. Kretnje donje čeljusti.....	9
1.2.2.1. Kretnja otvaranja i zatvaranja.....	10
1.2.2.2. Protruzijska kretnja.....	12
1.2.2.3. Lateralne kretnje.....	13
1.3. Obrazni luk i artikulatori.....	15
1.3.1. Obrazni luk.....	16
1.3.2. Poluprilagodljivi artikulatori.....	17
1.3.3. Potpuno prilagodljivi artikulatori.....	18
1.3.4. Virtualni artikulatori.....	18
1.4. Naprave za registraciju kretnji donje čeljusti.....	20
1.4.1. Analogne naprave/metode.....	21
1.4.2. Digitalne naprave/metode.....	22
1.5. Svrha rada.....	23
2. UPORABA OPTIČKOG ELEKTRONIČKOG LUKA U SVAKODNEVNOJ PRAKSI.....	24
2.1. Elektronički obrazni luk JMA Zebris for Ceramill.....	25
2.2. Klinički protokol snimanja kretnji donje čeljusti.....	26
2.3. Obrada podataka i individualizacija artikulatora.....	29
2.4. Uporaba u svakodnevnoj praksi pri izradi protetskih radova.....	31

3. RASPRAVA.....	33
4. ZAKLJUČAK.....	36
5. LITERATURA.....	38
6. ŽIVOTOPIS.....	42

Popis skraćenica

3D – trodimenzionalni

CAD/CAM – Computer-aided design, Computer-aided manufacturing

CD – compact disc

LED – Light Emitting Diode

MIK – maksimalna interkupidacija

OCR – okluzija centrične relacije

TMZ – temporomandibularni zglob

USB – universal serial bus

Temporomandibularni zglob jedan je od najsloženiji zglobnih sustava u čovjekovom tijelu te ključan je dio svakodnevnog života budući da bez istoga ne bismo mogli obavljati osnovne funkcije za život poput žvakanja, pripremanja hrane, govora i sličnih radnji. Koštani dio zgloba čine zglobna jamica sljepoočne kosti, zglobna pločica i kondilarni nastavak donje čeljusti. Zglobna ovojnica obgrljuje zglob i dijelom drži zglobnu pločicu iza koje se nalazi inervirano i vaskularizirano retrodiskalno tkivo. Mišići koji pokreću donju čeljust većim su dijelom žvačni mišići (*m. masseter*, *m. temporalis*, *m. pterygoideus medialis* i *m. pterygoideus lateralis*), a dodatno pomažu i ostali mišići vrata od kojih najznačajniju ulogu ima *m. digastricus posterior*. Zahvaljujući njima i specifičnoj anatomiji temporomandibularnog zgloba, donja čeljust ima mogućnost izvođenja kretnji u šest stupnjeva sloboda (1).

Karakteristika donje čeljusti jest to što je jedina mobilna kost glave zahvaljujući svojoj jedinstvenoj anatomiji i žvačnom sustavu koji joj omogućuje kretanje u svim smjerovima. Razlikujemo dva osnovna tipa pomaka donje čeljusti, to jest rotaciju i translaciju kondila, a njihovom kombinacijom dobivamo pokrete čeljusti prema naprijed, natrag u lijevu i desnu stranu, kao i kretnje otvaranja i zatvaranja. Anatomija sljepoočne kosti, točnije zglobne jamice određuje neke parametre temporomandibularnog zgloba poput Bennettovog kuta i pomaka u stranu, kut nagiba kondila staze i slično. Oblik same glavice kondilarnog nastavka mandibule definira putanju kliznih kretnji, odnosno pomake u stranu (1,2).

U idealnom scenariju (kod potpuno zdravog žvačnog sustava) u trenutku mirovanja, gornja i donja čeljust su položene tako da se sile prenose ravnomjerno i s najvećim brojem kontakata preko zubi s time da je zglobna pločica smještena u zenitu i to između zglobne jamice i kondila. Pomakom donje čeljusti prema naprijed prednji zubi stupaju u kontakt te vode tu kretnju, dok su stražnji zubi disokludirani. Pomak u stranu vodi očnjak i disokludira zube na suprotnoj strani. Takva se okluzija naziva „uzajamno zaštićena okluzija“ i cilj nam je očuvati ju ili dovesti pacijenta s poremećenom okluzijom u taj odnos (3).

Pri izradi protetskih radova ili kod planiranja opsežnih oralnih rehabilitacija od iznimne je važnosti biti dobro upoznat sa svim prethodnim informacijama. U slučaju da se te pojedinosti ne uzimaju u obzir, može doći do narušavanja okluzalnih odnosa i na taj se način učiniti šteta žvačnom sustavu (4). Kako bi mogli ispitati okluziju pacijenta ili hoće li se protetski nadomjestak uklopiti u okluziju pacijenta, koristimo artikulatore. Riječ je o napravama koje repliciraju odnose gornje i donje čeljusti naspram temporomandibularnog zgloba i okluzalnih

ploha zuba. Najprecizniji su potpuno prilagodljivi artikulatori koji na temelju izmjerenih parametara mogu u potpunosti imitirati kretnje čeljusti u 3D prostoru kao i okluzalne odnose pacijenta (5). U slučaju da se koriste mehanički artikulatori, potrebno je te parametre manualno podesiti u zglobnom sustavu, a kod virtualnih artikulatora računalo samo obrađuje i unosi sve podatke kako bi se dobio krajnji grafički prikaz. Za individualizaciju artikulatora potrebni su obrazni lukovi (kinematski za potpuno prilagodljive artikulatore, a obrazni luk za brzu montažu za poluprilagodljive). Kinematski obrazni lukovi su naprave koje s velikom preciznošću registriraju parametre bitne za individualizaciju artikulatora kao i odnose čeljusti i temporomandibularnog zgloba. Bez korištenja ovih naprava bilo bi nezamislivo izraditi protetski nadomjestak koji je savršeno usklađen s okluzalnim odnosima pacijenta ili postaviti plan terapije kod vrlo opsežnih oralnih rehabilitacija. Svrha ovoga rada je prikazati prednosti rada s optičkim elektroničkim obraznim lukom poput JMA Zebris for Ceramill te opisati tijek kliničkog rada i postupak rukovanja.

1.1. Anatomija žvačnog sustava

Žvačni ili mastikatorni sustav složena je i visoko specijalizirana funkcijska jedinica tijela koju sačinjavaju kosti, zglobovi, mišići, ligamenti i zubi. Bez tog sustava ne bismo mogli obavljati brojne životne funkcije poput žvakanja, gutanja, govora i disanja. Svaka komponenta žvačnog sustava bit će detaljno opisana u nastavku ovoga rada.

1.1.1. Koštane komponente žvačnog sustava

Ljudska lubanja (*cranium*) može se podijeliti u dva dijela, a to su neurokranij (*neurocranium*) i viscerokranij (*viscerocranium*). Neurokranij je dio lubanje kojega čini svod i baza lubanje te poput čahure omeđuje središnji živčani sustav, to jest veliki i mali mozak te moždano stablo (6,7). Viscerokranij čini kostur lica, a sastoji se od 15 kosti od kojih su 12 parne i 3 neparne. Nama su važne lične kosti gornje (*maxilla*) i donje čeljusti (*mandibula*) te temporalna kost (*os temporale*) neurokranija, budući da one čine osnovne koštane komponente žvačnog sustava. Maksila i temporalna kost čine statičnu komponentu žvačnog sustava, dok mandibulu možemo smatrati dinamičnom komponentom, budući da ona nema koštanih sveza s lubanjom.

Gornja čeljust je parna kost koja se spaja u središnjoj nepčanoj suturi i tvori najveći dio skeleta viscerokranija, a također nosi i gornje zube. Struktura maksile je složena jer se sastoji od trupa u kojemu se ujedno i nalazi koštana šupljina, to jest *sinus maxillaris*, a od trupa se granaju koštani nastavci: alveolarni (*processus alveolaris*), nepčani (*processus palatinus*), jagodični (*processus zygomaticus*) i frontalni (*processus frontalis*) (6,7).

Donja čeljust je jedina pokretna kost lubanje. Paraboličnog je oblika te se sastoji od tijela (*corpus mandibulae*) na kojem se superiorno nalazi alveolarni greben (*pars alveolaris*) koji sadrži zube donje čeljusti. Tijelo se obostrano posteriorno nastavlja u kutove donje čeljusti (*angulus mandibulae*), gdje se spaja s uzlaznim krakovima (*ramus mandibulae*) koji zatim završavaju s dva nastavka - anteriornim koji se naziva koronoidni (*processus coronoideus*), i posteriornim koji se zove kondilarni nastavak (*processus condylaris*). Navedeni kondilarni nastavak mandibule, takozvani kondil, dio je mandibule koji artikulira kranijem u zglobnoj jamici. Sam kondil se dijeli na glavu (*caput mandibulae*) i vrat (*collum mandibulae*), a gledano sprijeda, razlikujemo medijalnu i lateralnu izbočinu, takozvane polove. Kondil je širi u medio-lateralnom smjeru naspram anteroposteriornog, s time da je veća posteriorna artikulacijska površina od anteriorne (2).

Temporalna ili sljepoočna kost čini lateralni dio neurokranija, a može se podijeliti na tri glavna dijela, skvamozni (*pars squamosa*), petrozni (*pars petrosa*) i timpanični dio (*pars tympanica*) (6,7). Skvamozni dio sljepoočne kosti je onaj kojim kondilarni nastavak donje čeljusti artikulira. U središtu kosti nalazi se konkavna mandibularna jamica (*fossa articularis*), a anteriorno se nalazi konveksna zglobna kvržica (*tuberculum articulare*) te zajedno s kondilom čine koštanu osnovu TMZ-a. Stupanj konveksiteta posteriorne strane zglobne kvržice, odnosno njezina strmost, određuje putanju kondila pri anteriornoj kretnji mandibule (6,7).

1.1.2. Temporomandibularni zglob

Temporomandibularni zglob (TMZ) jedan je od najsloženijih zglobova u tijelu, budući da može činiti šarnirske i klizne kretnje u sve tri ravnine u prostoru, stoga se smatra ginglimoartrodijalnim zglobom. Kao što je prethodno spomenuto u radu, zglob se sastoji od koštanog, hrskavičnog i vezivnog tkiva, odnosno od zglobne jamice sljepoočne kosti, kondilarnog nastavka mandibule, hrskavične zglobne pločice (*discus articularis*) i pet ligamenata.

Zglobne sveze bitan su dio TMZ-a jer imaju zaštitnu ulogu prema ostalim strukturama u zglobu. Riječ je o ligamentima od kolagenog vezivnog tkiva koji nisu rastezljivi. Oni ne sudjeluju aktivno u funkciji zgloba, već imaju pasivnu funkciju restrikcije graničnih kretnji. Razlikujemo tri funkcijska ligamenta; kolateralni, kapsularni i temporomandibularni te dva pomoćna ligamenta - sfenomandibularni i stilomandibularni ligament (7,8).

Između posteriornog dijela zglobne kvržice i anteriornog dijela kondilarnog nastavka, nalazi se zglobna pločica. Zbog načina na koji je smještena između ostalih anatomskih struktura, vrlo je specifičnog bikonkavnog oblika. Naime, to znači da je u sagitalnom presjeku najtanja u intermedijarnoj zoni, odnosno u središnjem dijelu, dok su anteriori (*pars anterior*) i posteriorni (*pars posterior*) znatno deblji. Pločica je građena od avaskularnog, fibrozno-hrskavičnog tkiva te je većinom inervirana, osim na periferiji. Funkcija zglobne pločice jest da zajedno sa sinovijalnom tekućinom olakšava izvođenje kretnji zgloba te da smanjuje i sprječava opterećenje na ostale dijelove zglobnog kompleksa. Pločica je posteriorno povezana s retrodiskalnim tkivom (izrazito vaskularizirano i inervirano rahlo vezivno tkivo), umjesto sa zglobnom čahuricom kao što je povezano na rubnim dijelovima. Zglobna čahura se straga veže

i za retrodiskalno tkivo te ove strukture zajedno sa zglobnom pločicom dijele zglobnu pukotinu na gornji i donji zglobni prostor, tako da su granice gornjeg prostora zglobna pločica i zglobna jamica, a granice donjeg prostora su kondil i zglobna pločica (1,8).

TMZ obavlja zglobna čahura. Čahuru čini debelo fibrozno tkivo i sinovijalna membrana koja se pričvršćuje za zglobnu kvržicu temporalne kosti, kondilarni nastavak te u potpunosti okružuje zglobnu jamicu. Njezina funkcija uključuje lučenje sinovijalne tekućine, koja smanjuje trenje između zglobne pločice, zglobne jamice i kondilarnog nastavka. Povrh toga ima prehrabnu funkciju avaskularne zglobne hrskavice (1,8).

1.1.3. Žvačni mišići

Na kretanje donje čeljusti izravno djeluje sedam pari mišića, iako su nama od važnosti četiri para, a to su: temporalni (*m.temporalis*), maseterični (*m. masseter*), medijalni pterigoidni (*m. pterygoideus medialis*) i lateralni pterigoidni mišić (*m. pterygoideus lateralis*). Preostala tri para mišića, odnosno digastrični (*m. digastricus*), milohioidni (*m. mylohyoideus*) i geniohioidni mišić (*m. geniohyoideus*), ubrajaju se u mišiće vrata i premda omogućuju kretanje mandibule, ne ubrajaju se u žvačne mišiće u užem smislu.

Temporalni mišić je mišić lepezastog oblika čije se polazište nalazi u temporalnoj udubini, prolazi između temporalne kosti i zigomatičnog luka, a hvatište mu se nalazi na koronoidnom nastavku i anteriornoj strani ramusa mandibule. Podijeljen je na tri dijela s obzirom na smjer mišićnih vlakana pa tako dijelimo prednji, srednji i stražnji dio. U prednjem su dijelu mišićna vlakna usmjerena uglavnom okomito, u srednjem ukoso, a u stražnjem gotovo horizontalno. Kontrakcijom mišića, mandibula će se kretati u smjeru mišićnih vlakana. Drugim riječima kontrakcijom prednjeg dijela temporalnog mišića dolazi do okomitog podizanja donje čeljusti i zatvaranja usta, dok se kontrakcijom srednjeg i stražnjeg dijela mišića postiže podizanje i retruzija (2).

Maseterični mišić je četvrtastog oblika i dijeli se na površinski (*pars superficialis*) i dubinski (*pars profunda*) dio. Polazište mu je s unutrašnje strane zigomatičnog luka, a hvatište na donjem rubu mandibule, točnije od područja drugog kutnjaka do angulusa mandibule. Mišićna vlakna površinskog dijela pružaju se prema dolje i natrag, dok se vlakna dubinskog dijela

pružaju okomito. Mišićnom kontrakcijom donja se čeljust podiže i dovodi zube u kontakt, a dubinski dio sudjeluje i u protruziji, to jest kretnji mandibule prema naprijed (1).

Medijalni pterigoidni mišić polazi iz pterigoidne udubine i hvata se na unutrašnju stranu kuta mandibule. Jednostranom kontrakcijom mišića dolazi do mediotruzije, a obostranom kontrakcijom podiže se donja čeljust kako bi zubi došli u kontakt. Mišić je aktivan i tijekom protruzijskih kretnji mandibule (2).

Kod lateralnog pterigoidnog mišića razlikujemo gornji i donji dio, odnosno glavu. Ti su dijelovi funkcijski potpuno različiti, gotovo oprečni, stoga ih se ponekad u određenoj literaturi navodi kao dva zasebna mišića. Polazište gornjeg mišića je s infratemporalne površine velikog krila sfenoidne kosti. Proteže se horizontalno prema nazad, a hvata se na vrat kondila, zglobnu ovojnici i pločicu. Zaslužan je za stabilizaciju zglobove pločice tijekom zatvaranja usta i translacije. Ovaj je mišić neaktivan tijekom otvaranja usta. Aktivan je tijekom kretnje zatvaranja usta zajedno s ostalim mišićima zatvaračima, a pogotovo tijekom snažnog stiska mandibule, kada su zubi već u kontaktu. Polazište donjeg mišića je s vanjske strane lateralnog pterigoidnog nastavka sfenoidne kosti. Mišić se proteže prema nazad i gore, gdje mu je hvatište vrat kondila. Kontrakcijom mišića jedne strane zgloba dolazi do lateralnog pomaka mandibule. Obostranom kontrakcijom mišića mandibula se povlači prema naprijed. U slučaju da su uz obostranu kontrakciju udruženi i mišići otvarači, dolazi do otvaranja usta (1).

1.2. Položaji i kretnje donje čeljusti

Naš žvačni sustav je izuzetno složen sustav mišića, kosti i ligamenata koji je sposoban izvoditi još složenije kretnje u svim smjerovima u prostoru. Takvu činjenicu moramo uzeti u obzir pri izradi protetskog nadomjestka koji sudjeluje u okluzijskim kretnjama kao i ostatak žvačnog sustava. Neprecizan nadomjestak može poremetiti okluzalne odnose u mirovanju ili tijekom izvođenja kretnji, točnije u statičkoj ili dinamičkoj okluziji. Okluzija se definira kao bilo kakav dodir između zuba gornje i donje čeljusti, u bilo kojem položaju ili kretnji čeljusti (1). Kada govorimo o statičkoj okluziji, podrazumijevamo kontakte između zuba donje i gornje čeljusti tijekom mirovanja sa zatvorenim ustima (9). Za razliku od toga, svi kontakti koji se uspostave između zuba gornje i donje čeljusti tijekom kretnji, smatraju se dinamičkom okluzijom (9).

1.2.1. Položaji donje čeljusti u mirovanju

Tijekom mirovanja donja se čeljust može nalaziti u različitim položajima u odnosu na gornju čeljust. U svakodnevnoj kliničkoj praksi bitno je znati prepoznati i razlikovati svaki od tih položaja. U nastavku teksta bit će detaljnije opisani navedeni položaji.

1.2.1.1. Fiziološko mirovanje

Fiziološko mirovanje (FM) je položaj kojeg zauzima donja čeljust kada se mišići elevatori i depresori nalaze u stanju ekvilibrija, točnije kada proizvode minimalnu toničku kontrakciju koja je dovoljna za svladavanje sila gravitacije (10). Ovaj je položaj neovisan o kontaktima zuba gornje i donje čeljusti. Kondili se u položaju fiziološkog mirovanja nalaze u neutralnom, nenasilnom položaju u zglobnoj jamici. U trenutku kad je donja čeljust u ovom položaju, zubi ne dolaze u kontakt te se stoga između njih nalazi od 1 do 3 mm takozvanog slobodnog interokluzijskog prostora. Taj prostor može varirati, budući da na njega utječu razni čimbenici poput držanja glave, vrata i tijela, dob, bol, govor, stresna ili emocionalna stanja te protetska ili prirodna ozubljenost. (1, 11).

1.2.1.2. Maksimalna interkuspிடacija

Maksimalna interkuspிடacija (MIK) je položaj definiran maksimalnim brojem kontakata između zuba gornje i donje čeljusti, dok se svi zubi istovremeno i ravnomjerno dodiruju istom snagom. Kondili su u položaju MIK smješteni simetrično u zenitu zglobne jamice ili ponešto ispred nje, bliže zglobnoj kvržici (12,13). Odrastanjem dolazi do promjena u ustima, zubi se troše ili čak gube zbog traume ili loše oralne higijene. Time se mijenjaju odnosi zuba gornje i donje čeljusti, tako da se pri zatvaranju usta žvačni mišići i temporomandibularni zglob prilagođavaju novoj situaciji, a taj se novonastali položaj zove habitualna okluzija. U takvom slučaju kondili više nisu smješteni simetrično u zenitu svojih zglobnih jamica, već se nalaze nešto sprijeda i bliže zglobnoj kvržici (13,14).

1.2.1.3. Centrična relacija

Centrična relacija (CR) je pojam za koji ne postoji univerzalna definicija. Općeprihvaćena definicija navodi da je centrična relacija ortopedski najstabilniji položaj temporomandibularnog zgloba koji ne ovisi o okluziji, odnosno zubnim kontaktima ili vertikalnoj dimenziji (1, 14). Oba se kondila nalaze u superoanteriornom položaju u zglobnoj jamici, naslanjaju se na posteriornu kosinu zglobne kvržice (*tuberculum articulare*) i drže zglobnu pločicu (*discus articularis*) za najtanji dio. Ovaj se položaj smatra najstabilnijim mišićno-skeletnim položajem zato što ga kondili zauzimaju neovisno o okluziji i bez kontrakcije svih elevatora (2). To je ujedno i jedini položaj iz kojega se donja čeljust pomiče isključivo rotacijskom kretnjom, što znači da izvodi šarnirsku kretnju bez translacije kondila. Tijekom izvođenja čiste šarnirske kretnje, donja čeljust se može otvoriti od 20 do 25 mm, mjereno između incizalnih bridova gornjih i donjih inciziva. Bitno je naglasiti kako je to jedini ponovljivi položaj donje čeljusti, što ga čini izvrsnim alatom u kliničkoj praksi. te nam može poslužiti kao referentni položaj za prijenos modela čeljusti u artikulator i pomoći pri određivanju odnosa gornje i donje čeljusti kod bezubih pacijenata ili kod rehabilitacije okluzije (2,15).

Centrična relacija je položaj u kojem se nalaze kondili na završetku kretnje zatvaranja. Prvi kontakt između zuba koji nastaje pri zatvaranju čeljusti naziva se kontaktni položaj centrične relacije. U otprilike 10% populacije u tom će se položaju kondila ostvariti položaj maksimalne interkuspidacije te se tada ta okluzija naziva okluzija centrične relacije (OCR). U preostalih 90% populacije se položaji centrične relacije i maksimalne interkuspidacije ne poklapaju, već kontrakcijom žvačnih mišića dolazi do takozvanog „klizanja u centrik“ ili „pomaka iz OCR u MIK“ (1,15).

1.2.2. Kretnje donje čeljusti

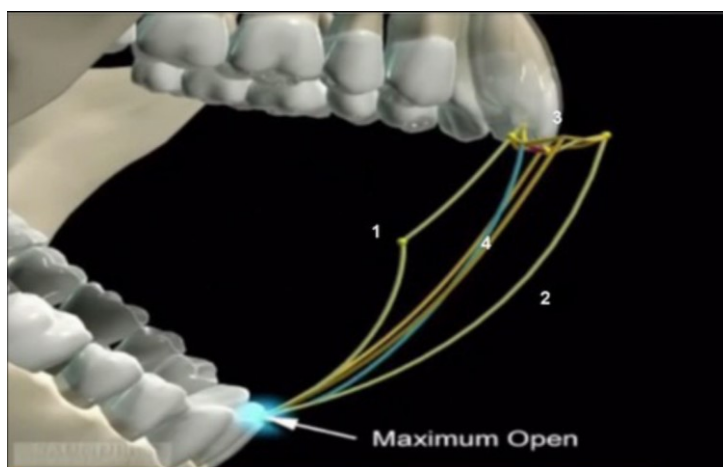
Jedinstvena građa temporomandibularnog zgloba omogućuje donjoj čeljusti da se kreće u gotovo svim smjerovima u prostoru, točnije može se pomicati u lijevu i desnu stranu, naprijed i natrag te se može otvarati i zatvarati. Sve su te složene kretnje zapravo kombinacija dviju osnovnih kretnji; rotacije i translacije (16).

Rotacijska se kretnja odvija u donjem zglobnom prostoru gdje dolaze u kontakt donja površina zglobne pločice i gornja površina kondila, za razliku od translacije koja se odvija u gornjem zglobnom prostoru između donje površine zglobne jamice i kompleksa kondila i diska (17). Translaciju ili jednostavnije rečeno kliznu kretnju, definiramo kao kretnju gdje se sve točke nekog rigidnog tijela (u ovom slučaju donje čeljusti) kreću istom brzinom u istom smjeru, gledano iz perspektive referentne točke izvan tog tijela (18). Pritom kondil i zglobna pločica klize po stražnjoj površini zglobne kvržice (1). Rotacija donje čeljusti se može proučavati u tri ravnine gdje se kretnja događa oko tri osi u prostoru: vertikalnoj, horizontalnoj i sagitalnoj. Rotacija oko vertikalne osi promatra se u horizontalnoj ravnini gdje donja čeljust izvodi laterotruzijsku kretnju, a vertikalna os rotacije prolazi vertikalno kroz rotirajući kondil. Rotacija oko horizontalne osi odnosi se na rotaciju donje čeljusti u položaju CR oko terminalne šarnirske osi, što znači da os prolazi kroz središta oba kondila. Ova rotacija omogućuje kretnje otvaranja i zatvaranja usta. Rotacija oko sagitalne osi se događa istovremeno s rotacijom oko vertikalne osi u rotirajućem kondilu tijekom laterotruzijske kretnje donje čeljusti (18).

1.2.2.1. Kretnja otvaranja i zatvaranja

Da bi se ostvarile kretnje otvaranja i zatvaranja, temporomandibularni zglob treba izvesti kretnje rotacije i translacije kondila. Mišići zaslužni za otvaranja usta su donja glava pterigoidnog mišića, prednji trbuh digastričnog, milohioidni te geniohioidni mišić. Kretnja otvaranja započinje iz položaja zatvorenih usta, bilo to u centričnoj relaciji ili maksimalnoj interkuspidaciji. U slučaju da je početni položaj centrična relacija, otvaranjem usta kondili se počinju kretati čistom rotacijskom kretnjom oko terminalne šarnirske osi, to jest zamišljene osi provučene kroz središta glava kondila (19). Ta čista rotacijska kretnja dovodi do otvaranja usta od 10 do 20 mm, mjereno između incizalnih rubova prednjih zuba (20,21). Nastavkom kretnje otvaranja usta rotaciji se pridružuje translacijska kretnja pri čemu kondil zajedno sa zglobnom pločicom klize anteriorno po stražnjoj površini zglobne kvržice (1, 17). Mnogi autori smatraju da zglobu ne može izvoditi isključivo rotacijsku kretnju, već se uvijek nadovezuje translacija (20,21). U većini slučajeva otvaranje usta ne započinje iz položaja centrične relacije, već iz maksimalne interkuspidacije. U tom slučaju istovremeno se odvijaju rotacijska i translacijska kretnja, iako na određenim dijelovima putanje prevladava rotacija, a na drugim dijelovima translacija. (21,22).

Promatranjem kretnje otvaranja usta iz sagitalne ravnine možemo uočiti da su za rotaciju zaduženi suprahioidni mišići, a donja glava lateralnog pterigoidnog mišića za translaciju. U završnoj fazi otvaranja usta kondil i zglobna pločica smješteni su nešto anteriornije od vrha zglobne kvržice (23). Time se postiže najveći iznos translacije i rotacije, a usta postižu maksimum otvaranja koji iznosi od 37 do 70 mm (1, 21). Zglobna čahura i temporomandibularni ligament onemogućavaju bilo kakvu daljnju kretnju kondila i zglobne pločice (1, 18). Sve te kretnje možemo jasno proučavati u sagitalnoj ravnini u obliku graničnih kretnji na Posseltovom dijagramu. Granične kretnje su ponovljive putanje granica koje radi donja čeljusti kada se kreće po vanjskom opsegu svojih kretnji. Granice tih kretnji definiraju inklinacija, oblik i konveksitet okolnih anatomskih struktura, dakle zglobne površine i ligamenti temporomandibularnog zgloba te morfologija i raspored zubi (23).



Slika 1. Grafički prikaz Pooseltovog dijagrama u sagitalnoj ravnini (fotografija ustupljena ljubaznošću prof.dr.sc. Nikše Dulčića)

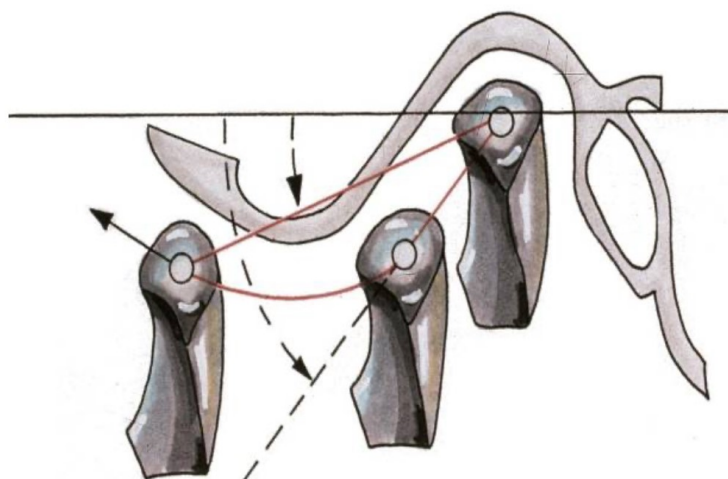
Kod kretnje zatvaranja usta kondili se rotiraju i kližu nazad u svoj ishodišni položaj prateći istu kondilnu stazu (1). Za kretnju zatvaranja usta zaslužni su sljedeći mišići: temporalni, maseterični, medijalni pterigoidni i gornja glava lateralnog pterigoidnog mišića. Retrodiskalno tkivo također sudjeluje u vraćanju zglobne pločice na svoje mjesto, točnije njegovi dijelovi *stratum superius inferius* (1,7).

1.2.2.2. Protruzijska kretnja

Protruzijska kretnja donje čeljusti odnosi se na njezin pomak iz maksimalne interkuspidacije prema naprijed. Dakle, zubi donje čeljusti se pomakom prema naprijed postavljaju ispred zuba gornje čeljusti. Osobe koje imaju uzajamno-zaštićeni tip okluzije protruzijom dovode samo prednje zube u kontakt, dok su stražnji potpuno disokludirani (22). To omogućuje obostrana kontrakcija mišića otvarača, točnije površinski dio maseteričnog, cijeli medijalni pterigoidni i donji dio lateralnog pterigoidnog mišića. Kondili se većinom transliraju uz malu kretnju rotacije te se pomiču istovremeno prema naprijed i dolje (23).

Protruzijska kretnja na Posseltovom dijagramu odgovara gornjoj dodirnoj graničnoj kretnji te se može podijeliti u nekoliko faza (2). Protruzija započinje pomakom iz centrične relacije u položaj maksimalne interkuspidacije. Kako donja čeljust nastavlja kliziti, tako incizalni bridovi donjih zuba i palatinalne plohe gornjih zuba vode mandibulu prema dolje i naprijed, a pritom su stražnji zubi disokludirani. Gornja i donja čeljust se ovom trenu nalaze u *tête-à-tête* položaju, a taj pomak mandibule iz CR u MIK iznosi otprilike 6 mm. U zadnjoj fazi protruzijske kretnje donja čeljust nastavlja naprijed i nakon *tête-à-tête* odnosa dok stražnji zubi ne stupe u kontakt. U tom je trenutku donji incizalni rub udaljen otprilike 10 mm od gornjeg (20,21).

Bitno je naglasiti da postoji razlika u vođenju donje čeljusti u protruziju ovisno o tome je li osoba ozubljena ili nije. Razlikujemo prednje i kondilno vođenje. Prednje se vođenje događa kod ozubljenih pacijenata te je usko povezano s pojmom incizalnog kuta. Promatranjem puta kojeg čine incizalni bridovi zuba mandibule iz položaja MIK do položaja *tête-à-tête*, dobivamo putanju koju nazivamo protruzijska incizalna putanja. Incizalni kut je onaj kut kojeg protruzijska incizalna putanja zatvara s horizontalnom ravninom te iznosi od 50° do 70°. Za razliku od toga, kondilno vođenje je tip vođenja kojeg imaju bezubi ljudi. Taj tip vođenja je usko povezan s oblikom i nagibom posteriorne plohe zglobne kvržice. Sam nagib te plohe zove se kut nagiba kondilne staze i iznosi od 30° do 35°. Pri izradi protetskog nadomjestka bitno je sve prethodno rečeno uzeti u obzir kako bi kut nagiba kondilne staze i incizalni kut bili u skladu s nagibom kvržica stražnjih zuba te kako ne bi došlo do okluzalnih interferenci. Kod osoba sa zdravim međučeljusnim odnosima, kut nagiba kondilne staze je manje strm od incizalnog kuta te se može nesmetano odvijati prednje vođenje (5, 24).



Slika 2. Kut nagiba kondilne staze (fotografija ustupljena ljubaznošću prof.dr.sc. Nikše Dulčića)

Za vraćanje donje čeljusti nazad u zglobnu jamicu radi se retruzijska kretnja, a za nju su zaslužni digastrični mišić i stražnji dio temporalnog mišića koji povlače glavu kondila natrag u zenit zglobne jamice.

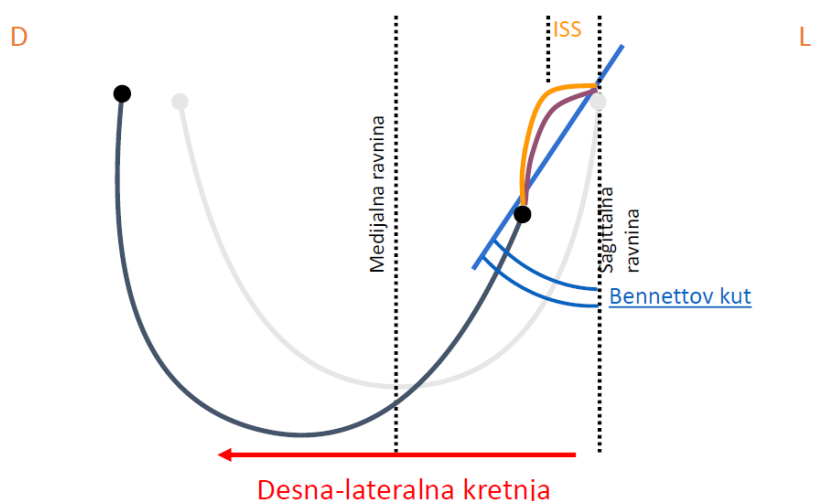
1.2.2.3. Lateralne kretnje

Lateralna kretnja opisuje kretnju donje čeljusti u lijevu ili desnu stranu. Razlikujemo radnu ili laterotruzijsku stranu, pri čemu se kondil naziva rotirajućim, te neradnu ili mediotruzijsku stranu, gdje se kondil naziva orbitirajućim ili balansnim (22). Za pomak mandibule u stranu zaslužni su medijalni i lateralni pterigoidni mišići na mediotruzijskoj strani, dok mišići zatvarači stabiliziraju pokret (7).

Za razliku od prethodnih kretnji gdje se oba kondila kreću poprilično simetrično, kod laterotruzijskih kretnji laterotruzijski kondil radi potpuno drugačiju putanju od složenije i duže putanje mediotruzijskog (25). Nadalje, laterotruzijske kretnje mogu biti manje ili više složene ovisno o tome jesu li prisutne isključivo rotacijske kretnje ili su udružene s translacijskim pomakom.

U slučaju da se laterotruzijski kondil pomiče isključivo rotacijskom kretnjom, što je izrazito

rijetko, oba se kondila rotiraju oko sagitalne i vertikalne osi koja prolazi kroz sredinu laterotruzijskog kondila (22,24). Laterotruzijski kondil se u tom slučaju samo rotira oko svoje sagitalne i vertikalne osi, dok se mediotruzijski kondil kreće donekle pravocrtno prema naprijed (anteriorno), dolje (kaudalno) i medijalno, zajedno s cijelom mandibulom. Naime, zubni lukovi na mediotruzijskoj strani tijekom kretnje gube kontakt, dok kut što ga zatvara putanja mediotruzijskog kondila sa sagitalnom (središnjom) ravninom, nazivamo Bennetovim kutem, koji obično iznosi od 10° do 15° (5,24). Mnogo se češće događa lateralni pomak gdje su udružene rotacijske i translacijske kretnje. Laterotruzijski kondil se istovremeno rotira i čini mali translatorni pomak lateralno. Takav pomak naziva se Bennetovim pomakom ili „*immediate side shift*“ (19,24). Bennetov pomak kod prosječne osobe iznosi 1 mm, a pojavnost mu je u 86% populacije (22). Taj pomak mijenja putanju mediotruzijskog kondila tako da čini putanju koja više nije pravocrtna, već poprima oblik krivulje. Takav oblik putanje se naziva Bennetovom kretnjom.

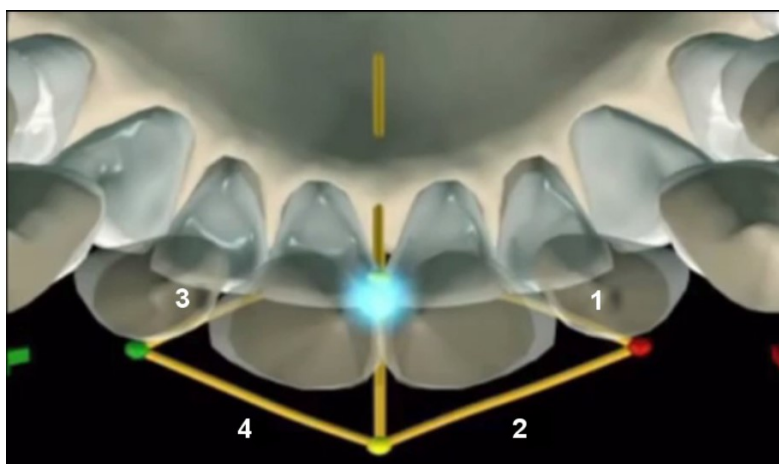


Slika 3. Prikaz Bennetovog kuta i Bennetove kretnje (fotografija ustupljena ljubaznošću prof.dr.sc. Nikše Dulića)

Kod osoba s uzajamno zaštićenom okluzijom ili okluzijom vođenom očnjakom, tijekom izvođenja lateralnih kretnji u kontaktu smiju biti samo zubi na radnoj strani. Zubi neradne strane su disokludirani. Visina kvržica stražnjih zuba blisko je povezana s putanjom mediotruzijskog kondila. U slučaju da je Bennetov pomak manje izražen, kvržice smiju biti više, dok kod više izraženog Bennetovog pomaka kvržice moraju biti niže kako bi se izbjegle okluzijske intereferencije tijekom izvođenja lateralnih kretnji. Kod osoba s izraženim

Bennetovim pomakom ili takozvanom „slobodom u centru“ potrebno je posvetiti dodatnu pažnju pri izradi okluzalne plohe protetskih nadomjestaka kako se ne bi stvorile interferencije prestrmim kvržicama (19,24).

Granične kretnje lateralnih kretnji najlakše je promatrati u horizontalnoj razini. Tada se može uočiti da se četiri komponentne kretnje i jedna funkcijska kretnja mogu prikazati grafički crtežom romboidnog oblika. Strane romba prikazuju kretnju donje čeljusti iz položaja CR u položaj maksimalne laterotruzijske kretnje tijekom lijeve lateralne granične kretnje, zatim nastavak lijeve lateralne granične kretnje s protruzijom. Drugi dio romba simetrično preslikava te putanje rađene s desne strane. Dakle, početna točka je CR, zatim donja čeljust izvodi desnu lateralnu graničnu kretnju do svog maksimuma i na kraju se kretnja udružuje i nastavlja s protruzijom.



Slika 4. Grafički prikaz graničnih kretnji kod lateralnih pomaka (fotografija ustupljena ljubaznošću prof.dr.sc. Nikše Dulčića)

1.3. Obrazni luk i artikulatori

Obrazni lukovi i artikulatori mehaničke su naprave koje su danas neophodne u protetičkoj dentalnoj medicini. Bez njih ne bismo mogli precizno registrirati i prikazati stvarnu kliničku situaciju pacijenta. Uporabom ovih dviju naprava dobivamo uvid u odnose gornje i donje čeljusti naspram terminalne šarnirske osi, orijentaciju protetičke ploče, Bennettov kut, kut

nagiba kondilne staze i razne druge parametre koji su nam neizostavna informacija za dentalni laboratorij (za izradu protetskih nadomjestaka) te za dijagnostiku temporomandibularnih poremećaja i oralnu rehabilitaciju pacijenata (5).

Obrazni lukovi se sastoje od dva kraka, vijaka za fiksiranje, oliva koje se postavljaju u vanjske zvukovode, nastavka za nasion, zglobne spojnice i prijenosne vilice. Razlikujemo obrazne lukove za brzu montažu i kinematske obrazne lukove. U kliničkoj se praksi, zbog njihove jednostavnosti i brzine, najčešće koriste obrazni lukovi za brzu montažu, ali za zahtjevnije slučajeve oralne rehabilitacije upotrebljavaju se kinematski obrazni lukovi. Više govora o njima bit će u poglavlju 2.

Artikulatori se sastoje od nosača modela gornje i donje čeljusti, incizalnog kolčića i tanjurića te sustava mehaničkih zglobova. Artikulatori se mogu podijeliti na više načina, ali najzastupljenija podjela je s obzirom na sposobnost reproduciranja kretnji donje čeljusti. Sukladno tome razlikujemo:

- okludatore ili neprilagodljive artikulatore
- artikulatore prosječnih vrijednosti
- poluprilagodljive artikulatore
- potpuno prilagodljive artikulatore.

Okludatori i artikulatori prosječnih vrijednosti nemaju više mjesto u kliničkoj praksi zbog nemogućnosti i nepreciznosti reprodukcije kretnji donje čeljusti (5).

1.3.1. Obrazni luk

Obrazni luk je izrazito važna naprava kojom prenosimo informaciju o odnosima i točnoj poziciji gornje i donje čeljusti pacijenta u artikulator. Onregistrira poziciju gornje čeljusti, odnosno zubni niz u „prostoru“, točnije orijentaciju protetičke plohe, naspram najmanje tri određene referentne točke na glavi pacijenta i prenosi tu informaciju u artikulator (5). Razlikujemo dva tipa obraznih lukova. Prvi je obrazni luk za brzu montažu koji se koristi zajedno s poluprilagodljivim artikulatorima, a drugi je kinematski obrazni luk koji se koristi s potpuno prilagodljivim artikulatorima.

Tri osnovne referentne točke koje se koriste kod obraznih lukova za brzu montažu su oba vanjska zvukovoda i nasion, to jest točka prijelaza korijena nosa na čelo. Slijedi postava prijenosne vilice na zube gornje čeljusti i zatezanje svih vijaka kako bi mogli takav fiksirani obrazni luk prenijeti u artikulatorku te ugipsati model gornje čeljusti. Zatim, gornjoj se čeljusti pomoću međučeljusnog registrata pridodaje donja čeljust i ugipsava. Obraznim lukom za brzu montažu ne može se registrirati točna pozicija terminalne šarnirske osi, već se na temelju referentnih točki (točnije zvukovoda) određuje takozvana arbitrarna os (5). Budući da s ovakvim obraznim lukom ne možemo odrediti točnu poziciju terminalne šarnirske osi, pokušalo se pomoću „pogrešne“ arbitrarne osi olakšati prijenos odnosa čeljusti u artikulatorku. Naime, vanjski zvukovod se nalazi otprilike 5 mm distalnije od kondila, a zamišljena arbitrarna os prolazi kroz oba zvukovoda, za razliku od šarnirske osi koja prolazi kroz središta glava kondila. Prijenosom obraznog luka u artikulatorku razlika od 5 mm je već uračunata u sam dizajn artikulatorku pa je ta „pogreška“ zapravo poništena i zanemariva (27). Bez obraznog luka u kliničkoj praksi ne možemo očekivati da će se točne informacije prenijeti u artikulatorku i samim time ne možemo računati na precizne protetske nadomjestke. Više o kinematskim obraznim lukovima bit će govora u poglavlju 2.

1.3.2. Poluprilagodljivi artikulatorku

U kliničkim se uvjetima najčešće koriste poluprilagodljivi artikulatorku jer nude dobar omjer preciznosti i brzine rada, bez pretjerane složenosti i opreme koja dolazi uz potpuno prilagodljive artikulatorku i kinematske obrazne lukove (5). Poluprilagodljivi artikulatorku se individualiziraju pomoću obraznih lukova za brzu montažu i međučeljusnim registratima uzetim pri protruziji i laterotruziji. Pomoću tih naprava mogu se prenijeti i ugraditi modeli čeljusti u artikulatorku te prilagoditi vrijednosti Bennetovog kuta i kuta nagiba kondilne staze (29). Namještanjem tih vrijednosti, poluprilagodljivi artikulatorku je sposoban reproducirati početnu i završnu točku kretnje donje čeljusti, kao i nagib te smjer kretnje donje čeljusti pri protruzijskim ili laterotruzijskim kretnjama. Nedostatak ovih artikulatorku jest to što se ne mogu precizno reproducirati zakrivljene putanje kondila i čeljusti, već su one prikazane kao pravocrtne kretnje.

1.3.3. Potpuno prilagodljivi artikulatori

Potpuno prilagodljivi artikulatori su najsloženije, ali zato i najpreciznije naprave kojima se mogu prikazati stvarni odnosi i kretnje čeljusti. Kako bismo unijeli sve nužne vrijednosti u artikulator potrebno je kinematskim obraznim lukom odrediti odnos gornje čeljusti naspram orijentacijskih točaka i TMZ-a, točan položaj terminalne šarnirske osi, precizno registrirati protruzijske i laterotruzijske kretnje donje čeljusti te odrediti parametre poput interkondilarne udaljenosti, nagiba kondilne staze i Bennetovog kuta. Rezultat pravilno postavljenog i potpuno prilagodljivog artikulatora daje nam vjernu reprodukciju tijeka, smjera, nagiba i zakrivljenosti cijele kretnje donje čeljusti (5,30). Takav vjeran i precizan prikaz stvarne situacije pacijenta nam uvelike pomaže u izradi protetskih nadomjestaka gdje je potrebna potpuna oralna rehabilitacija i rekonstrukcija međučeljusnih odnosa (19,30).

1.3.4. Virtualni artikulatori

Razvoj digitalnog doba prati i dentalna medicina razvojem novih tehnika i naprava kojima bi se optimizirao klinički rad u ordinaciji ili zubotehničkom laboratoriju. Bilo je pitanje vremena kada će mehaničke artikulatore zamijeniti novija i bolja inačica. Postepeno se uvodi uporaba takozvanih virtualnih artikulatora. To su precizne naprave koje omogućuju potpunu analizu okluzije pacijenta te su velika pomoć pri postavljanju dijagnoze i plana terapije. Virtualni artikulatori korisni su u raznim područjima dentalne medicine, poput dentalne protetike, implantologije, ortognatske kirurgije (kako bi se odredila idealna pozicija gornje čeljusti) i slično.

Kao i kod mehaničkih artikulatora, postoje jednostavni i složeni virtualni artikulatori. Oni najjednostavniji djeluju po principu okludatora, dakle u računalnom se softveru dobije 3D prikaz modela gornje i donje čeljusti te se može simulirati šarnirska kretanja koja, nažalost, pacijentovu kretanju ne replicira s dovoljnom točnošću. Dakle, virtualni modeli čeljusti mogu se dobiti na dva načina. Prvi način jest skeniranjem zubnih lukova izlivenih modela čeljusti, a drugi način je direktnim skeniranjem alveolarnog grebena i zubnih lukova u ustima pacijenta pomoću intraoralnog skenera. Skener je povezan s računalom gdje se podaci dobiveni skeniranjem pomoću računalnog softvera pretvaraju u virtualni 3D prikaz. Na ovaj način postiže se lakša komunikacija između stomatologa i zubnog tehničara, budući da se informacije

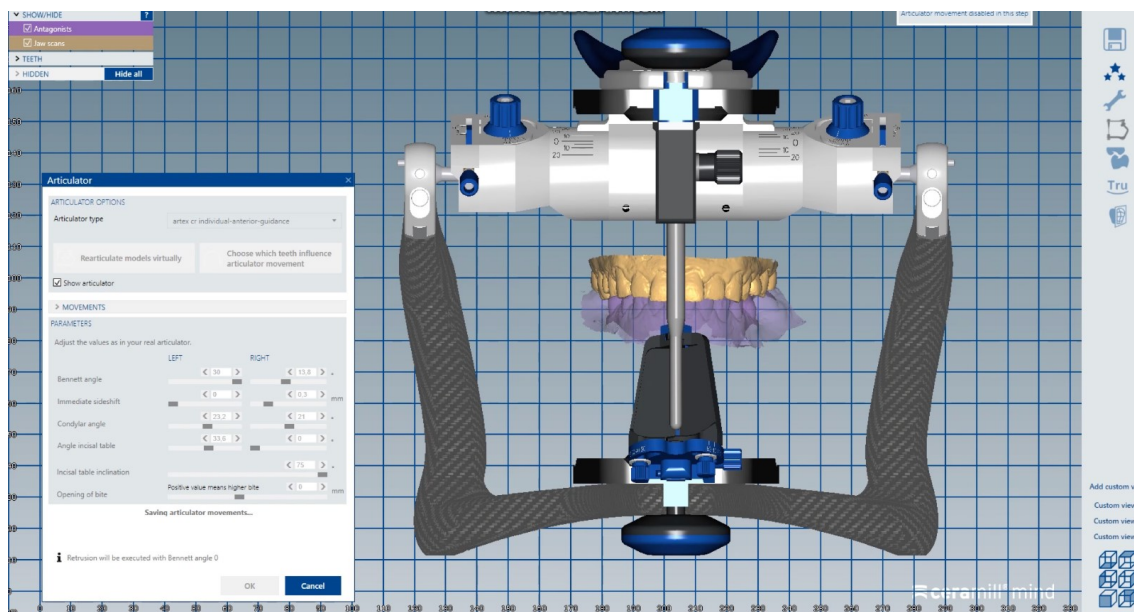
skena pacijenta mogu odmah slati u laboratorij na obradu i početak plana terapije (31).

Kako bi virtualni artikulatori mogli reproducirati vjeran prikaz kliničke situacije pacijenta, kinematski obrazni luk mora zabilježiti navedene parametre:

- protruzija (maksimum duljine kondilarne protruzije, radius kondilarne putanje)
- retruzija (maksimum duljine kondilarne protruzije, radius kondilarne putanje)
- laterotruzija (Bennettov kut, Bennettov pomak, maksimum protruzije, radius lijeve i desne putanje kondila)
- otvaranje i zatvaranje (maksimalni kut otvaranja usta) (32).

Problemi na koje nailazimo kada koristimo mehaničke artikulatore povezani su sa svojstvima materijala koje koristimo, njihovom labilnosti ovisnoj o vanjskim uvjetima te složenosti same postave. Ekspanzija i kontrakcija gipsa, deformacija međučeljusnog registrata, neprecizno orijentiranje ili nestabilnost artikulatora kumulativno loše djeluju na postavu u mehaničkim artikulatorima (32,33). S druge je strane potrebno naglasiti kako su virtualni uvjeti stabilni i konzistentni.

Prednosti virtualnih artikulatora uvelike nadilaze one mehaničkih. Virtualni artikulatori omogućuju nam detaljnu analizu statičke i dinamičke okluzije, vizualizaciju točaka okluzije, međusobni odnos gornje i donje čeljusti te TMZ-a, 3D prikaz modela i kretnji obje čeljusti i prikaz određenog presjeka ravnine ili izolirane regije u pokretu iz svakog kuta gledanja (31,33). Također, u određenim naprednijim verzijama ovih artikulatora mogu se ručno unijeti razni parametri kojima se dodatno individualizira pacijentov 3D model. Nadalje, uporaba virtualnog artikulatora u kombinaciji s kinematskim obraznim lukom i CAD/CAM sustavom, uvelike doprinosi povezanosti i brzini u kliničkom tijeku rada između zubne ordinacije i zubotehničkog laboratorija. Mehanički artikulatori zbog svoje kompleksnosti sve više zapadaju u opsolenciju.



Slika 5. Virtualni artikulatork (fotografija ustupljena ljubaznošću prof.dr.sc. Nikše Dulčića)

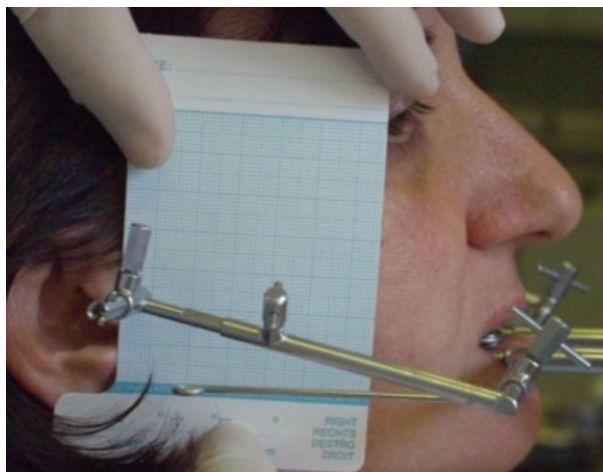
1.4. Naprave za registraciju kretnji donje čeljusti

Napretkom grana dentalne medicine, pojavila se potreba za boljim razumijevanjem prirode bitnog segmenta našeg tijela, žvačnog sustava, točnije temporomandibularnog zgloba. Kako bi se mogla provoditi istraživanja ovog dijela tijela, bilo je potrebno pronaći način kako grafički ili nekako drugačije zapisati takve kretnje. Kao što je u prethodnom poglavlju (1.1.2.) opisano, temporomandibularni zglob je izuzetno složen zglob koji zglobnim svezama i žvačnim mišićima drži donju čeljust. Ona je jedina koštana struktura odvojena od ostatka lubanje te ima veliku sposobnost kretanja u prostoru, premda je ostale mekotkivne anatomske strukture donekle ograničavaju. Jednostavnosti radi, možemo donju čeljust smatrati krutim tijelom sa šest stupnjeva slobode u koordinatnom sustavu, dakle može se pokretati translacijom duž tri osi i rotirati oko njih. Sljedeći korak je registracija tih kretnji u prostoru pomoću određene naprave. U prošlosti su se koristili stereografi, pantografi, aksiografi, kondilografi i slični uređaji, dok se danas tehnologija okreće napravama koje funkcioniraju na principima magneta, ultrazvuka, akcelerometra, videofluoroskopije i optoelektronike (34,35).

1.4.1. Analogne naprave/metode

Kroz povijest bilo je mnoštvo pokušaja stvaranja naprave koja će učinkovito i precizno registrirati kretanje čeljusti. Prvi se pokušaji mogu naći krajem 19. stoljeća, a potraga za idealnom metodom nastavila se kroz cijelo 20. stoljeće. Čak i danas, u 21. stoljeću nastavlja se potraga za najboljom metodom, iako se ispostavlja da više nije analogna.

Analogne su naprave u svojim početcima funkcionirale vrlo primitivno, mjerenja su se vršila uz milimetarski papir i grafičko pisalo. Ulrich i Walker bili su začetnici grafičkih metoda zapisa kretnji mandibule. Koristili su iglu za zapisivanje (takozvani *stylus*) i ploču koju bi postavili na glavu ili gornju čeljust za bilježenje pokreta. U 20. stoljeću nastale su razne metode i izumljeni su sve složeniji uređaji koji su se bazirali na različitim načinima funkcioniranja, ali svakome je bila namjena izmjeriti istu stvar, odnosno grafički izmjeriti putanju mandibule. Te metode možemo podijeliti na pantomografske (Stuart, 1957.), aksiografske, fotografske ili kinematografske (Luce, Thourén, 1914.; Hildebrand, 1931.), mehaničke i rentgenografske (Klatsky, 1939.; Posselt, 1952.; Jankelson, 1953.) (35).



Slika 6. Analogni kinematski obrazni luk (fotografija ustupljena ljubaznošću prof.dr.sc. Nikše Dulčića)

Walker je već 1896. godine tvrdio da bez pravilnog kuta kondilne staze, artikulatork ne može predstavljati vjerni prikaz položaja čeljusti pacijenta, stoga je izumio takozvani facijalni klinometar „*facial clinometer*“. To je uređaj koji je mjerio kut i dužinu putanja kondila. Sastojao se od obruča koji se trakama stabilizirao za glavu te dvije pomoćne naprave. Jedna je

predstavljala tadašnju verziju obraznog luka, a druga je naprava mjerila položaj okluzalne ravnine. Walker je mjerenjem kutova između kondila, okluzalnih ploha zubi i lica mogao preciznije postaviti modele čeljusti u artikulatorku (34). Također, potrebno je navesti i George C. Campiona i Alfreda Gysia kao znanstvenike koji su vrlo rano doprinijeli ovoj tematici svojim izumima. Oboje su osmislili naprave na osnovu istog principa zapisivanja pokreta pomoću grafitnih olovaka i običnog ili indigo papira. Obje su naprave uspješno zapisivale putanju donje čeljusti. Upravo pomoću tih naprava pokušao se dokučiti točan položaj terminalne šarnirske osi. Drugi znanstvenici od značaja bili su Sicher i Posselt, koji su proučavali kretnje donje čeljusti preko rendgenskih snimki profila ljudi, zatim Thourén i Hildebrand, koji su se bavili kinematografskim pristupom, a vrijedi spomenuti i Lindbloma, koji je kombinirao fotogrametriju i stereoskopske rendgenograme (34).

Problem analognih metoda bio je glomaznost i težina naprava. Većina ih se postavljala na zube donje čeljusti, čime bi bilo onemogućeno zatvaranje usta i izvođenje prirodnih kretnji.

Novije metode podrazumijevaju korištenje lakših, gracilnijih i udobnijih načina registracije kretnji donje čeljusti, kako bi se izbjegli prethodno navedeni problemi (34).

1.4.2. Digitalne naprave/metode

U 20. i 21. stoljeću naglasak je prešao na digitalne naprave i metode registracije kretnji donje čeljusti. Cilj je bio pronaći još učinkovitije, lakše naprave koje su jednostavnije za uporabu u svakodnevnoj praksi. Isto kao i kod analognih metoda, razvijali su se razni načini registracije u svrhu otkrivanja jedne optimalne metode. Među prvim uređajima razvio se Cadiax Compact aksiograf koji je mogao brzo analizirati pokrete donje čeljusti i odrediti parametre za individualizaciju artikulatorku, uz stvaranje računalnog zapisa kojim se izračunavao kut nagiba kondilne staze i druge parametre. Također, razvila se metoda elektromagnetske artikulografije (EMA) gdje su snimane kretnje čeljusti tijekom govora, pomoću sustava mikrofona, odašiljača i senzora koji su bilježili magnetska polja te kako ih oralne strukture interferiraju. Računalo bi zatim obradilo podatke i grafički prikazalo kretnje mandibule. Jedna od kompliciranijih metoda bila je računalno nadzirano praćenje radionuklida gdje se postavljao mali i bezopasni radioaktivni izvor na određenu referentnu točku na pacijentu i pratila bi se kroz gamma kameru i računalo. Na kraju, ispostavilo se kako su dosad navedene metode bile suviše složene pa se znanost okrenula kinematskim obraznim lukovima kao boljim napravama za registraciju kretnji

mandibule (35).

Danas postoje razni digitalni sustavi, među koje ubrajamo Cadiax 4 (Gamma), AxioQuick Recorder (SAM), ARCUSdigma II (KaVO), ARCUSdigmaTM 3 (KaVo), PlaneSystem (Zirkonzahn) i Zebris for Ceramill (Amann Girrbach), koji će kasnije biti detaljnije opisan. Svi navedeni uređaji su kinematski obrazni lukovi te je način njihove upotrebe sličan. Razlika je u tome što se baziraju na drugačijim principima rada. Primjera radi, Zebris for Ceramill se bazira na tehnologiji optičke triangulacije (36), AxioQuick na ultrazvučnoj tehnologiji (37), ARCUSdigmaTM 3 na laserskoj tehnologiji (38) i tako dalje. Svi obrazni lukovi imaju sličan oblik i način monitiranja na glavu, to jest imaju lukove koji se fiksiraju na referentne točke preko naslona i dodatnih dijelova za stabilizaciju. Naime, koriste paraokluzijske vilice sa sensorima koji se postavljaju na zube donje čeljusti, kojima se registriraju kretnje mandibule. Zatim se ti signali šalju u računalo gdje se dobiveni podaci obrađuju te na temelju toga dobiva se grafički uvid u kretnje mandibule te razne parametre pacijenta. Svi su navedeni podaci nužni za individualizaciju artikulatora, bio on mehanički ili virtualni. Prednost se daje virtualnim artikulatorima kako bi ove metode registracije kretnji donje čeljusti uistinu bile potpuno digitalne (39).

1.5. Svrha rada

Svrha ovog rada je prikazati prednosti rada s optičkim elektroničkim obraznim lukom te pobliže opisati tijek kliničkog rada i postupak rukovanja. Napretkom tehnologije u području dentalne medicine, dobivamo razne izvrsne uređaje i nove metode koje se mogu implementirati u naš svakodnevni rad, umjesto zastarjelih analognih metoda i naprava.

Ovim radom se pokušao približiti i dostupnijim učiniti noviji pristup kliničkom radu koji je gotovo potpuno digitalan. Implementacijom ovakvih metoda i naprava u svakodnevnu praksu olakšava se posao stomatologa i dentalnog tehničara te se ubrzava cijela procedura. Također, smanjuje se potreba za prepravljanjem protetskih nadomjestaka, budući da se više ne ovisi o preciznosti ljudi, materijala i mehaničkih uređaja. Sveukupno se poboljšava kvaliteta i preciznost protetskog rada te brzina i učinkovitost u svakodnevnoj kliničkoj praksi.

**2. UPORABA OPTIČKOG ELEKTRONIČKOG LUKA U SVAKODNEVNOJ
PRAKSI**

2.1. Elektronički obrazni luk JMA Zebris for Ceramill

JMA (Jaw Motion Analyser) Zebris for Ceramill je digitalni kinematski obrazni luk kojeg proizvodi tvrtka Amann Girrbach te je potpuno kompatibilan s ostalim uređajima i programima iz Ceramill linije. Cilj tvrtke Amann Girrbach bio je pojednostaviti, to jest digitalizirati tijek rada stomatologa i dentalnih tehničara, kako bi se lakše povezale faze rada između ordinacije dentalne medicine i dentalnog laboratorija. Korištenjem Zebris for Ceramill digitalnog obraznog luka zajedno s Ceramill Map DRS (Direct Restoration Solution) intraoralnim skenerom i Ceramill CAD/CAM sustavom, nudi nam se mogućnost potpuno digitalnog tijeka rada, brži i efikasniji postupak registracije situacije temporomandibularnog zgloba pacijenta te detaljne dokumentacije svakog pacijenta u kratkom vremenskom roku. Također, može se koristiti na analogni način, slično kao i klasični obrazni luk, pomoću prijenosnog stolića, koji dolazi u kompletu s ostatkom opreme, a moguće je prenijeti individualnu poziciju gornje čeljusti u svaki mehanički artikulatork (40)



Slika 7. Zebris for Ceramill s dodatnom opremom (fotografija ustupljena ljubaznošću prof.dr.sc. Nikše Dulčića)

Uređaj je sličnog oblika kao i klasični obrazni luk, a sastoji se od metalnog luka koji se preko tri točke fiksira na glavu. Točnije, točke naslon na hrptu nosa i dvije točke iznad uha te sadrži dodatnu gumenu traku za dodatnu stabilizaciju uređaja preko tjemena. Drugi se dio uređaja

sastoji od intraoralne pločice za registraciju položaja gornje čeljusti te paraokluzijske vilice fiksira za donje zube. Oba sadrže nosač trokutastog optičkog senzora. Zajedno s obraznim lukom dolazi i pomagalo za kalibraciju uređaja za pomoć pri snimanju kretnji donje čeljusti.

Za razliku od ostalih obraznih lukova, ovaj radi na principu optičke triangulacije. U sebi ima integrirani senzorni sustav koji se sastoji od infracrvenog LED odašiljača i dvije kamere koje se nalaze u samom obraznom luku. One očitavaju položaj gornje čeljusti prema položaju senzora pričvršćenog na intraoralnoj pločici te pomakom mandibule, a samim time i odašiljača, kamere u obraznom luku registriraju distorziju zraka te na temelju toga izračunavaju koordinate donje čeljusti. Dobiveni podaci se zatim obrađuju u Ceramill računalnom programu kako bi se dobio 3D prikaz položaja gornje čeljusti, zgloba i kretnji donje čeljusti pacijenta. Uređaj je vrlo precizan i može detektirati pomak veličine od čak 50 do 100 μm (41).

Na JMA Zebris for Ceramill možemo gledati poput optičkog elektroničkog aksiografskog sustava koji je optimiziran za digitalni tijek rada. Ovaj uređaj vrlo efikasno registrira putanje temporomandibularnog zgloba pacijenta, a njegova prednost jest mogućnost automatskog prijenosa podataka u Ceramill sustav i samim time direktan prijenos TMZ-a pacijenta u artikulatorku. Digitalnim načinom rada olakšava se komunikacija između ordinacije i laboratorija. U ordinaciji se može vrlo brzo, jednostavno i precizno registrirati čeljust pacijenta, a brzim prijenosom podataka u digitalni sustav, zahvaljujući potpunoj integraciji Ceramill sustava, smanjuje se vrijeme izrađivanja i prepravljivanja protetskih nadomjestaka u laboratoriju. Uz navedeno, može se koristiti pri izradi jednostavnih i složenih protetskih radova, u implantološkoj terapiji, izradi udloga i proteza te dijagnostici temporomandibularnih poremećaja, disfunkciji zgloba i žvačnih mišića.

Dentalnom tehničaru Ceramill M-Pass softver nudi mogućnost prijenosa kompleksnih temporomandibularnih zglobnih kretnji u potpuno digitalni format. Uvođenjem svih podataka dobivenih od položaja gornje čeljusti te kretnji pacijenta, računalo stvori modele koji se automatski postavljaju u pravilan položaj u virtualnom artikulatorku i mogu se simulirati individualne kretnje pacijenta.

2.2. Klinički protokol snimanja kretnji donje čeljusti

Prije početka snimanja čeljusti, potrebno je instalirati nužne računalne programe, u ovom

slučaju Zebris program. Zatim se mora izraditi novi profil za pacijenta i unijeti nužne podatke. Detaljne upute o mogućnostima i opcijama računalnog programa moguće je pronaći u uputama za upotrebu uređaja koje prelaze okvire ovog rada. Uređaj je spreman za upotrebu tek nakon što je sve na računalu spremno za rad (42).

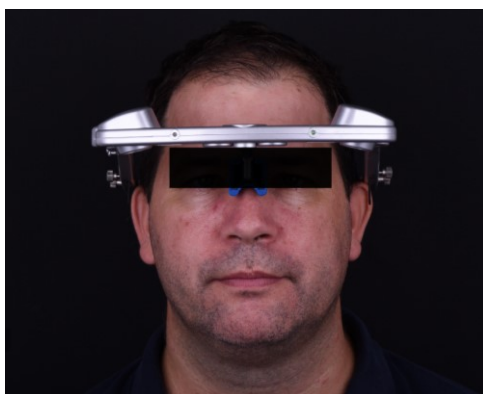Prvi dio kliničkog protokola snimanja donje čeljusti obavlja stomatolog u ordinaciji. Koristeći Zebris for Ceramill digitalni obrazni luk dobije se potpuni digitalni zapis položaja i kretnji donje čeljusti pacijenta. Slijedi postava samog uređaja na pacijenta prema uputama proizvođača, budući da svaki proizvođač odabire koje će referentne točke i ravnine koristiti za uređaj i računalni program.

Zebris for Ceramill ima dva načina postave: osnovni i napredni. Razlika je u tome što se kod osnovnog registrira samo položaj čeljusti u centričnoj relaciji, bez izvođenja kretnji pa je zbog toga onemogućen virtualni prijenos kliničkog slučaja u laboratorij. Osnovni način postave obraznog luka počinje stavljanjem gornjeg dijela luka na tri točke na glavi, nasion i dvije točke iznad uha. Dodatnu stabilizaciju nudi gumeni luk koji se postavlja preko tjemena. Jednom kada se obrazni luk nalazi u stabilnoj horizontalnoj poziciji, u vanjski zvukovod se postavlja takozvani *T pointer*. To je pomagalo pomoću kojeg se registrira položaj oba zvukovoda i kasnije služe kao referentne točke na glavi. Zatim se najprije na zube donje čeljusti postavlja paraokluzijska vilica koja je prethodno individualizirana prema bukalnim plohama donjih zuba, a nakon toga se postavlja intraoralna pločica na kojoj je postavljen LED odašiljač na zube gornje čeljusti. Tako se mjere odnosi TMP-a, gornje i donje čeljusti, ali se ne registriraju pomaci čeljusti. U laboratoriju se na temelju ovih podataka može reproducirati položaj pacijenta samo u mehaničkom artikulatoru.

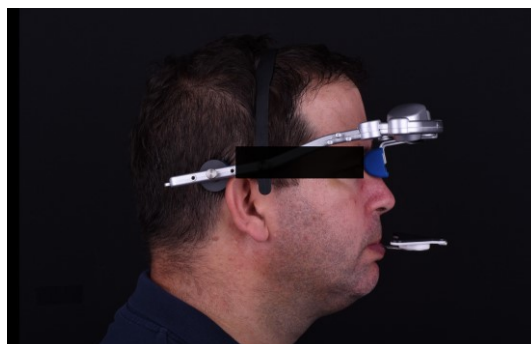Kod napredne postave uređaja dobiju se digitalni 3D modeli čeljusti i TMZ-a pacijenta te animacije i grafički prikaz kretnji čeljusti. Prvo se namjesti gornji dio uređaja na glavu pacijenta tako da se držači naslanjaju na nasion i dvije točke iznad uha. Zatim se postavi *T pointer* u vanjski zvukovod. U usta se postavi paraokluzijska vilica koja je prethodno individualizirana prema bukalnim plohama donjih zuba, a nakon nje se postavi paraokluzijska vilica s LED odašiljačem na zube gornje čeljusti kako bi se prvo registrirao položaj maksile. Potom se uklanja gornja paraokluzijska vilica s LED odašiljačem te se postavlja drugi LED odašiljač na paraokluzijsku vilicu donje čeljusti. Potrebno je pripaziti da uređaj ne smeta pacijentu u zagrizu ili dok izvodi kretnje. Slijedi mjerenje kretnji pacijenta, uvijek počevši od nultog početnog položaja, to jest centrične relacije. Prije mjerenja potrebno je dovesti pacijenta

u CR i vježbati dolazak u centričnu relaciju dok pacijent ne postane sposoban sam reproducirati taj položaj. Potrebno je svaku kretnju najprije izvježbati, a potom se ta ista kretnja snima kako bi se naposljetku moglo krenuti s mjerenjem. Počinje se s mjerenjem kretnje otvaranja i zatvaranja, zatim lijeve i desne laterotruzijske pa protruzijske kretnje. Dok pacijent izvodi određenu kretnju, računalni program istovremeno prenosi dobivene podatke u animaciju kretnji na ekranu.

Nakon odrađenog mjerenja, podaci se izvedu u programu i šalju dalje u laboratorij gdje dentalni tehničar može nastaviti tijek rada. Pomoću Ceramill M-Pass programa mogu se uvesti i vizualizirati kretnje pacijenta zajedno s prikazom gornje čeljusti u pravilnoj poziciji u odnosu na kondile u virtualnom artikulatoru te automatski prenijeti artikulatorske parametre. Učini se završna inspekcija gdje se položaj gornje čeljusti prenese u mehanički artikulator pomoću prijenosnog stalka.

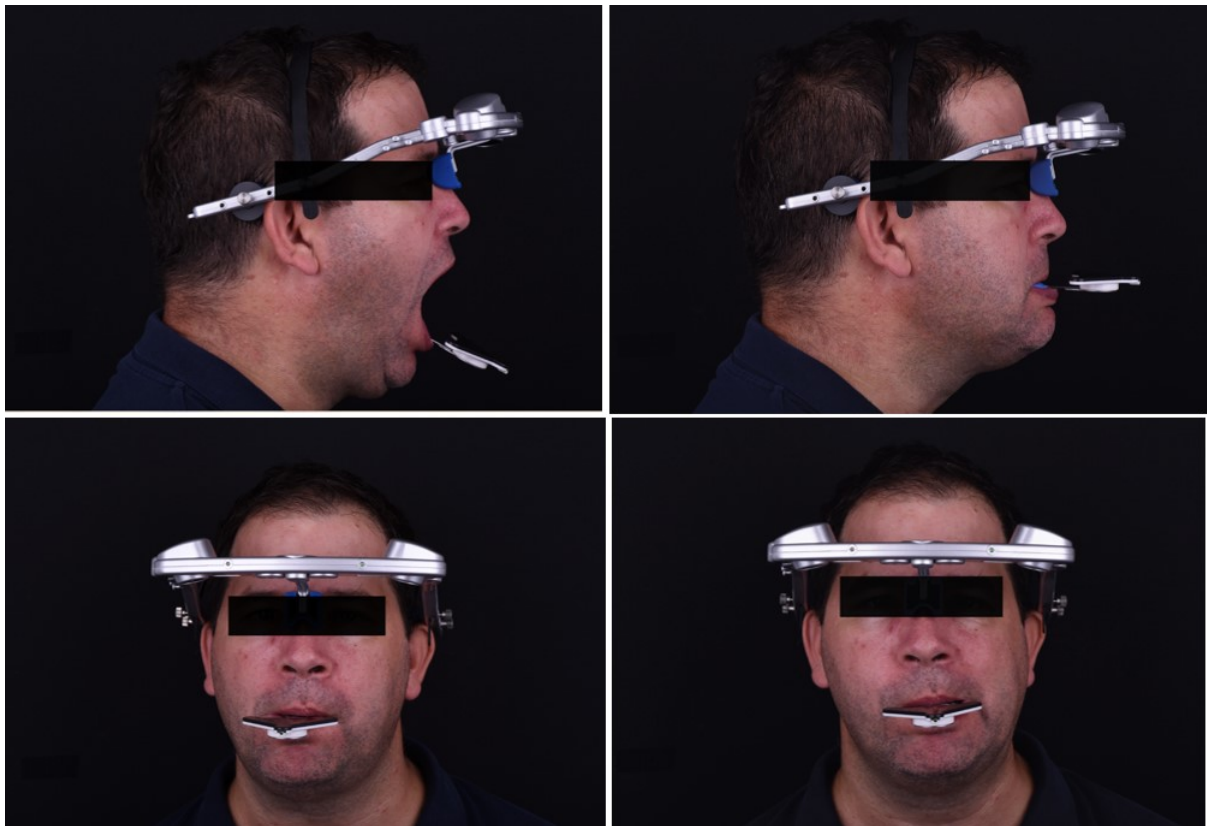


Slika 9. Pravilno postavljen gornji dio uređaja na glavi pacijenta (fotografija ustupljena ljubaznošću prof.dr.sc. Nikše Dulčića)



Slika 10. Pravilno postavljen donji dio uređaja na zube donje čeljusti (fotografija ustupljena

ljubaznošću prof.dr.sc. Nikše Dulčića)



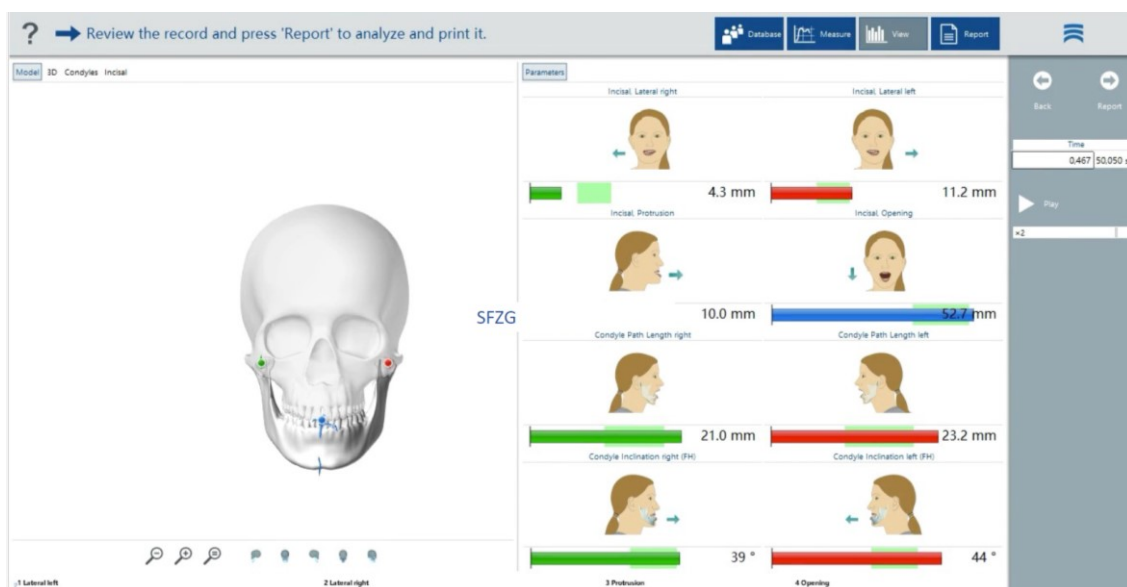
Slika 11. Kretnje koje pacijent izvodi za vrijeme registracije pokreta: otvaranje i zatvaranje (gore lijevo), protruzija (gore desno), desna laterotruzija (dolje lijevo), lijeva laterotruzija (dolje desno) (fotografije ustupljene ljubaznošću prof.dr.sc. Nikše Dulčića)

Posebnu pozornost treba posvetiti točnoj registraciji koordinata gornje i donje čeljusti, budući da o tim podacima ovisi kako će se modeli i kretnje prikazati u računalnom programu, CAD/CAM softveru te kako će se prenijeti u fizički artikulatork pomoću Zebris prijenosnog stolića (Zebris Transfer Table).

2.3. Obrada podataka i individualizacija artikulatorka

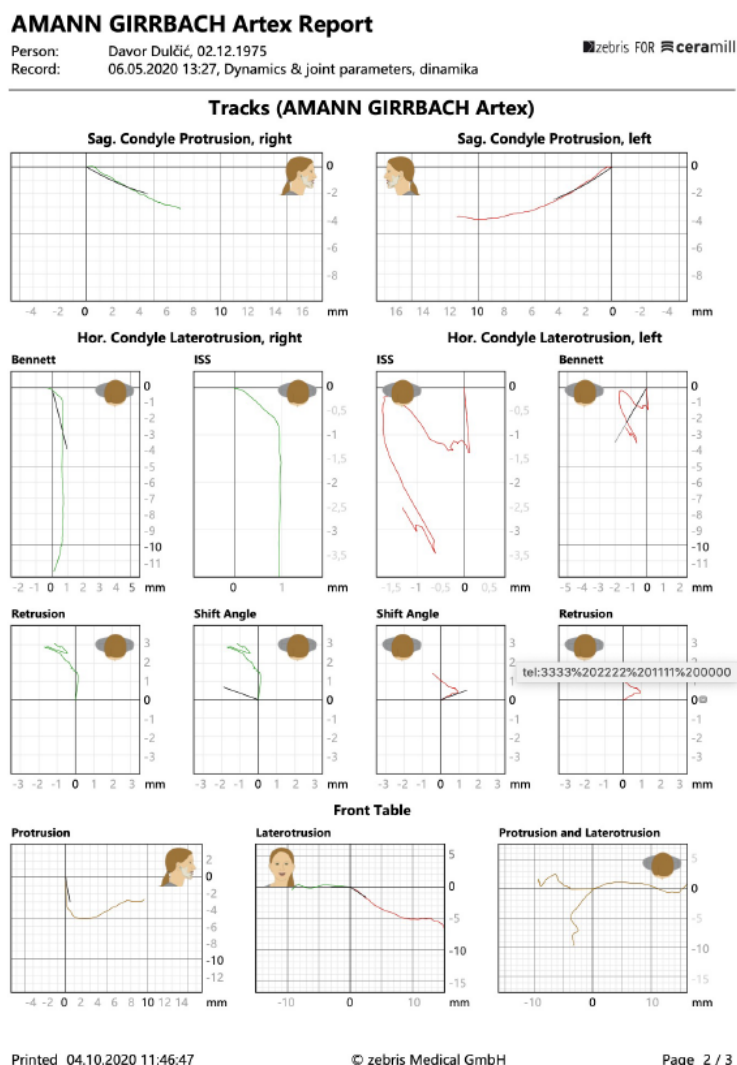
Obrazni luk registriira kretnje donje čeljusti, registriira ih i šalje signale dalje u računalni program koji ih obrađuje i prikazuje na ekranu. Budući da računalo percipira donju čeljust poput krutog tijela, ono biva smješteno u trodimenzionalnom koordinatnom sustavu i sve se kretnje koje čeljust radi prikazuju u programu kao kretnje u šest stupnjeva slobode. Računalo procesira

mного podataka koje je obrazni luk registrirao kako bi mogao prikazati 3D model gornje i donje čeljusti, kretnje čeljusti na trodimenzionalnom koordinatnom sustavu zajedno s različitim parametrima tih kretnji. Osim toga, možemo saznati iznos Bennettovog kuta, kuta nagiba kondilne staze, interkondilarnu udaljenost, položaj terminalne šarnirske osi, iznos trenutnog pomaka u stranu i slično.



Slika 12. 3D prikaz čeljusti i vrijednosti pacijentovih parametra izračunate na temelju snimljenih kretnji koje mogu poslužiti za individualizaciju artikulatora (fotografija ustupljena ljubaznošću prof.dr.sc. Nikše Dulčića)

Što se pak tiče individualizacije artikulatora, to se može učiniti na nekoliko načina, ovisno o tome koristi li se mehanički ili virtualni artikulator. U slučaju da se koristi mehanički potpuno prilagodljivi artikulator u laboratoriju, potrebno je ručno podesiti artikulator na vrijednosti dobivene mjerenjem kretnji, a ako se koristi virtualni artikulator, onda možemo pristupiti individualizaciji na dva načina. Prvi način je vrlo sličan prethodnom s mehaničkim artikulatorom u vidu toga da se dobivene podatke ručno upisuje u računalni program koji na temelju tih parametara podešava virtualni artikulator. Drugi način zahtijeva da se dobiveni parametri izvežu iz računalnog programa na USB, CD ili tvrdi disk računala te da se tako pošalju u dentalni laboratorij gdje će se datoteka učitati u njihov program i podesiti artikulator.



Slika 13. Grafički prikaz snimljenih kretnji donje čeljusti (slika ustupljena ljubaznošću prof.dr.sc. Nikše Dulčića)

2.4 Uporaba u svakodnevnoj praksi pri izradi protetskih radova

Implementacija dosad navedenih uređaja i metoda u svakodnevnu praksu je nešto što bi neizmjerljivo poboljšalo kvalitetu i efikasnost rada u stomatološkoj ordinaciji i zubotehničkom laboratoriju. U današnje vrijeme to je lakše postići budući da većina tvrtki koje se bave razvojem tih tehnologija pokušava stvoriti vlastiti „eko-sustav“ uređaja i programa koji su potpuno kompatibilni jedni s drugima, što olakšava njihovo usvajanje kao dio svakodnevne prakse. Kompatibilnost među uređajima u kombinaciji s lakim prijenosom podataka preko

USB-a ili CD-a do drugog računala daju neizmjernu prednost nad zastarjelim analognim metodama.

Namjena optičkih elektroničkih kinematskih obraznih lukova je višeznačna. Prije svega, dijagnostika temporomandibularnih poremećaja i disfunkcija žvačnog sustava ne bi bila moguća bez snimanja kretnji donje čeljusti obraznim lukom i analiziranjem u računalnom programu. Obrazni lukovi su neizostavan dio u identificiranju problema i postavljanju plana terapije. Također, bez njih ne bismo mogli planirati male, a pogotovo ne opsežne protetske rehabilitacije. Izrada protetskog nadomjestka nije posao koji možemo olako shvatiti. Nadomjestak koji ne sjeda savršeno u ustima, nije usklađen s kretnjama čeljusti i narušava okluzalne odnose pacijenta, bilo u statičkoj ili dinamičkoj okluziji, a može dugoročno uzrokovati dodatne probleme žvačnog sustava. Problem je što se pacijenti s lakoćom naviknu na loše protetske radove pa neće prigovarati o nekim smetnjama, dok se one značajno ne pogoršaju i to najčešće tijekom stanja emocionalnog ili psihičkog stresa. Posljedice koje mogu nastati uključuju škripanje i stiskanje zubi, što dovodi do raznih oštećenja samih zuba te dugoročno nastaju problemi sa žvačnim mišićima i temporomandibularnim zglobovima (43).

Uporabom sustava poput Ceramill tvrtke Amann Girrbach uvelike se olakšava komunikacija i ubrzava rad između stomatološke ordinacije i zubotehničkog laboratorija. Korištenjem njihovog Zebris for Ceramill optičkog elektroničkog obraznog luka zajedno s Ceramill Map DRS (Direct Restoration Solution) intraoralnim skenerom, Ceramill M-Pass računalnim programom i CAD/CAM sustavom dobiva se tečan, brz i jednostavan tijek rada. Hipotetski, pacijent može ujutro doći u ordinaciju na izradu protetskog nadomjeska gdje se obavi pregled, postavi se obrazni luk, pojasne se i izvježbaju kretnje koje će se izvoditi, registriraju se kretnje čeljusti, svi nužni parametri i sve je to moguće unutar pola sata rada u ordinaciji. Snimljene kretnje i svi ostali podaci zabilježeni su u računalnom programu. Potom, dobiveni se podaci izvoze iz programa putem USB-a, CD-a ili na tvrdi disk računala te se šalju u dentalni laboratorij tog istog dana. Zubni tehničar može istoga dana krenuti s planiranjem protetskog nadomjeska i do sutradan je moguće imati gotov rad u CAD/CAM sustavu. Ovakvim se načinom rada može u svega par dana doći od prvog pregleda sve do krajnjeg produkta.

Izrada protetskih nadomjestaka u dentalnoj medicini jedan je od najmukotrpnijih poslova upravo zbog neizmjerne preciznosti i stručnosti koja je potrebna za izradu jednog takvog nadomjeska. Potreban je vrhunski timski rad stomatologa u zubnoj ordinaciji i dentalnog tehničara u zubotehničkom laboratoriju kako bi se navedeno izvelo, ali čak i ta razina stručnosti nije dovoljna ako oprema koja se koristi nije na jednako visokoj razini. Naime, nije rijetkost da protetski nadomjestak ne odgovara ustima pacijenta. Stomatolog može pokušati na neki način prilagoditi taj nadomjestak ustima i to najčešće ubrušavanjem, ali pitanje je zašto uopće dolazi do takvih grešaka? Naravno, za dio njih zaslužna je prirodna ljudska pogreška, ali često do problema dovodi korištenje zastarjelih metoda ili naprava.

Koliko god bili napredni mehanički artikulatori, oni nikada neće moći sa stopostotnom preciznošću vjerno prikazati složeni ljudski žvačni sustav. Svaki artikulator koji se koristi u kliničkoj praksi trebao bi se moći barem donekle individualizirati prema pacijentovim parametrima, bio to poluprilagodljiv ili potpuno prilagodljiv artikulator. Individualizacija artikulatora osigurava nam što je moguće precizniji prikaz pacijentovih čeljusti, njihovog međusobnog odnosa i njihovih kretnji. Također, individualizacijom artikulatora smanjujemo vjerojatnost odstupanja u završnom protetskom nadomjesku. Precizna registracija parametara i individualizacija artikulatora preduvjet su za izradu protetskog rada.

Za pravilnu individualizaciju artikulatora potrebni su nam razni pacijentovi parametri te način na koji možemo registrirati pacijentovu kretnju i prenijeti tu informaciju u podesive zglobove artikulatora. To možemo postići obraznim lukovima te razlikujemo obrazne lukove za brzu montažu i kinematske obrazne lukove. Oba tipa naprava imaju sposobnost prijenosa odnosa gornje čeljusti naspram donje ili TMZ-a na temelju referentnih točaka na glavi, ali samo kinematski obrazni lukovi mogu registrirati kretnje donje čeljusti koje pacijent izvodi. Postoje analogni i digitalni obrazni lukovi, iako danas analogni više ne nalaze primjenu u kliničkom radu jer su pretjerano složeni, a nedovoljno precizni.

Digitalni obrazni lukovi funkcioniraju na sličan način kao i analogni, no jednostavniji su za rukovanje, precizniji, napredniji i manje nezgrapni. Sastoje se od luka koji se montira na glavu slično kao i analogni obrazni lukovi, pomoću držača koji se oslanjaju na tri referentne točke glave (nasion i oba vanjska zvukovoda), dodatne trake za stabilizaciju preko tjemena, a na zube donje čeljusti se postavlja drugi dio uređaja. Kod optičkih-elektroničkih obraznih lukova taj dio služi kao optički odašiljač, a gornji dio, to jest metalni luk, sadržava dvije kamere.

Pomicanjem donje čeljusti kamere u luku registriraju pomak i prenose tu informaciju u računalni program gdje će se u nastavku preraditi u vjerni digitalni prikaz pacijentovih modela čeljusti. Računalni program obrađuje razne parametre (Bennettov kut i pomak u stranu, kut nagiba kondile staze, interkondilarnu udaljenost, položaj šarnirske osi i njezina udaljenost od zuba i slično) kako bi se individualizirao virtualni artikulatork. Izrada opsežnih protetskih radova ili oralnih rehabilitacija ne bi bila moguća bez dobivanja modela koji s ovolikom preciznošću prikazuje stvarnu situaciju pacijenta.

Dentalna medicina u današnje vrijeme prati trendove razvitka digitalne i virtualne tehnologije. Uređaji postaju sve jednostavniji za uporabu, sve dostupniji, a kvaliteta im se poboljšava. Nije potrebno imati visoku educiranost za korištenje određenih naprava kao što je slučaj kod mehaničkih artikulatorka. Osim toga, ne iziskuju puno vremena za postavljanje. Korištenje digitalnih obraznih lukova u kombinaciji s virtualnim artikulatorkima i CAD/CAM sustavima uvelike poboljšavaju uvjete rada u ordinaciji i laboratoriju. Smanjeno je vrijeme rada, poboljšana je komunikacija između stomatologa i dentalnog tehničara, virtualni model i karton svakog pacijenta je lako dostupan te se može dijeliti s laboratorijem kako bi se mogao što jednostavnije započeti plan terapije. Proces izrade protetskih radova postaje sve lakši i jednostavniji, što znači da je za pacijente sve dostupniji.

Za izradu preciznih protetskih nadomjestaka potrebno je imati vjeran prikaz stvarne kliničke situacije pacijenta. Koristeći naprave poput digitalnih obraznih lukova možemo registrirati pokrete donje čeljusti i kondila u temporomandibularnom zglobu u 3D prostoru uz razne druge parametre, a potom te informacije prenijeti u računalni program. Na temelju tih informacija individualizira se virtualni artikulatork, koji sada služi kao 3D model cijelog žvačnog sustava pacijenta. Ovakav pristup izrade protetskog nadomjestka osigurava usklađenost sa statičkom i dinamičkom okluzijom pacijenta. Implementacija digitalnih i virtualnih metoda rada i uređaja u svakodnevnu kliničku praksu uvelike doprinosi kvaliteti rada u zubnoj ordinaciji i zubotehničkom laboratoriju.

1. Badel T. Temporomandibularni poremećaji i stomatološka protetika. 1. hrvatsko izdanje. Zagreb: Medicinska naklada; 2007.
2. Okeson JP. Temporomandibularni poremećaji i okluzija. 1. hrvatsko izdanje. Zagreb: Medicinska naklada; 2008.
3. Clark JR, Evans RD. Functional Occlusion: I. A Review. *J Orthod.* ožujak 2001.;28(1):76-81.
4. Knezović Zlatarić D, Čelić R. Jesu li potrebni artikulatori? *Sonda.* 2002.;6:54-8.
5. Jakovac M, Kranjčić J i sur. Pretklinička i laboratorijska fiksna protetika. Zagreb; Stegatisak; 2020.
6. Fanghänel J i sur. Waldeyerova anatomija čovjeka. Zagreb: Golden marketing – Tehnička knjiga; 2009.
7. Buller M, Ibelli T, Mantilla-Rivas E, Platt S, Doo F, Crowder HR, et al. A Plastic Surgeon's Guide to the Temporomandibular Joint: Part I, Anatomy. *FACE.* 2023 Apr 21;4(2):228–31.
8. Han M, Lieblich SE. Anatomy and Pathophysiology of the Temporomandibular Joint. Springer eBooks. 2022 Jan 1;1535–50.
9. Sihotang RH, Ayiani A. The relationship between static and dynamic occlusion based on the relationship between anterior and posterior teeth and the occlusion scheme in dentistry students. *Journal of Syiah Kuala Dentistry Society.* 2023 Jan 11;7(2):125–31.
10. Janosch Goob, Prandtner O, Schweiger J, Jan-Frederik Güth, Edelhoff D. Digital jaw relation recording to evaluate a new vertical dimension of occlusion using CAD/CAM-fabricated tooth-colored splints: a case report. *PubMed.* 2023 Mar 16;0(0).
11. Kraljević K. Potpune proteze. 1. izdanje. Zagreb: Areagrafika; 2001.
12. Mehulić K i sur. Dentalna medicina – vodič za praktičare. Zagreb: Medicinska naklada; 2020.
13. Shetty G, Poovani S, Al-Sulaihi K, Bukkapatnam S. Fundamentals of Occlusion: Overview. *International Journal of Science and Research (IJSR).* 2019 Feb; 8(2):2176-9
14. Kraljević K. Potpune proteze, 1st ed. Zagreb: Areagrafika, 2001.
15. Romanov M, Хафизов ИР, Khafizov II, Hafizov RG. A precision method for determining the centric relation of the jaws in pathological teeth abrasion and completely absent dentition. *Acta medica Eurasica.* 2023 Jun 26;(2):32–41.
16. The glossary of prosthodontic terms. *J Prosthet Dent.* 2017.;117(5S):1–105
17. Bumann A, Lotzmann U, Mah J. TMJ Disorders and Orofacial Pain: The Role of Dentistry

- in a Multidisciplinary Diagnostic Approach. Stuttgart: Thieme; 2002.
18. Sava A, Scutariu M. Functional anatomy of the temporo-mandibular joint (II). *Rev Med Chir Soc Med Nat Iasi*. 2012;116:1213-7.)
 19. Shillingburg HT, Hobo S, Whitsett LD, Jacobi R, Brackett SE. *Osnove fiksne protetike*. 3. izdanje. Zagreb: Media ogled d.o.o.; 2008.).
 20. Ferrario VF, Sforza C, Miani A, Serrao G, Tartaglia G. Open?close movements in the human temporomandibular joint: does a pure rotation around the intercondylar hinge axis exist? *J Oral Rehabil*. lipanj 1996.;23(6):401–8.
 21. Verma S, Gulati M, Kumar MS. Hinge axis recording of the temporomandibular joint. *International journal of health sciences*. 2021 Dec 31;274–80.
 22. Ajanović M i sur. *Osnovi gnatologije*. Sarajevo: Neki izdavač; 2015.
 23. Hinton R, Hutchins B, Hill G. *Movements of the Mandible and Temporomandibular Joint during Jaw Opening and Closing*. MedEdPORTAL Publications. 2011.
 24. Huang CH, Xu Xl, Li L, Sun Y, Guo C. Study on the reconstruction of a four-dimensional movement model and the envelope surface of the condyle in normal adults. *British Journal of Oral & Maxillofacial Surgery*. 2022 Sep 1;60(7):884–9.
 25. Stanišić-Sinobad D. *Osnovi gnatologije*. Beograd: Univerzitet u Beogradu; 2001.
 26. The Glossary of Prosthodontic Terms. *The Journal of Prosthetic Dentistry*. 2017 May;117(5):C1-e105.
 27. Nagy WW, Goldstein GR. Facebow Use in Clinical Prosthodontic Practice. *J Prosthodont*. kolovoz 2019.;28(7):772–4.)
 28. Knezović-Zlatarić D, Ćelić R, Kovačić I, Krstulović L. Postupci individualizacije SAM 3 artikulatora. *Acta Stomat Croat*. 2003.;37:275–81.
 29. Sharpling B. Semi-adjustable Articulators. 2017 Feb 17;60–6.
 30. Prasanna V, Dhanraj M, Jain AR. Knowledge, attitude and practice about fully adjustable articulators. *Drug Invention Today*. 2018 Jan;10(6):1016-9.
 31. Lin WS, Yang CC, Morton D. Virtual Articulators. 2022 Dec 16;256–78.
 32. Maestre-Ferrin L, Romero-Millan J, Penarrocha-Oltra D, Penarrocha-Diago M. Virtual articulator for the analysis of dental occlusion: An update. *Med Oral Patol Oral Cirurgia Bucal*. 2012.;e160–3.
 33. Kordass B, Gärtner C, Söhnel A, Bisler A, Voss G, Bockholt U, et al. The virtual articulator in dentistry: concept and development. *Dent Clin North Am*. 2002;46:493-506.
 34. Starcke EN. The history of articulators: From facebows to the Gnathograph, a brief history

- of early devices developed for recording condylar movement: Part II. J Prosthodont. ožujak 2002.;11(1):53–62.
35. Jain AR, Madhavan S, Dharaj M. Methods of recording mandibular movements – A review. Drug Invention Today. 2018 Jul: 10 (7):1254-9.
36. Digital Facebow - Amann Girschbach AG [Internet]. Amann Girschbach. [citirano 05. rujan 2022.]. Dostupno na: <https://www.amanngirschbach.com/en/products/articulation/digitalfacebow/>.
37. AQR_Manual_English.pdf [Internet]. SAM - Präzisionstechnik. [citirano 05. rujan 2022.]. Dostupno na: http://www.axioquick.de/images/AQR_Manual_English.pdf.
38. ARCUSdigmaTM 3 [Internet]. KaVo Dental. 2021 [citirano 05. rujan 2022.]. Dostupno na: <https://www.kavo.com/dental-lab-equipment/arcusdigma-3-articulation>.
39. al DCB USA et. Digital face-bow transfer technique dentofacial analyser ... [Internet]. Dental Tribune International. 2020 [citirano 13. rujan 2023.]. Dostupno na: <https://www.dental-tribune.com/news/digital-face-bow-transfer-technique-dentofacial-analyser-for-dental-aesthetics/>.
40. Zebris For Ceramill [Internet]. www.amanngirschbach.com. [citirano 13. rujan 2023.]. Dostupno na: <https://www.amanngirschbach.com/en-us/equipment/articulation/zebris/catalog/General%20Catalog%20EN.pdf>.
41. Jaw movement analyses with Zebris for Ceramill - Digital Dentistry Blog - Amann Girschbach Academy [Internet]. [citirano 13. rujan, 2023.]. Dostupno na: <https://academy.amanngirschbach.com/en/blog/jaw-movement-analyses-with-zebris-for-ceramill/5554/>.
42. Zebris For Ceramill [Internet]. www.amanngirschbach.com. [citirano 13. rujan 2023.]. Dostupno na: <https://www.amanngirschbach.com/en-us/equipment/articulation/zebris/zebris%20for%20ceramill/Software%20Zebris%20for%20Ceramill%20User%20Manual.pdf>.
43. Abduo J, Lyons K. Clinical considerations for increasing occlusal vertical dimension: a review: Increasing occlusal vertical dimension. Aust Dent J. ožujak 2012.;57(1):2–10.

Katja Siard rođena je 7. studenog 1998. godine u Torontu. Seli se u Hrvatsku 2004. godine i upisuje Osnovnu školu „Vidikovac“ u Puli. 2013. godine upisuje se u Gimnaziju Pula, smjer Opća gimnazija. Srednjoškolsko obrazovanje završava 2017. godine te upisuje Stomatološki fakultet u Zagrebu. Od četvrte godine studija počinje asistirati u dvjema privatnim poliklinikama dentalne medicine u Zagrebu gdje stječe više znanja u području restaurativne dentalne medicine i protetike. Tijekom posljednje godine fakultetskog obrazovanja sudjeluje na dva Erasmus + projekta.