

Diferencijalna dijagnoza cističnih šupljina čeljusti

Haring, Mia

Master's thesis / Diplomski rad

2023

Degree Grantor / Ustanova koja je dodijelila akademski / stručni stupanj: **University of Zagreb, School of Dental Medicine / Sveučilište u Zagrebu, Stomatološki fakultet**

Permanent link / Trajna poveznica: <https://um.nsk.hr/um:nbn:hr:127:565326>

Rights / Prava: [Attribution-NonCommercial-NoDerivatives 4.0 International/Imenovanje-Nekomercijalno-Bez prerada 4.0 međunarodna](#)

Download date / Datum preuzimanja: **2024-07-11**



Repository / Repozitorij:

[University of Zagreb School of Dental Medicine Repository](#)





Sveučilište u Zagrebu

Stomatološki fakultet

Mia Haring

Diferencijalna dijagnoza cističnih šupljina čeljusti

DIPLOMSKI RAD

Zagreb, 2023.

Rad je ostvaren u: Stomatološki fakultet Sveučilišta u Zagrebu, Zavod za oralnu kirurgiju

Mentor rada: doc. dr. sc. Josip Biočić, Zavod za oralnu kirurgiju, Stomatološki fakultet Sveučilišta u Zagrebu

Lektor hrvatskog jezika: Lucija Leventić, mag. educ. phil. et mag. educ. philol. croat.

Lektor engleskog jezika: Martina Ivanović, mag. educ. phil. et mag. educ. philol. angl.

Rad sadrži: 36 stranica

1 tablica

11 slika

CD

Rad je vlastito autorsko djelo, koje je u potpunosti samostalno napisano uz naznaku izvora drugih autora i dokumenata korištenih u radu. Osim ako nije drukčije navedeno, sve ilustracije (tablice, slike i dr.) u radu su izvorni doprinos autora diplomskog rada. Autor je odgovoran za pribavljanje dopuštenja za korištenje ilustracija koje nisu njegov izvorni doprinos, kao i za sve eventualne posljedice koje mogu nastati zbog nedopuštenog preuzimanja ilustracija odnosno propusta u navođenju njihovog podrijetla.

Zahvala

Ovaj rad posvećujem prije svega sebi jer sam se do kraja trudila i dokazala si da mogu sve što zamislim. Posebno bih se zahvalila svojoj mami koja mi je svojim stalnim poticajima i bodrenjem omogućila da budem tu gdje sam sada. Zahvalila bih se tati, sestrama i cijeloj rodbini na stalnoj podršci i riječima ohrabrenja. Veliko hvala svim mojim prijateljima, kolegama i posebno mojoj grupi 6J s kojima sam ispijala kave, smijala se i plakala u svim našim uspjesima tijekom studentskih dana. Uljepšali ste mi studiranje i ne bih izabrala provoditi ove trenutke ni sa kim drugim osim s vama. Posebno hvala mojem mentoru doc. dr. sc. Josipu Biočiću na pomoći, ažurnosti i korisnim savjetima pri stvaranju ovoga rada.

DIFERENCIJALNA DIJAGNOZA CISTIČNIH ŠUPLJINA ČELJUSTI

Sažetak

Čeljusne kosti mogu biti zahvaćene različitim patološkim procesima. Promatranjem rendgenskih snimaka često se uočavaju, čak i kao slučajan nalaz, prosvjetljenja, koja predstavljaju šupljine u kosti. Cistične se promjene u kosti manifestiraju kao više ili manje jasno ograničena ovalna ili okrugla prosvjetljenja, a mogu biti jednostruka ili višestruka valovitih ili ravnih rubova. Sličnu sliku mogu dati i druge patološke promjene i kao takve uputiti na pogrešnu dijagnozu. Promjene koje se također očituju kao transparencije na RTG-u uključuju i pseudociste, gigantocelularne promjene, odontogene i neodontogene tumore, ektopično žljezdano tkivo, metastaze malignih tumora drugih dijelova tijela i koštane promjene u sklopu sindroma. Osim toga, može se raditi i o zubnim zametcima prije kalcifikacije, varijacijama trabekularne građe spongiozne kosti, žarišnim osteoporotičkim defektima kosti ili poremećajima cijeljenja nakon vađenja zuba. Kako bi se pogreške u dijagnozi svele na minimum, nužno je uzeti detaljnu anamnezu, promotriti kliničku sliku te ispravno interpretirati rendgenske snimke. Prije svega, nužno je poznavati normalan nalaz bez anomalija i patologije kako bi se uočile njihove varijacije. Pri RTG analizi intraoralnih i intraosealnih lezija slijede se određeni koraci. Najprije se određuje lokalizacija lezije, je li prisutna samo jedna ili su lezije multiple, položaj u čeljusti i veličina lezije. Zatim se promatra periferija lezije, njezini rubovi i oblik. Nakon toga analizira se unutarnja struktura, a potom utjecaj lezije na okolne strukture. Svi ti koraci olakšavaju interpretaciju RTG-a i vode k ispravnom postavljanju dijagnoze te razlučivanju malignih od benignih promjena. Time je omogućen odabir najbolje metode liječenja ovisno o naravi promjene te se ubrzava sam proces izlječenja.

Ključne riječi: ciste, transparencije, radiološka analiza, diferencijalna dijagnoza

THE DIFFERENTIAL DIAGNOSIS OF THE CYSTIC CAVITIES OF THE JAWS

Summary

Jaw bones can be affected by various pathological processes. By observing radiological images, transparencies that represent cavities in bone can often be noticed, sometimes even as an accidental finding. Cystic lesions in bone are manifested as more or less well-defined, circular or oval transparencies, unilocular or multilocular, with scalloped or straight margins. Other pathological changes can have similar manifestation and as such could lead to false diagnosis. Changes that also give transparent radiological appearance include pseudocysts, giant cell lesions, odontogenic and non-odontogenic tumors, ectopic glandular tissue, metastases of malignant tumors in other parts of the body, bone changes as part of the syndrome. In addition, such changes can also include teeth germs before calcification, trabecular variations of cancellous bone, focal osteoporotic bone defects or post-extraction healing disorders. In order to reduce the risk of false diagnosis, it is important to take medical history, observe the clinical picture and interpret X-rays accordingly. Firstly, it is necessary to be familiar with normal findings without anomalies and pathology in order to notice its variations. During radiological analysis of intraoral and intraosseous lesions certain steps are being followed. Firstly, the localization of the lesion is being determined - whether there is one or multiple lesions, as well as its position in the jaw and its size. Followed by the analysis of the periphery of the lesion, including its margins and shape. After that comes the analysis of internal structure and then effect of the lesion on surrounding tissue. Each of the steps make the analysis of X-rays easier and lead to correct diagnosis and distinguishing malignant from benign changes. Furthermore, this allows for the right treatment plan based on the nature of such change and contributes to a quicker healing process.

Key words: cysts, transparencies, radiological analysis, differential diagnosis

SADRŽAJ

1. UVOD	1
2. TEMELJI ANALIZE I INTERPRETACIJE RADIOLOŠKIH SNIMAKA.....	4
2.1. Lokalizacija lezije	5
2.2. Rubovi i oblik lezije	6
2.3. Unutarnja struktura	8
2.4. Utjecaj lezije na okolne strukture	8
3. DIFERENCIJALNA DIJAGNOSTIKA	10
3.1. Ciste	11
3.1.1. Odontogene razvojne ciste	11
3.1.1.1. Folikularna cista	11
3.1.1.2. Odontogena keratocista i ortokeratinizirana odontogena keratocista (OOC)	12
3.1.1.3. Gingivne ciste.....	13
3.1.1.4. Lateralne parodontne i botrioidne ciste	13
3.1.1.5. Kalcificirajuća odontogena cista	13
3.1.1.6. Žljezdana odontogena cista	14
3.1.2. Upalne ciste.....	14
3.1.2.1. Radikularna i kolateralna upalna cista	14
3.1.3. Neodontogene ciste	16
3.2. Pseudociste	17
3.3. Gigantocelularne promjene.....	18
3.3.1. Središnji gigantocelularni granulom	19
3.3.2. Smeđi tumor hiperparatireoidizma	19
3.3.3. Periferni gigantocelularni granulom	20
3.3.4. Gigantocelularni tumor	20
3.3.5. Fibrozna displazija	20

3.3.6.	Kerubizam.....	20
3.4.	Najčešći tumori čeljusti	21
3.4.1.	Ameloblastom	22
3.4.2.	Adenomatoidni odontogeni tumor	22
3.4.3.	Odontogeni miksom (fibromiksom)	23
3.4.4.	Odontom	23
3.4.5.	Cementoblastom	24
4.	RASPRAVA	25
5.	ZAKLJUČAK.....	29
6.	LITERATURA.....	31
7.	ŽIVOTOPIS.....	35

Popis skraćenica

RTG – rendgen

OOO – ortokeratinizirana odontogena cista

SZO – Svjetska zdravstvena organizacija

MSCT – *Multisliced Computed Tomography*

Riječ cista dolazi od grčke riječi *kistos* i od latinske riječi *cystis*, što u prijevodu znači mjehur (1). Miše definira cistu kao „kuglasta šupljina uključena u tkivo, s vlastitom stijenkom od potpornog tkiva, s unutrašnjom prevlakom od epitela i tekućinom ili mekanim sadržajem“. Prave ciste sastoje se od vanjske vezivne i unutarnje epitelne ovojnice, dok šupljinu ciste može ispunjavati tekući ili kašasti sadržaj (2). Taj sadržaj secerniraju stanice koje oblažu šupljinu ciste ili on potječe od tekućine okolnog tkiva. Ciste se pojavljuju u čeljusnim kostima puno češće nego u bilo kojim drugim kostima tijela. Razlog je u tome što ih većina potječe od mnogobrojnih ostataka odontogenog epitela zaostalog nakon formiranja zuba. Obilježava ih spor rast kojim katkad izazivaju pomak ili resorpciju susjednih zubi i njihovih korijena. Ciste rastu u smjeru najmanjeg otpora i na taj način napuhuju kost i postupno stanjuju kortikalnu stijenku kosti. Svojim rastom mogu potiskivati n. *alveolaris inferior* prema donjem rubu mandibule ili invaginirati u antrum maksilarnog sinusa.

Na radiološkim snimkama manifestiraju se kao okrugla ili ovalna prosvjetljenja, obično dobro definiranih rubova, tankom, uniformnom, kortikalnom linijom odvojene od okolnog koštanog tkiva. Sekundarnom infekcijom ili kroničnim stanjem korteks postaje manje vidljiv te se gubi jasna granica ciste prema okolnom tkivu. Unutarnja struktura nekih cisti sadržava distrofične kalcifikate, dok su poneke podijeljene koštanim septama što daje dojam multilokularnosti (3). Ciste obično rastu asimptomatski, sve dok ne izazovu vidljivu deformaciju čeljusti kada je već stanjen kortikalis. Tada se uočava takozvani fenomen „ping-pong“ loptice pri čemu na jači pritisak dolazi do udubljenja koštane stijenke, a prestankom pritiska vraća se u prvobitni položaj. Još tanja koštana stijenka pod pritiskom stvara zvuk pucketanja pergament papira, što se naziva Dupuytrenov znak. Ako stijenka potpuno nedostaje, moguće je kroz defekt aspirirati sadržaj pri čemu se u šprici makroskopski uočavaju kolesterinski kristalići kao specifičan cistični sadržaj (4). Često se ciste uočavaju kao slučajan nalaz prilikom analize RTG snimaka. Mnogobrojne su promjene koje na RTG-u mogu nalikovati na ciste. Ipak, postoje značajke karakteristične za određenu promjenu, tipična lokalizacija, smjer rasta, oblik, veličina, izgled rubova i slično pomoću kojih se vodimo prilikom postavljanja dijagnoze. Poznavanjem obilježja pojedine promjene i pridržavanjem određenog slijeda prilikom analiziranja rendgenskih snimki olakšan je pristup svakoj uočenoj promjeni. Analiza RTG-a nije uvijek jednostavna i jasna. Potrebno je obratiti pažnju na širu sliku jer su neke promjene na prvu male i jasno ograničene, dok se detaljnijom analizom uočava da je ona ipak šire raspoređena i bez jasnih točnih ograničenja. Stoga je važno poznavati temeljne značajke mogućih čestih

patoloških promjena čeljusti koje se na RTG-u manifestiraju kao prosvjetljenja ili zasjenjenja, naizgled slična, ali ipak s različitim, diferencijalno-dijagnostički važnim karakteristikama (3).

Svrha je ovog rada objasniti definiciju, temeljne značajke pojedinih cisti, dati kratki pregled temeljnih obilježja cistama sličnih promjena i koraka adekvatne radiološke analize cisti kako bi se pojednostavila diferencijalna dijagnostika i time izbjegle pogreške u postavljanju dijagnoze i planu terapije.

2. TEMELJI ANALIZE I INTERPRETACIJE RADIOLOŠKIH SNIMAKA

Dijagnostika cističnih promjena i drugih koštanih lezija može predstavljati izazov zbog manjka iskustva i znanja kliničara o njihovim osnovnim značajkama ili pravilnom postupanju s istima. Neovisno o promjeni, svaki dijagnostički postupak započinje uzimanjem anamneze i kliničkim pregledom bolesnika. Klinički pregled uključuje inspekciju i palpaciju na suspektnom dijelu čeljusti, perkusiju zuba, a ponekad je potrebna i punkcija s citološkim pregledom punktiranog sadržaja. Osim toga, neizostavan korak je radiološka analiza intrakoštanih lezija. Adekvatnom radiološkom analizom, uz klinički pregled, upotpunjuje se dijagnoza određene promjene i omogućuje odabir adekvatnog plana terapije za pojedinog bolesnika.

Prije svega, ključno je poznavati normalna anatomska obilježja, kao i fiziološke varijacije u anatomske građi. Tek tada se sa sigurnošću može uočiti pojavnost patoloških promjena na RTG-u. Potrebno je obratiti pažnju na cjelokupni prikaz i usporediti ga s kliničkim nalazom, a ne se ograničiti samo na odabranu zonu interesa. Za lakši pristup pojedinom problemu slijede se određeni koraci prilikom radiološke analize intrakoštanih lezija: lokalizacija lezije, oblik i granice promjene, unutarnja struktura te utjecaj lezije na strukture u okolini lezije (5). Svaki od tih koraka čini postupak postavljanja dijagnoze sistematičnim i lakšim.

2.1. Lokalizacija lezije

Uočavanjem abnormalnosti na RTG-u najprije se definira je li promjena lokalizirana ili generalizirana, a u tome pomaže određivanje točnog položaja i veličine lezije. Mnoge lezije imaju lokalizaciju specifičnu za određenu regiju. Primjerice, centralni gigantocelularni granulom najčešće se pronalazi anteriorno od prvog molara u mandibuli ili anteriorno od očnjaka u maksili. Isto tako, osteomijelitis karakterističan je za mandibulu, dok se u maksili javlja iznimno rijetko. Nadalje, cementna displazija uvijek je lokalizirana u području oko apeksa zahvaćenog zuba. Ukoliko se uoči utjecaj promjene na sve koštane strukture maksilofacijalne regije, treba uzeti u obzir generalizirana stanja kao endokrine ili metaboličke poremećaje. Promjena se može pojaviti unilateralno ili bilateralno. Najčešće se fiziološke varijacije javljaju bilateralno, dok se abnormalna stanja vežu uz unilateralnu manifestaciju. Primjerice, bilateralno prosvjetljenje može upućivati na opsežnu submandibularnu glandularnu fosu, dok se fibrozna displazija najčešće javlja kao unilateralno prosvjetljenje. Ipak, postoje i iznimke opisanog. Pojedine abnormalnosti, kao Pagetova bolest, uvijek se pronalaze unilateralno u regiji mandibule. Važno je odrediti i podrijetlo određene promjene. Tako se za lezije položene koronarno od zuba ili iznad mandibularnog kanala može reći da su odontogenog podrijetla. Za lezije smještene unutar mandibularnog kanala pretpostavlja se da su neuralne ili vaskularne etiologije. Hrskavične lezije i osteohondromi imaju veću tendenciju pojaviti se u

kondilarnoj regiji. Također, promjene smještene unutar antruma maksilarnog sinusa ne sadrže odontogeno tkivo, za razliku od lezija koje su se u antrum proširile iz alveolarnog nastavka maksile. Osim toga, bitno je uočiti je li promjena *uni-* ili multilokularna. Multilokularne promjene su malobrojnije čime se lakše približava točnoj dijagnozi. Neki od primjera multilokularnih promjena su: cementna displazija, odontogena keratocista, metastatske lezije, multipli mijelom i lezije povezane s leukemijom. Iako većina slučajeva zadovoljava ovaj kriterij, iznimke uvijek postoje (5).

2.2. Rubovi i oblik lezije

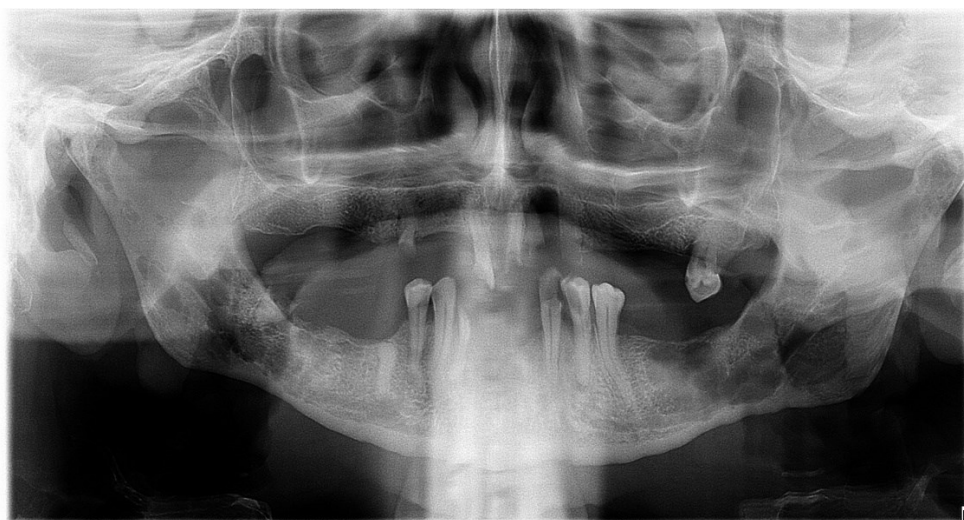
Promatranjem rubova razlikuju se promjene dobro definiranih i slabije definiranih rubova (6). Kategorizacija nekih promjena s obzirom na definiranost rubova prikazana je u Tablici 1.

Tablica 1. Kategorizacija lezija prema definiranosti rubova. Preuzeto s (6).

Dobro definirani rubovi	Odontogene	Neodontogene
Cistične lezije	Radikularna cista Rezidualna cista Folikularna cista Odontogena keratocista	Stafneova cista Idiopatska koštana šupljina Nazopalatinalna cista
Solidne lezije	Ameloblastom	Centralni gigantocelularni granulom Venske malformacije Histiocitoza Langerhansovih stanica
Loše definirani rubovi	Maligni odontogeni tumori	Maligni neodontogeni tumori
	Odontogeni karcinom Odontogeni sarkom Odontogeni karcinosarkom	Karcinom pločastih stanica Metastaze Hematološki maligniteti osteosarkom, fibrosarkom, hondrosarkom Maligne transformacije epitelnih tumora slinovnica
	Osteomijelitis Osteonekroza	

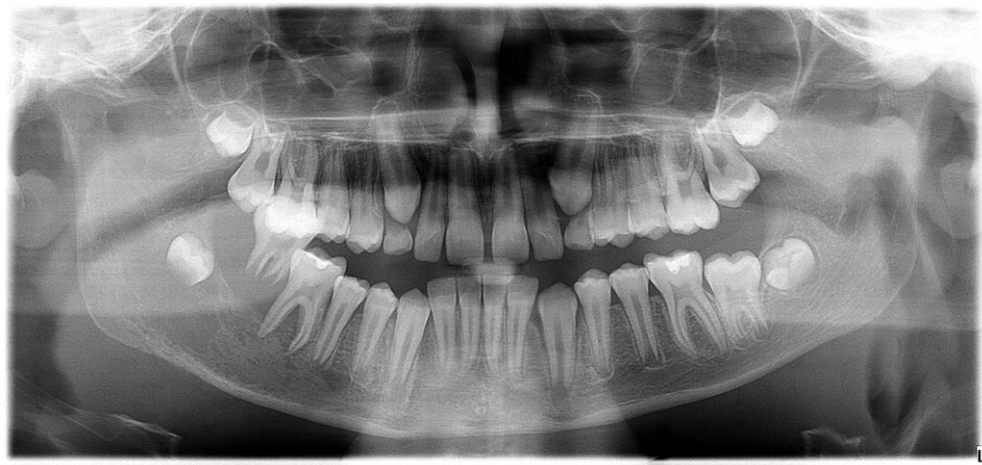Obično se za leziju kaže da je dobro definiranih rubova ako se zamišljenom olovkom može povući linija koja označava granice promjene. Granica promjene prema okolnoj kosti može biti kortikalna ili sklerotična. Kortikalni rub često se uočava kod cističnih promjena. Predstavlja tanku uniformnu zasjenjenu liniju na periferiji lezije. Nasuprot tome, sklerotični rub predstavlja široku zasjenjenu granicu koja nije ujednačene širine. Uočava se, primjerice, uz cementnu displaziju i može indicirati na iznimno nisku stopu rasta ili potencijal lezije da stimulira stvaranje okolne kosti.

Lezije koje se na RTG-u prezentiraju kao zasjenjenja često sadrže kapsulu od mekog tkiva, na što upućuje prisutnost linije prosvjetljenja na periferiji lezije. Takav se nalaz uočava uz odontome i cementblastome. Osim toga, postoje i promjene koje na RTG-u izgledaju poput probušenih rupa u papiru, čije su granice prema okolnoj kosti oštre i jasne. Takav nalaz vidljiv je kod multiplog mijeloma (Slika 1.).



Slika 1. Multipli mijelom. Preuzeto s dopuštenjem autora: doc. dr. sc. Josip Biočić.

Lezije slabije definiranih granica su one kod kojih postoji postupni prijelaz između abnormalne trabekularnosti lezije i normalne koštane trabekularnosti. Stanja kod kojih se uočava ovaj nalaz su sklerozirajući ostitis i fibrozna displazija. Maligne neoplazme karakteristično uzrokuju rast prostora prosvjetljenja na račun koštanih trabekula (Slika 2.). Što se tiče opisivanja oblika promjene, obično se kaže da je pravilan ili nepravilan. Okrugli oblik lezije, poput napuhanog balona, svojstven je cistama. Nazubljeni oblik, koji se može sastojati od kontinuiranih lukova ili polukrugova, odražava mehanizam rasta. Takav je oblik tipičan za odontogenu keratocistu (5).



Slika 2. Rabdomiosarkom u desetogodišnjeg djeteta. Preuzeto s dopuštenjem autora: doc. dr. sc. Josip Biočić.

2.3. Unutarnja struktura

Izgled unutarnje strukture klasificira se u tri skupine: prosvjetljenje, zasjenjenje i njihova kombinacija. Prosvjetljenje je vidljivo kod cisti, a zasjenjenje kod osteoma. Kombinirana gustoća vidljiva je kod prisutnih kalcificiranih struktura s transparentnom pozadinom. Kod takvih je lezija problem razlučiti je li riječ o kalcifikatima unutar ili na drugoj strani lezije. U analizi strukture pomaže poznavanje stupnja zasjenjenja za pojedine tvari. Primjerice, za caklinu se zna da pokazuje jače zasjenjenje od kosti, a sama kost se prepoznaje po trabekulama. No trabekularnost kosti može varirati zbog razlika u broju, dužini, širini i orijentaciji trabekula. Na primjer, trabekule u fibroznoj displaziji obično su većeg broja, kraće te im je orijentacija nasumična, a ne u smjeru pozitivnog odgovora na aplicirani stres. S obzirom na to, izgled im je opisan da je nalik kori naranče ili mutnom staklu (7). Koštane septe predstavljaju preostalu zarobljenu kost organiziranu u duge tračke ili zidove unutar lezije. Ako septe dijele unutrašnjost strukture na bar dva odjeljka, promjena se opisuje kao multilokularna (5). Zakrivljene septe vidljive su kod ameloblastoma i ponekad kod odontogene keratociste (8). Unutarnjoj strukturi daju izgled mjehura sapunice. Gigantocelularni granulom često ima septe koje su tanke i granulirane, a one kod odontogenog miksoma su malobrojne, ravne i tanke (9).

2.4. Utjecaj lezije na okolne strukture

Promatranje utjecaja na susjedne strukture dozvoljava razjašnjavanje ponašanja lezije. Promjene u čeljusnim kostima općenito uzrokuju resorpciju ili apoziciju kosti, resorpciju zuba,

proširenje parodontne pukotine i imaju tendenciju širiti se u okolne prostore potiskujući strukture u svojoj blizini. U potonjem slučaju najčešće je riječ o pomicanju zubi u neposrednoj blizini patološke promjene. Sporo rastuće lezije češće uzrokuju pomicanje zuba. Smjer pomaka je specifičan za položaj lezije. Promjene koje obuhvaćaju krunu zuba ili su u razini krune, primjerice folikularna cista ili neki odontomi, pomiču zub apikalno. Lezije ramusa, posebice kod kerubizma, mogu potiskivati zube anteriorno. Pojedine se promjene razvijaju u području papile i uzrokuju pomak zuba koronarno. Takva se situacija uočava kod limfoma, leukemije i histiocitoze Langerhansovih stanica.

Brojne abnormalnosti praćene su širenjem parodontnog prostora. U tom je slučaju važno promotriti karakteristike proširene parodontne pukotine. Naime, nije jednaka situacija s uniformnim parodontnim pukotinama uz očuvanu lamina duru i s onim nepravilnim gdje lamina dura nije očuvana. Ortodontski pomak zuba uvijek je praćen proširenjem prostora parodontnog ligamenta, ali je u tom slučaju proširenje kontrolirano, ne predstavlja patologiju i lamina dura je očuvana. S druge strane, patološke lezije rezultiraju nepravilnim povećanjem parodontne pukotine i oštećenjem lamine dure. Benigne, spororastuće promjene obično na periferiji sadrže reaktivnu kortikalnu ili sklerotičnu kost koja označava sposobnost poticanja osteoblastične aktivnosti.

Određeni učinak također se pojavljuje i kao specifičnost pojedine dijagnoze. Primjerice, potiskivanje mandibularnog kanala prema gore obilježje je fibrozne displazije. Primjetno proširenje kanala s očuvanom kortikalnom granicom indicira na moguću prisutnost benigne vaskularne ili neuralne lezije. Nepravilno proširenje uz oštećeni kortikalis navodi na potencijalnu malignu neoplazmu koja raste duž kanala. U tom slučaju je najbitniji klinički nalaz to jest pacijentovo javljanje utrnutosti ili parestezije inervacijskog područja pripadajuće grane živca. Razlog očuvanosti kortikalisa kod spororastućih lezija je u tome što takve lezije ostavljaju dovoljno vremena periostu za stvaranje nove kosti. Dok lezije s brzim rastom nadmašuju mogućnosti periosta da dovoljno brzo stvori novu kost pa kortikalis u potpunosti nedostaje. Reakcije periosta također znaju biti specifične za lezije. Primjer je nalaz spikulirane kosti postavljene pod pravim kutom u odnosu na vanjsku kortikalnu ploču, što je karakterističan nalaz osteosarkoma čeljusti (5).

3. DIFERENCIJALNA DIJAGNOSTIKA

Prozračnosti maksile i mandibule na RTG-u mogu predstavljati brojna patološka stanja. Kako bi ispravna dijagnostika bila moguća, bitno je poznavati njihova glavna obilježja. Riječ može biti o cistama, pseudocistama i gigantocelularnim lezijama. Osim toga kosti maksile i mandibule mogu biti zahvaćene tumorskim promjenama koje zbog svoje destruktivne prirode također mogu biti zamijenjene s cističnim promjenama pri radiološkoj analizi (10). Budući da je riječ o promjenama druge etiologije i drugačijeg ponašanja, pogrešno postavljena dijagnoza vodi u neispravan tijek terapije, čime se povećava rizik od komplikacija i produžuje tijek izlječenja. U nastavku će biti opisana glavna radiološka obilježja navedenih skupina i diferencijalno-dijagnostičke značajke koje pomažu u međusobnom razlikovanju sličnih promjena, a time i u postavljanju točne dijagnoze.

3.1. Ciste

Budući da većina potječe od brojnih ostataka odontogenog epitela, ciste su najbrojnije upravo u čeljusnim kostima. Najviše se pronalaze u predjelu gdje se nalaze zubi i to iznad razine mandibularnog kanala. Prema klasifikaciji SZO podijeljene su prema podrijetlu epitelne ovojnice na odontogene i neodontogene ciste. Ovisno o uzroku nastanka, odontogene se dijele u razvojne i upalne. Na radiološkom prikazu ciste se prezentiraju kao unilokularna ili multilokularna prosvjetljenja, zasjenjenja ili njihova kombinacija. Svaki pojedini tip ima karakteristične radiološke značajke koje omogućuju njihovu međusobnu diferencijaciju (6).

3.1.1. Odontogene razvojne ciste

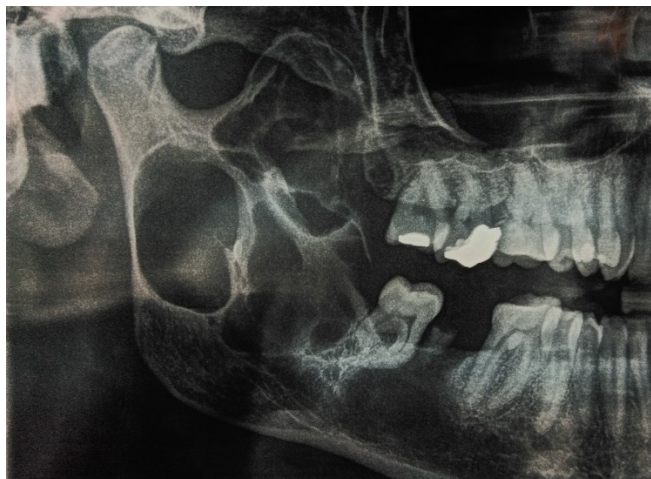3.1.1.1. Folikularna cista

Folikularna cista druga je cista po učestalosti, formira se oko krune impaktiranog ili prekobrojnog zuba. Nastaje nakupljanjem tekućine između slojeva reduciranog caklinskog epitela ili između epitela i krune neeruptiranog zuba. Uočava se u vidu unilokularnog prosvjetljenja unutar kojeg strši kruna zuba, obično dobro definiranog kortikalnog ruba (4). Važan diferencijalno-dijagnostički znak je cistična ovojnica koja polazi od caklinsko-cementnog spojišta. Ponekad se javlja u ekscentričnom obliku i zahvaća šire područje pored krune zuba, na primjer sa širenjem u ramus mandibule. Cista ima tendenciju pomicanja zahvaćenog zuba u apikalnom smjeru. Rastom može inferiorno potiskivati mandibularni kanal, a kod zahvaćanja trećih molara može ih potisnuti u kondilarnu ili koronoidnu regiju. Svaki nalaz promjene položaja zuba ili ekspanzije folikularnog prostora pet milimetara treba pobuditi sumnju na folikularnu cistu (3).

3.1.1.2. Odontogena keratocista i ortokeratinizirana odontogena keratocista (OOC)

Odontogene keratociste čine jednu desetinu svih cističnih lezija čeljusti. Prethodnim klasifikacijama razvijale su se dvojbe oko njezina svrstavanja. Naime, odontogena keratocista ima značajke i RTG obilježja ciste, smjer širenja je antero-posterioran te u lumenu sadrži kolesterinske kristale. Istovremeno, epitelne stanice koje ju oblažu svojim se lokalno destruktivnim potencijalom rasta ponašaju kao tumor (4). Aspiracijom sadržaja dobiva se gust, žuti keratin. Cista je najčešće lokalizirana u posteriornom dijelu tijela mandibule (90%) i nešto manje u ramusu (Slika 3.). Moguć je okrugli ili ovalni oblik karakterističan za ciste, ali može biti i lobuliranih rubova poput kontinuiranih lukova. Nalazi se uvijek iznad mandibularnog kanala, a svojim ga rastom potiskuje prema donjem rubu mandibule. Unutrašnjost je većinom transparentna, uz mogućnost pojave zakrivljenih internih septi koje daju dojam multilokularnosti, zbog čega mogu biti zamijenjene s ameloblastomom. Ponekad se javlja perikoronarno te se kao takva teže razlikuje od folikularne ciste. Razlika je u tome što keratocista oko krune zuba polazi apikalnije od caklinsko cementnog spojišta i rjeđe uzrokuje ekspanziju kortikalne ploče (11). Za cistu je karakteristična antero-posteriorna ekspanzija duž osi mandibule, a iznimno rijetko duž bukolingvalne osi, uzrokujući minimalnu ekspanziju čeljusti. Kada dosegne veće dimenzije često obuhvati čitav zub. Nalaz multiplih keratocisti čeljusti tipičan je za Gorlin-Goltzov sindrom (6).

S druge strane, OOC se u SZO klasifikaciji iz 2017. godine izdvaja kao zaseban entitet zbog patohistoloških i kliničkih razlika u odnosu na odontogenu keratocistu. Za OOC je karakteristična prisutnost ortokeratiniziranog pločastog epitela, stanjeni parakeratotični epitel, ali bez palisadnog bazalnog sloja, inače karakterističnog za odontogenu keratocistu. Najčešće se radi o unilokularnim prosvjetljenjima vezanim uz impaktirani umnjak (4).



Slika 3. Odontogena keratocista u desnom ramusu. Preuzeto s dopuštenjem autora: doc. dr. sc. Josip Biočić.

3.1.1.3. Gingivne ciste

Uključuju gingivne ciste novorođenčadi i odraslih. U novorođenčadi prisutne su Epsteinove perle na nepcu ili Bohnovi čvorići na alveolarnom grebenu. Radi se o mnogobrojnim bijelim čvorićima nastalim od Serresovih epitelnih ostataka dentalne lamine. Promjene ne zahtijevaju terapiju, već spontano regrediraju ili rupturiraju do trećeg mjeseca života (12). U odraslih su gingivne ciste nešto većeg promjera, do jedan centimetar. Budući da ne zahvaćaju koštanu podlogu, nemaju radiološki značajna obilježja (13).

3.1.1.4. Lateralne parodontne i botrioidne ciste

Obično se radi o dobro definiranom, unilokularnom prosvjetljenju okruglog ili ovalnog oblika. No moguća je i pojava klastera sastavljenog od više manjih cisti te se onda nazivaju botrioidnim cistama koje svojim izgledom podsjećaju na bobice grožđa. Lezije su asimptomatske, promjera manjeg od jednog centimetra. Sekundarnom infekcijom cista lako može biti zamijenjena s lateralnim parodontnim apscesom. Od 50 do 70% ovih cisti pojavljuje se u mandibuli u regiji od sjekutića do drugih premolara. Nešto rjeđe pojavljuju se u maksili, posebno između lateralnih sjekutića i očnjaka. Manje ciste mogu zahvatiti laminu duru zuba uz čiji korijen priliježu, a veće ciste mogu razmicati korijene i uzrokovati ekspanziju kosti (14).

3.1.1.5. Kalcificirajuća odontogena cista

Kalcificirajuća odontogena cista naziva se još i Gorlinovom cistom. Najčešće je lokalizirana u gornjoj čeljusti, posebice uz sjekutiće i očnjake, ali nije povezana sa zubom. Riječ je većinom o unilokularnoj, u početku transparentnoj promjeni (15). No razvojem cista postupno kalcificira

te se u unutrašnjosti ciste pojavljuju radiokontrastni oblici koji se opisuju kao „paperjast oblak“ ili „mladi mjesec“. Predstavljaju nakupine kalcifikata u obliku bijelih mrlja, a mogu se javiti i kao velike amorfnе mase. Ponekad cista ometa nicanje zuba, a moguć je i pomak zuba kao i resorpcija korijena susjednih zubi (16).

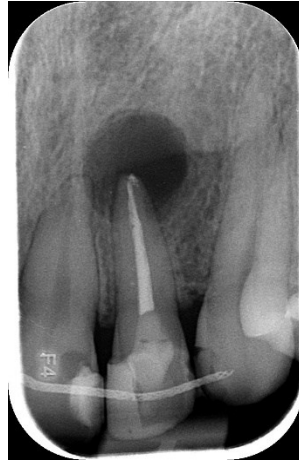3.1.1.6. Žljezdana odontogena cista

Žljezdana je cista rijetka lezija podrijetlom od odontogenog epitela sa stanicama žlijezda slinovnica. Pojavljuje se najčešće u prednjoj regiji mandibule, a u maksili obično u globulomaksilarnoj regiji. RTG prikazuje multilokularno, lobulirano prosvjetljenje. Agresivnog je rasta i budući da je multilokularna ima tendenciju recidiva nakon uklanjanja. Histološki iznimno nalikuje na mukoepidermoidni karcinom, što otežava dijagnostiku i zahtijeva višegodišnje praćenje bolesnika nakon kirurškog zahvata (17).

3.1.2. Upalne ciste

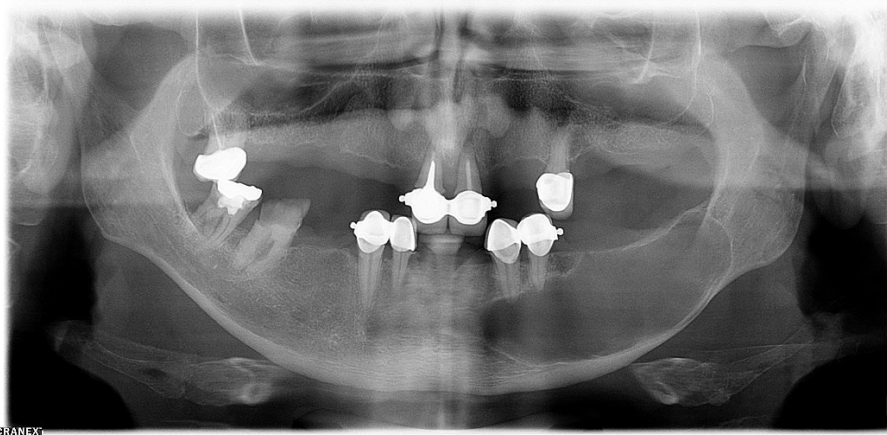
3.1.2.1. Radikularna i kolateralna upalna cista

Radikularna cista, kao najčešća cista čeljusti, pojavljuje se kao moguća komplikacija zubnog karijesa odnosno periapexnog ostitičkog procesa cističnom degeneracijom Malassezovih epitelnih ostataka Hertwigove ovojnice, što je potaknuto upalnim produktima avitalnog zuba. Lokalizacija radikularne ciste je apeks zahvaćenog zuba (Slika 4.). Veća pojavnost je u maksili (60%), posebno u području sjekutića i očnjaka. Radikularna cista obično je okruglog oblika i dobro definirane granice prema okolnom tkivu od kojeg ju odvaja periferni korteks. Upravo taj tanki sklerozirani rub pomaže u diferencijaciji radikularne ciste od apikalnog parodontitisa. No sekundarnom infekcijom ciste upalna reakcija okolne kosti rezultira gubitkom korteksa čime se gubi definirana granica prema okolnim tkivima. Također, cista svojim rastom može resorbirati korijen zahvaćenog avitalnog zuba, potisnuti mandibularni kanal inferiorno ili invaginirati u antrum maskilarnog sinusa, pri čemu bi trebalo biti vidljivih ostataka kortikalne granice između ciste i unutarnje strukture antruma. Osim na apeksu može se pojaviti duž lateralne strane korijena. Tad se naziva lateralnom radikularnom cistom, a uočava se uz mezijalnu ili distalnu površinu korijena. Obično je interna struktura radikularne ciste transparentna, no ako je dugo neotkrivena unutar ciste mogu se pojaviti sitna, rijetko raspoređena zasjenjenja koja predstavljaju kalcifikate (4).



Slika 4. Rendgenska snimka radikularne ciste. Preuzeto s dopuštanjem autora: doc. dr. sc. Josip Biočić.

Nakon nepotpunog uklanjanja ciste zaostaje takozvana rezidualna cista, što je čest slučaj nakon ekstrakcije zuba uz koji se pronalazi radikularna cista. Na RTG-u uočava se u bezubom dijelu čeljusti (Slika 5.), uvijek lokalizirana iznad razine mandibularnog kanala, ako se pronalazi u mandibuli. Lako može biti zamijenjena s odontogenom keratocistom. Razlika je u tome što rezidualna cista zaostaje kao posljedica ekstrahiranja zuba uzročnika, a odontogena keratocista razvija se umjesto zuba (3).



Slika 5. Rezidualna cista. Preuzeto s dopuštanjem autora: doc. dr. sc. Josip Biočić.

Nadalje, u skupinu kolateralnih upalnih cisti ubrajaju se paradentalne i mandibularne bifurkacijske ciste. Paradentalne ciste nastaju prodiranjem infekcije kroz parodontnu pukotinu uz korijen zahvaćenog zuba, a najčešće se pojavljuju uz treće molare. Bukalne bifurkacijske

ciste nastaju širenjem infekcije kroz parodont u području bifurkacije donjih prvih kutnjaka, a tipične su za djecu u dobi od šest ili sedam godina. RTG pokazuje prosvjetljenje bukalno ili distalno uz korijen zahvaćenog zuba (18). Cista se prezentira kao okrugla transparentija dobro definirane kortikalne granice, ali može biti i teže uočljiva kada se korijen molara superponira preko regije prosvjetljenja. Kada je smještena vestibularno, cista uzrokuje naginjanje krune zuba bukalno uz lingvalni nagib korijena. To rezultira višim položajem vrhova lingvalnih kvržica na RTG-u u odnosu na vrhove bukalnih kvržica i abnormalnim položajem korijenova. Sekundarnom infekcijom uočava se formiranje nove kosti na bukalnom korteksu uz zahvaćeni zub (3).

3.1.3. Neodontogene ciste

Neodontogene se ciste razvijaju iz tkiva koja nisu uključena u formiranje zubnih tkiva. Puno su rjeđe od odontogenih, ali ih je bitno znati prepoznati kako ne bi bile zamijenjene s drugim sličnim lezijama (19). Iako su starije klasifikacije u ciste neodontogene etiologije ubrajale i nazolabijalnu, medijalnu nepčanu, medijalnu mandibularnu i globulomaksilarnu cistu, podjela cisti prema SZO iz 2017. navodi samo nazopalatinalnu cistu kao zaseban entitet, a ostale varijacijama iste (4). No zbog isključenja odontogene etiologije i diferencijacije u odnosu na ostale promjene, bit će ukratko opisane.

Cista nazopalatinalnog kanala formira se proliferacijom i cističnom degeneracijom embrionalnih epitelnih ostataka nazopalatinalnog kanala. Obično je asimptomatska, a ako se simptomi jave najčešće se radi o pojavi plave, fluktuirajuće otekline posteriorno od palatinalne papile. Radiološki se očituje pojavom okruglog ili ovalnog prosvjetljenja, dobro definiranih rubova, iznad korijena maksilarnih sjekutića, uz razmicanje njihovih korijenova i očuvan vitalitet zuba. Sjena nazalne spine ponekad se superponira preko ciste i daje sroliki oblik transparentije. Ukoliko je cista smještena na otvoru incizivnog kanala naziva se cistom papile palatine i može davati negativan radiološki nalaz. Ako se rastom proširi i zahvati tvrdo nepce, riječ je o medijalnoj palatinalnoj cisti. Također je moguće anteriorno širenje uz destrukciju labijalne ploče i divergenciju zubi te se tada naziva medijalnom anteriornom maksilarnom cistom (6).

Nazolabijalna je cista smještena u mekom, a ne u koštanom tkivu. Stoga se ne može prikazati konvencionalnim radiološkim tehnikama te je za potvrđivanje dijagnoze potrebno učiniti MSCT (19). CT pri tome prikazuje ovalnu ili okruglu mekotkivnu leziju dobro definiranih rubova lokaliziranu uz alveolarni nastavak iznad apeksa sjekutića. Unutarnja je struktura

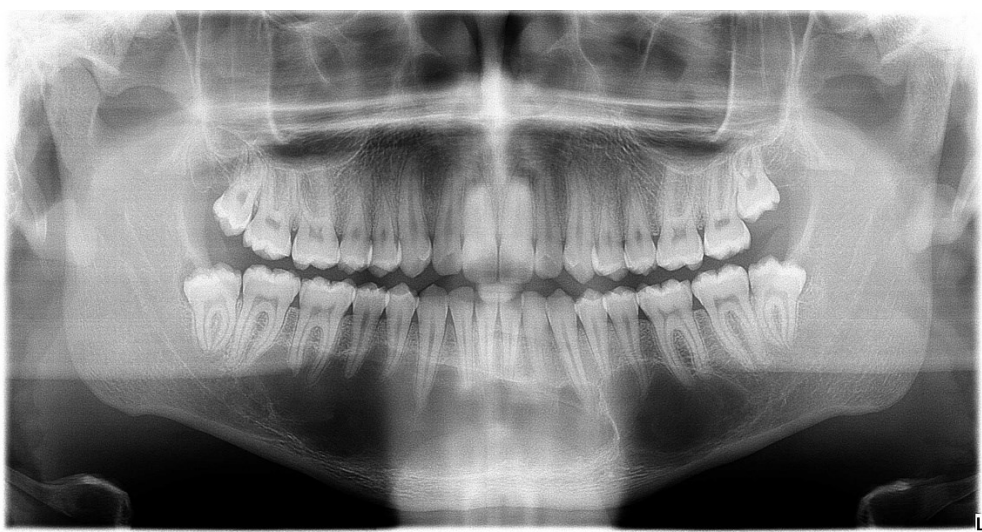homogena i relativno transparentna u odnosu na okolno meko tkivo. Povremeno cista uzrokuje eroziju koštane podloge, što se očituje pojavom transparencije alveolarnog nastavka apikalno od sjekutića (3).

Globulomaksilarna cista svojim položajem razmiče korijenove gornjeg lateralnog sjekutića i očnjaka te je kruškolikog oblika, dok se medijalna mandibularna cista manifestira kao dobro definirana, ovalna ili okrugla zona prosvjetljenja između donjih centralnih sjekutića (4).

3.2. Pseudociste

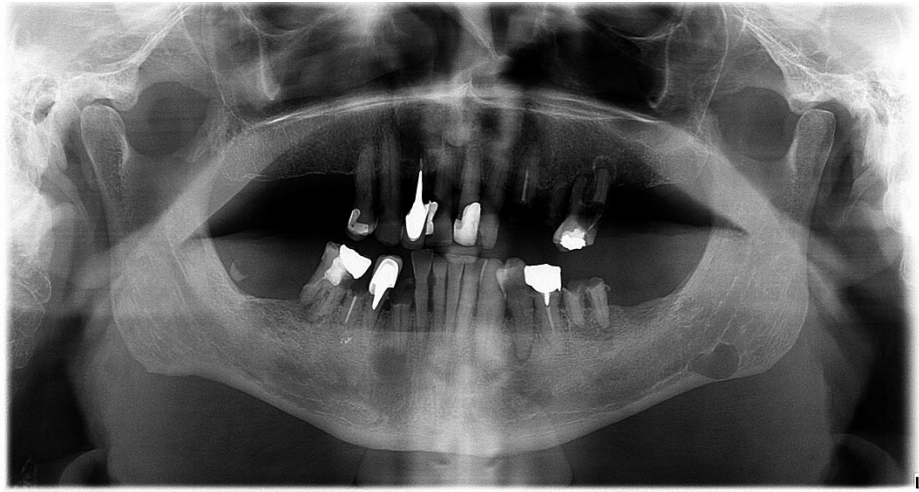
Pseudociste čine skupinu promjena koje sadrže vezivnu ovojnicu i šupljinu ispunjenu tekućim sadržajem, a za razliku od pravih cisti ne sadrže epitelnu ovojnicu. Etiologija nije u potpunosti razjašnjena te ih se radiološki vrlo teško razlikuje od pravih cisti (6). U skupini pseudocisti razlikuju se idiopatska koštana šupljina, statička koštana šupljina i aneurizmatička koštana cista (4).

Idiopatska koštana šupljina prije se nazivala i traumatskom ili hemoragijskom cistom. Predstavlja praznu ili krvlju ispunjenu koštanu šupljinu obloženu vezivnim tkivom. Nije specifična za čeljust, već za duge kosti i kralježnicu. U kostima čeljusti pojavnost je veća u mandibuli u ramusu i posteriornom dijelu (5). Na RTG-u vidljiva je unilokularna ili multilokularna transparentcija (Slika 6.), karakteristično valovitog tijeka oko korijenova zubi koji ostaju vitalni te je očuvan kontinuitet lamine dure. Lokalizirana je iznad mandibularnog kanala (3).



Slika 6. Idiopatska koštana šupljina. Preuzeto s dopuštenjem autora: doc. dr. sc. Josip Biočić.

Statička koštana šupljina poznata je pod nazivom Stafneova cista. Radiološki nalaz karakteristično prikazuje unilokularnu ovalnu ili okruglu transparentiju, ne veću od tri centimetra u promjeru, lokaliziranu uvijek ispod mandibularnog kanala u distalnom dijelu mandibule (Slika 7.). U šupljini ove pseudociste moguć je nalaz ostataka masnog ili žljezdanog tkiva. Pretpostavlja se da se radi o ektopičnom žljezdanom tkivu submandibularne žlijezde (6).



Slika 7. Stafneova cista u lijevom kutu mandibule, tipično lokalizirana ispod mandibularnog kanala. Preuzeto s dopuštanjem autora: doc. dr. sc. Josip Biočić.

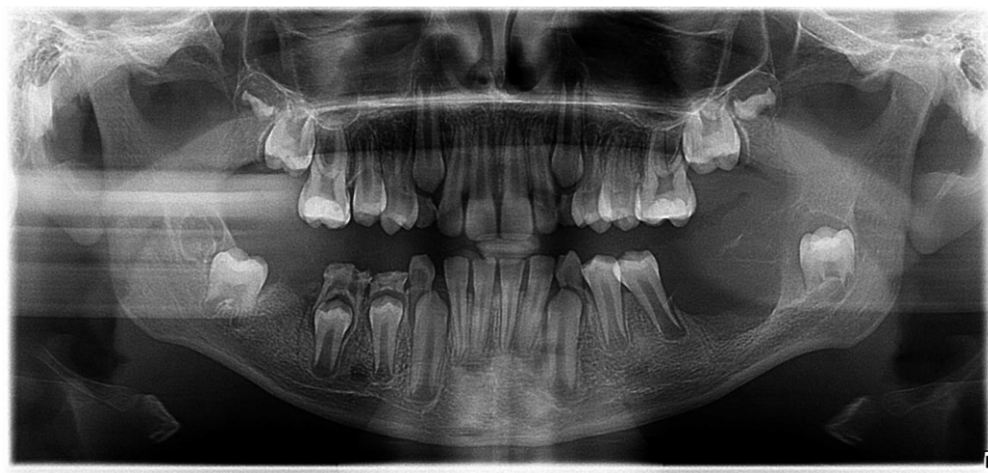Aneurizmatična koštana cista također je promjena karakteristična za kralježnicu i duge kosti, dok ih se u kostima čeljusti pojavljuje svega dva posto. Kao mogući mehanizam nastanka navodi se vaskularni incident u leziji koja postoji od prije ili nastanak *de novo* (4). Najčešće su lokalizacije molarna regija i ramus mandibule. Tipično je multilokularna lezija koja sadrži krvlju ispunjene prostore međusobno odijeljene septama vezivnog tkiva. Unutar ciste nalaze se trabekule i orijaške stanice slične osteoklastima. Ekspanzivne je osteolitičke prirode stoga može resorbirati korijenove ili dovesti do pomaka zuba (20).

3.3. Gigantocelularne promjene

Gigantocelularne promjene često radiološki i klinički budu zamijenjene s cistama. Histopatološka analiza potvrđuje specifičan nalaz orijaških stanica koje se ne nalaze u cističnim promjenama čeljusti (21).

3.3.1. Središnji gigantocelularni granulom

Radi se o patološkoj promjeni svojstvenoj za čeljust koja je najvjerojatnije reakcija na koštano krvarenje (9). Na radiološkom prikazu prezentira se kao multilokularno prosvjetljenje nazubljenih rubova (Slika 8.). Unutarnja je struktura podijeljena loše definiranim, granuliranim septama koje daju izgled pčelinjeg saća ili mjehura sapunice. Puno češće pronalazi se u mandibuli i to ponajviše u tijelu anteriorno od prvog molara, dok u maksili anteriorno od očnjaka. Iako nije kapsuliran, središnji gigantocelularni granulom svojom ekspanzijom puno češće potiskuje okolne strukture nego što ih infiltrira. Stoga zubi u okolini granuloma češće imaju razmaknute nego resorbirane korijene (22).



Slika 8. Gigantocelularni granulom donje čeljusti. Preuzeto s dopuštenjem autora: doc. dr. sc. Josip Biočić.

3.3.2. Smeđi tumor hiperparatiroidizma

Riječ je o benignoj erozivnoj leziji kosti koja se klinički, radiološki i patohistološki teško razlikuje od središnjeg gigantocelularnog granuloma. Smeđi tumor rezultat je hiperparatiroidizma, primarnog ili sekundarnog, pri čemu povišene razine PTH direktno djeluju na kost i uzrokuju povećanu osteoklastičnu aktivnost (23). Promjena se sastoji od pseudocistične šupljine u kojoj se pronalaze depoziti heomosiderina, što je zajedno s bojom vaskulariziranog vezivnog tkiva zaslužno i za naziv „smeđi tumor“. Za razlikovanje smeđeg tumora od centralnog i perifernog gigantocelularnog granuloma potrebno je provesti laboratorijske pretrage. Rezultati tih pretraga pokazuju povišene vrijednosti kalcija, a smanjene vrijednosti fosfata u serumu i mokraći te povišenu razinu alkalne fosfataze u serumu (24).

3.3.3. Periferni gigantocelularni granulom

Periferni gigantocelularni granulom naziva se još i gigantocelularnim epulisom te je najčešća izraslina gingive. Riječ je o mekotkivnoj peteljkastoj promjeni crveno-ljubičaste boje za koju se smatra da je uzrokovana lokalnom iritacijom neadekvatnim protetskim nadomjestkom, odstojećim ispunima, zaostalim korijenima i slično. Budući da ne raste u kosti, na RTG-u se ne prezentira kao prozračnost čeljusti, a histološki nalikuje centralnom gigantocelularnom granulomu (25).

3.3.4. Gigantocelularni tumor

Gigantocelularni tumor rijetka je pojava u kostima čeljusti, a najčešće se nalazi u epifizama dugih kostiju. Benigna je tvorba, ali lokalno agresivna što je razlog pojave boli. Radiološki nalikuje na središnji gigantocelularni granulom, a suprotno od drugih benignih lezija ne uočava se sklerotični rub na granici promjene prema okolnom zdravom tkivu (26).

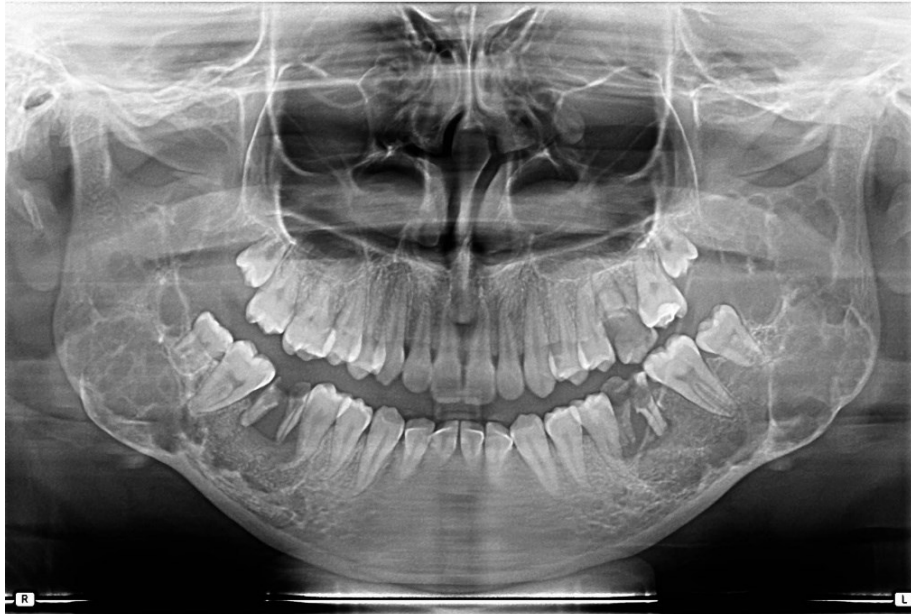3.3.5. Fibrozna displazija

Fibrozna displazija rijedak je koštani poremećaj u kojem dolazi do zamjene zdravog fibroznog tkiva abnormalnim fibrozno-koštanim tkivom. Maksilu zahvaća gotovo dva puta češće nego mandibulu, posebice stražnju regiju čeljusti i obično je unilateralna (27). Promjena koja se javlja samo u čeljusnim kostima predstavlja monoostotski oblik fibrozne displazije, dok se polioostotski osim u čeljusnim pojavljuje i u drugim kostima kao što su duge kosti, zdjelica i rebra. Na radiološkom se prikazu očituje kao difuzni opacitet koji se opisuje kao mutno staklo, narančina kora ili otisak prsta zbog zavojitih koštanih trabekula. Lezija je obično u inicijalnom stadiju više transparentna, a kako lezija napreduje više je zasjenjena. Korteks je uglavnom očuvan, a budući da promjena zauzima veliki volumen kosti potrebno je napraviti MSCT za utvrđivanje proširenosti lezije (7).

3.3.6. Kerubizam

Kerubizam je rijedak nasljedni poremećaj obilježen bilateralnim cističnim promjenama koje obično zahvaćaju obje čeljusti. Nasljeđuje se autosomno dominantno te se javlja u djetinjstvu. Poremećaj je dobio naziv po karakterističnom izgledu lica bolesnika koje se opisuje kao lice anđeoskog izgleda. Naime, bolesnik ima pune obraze i široku donju čeljust pa je donja trećina lica šira od uobičajenog. Temeljne RTG značajke su: obostrano prošireni ramusi, multiple prozračnosti u obje čeljusti i nepravilno raspoređeni zubi (Slika 9.). Unutarnja je struktura podijeljena tankim trabekulama s finom granuliranom kosti, što promjeni daje multilokularni

uzorak. Obično su lezije smještene u posteriornom segmentu, u ramusu i tuberu maksile. Zbog toga su zubi potisnuti anteriorno ili ostaju retinirani unutar same promjene (28).



Slika 9. Kerubizam. Preuzeto s dopuštenjem autora: doc. dr. sc. Josip Biočić.

3.4. Najčešći tumori čeljusti

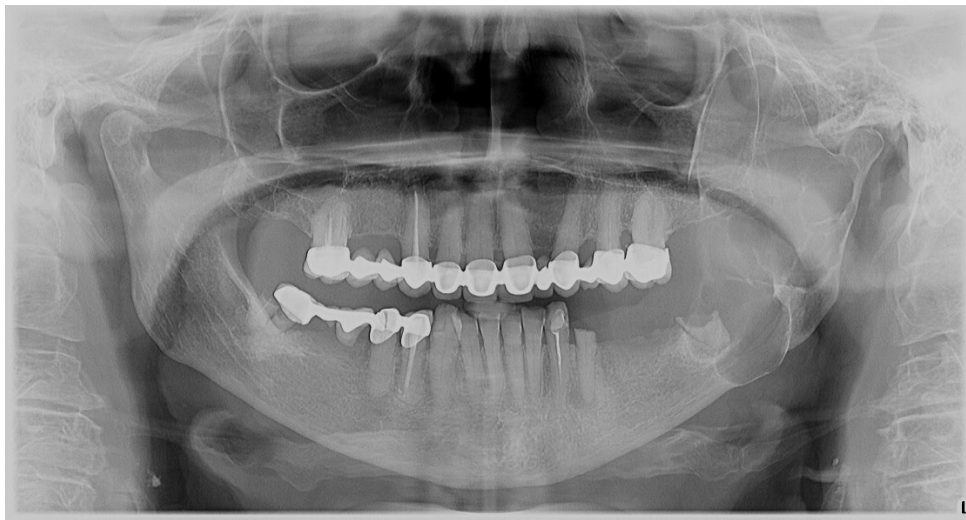
Tumorske lezije koje zahvaćaju čeljusne kosti mogu biti benigne i maligne, kao i odontogene i neodontogene. Temeljna značajka kojom se tumori razlikuju od cističnih promjena je smjer rasta. Naime, ciste rastu u smjeru najmanjeg otpora i napuhuju kost u jednom smjeru, dok se tumorske promjene šire u svim smjerovima i uzrokuju napuhivanje kosti u punom opsegu (4).

Obzirom na sjelo tumora oni mogu biti primarni ili metastatski. Dok su benigni uglavnom sporo rastuće lezije, maligni tumori imaju puno agresivniji karakter. Maligne se lezije tipično prezentiraju loše definiranih infiltrativnih granica te nepravilnog oblika uz nedostatak kortikalizacije i kapsuliranosti. Kost u neposrednoj okolini promjene je neravnomjerno resorbirana (29). Destruirana kortikalna granica uz pridruženu masu mekog tkiva ukazuje na malignost. Najčešće se radi o transparentnoj promjeni ponekad uz rezidualne otoke kosti. Utjecaj na okolne strukture odražava narav promjene. Benigne lezije uglavnom uzrokuju resorpciju korijena ili *bodily* pomak zuba bez njihova rasklimavanja, dok se kod malignih lezija zbog opsežne destrukcije alveolarne kosti mogu uočiti zubi koji kao da plutaju u zraku. Budući da su rapidnog rasta, maligne lezije biraju najbrži put širenja, primjerice antrum sinusa i parodontni prostor. Širenjem kroz parodont ostavljaju njegov prostor nepravilno proširenim uz

destrukciju lamine dure. Pojedine lezije poput osteosarkoma ili metastatskih lezija prostate mogu stimulirati koštanu formaciju (20).

3.4.1. Ameloblastom

Najčešći odontogeni epitelni tumor je ameloblastom. Benignog je karaktera, sporog rasta, ali lokalno invazivan. Tipična lokalizacija je stražnji dio tijela i ramus mandibule, ali mogu narasti sve do simfize. U maksili se uglavnom pronalazi oko trećeg molara s mogućim širenjem u sinus i dno nosne šupljine. Očituje se kao unilokularno ili multilokularno prosvjetljenje dobro definiranog kortikalnog ruba. Unutarnja je struktura s prisutnim septama koje su većinom zakrivljene te daju izgled mjehura sapunice ili pčelinjeg saća (Slika 10.). Stoga često može biti zamijenjen s odontogenom keratocistom (6). Imaju tendenciju resorpcije korijenova, a budući da su često okluzalno u odnosu na zub, čest je njihov apikalni pomak. Na CT-u vidljiva je perforacija proširene kortikalne ploče, a također uočava se nedostatak prednjeg ruba ramusa kao posljedica rasta tumora. Okluzalna snimka može prikazivati ekspanziju nalik cisti i stanjenu kortikalnu liniju ostavljajući kost tankom „poput ljuske jajeta“ (29).



Slika 10. Ameloblastom u lijevom ramusu mandibule. Preuzeto s dopuštenjem autora: doc. dr. sc. Josip Biočić.

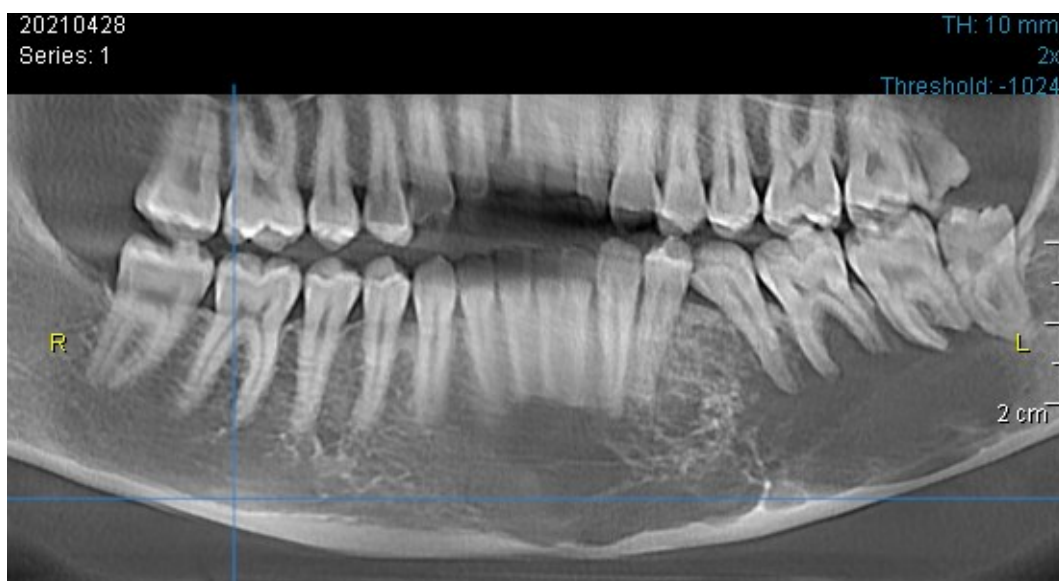3.4.2. Adenomatoidni odontogeni tumor

U vezi s krunom retiniranog zuba može se pronaći adenomatoidni odontogeni tumor. Riječ je o rjeđem, benignom tumoru podrijetlom iz odontogenog epitela. Upravo zbog direktne povezanosti s krunom zuba, vrlo lako ga je zamijeniti za folikularnu cistu. No od ciste razlikuje

se po tome što ovojnica polazi niže od caklinsko cementnog spojišta. Najčešće zahvaća oko dvije trećine korijena zuba, no može obuhvatiti i cijeli korijen. Unutar transparentije uočava se „paperjast oblak“ s vrlo čestim nalazom kalcifikata unutar promjene. Češće je povezan s impaktiranim gornjim očnjacima (30).

3.4.3. Odontogeni miksom (fibromiksom)

Radi se o benignim tumorima ektomezenhimalnog podrijetla. Predilekcijsko je mjesto premolarna i molarna regija mandibule. Većinom se na RTG-u prezentiraju kao multilokularne lezije slabije definiranih rubova (Slika 11.), a pojavljuju se i uz impaktirane zube. Unutarnja je struktura većinom kombinirana transparentija sa zasjenjenjima. Septe su uglavnom tanke i zavijene te daju izgled poput „teniskog reketa“. Slično idiopatskoj koštanoj šupljini pokazuje valoviti tijek oko korijenova zubi, ali uzrokuje njihov pomak i pretjeranu pomičnost (31).



Slika 11. Panoramski prikaz miksoma donje čeljusti. Preuzeto s dopuštenjem autora: doc. dr. sc. Josip Biočić.

3.4.4. Odontom

Odontom je najčešći odontogeni tumor koji potječe od epitelnih, ali i mezenhimalnih komponenti. Razlikuje se jedinstveno složeni i rastavljeno složeni odontom. Dok su jedinstveno složeni češće zastupljeni u premolarnoj i molarnoj regiji mandibule, rastavljeno složeni češće se uočavaju u području sjekutića i očnjaka gornje čeljusti. Na RTG-u rastavljeno složeni odontom prezentira se kao prosvjetljenje poput ciste koja u središtu sadrži organizirane

strukture nalik zubu. S druge strane, jedinstveno složeni odontom prezentira se kao nepravilno, ovalno zasjenjenje u vidu jedinstvene mase kalcificiranog tkiva, obično okružena tankom dobro definiranom zonom prosvjetljenja koja ju odvaja od okolne kosti. Retinirani zub može, ali i ne mora postojati (32).

3.4.5. Cementoblastom

Riječ je o spororastućem benignom tumoru mezenhimalnog podrijetla. Češće je pojavnosti u mandibuli i to oko premolara ili prvih molara. Uočava se kao zasjenjena masa dobro definiranih rubova koja obično prekriva obrise korijena na RTG-u, a oko mase vidljiv je transparentni pojas. Često uzrokuje eksternu resorpciju korijena, a ako dosegne veće dimenzije uzrokuje ekspanziju mandibule, ali uz intaktni vanjski korteks (33). Inicijalno cementoblastom izgleda radiološki kao potpuna transparentcija te u tom slučaju treba klinički i dijagnostički isključiti ostitički proces.

Transparentne ovalne ili okrugle zone na RTG-u također mogu predstavljati i nešto rjeđa stanja, a u obzir dolaze ektopično žljezdano tkivo, upalna stanja kosti poput osteomijelitisa, primarni koštani ili metastatski maligni tumori iz drugih dijelova tijela. Na potonje treba posumnjati ako postoji nejasna granica prema zdravoj kosti, izostanak kortikalnog ruba, parestezije živca u zahvaćenoj regiji te brzi rast tvorbe.

Isto tako može biti riječ i o zubnim zametcima prije kalcifikacije, varijacijama trabekularne građe spongiozne kosti, žarišnim osteoporotičkim defektima kosti ili poremećajima cijeljenja nakon vađenja zuba (8).

Svaka od navedenih promjena zahtijeva drugačiji terapijski pristup, stoga je bitno pri diferencijalnoj dijagnozi imati na umu širi spektar mogućih lezija.

Patološke lezije kosti maksile i mandibule koje se manifestiraju na RTG-u u vidu prozračnosti čeljusti obuhvaćaju širok spektar cističnih, odontogenih, neodontogenih, benignih, malignih, manje ili više lokalno agresivnih lezija. Uz ključnu ulogu detaljne anamneze i kliničke slike, pravilna radiološka dijagnostika neizostavan je element u diferencijaciji mnogobrojnih koštanih lezija. Prosvjetljenja i zasjenjenja koja te promjene daju na RTG-u, iako su lako zamijenjena, mogu se međusobno diferencirati obraćanjem pažnje na detalje uočljive uz pojedinu promjenu. Ključne informacije dobivaju se upravo iz opisivanja rubova, oblika, lokalizacije, unutarnje strukture i utjecaja lezije na strukture u njezinoj okolini. Na taj se način upotpunjuje radiološka analiza i sužava opseg diferencijalno-dijagnostičkih mogućnosti (5).

Da bi se uopće uočila patologija nužno je najprije biti upoznat s normalnim radiološkim prikazom i varijacijama koje se smatraju fiziološkima kako bi se razlikovala snimka zdrave osobe od one s prisutnom patološkom lezijom. Obično se kao prva naznaka patologije uočava unilateralna pojavnost lezije dok su one fiziološke vezane uz bilateralnu manifestaciju. Odontogene promjene na RTG-u najčešće se dovode u vezu sa zubom budući da se njihov nastanak veže uz elemente uključene u razvoj zuba. Stoga je njihova lokalizacija iznad mandibularnog kanala ili krune zuba (6).

Cistične promjene uočavaju se kao unilokularna ili multilokularna prosvjetljenja uz moguću pojavnost kombiniranih zasjenjenja zbog pojave kalcifikata kod pojedinih cisti kao što su kalcificirajuća odontogena ili radikularna cista. Rubovi su najčešće dobro definirani, a oblikom su lezije okrugle ili ovalne s tankom, pravilnom kortikalnom linijom odvojene od okoline. U slučaju kroničnog stanja ili sekundarne infekcije, granica prema okolnom tkivu obično postaje deblja i više sklerotična. Unutarnja struktura može biti podijeljena septama u odjeljke što se može uočiti primjerice kod odontogene keratociste. Rast ciste obično je spor, ali uz mogućnost posljedične resorpcije korijenova susjednih zubi ili njihova pomaka (8).

Sličnost rendgenskog nalaza s cistama pokazuju i pseudociste i gigantocelularne promjene. Iako su na prvi pogled na RTG-u slična ovalna ili okrugla prosvjetljenja, pseudociste mogu se prepoznati po čestoj lokaliziranosti ispod mandibularnog kanala, kod primjerice Stafneove šupljine, te nepovezanosti sa zubima kao što je primjer s idiopatskom pseudocistom. Češće se uz pseudociste uočava očuvanost lamine dure, a rijetko dovode do pomaka zuba ili resorpcije korijena. Pravu diferencijaciju od cisti omogućuje patohistološki nalaz koji ukazuje na prisutnost vezivne uz izostanak epitelne ovojnice promjene (20).

Što se tiče gigantocelularnih promjena, radiološki nalaz kombiniranih prosvjetljenja i zasjenjenja s prisutnim septama koje daju dojam multilokularnosti odgovara onom kod cističnih promjena. No u ovoj se skupini patohistološkim nalazom uočavaju orijaške stanice koje se ne nalaze u cistama. Isto tako, moguće su hormonski uvjetovane promjene kao u slučaju smeđeg tumora kod hiperparatiroidizma gdje je ključna povijest bolesti te je potrebno učiniti laboratorijske pretrage kako bi se promjena prepoznala (24). Također može biti riječ i o nasljednom poremećaju kerubizmu gdje su obje čeljusti zahvaćene multiplim prozračnostima smještenim pretežno u posteriornom segmentu uz nepravilno raspoređene, anteriorno potisnute ili retinirane zube unutar promjene te proširene ramuse (28).

Kada govorimo o tumorskim promjenama koje zahvaćaju čeljusne kosti one mogu biti primarne koje potječu direktno iz kostiju čeljusti, ili metastatske, čije je primarno sjelo drugi organ kao prostata, pluća, bubreg ili dojka. Tumori odontogenog porijekla su lokalizirani iznad mandibularnog kanala, u regiji gdje se formiraju zubi, poput odontogenih cista. Vaskularne ili neuralne lezije potječu iz mandibularnog kanala, a hrskavični tumori iz područja kondila. Benigni su tumori sporog rasta uz stvaranje dodatnog tkiva. Stoga su njihove granice na RTG-u dobro definirane, glatke uz ponekad prisutnu kortikalizaciju. Tumor može producirati abnormalna zubna tkiva ili kost pri čemu će dobro razvijeni dio tumora činiti njegovo središte, a periferiju onaj slabije razvijeni dio. To je katkad vidljivo u vidu kapsule ili transparentnog pojasa mekog tkiva koje odvaja maturirano unutarnje zasjenjenje od okolne zdrave kosti. Unutrašnjost kao i kod cisti može biti u vidu zasjenjenja, prosvjetljenja ili kombinacije i može biti specifičnost pojedinog tipa tumora. Strukture koje daju zasjenjenja predstavljaju kost koju stvara sam tumor, kao primjerice osteoblastom (5). Osim toga, može biti riječ o rezidualnoj kosti zarobljenoj unutar tumora u vidu zavijenih septi poput mjehura sapunice, kao što se uočava kod ameloblastoma, ili su septe tanke i daju strukturu „teniskog reketa“, što se veže uz odontogeni miksom (31).

Maligne se lezije kosti povezuju s više agresivnim tijekom razvoja. Infiltrativnog su tipa rasta te se zbog nepravilnog prijelaza lezije prema zdravoj kosti ne može odrediti njihova jasna granica. Obično su nepravilnog oblika i nemaju kapsulu ili kortikalni rub koji ih dijeli od okolnog zdravog koštanog tkiva. Unutarnja im je struktura najčešće u vidu prosvjetljenja budući da uglavnom nemaju sposobnost stvaranja nove kosti (34).

Utjecaj tumorske lezije na okolne strukture odraz je karaktera samog tumora. Benigne su lezije najčešće vezane uz resorpciju korijena susjednih zubi, pri čemu površina korijena ostaje glatka. Nasuprot tome, resorpcija korijena uzrokovana malignom lezijom odvija se u manjim

količinama ostavljajući korijen stanjen, šiljastog oblika. Što se tiče pomicanja zubi u okolini promjene, benigne lezije odgovorne su za *bodily* pomak, bez pratećeg rasklimavanja zuba. Rapidno rastući maligniteti uzrokuju generaliziranu resorpciju alveolarne kosti čime se posljedično događa rasklimavanje zubi te oni odaju dojam plutanja u zraku (35).

Budući da RTG dijagnostika sama po sebi nije dovoljna, od pomoći su i klinički znakovi. Sam rast tumorske lezije razlikuje se od rasta ciste. Naime, cistična lezija raste samo u jednom smjeru čime se kliničkim pregledom uočava napuhnutost samo s jedne strane kosti gdje je manji otpor omogućio širenje lezije. Suprotno tome, tumorska lezija destruiira kost u svim smjerovima te se kost napuhuje u punom opsegu (4). U razlučivanju benignih od malignih lezija, osim tipičnih RTG značajki svakako je važno uzeti u obzir prateću simptomatologiju. Naime, na malignost treba posumnjati u prisutnosti pomicanja zubi i pojave pretjerane pomičnosti u vrlo kratkom vremenu. Maligne se lezije također mogu manifestirati pojavom ulceracija, senzornih ili motornih ispada, limfadenopatije, gubitka kilograma, disgeuzije i disfagije. Također imaju sposobnost metastaziranja u regionalne, ali i udaljene limfne čvorove (34).

Iscrpna radiološka interpretacija uz anamnezu zajedno s kliničkim nalazom dovodi do diferencijalne dijagnoze. Tek se pomoću patohistološkog nalaza može postaviti konačna dijagnoza. Svaki od navedenih elemenata neizostavan je za određivanje adekvatnog terapijskog plana.

Cistične se promjene, kao najčešće lezije čeljusnih kosti, često uočavaju kao slučajan nalaz prilikom analize RTG snimaka. Očituju se kao dobro ograničene okrugle ili ovalne transparentije kosti koje mogu biti unilokularne ili multilokularne. Budući da najčešće ne izazivaju bol, klinički se očituju tek kada svojim rastom izazovu vidljivu, jednostranu deformaciju čeljusti. Nešto rjeđe izazivaju dislokaciju ili resorpciju susjednih zubi, a infekcijom mogu izazvati i bol.

Interpretacijom RTG-a ciste znaju biti zamijenjene drugim patološkim promjenama koje se također očituju kao koštane transparentije, ali nisu iste etiologije i zahtijevaju drugačiji pristup. Može se raditi o odontogenim i neodontogenim tumorima, pseudocističnim promjenama koje za razliku od prave ciste nemaju epitelnu ovojnicu, gigantocelularnim lezijama, upalnim stanjima kosti, tumorima ili pojedinim sindromima.

Prema tome, iznimno je važno poznavati anatomske strukture, varijacije fiziološke građe na RTG-u, kao i pratiti slijed koraka pri proučavanju promjene na rendgenskim snimkama, ali i poznavati temeljne karakteristike najčešćih lezija. Sve to pridonosi lakšem uočavanju različitih diferencijalno-dijagnostičkih mogućnosti da bi se na temelju toga postavila ispravna dijagnoza i terapijski zahvat prilagodio naravi promjene.

6. LITERATURA

1. Kuna T. Ciste čeljusti, mekih tkiva usne šupljine i okolnih područja. *Sonda*. 2003;5(8/9):42.
2. Miše I. *Oralna kirurgija*. 3. izd. Zagreb: Medicinska naklada; 1991. 443 p.
3. White SC, Pharoah MJ. *Cysts and Cystlike Lesions of the Jaws*. U: *Oral Radiology: Principles and Interpretation*. 6. izd. St. Louis, Missouri: Mosby; 2009. p. 343–65.
4. Lukšić I, suradnici. Ciste čeljusti i diferencijalna dijagnoza prozračnosti čeljusti. U: *Maksilofacijalna kirurgija*. Zagreb: Naklada Ljevak; 2019. p. 63–83.
5. White SC, Pharoah MJ. *Radiographic Interpretation*. U: *Oral Radiology: Principles and Interpretation*. 6. izd. St. Louis, Missouri: Mosby; 2009. p. 255–69.
6. Kumar J, Vanagundi R, Manchanda A, Mohanty S, Meher R. Radiolucent Jaw Lesions: Imaging Approach. *Indian J Radiol Imaging*. 2021;31(1):224–36.
7. Ahmad M, Gaalaas L. Fibro-osseous and other lesions of bone in the jaws. *Radiol Clin North Am* 2018;56(1): 91–104.
8. Knežević G. Ciste čeljusti i mekih tkiva usne šupljine. U: *Oralna kirurgija*. 1. Zagreb: Medicinska naklada; 2003. p. 85–132.
9. Knežević G, Jokic D, Knežević D. Centralni gigantocelularni granulom agresivnog rasta: prikaz slučaja nakon višegodišnjeg praćenja. *Acta Stomatol Croat*. 2009;43(1):52-9.
10. Scholl RJ, Kellett HM, Neumann DP, Lurie AG. Cysts and Cystic Lesions of the Mandible: Clinical and Radiologic-Histopathologic Review. *RadioGraphics*. 1999;19(5):1107–24.
11. Nayak MT, Singh A, Singhvi A, Sharma R. Odontogenic keratocyst: What is in the name? *J Nat Sci Biol Med*. 2013;4(2):282–5.
12. Diaz de Ortiz LE, Mendez MD. Palatal and Gingival Cysts of the Newborn. U: *StatPearls* [Internet]. Treasure Island (FL): StatPearls Publishing; 2023 [citirano 28. srpanj 2023.]. Dostupno na: <http://www.ncbi.nlm.nih.gov/books/NBK493177/>.
13. Malali VV, Satisha TS, Jha AK, Rath SK. Gingival cyst of adult: A rare case. *J Indian Soc Periodontol*. 2012;16(3):465–8.
14. Ramesh R, Sadasivan A. Lateral Periodontal Cyst – A diagnostic dilemma: Report of a rare case with CBCT and histological findings. *Int J Surg Case Rep*. 2020;75(4):454–7.

15. Samir MC, Lamiae G, Bassima C. Calcifying odontogenic cyst of anterior maxillary: Case report and review. *Int J Surg Case Rep.* 2021;85:106267.
16. Iida S, Fukuda Y, Ueda T, Aikawa T, Arizpe JE, Okura M. Calcifying odontogenic cyst: Radiologic findings in 11 cases. *Oral Surg Oral Med Oral Pathol Oral Radiol Endodontology.* 2006;101(3):356–62.
17. Ogura I, Tsuchimochi M, Ono J, Kanri Y, Okada Y, Fujii K, i ostali. Glandular odontogenic cyst: a report of four cases. *Oral Sci Int.* 2017;14(2):43–9.
18. Chrcanovic BR, Reis BMMV, Freire-Maia B. Paradental (Mandibular Inflammatory Buccal) Cyst. *Head Neck Pathol.* 2010;5(2):159–64.
19. McKinney R, Olmo H. Non-Odontogenic Cysts. U: StatPearls [Internet]. Treasure Island (FL): StatPearls Publishing; 2023 [citirano 29. srpanj 2023.]. Dostupno na: <http://www.ncbi.nlm.nih.gov/books/NBK572126/>.
20. Devenney-Cakir B, Subramaniam RM, Reddy SM, Imsande H, Gohel A, Sakai O. Cystic and Cystic-Appearing Lesions of the Mandible: *Review.* *Am J Roentgenol.* 2011;196(6_supplement):WS66–77.
21. Knežević G. Preventivna važnost poznavanja gigantocelularnih promjena čeljusti. *Acta Stomatol Croat.* 1996;30(2):141–6.
22. Jeyaraj P. Management of Central Giant Cell Granulomas of the Jaws: An Unusual Case Report with Critical Appraisal of Existing Literature. *Ann Maxillofac Surg.* 2019;9(1):37–47.
23. Choi JH, Kim KJ, Lee YJ, Kim SH, Kim SG, Jung KY, i ostali. Primary Hyperparathyroidism with Extensive Brown Tumors and Multiple Fractures in a 20-Year-Old Woman. *Endocrinol Metab.* 2015;30(4):614–9.
24. Ullah E, Ahmad M, Ali SA, Redhu N. Primary hyperparathyroidism having multiple Brown tumors mimicking malignancy. *Indian J Endocrinol Metab.* 2012;16(6):1040–2.
25. Tandon PN, Gupta SK, Gupta DS, Jurel SK, Saraswat A. Peripheral giant cell granuloma. *Contemp Clin Dent.* 2012;3(1):118–21.
26. Sobti A, Agrawal P, Agarwala S, Agarwal M. Giant Cell Tumor of Bone - An Overview. *Arch Bone Jt Surg.* 2016;4(1):2–9.

27. Yang HY, Su BC, Hwang MJ, Lee YP. Fibrous dysplasia of the anterior mandible: A rare case report. *Tzu-Chi Med J.* 2018;30(3):185–7.
28. Zachariades N, Papanicolaou S, Xypolyta A, Constantinidis I. Cherubism. *Int J Oral Surg.* 1985;14(2):138–45.
29. Soluk-tekkessin M, Wright JM. The world health organization classification of odontogenic lesions: a summary of the changes of the 2017 (4th) edition. *Turk J Pathol* [Internet]. 2013. [citirano 27. srpanj 2023.]; Dostupno na: <http://www.turkjpath.org/doi.php?doi=10.5146/tjpath.2017.01410>.
30. More CB, Das S, Gupta S, Bhavsar K. Mandibular adenomatoid odontogenic tumor: Radiographic and pathologic correlation. *J Nat Sci Biol Med.* 2013;4(2):457–62.
31. Genç BGÇ, Orhan K. Odontogenic fibromyxoma: A case report in myasthenia gravis patient and review of the literature. *Int J Surg Case Rep.* 2022;96:107306.
32. Satish V, Prabhadevi MC, Sharma R. Odontome: A Brief Overview. *Int J Clin Pediatr Dent.* 2011;4(3):177–85.
33. Manor E, Kachko L, Puterman MB, Szabo G, Bodner L. Cystic Lesions of the Jaws - A Clinicopathological Study of 322 Cases and Review of the Literature. *Int J Med Sci.* 2011;9(1):20–6.
34. White SC, Pharoah MJ. Malignant Diseases of the Jaws. U: *Oral Radiology: Principles and Interpretation.* 6. izd. St. Louis, Missouri: Mosby; 2009. p. 405–9.
35. White SC, Pharoah MJ. Benign Tumors of the Jaws. U: *Oral Radiology: Principles and Interpretation.* 6. izd. St. Louis, Missouri: Mosby; 2009. p. 366–403.

7. ŽIVOTOPIS

Mia Haring rođena je 29. svibnja 1998. godine u Osijeku. Nakon završene OŠ „Mladost“, upisuje III. gimnaziju u Osijeku. Srednju školu završava 2017. godine te iste godine započinje studij na Stomatološkom fakultetu Sveučilišta u Zagrebu. Od treće godine studija asistira u privatnoj stomatološkoj ordinaciji. Tijekom studija član je sekcije za protetiku te je prisustvovala brojnim studentskim i stručnim kongresima. Sudjelovala je u organizaciji 4. simpozija studenata dentalne medicine u Zagrebu 2019. godine. U suradnji s kolegicom Nerom Gržetić, a pod mentorstvom dr. sc. Larise Musić, autor je dva postera. Jednog pod nazivom „Izostanak potporne parodontološke terapije za vrijeme pandemije COVID-19-ponovna pojava parodontne upale“ na Parodontološkim danima u Rovinju 2022. godine te drugog na temu „Crni trokuti kao posljedica nekroze papile kod pacijentice s ANUG-om“ na kongresu AD-sinergija u Opatiji 2023. godine.