

Hibridni mostovi u terapiji skraćenog zubnog niza - prikaz slučaja

Matoš, Krešimir

Professional thesis / Završni specijalistički

2023

Degree Grantor / Ustanova koja je dodijelila akademski / stručni stupanj: **University of Zagreb, School of Dental Medicine / Sveučilište u Zagrebu, Stomatološki fakultet**

Permanent link / Trajna poveznica: <https://um.nsk.hr/um:nbn:hr:127:835846>

Rights / Prava: [Attribution-NonCommercial 4.0 International/Imenovanje-Nekomercijalno 4.0 međunarodna](#)

Download date / Datum preuzimanja: **2025-02-27**



Repository / Repozitorij:

[University of Zagreb School of Dental Medicine Repository](#)





Sveučilište u Zagrebu

Stomatološki fakultet

Krešimir Matoš

**HIBRIDNI MOSTOVI U TERAPIJI
SKRAĆENOG ZUBNOG NIZA – PRIKAZ
SLUČAJA**

POSLIJEDIPLOMSKI SPECIJALISTIČKI RAD

Zagreb, 2023.

Rad je ostvaren u: Zavod za fiksnu protetiku, Stomatološki fakultet Sveučilišta u Zagrebu, a klinički slučaj je ostvaren u Ordinaciji dentalne medicine Krešimir Matoš, dr.med.dent.

Naziv poslijediplomskog specijalističkog studija: Dentalna implantologija

Mentor rada: prof. dr. sc. Ketij Mehulić

Komentor rada:

Lektor hrvatskog jezika: Ana-Maria Matošević, prof.

Lektor engleskog jezika: Marija Matoš, prof.

Sastav Povjerenstva za ocjenu poslijediplomskog specijalističkog rada:

1. prof.dr.sc. Dubravka Knezović Zlatarić, predsjednica
2. prof.dr.sc. Ketij Mehulić, član
3. izv.prof.dr.sc. Joško Viskiće, član

Sastav Povjerenstva za obranu poslijediplomskog specijalističkog rada:

1. prof.dr.sc. Dubravka Knezović Zlatarić, predsjednica
2. prof.dr.sc. Ketij Mehulić, član
3. izv.prof.dr.sc. Joško Viskiće, član
4. doc.dr.sc. Lana Bergman, zamjena
5. _____

Datum obrane rada: 17.7.2023.

Rad sadrži: 60 stranica

0 tablica

25 slika

1 CD

Rad je vlastito autorsko djelo, koje je u potpunosti samostalno napisano uz naznaku izvora drugih autora i dokumenata korištenih u radu. Osim ako nije drukčije navedeno, sve ilustracije (tablice, slike i dr.) u radu su izvorni doprinos autora poslijediplomskog specijalističkog rada. Autor je odgovoran za pribavljanje dopuštenja za korištenje ilustracija koje nisu njegov izvorni doprinos, kao i za sve eventualne posljedice koje mogu nastati zbog nedopuštenog preuzimanja ilustracija odnosno propusta u navođenju njihovog podrijetla.

Zahvala

Zahvaljujem svojoj mentorici prof. dr. sc. Ketij Mehulić na predloženoj temi, savjetima i nesebičnoj pomoći. Hvala i svim ostalim docentima, profesorima i kolegama koji su nam nesebično prenosili svoje znanje. Veliku zahvalu, također, dugujem svojoj obitelji koja je cijelo vrijeme bila uz mene i pomagala mi kad mi je bilo najteže.

Kad je Bog na prvome mjestu, sve je ostalo na pravome mjestu.

Sažetak

HIBRIDNI MOSTOVI U TERAPIJI SKRAĆENOG ZUBNOG NIZA – PRIKAZ SLUČAJA

Zadatak stomatološke protetike jest uspostava funkcije i estetike u ustima pacijenta. Izrada kompleksnih radova zahtijeva poznavanje tehnika i materijala koji će se primijeniti u svim fazama protetske sanacije. Faze rada su brojne: brušenje zubi, otiskivanje, određivanje međučeljusnih odnosa, probe protetskih konstrukcija u ustima pacijenata, cementiranje i kontrole. Brušenje zahtijeva znanje, spretnost i iskustvo stomatologa. Bitno je odlučiti koja će se tehnika brušenja upotrijebiti s obzirom na budući nadomjestak i gradivni materijal. Potrebno je poznavati i znati dobro procijeniti biološke čimbenike preostalih zubi i okolnih tkiva. Znanje o otisnim materijalima i otisnim tehnikama važno je radi izrade radnog modela na kojemu će zubni tehničar napraviti budući nadomjestak. Potrebno je napraviti točnu registraciju međučeljusnih odnosa, inače će protetski nadomjestak smetati pacijentu i uzrokovati mu višestruke i dugoročne probleme. Protetska terapija završava u ovoj radnoj fazi s cementiranjem fiksnog nadomjeska, dok skrb o protetskom pacijentu traje doživotno.

U ovome radu prikazana je protetska sanacija djelomično bezubog pacijenta primjenom hibridnog mosta. U kliničkoj praksi česte su situacije kada se ugradnjom jednog implantata (najčešće u distalnoj regiji) pacijent opskrbljuje fiksnim nadomjeskom koji je pacijentu ugodniji od mobilnog. Ujedno se želi ukazati na moguće komplikacije i poteškoće u terapiji s hibridnim mostom. Prikazom slučaja demonstrirane su sve terapijske faze te ishod protetske rehabilitacije.

Ključne riječi: hibridni most; dentalni implantati; cirkonijev oksid; monolitni nadomjestak

Summary

TOOTH IMPLANT SUPPORTED FIXED PROSTHESIS IN THE THERAPY OF SHORTENED DENTAL ARCH - CASE STUDY

The task of prosthodontics is to establish function and aesthetics in the patient's mouth. Making complex prosthodontic constructions requires knowledge of techniques and materials that will be used in all phases of prosthodontic treatment. The treatment phases are many; teeth preparation, impression taking, determination of intermaxillary relations, testing of prosthetic structures in the patient's mouth, cementation and dental checkups. Tooth preparation requires skill and experience. It is important to decide which preparation technique will be used with regard to future replacements and material.

Knowledge of impression materials and impression techniques is essential to create a working model on which the dental technician will make the future restoration. It is necessary to make an accurate registration of intermaxillary relations, otherwise the prosthetic replacement will cause the patient discomfort and long-term problems in the temporomandibular joint. Knowledge of the biological aspects of teeth and surrounding tissues is significant as well. Prosthetic therapy ends in this working phase with the cementation of the fixed restoration, but the patient requires lifetime care.

This paper presents the prosthetic restoration of a partially edentulous patient using a tooth implant supported fixed prosthesis. In clinical practice, there are frequent situations in which the installation of one implant, usually in the distal region, provides the patient with a fixed restoration that is undoubtedly more comfortable for the patient compared to a mobile one. At the same time, possible complications and difficulties in therapy with a tooth implant supported fixed prosthesis need to be pointed out. The case study demonstrates all therapeutic phases, as well as the outcome of the prosthetic rehabilitation.

Keywords: tooth implant supported fixed prosthesis; dental implants; zirconium oxide; monolithic restoration

SADRŽAJ

1. UVOD.....	1
2. HIBRIDNI MOSTOVI.....	4
2.1. Gradivni materijali za izradu hibridnih mostova.....	7
2.2. Materijali za izradu suprastruktura na implantatima.....	7
2.3. Monolitni keramički nadomjesci od cirkonijeva oksida.....	8
3. FAZE U IZRADI NADOMJESTKA.....	10
3.1. Brušenje uporišnog zuba.....	11
3.2. Otisni materijali i tehnike otiskivanja.....	12
3.3. Određivanje međučeljusnih odnosa.....	16
3.4. Koncepti okluzije.....	18
4. PROBA NADOMJESTAKA U USTIMA I CEMENTIRANJE.....	20
5. PRIKAZ SLUČAJA.....	24
6. RASPRAVA.....	47
7. ZAKLJUČAK.....	53
8. LITERATURA.....	55
9. ŽIVOTOPIS.....	59

Popis skraćenica

TMZ – Temporomandibularni zglob

CR – Centrična relacija

MI – Maksimalna interkuspilacija

FM – Fiziološko mirovanje

1. UVOD

Svrha protetske sanacije ponovna je uspostava normalnog funkcioniranja stomatognatog sustava pacijenta (funkcijska, estetska i fonacijska rehabilitacija pacijenta). Na kvalitetu budućeg protetskog rada utječu brojni dijagnostički parametri (iscrpna anamneza, dobra analiza postojećeg stanja u usnoj šupljini, analiza ortopantomografske snimke i/ili intraoralne snimke, a u zadnje vrijeme sve češće i CBCT-a), pretprotetska priprema (kirurški, parodontološki, endodontski i drugi postupci), definiranje plana protetske terapije za određeni klinički slučaj te precizno izvođenje svih kliničkih i laboratorijskih faza rada. U definiranju plana terapije važni su znanje, iskustvo, kliničko umijeće i prosudba doktora dentalne medicine.

Hibridni most predstavlja fiksnoprotetsku konstrukciju nošenu zubom/zubima i implantatom, najčešće u situaciji nadoknade izgubljenog distalnog zuba nosača implantatom, mada postoje i druge indikacije, npr. podvostručenje nosača s implantatom i sl. Pregledom relevantne literature dolazi se do zaključka da su brojni istraživači i kliničari oprezni u ocjeni trajnosti takve konstrukcije jer zub i implantat imaju drugačije sidrenje. Objasnjenja s biomehaničkog aspekta ukazuju na povećanje opterećenja na implantat, što kompromitira terapiju. Unatoč tomu sve je učestalija primjena hibridnih mostova u kliničkoj praksi, pa su i rezultati dugoročnih studija sve brojniji i precizniji. Novija istraživanja u desetogodišnjem praćenju ukazuju da je preživljavanje fiksnoprotetskih konstrukcija nošenih zubima oko 89 %, nošenih implantatima 87 %, a hibridnih oko 80 %. Međutim, ovi se podaci moraju razmatrati s oprezom jer je procjena zubi nosača temeljena na osobnoj procjeni terapeuta te se na taj način direktno utječe na procjenu biološke trajnosti mostovima nošene zubima.

Uspješno oseointegrirani implantat trebao bi uključivati: funkciju (sposobnost žvakanja), fiziologiju tkiva (prisutnost i održavanje oseintegracije, odsutnost boli i drugih patoloških procesa) i zadovoljstvo korisnika (estetika i odsutnost nelagode).

Kriteriji uspješnosti implantata koje predlažu Albrektsson i suradnici ograničeni su na implantate strojno obrađene površine: pojedinačni, nepričvršćeni implantat nepokretan je kada se klinički testira, nema radiografskih dokaza periimplantatne radiolucencije, vertikalni gubitak kosti manji je od 0,2 mm godišnje nakon prve godine opterećenja, odsutnost trajnih i/ili ireverzibilnih znakova i simptoma kao što su bol, infekcije, neuropatije, parestezije ili povreda mandibularnog kanala. Uzimajući u obzir prethodno navedene kriterije, minimalna stopa uspješnosti nakon petogodišnjeg praćenja iznosi 85 %, a nakon desetogodišnjeg praćenja 80 %.

Iako su pri izradi hibridnog mosta postojali rizici poput intruzije prirodnog zuba, trenutna dokazi podupiru njegovu kliničku upotrebu. Ipak, kako bi se moguće komplikacije spriječile, hibridni most važno je pažljivo planirati i dizajnirati. Iako dugoročni uspjeh hibridnog mosta tek treba utvrditi, postojeća literatura podupire kliničku upotrebu. Buduća područja istraživanja mogla bi uključivati raspodjelu okluzalnih sila. Kada se temeljito održavaju i planiranju, hibridni mostovi mogu biti uspješni. Kako bi se povećala predvidljivost, slučajevi bi trebali uključivati idealno predloženo mjesto implantata, zdrave prirodne zube nosače i izvrsne čimbenike pacijenta kao što su okluzija, oralna higijena i motivacija. Prednost hibridnog mosta u odnosu na mostove samo na implantatima jest povećana taktilna percepcija prirodnih uporišnih zuba, za koju se pokazalo da je 8,8 puta veća od implantantnih nadogradnji, što pacijentima pruža veću udobnost žvakanja. Nekoliko anatomskih i bioloških čimbenika doprinosi riziku. Pokretljivost prirodnih zuba zbog parodontnog ligamenta pokazuje da sila od 0,1 N uzrokuje pomake od 50 do 200 μm . Suprotno tome, oseointegrirani implantati pomiču se manje od 10 μm kada su spojeni s prirodnim zubom. Biološke komplikacije za zube nosače kod hibridnog mosta uključuju: karijes, gubitak vitalnosti, periapikalnu patologiju ili progresiju parodontne bolesti i periimplantitis za nosače implantata (1).

Svrha ovoga rada jest prikazati slučaj izrade implanto-protetskog nadomjestka. Cilj je prikazati primjenu hibridnog mosta u sanaciji djelomično bezzubog pacijenta s nedostatkom distalnog nosača mosne konstrukcije, iako implantat može biti i dodatni nosač u mosnoj konstrukciji. U radu će se postaviti smjernice za primjenu terapije hibridnim mostom te će se iznijeti njezine moguće komplikacije.

U radu su prikazane metode i tehnike rada, kao materijal koji je upotrebljavan.

2. HIBRIDNI MOSTOVI

U slučaju gubitka više zuba, odabir vrste protetske terapije ovisi o broju preostalih zubi, broju implantata i mjestu insercije, atrofiji alveolarnog grebena, zakrivljenosti luka, načinu spajanja i cijeni rada. Prednost se daje mostovima nošenim implantatima nad kombinacijom implantata i prirodnog zuba kao nosača (hibridni most). Razlika između implantata i zuba jest to što je implantat oseointegriran, dok je prirodni zub okružen parodontnim ligamentom. Nije dokazano da se cijelo okluzijsko opterećenje prenosi na implantat i da zbog toga nastaje nepovoljno stanje. Klinička istraživanja dokumentirala su dugoročne rezultate koji nisu pokazali nepovoljne učinke vezivanja zubi za implantate. Potrebna su daljnja dugoročna praćenja rezultata provedene terapije oba protetska rješenja. Novija istraživanja pokazuju da je desetogodišnje preživljavanje protetskih radova na zubima 89,2 %, na implantatima 86,7 %, dok hibridni radovi pokazuju uspješnost oko 80 %. Međutim, ovi rezultati ne mogu se uzeti doslovno zbog toga što brojni parametri (biološka vrijednost zuba, stanje pulpe i parodonta, vrsta implantata, vrsta veze, uloga kontaktne točke, itd.) nisu uzeti u obzir. Za procjenu uspješnosti implantoprotetske terapije najuvrženiji je kriterij resorpcija kosti oko implantata. Očuvanje visine marginalne kosti često se rabi kao primarni kriterij uspješnosti. Uspješno postavljenim implantatima smatraju se oni sa srednjim gubitkom kosti manjim od 0,2 mm nakon prve godine. Prema RTG nalazu, oko implantata ne bi trebalo biti prozračnosti. Između zuba i implantata interproksimalna visina kosti na strani zuba trebala bi ostati na svome mjestu, tj. unutar 2 mm od caklinsko-cementnog spojišta. Od te točke interproksimalna visina kosti sa strane implantata prelazi ukoso prema prvom dodiru implantata i kosti, koji se normalno nalazi 2mm apikalnije od caklinsko-cementnog spojišta. Dolazi do uspostavljanja biološke širine. Kriteriji stope uspješnosti su također nepomičnost implantata pri kliničkom testiranju, izostanak periimplantitisa koji se može primjetiti na RTG snimci te nedostatak znakova boli, nelagode ili infekcije povezane s implantatom. Pri planiranju terapije u koju su kao nosači uključeni implantat i prirodni zub mogu se razmatrati dvije vrste veze: kruta i nekruta (mobilna) veza. Prednost se daje krutoj vezi. Oseointegrirani implantat izložen utjecaju žvačnih sila ima vertikalnu pomičnost od 0 do 5 mikrometara, što je rezultat elastičnosti kosti. Prirodni zub, sa zdravim parodontom, može se vertikalno pomicati oko 28 mikrometara. Vodoravna je pomičnost zuba veća i iznosi do 100 mikrometara u odnosu na 10 mikrometara implantata. Ova razlika uzrok je mnogih komplikacija: slabljenje vijčane veze, pucanje implantata ili protetskog rada, gubitak oseointegracije i povećana resorpcija marginalnog grebena oko implantata. Implantat se ne bi smio povezati s pomičnim zubom jer bi se ostvarili uvjeti kao kod privjesnog mosta. U slučaju

cementiranja nadomjeska, kod djelovanja osovine sile prije će doći do pomicanja zuba nego loma cementa s obzirom na to da je adhezija cementa ostvarena na dentinu veća nego na titanu. Kod vijčane veze u istim uvjetima moguće je odvijanje elemenata, što dovodi do većeg opterećenja na prirodnom zubu. Budući da implantat „nosi“ protetsku konstrukciju, najveće naprezanje prenosi se upravo preko njega na kost, što uzrokuje gubitak marginalne kosti i lom implantata. Međutim, upravo kruta veza, raspon ne veći od jednog međučlana, vitalni zub kao mezijalni nosač i uravnoteženi okluzijski odnosi ne predstavljaju opasnost da će se cjelokupno žvačno opterećenje prenositi samo preko implantata ili samo preko zuba i dovesti do pojačane intruzije. Također je bitno smanjiti okluzijsku površinu članova, ublažiti nagib kvržica te osigurati kontaktne točke unutar zubnog niza. Razlika prirodnog zuba i implantata jest u proprioceptorima u parodontnom ligamentu. Sile koje proizvode žvačni mišići veće su u ustima s implantatima upravo zbog nedostatka proprioceptora. Zub ovdje služi kao zaštitnik od razvoja prevelikih sila, a istodobno je omogućeno bolje miješanje hrane tijekom žvakanja nego nadomjestkom sidrenim samo implantatima. Što se tiče hibridnih mostova, čimbenici koji mogu doprinijeti mobilnosti sustava jesu zub, implantat, kost i most. Glavni problem jest razlika u mobilnosti zuba i implantata. Kada su prirodni zubi antagonisti, intruzija zuba iznosi ukupno 56 mikrometara (28 + 28 mikrometara). To se razlikuje kada je implantat antagonist prirodnom zubu, pa je intruzija upola manja (0 + 28 mikrometara). Kada su implantati antagonisti, intruzija iznosi 0 mikrometara. Zbog svega toga idealno uspostavljena okluzija ipak nije najbolje rješenje jer će se zbog intruzije zuba već kod malih sila na implantatu pojaviti prerani kontakti. Kada pacijent zagriže artikulacijski papir (debljine manje od 25 mikrometara), okluziju treba uspostaviti tako da su zubi u dodiru prije nego implantati. Tako se kod velikih sila prilikom funkcijskih kretnji, nakon intruzije prirodnih zuba, sila jednakomjerno raspoređuje na zube i implantate (2).

2.1. Gradivni materijali za izradu hibridnih mostova

Materijali za biološku primjenu moraju imati odgovarajuća mehanička i fizikalna svojstva te moraju imati sposobnost biointegracije (tvoriti stabilnu cjelinu s okolnim tvrdim i mekim tkivom) i biofunktionalnosti (tvoriti s okolnim tkivom funkcijsku cjelinu). Biofunktionalnost se zasniva na biološkoj, mehaničkoj i morfološkoj kompatibilnosti gradivnog materijala i tkiva domaćina. U razmatranju biointegracije gradivnih materijala u implantoprotetici potrebno je analizirati međuspoj stranog tijela i okolnog živog tijela, a pritom su sastav i površinska topografija stranog tijela od fundamentalnog značaja. Gradivne materijale u implantoprotetici potrebno je podijeliti u tri grupe: materijale za izradu implantata, za izradu implantatnih nadogradnji i materijale za izradu protetskog rada. Najčešće upotrebljavan materijal za izradu implantata jest titanij zbog dobrih mehaničkih svojstava, biokompatibilnosti, inertnosti i mogućnosti oseointegracije. Za izradu implantatnih nadogradnji također se najčešće upotrebljava titanij iako se može izraditi i iz drugih materijala, posebice cirkonijevog oksida. Za izradu fiksnoprotetskog rada zlatni standard još je uvijek metal-keramika. Međutim, s obzirom na visoke estetske zahtjeve u suvremenoj dentalnoj protetici sve se više upotrebljavaju potpuno keramički sustavi, posebice u prednjoj regiji zubnog niza. U posljednje vrijeme učestala je zamjena dvoslojnih sustava s monolitnim materijalima.

2.2. Materijali za izradu suprastruktura na implantatima

Implantoprotetski nadomjesci sastoje se od oseointegriranog implantata, implantantne nadogradnje te mobilnog ili fiksnog protetičkog rada. Implantatna nadogradnja jest veza između implantata i krunice i slični vijku koji se montira u implantat te nadomješta nadogradnju ili bataljak prepariranog zuba. Služi kao nosač protetskog rada. Omogućava retenciju i stabilizaciju te optimalan položaj konačnog nadomjeska. Postavljaju se tek kada je implantat srastao s kosti, tj. nakon perioda oseointegracije. U biološkom smislu materijali za izradu implantata i suprastruktura ne smiju biti toksični, kancerogeni, radioaktivni te ne smiju uzrokovati upalne ili alergijske reakcije organizma. Moraju biti inertni, netopljivi i otporni na koroziju. Od mehaničkih svojstava moraju imati odgovarajuću čvrstoću kako bi bili dugotrajniji te imali elastičnost sličnu okolnoj kosti. Najčešće

upotrebljavani materijali u izradi implantatne nadogradnje su: titan, cirkonij-oksida keramika i polietar eter keton.

Titan je kemijski element koji se odlikuje velikom čvrstoćom, malom težinom te je biokompatibilan i prilično otporan na koroziju. Za suprastrukture se upotrebljava komercijalno čisti titan ili njegove legure koje pokazuju bolja fizikalna svojstva. Titan je materijal izbora u stražnjem segmentu zubnog niza, gdje su prisutne velike sile žvakanja. Bitan nedostatak jest prosijavanje njegove tamnosive boje kroz meka periimplatantna tkiva koje stvara sivkasti izgled periimplatantne sluznice, što je ponekad estetski neprihvatljivo.

Cirkonij-oksida suprastruktura upotrebljava se u slučajevima kad je estetska komponenta važna, posebice u prednjoj regiji u osoba s tankim biotipom sluznice. Odlično se integrira s okolnim mekim tkivom i kosti. Suprastrukture su higijenske jer minimaliziraju bakterijsku invaziju i adheziju plaka i tako sprječavaju pojavu periimplantitisa. Mogu se primjenjivati u području inciziva, kanina i premolara, dok je njihova trajnost u području molara nedovoljno istražena.

Polieter eter keton je organski polimer koji se pojavljuje u zadnje vrijeme, ali nije još dovoljno klinički istražen. Upotrebljava se za provizorne suprastrukture (3).

2.3. Monolitni keramički nadomjesci od cirkonijeva oksida

Metal-keramički nadomjesci sve više gube status zlatnog standarda u fiksnoprotetskoj terapiji zbog iznimno visokih estetskih zahtjeva današnjih pacijenata. Osim toga, problem loma obložnoga estetskog materijala od površine osnovne konstrukcije diskreditira svaki dvoslojni nadomjestak. Lom obložnog materijala može biti adhezijski i/ili kohezijski i nastaje zbog: nepravilnog brušenja uporišnog zuba, nepravilne izrade osnovne konstrukcije pri čemu se dodaje neujednačeno debeo sloj keramike, slabe adhezivne sile između slojeva ili pojava rezidualnih naprezanja unutar slojeva nadomjeska (naprezanje uslijed neujednačenih koeficijenata termičkog rastezanja između osnovne konstrukcije i obložne keramike, naprezanje koje nastaje uslijed temperaturnih gradijenata tijekom hlađenja, naprezanje u obložnom sloju zbog razlike u debljini osnovne konstrukcije i obložne keramike, kompresijsko naprezanje na spojnoj površini između osnovne konstrukcije i obložne

keramike te vlačno naprezanje unutar keramike) kao posljedica različitih tehnoloških procesa u izradi nadomjestaka (4, 5).

S obzirom na navedene probleme stvorila se potreba za pronalaskom rješenja koje bi objedinilo visoke estetske, ali i funkcijske zahtjeve pacijenata. Tako su se razvili potpuno keramički monolitni nadomjesci izrađeni u jednom komadu od jedne vrste keramike. Tu je veliku ulogu odigrao napredak tehnologije, a posebno pojava računalno potpomognutog oblikovanja (CAD) i računalno potpomognute izrade (CAM), čime je omogućena obrada novih materijala unaprijeđenih mehaničkih svojstava. Pojavom translucenčnih cirkonij-oksidnih keramika postignuta su zadovoljavajuća mehanička i estetska svojstava. Iz ovih materijala mogu se izrađivati mostovi većih raspona, mostovi u distalnom segmentu zubnog niza, ali i krunice na prednjim zubima (6).

Izostanak loma obložne keramike od osnovne konstrukcije kod dvoslojnih keramičkih sustava glavna je prednost monolitnih nadomjestaka. Prednost je također i u poštivosti prema zubnom tkivu, tj. manje je prostora potrebno za keramički materijal jer se upotrebljava samo jedan sloj materijala, dok je u dvoslojnim sustavima za svaki od dva sloja potrebno osigurati dovoljnu debljinu kako bi se mogli oduprijeti žvačnim silama. Tehnološki postupak izrade monolitnog nadomjeska jednostavniji je i brži u odnosu na dvoslojni jer uključuje samo jedan proces, dok je kod dvoslojnih sustava potrebno kombinirati dva potpuno različita procesa od kojih svaki donosi rizik od proceduralnih pogrešaka koje se mogu akumulirati i očitovati nepovoljnim mehaničkim ili optičkim svojstvima gotovog nadomjeska. S druge strane, unatoč poboljšanjima estetskih karakteristika monolitni sustavi još uvijek ostvaruju lošiju estetiku u odnosu na dvoslojne sustave (7).

3. FAZE U IZRADI NADOMJESTKA

3.1. Brušenje uporišnog zuba

Brušenje zubi definira se kao postupak djelomičnog ili potpunog preoblikovanja i smanjivanja kliničke krune zuba, čime će se stvoriti dovoljno prostora za gradivni materijal krunice. Potrebno je brušenjem uporišnog zuba osigurati strukturalnu trajnost nadomjeska. Nadomjestak će svojim oblikom, položajem, bojom, veličinom i funkcijom nadomjestiti prirodne zube (8). Za brušenje vestibularne plohe upotrebljava se dijamantno svrdlo zaobljena ili ravnog vrha, ovisno o vrsti keramike za koju se zub brusi. Zaobljena stepenica upotrebljava se kod izrade krunica od keramika čija je savojna čvrstoća veća od 350 MPa (litij-disilikatna keramika, staklom infiltrirana oksidna keramika, polikristalinična keramika). Pravokutna stepenica upotrebljava se kod izrade krunica od keramike čija je savojna čvrstoća manja od 350 MPa (neke staklokeramike i glinične keramike). Tako se manja čvrstoća kompenzira debljinom krunice, a pravokutna stepenica osigurava dovoljno prostora (9).

Općenito, stepenica se oblikuje radi osiguranja prijenosa opterećenja na fundament zuba, radi osiguravanja strukturalne trajnosti nadomjeska i zaštite marginalnog parodonta. Pozicija stepenice može biti supragingivna, epigingivna i subgingivna. Preparacija može biti i tangencijalna u slučaju da su zubi prethodno brušeni tangencijalno, ako su zubi gracilni te bi prekomjernim brušenjem ugrozili vitalitet zuba i kod jako konveksnih zuba (veliki meziodistalni indeks) (10-12). Osnovno pravilo preparacije jest da se zub brušenjem preoblikuje tako da je njegov najveći obujam u predjelu dento-gingivnog sulkusa. Potrebno je konveksno trbušasti anatomski oblik funkcijske krune zuba promijeniti u blago koničan. Kut konvergencije trebao bi biti 6 stupnjeva (optimalno 8). Pri vrijednostima iznad 20 stupnjeva dolazi do naglog porasta naprezanja i smanjenja retencije uporišnog zuba (8).

Tijekom brušenja nužno je poznavati morfologiju zuba, endodontskog prostora i zahtjeva materijala glede debljine kako se ne bi nepotrebno odnijelo previše zubnoga tkiva (smanjenje retencijske površine, ugrožavanje njegove vitalnosti). Kod cirkonij-oksidne krunice potrebno je odstraniti 1,5 mm tvrdog zubnog tkiva aproksimalno, vestibularno i oralno. Okluzalna/incizalna redukcija iznosi 2 mm i pritom se pazi da se oponaša morfologija brušenog zuba. Stepenica je zaobljena, širine 1 mm. Vestibularne plohe bruse se najčešće u dvije ravnine. Prva ravnina paralelna je s gingivnom polovicom vestibularne plohe, a druga je paralelna s incizalnom/okluzalnom polovicom vestibularne plohe. Ovakva preparacija omogućuje jednaku

debljinu keramičkog materijala na svim dijelovima vestibularne plohe čime se postiže optimum mehaničkih i optičkih svojstava gradivnog materijala. Brušenje oralne strane prednjeg zuba počinje urezivanjem orijentacijskih žljebova iznad i ispod cinguluma. Dio oralne stjenke iznad cinguluma brusi se ovalnim svrdlom, a ispod cinguluma istim brusnim sredstvom kojim se brusila vestibularna strana pazeći na oblik stepenice. Brušenje okluzalnih ploha bočnih zuba započinje urezivanjem orijentacijskih žljebova od 2 mm pritom prateći morfologiju brušenog zuba. Brušenje se nastavlja na bukalnoj strani te aproksimalno pazeći da se ne oštete susjedni zubi. Odstranjuje se 1,5 mm. Brušenje se završava poliranjem radi uklanjanja oštih, neravnih i podminiranih dijelova zuba koji bi mogli dovesti do loma nepoduprtih i tankih dijelova bataljka. Ujedno, takva mjesta loše preparacije mogla bi izazvati naprezanje u gradivnom materijalu, posebice kada je riječ o silikatnim keramikama i time ugroziti funkcijsku trajnost protetskog rada. Kako bi se termička trauma pulpe tijekom brušenja spriječila, potrebno je osigurati dostatno hlađenje zuba (9).

3.2. Otisni materijali i tehnike otiskivanja

Otisni materijali u stomatologiji se upotrebljavaju za vjernu i preciznu registraciju situacije u ustima pacijenta. Otisak je negativ tvrdih zubnih i mekih tkiva u ustima od kojih se izrađuje pozitiv u obliku anatomskog ili radnog modela u dentalnom laboratoriju koji nam služe za analizu, planiranje i izradu protetskih nadomjestaka (13).

Otisni materijali moraju zadovoljiti određene uvjete. To su preciznost, dimenzijska stabilnost, jednostavna primjena, neškodljivost (odsustvo toksičnosti), ugodnost za pacijenta (ugodan okus i miris, primjereno vrijeme vezivanja i lagano vađenje iz usta) te ekonomičnost (8).

Otisni materijali dijele se na elastične i neelastične. Elastični materijali dijele se na hidrokoloide kojima pripadaju reverzibilni i ireverzibilni hidrokoloide i na sintetske elastomere kojima pripadaju polisulfidi, silikoni i polieteri. Neelastičnim materijalima pripadaju sadra, voskovi, paste cinkova oksida i termoplastični materijali. Oni se ne upotrebljavaju za otiskivanje tvrdih i mekih zubnih tkiva, već za registraciju međučeljsnih odnosa.

Ireverzibilni hidrokoloide nazivaju se još i alginatima. Upotrebljavaju se za dobivanje anatomskih modela, za otiske antagonista te pri izradi privremenih protetskih radova. Jednostavni su za

uporabu, hidrofilni su, ekonomični, ugodni za pacijenta i lagano se vade iz usta. Zbog svoje slabe dimenzijske stabilnosti (sinereza, imbibicija), ne rabe se za otiskivanje preparacija u sklopu izrade fiksnoprotetskog rada.

Reverzibilni hidrokoloidi, iako dobro reproduciraju površinske detalje, rijetko se upotrebljavaju u modernoj stomatologiji zbog kompliciranog rukovanja i neugodnosti za pacijenta.

Sintetski elastomeri najupotrebljavaniji su materijali za otiskivanje u fiksnoj protetici. Imaju dobru dimenzijsku stabilnost, elastičnost i preciznost.

Polisulfidi se rijetko upotrebljavaju u modernoj stomatologiji jer imaju puno negativnih svojstava poput slabe dimenzijske stabilnosti, lošeg okusa i mirisa, dugog vremena vezanja te imaju najmanju preciznost od svih sintetskih elastomera.

Kondenzacijski silikoni ispuštaju nusprodukte (alkohol) nakon polimerizacije i skupljaju se. To rezultira lošom dimenzijskom stabilnošću i preciznost im je slaba. Preporuča se rabiti ih kao pomoćno sredstvo u fiksnoj protetici, npr. za izradu stopera, silikonskog ključa, u postupku izrade privremenih zuba.

Adicijski silikoni izrazito su precizni, dimenzijski stabilni, elastični i netoksični, stoga se najviše upotrebljavaju. Upotrebljavaju se pri otiskivanju brušenih zubi u konfekcijskoj žlici za izradu radnih modela. S obzirom na njihovu konzistenciju dijele se na jako rijetke, rijetke, srednje guste, guste i jako guste. Dolaze u obliku dviju pasta. Nedostatak im je hidrofobnost (zahtijeva suho radno polje). Danas na tržištu postoje adicijski silikoni kojima se dodaju surfaktanti. Njima se pokušavaju dobiti bolja svojstva otiska. Ti surfaktanti im omogućuju hidrofilnost s poboljšanim svojstvima ovlaživanja površina (13).

Polieteri su precizni otisni materijali koji se upotrebljavaju u kombinaciji s termoplastičnim otisnim materijalima kod uzimanja funkcijskog otiska. Također se upotrebljavaju pri otiskivanju brušenih zubi i u implantoprotetici, no treba se koristiti individualnom žlicom premazanom adhezivom za polietere kako bi se osigurao što precizniji otisak (14).

Njegove su prednosti izvrsna reprodukcija detalja, dimenzijska stabilnost, tiksotropni su (ne dolazi do razlijevanja kad se aplicira u žlicu, a kad se postavi u špricu i potiskuje kroz nju, postaje rjeđi

do trenutka kada se ne stabilizira na zubu), imaju svojstvo odlične sposobnost penetracije u dentogingivni sulkus kod subgingivnih preparacija i jednostavni su za uporabu (isključivo se miješa strojno). Nedostatak se očituje u teškom uklanjanju iz usta, pa su kontraindicirani kod pacijenata s parodontološki pomičnim zubima. Osim toga, esteri sulfonske kiseline koja se nalazi u katalizatoru mogu izazvati alergijsku reakciju (13).

Zbog raznolikosti situacija u ustima pacijenata i raznih mogućnosti protetskih sanacija razvile su se i različite tehnike uzimanja otisaka. Tehnike otiskivanja u fiksnoj protetici mogu se podijeliti na jednovremene otisne postupke s jednim ili dvama materijalima te dvovremene otisne postupke s dvama materijalima.

Jednovremeni otisni postupak s jednim materijalom u konfekcijskoj žlici služi za izradu anatomskih modela ili provizornih krunica.

Jednovremeni otisni postupak s jednim materijalom u individualnoj žlici izvodi se materijalom srednje konzistencije, najčešće polieterom. Individualna žlica premazuje se adhezivom i zatim se ostavlja da se osuši. Materijal se preporučuje strojno miješati. Dio materijala unosi se u špricu, a dio u individualnu žlicu. Špricom se materijal unosi u usta i stavlja oko zuba od cervikalnog prema incizalnom, odnosno okluzalnom dijelu zuba. Zatim se žlica namješta i laganim pritiskom pridržava dok se materijal ne stvrdne. Ova tehnika spada među najpreciznije i najbolje tehnike otiskivanja.

Jednovremeni otisni postupak s dvama materijalima u konfekcijskoj žlici naziva se *sandwich* tehnika. Najčešće se gušći i rjeđi adicijski silikon unose u usta istodobno. Materijal gušće konzistencije u konfekcijskoj žlici premaže se rijetkim te se žlica aplicira preko brušenih zubi. Danas se primjenjuje modifikacija spomenute metode tako da opisani dio u žlici ostaje isti, samo se još aplikatorom izravno u usta nanosi materijal rijetke konzistencije oko brušenih zuba. Ova vrsta otiska indicirana je u slučaju manjeg broja brušenih zubi koji su pozicijski u ustima međusobno blizu.

Dvovremeni otisni postupak s dvama materijalima izvodi se pri većem broju brušenih zubi. Postoje dvije tehnike uzimanja otiska. Otisak dopunjavanjem i korekturni otisak. Otisak dopunjavanjem provodi se tako da se prije početka brušenja uzima otisak kitastim materijalom. Nakon završenog brušenja uzima se otisak rijetkim materijalom preko prvog otiska i tako se dobiva završni otisak.

Korekturni otisak izvodi se vrlo slično, samo se prva faza otiskivanja provodi kitastim materijalom nakon brušenja zubi. Nakon stvrdnjavanja u ustima otisak se vadi i obrađuje (interdentalne pregrade se režu i odstranjuju se podminirana mjesta). Na prvi otisak i oko zuba u ustima nanosi se rijedak materijal u žlicu koja se bez jakog pritiska vraća u usta gdje se materijal manje gustoće potiskuje u gingivni sulkus. Nakon završene polimerizacije žlica se vadi iz usta (13).

Otisci implantoloških sustava mogu se izvesti na dva načina: tehnikom otvorene i tehnikom zatvorene žlice.

Tehnika otvorene žlice izvodi se postavljanjem otisnih transfera u implantate koji se zatežu preko vijka. Transfer služi za prenošenje položaja i oblika implantata na radni model na kojem se izrađuje protetski nadomjestak. Otisak se uzima individualnom žlicom koja je otvorena u poziciji implantata tako da transferi vire izvan žlice te se nakon stvrdnjavanja otisnog materijala (adicijskim silikonima ili polieterima) odvrću vijci koji drže transfere u implantatima, stoga transferi ostaju fiksirani u otisku. Zatim se u transfer postavlja analog tijela implantata i radni se model izlije u tvrdom gipsu.

U tehnici uzimanja otiska zatvorenom žlicom otisni transferi koji na sebi imaju kapice postavljaju se u implantate te se konfekcijskom žlicom koja nema otvora uzima otisak preko transfera. Nakon stvrdnjavanja otisnog materijala kapice transfera ostaju u otisku i označavaju smjer i lokalizaciju implantata. Zbog nemogućnosti kontrole položaja kapice i rizika da će se kapice pomaknuti u otisku, ova se metoda rjeđe upotrebljava (15).

Radi boljeg prikazivanja ruba preparacije i preparacije stepenice upotrebljavaju se retrakcijski konci i mehaničko-kemijska sredstva koja se nanose u gingivni sulkus. Retrakcijski konci mogu biti impregnirani i neimpregnirani.

Neimpregnirani konci mehanički odmiču gingivu i pomažu preglednosti granice preparacije zuba. Težnja je da se oni upotrebljavaju u modernoj fiksnoj protetici. Tvornički dolaze u različitim dimenzijama (0,2 – 1,0 mm) i oblicima (namotani, pleteni ili tkani). Dimenzija konca izabire se po dubini pacijentova gingivnog sulkusa.

Na tržištu postoje i impregnirani konci koji zaustavljaju krvarenje. Nedostatak je to što dugotrajan rad s impregniranim koncem može izazvati hiperemiju i upalu desni. Također, neke impregnacije, primjerice epinefrin, mogu uzrokovati različite nuspojave u pacijenata s kardiovaskularnim

tegobama, dijabetesom ili hipertireoidizmom. Impregnacija također može spriječiti polimerizaciju nekih materijala ako se ne ispere dobro (npr. polietera).

Mehaničko kemijska sredstva nanose se u gingivni sulkus pomoću posebnih nosača u kojima se nalazi kapsula koja izbacuje pastu za retrakciju gingive kojom se postiže hemostaza (kontrola krvarenja) i retrakcija desni u trajanju od 2 minute. Te paste mogu se upotrebljavati samostalno (manji broj zubi plitkog sulkusa) ili uz konce za retrakciju (zamjena za drugi retrakcijski konac) (13).

3.3. Određivanje međučeljsnih odnosa

Uspostavljanje dobrih odnosa tvrdih i mekih tkiva u ustima pacijenata ima veliku važnost pri izradi protetskih radova. Međučeljsni odnosi i okluzija dio su kompliciranog fiziološkog sustava gdje svaka komponenta i svaki postupak koji stomatolog izvodi u ustima pacijenta mijenja odnose između više struktura koje zajedno čine temporomandibularni sustav. Okluzija je jako važna kod izrade novih protetskih ili konzervativnih radova. Novi radovi mogu promijeniti visinu okluzije i uzrokovati malokluziju. Neuromuskularni sustav kompenzira malokluzijske smetnje u svrhu zaštite zuba i zglobova nakon lošeg određivanja odnosa između maksile i mandibule. Kretnje mandibule kompenziraju se prilagodbom jačine i smjera djelovanja mišića. Neuromuskularna kompenzacija utječe na temporomandibularni zglob koji se prilagođava novom stanju i novim kretanjama. Ako se TMZ prilagodi novom stanju (novoj okluziji) bez smetnji za pacijenta, onda se to novonastalo stanje zove habitualna ili stečena okluzija. Ako se TMZ ne prilagodi novonastaloj okluziji, nastaju smetnje u zglobovima u vidu mioopatija, artropatija i to se stanje definira kao patološka okluzija. Također može doći do oštećenja zubi (16).

Za uspostavljanje ispravne okluzije, koja će biti u suglasju s temporomandibularnim zglobovima i koja će omogućiti nesmetane dodirne kretnje zuba, neophodno je ispravno odrediti prostorni odnos gornje čeljusti prema bazi lubanje i čeljusnim zglobovima. Uz prostornu orijentaciju određuje se vertikalni i horizontalni odnos mandibule prema maksili. Postoje tri referentna položaja mandibule

prema bazi lubanje: centrična relacija (CR), maksimalna interkuspidacija (MI) te položaj fiziološkog mirovanja (FM).

Maksimalna interkuspidacija (MI) je maksimalan broj kontakata zubi u dodiru maksilarnog i mandibularnog zubnog luka. Svi lateralni zubi dodiruju se istodobno, jednakomjerno i s istom snagom. Taj je položaj podložan neprekidnim promjenama te se pod utjecajem abrazije, atricije, karijesnih lezija i gubitka zubi postupno mijenja. Cilj protetske terapije jest složiti okluzalne plohe protetskih nadomjestaka u ovu poziciju u slučaju kada se ne diže vertikalna dimenzija okluzije, tj. kada je visina zagriža zadovoljavajuća.

Centrična relacija (CR) je najdistalniji nenasilni položaj mandibule prema maksili iz kojega su moguće nesmetanje lateralne kretnje u određenoj vertikalnoj dimenziji. Javlja se oko terminalne šarnirske osi – zamišljene osi koja prolazi kroz lijevi i desni kondil i oko koje mandibula može rotirati. CR je nenasilan, ponovljiv anterosuperiorni položaj kondila u *fossi articularis* TMZ-a iz kojeg su moguće sve ekscentrične kretnje mandibule. U slučajevima potpune bezubosti u kojima je došlo do promjene visine zagriža CR se obavezno određuje. U potpuno bezubih osoba CR je najvažniji horizontalni položaj mandibule prema maksili.

Fiziološko mirovanje (FM) je stanje ravnoteže mišića otvarača (donja glava *m. pterigoideus lat.* i *venter anterior m. digastricus*) i mišića zatvarača (*m. masseter*, *m. temporalis*, *m. pterigoideus med.* i gornja glava *m. pterigoideus lat.*). Ti mišići nalaze se u stanju minimalne toničke kontrakcije koja je dovoljna da mandibulu zadrži u položaju mirovanja. To je ortostatski položaj, što znači da je vezan za uspravni položaj glave i tijela. Zubi gornje i donje čeljusti nisu u međusobnom dodiru i taj razmak između FM-a i MI-e naziva se slobodnim interokluzijskim prostorom te u normalnim slučajevima iznosi 2 – 4 mm, kod prognatije 6 – 8 mm, a kod progenije 0 – 1 mm. To je funkcijski prostor koji omogućuje govor, žvakanje i gutanje. FM nam služi pri određivanju vertikalne dimenzije okluzije, ako je ona izgubljena ili kad se želi rekonstruirati kad je preniska. VDO je visina donje trećine lica. To je odnos koji je određen dodiranjem gornjih i donjih zuba ili nagriznih bedema u centralnoj okluziji (17).

Obrazni luk je pomoćni instrument u stomatologiji koji omogućuje registraciju pozicije maksilarnih zubi i transverzalne horizontalne osi prema TMZ-u i bazi lubanje te olakšava te odnose

prenijeti u artikulatork. Termoplastični materijal postavlja se na prijenosnu žlicu obraznog luka i pritišće na zube. Cilj je dobiti stabilizaciju žlice na zubima u najmanje tri točke. Obrazni luk fiksira se na glavu pacijenta pazeći pritom da se poklapa s bipupilarnom i osno-orbitnom ravninom. Osno-orbitna ravnina je određena trima točkama. Dvije točke se nalaze 12 mm ispred stražnjeg ruba lijevog i desnog tragusa. Treća referentna točka, orbitale, nalazi se na najnižoj točki donjeg ruba orbite. Obrazni se luk zategne i učvrsti te se to stanje prenosi u artikulatork. Model maksile postavi se u termoplastični materijal na prijenosnoj žlici koji se učvršćuje sadrom u gornji dio artikulatork. Slijedi izrada registrata čime se određuje odnos mandibule prema maksili. U slučaju da je ostao mali broj zubi u ustima, radi se zagrizna šablona. Ako postoji veći dio preostalih zuba, međučeljsni registrat radi se pomoću voska (po mogućnosti tvrdih, npr. aluvoska) ili pomoću akrilatne pločice koja se pomoću termoplastičnih materijala prilagođava situaciji u ustima. Međučeljsni registrat uzima se u položaju CR-e koja određuje horizontalnu dimenziju okluzije. Pomoću njega se maksilarni i mandibularni model spajaju u artikulatork. Mandibularni model fiksira se za maksilarni model preko međučeljsnog registrata te se učvršćuje pomoću sadre u artikulatork (18).

Vertikalna dimenzija mjeri se na dvjema proizvoljno odabranim točkama na licu (*subnazale* i *gnathion*) u položaju FM-a. Pacijent sjedi uspravno na stolcu. Glava i tijelo su uspravni, pogled je usmjeren prema naprijed. Pacijent treba biti opušten. Oduzimanjem 2 – 4 mm (veličina slobodnog interokluzijskog prostora) od visine FM-a određuje se vertikalna dimenzija. Fonetska metoda pri kojoj pacijent izgovara „s“ ili „mi“ pomaže u kontroli ispravnosti vertikalne dimenzije, tj. najmanjeg govornog područja ili veličine slobodnog interokluzijskog prostora. U slučaju previsoke vertikalne dimenzije pacijent neće moći pravilno izgovoriti riječi koje u sebi sadrže samoglasnik „s“ te će doći do kontakta maksilarnih i mandibilarnih zubi. Također se mogu javiti bolovi u čeljusnim zglobovima i mišićima. Estetska metoda upotrebljava se i pri određivanju preniske vertikalne dimenzije. Promatra se donja trećina lica i uočavaju se brazde i napetosti koje pacijentu daju neprirodan izgled. To je ujedno i metoda fizionomije (17).

3.4. Koncepti okluzije

Pravilno uspostavljeni okluzijski odnosi jedan su od glavnih čimbenika uspjeha implantoprotetske terapije. Treba uspostaviti stabilne međučeljsne odnose s obostranim istodobnim dodirima u

položaju MI-e i ostvariti gnatološke koncepte: implantat zaštićen okluzijom i implantat zaštićen kvržicom. Valja omogućiti harmonične kretnje mandibule s dodirima pojedinačnih ili grupe zuba u protruziji i laterotruziji vođenjem očnjakom ili grupnim vođenjem (2).

Modeli postavljeni u artikulatoru pomažu tehničarima u oblikovanju buduće okluzije protetskih radova. U slučaju kada ne postoji zadovoljavajuća okluzija, što je najčešće pri izradi opsežnih protetskih sanacija, ona se postavlja u položaju CR-e koja se intraoralno registrira pomoću međučeljusnog registrata i prenosi u artikulator. Pravilna postava zubi jest da svaki zub bude u kontaktu s barem dvama antagonistima u suprotnoj čeljusti osim fronte i maksilarnih zadnjih molara. Stabilna okluzija podrazumijeva kontakt zubi antagonista u trima točkama. Postoje tri osnovna koncepta okluzije: očnjakom vođena okluzija, bilateralno vođena okluzija i unilateralno vođena okluzija.

Očnjakom vođena okluzija podrazumijeva kontakte u MI-i u distalnom segmentu očnjaka te na svim premolarima i molarima. U laterotruzijskim kretanjama u kontaktu su samo očnjaci, a u protruzijskoj kretnji postoje samo dodiri na prednjim zubima. Naziva se još i uzajamno zaštićenom okluzijom jer su pri MI-i prednji zubi zaštićeni od djelovanja štetnih sila (nisu u kontaktu), a stražnji zubi su zaštićeni od štetnog djelovanja sila koje bi se prenatile na kosine kvržica da ih prednji zubi ne disokludiraju pri protruzijskim i laterotruzijskim kretanjama.

Bilateralno vođena okluzija jest balansirana okluzija kod koje su prisutni obostrani kontakti zubi u svim kretanjama čeljusti. Pri laterotruzijskoj kretnji svi su zubi na radnoj strani u kontaktu. Na mediotruzijskoj strani barem je jedan par antagonista u kontaktu. Kod protruzije, svi prednji zubi su u dodiru dok je distalno u kontaktu barem jedan par antagonista sa svake strane. Upotrebljava se pri izradi totalnih proteza, ali je zabranjena pri izradi fiksnih i implanto-protetskih radova.

Unilateralno vođena okluzija jest grupno vođena okluzija. Na laterotruzijskoj strani prisutan je istovremeni dodir očnjaka, bukalnih kvržica premolara i meziobukalne kvržice prvog molara. Na mediotruzijskoj strani ne postoje okluzijski dodiri. Upotrebljava se kada je nemoguće uspostaviti okluziju vođenu očnjakom ili pri izradi fiksno-protetskog ili implanto-protetskog rada kada nedostaje očnjak (4, 16, 18, 19.).

4. PROBA NADOMJESTAKA U USTIMA I CEMENTIRANJE

Prije završavanja fiksno-protetskog rada nužno je isprobati rad u ustima pacijenta. Prvo se radi proba konačnog rada bez glazure. Provjerava se odnos protetskog nadomjestka i brušenog zuba, a u slučaju hibridnog mosta potrebno je prekontrolirati implatantnu nadogradnju. Također se provjerava odnos nadomjeska prema agonistima, antagonistima te odnos nadomjeska prema tkivima. Potrebno je provjeriti okluziju, protruzijske i laterotruzijske kretnje (20).

Unutrašnja površina krunice treba pratiti modelaciju površine brušenih zubi. Važno je provjeriti postojanje smetnji na zubu ili u krunici, zbog čega nadomjestak nema pravilni dosjed na zub. Krunica mora imati retentivnu (frikcijsku ili Van der Waalsovnu vezu, ovisno o materijalu). Necementirana krunica ne smije sama padati s izbrušenog zuba, a opet pri postavljanju ne smije stvarati prejaku vezu. Treba napomenuti da pri probi radova na implantatima krunice moraju sjedati pasivno na implantološku strukturu. U suprotnom će postojanje sila koje djeluju na implantat izazvati upalu, pomicanje i gubitak implantata (21).

Protetski nadomjestak ne smije vršiti pritisak na gingivu, nego mora pratiti konturu izbrušene stepenice. Mora ju rubno zatvarati, inače će dugoročno uzrokovati upalu i recesiju gingive. Također mora biti dovoljno mjesta između krunice i međučlanova za održavanje higijene. Kroz taj prostor mora prolaziti interdentalna četkica. Pacijent će osjetiti nelagodu i može doći do pomaka susjednih zubi ako krunice vrše pritisak na susjedne zube. Okluzija se kontrolira artikulacijskim papirom (22).

Ako je pacijent zadovoljan bojom i estetskim izgledom konačnog rada, čiste se zubi i rad te se nadomjesci privremeno ili trajno cementiraju. Prije cementiranja uspostavi se očnjakom vođena okluzija ili grupno vođena okluzija. U MI-i je jednakomjerna sila zagriža na svim zubima i nadomjescima. Pri protruzijskim, laterotruzijskim i mediotruzijskim kretanjama ne smije biti smetnji (23).

Trajni cementi dijele se na konvencionalne ili klasične (cink-oksifosfatni, polikarboksilatni, staklenoionomerni cementi) koji retenciju osiguravaju uglavnom mehanički, a stvrdnjavaju se acido-bazičnom reakcijom. Također imamo i adhezivne cemente ili cemente na bazi polimera (smolom modificirani staklenoionomerni cementi, kompozitni cementi) koji se stvrdnjavaju polimerizacijom.

Cink-oksifosfatni cement smatra se zlatnim standardom u fiksnoj protetici jer je jedan od najdugovječnijih dentalnih materijala. Najviše se upotrebljava u cementiranju krunica i mostova s metalnom osnovom. Ima odgovarajuću čvrstoću, debljinu sloja unutar granica tolerancije (oko 25 mikrometara) i razumno radno vrijeme. Višak materijala može se jednostavno ukloniti. Glavni je nedostatak topljivost cementa koja nije veliki problem ako je rubni dosjed nadomjestka optimalan. Međutim, često je rubna pukotina veća od dopuštene pa s vremenom dolazi do otapanja cementa, prodora bakterija i razvoja cervikalnog karijesa. Cement je neprozirno bijele boje pa bi njegova uporaba u kombinaciji s translucenim potpuno keramičkim nadomjescima narušila estetski rezultat.

Polikarboksilatni cement izrazito je biokompatibilan. Klinička iskustva spominju slabiju dugoročnu retenciju. Pri omjerima praška i tekućine polikarboksilatni cement vrlo je viskozan i teško ga je miješati. Radno vrijeme puno je kraće od cink-oksifosfatnog cementa, što može biti problem kada se cementira više članova. Višak polikarboksilatnog cementa teže je ukloniti od cink-oksifosfatnog. Posljednih godina sve se rjeđe upotrebljuje, prije svega zbog kraćega vremena rada i veće topljivosti od drugih konvencionalnih cementa. Glavna mu je prednost što ne iritira pulpu.

Staklenoionomerni cement veže se za caklinu i dentin i odlikuje se biokompatibilnošću. Budući da oslobađa i fluor, može imati protukarijesni učinak. Stvrdnuti cement je proziran, što je prednost kada se upotrebljuje kod krunica sa cervikalnim završetkom ili nekih vrsta potpuno keramičkih krunica. Mehanička svojstva bolja su u usporedbi sa cink-oksifosfatnim ili polikarboksilatnim cementom. Nedostatak je u tome što je tijekom stvrdnjavanja, osobito u prvih deset minuta, staklenoionomerni cement posebno osjetljiv na doticaj s vlagom, pa može uzrokovati eroziju.

Smolom modificirani staklenoionomerni cementi razvijeni su kako bi se zadržala poželjna svojstva staklenoionomernih cementa i prevladao problem topljivosti kombiniranjem s netopljivim kompozitnim smolama. Glavna im je prednost što su manje osjetljivi na djelovanje oralnih tekućina u ranoj fazi vezanja cementa. Imaju i veću čvrstoću od konvencionalnih cementa. Primarno se upotrebljavaju za cementiranje nadomjeska s metalnom osnovom, osobito u kliničkim situacijama kada je otežano kontrolirati vlažnost radnog polja.

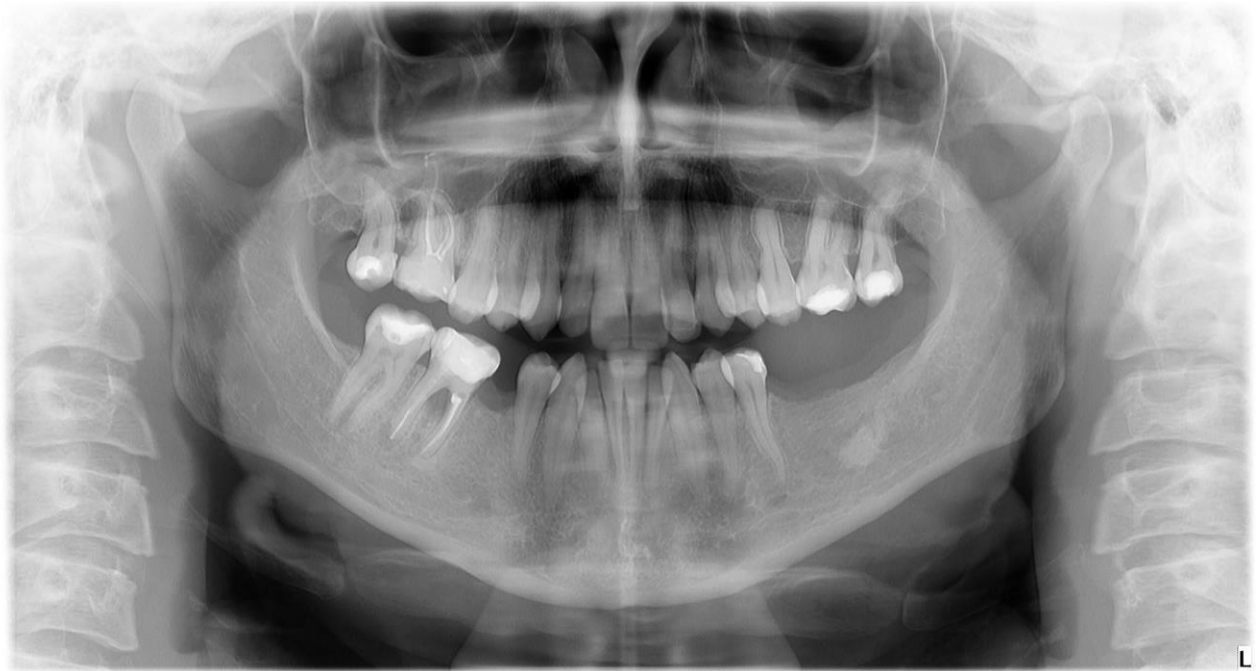Kompozitni cementi nastali su kao posljedica razvoja adhezivne tehnike u dentalnoj medicini. U njihovoj primjeni potrebno je uvijek poštovati upute proizvođača. Kompozitni cementi netopljivi su u oralnim tekućinama, što im je glavna prednost, ali i nedostatak ako višak zaostane u gingivnom sulkusu, gdje može djelovati kao iritans i uzrokovati kroničnu upalu. Preporuča se izbjegavati ovu vrstu cementa na implantoprotetskim radovima jer postoji povećan rizik od razvoja periimplantitisa.

Dugoročan klinički uspjeh fiksno-protetičkog nadomjestka ovisi o brojnim čimbenicima, među kojima pravilan odabir cementa ima osobito važnu ulogu. Sve krunice čiju osnovu čini metal ili cirkonijev oksid mogu se cementirati konvencionalno. Savojna čvrstoća gradivnog materijala mora biti iznad 350 MPa. Potpuno keramički nadomjesci od glinične keramike, odnosno općenito od keramika savojne čvrstoće manje od 350 MPa, zahtijevaju adhezivno cementiranje jer se time postiže dodatna čvrstoća. Također, neki oblici preparacije koji ne osiguravaju odgovarajuću retenciju nadomjestka, npr. keramičke ljuske, moraju se adhezivno cementirati (13).

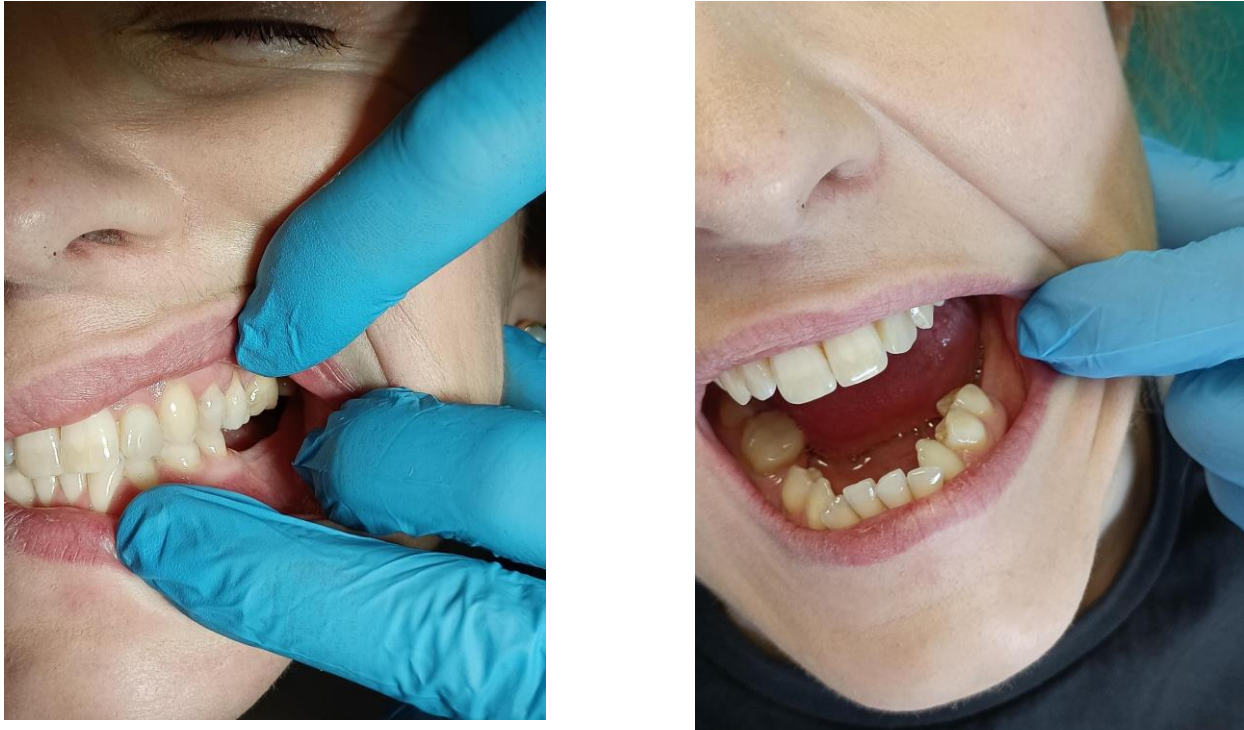5. PRIKAZ SLUČAJA

Pacijentica u dobi od 37 godina dolazi u ordinaciju sa željom da joj se napravi protetska i estetska sanacija. Pacijentica nema alergija i medicinska anamneza je bez osobitosti.

Stomatološkim pregledom utvrđuje se zub 46 koji je endodontski izliječen i nadograđen kompozitnom nadogradnjom. Na zubu 16 također je primijećeno endodontsko punjenje te kompozitni ispun. Na zubima 17, 24, 26, 27, 47 i 35 prisutni su kompozitni ispuni koje nema potrebe zamijeniti. Od zubi u ustima nedostaju 45, 36 i 37 (Slika 1 i 2).

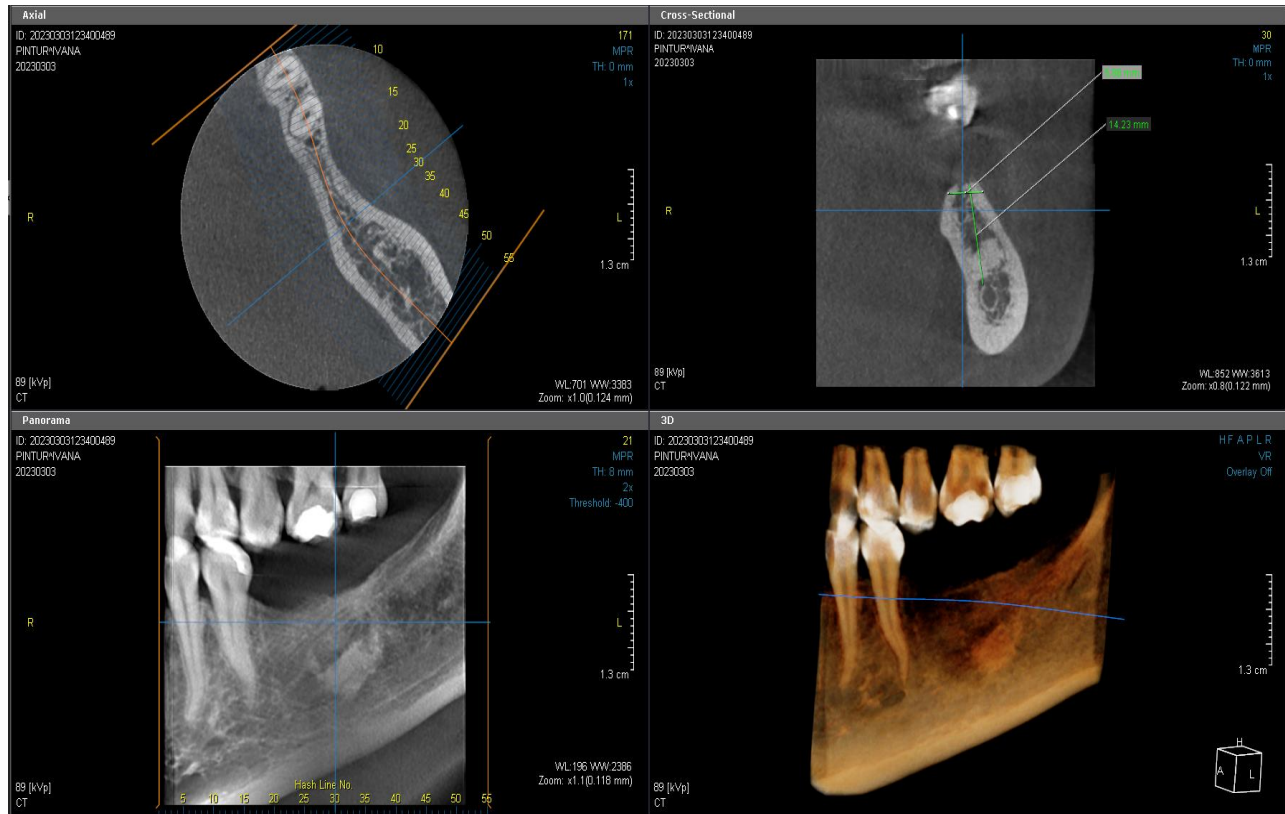


Slika 1. Ortopantomogram pacijentice




Slika 2. Situacija u ustima prije implantacije

Pacijentici su supragivnigno uklonjene meke i tvrde zubne naslage te je učinjeno pjeskarenje i poliranje zubi profilaktičkom pastom. Objasnjene su joj detaljne upute o održavanju oralne higijene. Nakon dogovora s pacijenticom i izlaganja plana terapije odlučeno je ugraditi implantat u regio 37 te ga povezati hibridnim mostom sa zubom 35. Na CBCT snimci primjećuje se zadovoljavajuća širina i visina kosti u regio 37 (Slika 3). Udaljenost minimalnog obujma kosti za implantat apikoronarno prema *n. alveolaris inf.* iznosi 2 mm. Kost mora bukolingvalno biti 2 mm deblja od promjera samog implantata. U ovom slučaju visina kosti kod pacijentice iznosi 14,23 mm, a širina 5,86 mm. Dogovorena je implantacija u regio 37 (Astra Tech 3,5 x 11). Pacijentici je naloženo uzeti antibiotik dan prije operacije i piti ga sedam dana. Također joj je prepisan antiseptik Belosept sol. za preoperativno i postoperativno ispiranje usta.



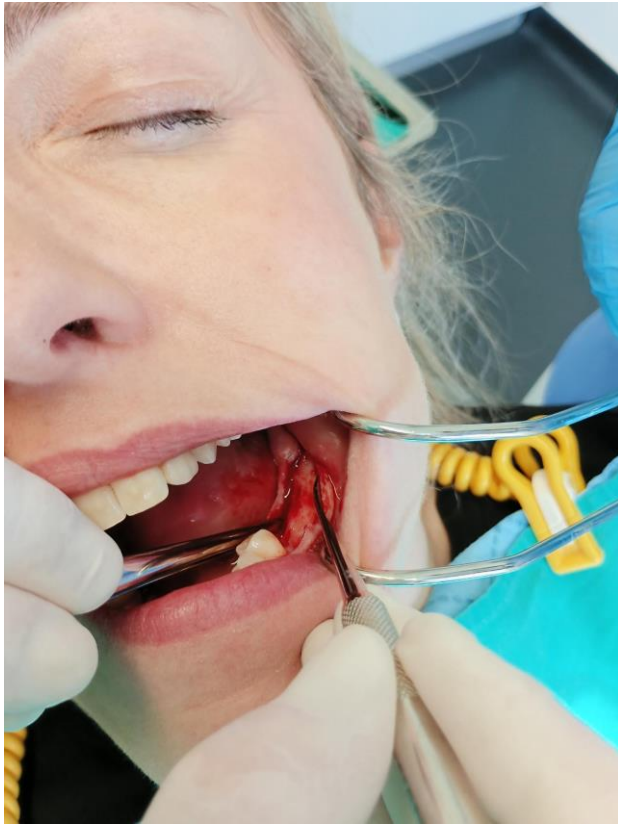Slika 3. CBCT pacijentice

Pri pripremi za ugradnju dentalnog implantata potrebni su skalpel, pinceta, raspatorij, škariće, kirurške kuke i iglodržać (Slika 4).



Slika 4. Instrumentarij

Degažira se mukoperiostalni režanj. Sluznica i periost potpuno se odižu od kosti izbjegavajući pritom papilu. Rez je energičan do kosti (Slika 5).

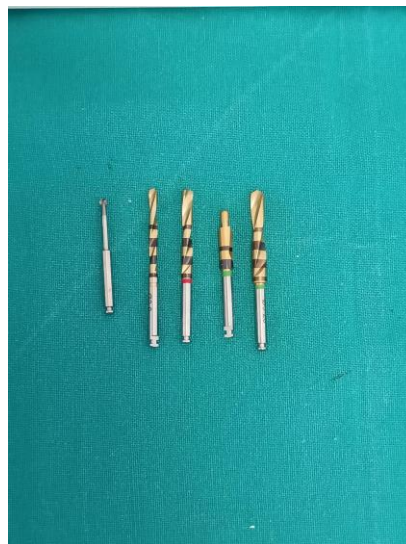

Slika 5. Degažiranje mukoperiostalnog reznja

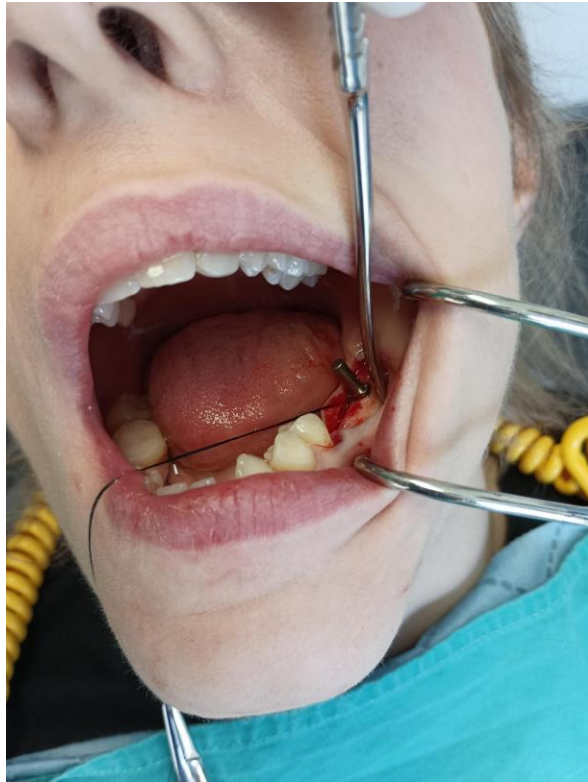Fiziodispenzer se namjesti na 500 – 1500 okretaja (rpm). Mjesto implantacije polako se brusi oštrim svrdlima uz hlađenje fiziološkom otopinom. Pri jačem zagrijavanju ($>45\text{ }^{\circ}\text{C}$) dolazi do oštećenja osteoblasta (Slika 6 i 7).



Slika 6. Fiziodyspenzer



Slika 7. Svdrla

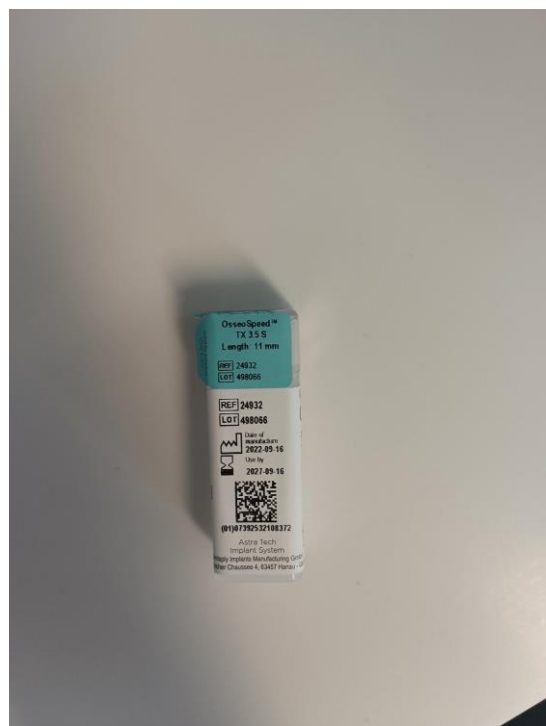

Slika 8. Provjera položaja i smjera implantata

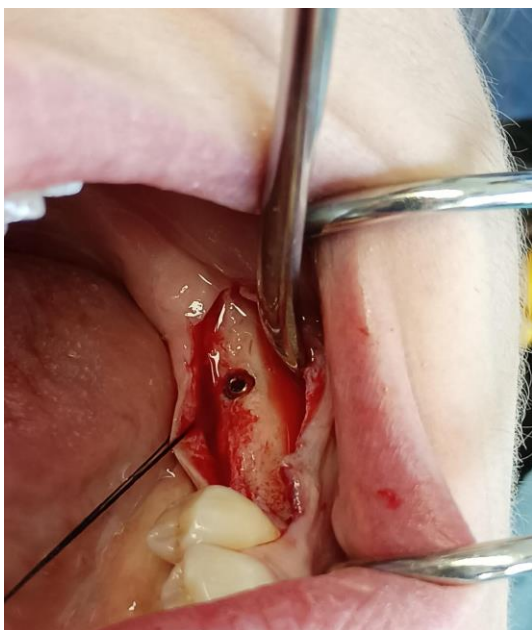
Postavljen je indikator smjera implantata radi provjere položaja i smjera (Slika 8). Implantat se postavlja pri 15 – 20 rpm (okretaja) i na njega se postavi pokrovni vijak koji služi za zaštitu implantata (Slika 9, 10, 11).



Slika 9. Fiziodispenzer namješten na 20 rpm

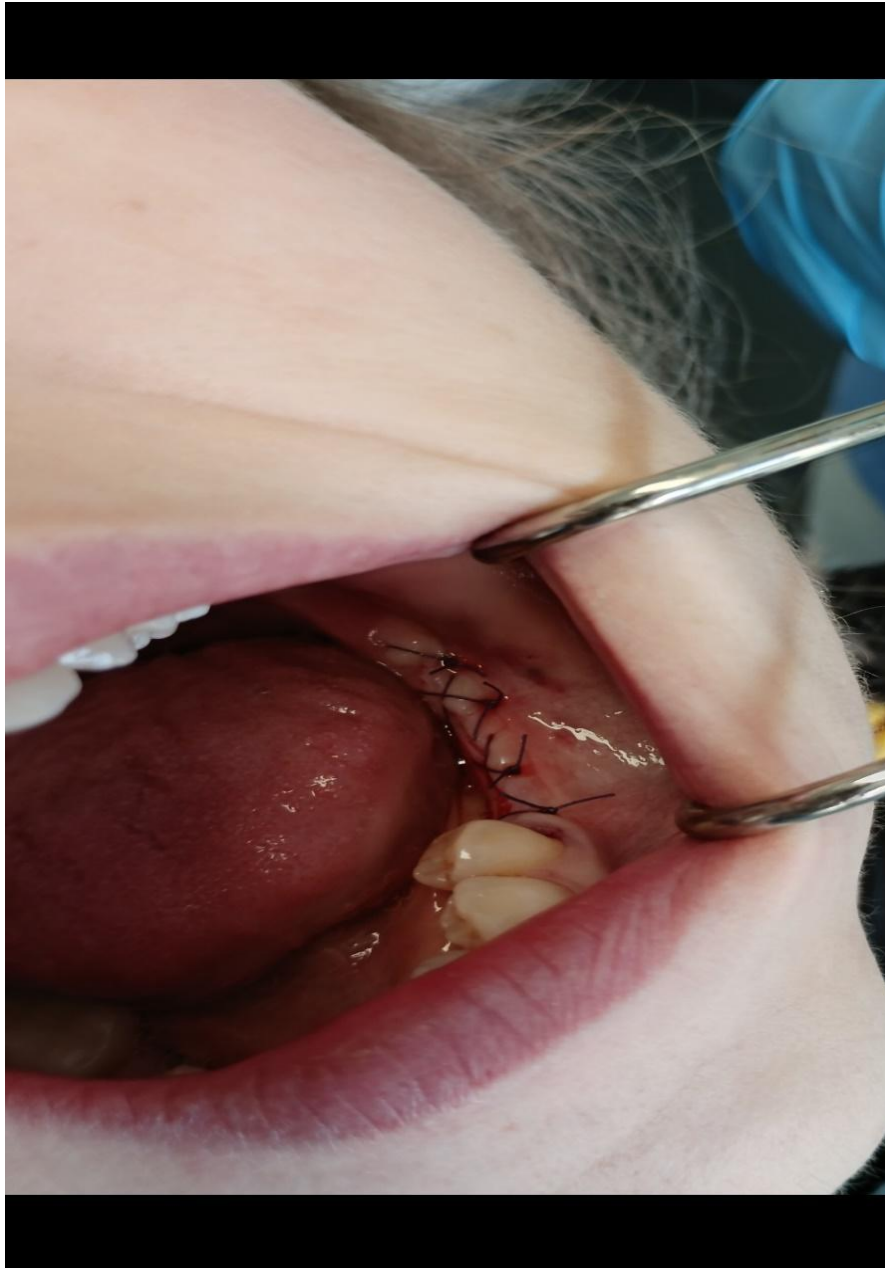

Slika 10. Astra Tech implantat (3,5 x 11)



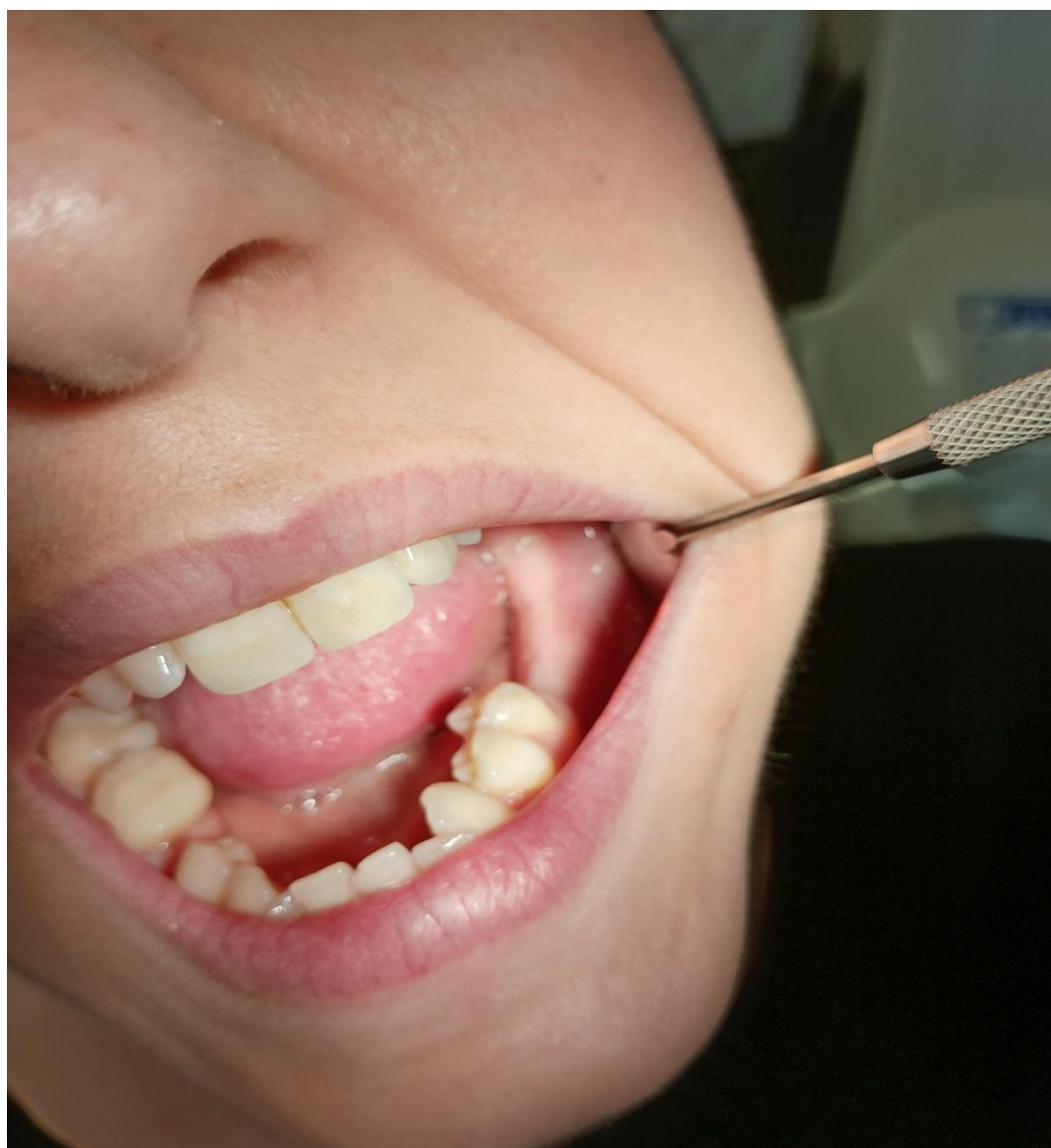Slika 11. Pokrovni vijak

Šivanje mukoperiostalnog režnja (Slika 12).



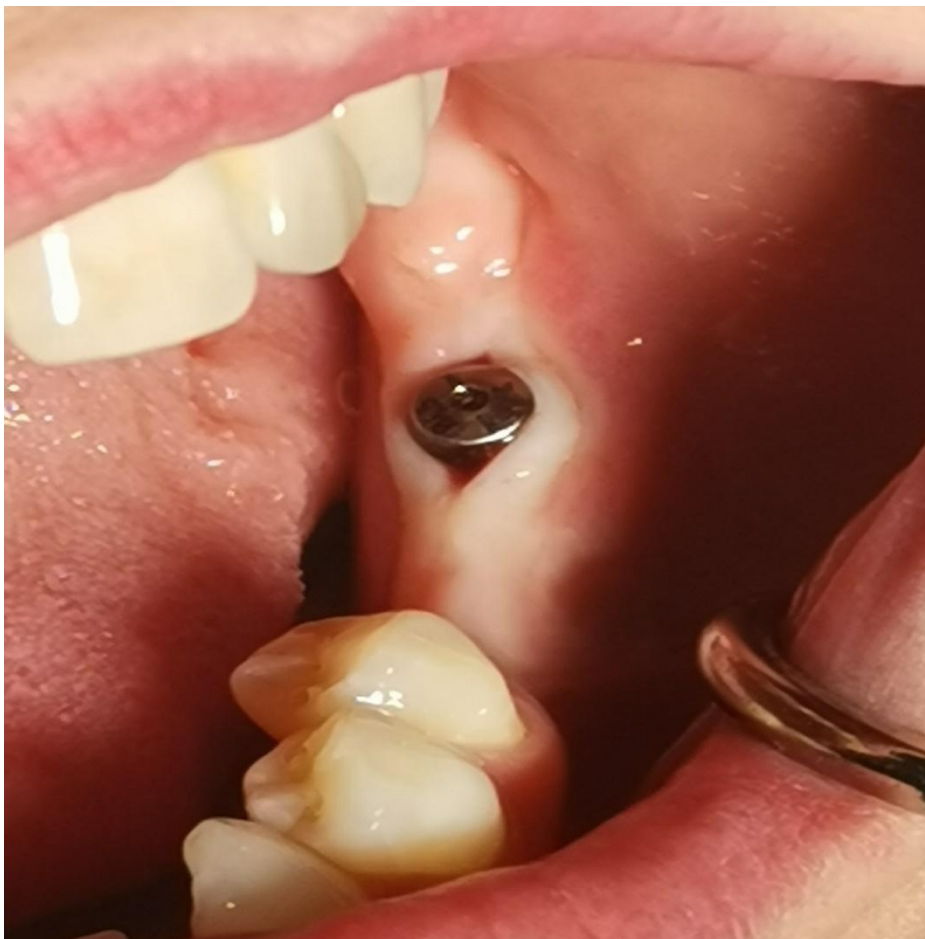Slika 12. Šivanje

Nakon tjedan dana izvađeni su svi šavovi. Rana je uredno zacijelila (Slika 13).



Slika 13. Kontrola

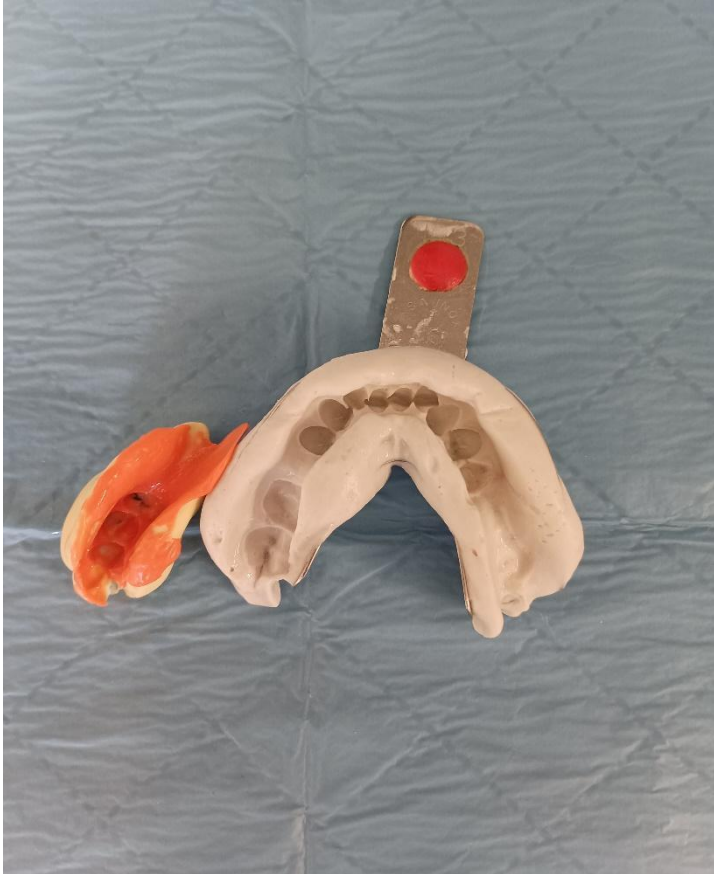Nakon razdoblja od 3 mjeseca koliko je potrebno za oseointegraciju implantata u mandibuli, na implantat se postavlja *gingiva former* koji mora biti na implantatima dva do tri tjedna. Njegova je funkcija oblikovanje zubnoga mesa oko spoja implantata i protetskog dijela konstrukcije. Oblikovanjem zubnog mesa poboljšava se estetika i dobiva se dojam izviranja umjetnog zuba iz zubnog mesa poput prirodnog zuba. Takav izgled izlaznog profila ujedno omogućava bolje čišćenje područja oko implantata (Slika 14).



Slika 14. Postavljanje gingivaformera

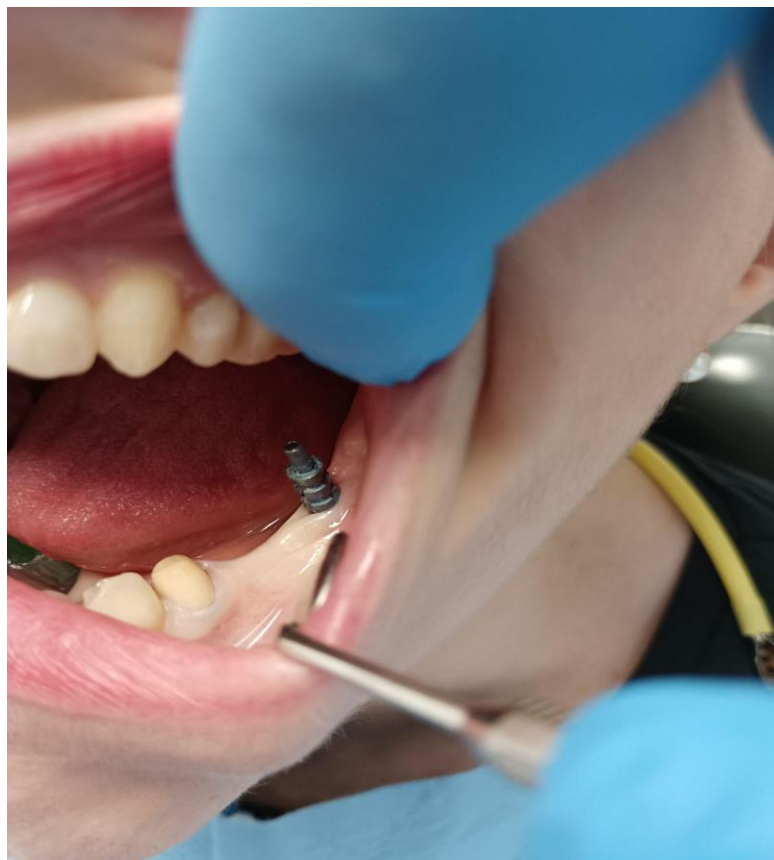
Prije brušenja zuba 35 uzima se otisak kondenzacijskim silikonom koji će kasnije poslužiti za izradu privremene krunice. Nakon brušenja zuba 35 uzima se anatomski otisak donje čeljusti radi

izrade individualne žlice na radnom modelu. Rub preparacije oblikovan je kao zaobljena stepenica smještena epigingivno (Slika 15).



Slika 15. Anatomski otisak i otisak kondenzacijskim silikonom

Nakon izrade donje individualne žlice u laboratoriju može se uzeti otisak. Prošlo je dva tjedna od postavljanja gingivaformera. Radi boljeg prikazivanja rubova preparacije postavljen je neimpregnirani retrakcijski konac u gingivni sulkus. Prije otiskivanja brušeni zub je poliran. U implantat je postavljen otisni transfer radi otiskivanja pozicije i nagiba implantata upotrebljavanjem tehnike otvorene žlice. Zub i implantat otisnuti su tehnikom jednovremenog otiska u individualnoj žlici s polieterom (Slika 16, 17).



Slika 16. Preparacija zuba 35 i otisni transfer u zubu 37

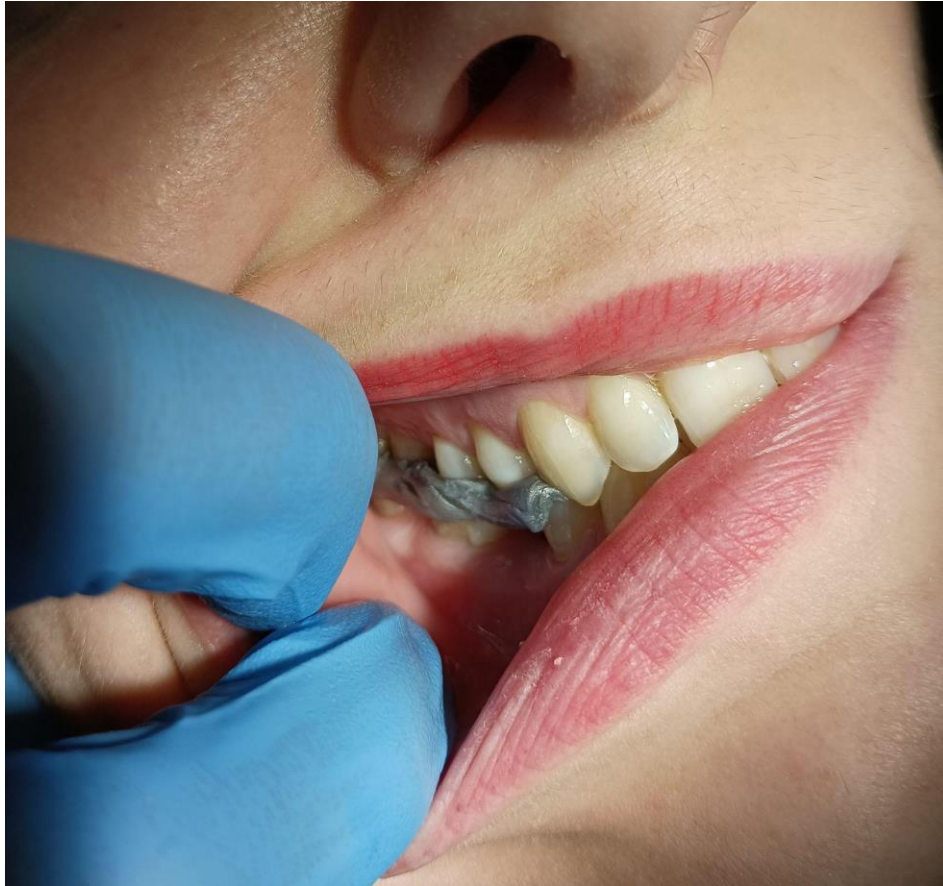

Slika 17. Jednovremena tehnika otiskivanja s jednim otisnim materijalom tehnikom otvorene žlice (transferi)

Uzeta je kontra anatomskim otiskom maksile, dok su međučeljusni odnosi precizno registrirani pomoću aluvoska koji nakon stvrdnjavanja pokazuje veliku preciznost i dimenzionalnu stabilnost (Slika 18, 19). Pacijentici je izabrana boja te je sve poslano u dentalni laboratorij.



Slika 18. Anatomski otisak maksile i zagriz aluvoskom uzet obostrano lateralno

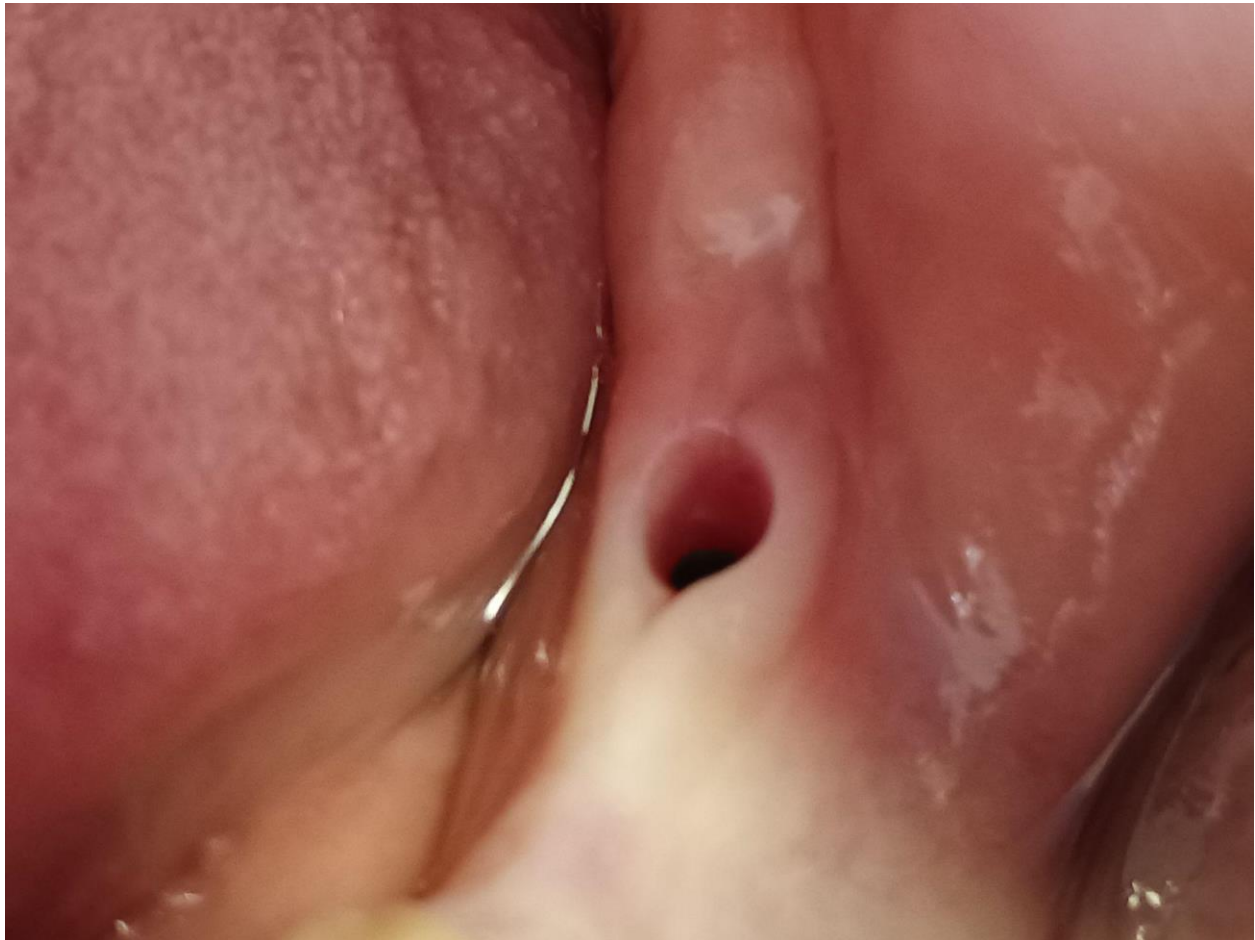

Slika19. Zagriz aluvoskom

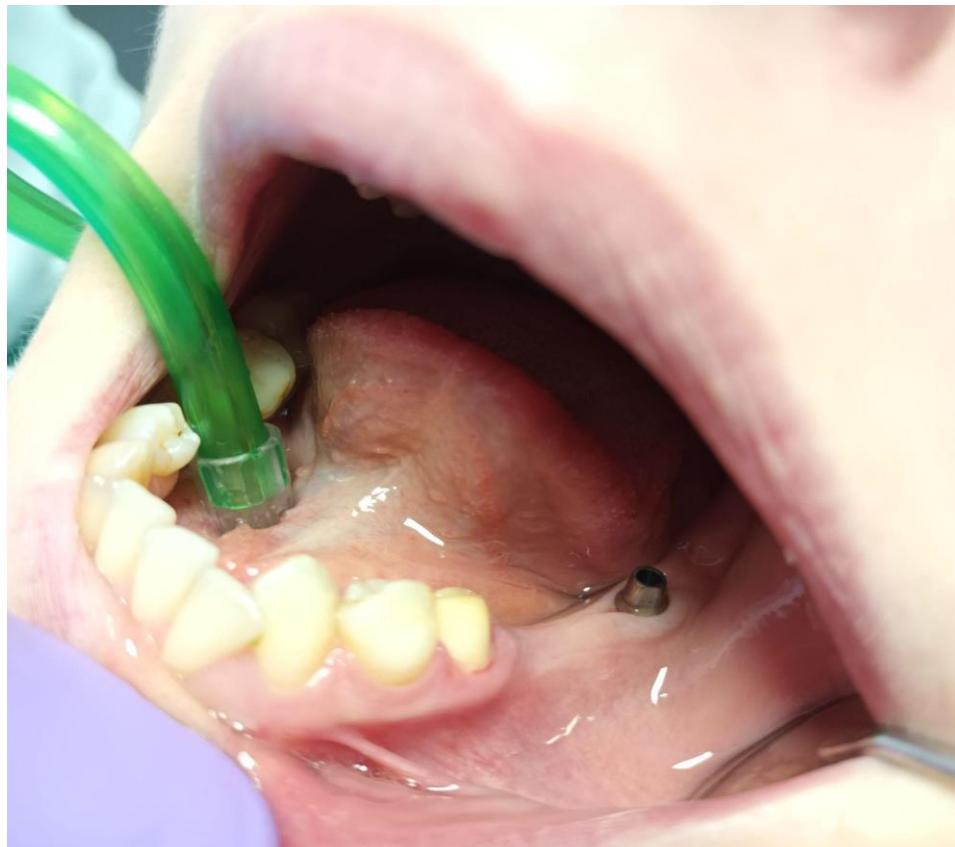U sljedećoj fazi u ustima je izvađen gingivaformer gdje se lijepo vidi izlazni profil gingive te je isprobana tročlana mosna konstrukcija zajedno s implantantnom nadogradnjom.

Provjerio se dosjed mosta. Provjereni su svi okluzijski kontakti pomoću tankog artikulacijskog papira te su odstranjeni svi prerani kontakti. Provjerene su laterotruzijske, mediotruzijske i protruzijske kretnje. Uzajamno zaštićena, odnosno očnjakom vođena okluzija, zahtijeva okluzijske kontakte u područjima distalno od kanina, na premolarima i molarima u MI-i te laterotruzijske kretnje preko očnjaka, dok su distalni zubi disokludirani. Također je provjereno postoji li dovoljno mjesta između susjednih krunica i između krunica i međučlanova za uvođenje interdentalne četkice radi održavanja higijene.

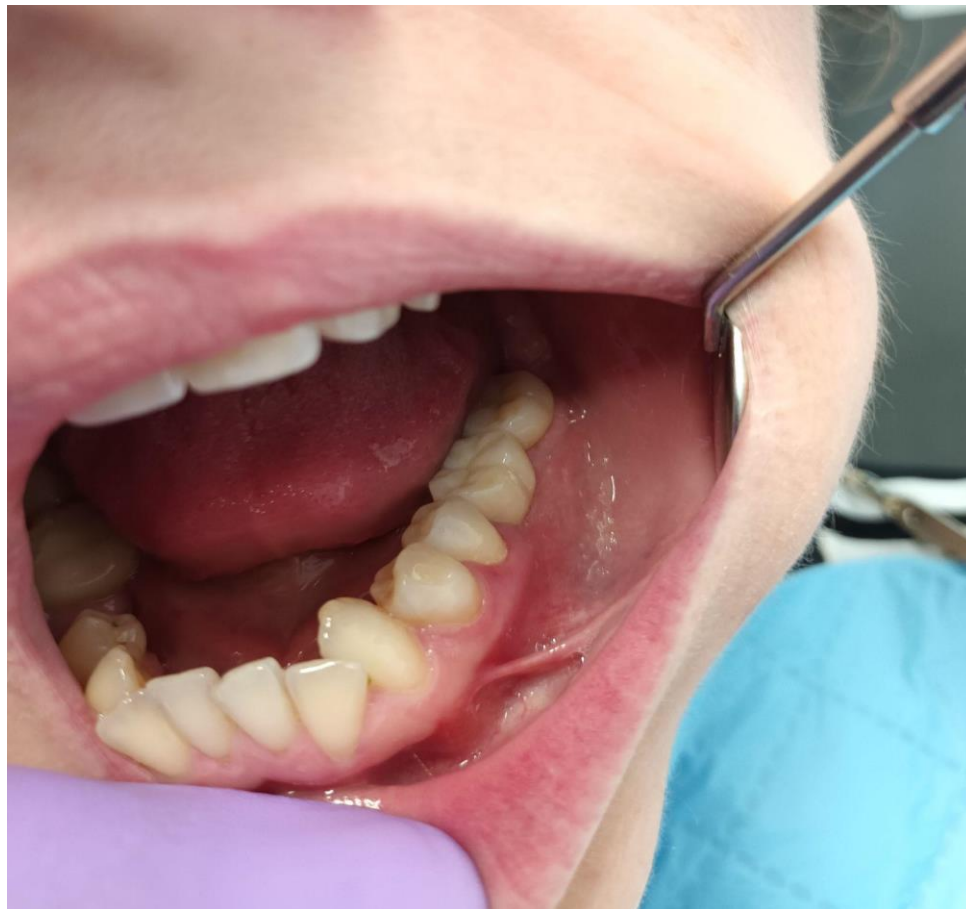Kada pacijent zagriže artikulacijski papir (debljine manje od 25 mikrometara), okluziju treba uspostaviti tako da su zubi u dodiru prije nego implantat. Tako se kod velikih sila prilikom funkcijskih kretnji nakon intruzije prirodnih zuba sila jednakomjerno raspoređuje na zube i implantate (Slika 20, 21, 22, 23).



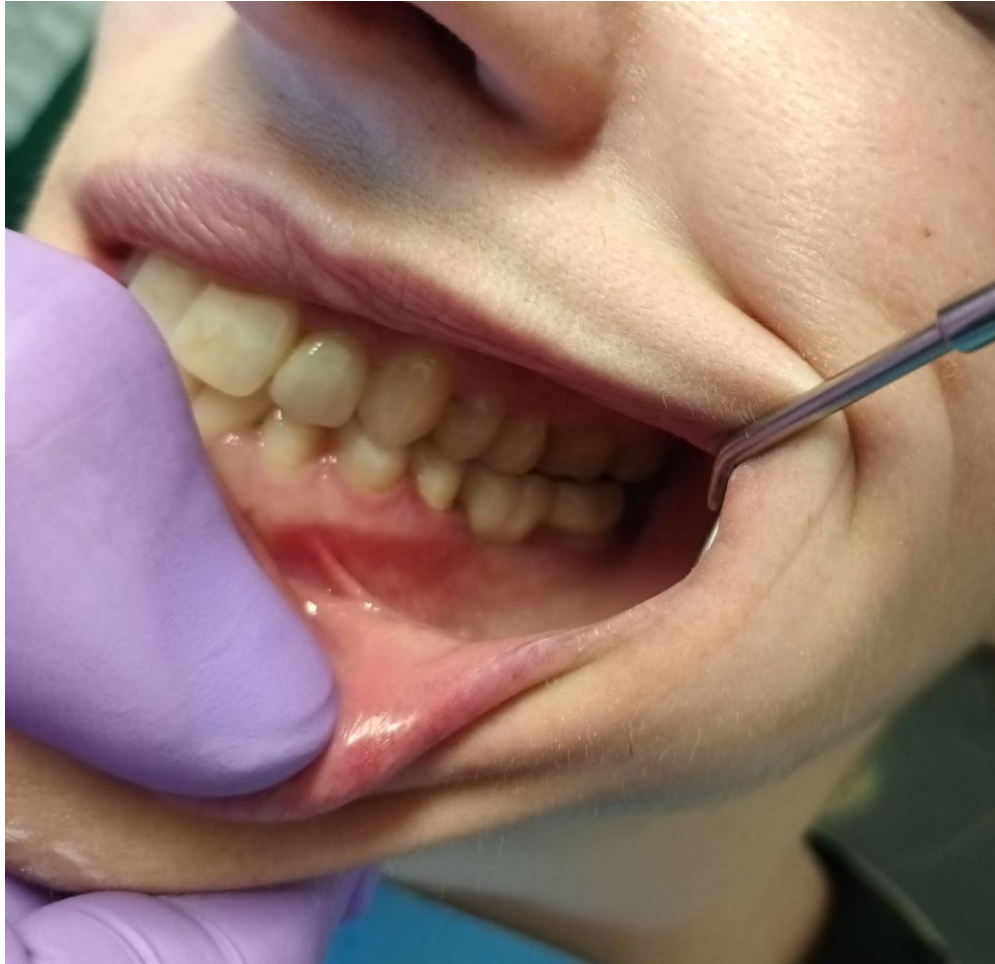Slika 20. Izlazni profil gingive



Slika 21. Proba implantantne nadogradnje

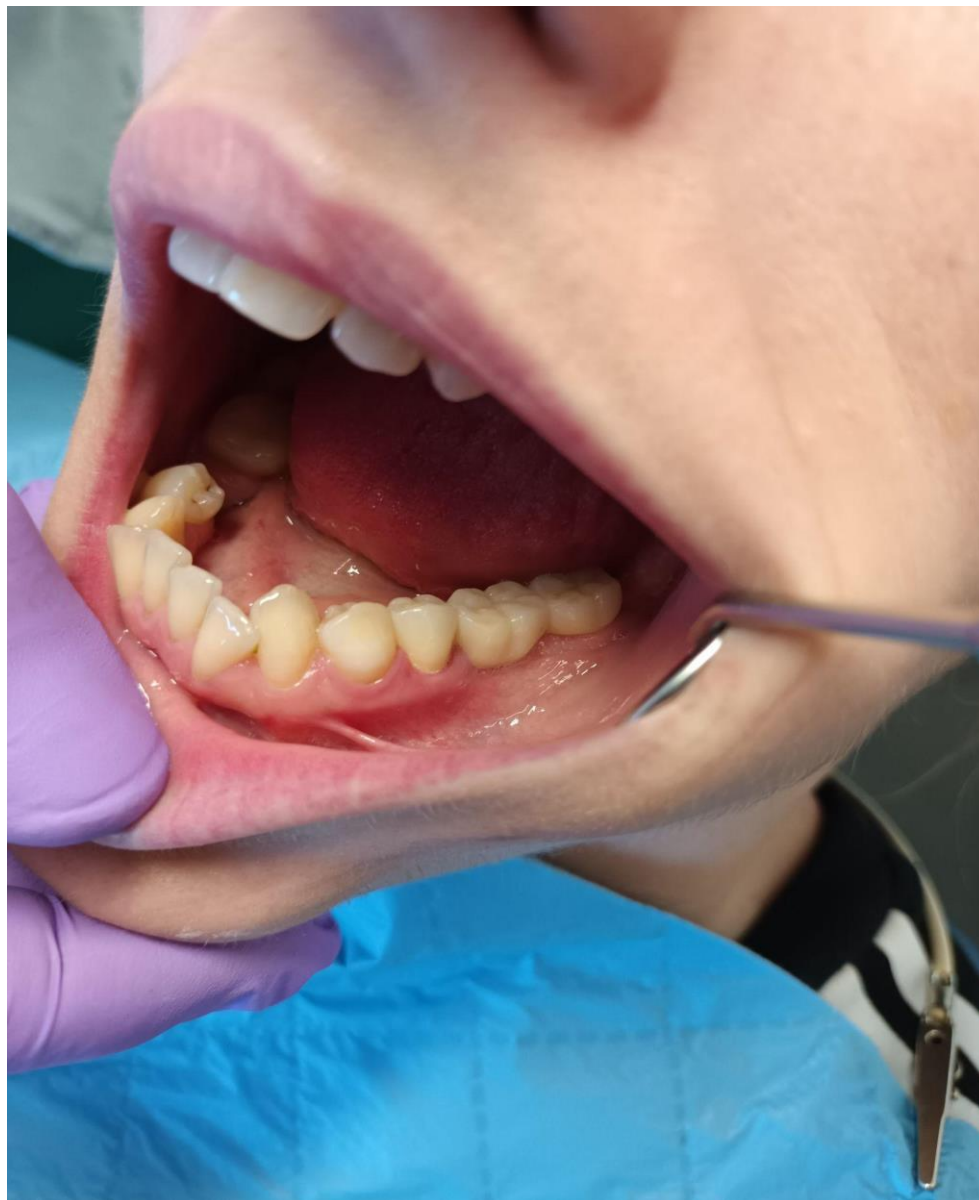

Slika 22. Proba monolitnog cirkonij oksidnog mosta



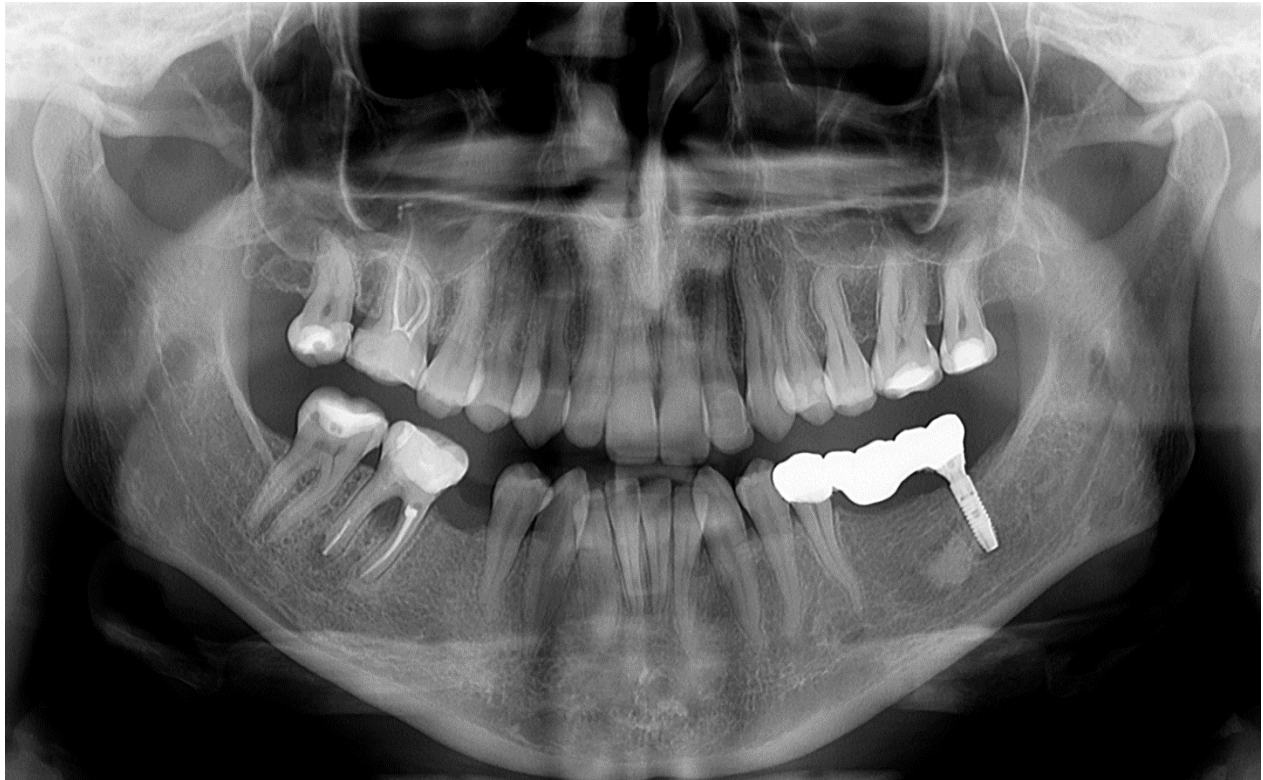Slika 23. Provjera okluzije

Rad je zatim glaziran u dentalnom laboratoriju te se pristupilo dezinfekciji protetskih nadomjestaka i brušenog zuba te trajnom cementiranju. Implantantna nadogradnja na implantatu 37 zategnuta je moment ključem na 20 Ncm prije cementiranja, a vijak je zaštićen teflonskom trakom i vaticom. Most je cementiran staklenoionomernim cementom (Slika 24).



Slika 24. Trajno cementirani protetski nadomjesci

Pacijentica se vraća na kontrolu nakon tjedan dana, navodi da je zadovoljna protetskom sanacijom i da nema smetnji. Nakon mjesec dana napravljen je i novi ortopantomogram (Slika 25).



Slika 25. Kontrolni ortopantomogram

6. RASPRAVA

Ovaj rad prikazuje slučaj pacijentice koja je željela povrat izgubljene funkcije i estetike stomatognatog sustava. Suvremena stomatološka protetika napretkom tehnologije i materijala omogućuje pacijentima ponudu različitih vrsta terapija i materijala, kao i različite vrste protetskih nadomjestaka. Pri planiranju i određivanju plana terapije bilo je važno uzeti opću i stomatološku anamnezu te analizirati sve moguće modalitete sanacije. Pacijentu se moraju prikazati i objasniti prednosti i nedostaci pojedinih planova terapije i treba zajedno s pacijentom odlučiti koji je oblik protetske sanacije za njega najbolji, slijedeći pritom univerzalna pravila struke koja se moraju poštovati. Uspostava dobre okluzije i funkcije od primarne je važnosti jer će one odrediti krajnju kvalitetu, dugotrajnost i uspjeh protetske terapije. Estetski izgled rada treba uskladiti s funkcijom pazeći pritom na oralna tkiva koja će biti direktno i indirektno opterećena silama koje taj rad prenosi. Svrha rada bila je prikazati primjenu hibridnog mosta u sanaciji djelomično bezubog pacijenta s nedostatkom distalnog nosača mosne konstrukcije.

Oralna rehabilitacija s fiksnim nadomjescima poduprtim kombinacijom zuba i zubnih implantata zagovara se kada su prisutna anatomska ograničenja, kao i financijska ograničenja koja ograničavaju broj implantata, posebno za pacijente kod kojih ima malo preostalih zuba ili ako je njihova raspodjela u čeljusti previše nepovoljna za omogućavanje fiksnih mostova. Ova vrsta povezivanja također se predlaže kada postoji nedostatak alveolarne kosti koji ograničava strateško pozicioniranje implantata i kada pacijent odbija postupke povećanja alveolarne kosti. Međutim, razlike u pokretljivosti između prirodnih zuba i implantata izazvale su zabrinutost zbog mogućeg rizika za biomehaničke komplikacije, odnosno moguću prekrutu fiksiranost oseointegriranog implantata za podjelu funkcionalnih opterećenja sa spojenim zubima. Zbog toga je vrlo važno istražiti ishod te protetske opcije u kliničkoj praksi (24).

Uporaba implantološke terapije u posebnim populacijama zahtijeva razmatranje mogućih dobiti koje se od nje mogu dobiti. Kako bi se taj potencijal prepoznao, cilj ove studije bio je procijeniti klinički ishod fiksnih nadomjestaka poduprtih kombinacijom zuba i zubnih implantata.

Smatralo se da se veći broj problema javlja sa zubima nego s implantatima. Gubitak zuba ili implantata može biti razlog neuspjeha hibridnog mosta, stoga je važno pokušati identificirati čimbenike koji mogu dovesti do neuspjeha. Bruksizam je čimbenik za koji se pretpostavlja da ima značajan utjecaj na neuspjeh. Ovo stanje stvara preopterećenje na implantatima, što bi moglo

uzrokovati frakturu implantata ili periimplantatni rubni gubitak kosti, što u konačnici dovodi do gubitka implantata.

Gubitak zuba nosača ili implantata ima veću prevalenciju kod pušača/bivših pušača nego kod nepušača, 26,1 % prema 6, 7 % za zube, odnosno 35 % prema 9,5 % za implantate. Pušenje je čimbenik koji može negativno utjecati na cijeljenje i ishod liječenja implantatima te ima štetan učinak na učestalost i progresiju parodontitisa na prirodnim zubima. Fiksni nadomjesci poduprti kombinacijom zuba i zubnih implantata podvrgnuti su istom štetnom utjecaju tih navika kao i fiksni radovi poduprti samo na implantatima (24).

Implantoprotetska terapija revolucionarno je poboljšanje u funkcionalnoj i estetskoj rehabilitaciji djelomične i potpune bezubosti. Iako su mnoge mogućnosti liječenja poput djelomične proteze s produženim sedlom dostupne za slučajeve nedostatka distalnog nosača, fiksno protetska konstrukcija nošena zubom i implantatom pokazala se učinkovitom u liječenju pacijenata s anatomskim i ekonomskim ograničenjima. Parodontni ligament zuba ima pokretljivost između 50 i 200 μm , dok oseointegrirani implantati pokazuju pokretljivost $<10 \mu\text{m}$. Ova razlika u pokretljivosti povezana je s niz problema kao što su intruzija zuba nosača, lom zuba nosača i lom komponenti implantata (25).

U modernoj implantologiji najpoželjniji su samostojeći implantati. Neujednačena pokretljivost između oseointegriranog implantata i zuba uzrokuje dvojbu u povezivanju implantata i zuba. Na sposobnost zuba da se pomiče i biomehaničke aspekte nadomjestaka poduprtim zubnim implantatima značajno utječu viskoelastična svojstva parodontnog ligamenta. Glavni rizici koji nastaju spajanjem zuba i implantata su gubitak koštane mase oko implantata i prirodna intruzija zuba (25).

Liječenje djelomično bezube denticije predstavlja niz restorativnih scenarija i, u svakom slučaju, proizvod je individualnog procesa donošenja odluka. U skupini mlađih starijih osoba (65 – 74 godine) broj preostalih zuba tijekom proteklih četvrt stoljeća povećao se za pet zubi. Zbog povećanog broja zaostalih zuba češće se javljaju moguće opcije liječenja fiksnim nadomjescima. U usporedbi s pokretnim protezama, mogućnost liječenja hibridnim mostovima prognostički je bolja. Sve to dovodi do poboljšavanja kvalitete oralnog zdravlja (26).

Problemi koji se također javljaju su gubitak oseointegracije, horizontalni gubitak kosti i tehničke komplikacije (uključujući gubitak retencije, olabavljenje vijaka i gubitak ili lom uporišnog zuba i implantata). Uz ove komplikacije, kruta veza pokazala se uspješnijom od nekrute. Prisutno je sprječavanje intruzije zuba ispod povezane konstrukcije, što minimalizira pojavu loma (27).

Jedan od najvažnijih čimbenika uspjeha oseointegriranih implantata jest reagiranje implantata na opterećenja kojima je izložen. Na remodeliranje kosti oko implantata može utjecati naprezanje koje proizlazi iz slučajnih opterećenja.

Okluzijske sile utječu na kost koja okružuje oralni implantat. Naprezanje ovisi o mehaničkim svojstvima kosti. Dano opterećenje može različito utjecati na različite kosti. Kortikalna kost tvrđa je od trabekularne kosti, koja je poroznija i lomljivija.

Kortikalna kost tvrđa je i kompaktnija te je sposobnija oduprijeti se naprezanju od trabekularne kosti, koja je poroznija i lomljivija. Opterećenje bi se stoga moglo prenijeti na kost s najvećom sposobnošću toleriranja naprezanja. Nokruti spoj pokazuje veće vrijednosti naprezanja u usporedbi s krutim spojem. Te su razlike vjerojatno nastale jer su opterećenja bila različita.

Važno je naglasiti da kvaliteta kosti može utjecati na biomehaničko ponašanje kada su zub i implantat spojeni. To pomaže raspodjeli naprezanja u kosti smanjujući učinke savijanja.

Razina kosti implantata također može utjecati na raspodjelu naprezanja preko kosti. Implantati se postavljaju 1 mm do 2 mm duboko, što smanjuje veličinu naprezanja. Subkrestalno postavljanje implantata imalo je pozitivan učinak na remodeliranje krestalne kosti (27).

Zbog okluzalnog opterećenja dolazi do resorpcije kosti oko implantata. Resorpcija kosti oko vrata implantata tijekom prvih 12 mjeseci jednaka je kod hibridnih mostova i mostova cementiranih na oba implantata. Prisutan je jednak stupanj oseointegracije (28).

Oseointegrirani implantati postali su vrlo predvidljivo rješenje liječenja u protetskoj rehabilitaciji potpuno ili djelomično bezubih pacijenata. U literaturi postoje retrospektivne studije koje pokazuju kumulativnu stopu preživljavanja implantata do 87,8 % nakon 36 godina praćenja. Zabilježeno je nekoliko pristupa koji omogućuju dentalnu rehabilitaciju. Štoviše, s opsežnom upotrebom zubnih implantata diljem svijeta, varijacije u planovima liječenja još su raznolikije. U nekim situacijama

kliničari se mogu suočiti sa složenim slučajevima u kojima nije moguće ugraditi dovoljan broj implantata kako bi se omogućila rehabilitacija pomoću implantata zbog lokalnih ili sustavnih bolesti. U tim slučajevima povezivanje implantata i prirodnih zuba može biti jedna alternativa za fiksne djelomične proteze. Ovaj modalitet protetske rehabilitacije mogao bi povećati prihvaćanje pacijenata i smanjiti troškove i složenost liječenja. Dodatno, povezivanje zuba i implantata ima procijenjenu stopu od 94,73 % za petogodišnje i 77,77 % za desetogodišnje preživljavanje. Ipak, s hibridnim mostovima povezano je nekoliko ograničenja i kontroverznih rezultata. Glavna je osobitost ovih mostova da se njihovo ponašanje pod okluzalnim opterećenjem primijenjenim na implantate razlikuje od ponašanja zuba jer je parodontni ligament sposoban apsorbirati napetosti i manjih pomaka zuba, što se s oseointegriranim implantatima ne događa. Posljedično, izrada hibridnog mosta nije najbolji pristup. Međutim, ova opcija liječenja preporučuje se kada se kliničar suočava s ograničenjima u vezi anatomskih struktura, sustavno ugroženim stanjem pacijenta, financijskim problemima i/ili pacijentovim preferencijama. Također, treba izbjegavati vađenje zdravih zuba kako bi se izbjegle veze zub-implantat. Stoga je procjena napetosti na potpornim tkivima i sustavima nosača u hibridnim mostovima ključna jer se oštećenje protetskih komponenti ili bioloških struktura pripisuje biomehanici. Prije izrade hibridnih mostova ključno je razmotriti neke čimbenike kao što su protetski dizajn, okluzija, parafunkcijske aktivnosti, stanje zuba, zdravlje parodonta, oralna higijena, kvaliteta i kvantiteta kosti, nagib implantata, veličina implantata te očekivanja i motivacija pacijenata. Budući da se aksijalno i koso opterećenje može pojaviti tijekom žvakanja, bez obzira na okluzalnu konfiguraciju, veći broj zuba nosača uključenih u rehabilitaciju smanjuje vršna opterećenja na most i potporna kost, pogodujući biomehanici. Unatoč tome, ovaj rehabilitacijski pristup treba razmotriti samo u slučajevima s ograničenjima, kada se ugradnja odgovarajućeg broja zubnih implantata ili vađenje zuba mora izbjegavati (29).

Kvaliteta kosti i krutost veze između prirodnog zuba i implantata utječu kako na generirana naprezanja tako i na pomak zuba i implantata. Najveća naprezanja na implantatu i trabekularnoj kosti, vratu implantata i na pričvrstnom vijku uočena su u kosti tipa 3 kada je upotrijebljena kruta veza. Najmanja naprezanja primijećena su za implantat u kortikalnoj kosti. Najmanji pomak zuba i implantata zabilježen je u kosti tipa 1, kada je upotrijebljena kruta veza, dok je najveći pomak zuba i implantata zabilježen u kosti tipa 4 kada je upotrijebljena nerigidna veza (30).

Umjesto liječenja planiranom protezom, odabrana je ugradnja fiksnih nadomjestaka poduprtih kombinacijom zuba i zubnih implantata. Povezivanje implantata sa zubom, kao i odbijanje pacijenata da se podvrgne daljnjim ugradnjama implantata, bila je dodatna pogodnost da se prednosti dostupnih nosača u čeljusti bolje iskoriste. Iako je kombinacija zuba i implantata kao potpore za fiksne nadomjeske i dalje predmet rasprave jer nije čest izbor među mnogim liječnicima, stomatolozi i pacijenti mogli bi imati koristi od ove vrste liječenja, osobito kod pacijenata kojima je ugrađeno više implantata i jedan ili više implantata nisu oseointegrirali (24).

7. ZAKLJUČAK

Kompleksne oralne rehabilitacije od stomatologa zahtijevaju znanje iz svih grana stomatologije ne bi li se pacijentu moglo pružiti više opcija terapije.

Nužno je provesti iscrpnu anamnezu, upoznati pacijenta s vrstom i rizicima pojedine terapije, ali i cijenama usluge.

Hibridni mostovi mogu imati sličan uspjeh kao i mostovi postavljeni samo na implantate.

Potrebno je, međutim, pažljivo planiranje i protetska rekonstrukcija kako bi se osigurao dugoročni uspjeh.

Potrebna su dodatna istraživanja kako bi se steklo bolje razumijevanje bioloških i biomehaničkih čimbenika koji utječu na hibridne mostove.

Ovim radom želi se doprinijeti boljem razumijevanju terapije hibridnim mostom te razbijanju predrasuda o riziku za preživljavanje implantata ovakvom fiksnoprotetskom konstrukcijom.

Ovim radom ukazuje se na poboljšanje kvalitete života pacijenta s terapijom hibridnim mostom u odnosu na djelomičnu protezu s produženim sedlom.

8. LITERATURA

1. Davis SM, Plonka AB, Wang HL. Risks and benefits of connecting an implant and natural tooth. *Implant Dent.* 2014 Jun;23(3):253-7.
2. Perković I, Perić M, Babić Živko J. Sonda. Hibridni mostovi. 2013; 89-91.
3. Čatović A, Komar D, Čatić A i sur.: Klinička fiksna protetika – Krunice. Zagreb: Medicinska naklada; 2015.
4. Schillingburg H, Hobo S, Whitsett LD, Jacobi R, Brackett ES. Fundamentals of fixed prosthodontics. 3. izd. Chicago: Quintessence Publishing Co Inc; 1997.
5. Anunmana C, Anusavice KJ, Mecholsky JJ. Interfacial toughness of bilayer dental ceramics based on a short-bar, chevron-notch test. *Dent Mater.* 2010; 26:111.
6. Christensen GJ. PFM vs zirconia restorations - how are they comparing clinically? *CR found.* 2008; 1:1-2.
7. Carames J, Tovar Suinaga L, Yu YCP, Perez A, Kang M. Clinical advantages and limitations of monolithic zirconia restorations full arch implant supported reconstruction: case series. *Int J Dent.* 2015; 2015:1-7.
8. Čatović A i sur. Klinička Fiksna protetika. Ispitno štivo. Zagreb; Stomatološki fakultet Sveučilišta u Zagrebu. 1999.
9. Mehulić K. Keramički materijali u stomatološkoj protetici. Zagreb: školska knjiga 2010.
10. Lorey RE, Myers GE. The retentive qualities of bridge retainers. *J Am Dent Assoc.* 1968; 76:568-72.
11. Ohm E, Silness J. The convergence angle in teeth prepared for artificial crowns. *J Oral Rehabil.* 1978; 5:371.
12. Eismann Hf, Radke RA, Noble WI. Physiological design criteria for fixed dental restorations. *Dent clin North Am.* 1971; 15:543-68.
13. Jakovac M, Kranjčić J i suradnici. Pretklinička i laboratorijska fiksna protetika. Zagreb: Stega tisak; 2020.
14. Mehulić K i suradnici. Dentalni materijali. Zagreb: Medicinska naklada; 2017.

15. Wolfart S. Implantoprotetika - koncept usmjeren na pacijenta. Quintessence Publishing Hrvatska, Zagreb; 2017.
16. Lucia VO. Modern Gnathological Concepts. St. Louis: CV Mosby Co; 1961, pp 15-22.
17. Kraljević K. Potpune proteze. Zagreb: Areagrafika; 2001.
18. Weinberg LA. Physiologic objective of reconstruction techniques. J Prosthet Dent. 1960; 10: 711-24.
19. Perry HT. Muscular changes associated with temporomandibular joint dysfunction. J Am Dent Assoc. 1957; 54: 644-53.
20. Nakajima H, Hashimoto H, Hanaoka K, et al. Static and dynamic mechanical properties of luting cements (abstract 890). J Dent Res. 1989; 68:978.
21. Grieve AR. A study of dental cements. Br Dent J. 1969; 127: 405-10.
22. Wilson AD, McLean JW. Glass-Ionomer Cement. Chicago: Quintessence Publishing Co; 1988.
23. Maldonado A, Swartz ML, Phillips RW. An in vitro study of certain properties of glassionomer cement. J Am Dent Assoc. 1978; 96: 785-91.
24. Chrcanovic BR, Kisch J, Larsson C. Analysis of technical complications and risk factors for failure of combined tooth-implant-supported fixed dental prostheses. Clin Implant Dent Relat Res. 2020 Aug;22(4):523-32.
25. Nitin KS, Padmanabhan TV, Kumar VA, Parthasarathi N, Uma Maheswari M, Kumar SM. A three-dimensional finite element analysis to evaluate stress distribution tooth in tooth implant-supported prosthesis with variations in non-rigid connector design and location. Indian J Dent Res. 2018 Sep-Oct;29(5):634-40.
26. von Stein-Lausnitz M, Nickenig HJ, Wolfart S, Neumann K, von Stein-Lausnitz A, Spies BC, Beuer F. Survival rates and complication behaviour of tooth implant-supported, fixed dental prostheses: A systematic review and meta-analysis. J Dent. 2019 Sep; 88:103167..

27. Lencioni KA, Noritomi PY, Macedo AP, Ribeiro RF, Pereira AR. Influence of Different Implants on the Biomechanical Behavior of a Tooth-Implant Fixed Partial Dentures: A Three-Dimensional Finite Element Analysis. *J Oral Implantol*. 2020 Feb 1;46(1):27-34.
28. Rungsiyakull C, Chen J, Rungsiyakull P, Li W, Swain M, Li Q. Bone's responses to different designs of implant-supported fixed partial dentures. *Biomech Model Mechanobiol*. 2015 Apr;14(2):403-11.
29. de Oliveira JC, Sordi MB, da Cruz ACC, Zanetti RV, Betiol EAG, Vieira SR, Zanetti AL. Number of dental abutments influencing the biomechanical behavior of tooth-implant-supported fixed partial dentures: A finite element analysis. *J Dent Res Dent Clin Dent Prospects*. 2020 Fall;14(4):228-234.
30. Tsouknidas A, Giannopoulos D, Savvakis S, Michailidis N, Lympoudi E, Fytanidis D, Pissiotis A, Michalakis K. The Influence of Bone Quality on the Biomechanical Behavior of a Tooth-Implant Fixed Partial Denture: A Three-Dimensional Finite Element Analysis. *Int J Oral Maxillofac Implants*. 2016 Nov/Dec;31(6):e143-e154.

9. ŽIVOTOPIS

Krešimir Matoš rođen je 1. kolovoza 1987. godine u Zagrebu. Nakon što je osnovno obrazovanje završio u Osnovnoj školi Augusta Harambašića u Zagrebu, upisao je opći gimnazijski smjer u Gimnaziji Dragutina Kušlana u Zagrebu, koji je završio 2006. godine. Stomatološki fakultet Sveučilišta u Zagrebu upisao je 2007. godine. Bio je član teniskog i rukometnog tima Stomatološkog fakulteta Sveučilišta u Zagrebu. Diplomirao je 16. srpnja 2015. godine na temu „Osviještenost o profesionalnim bolestima stomatologa među studentima Stomatološkog fakulteta Sveučilišta u Zagrebu“. Pripravništvo u trajanju od pet mjeseci odradio je u Ordinaciji dentalne medicine Ante Matoš, dr. med. dent. te je na Stomatološkom fakultetu Sveučilišta u Zagrebu odradio pripravništvo u trajanju od tri mjeseca. Stručni ispit pred komisijom Ministarstva zdravlja Republike Hrvatske položio je 13. travnja 2016. godine. Od 16. svibnja 2016. godine počinje raditi u Ordinaciji dentalne medicine Ante Matoš, dr. med. dent., a osim toga je i direktor u stomatološkoj ordinaciji i zubotehničkom laboratoriju Labor-dent Matoš d.o.o. Ugovor s HZZO-om sklapa 3. veljače 2020. i tako postaje nositelj Ordinacije dentalne medicine Krešimir Matoš, dr. med. dent. Dana 14. srpnja 2022. godine položio je specijalistički ispit iz Stomatološke protetike pred ispitnom komisijom Ministarstva zdravstva Republike Hrvatske i tako stekao naziv Specijalist stomatološke protetike. Sudjeluje na brojnim kongresima i tečajevima u Hrvatskoj i inozemstvu te je sudjelovao i u izradi članka u znanstveno-stručnom časopisu „Acta stomatologica Croatica“ pod naslovom „Izobrazba o profesionalnim bolestima i zdravstvenim navikama među studentima dentalne medicine u Hrvatskoj“. Tečno govori engleski i njemački jezik.