

Okluzijska udlaga - potpuno digitalni tijek rada

Rukavina, Lea

Master's thesis / Diplomski rad

2023

Degree Grantor / Ustanova koja je dodijelila akademski / stručni stupanj: **University of Zagreb, School of Dental Medicine / Sveučilište u Zagrebu, Stomatološki fakultet**

Permanent link / Trajna poveznica: <https://um.nsk.hr/um:nbn:hr:127:554738>

Rights / Prava: [Attribution-NonCommercial 4.0 International](#)/[Imenovanje-Nekomercijalno 4.0 međunarodna](#)

Download date / Datum preuzimanja: **2024-07-25**



Repository / Repozitorij:

[University of Zagreb School of Dental Medicine Repository](#)





Sveučilište u Zagrebu
Stomatološki fakultet

Lea Rukavina

OKLUZIJSKA UDLAGA – POTPUNO DIGITALNI TIJEK RADA

DIPLOMSKI RAD

Zagreb, 2023.

Rad je ostvaren na Zavodu za mobilnu protetiku Stomatološkog fakulteta Sveučilišta u Zagrebu.

Mentor rada: prof. dr. sc. Nikša Dulčić, Zavod za mobilnu protetiku, Stomatološki fakultet Sveučilišta u Zagrebu

Lektor hrvatskog jezika: Krasanka Kakaš, prof. hrvatskog jezika i književnosti

Lektor engleskog jezika: Ivana Škarpa Dulčić, mag. educ. philol. angl. et germ.

Rad sadrži: 30 stranica

11 slika

Rad je vlastito autorsko djelo, koje je u potpunosti samostalno napisano uz naznaku izvora drugih autora i dokumenata korištenih u radu. Osim ako nije drukčije navedeno, sve ilustracije (tablice, slike i dr.) u radu izvorni su doprinos autora diplomskog rada. Autor je odgovoran za pribavljanje dopuštenja za korištenje ilustracija koje nisu njegov izvorni doprinos, kao i za sve eventualne posljedice koje mogu nastati zbog nedopuštenog preuzimanja ilustracija, odnosno propusta u navođenju njihovog podrijetla.

Zahvala

Zahvaljujem svom mentoru prof. dr. sc. Nikši Dulčiću na stručnoj pomoći i savjetima tijekom pisanja diplomskoga rada.

Također, zahvaljujem svim prijateljima i kolegama koji su uvijek bili uz mene i bili mi podrška.

Posebnu zahvalnost iskazujem cijeloj svojoj obitelji koja me je uvijek podržavala i upućivala na pravi put.

I na kraju, najveću zaslugu za ono što sam postigla pripisujem svojim roditeljima koji su uvijek bili tu uz mene bez obzira na to je li se radilo o teškim ili sretnim trenucima i bez kojih sve ovo što sam do sada postigla ne bi bilo moguće.

Velika HVALA svima!

OKLUZIJSKA UDLAGA – POTPUNO DIGITALNI TIJEK RADA

Sažetak

Temporomandibularni poremećaji (TMP) naziv je za patofiziološka stanja koja zahvaćaju temporomandibularne zglobove (TMZ), žvačne mišiće ili oboje. U liječenju TMP-a, kao i bruksizma, indicirana je primjena okluzijskih udlaga. Okluzijske udlage su mobilna terapijska sredstva izrađena iz akrilata, čiji je cilj postići stabilan položaj TMZ-a te ukloniti simptome i osjećaj boli. U njihovoj izradi koriste se konvencionalne metode, no razvoj tehnologije omogućuje i digitalizaciju procesa. Uporabom intraoralnih skenera, CAD/CAM sustava te 3D ispisa pojednostavljena je pohrana i prijenos podataka, kao i komunikacija s pacijentom i dentalnim laboratorijem. Smanjuju se pogreške u izradi, broj faza rada i utrošak vremena. Međutim, iako su prednosti digitalnog procesa izrade okluzijske udlage očite, većina terapeuta još se uvijek odlučuje za tradicionalni pristup izradi zbog skupoće ulaganja u digitalnu opremu. U budućnosti je cilj znanstvenim studijama dalje isticati potencijal i prednosti digitalnih tehnologija i potaknuti njihovu sve veću primjenu u svakodnevnoj stomatološkoj praksi.

Ključne riječi: temporomandibularni poremećaji; okluzijska udlaga; CAD/CAM; digitalne tehnologije

OCCLUSAL SPLINT – FULLY DIGITAL WORKFLOW

Summary

Temporomandibular disorders (TMD) comprise pathophysiological conditions affecting temporomandibular joints (TMJ), masticatory muscles or both. In the treatment of TMP, as well as bruxism, the use of occlusive splints is indicated. Occlusive splints are mobile therapeutic devices made of acrylic resin, the purpose of which is to achieve a stable position of the TMJ and to remove symptoms and pain. They are fabricated by using conventional methods, but technological development also enables digitization of the process. The use of intraoral scanners, CAD/CAM systems and 3D printing simplifies data storage and transfer, as well as communication with patients and the dental laboratories. Manufacturing errors, the number of working steps and time consumption are reduced. However, although the advantages of the digital process of occlusal splint fabrication are evident, most operators still opt for the traditional fabrication approach due to the high cost of investing in digital equipment. In the future, the goal of scientific studies is to further emphasize the potential and advantages of digital technologies and encourage their increasing application in everyday dental practice.

Keywords: temporomandibular disorders; occlusal splint; CAD/CAM; digital technologies

SADRŽAJ

1. UVOD	1
1.1. TEMPOROMANDIBULARNI POREMEĆAJI.....	2
1.2. BRUKSIZAM	3
1.3. OKLUZIJSKE UDLAGE.....	4
1.4. DIGITALNE TEHNOLOGIJE U STOMATOLOGIJI.....	6
1.5. SVRHA RADA	7
2. KONVENCIONALNI NAČIN IZRADE OKLUZIJSKE UDLAGE	8
3. DIGITALNI TIJEK IZRADE OKLUZIJSKE UDLAGE.....	13
4. RASPRAVA.....	21
5. ZAKLJUČAK	24
6. LITERATURA.....	26
7. ŽIVOTOPIS	29

Popis skraćenica

TMP – temporomandibularni poremećaji

TMZ – temporomandibularni zglob

DK/TMP – dijagnostički kriteriji za temporomandibularne poremećaje

MR – magnetska rezonancija

CT – računalna tomografija

EMG – elektromiografija

PSG – polisomnografija

CR – centrična relacija

3D – trodimenzionalni

CAD – računalno potpomognuti dizajn (engl. *computer aided design*)

CAM – računalno potpomognuta izrada (engl. *computer aided manufacturing*)

STL – standardni transformacijski jezik

PMMA – polimetilmetakrilat

1.1. Temporomandibularni poremećaji

Temporomandibularni poremećaji (TMP), kao najčešći tip neodontogene orofacijalne boli, naziv su za mišićno-koštana stanja obilježena ograničenom funkcijom temporomandibularnih zglobova (TMZ), žvačnih mišića i okolnih struktura uz moguću prisutnost boli (1). Etiologija TMP-a je multifaktorijalna te je rezultat stanja okluzije, traume, parafunkcijskih aktivnosti, stresa i drugih psiholoških čimbenika (2).

Epidemiološka istraživanja zabilježila su prevalenciju poremećaja koja se kreće od 5 do 12 % i češće se javlja kod žena u dobi od 20 do 40 godina (2, 3). Zbog kroničnog tijeka poremećaja i prisutnih dugotrajnih simptoma – bol i ukočenost žvačnih mišića, ograničeni pokreti donje čeljusti, bol i zvukovi u zglobu (škljocaj, prasak, krepitacija), nepovoljno utječe na pacijentovu svakodnevicu (2, 3).

U svrhu dijagnostike TMP-a primjenjuju se Dijagnostički kriteriji za temporomandibularne poremećaje (DK/TMP). Kriterij se sastoji od dvije osi. Os I služi za anamnezu i fizičku procjenu, a Os II za psihosocijalnu analizu (određivanje stupnja depresije, anksioznosti, stresa, parafunkcije) (4). Kroz razgovor ili anamnestički upitnik saznaje se o razlogu dolaska, karakteru boli, zvukovima u zglobu i kretnjama čeljusti. Kliničkim pregledom palpiraju se žvačni mišići i zglobovi te se utvrđuje prisutnost boli pri kretnji donje čeljusti, zvukova u TMZ-u, iznos otvaranja usta i ograničenost pokreta mandibule (3). U sklopu DK/TMP protokola nalazi se klasifikacija TMP-a na zglobne, mišićne poremećaje i glavobolju koja se pripisuje TMZ-u. Dodatni dijagnostički testovi pomažu u postavljanju točne dijagnoze i adekvatnog terapijskog postupka (3). Zlatni standard od slikovnih tehnika prikaza TMZ-a magnetska je rezonancija (MR), kojom je postignuta dobra vizualizacija mekih tkiva, osobito zglobne pločice, bez izlaganja zračenju. Od ostalih metoda mogu koristiti rendgenske snimke, kompjutorizirana tomografija (CT) i artrografija (3).

Većina TMP-a je samoograničavajuća i ne pogoršava se. Cilj terapije je regulacija, smanjenje i otklanjanje boli. Postupci koji se koriste u liječenju boli TMZ-a dijele se na reverzibilne i ireverzibilne. Prednost se daje reverzibilnim terapijskim principima zbog dobro postignutih rezultata u poboljšanju i smanjenju simptoma (1, 5, 6). U njih ubrajamo fizikalnu terapiju, farmakoterapiju, okluzijske udlage te kognitivno-bihevioralnu terapiju uz metode opuštanja. Pacijenta se savjetuje na samokontrolu i izbjegavanje parafunkcijskih kretnji uz upute o vježbama i masaži, koje mogu značajno ublažiti bol i poboljšati pokretljivost čeljusti. Od

lijekova koriste se nesteroidni protuupalni lijekovi (NSAID), od kojih najčešće ibuprofen, a za smanjenje mišićne aktivnosti primjenjuju se benzodiazepini. U liječenju složenijih slučajeva i kroničnih bolnih stanja mogu se upotrijebiti triciklički antidepresivi (1, 5, 6). Kirurški zahvat, selektivno ubrušavanje, ortodonska i protetička terapija čine ireverzibilnu terapiju TMP-a. Provedena istraživanja pokazala su da ireverzibilni terapijski postupci nisu pokazali značajniji učinak u liječenju u odnosu na konzervativne metode (1). Sadašnji podatci ne podupiru okluziju kao posljedičnu ulogu u patofiziologiji TMP-a, zbog čega mijenjanje okluzijskih odnosa selektivnim ubrušavanjem i postizanje okluzalnog sklada ortodontskim i protetičkim metodama nisu pokazali znatnu djelotvornost (1).

1.2. Bruksizam

Bruksizam je definiran kao ponavljajuća aktivnost žvačnih mišića koju označava nesvjesno i prekomjerno stiskanje ili škripanje zubima uz nekontrolirane pokrete donje čeljusti (7). Razlikuje se dnevni bruksizam, koji se pojavljuje kada je pacijent budan, i noćni za vrijeme spavanja (8). Etiologija nije u cijelosti utvrđena te se smatra da je multifaktorijalna. Često se navode patofiziološki čimbenici poput problema sa spavanjem, promjene u dopaminergičkom sustavu, psihijatrijske ili neurološke bolesti koje mogu dovesti do pojave bruksizma. Od psiholoških poremećaja spominju se depresija, anksioznost i stres. Povezanost bruksizma s alkoholom, lijekovima i drogama nije potpuno dokazana, a među etiološkim faktorima spominju se okluzijske interferencije (5, 7). Bruksizam se opisuje kao primaran u slučaju idiopatskog podrijetla ili kao sekundaran kada je povezan s jatrogenim uzrokom kao što su bolesti neurološkog i psihijatrijskog karaktera ili primjena lijekova i droga (7, 8).

Prevalencija dnevnog bruksizma veća je od noćnog i iznosi 22,1 – 31 %. Noćni bruksizam pretežito se javlja kod djece, a njegov postotak u općoj populaciji kreće se od 8 do 13 % (7).

Klinički znakovi koji ukazuju na bruksizam jesu potrošeni i preosjetljivi zubi, hipertrofija žvačnih mišića, bol i ukočenost mišićne mase i ograničeno otvaranje usta uz nelagodu u TMZ-u (8). Postavljanje dijagnoze bruksizma predstavlja izazov terapeutu. Važnu ulogu imaju razgovor i pacijentovo izvješće o intenzitetu i trajanju aktivnosti žvačne mišićne mase. Kliničkim pregledom žvačni mišići bolni su prilikom palpacije, a uočene su brusne fasete na zubima i *linea alba* na sluznici obraza. U dijagnostici mogu poslužiti elektromiografija (EMG) i polisomnografija (PSG). EMG bilježi električnu aktivnost mišićne mase, čime se dobivaju

podatci o snazi i vremenu trajanja mišićne aktivnosti, dok PSG sadrži različite audio-vizualne snimke (7, 8).

Do sada nije pronađena metoda koja bi dovela do izlječenja bruksizma, stoga je terapija usmjerena na sprječavanje daljnjeg oštećenja stomatognatnog sustava (7). U terapiji bruksizma koriste se okluzijske udlage koje štite zube od daljnjeg trošenja i pomažu u relaksacije mišića. Zadaća bihevioralne terapije je savjetovanje pacijenta u smanjenju stresa, dok se farmakoterapija (benzodiazepini, miorelaksansi, antikonvulzivi i dr.) primjenjuje kod težih slučajeva koji ne reagiraju na okluzalnu i psihološku metodu liječenja. Znatno poboljšanje simptoma uočeno je i kod primjene botulinum toksina koji inhibira kontrakciju mišića i time poboljšava kvalitetu života pacijenata (7, 8).

1.3. Okluzijske udlage

Okluzijske udlage intraoralne su mobilne naprave načinjene od tvrdog akrilata koje prekrivaju okluzalne i incizalne površine zuba gornje i donje čeljusti. Imaju široku primjenu u stomatološkoj praksi, osobito u terapiji TMP-a i bruksizma gdje nastoje umanjiti bol, napetost žvačne muskulature i postići stabilan položaj TMZ-a (3, 9).

Dizajn svake udlage mora omogućiti: ravnomjerne kontakte jednakog intenziteta svih zuba kada se zglobovi nalaze u položaju centrične relacije (CR), diskuziju svih stražnjih zuba prilikom ekskuzivnih pokreta, dobru retenciju uz adekvatno prijanjanje te imati rampu u području svih prednjih zuba ili samo kod očnjaka radi slobodnih pokreta mandibule (10).

U literaturi nalazimo nekoliko podjela i vrsta okluzijskih udlaga. Razlikuju se permisivne, odnosno popustljive, od nepermisivnih udlaga (10, 11). Permisivna okluzalna udlaga ima glatku površinu koja osigurava neometano klizanje donje čeljusti u CR i tako nastoji promijeniti okluziju kako ne bi sprječavala optimalan položaj kondila. Nepermisivne udlage, koje se nazivaju i direktivnim udlagama, ne dopuštaju slobodne pokrete donje čeljusti, već usmjeravaju mandibulu prema unaprijed definiranom položaju pomoću prilagođenih kosina i udubljenja na okluzalnoj površini (10,12).

S obzirom na biomehanički učinak, razlikuju se stabilizacijske, protruzijske, relaksacijske i distrakcijske udlage.

Jedna od prvih okluzijskih naprava koja se počela primjenjivati je michiganska udlaga Ramfjorda i Asha, čija je primarna funkcija relaksacija žvačne muskulature. Stabilnost ostvaruje ravnim i glatkim plohamo koje prekrivaju sve zube i tako omogućuju ravnomjerne kontakte između gornjeg i donjeg zubnog luka kako ne bi došlo do naginjanja i izrastanja zubi. Okluzijski dodiri postižu se u položaju centrične relacije. Prilikom ekscentričnih kretnji kontakt se ostvaruje samo na očnjacima, dok su preostali prednji i stražnji zubi izvan okluzije. Michiganska udlaga obično se izrađuje za gornji zubni luk, ali zbog govornih i estetskih razloga može se postaviti i u donju čeljust (11,13).

Protruzijska udlaga, naziva se još i repozicijska, stomatološka je naprava čija je svrha izmjena položaja mandibule u odnosu na bazu lubanje. Upotrebljava se kao metoda liječenja poremećaja položaja zglobne pločice, čijom se primjenom nastoji postići optimalan odnos kompleksa kondila i diska u zglobnoj jamici. Zbog kosina koje se nalaze na okluzalnoj plohi osigurava anteriorniji položaj donje čeljusti u odnosu na interkuspidacijski položaj (3, 11).

Distrakcijska, odnosno pivot-udlaga, pripada skupini nepermisivnih udlaga. Svojim djelovanjem omogućuje vertikalno rasterećenje TMZ-a i time smanjuje intraartikularni pritisak. Primjenjuje se u liječenju perforacije zglobne pločice, osteoartritisa i anteriornog pomaka bez repozicije. Kako bi se izbjegle ireverzibilne promjene okluzije uzrokovane otežanom kontrolom terapijskog učinka, udlaga se nosi kroz kraći vremenski period (11).

Stabilizacijska udlaga terapijsko je sredstvo koje osigurava stabilan položaj zglobne glave u jamici temporalne kosti ravnomjernim i istodobnim dodirima između okluzalne plohe udlage i antagonističkih zuba. Svojim djelovanjem ostvaruje ponovljiv položaj centrične relacije donje čeljusti. Koristi se u terapiji miogene boli i radi smanjenja parafunkcijskih aktivnosti (11, 14).

Godinama se smatralo da udlaga svojim djelovanjem postavlja mandibulu u fiziološki položaj, ali novija znanstvena ispitivanja navode da je njezin učinak zapravo povećanje vertikalne dimenzije. Provedena su brojna istraživanja kako bi se utvrdila učinkovitost udlage u terapiji temporomandibularnih poremećaja te je većina rezultata pokazala pozitivan utjecaj na smanjenje simptoma (14).

1.4. Digitalne tehnologije u stomatologiji

Posljednjih nekoliko godina dolazi do izrazitog tehnološkog napretka, što je utjecalo na razvoj i unaprjeđenje dentalne medicine. Pojava inovativne moderne tehnologije u stomatologiji pruža veću mogućnost preciznosti i jednostavnosti terapijskih postupaka čime je rad liječnika znatno olakšan, a pacijentu je osigurana adekvatna zdravstvena zaštita. Proces komunikacije, dijeljenja, planiranja i proizvodnje značajno je unaprijeđen. Smanjeni su troškovi dentalnog laboratorija zbog ukidanja određenih koraka u izradi, a samim time značajno je skraćeno vrijeme rada. Današnja digitalna stomatologija uključuje primjenu intraoralnog skenera, *Computer Aided Design / Computer Aided Manufacturing (CAD/CAM)* i 3D printera (15, 16).

Intraoralni skeneri predstavljaju alternativan način uzimanja otiska zuba gornje i donje čeljusti (17). Klasična tehnika često je dovodila do loše kvalitete otiska i sadrenih modela zbog sklonosti dimenzijskim promjenama i ekspanziji. Prioritet je digitalnih otisaka ukloniti nedostatke konvencionalnih metoda (17, 18). Kako bi od optičkih podataka dobili trodimenzionalni (3D) model, intraoralni skeneri mjere udaljenost od vrha senzora do objekta, prilikom čega se primjenjuje tehnika aktivne triangulacije, paralelnog konfokalnog snimanja ili aktivno uzorkovanje valne fronte (17). Nakon završetka skeniranja dodatno se obrađuje 3D model kako bi se kompenzirale pogreške, čime se dobiva model visoke rezolucije (17). Skraćuje se vrijeme rada, pohrana i prijenos modela pojednostavljeni su, vizualizacija skeniranja dostupna je odmah, a postupak rada ugodan je za pacijenta. Upotreba skenera u svakodnevnom radu zahtijeva investiciju i vještinu terapeuta (19).

CAD/CAM tehnologija predstavlja sustav računalom potpomognutog oblikovanja (*CAD – Computer Aided Design*) i računalom potpomognute izrade (*CAM – Computer Aided Manufacturing*) (20). Komponente koje čine CAD/CAM sustav jesu skener, računalni softver i glodalica (21). Skener može biti optički ili mehanički. Optički skener djeluje na principu triangulacije, gdje se izvor svjetlosti i receptorska jedinica nalaze pod kutom, dok mehanički skener pomoću kuglice od rubina očitava radni model (21). CAD softver služi za obradu podataka prilikom čega računalno pomaže u stvaranju i modifikaciji željenog dizajna. Određeni podatci šalju se u glodalicu te se spremaju u formatu standardni transformacijski jezik (STL) (20, 21). CAM sustav koristi računalno u svrhu upravljanja i kontroliranja proizvodnje. Jedinica za glodanje izrađuje zadani produkt tako što odstranjuje višak materijala iz bloka. Ova metoda naziva se suptraktivna tehnika rada (20). Uređaji za glodanje podijeljeni su prema broju osi za

glodanje: strojevi s tri osi – sposobnost kretanja u tri prostorna smjera, strojevi s četiri osi – mogućnost rotacije držača bloka i strojevi s pet osi – uz prethodno navedeno kretanje u tri prostorna smjera i rotacije držača bloka, rotira se i glava glodalice. Razlikuju se suha i mokra tehnika glodanja, u kojoj se pri obradi materijala svrdlo hladi vodom kako ne bi došlo do pregrijavanja (21).

Rad 3D pisača temelji se na aditivnoj tehnici proizvodnje nanošenjem slojeva materijala do konačnog oblika (20). Podatci CAD softvera pretvaraju se u niz slojeva koji se prenose u stroj za aditivno sinteriranje (20). Nanose se tanki slojevi praha koje laserska zraka sinterira te se postupak ponavlja dok se svi slojevi materijala ne spoje (20). Glavne aditivne tehnologije koje se upotrebljavaju jesu: stereolitografija, digitalna svjetlosna obrada, *polyjet* tehnika i fuzijsko depozicijsko modeliranje. Najčešće korištena i najstarija metoda 3D ispisa je stereolitografija (22). Ultraljubičaste (UV) zrake lasera stvrdnjavaju tekuću fotosenzitivnu smolu. Nakon što se polimerizira jedan sloj smole, platforma se spušta te se sljedeći sloj stvrdnjava. Proces proizvodnje završava se uklanjanjem viška smole i stvrdnjavanjem u UV pećnici (22). Digitalna svjetlosna obrada gotovo je identična stereolitografiji, a razlikuju se po izvoru svjetlosti koja prolazi kroz mikroskopska zrcala smještena na digitalnom mikrozrcalnom uređaju. Omogućena je polimerizacija materijala odjednom, što je čini značajno bržom metodom 3D ispisa (22, 23). *Polyjet* postupak čine stotine mlaznica iz kojih se ispušta tekuća smola i polimerizira UV svjetlom. Polimer osjetljiv na svjetlo nanosi se na platformu sloj po sloj sve dok se ne postigne očekivani oblik (22, 23). Fuzijsko depozicijsko modeliranje tehnika je koja istiskuje termoplastični materijal kroz mlaznicu pri stalnom pritisku i toku te ga odlaže u slojevima (23).

1.5. Svrha rada

Svrha je ovoga diplomskoga rada prikazati kliničke i laboratorijske postupke u potpuno digitalnom procesu izrade okluzijske udlage.

2. KONVENCIONALNI NAČIN IZRADE OKLUZIJSKE UDLAGE

Konvencionalni način izrade okluzijske udlage uključuje kliničku i laboratorijsku fazu rada.

Kliničku fazu izrade počinjemo uzimanjem anatomskog, odnosno situacijskog otiska gornjeg i donjeg zubnog luka (5, 24). Za uzimanje otiska upotrebljavaju se konfekcijske metalne žlice s *rimlock* rubom, a materijal koji se najčešće koristi je ireverzibilni hidrokoloid (alginat). Ukoliko su rubovi žlice kratki, mogu se produžiti termoplastičnim materijalom, voskom, svjetlosno polimerizirajućim ili akrilatom koji ima svojstvo samovezivanja.

Kako bismo dobili što precizniji otisak, postavljaju se stoperi, odnosno držači prostora od kondenzacijskog silikona. Stoperi omogućuju ravnomjernu debljinu materijala za otisak i zatvaraju stražnje rubove konfekcijske žlice kako ne bi došlo do istjecanja alginata (25). Otiskom nastojimo obuhvatiti i dobro prikazati zube i okolna meka tkiva. Ukoliko je pacijent nosilac mobilnog protetičkog rada, otisak treba uključivati grizne plohe umjetnih i prirodnih zuba.

Radni modeli izlijevaju se u supertvrdoj sadri (tip IV) (5). Model gornje čeljusti načinjen je *split-cast* metodom (metoda razdvojenog modela), čime je osiguran pouzdan i jednostavan način montaže artikulatora, provjere centričnog registrata i ispravljanje pogrešaka okluzije (26). Na sadrenom modelu gornjeg zubnog luka ucrtaju se granice okluzijske udlage. Rubovi obuhvaćaju incizalne bridove sjekutića oko 2 mm u cervikalnom smjeru i bukalne plohe stražnjih zubi ispod ekvatora. S palatinalne strane pruža se u obliku potkove, udaljena oko 2 cm od zubnog niza (5).

Model gornje čeljusti prenosi se u poluprilagodljivi artikulator pomoću obraznog luka za brzu montažu, čije su referentne točke lijevi i desni vanjski slušni otvor i *nasion*. Obrazni luk registrira položaj gornje čeljusti u odnosu na osno-orbitalnu ravninu koja je definirana najnižom točkom infraorbitalnog ruba i projekcijom krajnjih točaka transverzalne intrakondilarne osi na koži (5, 25). Obrazni luk zajedno s prijenosnom vilicom, na kojoj su zabilježene impresije gornjih zuba, pričvrsti se za gornji nosač modela artikulatora te se postave na montažni stolić. Na montažnom stoliću nalazi se vaga čiji metalni kotačići dodiruju krakove vilice kako ne bi došlo do njezinog pomicanja prilikom postavljanja gornjeg modela u impresije i njegove fiksacije sadrom za gornji dio artikulatora (27).

Pridruživanja donjeg radnog modela gornjem zahtijeva primjenu međučeljusnog registrata u položaju centrične relacije, koji je definiran odnosom kondila prema zglobojnoj jamici. Centrična relacija predstavlja najdistalniji, ponovljivi i fiziološki odnos mandibule prema gornjoj čeljusti iz kojeg pacijent može izvoditi lateralne kretnje. Centrični registrat sastoji se od nosača registrata, prednjeg deprogramatora i lateralnog registrata. Nosač materijala za registrat može biti od akrilata, plastične folije ili tvrdog ružičastog voska (27). Prednji deprogramator ili jig izrađen je od istog materijala kao i nosač te se postavi na registrat između gornjih središnjih inciziva u obliku kosine trokutastog presjeka. Dok je nosač registrata u ustima, tehnikom bimanualne manipulacije po Dawsonu ili tehnikom vođenja brade registriramo položaj centrične relacije. Jig ostvaruje točkasti kontakt s jednim mandibularnim središnjim sjekutićem, dok su ostali zubi izvan okluzije (5, 24, 27). Ako se postiže dodir s lateralnim zubima, nosač registrata potrebno je stanjiti ili se deprogramator povisuje (27). Kako bi se zabilježile impresije stražnjih zuba i dobio adekvatan dosjed centričnog registrata na modele, potrebno je izraditi lateralni registrat od termoplastičnog materijala ili aluminijskog voska u području premolara i molara.

Na kraju se provjerava uspješnost uzetog registrata tako da pacijent izvodi nemanipulativnu kretnju, prilikom čega zubi donje čeljusti zauzimaju ponovljiv i stabilan položaj definiran impresijama u registratu (5, 27). Slijedi pridruživanje donjeg sadrenog modela gornjem pomoću centričnog registrata. Nosač gornjeg modela sada je postavljen prema dolje, registrat se postavi na model gornjeg zubnog luka, a incizalni kolčić poluprilagodljivog artikulatora povisi se, što odgovara debljini uzetog registrata. Donji model veže se sa sadrom za donji dio artikulatora (27).

Nakon što se gornji model prenio u gornji dio artikulatora i donji model u donji dio u položaju centrične relacije, potrebno je individualizirati artikulator pomoću protruzijskog i dva laterotruzijska registrata. Vodilicama mehaničkog zgloba artikulatora odredi se nagib kondilarne staze i Benettov kut čije vrijednosti se mogu prilagoditi za svakog pacijenta. U protruzijskoj kretnji kondili klize po stražnjoj površini zglobne kvržice s obzirom na horizontalnu ravninu i tako čine kut nagiba kondilne staze čija prosječna vrijednost iznosi 35° . Pri laterotruziji kondil neradne strane čini kretnju dolje, naprijed i mezijalno, klizi po temporalnoj kosti i čini kut u odnosu na sagitalnu ravninu koji se naziva Benettov kut koji prosječno iznosi 10° . Registrati se uzimaju uporabom *beauty pink* voska. Kod protruzijskog registrata donja čeljusti dovede se u položaj *tete a tete*, pacijent otvara i zatvara usta te se taj odnos registrira voskom. Kod laterotruzijskih registrata pacijent vodi čeljust u lijevu i desnu

stranu. Protruzijski registrat se postavi između modela, otvori se vijak za mehanički zglob gdje se oslobađa kut nagiba kondilne staze, rotiramo zglob artikulatora do udara kućišta u kondilnu kuglu, vijak se zavije i očita se iznos. Zatim se postavi laterotruzijski registrat između dva radna modela, odvije se vijak za Benettov kut, rotira se do udara kućišta u kondilnu kuglu, vijak se zavije i očita vrijednost Benettova kuta. Za lijevu laterotruziju dobije se desni Benettov kut, a za desnu laterotruziju lijevi Benettov kut.

Nakon artikuliranja modela gornje i donje čeljusti, slijedi laboratorijska faza rada u kojoj se razlikuje postupak kivetiranja od metode nanošenja akrilata na foliju.

Prije same izrade kivete potrebno je popuniti podminirana područja i nanijeti izolak na gornji radni model te se izmodelira udlaga u vosku. Voštana modelacija izvodi se u artikulatu kako bi se zabilježili zubni dodiri u stanju mirovanja, odnosno statička okluzija, i dodiri tijekom kretanja donje čeljusti, dinamička okluzija. Nakon što su se oblikovale okluzalne plohe, radi stabilnosti, modelira se nepčani dio s ekstenzijom od 15 mm. Na modelu izrađenom od voska postavljaju se voštani lijevani kanali i načini se kiveta od silikona kitaste konzistencije. Voštani objekt ukloni se s gornjeg modela koji se ponovno premaže izolacijskim lakom. Zamiješa se samovezujući akrilat koji se ulijeva kroz otvore na silikonskoj kiveti u tankom mlazu. Završna polimerizacija odvija se u visokotlačnom loncu s vodenom kupkom kroz 15 minuta pri tlaku od 6 bara i temperaturi od 40 °C. Zatim se polimerizirana akrilatna udlaga skida s modela, obrađuje i polira (5).

Metodom nanošenja akrilata na foliju najprije se na sadrenom modelu adaptira termoplastična folija debljine 0,5 mm postupkom vakuumske tlačnje, koja će poslužiti za modeliranje udlage. Oštri dijelovi uklone se, a rubovi buduće udlage oblikuju se zagrijanim nožićem. Sadreni model premaže se kistom i tekućim izolakom. Dok su modeli postavljeni u artikulatu, na bazu udlage nanosi se samostrvdnjavajući akrilat. Istodobno se izvode kretanje artikulatom kako bi se oblikovale okluzalne plohe i dobili statički i dinamički okluzijski dodiri. Konačna polimerizacija događa se u poliklavu pri temperaturi od 40 °C i tlaku od 6 bara, nakon čega slijedi završna obrada, ubrušavanje okluzijskih dodira i predaja udlage pacijentu (5, 28).

Udlaga u ustima pacijenta mora savršeno ležati na gornjem zubnom luku. Ne smije stvarati pritisak na zube i okolna tkiva niti stvarati probleme tijekom govora i u položaju usana u opuštenom stanju. Ako stvara prepreku kod namještanja i pritisak na zube, može se rasteretiti ubrušavanjem s unutarnje strane (5). Okluzijski odnosi provjeravaju se artikulacijskim papirom pri habitualnom zatvaranju, centričnoj relaciji, protruzijskim i laterotruzijskim kretanjama, te se

po potrebi ubrušavaju frezom. Pacijentu se daju upute o nošenju i održavanju higijene udlage. Kontrolni pregled slijedi nakon 1 do 2 tjedna od predaje udlage radi korekcije eventualnih okluzalnih promjena ili problema s retencijom i stabilizacijom (5, 24).

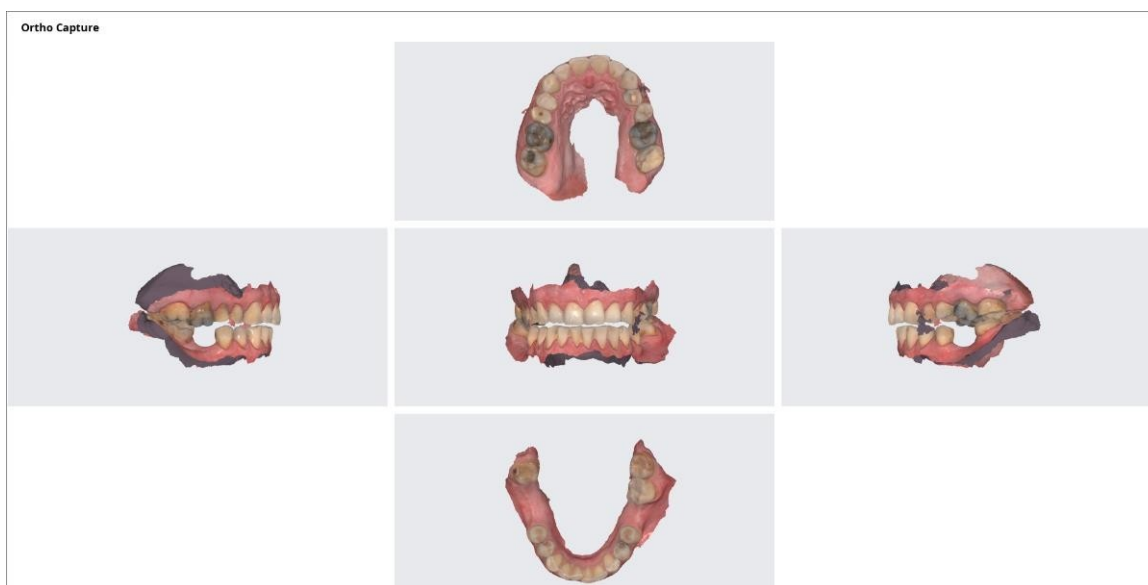
3. DIGITALNI TIJEK IZRADE OKLUZIJSKE UDLAGE

Nakon uzimanja anamneze, kliničkog pregleda i dijagnostike, slijedi digitalna izrada okluzijske udlage.

Zubni lukovi mogu se skenirati izravno u usnoj šupljini pacijenta intraoralnim skenerom ili indirektnom metodom skeniranjem sadrenih modela koji se prenose u digitalni oblik. Budući da su anatomske otiske gornje i donje čeljusti uzeti klasičnom metodom, naziva se djelomično digitalnim tijekom rada (29). U ovom radu bit će opisan potpuno digitalni proces izrade.

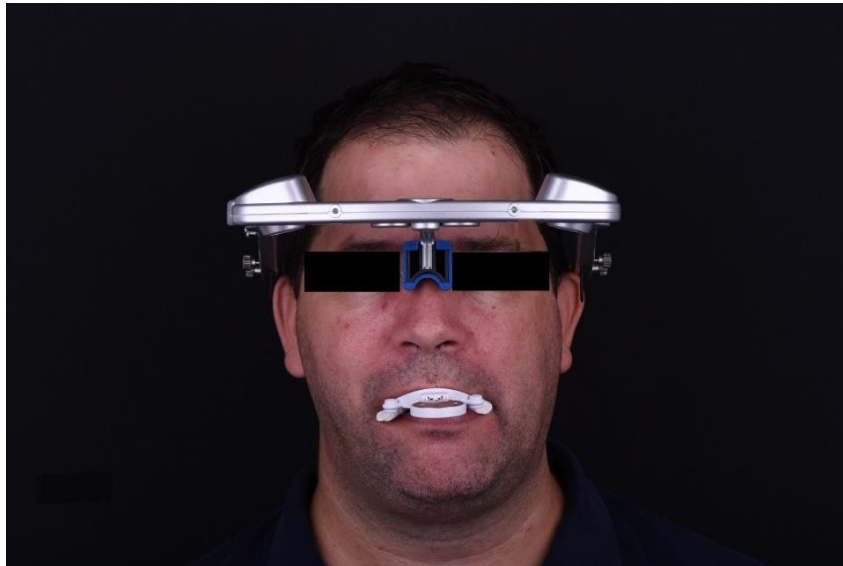Intraoralnim skeniranjem dobije se direktni optički otisak maksilarnog i mandibularnog zubnog niza (slika 1). Projiciranjem izvora svjetlosti na objekt nastaje trodimenzionalni model. Kako bi sam postupak bio točan i skener što uspješnije zabilježio podatke, potrebna je stručnost terapeuta kao i dobra rasvjeta i suhe zubne površine. Optimalni podatci skeniranja ostvaruju se adekvatnim snimanjem okluzalnih/incizalnih, lingvalnih/palatinalnih i labijalnih/bukalnih ploha, prilikom čega je glava skenera udaljena 0 – 15 mm od površine zuba.

Nužno je skenirati pacijentov zagriz (30, 31). S obzirom na to da se konstrukcija udlage temelji na položaju centrične relacije, kondilarni položaj odredi se Dawsonovom bimanulanom manipulacijom kako bi se izradio voštani registrat. Dok je registrat postavljen, intraoralnim skeniranjem s vestibularne strane dobije se relativan odnos zubnih lukova. U računalnom programu virtualni modeli postavljeni su u registriranom međučeljusnom odnosu podignutom za debljinu centričnog registrata (32).




Slika 1. Digitalni otisak. Korišteno s dopuštenjem prof. dr. sc. Nikše Dulčića.

Kako bi se zabilježile kretanje donje čeljusti, obavljaju se mjerenja kinematskim obraznim lukom (slika 2). Registrira se položaj gornje čeljusti u odnosu na centar rotacije kondila kao i ispis točne kretanje i cijele putanje donje čeljusti. Gornji dio uređaja postavi se na glavu pacijenta s obzirom na referentne točke i ravnine. Paraokluzijska vilica fiksira se na vestibularne površine donjih zubi te se spoji s donjim dijelom obraznog luka. Potrebno je pripaziti da ne smeta u zagrizu i pri izvođenju pokreta. Prije samog snimanja, pacijent mora izvježbati kretanje. Svaka kretanja počinje iz položaja centrične relacije iz kojeg pacijent izvodi pokrete otvaranja, zatvaranja, protruziju, lijevu i desnu laterotruziju. Kretanje se bilježe pritiskom nožne papučice za početak snimanja. Dobivene vrijednosti pohranjuju se u računalnom programu gdje se putanje kretanja prikazuju u trodimenzionalnom koordinatnom sustavu (33).



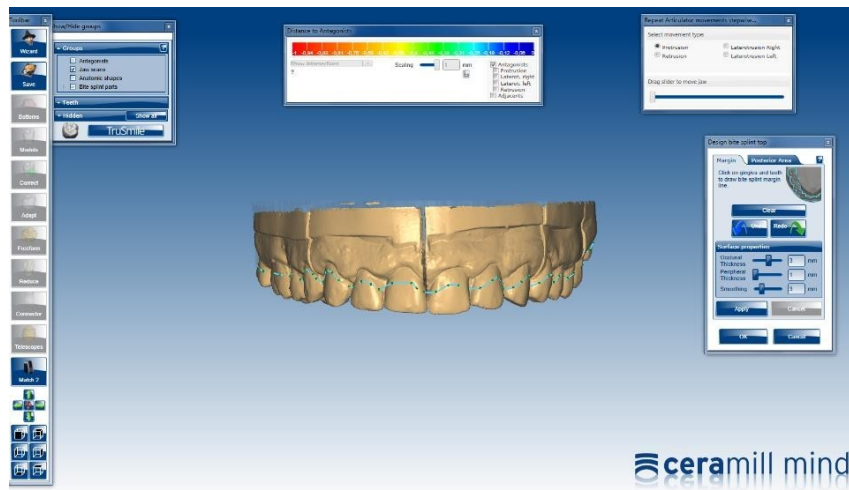
Slika 2. Pravilno postavljen kinematski obrazni luk. Korišteno s dopuštenjem prof. dr. sc. Nikše Dulčića.

STL datoteka s intraoralnog skenera pošalje se u CAD program, gdje se digitalni modeli postavljaju u virtualni artikulatork (slika 3). Dobiveni podaci kinematskim obraznim lukom unose se u program u svrhu individualizacije virtualnog artikulatorka.

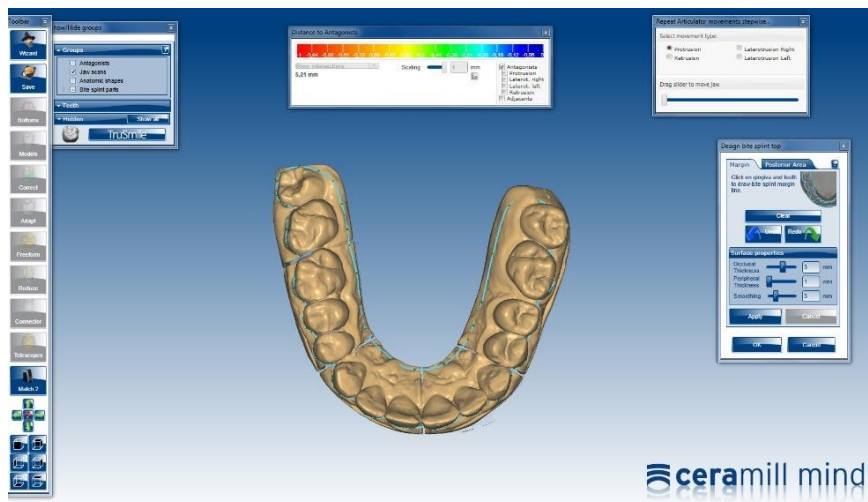


Slika 3. Digitalni radni modeli postavljeni u virtualni artikulator. Korišteno s dopuštenjem prof. dr. sc. Nikše Dulčića.

Prvo se odabire na kojoj će se čeljusti izraditi udlaga. Određuje se smjer uvođenja i protetički ekvator. Marginalna linija udlage s bukalne strane prolazi ispod ekvatora, a s nepčane strane pokriveno je nekoliko milimetara gingive (slike 4 i 5).



Slika 4. Određivanje dimenzija i oblika udlage. Korišteno s dopuštenjem prof. dr. sc. Nikše Dulčića.

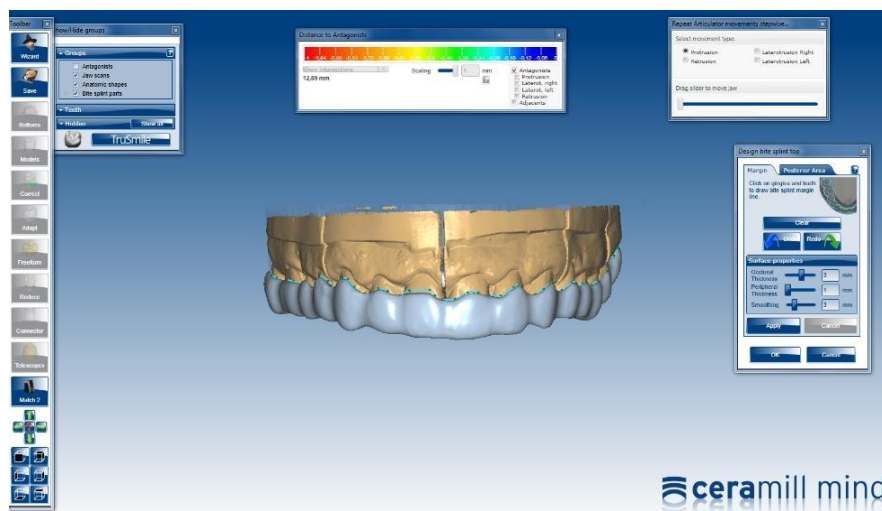


Slika 5. Određivanje oblika udlage. Korišteno s dopuštenjem prof. dr. sc. Nikše Dulčića.

Nakon što su definirane dimenzije i oblik, postavlja se virtualna voštana ploča jednake debljine koja povezuje gornji i donji model u položaj centrične relacije. Pomoću virtualnog noža za vosak nanošenjem i odstranjivanjem materijala određuju se kontaktne točke u statičkoj okluziji (32, 34, 35). Cilj je ostvariti barem jedan točkasti kontakt po jednom zubu donje čeljusti u stanju mirovanja.

Virtualnim artikulatorom simulirane su kretnje donje čeljusti prema konceptu slobode u centru (34). Dizajn udlage omogućuje vođenje očnjakom. Uzajamno zaštićena okluzija ili koncept okluzije vođene očnjakom princip je terapijske okluzije u kojoj se za vrijeme lateralnih kretnji kontakt ostvaruje na očnjacima radne strane, dok su svi ostali zubi u diskluziji. U protruziji vođenje preuzimaju prednji zubi, dok su svi stražnji zubi izvan dodira (5, 35).

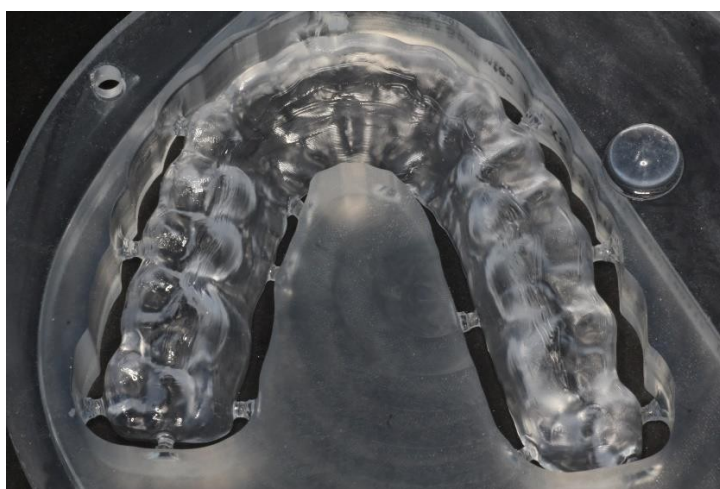Kako bi se postigle glatke površine, odstranili oštri kutovi, uklonilo tijesno prljanjanje uza zub te kompenzirale razlike u visini okluzalne površine, koristi se virtualni alat za zaglađivanje (slika 6) (29, 34, 35).



Slika 6. Oblikovanje okluzijske udlage. Korišteno s dopuštenjem prof. dr. sc. Nikše Dulčića.

Podatci iz CAD softvera šalju se u glodalicu ako se primjenjuje suptraktivna tehnologija ili 3D printer, ako je riječ o aditivnoj metodi izrade. Nakon unošenja svih parametara počinje proces obrade, a materijal iz kojeg se izrađuje udlaga je polimetilmetakrilat (PMMA) (34).

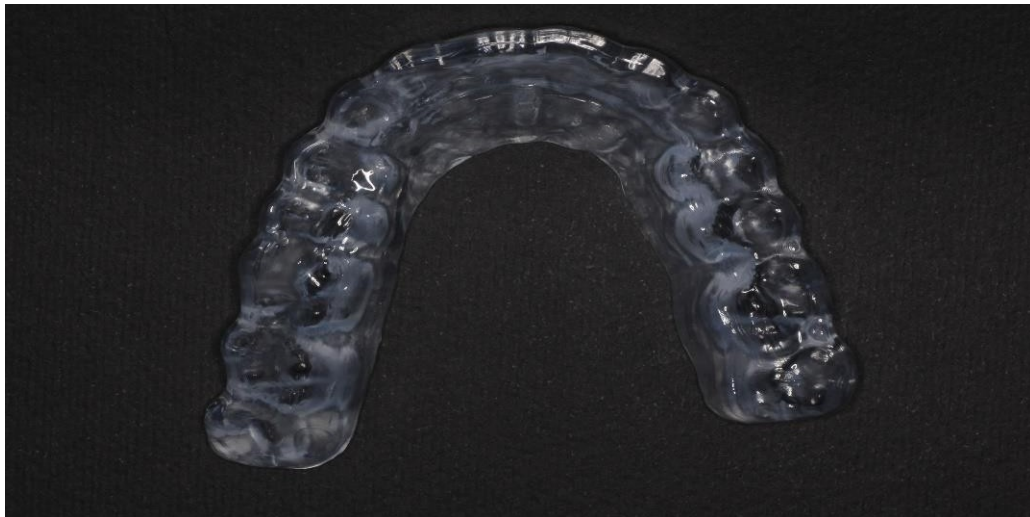Aditivna metoda bazira se na dodavanju materijala u slojevima do konačnog oblika, a postupak izbora je stereolitografija zbog izrazite točnosti i preciznosti. Nakon faze proizvodnje udlaga se očisti u izopropanolu i ukloni se višak smole. Višak otapala s površine udlage ispuše se suhim komprimiranim zrakom. Nakon čišćenja stavlja se u aparat za naknadno stvrđnjavanje kroz 60 minuta (29, 35). Suptraktivnom tehnikom proizvodnje koriste se blokovi iz kojih se uklanja višak materijala. U završnoj obradi udlaga se odvaja od bloka i polira (slike 7 – 9) (34).



Slika 7. Udlaga izrađena suptraktivnom tehnikom. Korišteno s dopuštenjem prof. dr. sc. Nikše Dulčića.



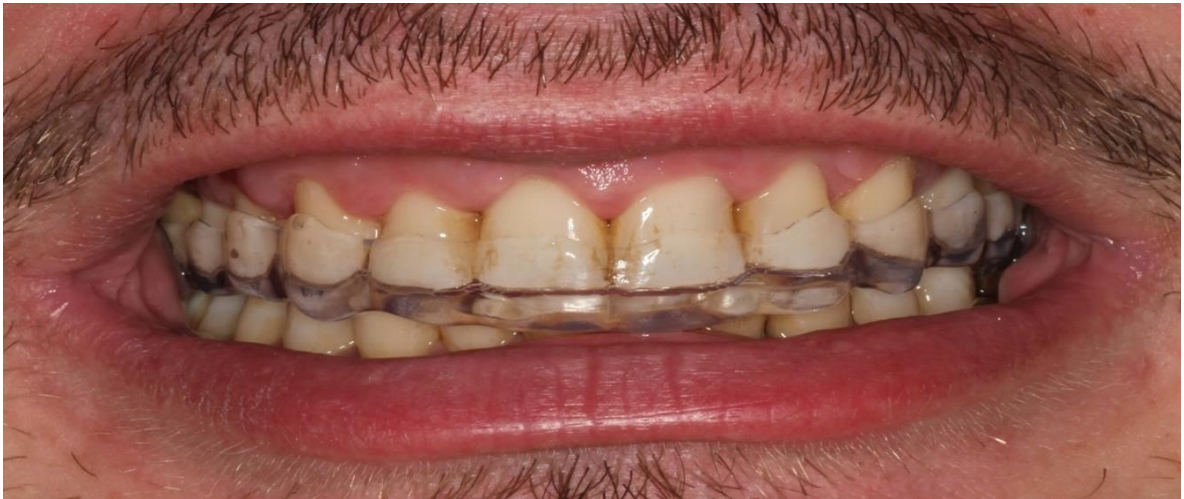Slika 8. Završna obrada udlage. Korišteno s dopuštenjem prof. dr. sc. Nikše Dulčića.



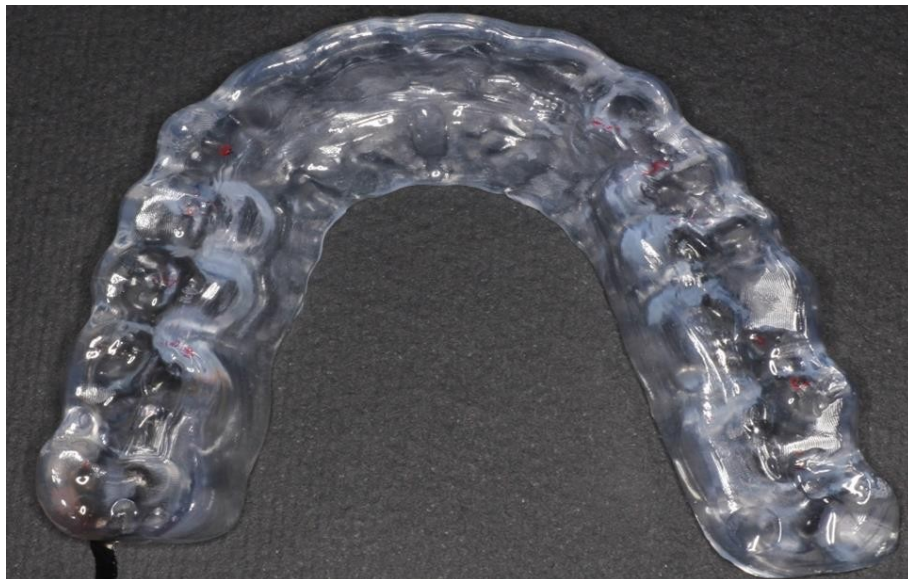Slika 9. Okluzijska udlaga izrađena u CAD/CAM sustavu. Korišteno s dopuštenjem prof. dr. sc. Nikše Dulčića.

Prilikom predaje okluzalne udlage provjerava se retencija i okluzija. Udlaga se postavlja u usta i provjerava se odgovara li, odnosno podudara li se unutarnja površina udlage s površinom zuba.

Artikulacijski papir korišten je za provjeru dodira u statičkoj i dinamičkoj okluziji (slike 10 i 11). Ako su prisutne interferencije, potrebno ih je ubrusiti nasadnikom i frezom. Pacijent dobije upute o nošenju i provođenju higijene okluzalne udlage (32, 34).



Slika 10. Udlaga u ustima pacijenta. Kontrola dosjeda i okluzije. Korišteno s dopuštanjem prof. dr. sc. Nikše Dulčića.



Slika 11. Provjera kontakata u statičkoj i dinamičkoj okluziji.

Digitalna tehnologija ubrzano se razvija i nalazi svoju primjenu u stomatologiji. Potražnja za digitalnom opremom u stomatološkoj ordinaciji i dentalnom laboratoriju u posljednje vrijeme postaje sve veća s ciljem poboljšanja terapije temporomandibularnih poremećaja i bruksizma udlagama.

Suvremena metoda proizvodnje otvara mogućnost kvalitetne i učinkovite izrade u kraćem vremenskom periodu. Unatoč tome što zahtijeva kraće vrijeme pri izradi okluzijske udlage, studije su pokazale da optički otisak oduzima više vremena nego otisak konfekcijskom žlicom i otisnim materijalom. Kao mogući razlozi tome navode se vrsta materijala korištenog pri konvencionalnom otisku, iskustvo i vještina kliničara pri upravljanju intraoralnim skenerom. Očekivano je da će inovativna tehnologija uskoro smanjiti potrebno vrijeme skeniranja. Ipak, ovakav način rada osigurava ugodnost i lakšu komunikaciju s pacijentom i tehničarom, kao i jednostavnije arhiviranje i prijenos podataka. Postupci poput dezinfekcije otisaka i fizičkog prenošenja u laboratorij više nisu potrebni (36). Neuspjeh uzimanja otiska, relativno dugo vrijeme stvrđivanja i ekspanzija sadre kod izlivanja radnih modela pri konvencionalnoj izradi udlage dovelo je do nepodudaranja stanja u usnoj šupljini i na radnom modelu. Radno vrijeme tehničara značajno je smanjeno jer nema potrebe za izlivanjem modela kao ni njihovog prijenosa u artikulator.

Pogreške u proizvodnji izbjegnute su zbog automatiziranih procesa CAD softvera u dizajnu oblika i modeliranju okluzalne morfologije. Tradicionalna izrada udlage uključuje popunjavanje potkopanih područja voskom, pronalaženje protetičkog ekvatora i smjera uvođenja, što čini cijeli postupak proizvodnje kompleksnijim. Modeliranje u vosku kao i nanošenje samostvrđavajućeg akrilata na foliju oduzima dosta vremena, ali i otežava kontrolu minimalne debljine udlage. Softver automatski popunjava podminirana područja i osigurava jednakomjernu debljinu udlage bez potrebe za naknadnom opsežnom obradom i poliranjem. Virtualnim artikulatorom pojednostavljena je simulacija kretnje mandibule i određivanje okluzijskih dodira u stanju mirovanja i prilikom kretnji.

Kod konvencionalnog tijeka izrade okluzijske udlage samovezujući akrilat nakon završne polimerizacije u autoklavu za posljedicu ima polimerizacijsku kontrakciju koja u konačnici može dovesti do neadekvatnog dosjeda, pritiska na zube i meka tkiva te okluzijskih interferencija. Neodgovarajuće kontaktne točke uvjetuju ubrušavanje. CAD/CAM proizvodnja koristi blokove čime je kontrakcija materijala spriječena, a isto tako smanjen je zahtjev za značajnijom završnom obradom. PMMA materijal za razliku od konvencionalnih akrilatnih smola ima manje pora i manje zaostalog monomera, ali zbog svoje tvrdoće može izazvati nelagodu pri nošenju. Karakterizira ga i nizak modul elastičnosti, čime je podložan većoj deformaciji pa se pod većim opterećenjem može lakše slomiti. Aditivnoj tehnici proizvodnje, gdje nema gubitka materijala jer se on nanosi u slojevima, daje se prednost pred suptraktivnom koja uklanjanjem viška materijala dovodi do opterećenja okoliša i suvišnog gubitka materijala (35).

Potpuno digitalni proces proizvodnje zahtijeva investiciju u skupe komponente proizvodnje, ali samo ulaganje smanjit će troškove izrade, što je isplativije od konvencionalne metode. Rezultati znanstvenih istraživanja pokazali su superiornost digitalnog tijeka izrade okluzijske udlage nad konvencionalnim načinom zbog manje pogrešaka, vremenske učinkovitosti, bolje retencije, dosjeda na tkiva i određenih kontaktnih točaka u statičkoj i dinamičkoj okluziji. Dojmovi pacijenta na potpuno digitalno proizvedenu udlagu pozitivni su, udobna je za nošenje uz brzu prilagodbu. Nakon šest mjeseci nošenja nije bilo uočenih znakova trošenja zubi ili značajnijeg trošenja udlage (29, 36).

Okluzijska udlaga intraoralna je mobilna naprava koja se primjenjuje u dijagnostici i reverzibilnoj terapiji temporomandibularnih poremećaja i bruksizma. Svojim djelovanjem na stomatognati sustav ublažuje simptome, uklanjanja bol i opušta žvačnu muskulaturu. Godinama unazad udlage su se izrađivale zahtjevnijim, konvencionalnim metodama koje uključuju veći broj faza rada i oduzimaju više vremena, što u konačnici može dovesti do pogrešaka u proizvodnji. Napretkom i uvođenjem digitalne tehnologije u stomatološku praksu smanjuje se vrijeme izrade, potrošnja materijala te je osiguran kvalitetan i precizan rad, a pacijentu ugodno iskustvo i manji broj dolazaka. Kao nedostatak digitalne dentalne medicine naglašava se skupa oprema kao i potreba za obukom i dodatnim usavršavanjem zbog čega većina terapeuta i dalje pribjegava tradicionalnom procesu proizvodnje. Daljnjim istraživanjima i razvojem predviđa se da će u budućnosti digitalni proces izrade još više zaživjeti i dovesti do komercijalne proizvodnje.

1. Kapos FP, Exposto FG, Oyarzo JF, Durham J. Temporomandibular disorders: a review of current concepts in aetiology, diagnosis and management. *Oral Surg.* 2020 Nov;13(4):321–34.
2. Koufos EB, Avila HC, Eckert G, Stewart KT, Kroenke K, Turkkahraman H. The TMD-7 as a Brief Measure for Assessing Temporomandibular Disorder. *Eur J Dent [Internet]*. 2022 Aug 9 [cited 2023 Jun 8]; Available from: <http://www.thieme-connect.de/DOI/DOI?10.1055/s-0042-1746416>
3. Okeson P. Jeffrey. Temporomandibularni poremećaji i okluzija. Zagreb: Medicinska naklada; 2008. 672 p.
4. Rongo R, Ekberg E, Nilsson IM, Al-Khotani A, Alstergren P, Conti PCR, et al. Diagnostic criteria for temporomandibular disorders (DC/TMD) for children and adolescents: An international Delphi study—Part 1-Development of Axis I. *J Oral Rehabil.* 2021;48(7):836–45.
5. Badel T. Temporomandibularni poremećaji i stomatološka protetika. Zagreb: Medicinska naklada; 2007. 228 p.
6. Buescher J. Jennifer. Temporomandibular Joint Disorders. *Am Fam Physician.* 2007;76:1477–82.
7. Beddis H, Pemberton M, Davies S. Sleep bruxism: an overview for clinicians. *Br Dent J.* 2018 Sep;225(6):497–501.
8. Bruxism Management - StatPearls - NCBI Bookshelf [Internet]. Available from: <https://www.ncbi.nlm.nih.gov/books/NBK482466/>
9. Albagieh H, Alomran I, Binakresh A, Alhatarisha N, Almeteb M, Khalaf Y, et al. Occlusal splints-types and effectiveness in temporomandibular disorder management. *Saudi Dent J.* 2023 Jan;35(1):70–9.
10. Dawson E. Peter. Functional Occlusion From TMJ to Smile Design. Mosby Elsevier; 2007.
11. Cindrić M, Badel T. Okluzijska udlaga u terapiji temporomandibularnih poremećaja. *Sonda.* 2012;13:21–3.
12. Ramalingam S, Priyan GLS. Occlusal splint therapy in TMD pain management: A review. *J Glob Oral Health.* 2023 Jan 6;5(2):102–6.
13. Badel T, Pandurić J, Kraljević S, Dulčić N. Inicijalno liječenje protetskih pacijenata Michiganskom udlagom. *Acta Stomatol Croat.* 200;37:199–205.
14. Alajbeg I, Živković K. Uloga stabilizacijske udlage u liječenju temporomandibularnih poremećaja. *Acta Med Croat.* 2015; 69:33-43.
15. Spagnuolo G, Sorrentino R. The Role of Digital Devices in Dentistry: Clinical Trends and Scientific Evidences. *J Clin Med.* 2020 Jun 2;9(6):1692.
16. Schwendicke F. Digital Dentistry: Advances and Challenges. *J Clin Med.* 2020 Dec 11;9(12):4005.
17. Nikoyan L, Patel R. Intraoral Scanner, Three-Dimensional Imaging, and Three-Dimensional Printing in the Dental Office. *Dent Clin North Am.* 2020 Apr 1;64(2):365–78.
18. van der Meer WJ, Andriessen FS, Wismeijer D, Ren Y. Application of Intra-Oral Dental Scanners in the Digital Workflow of Implantology. *PLoS ONE.* 2012 Aug 22;7(8):e43312.

19. Dr. Jaafar Abduo, Dr. Mohamed Elseyouf. Accuracy of Intraoral Scanners: A Systematic Review of Influencing Factors. *Eur J Prosthodont Restor Dent*. 2018;26:101–21.
20. S S, Shankari V, Chacko Y. Computer Aided Designing/Computer Aided Manufacturing in Dentistry (CAD/ CAM) – A Review. *Int J Curr Res Rev*. 2018;10(20):20–4.
21. Mehulić K, et al. *Dentalni materijali*. Zagreb: Medicinska naklada; 2017. 352 p.
22. Turkyilmaz I, Wilkins GN. 3D printing in dentistry – Exploring the new horizons. *J Dent Sci*. 2021 Jul;16(3):1037–8.
23. Özcan M. Additive Manufacturing Technologies Used for Processing Polymers: Current Status and Potential Application in Prosthetic Dentistry.
24. Moufti M Adel, Lilico T Jeff, Wassell W Robert. How to Make a Well-Fitting Stabilization Splint. *Detal Update*. 2007;34:398–408.
25. Kraljević K, et al. *Potpune proteze*. Zagreb: Areagrafika; 2001. 254 p.
26. Gundawar SM, Pande NA, Jaiswal P, Radke UM. “Split Cast Mounting: Review and New Technique.” *J Indian Prosthodont Soc*. 2014 Dec;14(Suppl 1):345–7.
27. Jakovac M, et al. *Pretklinička i laboratorijska fiksna protetika*. Zagreb: Stega-Tisak; 2020. 240 p.
28. Špalj S, et al. *Ortodontski priručnik*. Rijeka: Medicinski fakultet Sveučilišta u Rijeci; 2012.
29. Salmi M, Paloheimo KS, Tuomi J, Ingman T, Mäkitie A. A digital process for additive manufacturing of occlusal splints: a clinical pilot study. *J R Soc Interface*. 2013 Jul 6;10(84):20130203.
30. Mangano F, Gandolfi A, Luongo G, LogoZZo S. Intraoral scanners in dentistry: a review of the current literature. *BMC Oral Health*. 2017 Dec 12;17(1):149.
31. Kraemer-Fernandez P, Spintzyk S, Wahl E, Huettig F, Klink A. Implementation of a Full Digital Workflow by 3D Printing Intraoral Splints Used in Dental Education: An Exploratory Observational Study with Respect to Students’ Experiences. *Dent J*. 2022 Dec 26;11(1):5.
32. Venezia P, Lo Muzio L, De Furia C, Torsello F. Digital manufacturing of occlusal splint: from intraoral scanning to 3D printing. *J Osseointegration*. 2019;11:535–9.
33. Vukina S. *Elektroničke naprave za registraciju kretnji donje čeljusti [diplomski rad]*. Zagreb: Stomatološki fakultet Sveučilišta u Zagrebu; 2022.
34. Dedem P, Jens Christoph T. Digital Michigan splint – from intraoral scanning to plasterless manufacturing. *Int J Comput Dent*. 2016;19:63–76.
35. Somogyi A, Végh D, Róth I, Hegedüs T, Schmidt P, Hermann P, et al. Therapy for Temporomandibular Disorders: 3D-Printed Splints from Planning to Evaluation. *Dent J*. 2023 May 8;11(5):126.
36. Patzelt SBM, Krügel M, Wesemann C, Pieralli S, Nold J, Spies BC, et al. In Vitro Time Efficiency, Fit, and Wear of Conventionally- versus Digitally-Fabricated Occlusal Splints. *Materials*. 2022 Jan 30;15(3):1085.

Lea Rukavina rođena je 3. veljače 1999. u Zagrebu. Završila je Osnovnu školu „Dragutin Tadijanović” Slavonski Brod i Gimnaziju „Matija Mesić” u Slavonskom Brodu. Prvu godinu Stomatološkog fakulteta Sveučilišta u Zagrebu upisala je akademske godine 2017./2018. Aktivno se služi engleskim i njemačkim jezikom.