

Pretjerano okluzijsko opterećenje kao čimbenik rizika za nastanak periimplantatnih bolesti

Stranjik, Jakov

Master's thesis / Diplomski rad

2023

Degree Grantor / Ustanova koja je dodijelila akademski / stručni stupanj: **University of Zagreb, School of Dental Medicine / Sveučilište u Zagrebu, Stomatološki fakultet**

Permanent link / Trajna poveznica: <https://um.nsk.hr/um:nbn:hr:127:705683>

Rights / Prava: [In copyright](#) / [Zaštićeno autorskim pravom.](#)

Download date / Datum preuzimanja: **2024-08-01**



Repository / Repozitorij:

[University of Zagreb School of Dental Medicine Repository](#)





Sveučilište u Zagrebu

Stomatološki fakultet

Jakov Stranjik

**PRETJERANO OKLUZIJSKO OPTEREĆENJE
KAO ČIMBENIK RIZIKA ZA NASTANAK
PERIIMPLANTATNIH BOLESTI**

DIPLOMSKI RAD

Zagreb, 2023.

Rad je ostvaren na Zavodu za parodontologiju Stomatološkog fakulteta Sveučilišta u Zagrebu

Mentor rada: izv. prof. dr. sc. Domagoj Vražić; Zavod za parodontologiju Stomatološkog fakulteta
Sveučilišta u Zagrebu

Lektor hrvatskog jezika: Romana Žukina, prof. hrvatskog jezika i književnosti

Lektor engleskog jezika: Tanja Kovačević, mag. philol. angl. et. mag. philol. hist.

Rad sadrži: 35 stranica

1 tablicu

3 slike

Rad je vlastito autorsko djelo, koje je u potpunosti samostalno napisano uz naznaku izvora drugih autora i dokumenata korištenih u radu. Osim ako nije drukčije navedeno, sve ilustracije (tablice, slike i dr.) u radu su izvorni doprinos autora diplomskog rada. Autor je odgovoran za pribavljanje dopuštenja za korištenje ilustracija koje nisu njegov izvorni doprinos, kao i za sve eventualne posljedice koje mogu nastati zbog nedopuštenog preuzimanja ilustracija odnosno propusta u navođenju njihovog podrijetla.

Zahvala

Zahvaljujem mentoru izv. prof. dr. sc. Domagoju Vražiću na velikoj pomoći i brzim odgovorima.

Zahvaljujem bakama i djedovima na razgovorima u teškim trenucima tijekom studiranja.

Zahvaljujem svom legendarnom biciklu koji me služi još od osnovne škole, a zbog kojeg sam kašnjenja na nastavu smanjio na najmanju moguću mjeru.

Hvala Ti na svemu!

Sažetak

PRETJERANO OKLUZIJSKO OPTEREĆENJE KAO ČIMBENIK RIZIKA ZA NASTANAK PERIIMPLANTATNIH BOLESTI

Periimplantatne bolesti česta su pojava nakon ugradnje dentalnih implantata te porastom broja pacijenata s ugrađenim implantatima ovakva stanja postaju sve važniji medicinski problem. Iako se statističke brojke u prevalenciji periimplantatnih bolesti razlikuju, pretpostavlja se da 43% pacijenata s ugrađenim dentalnim implantatima doživi periimplantatni mukozitis, odnosno 22% periimplantitis. Poznato je da je glavni etiološki čimbenik nastanka periimplantatnog mukozitisa i periimplantitisa akumulacija plaka, jednako kao i kod parodontnih bolesti. Uz plak, navode se još neki rizični čimbenici kao što su pušenje, dijabetes, pretjerano okluzijsko opterećenje te genetska sklonost pacijenta upali.

U ovom radu prikazan je utjecaj pretjeranog okluzijskog opterećenja implantata kao jedan od mogućih rizičnih čimbenika za nastanak periimplantatnih bolesti i stanja kao i utjecaj na oseointegraciju. Ukratko je raspravljeno i o utjecaju povezivanja implantata s prirodnim zubima unutar fiksno-protetske konstrukcije i imedijatnog opterećenja na uspješnost i preživljenje implantata.

Ključne riječi: dentalni implantat; okluzijsko preopterećenje; imedijatno opterećenje; oseointegracija.

Summary

EXCESSIVE OCCLUSIVE LOADING AS A RISK FACTOR FOR PERI-IMPLANT DISEASES

Peri-implant diseases are a frequent occurrence after the installation of dental implants, and with the increase in the number of patients with installed implants, such conditions are becoming an increasingly important medical problem. Although the statistical figures on the prevalence of peri-implant diseases differ, it is assumed that 43% of patients with installed dental implants experience peri-implant mucositis or 22% peri-implantitis. It is known that the main etiological factor in the development of peri-implant mucositis and peri-implantitis is the accumulation of plaque, just like in periodontal diseases. In addition to plaque, other risk factors such as smoking, diabetes, excessive occlusal loading of the implants and the patient's genetic predisposition to inflammation are mentioned.

In this paper, the impact of excessive occlusal loading on implants is presented as one of the possible risk factors for the occurrence of peri-implant diseases and conditions, as well as the impact on osseointegration. The impact of connecting the implant to natural teeth within the fixed-prosthetic dentures and the immediate load on the success and survival of the implant was also briefly discussed.

Key words: dental implant; occlusal overload; immediate load; osseointegration.

Sadržaj

1. UVOD	1
2. OKLUZIJSKA TRAUMA I NJEN UTJECAJ NA PERIIMPLANTATNA TKIVA.....	3
2.1. Oseointegracija.....	4
2.2. Periimplantatno zdravlje	5
2.2.1. Periimplantatni mukozitis i periimplantitis	6
2.2.1.1. Mikrobiologija.....	6
2.2.1.2. Periimplantatni mukozitis	7
2.2.1.3. Periimplantitis	8
2.2.1.4. Epidemiologija i prevalencija periimplantatnih bolesti	9
2.3. Utjecaj ortodontskih sila.....	11
2.4. Odgovor periimplantatne kosti na funkcijsko opterećenje.....	13
2.5. Pretjerano okluzijsko opterećenje na implantatima	13
2.6. Opterećenje i gubitak oseointegracije	16
2.7. Povezivanje implantata i zuba kao nosača fiksno-protetskih konstrukcija	18
2.8. Protetska terapija loše pozicioniranih implantata i komplikacije povezane s okluzijom.....	19
2.9. Imedijatno opterećenje implantata	20
3. RASPRAVA	24
4. ZAKLJUČAK	28
5. LITERATURA	30
6. ŽIVOTOPIS.....	34

Popis skraćenica

BoP – engl. bleeding on probing; hrv. krvarenje pri sondiranju

cN – centinjutn

FEA – engl. finite element analysis; hrv. analiza konačnih elemenata

IL-1 – interleukin-1

ISQ – engl. implant stability quotient; hrv. kvocijent stabilnosti implantata

mm – milimetar

PPD – engl. pocket probing depth; hrv. dubina sondiranja

RFA – engl. resonant frequency analysis; hrv. analiza rezonantne frekvencije

SLA – engl. sandblasted, large grit, acid-etched; hrv. površina implantata modificirana pjeskarenjem i jetkanjem

TPS – engl. titanium plasma sprayed; hrv. površina implantata modificirana plazmom

μm – mikrometar

με – mikroepsilon (izduženje)

3D - trodimenzionalni

1. UVOD

Nadoknada gubitka jednog, nekoliko ili svih zubi pomoću dentalnih implantata danas je sve zastupljenija te postepeno potiskuje klasično nadoknađivanje zuba fiksnim mostovima, odnosno mobilnim djelomičnim ili potpunim protezama. Kako se kroz vrijeme broj pacijenata koji u ustima imaju ugrađen jedan ili više implantata, razumno je pretpostaviti da će u budućnosti sve veći dio parodontološke terapije biti usmjeren prema liječenju, odnosno prevenciji periimplantatnih bolesti.

Prednosti terapije dentalnim implantatima su nadoknađivanje zuba bez potrebe za brušenjem susjednih zuba, podnošenje jačih žvačnih sila jer se sile prenose na kost za razliku od međučlana mosta ili djelomične/potpune proteze koje sile prenose na sluznicu bezubog dijela grebena čeljusti, bolja estetika, minimalno navikavanje pacijenta na strano tijelo u ustima te pružanje dugotrajnog rješenja uz pravilnu implantaciju i dobro održavanje oralne higijene.

Postoje, međutim, i rizični faktori koje treba razmotriti za svakog pacijenta, a koje doznajemo detaljnom medicinskom i stomatološkom anamnezom te analizom rendgenskih snimaka. Dugoročni rezultati su općenito lošiji kod pacijenata s parodontitisom te lošom oralnom higijenom. Faktori za koje se također smatra da mogu dovesti do neuspjeha terapije implantatima su pušenje, bruksizam, okluzijsko preopterećenje te podložnost pacijenta upali (IL-1) (1).

Rani neuspjesi kod implantata najčešće su biološki uvjetovani kao na primjer pregrijavanje kosti kod preparacije, kontaminacija i infekcija rane, kvalitativno i kvantitativno insuficijentna kost na mjestu implantacije te loša primarna stabilnost i prerano okluzijsko opterećenje što može spriječiti uspješnu oseointegraciju (1).

Kasni neuspjesi obično su mehaničke ili tehničke prirode (preopterećivanje, parafunkcije, lom implantata), a kod osoba sa saniranim parodontitisom češći su upalni procesi periimplantatnog tkiva.

Poznato je da je glavni etiološki čimbenik periimplantatnog mukozitisa i periimplantitisa, kao i kod gingivitisa te parodontitisa, akumulacija plaka na površini implantata, odnosno zuba.

Svrha ovog rada je istražiti i prikazati utjecaj okluzijskog preopterećenja implantata na periimplantatno tkivo kao jedan od čimbenika rizika nastanka periimplantatnih bolesti i stanja te utjecaju na oseointegraciju o čemu je u povijesti bilo mnogo rasprava i različitih zaključaka, a traje i danas.

2. OKLUZIJSKA TRAUMA I NJEN UTJECAJ NA PERIIMPLANTATNA TKIVA

2.1. Oseointegracija

Zarb i Albrektsson (1991) definirali su oseointegraciju kao proces gdje se postiže i zadržava klinički asimptomatska, rigidna fiksacija alopastičnog materijala u kosti tijekom funkcijskog opterećenja (2). Schroeder i sur. (1976, 1981, 1995) za opis ovog procesa upotrijebili su termin „funkcionalna ankiloza“ te navode da je za proces oseointegracije potrebna valjana primarna stabilnost implantata (2). Implantat se smatra oseointegriranim kada ne postoji progresivni relativni pomak između implantata i kosti s kojom je u direktnom kontaktu te ovo svojstvo zadržava tijekom opterećenja.

Odgovor domaćina na implantaciju jest upala kao odgovor na oštećenje tkiva. Krvne stanice zarobljene između površine implantata i kosti oslobađaju citokine, faktore rasta i diferencijacije (3). Upala je ujedno i signal tkivu za početak regeneracije; prvo, stara kortikalna kost se resorbira, drugo, trauma spongioze izaziva lokalno krvarenje te se formira ugrušak koji se zamjenjuje granulacijskim tkivom (urastanje krvnih žila, leukocita i mezenhimalnih stanica iz stijenki prepariranog kanala), treće, granulacijsko tkivo zamjenjuje rahlo vezivno tkivo, tzv. provizorni matriks te naposljetku nastaje osteoid u kojem se odlažu minerali hidroksiapatita u mreži kolagena okolo novostvorenih žilnih struktura. Tako započinje proces oseointegracije (2).

Kako je implantat malo širi u promjeru nego preparirani kanal u kosti, dolazi do tzv. *press-fit* efekta. Takvo stanje dovodi do kompresije mineralizirane kosti oko implantata uzrokujući mikrofrakture, krvne žile kolabiraju, smanjena je opskrba kosti krvlju i hranjivim tvarima te zbog toga ta tkiva postaju avitalna. Ta trauma koštanih i mekih tkiva pokreće proces cijeljenja što naposljetku dovodi do „ankiloze“ implantata s kosti, tj. oseointegracije (2).

Rano odlaganje kalcificiranog matriksa prati formiranje primarnog i spužvastog koštanog tkiva. Ove dvije vrste koštanog tkiva popunjavaju početni međuprostor između površine implantata i kosti. Iako slabijih mehaničkih karakteristika od sekundarnog koštanog tkiva zbog nepravilne orijentacije kolagenih vlakana, primarno i spužvasto koštano tkivo zajedno pružaju veliku rezistenciju na rano opterećenje implantata. Ranim stvaranjem primarnog koštanog tkiva nastaje biološka fiksacija, tj. sekundarna stabilnost implantata koja se razlikuje od primarne koja je isključivo mehanička, a počinje 10 do 14 dana nakon implantacije (3). Primarno koštano tkivo s vremenom se remodelira i zamjenjuje sa zrelim, sekundarnim koštanim tkivom koje postiže visoki

stupanj mineralizacije. Tri mjeseca nakon implantacije periimplantatna kost sastavljena je od mješavine trabekularnog i lamelnog koštanog matriksa (3).

Remodeliranje periimplantatne kosti nastavlja se pod utjecajem mehaničkog stresa i opterećenja. Tijekom remodelacije, novi osteoni okružuju implantat s uzdužnom osi orijentiranom paralelno na površinu implantata. Zrela kost oko implantata sadrži prostore srži s osteoklastima, osteoblastima, mezenhimalnim stanicama i krvnim ili limfnim žilama, a proteže se do jednog milimetra udaljenosti od površine implantata (3).

Različiti faktori mogu pojačati ili smanjiti sposobnost oseintegracije. Faktori koji pojačavaju oseintegraciju su dizajn implantata, topografija površine implantata, materijal, oblik, dužina, promjer i tretman površine implantata, stanje mjesta implantacije te intrinzična sposobnost cijeljenja, stabilnost implantata i opterećenje, lijekovi kao simvastatin i bisfosfonati (3).

Faktori koji mogu smanjiti oseintegraciju uključuju pretjeranu mobilnost implantata, pretjerani mikropomaci, nedovoljna poroznost površine implantata, terapija zračenjem, lijekovi kao ciklosporin A, metotreksat, varfarin i niskomolekularni heparin, nesteroidni protuupalni lijekovi, sistavne bolesti poput osteoporoze i reumatoidnog artritisa, nutritivski nedostaci, pušenje te bubrežna insuficijencija (3).

2.2. Periimplantatno zdravlje

Zdrava sluznica oko implantata klinički je karakterizirana odsustvom vidljivih znakova upale kao što su crvenilo i oticanje. Od kliničkih testova, test krvarenja pri laganom sondiranju (BoP, *bleeding on probing*) je negativan, dok raspon dubine sondiranja zdrave sluznice oko implantata nije strogo definiran.

Informacije o histološkim karakteristikama zdravog periimplantatnog tkiva dobivene su ponajviše iz pretkliničkih *in vivo* istraživanja (Araújo i Lindhe, 2018; Berglundh *i sur.* 2018) (5). Nakon ugradnje formira se transmukozni prolaz oko nadogradnje implantata. Sluznica grebena na tim mjestima prilagođava se novim funkcijskim zahtjevima te tako nastaje periimplantatna sluznica. Sluznica koja okružuje implantat i gingiva oko zuba imaju mnogo zajedničkih karakteristika (Berglundh *i sur.* 1991) (5). Oba tkiva obložena su keratiniziranim oralnim epitelom koji se

nastavlja u spojni epitel okrenut prema implantatu ili zubu. U vezivnom tkivu neposredno lateralno od ovog epitela vide se infiltrati upalnih stanica (neutrofili, makrofagi, B-stanice i T-stanice). Te stanice predstavljaju normalan nalaz u klinički zdravom tkivu i čine sastavni dio obrambenog sustava domaćina protiv bakterijskih produkata iz usne šupljine (5).

Različito od zuba, periimplantatna tkiva ne sadrže cement korijena ni parodontni ligament. U vezivnom tkivu periimplantatne sluznice, između marginalnog grebena kosti i spojnog epitela nema inserirajućih kolagenskih vlakana koja se vežu na implantat, a krvna opskrba je oskudnija nego u parodontnom tkivu (Araújo i Lindhe 2018; Berglundh i sur. 2018) (5). Iz navedenog, očekivano je da je sposobnost ograničavanja upale periimplantatnih tkiva manja nego kod parodontnih tkiva pa je i napredovanje bolesti brže.

2.2.1. Periimplantatni mukozitis i periimplantitis

2.2.1.1. Mikrobiologija

Kako je implantat objekt u usnoj šupljini čija se površina ne ljušti, podložan je formaciji biofilma, kao i zub. Već se za nekoliko trenutaka nakon implantacije na površini stvara pelikula na koju ubrzo adheriraju mikroorganizmi. Rani kolonizatori su gram-pozitivni koki i štapićasti mikroorganizmi. S vremenom biofilm postaje sve kompleksniji i bolje organiziran, a sastav će ovisiti o sastavu mikrobne flore cijele usne šupljine (6).

U ustima bezubih pacijenata, već nakon dva tjedna mikroflora u periimplantatnom sulkusu sastojala se većinom od gram-pozitivnih fakultativnih mikroorganizama koja je odgovarala onoj koju povezujemo s gingivnim zdravljem i gingivitisom. Kod jednog pacijenta s poviješću periimplantitisa, nakon četiri mjeseca u periimplantatnom sulkusu pronađen je visok udio gram-negativnih anaeroba i spiroheta (6).

Istraživanja sastava biofilma u periimplantatnom sulkusu kod djelomično ozubljenih pacijenata pokazala su da isti mikroorganizmi koji naseljavaju zaostale parodontne džepove, nakon tri mjeseca od implantacije mogu biti pronađeni i u periimplantatnom sulkusu (4). Ovo govori u prilog tome da je sastav mikroflora periimplantatnog sulkusa odraz mikrobiote koja je prisutna u usnoj

šupljini. Stoga, neliječeni parodontitis može biti rizični čimbenik za nastanak periimplantatnih bolesti jer omogućuje rano naseljavanje patogenih mikroorganizama u periimplantatnom sulkusu.

Iako mikrobna flora periimplantatnog mukozitisa i periimplantitisa odgovara sastavu one kod gingivitisa, odnosno parodontitisa, moguće su razlike u načinu na koji mikroorganizmi naseljavaju površinu implantata, odnosno zuba. Tako *Staphylococcus aureus* koji se obično ne povezuje s parodontnim bolestima, ima sposobnost naseljavati se na gotovo svaki biofilm na površini titanskog materijala (6). Infekcije medicinskih implantata slabo reagiraju na terapiju jer je biofilm dobro organiziran i otporan, a autolizin *Staph. aureusa* može u tome igrati važnu ulogu.

2.2.1.2. Periimplantatni mukozitis

Periimplantatni mukozitis podrazumijeva upalu mekih tkiva oko implantata bez gubitka periimplantatne kosti. Klinički vidljive karakteristike su slične kao i one kod gingivitisa, a to su oticanje i crvenilo. Ovi znakovi upale mogu biti skriveni pa je za procjenu prisutnosti periimplantatnog mukozitisa važno napraviti i test krvarenja pri sondiranju koji je u slučaju upale pozitivan.

Odgovor gingive i periimplantatne sluznice na dugotrajniju akumulaciju plaka analiziran je na pretkliničkim i kliničkim modelima. Pontoriero i sur. (1994) u istraživanje „eksperimentalni gingivitis kod čovjeka“ po modelu Löe i sur. (1965) uključili su 20 djelomično bezubih pacijenata sa saniranim uznapredovalim parodontitisom kojima su izgubljeni zubi nadoknađeni implantatima. Tijekom šest mjeseci nakon protetske rehabilitacije, pacijenti su bili uključeni u minuciozan program održavanja oralne higijene nakon čega su provedena klinička mjerenja količine plaka, dubine sondiranja (PPD), upale mekih tkiva, recesija i sastava biofilma. Zatim su tijekom tri tjedna uzdržani od bilo kakvih načina provođenja oralne higijene. Tijekom perioda od tri tjedna uočili su da sličan odgovor na bakterijski biofilm (upala i povećanje dubine sondiranja) nastaje oko zuba i implantata (5). Zitzman i sur. (2001) u sličnom eksperimentu pokazali su povezanost akumulacije plaka i nastanka upale mekih tkiva. Salvi i sur. (2012) izjavili su da se nakon ponovnog početka provođenja oralne higijene simptomi gingivitisa i periimplantatnog mukozitisa povlače (5).

Iz navedenog, vidljiva je velika sličnost u patofiziologiji periimplantatnog mukozitisa i gingivitisa gdje je plak glavni etiološki čimbenik na što domaćin jednako odgovara - upalom. Neliječeni

periimplantatni mukozitis može prijeći u periimplantitis kao što gingivitis može prijeći u paradontitis. Costa i sur. (2012) objavili su istraživanje u kojem je prikazano da neliječeni periimplantatni mukozitis u 44% slučajeva tijekom petogodišnjeg razdoblja prijeđe u periimplantitis stoga je dijagnoza, prevencija i liječenje periimplantatnog mukozitisa važan preduvjet za prevenciju periimplantitisa.

2.2.1.3. Periimplantitis

Periimplantitis je patološko stanje tkivnih struktura oko implantata povezano s plakom. Karakterizirano je upalom mekih tkiva nakon čega slijedi progresivan gubitak potporne kosti (Berglundh i sur. 2018; Schwarz i sur. 2018) (5). Uz dijagnostičke postupke navedene za otkrivanje periimplantatnog mukozitisa, za dijagnozu periimplantitisa potrebna je i procjena gubitka periimplantatne kosti na radiogramu. Kako je implantat histološki „srašten“ s okolnom kosti, mobilnost implantata nije prisutna sve do terminalne faze bolesti kada dolazi do potpunog gubitka oseointegracije pa tako mobilnost implantata nije dobar indikator ranog početka bolesti.

Različit izgled i morfologija okolne sluznice oko implantata kao i položaj implantata mogu prikriti kliničke znakove periimplantitisa, stoga je sondiranje ključan dio dijagnostike periimplantitisa. Krvarenje pri sondiranju (BoP), supuracija i dubina džepova (PPD) ≥ 6 mm te razina kosti ≥ 3 mm apikalnije od najkoralnijeg dijela intraosealnog dijela implantata objektivni su znakovi periimplantitisa (5).

Analizom brojnih radiograma uočeno je da je gubitak kosti oko implantata simetričan, tj. gubitak kosti prilično je jednak cirkumferencijalno. Oblik koštanog defekta može varirati ovisno o debljini oralnog, odnosno vestibularnog dijela alveolarnog grebena obzirom na poziciju implantata. Ako debljina kosti cirkumferencijalno premašuje debljinu lezije nastaje defekt u obliku kratera karakterističan za periimplantitis. Također, čini se da napredovanje lezije kod periimplantitisa ne prati linearni trend te je progresija bolesti brža nego ona kod paradontitisa (5).

Na biopsijskim uzorcima kod osoba s periimplantitisom razotkriveno je da periimplantatna sluznica sadrži ogromne infiltrate upalnih stanica. Sanz i sur. (1991) po uzorcima šest biopata kod pacijenata s periimplantitisom objavili su da je čak 65% površine vezivnog tkiva oko implantata

infiltrirano upalnim stanicama (5). U istraživanju na 12 ljudskih uzoraka s područja periimplantatnih lezija Berglundh i sur. (2004) primijetili su da sluznica oko lezije sadrži brojne plazma stanice, makrofage i limfocite. Također su uočili da upalni infiltrat redovito doseže tkivo apikalnije od epitela džepa te je bogat neutrofilnim granulocitima. Te stanice bile su prisutne u obliku infiltrata i na udaljenijim mjestima koja nisu u direktnom kontaktu s površinom implantata. U apikalnom dijelu lezije primijećeno je da je upaljeno vezivno tkivo u direktnom kontaktu s biofilmom na površini implantata (5).

Carcuac i Berglundh (2014) uspoređivali su lezije kod uznapredovalog parodontitisa i periimplantitisa na 80 pacijenata od kojih su 40 bili pacijenti s parodontitisom, a 40 s periimplantitisom. Histološkom analizom uočili su da su lezije kod periimplantitisa gotovo dva puta veće od onih kod parodontitisa. Nadalje, uočili su da se lezije kod periimplantitisa protežu apikalnije od epitela džepa te su znatno manje ograničene u apikalnom kao i u lateralnom smjeru nego one kod parodontitisa. Imunohistokemijskom analizom otkrili su da je gustoća plazma stanica, neutrofilnih granulocita i makrofaga također znatno veća kod lezija s periimplantitisom (5).

2.2.1.4. Epidemiologija i prevalencija periimplantatnih bolesti

Epidemiologija periimplantatnih bolesti podrazumijeva procjenu prevalencije i faktora rizika za nastanak bolesti u populaciji s rizikom. Epidemiološke spoznaje mogu stvoriti hipotezu o etiologiji i patogenezi bolesti te doći do novih saznanja za rješavanje i prevenciju zdravstvenog problema. Obzirom na rasprostranjenost implantološke terapije u svijetu, epidemiološki pristup liječenju i prevenciji periimplantatnih bolesti je opravdan.

Tomasi i Derks (2012) našli su značajne razlike u definiranju periimplantatnih bolesti, zbog toga u današnjoj dostupnoj literaturi postoje velike razlike o prevalenciji periimplantatnih bolesti (Derks i Tomasi, 2015) (7). Tek su u novoj klasifikaciji parodontnih i periimplantatnih bolesti i stanja iz 2017. godine jasno definirane razlike između periimplantatnog zdravlja, periimplantatnog mukozitisa i periimplantitisa.

Periimplantatno zdravlje klinički je obilježeno odsustvom krvarenja nakon nježnog sondiranja, odsustvom crvenila i otekline kao znakova upale dok dubina sondiranja nije toliko značajna zbog razlika u debljini sluznice u prednjem i stražnjem segmentu alveolarnog grebena. Berglundh i sur.

(2018) naglasili su da periimplantatno zdravlje može postojati i oko implantata s reduciranom razinom kosti (7, 8).

Periimplantatni mukozitis i periimplantitis zajednički su karakterizirani krvarenjem i/ili supuracijom pri nježnom sondiranju, povećanom dubinom sondiranja (ne mora biti prisutno kod periimplantatnog mukozitisa), no za razliku od periimplantitisa, kod periimplantatnog mukozitisa ne postoji gubitak potporne kosti. Gubitak kosti se procjenjuje radiološki (tablica 1) (8).

Tablica 1 Klinički parametri za procjenu periimplantatnog zdravlja, periimplantatnog mukozitisa i periimplantitisa

	zdravo	mukozitis	peri-implantitis
klinički znakovi upale	-	+	+
krvarenje i/ili supuracija pri nježnom sondiranju	-	+	+
povećanje dubine sondiranja	-	+/-	+
gubitak kosti	-	-	+

U meta-analazi Derks i Tomasi (2015) našli su da je prevalencija periimplantatnog mukozitisa i periimplantitisa 43%, odnosno 22%. Nedostatak ovih podataka je u tome što u istraživanjima nisu bili jasno definirani kriteriji za dijagnostiku periimplantatnih bolesti. U grupi nasumično izabranih ljudi prevalencija periimplantitisa je 15% (Derks i sur. 2016), odnosno 34% (Kordbacheh i sur. 2019). Za razliku od epidemioških istraživanja parodontitisa gdje je dob pacijenta u direktnoj korelaciji s bolešću, kod periimplantatnih bolesti rizik za nastanak bolesti povećava se s vremenom od trenutka implantacije. Očekivano je, stoga, da istraživanja s dužim *follow-up* periodima imaju veću prevalenciju za nastanak bolesti (Derks & Tomasi, 2015). Karlsson i sur. (2020) pokazali su u svom istraživanju da 42% pacijenata s dijagnosticiranim umjerenim ili uznapredovalim periimplantitisom nakon devet godina izgube implantat. U prospektivnom istraživanju koje je trajalo tri godine i četiri mjeseca Karlsson (2019) je objavio da 12 od 133 implantata kod devet pacijenata (od ukupno 70) budu izgubljena zbog napredovanja bolesti. Time je prikazana važnost rane dijagnoze, prevencije i valjane terapije periimplantatnih bolesti (7).

2.3. Utjecaj ortodontskih sila

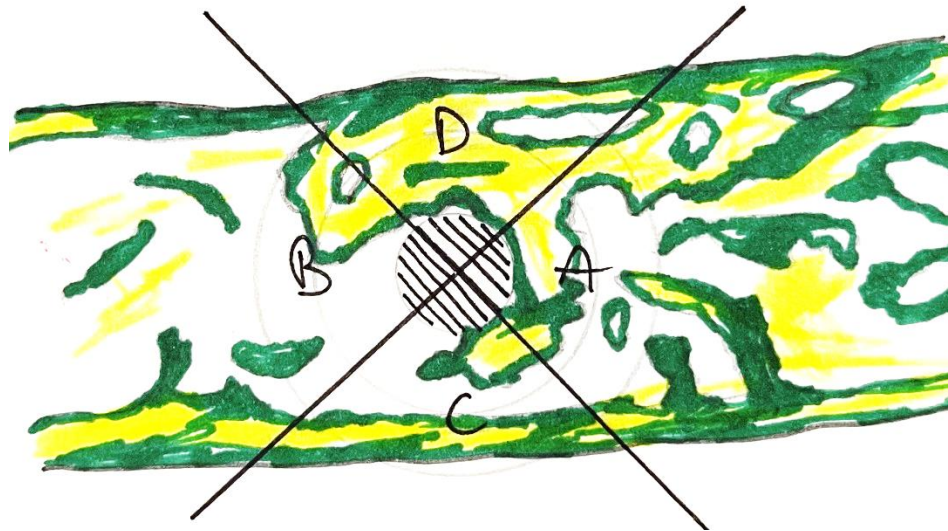
Endosealni implantati koriste se u ortodonciji kao sidrište kada postojeća denticija pacijenta ne pruža zadovoljavajuće. Kliničke (Turley i sur. 1988; Ödman i sur. 1988; Haanaes i sur. 1991; Ödman i sur. 1994) i eksperimentalne (Wehrbein & Diedrich 1993; Wehrbein i sur. 1996) studije pokazale su da oseointegrirani implantati pružaju dostatno i stabilno sidrište tijekom ortodontskog pomicanja zubi (9). Kako se u prošlosti okluzijsko preopterećenje često smatralo glavnim uzrokom gubitka implantata, studije s takvom pretpostavkom nisu navele točan iznos okluzijske sile koja djeluje na implantat, a što bi bio ključan podatak za tvrdnju.

Zbog toga su neki istraživači odlučili napraviti eksperiment tako što bi na implantat djelovali kontroliranim ortodontskim silama s poznatim iznosom i smjerom te promatrali utjecaj na periimplantatnu kost. Melsen i Lang (2001) proveli su istraživanje na odraslim jedinkama majmuna koristeći se metodom konačnih elemenata (FEA, *finite element analysis*) kako bi odredili reakciju tkiva oko implantata pod opterećenjem. Šestorici majmuna ekstrahirani su prvi i drugi donji premolari te drugi donji molari. Šest mjeseci nakon, na područje drugog donjeg premolara i drugog donjeg molara ugrađena su dva specijalno dizajnirana implantata. Nakon perioda od tri mjeseca na vrh implantata pričvršćena je četvrtasta žica s urezima koji su služili kao referentne točke za mjerenje pomaka implantata. Između žice i implantata postavljen je plosnati disk. Na disk su zavarene bukalne i lingvalne ekstenzije koje su pozicionirane tako da budu što bliže centru otpora implantata. Neposredno prije nego što su bukalne i lingvalne ekstenzije između dva implantata spojene oprugom, uzeti su otisci početnog stanja. Elektroničkim tenzometrom izmjerene su vrijednosti naprezanja između dva ureza blizu spoja žice s implantatom te između ureza pri vrhu ekstenzije žice. Mjerenja su ponovljena 11 tjedana nakon, odnosno na kraju eksperimenta. Smjer i iznos pomaka izmjeren je u sagitalnoj ravnini. Iznos sile koja je djelovala na svaki implantat kod pet majmuna u prosjeku je iznosila 100 do 300 cN dok je jedan majmun služio kao kontrola gdje implantati tijekom eksperimenta nisu bili izloženi djelovanju ortodontskih sila (10).

Na kraju eksperimenta majmuni su žrtvovani. Napravljeni su histološki preparati tako što su rezovi bili paralelni od koronalnog do apikalnog dijela implantata i obojeni su *fast green* bojom. Na preparatu je napravljena koordinatna mreža s tri koncentrične kružnice razdijeljene s četiri radijalne ekvidistalne linije s aksijalnom osi implantata kao središtem. Te linije podijelile su kružnice na

osam zona: dvije kompresijske zone (u smjeru djelovanja sile), dvije zone istezanja (suprotno od smjera djelovanja sile) i četiri zone smicanja (lateralno) (slika 1) (10).

Na povećanju puta 160, u uzorku je procijenjen udio resorptivnih lakuna te udio površine trabekularne kosti prekrivene osteoidom. Također, histomorfometrijskom analizom izmjerena je gustoća kosti u svakom kvadrantu. Za mjerenje stupnja oseointegracije periimplantatno tkivo na histološkom preparatu podijeljeno je s 32 radijalne linije, s polazištem u sredini implantata, u jednake dijelove gdje je izračunat udio kosti u direktnom kontaktu s površinom implantata (10).



Slika 1. Implantat u sredini označen iscrtkano. A – zona kompresije, B – zona tenzije, C i D – zone smicanja.

Nijedan od implantata nije izgubio oseointegraciju tijekom 11 tjedana djelovanja ortodontskih sila, no uočen je značajan utjecaj na pregradnju alveolarne kosti u blizini površine implantata. Apozicija kosti bila je najveća pri djelovanju sila između 3400 i 6600 $\mu\epsilon$ (*microstrain*). S druge strane, mjesta gdje je sila prelazila 6700 $\mu\epsilon$ ukupna pregradnja kosti rezultirala je smanjenom gustoćom kosti (10).

Ovo istraživanje jasno podržava teoriju da je apozicija kosti oko implantata biološki odgovor na mehaničko opterećenje kada je iznos sile ispod određene granice te da funkcijsko opterećenje može pojačati oseointegraciju.

2.4. Odgovor periimplantatne kosti na funkcijsko opterećenje

Berglundh i suradnici (2005) proučavali su promjene razine marginalne periimplantatne kosti nakon implantacije, spajanja nadogradnje i nakon funkcijskog opterećenja u usporedbi s implantatima koji su bili izuzeti opterećenja.

Nakon ekstrakcije svih mandibularnih premolara kod šest pasa, četiri implantata ugrađena su sa svake strane mandibule. Nakon tri mjeseca spojene su nadogradnje i započet je program kontrole plaka. Tri mjeseca nakon spajanja nadogradnje, fiksni protetski rad izrađen od zlatne legure cementiran je na maksilarne prekutnjake i očnjak. Također je cementiran na tri distalna implantata sa svake strane donje čeljusti. Četvrti, mezijalni implantat je izostavljen te je služio kao kontrola. Učinjene su standardizirane radiološke snimke svih implantata te su iste ponovljene nakon 10 mjeseci (11).

Radiološke snimke otkrile su da se najveći gubitak periimplantatne kosti odvija nakon implantacije i postavljanja nadogradnje dok razlike u razini marginalne kosti oko implantata pod funkcijskim opterećenjem i onih bez opterećenja nisu značajne (11).

Histološkom analizom uočeno je da implantati koji su bili uključeni u žvačnu funkciju tijekom 10 mjeseci imaju veću površinu izravnog kontakta kosti s površinom implantata (11).

Na temelju ovih rezultata čini se da funkcijsko opterećenje implantata pojačava oseointegraciju prije nego što bi moglo uzrokovati marginalni gubitak kosti. Svaki radiološki vidljiv gubitak kosti oko implantata bi, stoga, trebao biti smatran posljedicom periimplantitisa (9, 11).

2.5. Pretjerano okluzijsko opterećenje na implantatima

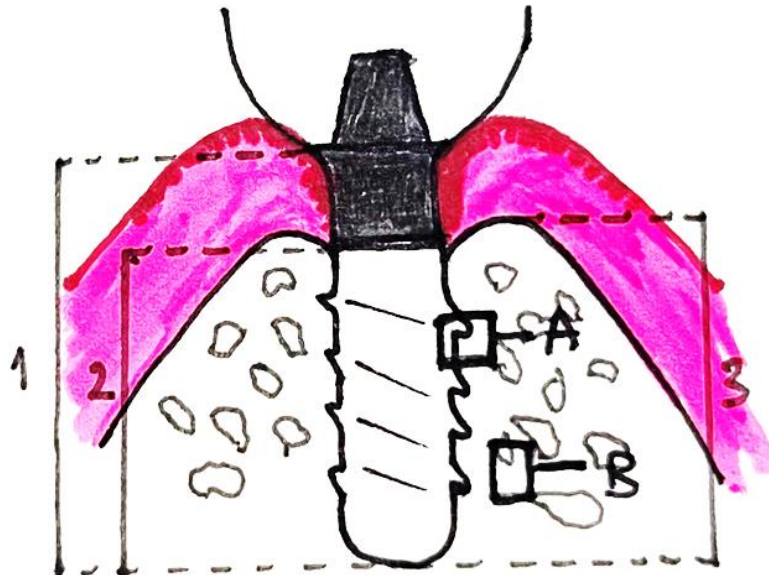
Učinak pretjeranog okluzijskog opterećenja na implantate izrađene od titana uz zdravu periimplantatnu sluznicu ispitivano je u istraživanju Heitz-Mayfield i sur. (2004). Kod šest pasa,

dva TPS (*titanium plasma sprayed*) implantata i dva SLA (*sandblasted, large grit, acid-etched*) implantata postavljena su obostrano na alveolarnom grebenu mandibule. Tri implantata odbačena su u inicijalnoj fazi cijeljenja te je ukupno evaluirano 45 implantata. Šest mjeseci nakon cijeljenja, na implantate na testnoj strani postavljene su krune od zlatne legure u supraokluziji kako bi se postiglo pretjerano opterećenje. Implantati kontrolne strane nisu bili u okluzijskom kontaktu sa zubima suprotne čeljusti. Tijekom istraživanja redovito je provođena kontrola plaka. Klinička mjerenja provedena su na početku istraživanja, mjesec, tri mjeseca i osam mjeseci nakon opterećenja. Uz klinička mjerenja učinjene su i radiološke snimke (12).

Rezultati nakon osam mjeseci pokazali su da su svi implantati bili oseointegrirani. Prosječna dubina sondiranja iznosila je $2,5 \pm 0,3$ mm kod implantata bez okluzijskog opterećenja, odnosno $2,6 \pm 0,3$ mm kod opterećenih implantata. Radiografski je izmjerena udaljenost između ramena implantata i ruba marginalne kosti koja je u prosjeku iznosila $3,6 \pm 0,4$ mm kod implantata kontrolne skupine, odnosno $3,7 \pm 0,2$ mm kod opterećenih implantata. Dobivene vrijednosti razlike između razine kosti kod preopterećenih implantata i onih bez opterećenja nisu statistički značajne (12).

Histološkom analizom utvrđeno je da prosječna vrijednost dodirne površine implantata i kost iznosi 73% u kontrolnoj skupini, odnosno 74% kod preopterećenih implantata (12).

Također, nije pronađena značajna razlika u gustoći kosti u izravnom kontaktu s površinom implantata i na 1 mm udaljenosti nakon osam mjeseci (9) (slika 2).



Slika 2. Skica histomorfometrijskog mjerenja. 1, duljina implantata = od baze implantata do ramena implantata; 2, udaljenost od baze implantata do najkoronalnije točke kontakta implantat-kost; 3, udaljenost od baze implantata do vrha marginalne kosti. A, postotak mineralizirane kosti u kontaktu s površinom implantata i B, na udaljenosti 1 mm od površine implantata.

Iz ovog eksperimenta zaključno je da pri zdravoj periimplantatnoj sluznici, okluzijsko preopterećenje tijekom osam mjeseci ne dovodi do smanjenja oseintegracije ni do gubitka marginalne kosti (9, 12).

U novijem istraživanju iz 2019. godine Lima i suradnici promatrali su utjecaj prevelikih sila pomoću protetskih rekonstrukcija u obliku privjesnih mostova tijekom šest mjeseci na različito tretirane površine implantata, a stabilnost implantata mjerena je pomoću frekvencijske analize rezonancije (RFA, *resonance frequency analysis*). Kod pet pasa izvađeni su svi mandibularni premolari te su nakon tri mjeseca zamijenjeni sa šest implantata (po tri sa svake strane čeljusti). Tri SLA i tri SLActive implantata. Nakon četiri tjedna izrađene su krunice i mostovi na sljedeći način: jedna krunica sa stabilnim okluzijskim kontaktima, jedan privjesni most dužine konzole 13,5 mm s prenatlaženim okluzijskim kontaktima te jedan implantat bez suprakonstrukcije, tj. bez

okluzijskog opterećenja. Vertikalna dimenzija povećana je za tri milimetra. Izmjerene su vrijednosti krvarenja pri sondiranju, razina pričvrstka te visina mukozne granice (13). RFA izmjeren je neposredno nakon implantacije te jednom tjedno tijekom trajanja pokusa. Radiološke snimke snimljene su na početku, četvrtog i 24-og tjedna (9, 13).

Nakon šest mjeseci, nisu uočene značajne razlike izmjerenih kliničkih parametara između dvaju navedenih tipa implantata (13).

Histološkom analizom otkriveno je da opterećeni SLA implantati pokazuju značajno veću gustoću periimplantatne kosti naprema drugim skupinama. Rano pretjerano okluzijsko opterećenje doprinijelo je porastu gustoće kosti kod SLA implantata, a komplikacije su bile više tehničke prirode. Olabavljanje vijka pojavilo se kod 13,3% implantata, a lom nadogradnje kod 23,3% (13).

Prosječni kvocijent stabilnosti implantata (ISQ, *implant stability quotient*) izračunat pomoću RFA iznosio je između 58 i 67 neposredno nakon implantacije te se zatim povećao na 74 do 78 u trenutku postave krunica (četiri tjedna nakon implantacije). Šest mjeseci nakon opterećenja vrijednosti ISQ iznosile su između 74 i 80, bez značajne razlike između funkcijski opterećenih, preopterećenih i implantata bez opterećenja (Lima i sur. 2019) (9).

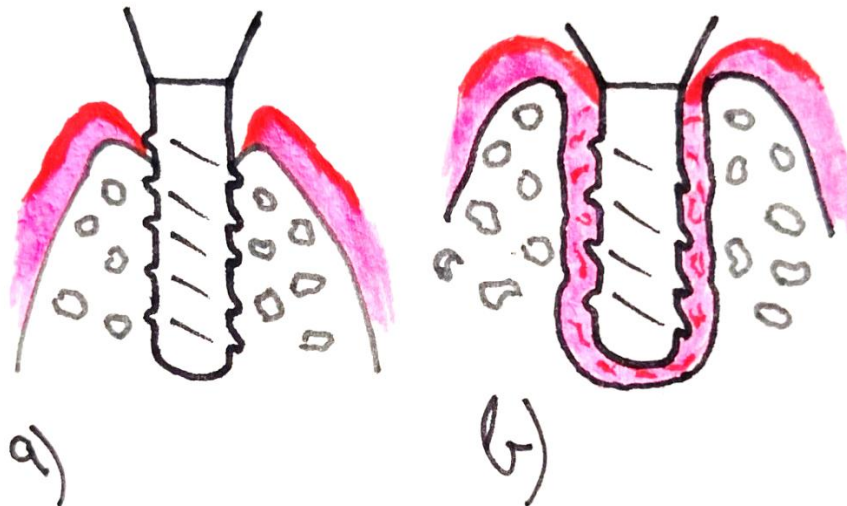
Zaključujemo da pretjerano okluzijsko opterećenje implantata putem privjesnih mostova ne dovodi do gubitka oseointegracije ili značajnih kliničkih, radioloških ili histoloških promjena, a komplikacije su pretežito tehničke prirode.

2.6. Opterećenje i gubitak oseointegracije

Isidor je 1996. godine objavio da pretjerano okluzijsko opterećenje može, u određenim okolnostima, dovesti do gubitka oseointegracije cijelom dužinom implantata i posljedično do mobilnosti implantata (14). U ovom pokusu kod četiri majmuna, u mandibuli je ugrađeno po pet implantata s automatskim navojem (*self-tapping*), po dva u stražnjem segmentu s obje strane i jedan u prednjem segmentu. U gornjoj čeljusti cementirana je udlaga na premolare i molare lijeve i desne strane. Šest mjeseci nakon, montiran je fiksno-protetski rad na dva implantata na jednoj strani mandibule koji je bio u supraokluzijskom kontaktu s udlagom gornje čeljusti (14). Svi protetski radovi zamijenjeni su tijekom eksperimenta te je novi rad uzrokovao lateralni pomak mandibule

tijekom okluzije te su sile djelovale više u lateralnom nego u aksijalnom smjeru. Na implantatima koji su služili kao nosači provođena je kontrola plaka: četkanje jednom tjedno i subgingivno čišćenje jednom mjesečno. Na preostalim implantatima nije provođena kontrola plaka te je dodatno postavljena pamučna ligatura kako bi se pojačano stvarao plak te posljedično nastao periimplantatni mukozitis, odnosno periimplantitis (Lindhe i sur. 1992; Lang i sur. 1993) (9). Nakon 18 mjeseci, kod pet od osam implantata s pretjeranim okluzijskim opterećenjem došlo je do gubitka oseointegracije s posljedičnom mobilnošću i vidljivom periimplantatnom radiolucencijom te formiranjem fibrozne kapsule oko implantata dok smanjenje razine marginalne kosti nije uočeno (14). Kod ostalih implantata, kod kojih je dozvoljena akumulacija plaka, nije primijećen gubitak oseointegracije, no radiološki je uočen gubitak marginalne kosti koji je u prosjeku iznosio 1,8 mm (14).

Iako pretjerano okluzijsko opterećenje može dovesti do gubitka oseointegracije stvaranjem fibrozne kapsule oko implantata, smanjena visina marginalne kosti oko implantata posljedica je periimplantitisa uzrokovanog plakom. Također, treba naglasiti da je kod onih implantata koji su izgubili oseointegraciju zbog djelovanja pretjeranih okluzijskih sila periimplantatna kost manje gustoće od one gdje je došlo do gubitka oseointegracije kao posljedice upale (9) (slika 3).



Slika 3. a) Oseointegrirani implantat s formiranim plakom. Razina marginalne kosti je ispod intraosealnog ruba implantata. b) Implantat pod utjecajem pretjeranog okluzijskog opterećenja s

potpunim gubitkom oseintegracije i formiranom fibroznom kapsulom uzduž cijele dužine implantata. Visina marginalne kosti ostala je nepromijenjena.

2.7. Povezivanje implantata i zuba kao nosača fiksno-protetskih konstrukcija

Prilikom protetske rehabilitacije pacijenta često je broj preostalih zubi neadekvatan za izradu fiksno-protetskog rada, posebice u stražnjem segmentu. Nadoknada gubitka stražnjih zuba uspješno se provodi implanto-protetskom terapijom. Postavlja se pitanje je li potrebno svaki izgubljeni zub nadoknađivati implantatom ili je moguća izrada mostne konstrukcije povezivanjem implantata s preostalim zubima (npr. nadoknađivanje drugog premolara i prvog molara implantatom na mjestu prvog molara i brušenjem prvog premolara). Također, anatomske strukture kao maksilarni sinus ili mandibularni kanal često onemogućavaju postavu dovoljnog broja implantata za izradu proteze (15). Mnogi kliničari smatraju da povezivanje implantata kao rigidne jedinice sa zubom koji zbog parodonta ima fiziološku pomičnost nije preporučljivo te može dovesti do komplikacija kao što je intruzija korijena zuba nosača.

Međutim, brojna istraživanja pokazala su da takva vrsta povezivanja nema nikakvih štetnih učinaka na zub nosač usprkos različitim biomehaničkim karakteristikama zuba i implantata.

In vivo mjerenja sila tijekom žvakanja rađena su na 10 tročlanih mostova kod pet pacijenata. Svaki od pet pacijenata imao je u mandibuli dva tročlana mosta; kod jednog su nosači bili dva implantata dok je kod drugog jedan nosač bio implantat, a drugi nosač zub. Nije pronađena značajna razlika iznosa sila koje su djelovale na dva različita tipa nosača tijekom funkcije, odnosno oba nosača su dijelila opterećenje bez štetnog utjecaja na jednog od nosača (Rangert i sur. 1991, 1995; Gunne i sur 1997) (9, 15).

Kod 843 pacijenata liječenih u privatnoj praksi sa 1206 fiksno-protetskih radova nošenih kombinacijom zub-implantat koristeći se s ukupno 3096 implantata čija je suprastruktura bila učvršćena vijkom, nakon 3-14 godina u funkciji, prijavljeno je samo devet slučajeva s intruzijom kao komplikacijom. Svih devet komplikacija bili su tehničke prirode, odnosno povezani sa lomom ili gubitkom vijka (Fugazzotto i sur. 1999) (16).

U desetogodišnjem kontroliranom randomiziranom prospektivnom istraživanju (Gunne i sur. 1999) na 23 pacijenata s preostalim mandibularnim prednjim zubima, svaki pacijent dobio je dva tročlana mosta (jedan sa svake strane mandibule) gdje je na jednoj strani bio nošen na dva implantata, a na drugoj nošen jednim implantatom i jednim zubom. Distribucija ovih dvaju vrsta povezivanja bila je nasumična u svakoj čeljusti. Pratila se uspješnost i mehaničke komplikacije implantata te promjene visine marginalne kosti oko implantata. Rezultati istraživanja nisu pokazali nikakav negativan utjecaj povezivanja implantata i zuba kao nosača fiksno-protetskog rada na desetogodišnju uspješnost naprema radovima nošenim na dva implantata (9). Povezivanje implantata i zuba fiksnom konstrukcijom preporučljivo je, dakle, u mandibuli kada situacija to zahtijeva.

Lundgren i Laurell (1994) predstavili su biomehaničke aspekte fiksno-protetskih radova nošenih kombinacijom implantat-zub. Opseg, trajanje, frekvencija, distribucija i smjer žvačnih sila utječu na protetski rad i bataljak, odnosno nadogradnju implantata. Okluzijske sile ne smiju prelaziti granicu opterećenja mostne konstrukcije i podležućih bataljaka te okolnog potpornog tkiva. Pažljiva procjena dimenzija i dizajna bilo kakvih privjesaka mosta od iznimne je važnosti. Kako je implantat u kosti nepomičan, a zub ima fiziološku pomičnost unutar parodontne pukotine, zagovarana je izrada rigidnih konstrukcija (17).

Pomičnost bataljka prirodnog zuba utječe na kapacitet opterećenja mosta kada su u pitanju konstrukcije velikog raspona (duljina međučlana 24 mm i više). Kada se konstrukcija optereti, primijećen je angularni pomak krune na implantatu od 50 μm , zajedno sa savijanjem mosta zub ima apikalni otklon od 50 μm te je opterećenje podijeljeno između dva nosača (9).

Kod mostova manjeg raspona (duljina međučlana do 12 mm) angularni pomak krune na implantatu i rigidna konstrukcija ne mogu uzrokovati apikalni otklon na zubu nosaču te će cjelokupno opterećenje nositi implantat. Iz prijašnje navedenog znamo da implantat može podnositi velika opterećenja bez slabljenja oseointegracije (9).

2.8. Protetska terapija loše pozicioniranih implantata i komplikacije povezane s okluzijom

Iako ne postoje dokazi da malpozicija implantata i neaksijalno okluzijsko opterećenje utječu na gubitak oseointegracije ili smanjenje visine marginalne kosti, postoje brojne komplikacije koje su

više tehničke prirode. Odlamanje keramike, popuštanje vijka nadogradnje pa čak i pucanje intraosealnog dijela implantata moguće su posljedice loše pozicioniranih implantata ili pretjeranih kosih, neaksijalnih okluzijskih sila (18).

Uzrok malpozicije implantata može biti kirurški vođena implantacija gdje se implantat postavlja ondje gdje ima dovoljno koštanog volumena ili loše planiranje protetske suprastrukture te nedostatak komunikacije između kirurga i protetičara.

Malpozicija implantata može dovesti do estetskih ili mehaničkih komplikacija. Estetske komplikacije mogu se očitovati kao nedostatak keratinizirane sluznice, neprirodan izgled kontura periimplantatne sluznice koje su manje ili više izražene te devijacija ili smanjena visina papile koje u konačnici rezultiraju ukupno manje estetskim radom. Često se loša pozicija implantata kompenzira izradom individualnih nadogradnji što može povećati cijenu te produljiti tijek terapije (18).

Mehaničke komplikacije kao lom ili olabavljanje vijka nadogradnje ili pucanje intraosealnog dijela implantata najčešće se povezuju sa silama poluge koje stvaraju moment u slučajevima kada je točka okluzijskog opterećenja previše udaljena od aksijalne osi implantata, tj. pozicija implantata koji zamjenjuje korijen i suprastrukture koja nadoknađuje krunu zuba nisu u skladu.

Kao što je navedeno ranije, nema dokaza da ovakav smjer sila negativno utječe na oseointegraciju. Međutim, pretjerano okluzijsko opterećenje može dovesti do katastrofalnih neuspjeha tehničke prirode te se stoga može smatrati važnim faktorom preživljenja implantata u ustima. Zbog toga je komunikacija između kirurga i protetičara neizostavan dio valjanog planiranja implanto-protetske terapije. Zadaća kirurga je postaviti implantat na optimalno mjesto na alveolarnom grebenu koje je protetski vođeno te nadoknaditi koštanu masu ako je to potrebno, dok je zadaća protetičara dizajnirati krunu ili most koji će dugotrajno obavljati svoju funkciju u ustima te štititi implantat od kosih i savojnih sila.

2.9. Imedijatno opterećenje implantata

Kako su suvremeni zahtjevi pacijenata takvi da trajanje rehabilitacije bude što kraće, postavljanje suprastrukture i definitivnog protetskog nadomjeska odmah nakon postavljanja implantata ili

unutar 48 sati od implantacije postaje sve popularnije za razliku od konvencionalnog načina gdje se implantat opterećuje nakon tri od šest mjeseci od implantacije kada se smatra da je cijeljenje završeno i implantat je u potpunosti oseointegriran.

Imedijatno opterećenje implantata podrazumijeva uspostavljanje okluzijskog kontakta suprastrukture prije početka procesa oseointegracije (19). To znači da je implantat opterećen prije nego što je periimplantatno tkivo (sluznica i potporna kost) zacijelilo te nije u potpunosti oseointegriran (Gapski i sur. 2003; Merli i sur. 2020) (20).

Konvencionalna tehnika zagovara cijeljenje implantata bez opterećenja jer se smatralo da rano opterećivanje dovodi do pomaka i sprječava oseointegraciju. U sustavnom preglednom radu Pitondo, da Silva i Kassis (2021) istraživali su uspješnost i stupanj preživljenja imedijatno opterećenih implantata u usporedbi s konvencionalnom tehnikom kasnog opterećenja (10). Na temelju 135 prikupljenih članaka prikazali su da je uspješnost imedijatno opterećenih implantata usporediva s onom kod kasno opterećenih implantata sve dok se prilikom implantacije prate određene smjernice. Faktori koji utječu na uspješnost su opće stanje i navike pacijenta, kirurška tehnika i iskustvo operatera, tip implantata, dobar plan terapije te protetska konstrukcija (19). Imedijatno opterećenje indicirano je kod implantacije s visokim momentom sile (*torque*), dobrom kvalitetom i dostatnim volumenom kosti te kod pacijenata bez bruksizma. Iako je poznato da pušenje ima negativan utjecaj na oseointegraciju, ne može se sa sigurnošću dokazati značajan utjecaj na uspješnost ove tehnike (19, 22).

Neka istraživanja objavila su da imedijatno opterećeni implantati imaju kraće vrijeme preživljenja od onih ugrađenih konvencionalnom tehnikom. Čini se da je u tim slučajevima visoki *torque* bio preduvjet za uspješnu proceduru (19).

Kod imedijatno opterećenih, singularnih implantata u prednjem segmentu, praćena je uspješnost 24 implantata kod 24 pacijenata. Odmah nakon implantacije i šivanja režnja, cementirani su provizoriji izrađeni od akrilatne smole. Šest mjeseci nakon, cementirane su trajne krunice. Nakon godinu dana, 23 od 24 implantata pokazivalo je uspješnu oseointegraciju (23).

U randomiziranom nasumičnom pokusu u kojem je sudjelovalo 158 pacijenata s bezubim donjim čeljustima kojima je ugrađen implantat u medijanoj liniji mandibule, prvu skupinu činilo je 81 pacijenata gdje je implantat bio imedijatno opterećen pokrovnom protezom, dok je kod ostalih 77

pacijenata implantat bio opterećen nakon mjesec dana. Nakon 24 mjeseca devet implantata je odbačeno u prvoj skupini (svi unutar prva tri mjeseca nakon opterećenja), dok u drugoj skupini jedan, i to prije opterećenja, u procesu cijeljenja. Analizom rezultata pomoću *Fisher exact test-a* utvrđena je itekako statistički značajna razlika u preživljenju imedijatno opterećenih implantata i onih s odgođenim opterećenjem ($p = 0,019$). Dakle, imedijatno opterećenje singularnih implantata u donjoj bezuboj čeljusti treba razmatrati samo u iznimnim situacijama (24).

U prospektivnoj studiji na šest pacijenata, prosječne dobi od 56 godina, sa vrlo opsežnom resorpcijom alveolarnog grebena mandibule, osam mjeseci nakon augmentacije kosti autogenim transplantatom s kalvarije, ugrađeno je tri do četiri implantata koji su imedijatno opterećeni pokrovnim protezama. Pacijenti su praćeni radiološki i klinički. Nakon 1-3 godine praćenja svi implantati bili su oseointegrirani s preživljenjem od 100%, odnosno s uspješnošću od 95,7% (25).

Kod šest pacijenata nakon augmentacije kosti alveolarnog grebena maksile pomoću Le Fort I osteotomije i autogenim transplantatom kosti zdjelice, četiri do pet mjeseci nakon, ugrađeno je 50 implantata (sedam do deset po pacijentu) koji su imedijatno opterećeni protezom retiniranom vijcima. Pacijenti su praćeni klinički i radiološki tijekom 24 mjeseci. Dva implantata su izgubljena dva mjeseca nakon opterećenja s ukupnim preživljenjem od 96%. Gubitak marginalne kosti kod šest implantata iznosio je $> 1,7$ mm s ukupnom uspješnošću od 84% (26).

Daljnje studije pokazale su da je uspješnost imedijatno opterećenih implantata usporediva s onom kod konvencionalne tehnike ako se pridržava određenih smjernica kao što su kontrola parafunkcija pacijenta, kvaliteta i kvantiteta kosti. Prilikom kirurškog postupka vrlo je važno postići dobru primarnu stabilnost implantata koja se smatra ključnom za uspjeh ove tehnike (19, 22).

Ovisno o karakteristikama implantata, određeni implantati pokazuju bolje rezultate s obzirom na mikro i makro površinu. Priprema površine implantata jetkanjem ili pjeskarenjem ubrzava oseintegraciju. Bolje rezultate pokazuju konični implantati s većom gustoćom navoja, dužine ≥ 10 mm i promjera $\geq 3,75$ mm. Broj implantata u djelomično bezuboj čeljusti trebao bi biti jednak broju zubi koji se nadoknađuje dok je za gornju bezubu čeljust preporučljivo šest do osam implantata, odnosno minimalno tri do četiri za donju bezubu čeljust. Čvršće veze između implantata i proteze također su preporučljive (19).

S obzirom na dizajn protetske suprastrukture, one bi trebale biti dizajnirane tako da na implantat ne djeluju sile poluge, okluzalne plohe bi trebale biti manje površine, a za singularne implantate, krunica treba biti bez okluzijskih kontakata u položaju maskimalne interkuspidacije kako bi se izbjeglo preopterećenje (19). Također treba izbjegavati preopterećenje da bi se umanjili mikropomaci implantata. Na 3D modelu djelomično bezube gornje čeljusti, metodom konačnih elemenata izračunati su mikropomaci implantata s obzirom na vrstu legure od koje je izrađena suprastruktura. Iako svi implantati pokazuju mikropomake kada na njih djeluje sila, suprastrukture izrađene od titanske legure pokazuju nešto manje mikropomake od onih izrađenih od kobalt-krom legura (27).

3. RASPRAVA

Navodi se da su neke studije u prošlosti sugerirale da je okluzijsko preopterećenje glavni uzrok gubitka implantata, ali nije precizirano koliko se opterećenje zaista smatra kritičnim. Kako bi istražili utjecaj kontroliranih ortodontskih sila na periimplantatnu kost, Melsen i Lang (2001) proveli su eksperiment na odraslim majmunima koristeći metodu konačnih elemenata (FEA). Eksperiment je pokazao da su implantati bili stabilni i da nije došlo do gubitka oseointegracije tijekom 11 tjedana djelovanja ortodontskih sila (9, 10).

Histološki preparati pokazali su pregradnju alveolarne kosti u blizini površine implantata. Utvrđeno je da je apozicija kosti bila najizraženija kada su sile djelovale unutar određenog raspona, između 3400 i 6600 $\mu\epsilon$ dok su sile iznad tog raspona rezultirale smanjenom gustoćom kosti. Ovi nalazi podupiru teoriju da je biološki odgovor kosti na mehaničko opterećenje apozicija, te da funkcionalno opterećenje može pojačati oseointegraciju (9, 10).

Rezultati studije Berglundha i suradnika (2005) pokazali su da se najveći gubitak periimplantatne kosti dogodio nakon implantacije i spajanja nadogradnje. Međutim, razlike u razini marginalne kosti oko implantata pod funkcijskim opterećenjem i onih bez opterećenja nisu bile značajne. Histološkom analizom utvrđeno je da implantati koji su bili izloženi žvačnoj funkciji tijekom 10 mjeseci imali veću površinu izravnog kontakta kosti s površinom implantata (11).

Na temelju ovih rezultata, studija sugerira da funkcijsko opterećenje implantata potiče oseointegraciju prije nego što bi moglo dovesti do smanjenja razine marginalne kosti.

Jedino je Isidor (1996) pokazao da pretjerano okluzijsko opterećenje implantata može rezultirati gubitkom oseointegracije uzduž cijele dužine intraosealnog dijela implantata sa stvaranjem fibrozne kapsule (9, 14).

Rezultati istraživanja pokazali su da je kod pet od osam implantata koji su bili izloženi pretjeranom okluzijskom opterećenju došlo do gubitka oseointegracije, što je rezultiralo mobilnošću implantata i formiranjem fibrozne kapsule oko njih. Kod preostalih implantata, na kojima je dozvoljena akumulacija plaka, nije primijećen gubitak oseointegracije, ali je zabilježen gubitak marginalne kosti. Stoga, svaki radiološki vidljiv gubitak periimplantatne kosti trebao bi se smatrati posljedicom periimplantitisa (9, 14).

Kod povezivanja implantata i prirodnog zuba kao nosača fiksne protetske konstrukcije čini se da je sigurnije više opteretiti implantat nego zub jer implantat dobro podnosi velika opterećenja bez

utjecaja na oseintegraciju ili visinu marginalne kosti dok kod zuba postoji opasnost od intruzije kao komplikacije (16). Povezivanjem implantata i zuba kao nosača smanjuje se potreba za dodatnim implantacijama, a time se smanjuje i cijena terapije. Komplikacije vezane za implantat izložen pretjeranim okluzijskim silama više su tehničke nego biološke prirode kao što su oštećenje ili olabavljanje suprastrukture te lom intraosealnog dijela implantata kao najteže komplikacije.

Biomehanički aspekti takvih fiksno-protetskih radova također su važni, a faktori kao što su jačina, trajanje, frekvencija, distribucija i smjer žvačnih sila trebaju biti uzeti u obzir prilikom dizajniranja mosta. Pažljiva procjena dimenzija i dizajna privjeska mosta je ključna, a izradom rigidnih konstrukcija smanjuje se vjerojatnost intruzije zuba (9, 15, 16, 17).

Loša pozicija implantata i nepravilno usmjerene okluzijske sile mogu dovesti do različitih komplikacija, iako ne utječu na gubitak oseintegracije ili smanjenje visine marginalne kosti. Komplikacije su uglavnom tehničke prirode i uključuju odlamanje keramike, olabavljenje vijka nadogradnje ili čak pucanje intraosealnog dijela implantata (18).

Estetske komplikacije mogu uključivati nedostatak keratinizirane sluznice, neprirodan izgled periimplantatne sluznice ili odstupanja u obliku i visini papile te posljedično manje estetskim rezultatom. Loša pozicija implantata često zahtijeva izradu individualnih nadogradnji, što može povećati troškove i trajanje terapije (18).

Komunikacija između kirurga i protetičara ključna je za uspješno planiranje implanto-protetskog tretmana. Kirurg treba postaviti implantat na optimalno mjesto na alveolarnom grebenu u skladu s protetskim smjernicama, dok je uloga protetičara osigurati dizajn krune ili mosta koji će dugoročno funkcionirati i pružiti zaštitu implantatu od neprikladnih okluzijskih sila (18).

Iz rezultata navedenih istraživanja i sustavnih preglednih radova čini se da konvencionalan način opterećenja implantata nakon tri do šest mjeseci u mandibuli, odnosno pet do šest mjeseci u maksili od trenutka implantacije nije superiorniji u odnosu na imedijatno opterećenje. Tehnikom imedijatnog opterećenja pacijent ne mora prolaziti kroz moguće psihičke i socijalne probleme povezane s bezubošću, posebno kod nedostatka zuba prednjeg segmenta. Pacijentu omogućuje trenutačnu funkciju i estetiku, bolje cijeljenje mekih tkiva, lakše privikavanje nego na privremenu mobilnu protezu te ujedno i bolje prihvaćanje terapije. Također, nema potrebe za ponavljanjem operacijskog zahvata zbog prikazivanja implantata kao kod dvofazne tehnike pa je tehnika za

pacijenta ugodnija i brža. Kako su Berglundh i sur. (2005) u svom pokusu histološkom analizom prikazali da implantati pod funkcijskim opterećenjem imaju bolju oseointegraciju od onih neopterećenih, možemo očekivati da ako se implantat pravilno imedijatno optereti, uz dobru primarnu stabilnost, oseointegracija može biti i ubrzana (20, 21, 22).

Visoki moment sile (*torque*) i postizanje dobre primarne stabilnosti implantata tijekom kirurškog postupka smatraju se ključnim za uspjeh tehnike imedijatnog opterećenja (19).

Protetska suprastruktura treba biti dizajnirana tako da ne stvara sile poluge na implantat. Okluzijske plohe trebaju biti manje površine, a kod singularnih implantata u prednjem segmentu krunica treba biti bez okluzijskih kontakata u položaju maksimalne interkuspidacije i prilikom kretnji kako bi se smanjili mikropomaci intraosealnog dijela implantata (19, 23, 27).

4. ZAKLJUČAK

Pretjerano okluzijsko opterećenje implantata mora daleko premašivati iznose sila koje normalno nastaju u ustima prilikom funkcije i parafunkcije da bi se uočio negativan utjecaj na oseintegraciju. Odnosno, sile unutar fizioloških granica pozitivno utječu na proces oseintegracije kao i apoziciju i povećanje gustoće periimplantatne kosti. Marginalni gubitak kosti oko implantata stoga nikad ne smijemo pripisivati pretjeranom okluzijskom opterećenju nego uvijek upalnom procesu povezanim s plakom. Posljedice preopterećenja uglavnom su olabavlivanje suprastrukture, lom vijka te rijetko lom intraosealnog dijela implantata, a pravilnim oblikovanjem protetske konstrukcije treba izbjegavati stvaranje sila poluge u čemu bitno pomaže i pravilna ugradnja implantata. Imedijatno opterećenje unazad nekoliko godina pokazao se kao siguran izbor tehnike ukoliko se postigne dobra primarna stabilnost implantata. Stoga, strah od preopterećivanja ili ranog i imedijatnog opterećivanja implantata s biološkog gledišta čini se da nije opravdan.

5. LITERATURA

1. Wolf HF, Rateitschak KH, Rateitschak-Plüss EM. Parodontologija: Stomatološki atlas. 3. prerađeno i prošireno izdanje, ur. hrvatskog izdanja Plančak D. Jastrebarsko: Naklada Slap; 2009.
2. Lindhe's Clinical Periodontology and Implant Dentistry. 7th ed. Berglundh T, Giannobile WV, Lang NP, Sanz M, editors. In: Lang NP, Berglundh T, Bosshardt DD, editors. Osseointegration. John Wiley & Sons Ltd; 2022. p. 103-15.
3. Mavrogenis AF, Dimitriou R, Parvizi J, Babis GC. Biology of implant osseointegration. *J Musculoskelet Neuronal Interact.* 2009;9(2):61-71.
4. Lindhe's Clinical Periodontology and Implant Dentistry. 7th ed. Berglundh T, Giannobile WV, Lang NP, Sanz M, editors. In: Curtis M, Heitz-Mayfield L, Sanz M, editors. Periodontal and Peri-Implant infections. John Wiley & Sons Ltd; 2022. p. 196-231.
5. Lindhe's Clinical Periodontology and Implant Dentistry. 7th ed. Berglundh T, Giannobile WV, Lang NP, Sanz M, editors. In: Berglundh T, Lang NP, Lindhe J editors. Peri-Implant Mucositis and Peri Implantitis. John Wiley & Sons Ltd; 2022. p. 491-502.
6. Dental Implant Complications: Etiology, Prevention, and Treatment. 2nd ed. Froum SJ editor. In: Lang NP, Tonetti MS, editors. Peri-implantitis: etiology, pathogenesis, prevention, and therapy. Wiley; 2015. p. 170-86.
7. Lindhe's Clinical Periodontology and Implant Dentistry. 7th ed. Berglundh T, Giannobile WV, Lang NP, Sanz M, editors. In: Berglundh T, Lang NP, Lindhe J editors. Epidemiology of Peri-Implant Diseases. John Wiley & Sons Ltd; 2022. p. 160-71.
8. Berglundh T, Armitage G, Araujo MG, Avila-Ortiz G, Blanco J, Camargo PM, Chen S, Cochran D, Derks J, Figuero E, Hämmerle CHF, Heitz-Mayfield LJA, Huynh-Ba G, Iacono V, Koo KT, Lambert F, McCauley L, Quirynen M, Renvert S, Salvi GE, Schwarz F, Tarnow D, Tomasi C, Wang HL, Zitzmann N. Peri-implant diseases and conditions: Consensus report of workgroup 4 of the 2017 World Workshop on the Classification of Periodontal and Peri-Implant Diseases and Conditions. *J Clin Periodontol.* 2018;45(20):S286-S291.
9. Lindhe's Clinical Periodontology and Implant Dentistry. 7th ed. Berglundh T, Giannobile WV, Lang NP, Sanz M, editors. In: Berglundh T, Lang NP, Lindhe J editors. Trauma from occlusion. John Wiley & Sons Ltd; 2022. p. 307-27.

10. Melsen B, Lang NP. Biological reactions of alveolar bone to orthodontic loading of oral implants. *Clinical Oral Implant Research*: Munksgaard; 2001.
11. Berglundh T, Abrahamsson I, Lindhe J. Bone reactions to longstanding functional load at implants: An experimental study in dogs. *Journal of Clinical Periodontology*: Blackwell Munksgaard; 2005.
12. Heitz-Mayfield LJ, Schmid B, Lang NP *et al.* Does excessive occlusal load affect osseointegration? An experimental study in the dog. *Clinical Oral Implants Research*: Blackwell Munksgaard; 2004.
13. Lima LA, Bosshardt DD, Lang NP *et al.* Excessive occlusal load on chemically modified and moderately rough titanium implants restored with cantilever reconstructions. An experimental study in dogs. *Clinical Oral Implants Research*; 2019.
14. Isidor F. Loss of osseointegration caused by occlusal load of oral implants: A clinical and radiographic study in monkeys. *Clinical Oral Implant Research*: Munksgaard; 1996.
15. Lindh T, Gunne J, Danielsson S. Rigid connections between natural teeth and implants: a technical note. *Int J Oral Maxillofac Implants*. 1997;12(5):674-8.
16. Fugazzotto PA, Kirsch A, Ackermann KL, Neuendorff G. Implant/tooth-connected restorations utilizing screw-fixed attachments: a survey of 3,096 sites in function for 3 to 14 years. *Int J Oral Maxillofac Implants*. 1999;14(6):819-23.
17. Lundgren D, Laurell L. Biomechanical aspects of fixed bridgework supported by natural teeth and endosseous implants. *Periodontol 2000*. 1994;4:23-40.
18. Dental Implant Complications: Etiology, Prevention, and Treatment. Froum SJ editor. In: Taylor TD, editor. *Prosthetic treatment of the malpositioned implant and implant occlusal complications*. John Wiley & Sons Ltd. 2010. p. 379-87.
19. Pitondo RJ, Silva ASF da, Kassis EN. Immediate load implants: systematic review of the major technical and patient comfort approaches. *MedNEXT [Internet]*. 2021 Dec. 16 [cited 2023 Jun. 17];2(5). Available from: <https://mednext.zotarellifilhoscientificworks.com/index.php/mednext/article/view/102>
20. Dental Implant Complications: Etiology, Prevention, and Treatment. 2nd ed. Froum SJ editor. In: Ganeles J, Grossberg D, editors. *Complications related to immediately loaded dental implants*. Wiley; 2015. p. 495-533.

21. Flanagan D, Fisher A, Ciardiello C, Moreno V, Pierce D, Uvalic A, Winsor J, Rubano M, Howard E, Lykotrafitis G. A Theoretical Iteration for Predicting the Feasibility for Immediate Functional Dental Implant Loading. *J Oral Implantol.* 2021 Aug 1;47(4):310-7.
22. Vogl S, Stopper M, Hof M, Theisen K, Wegscheider WA, Lorenzoni M. Immediate occlusal vs nonocclusal loading of implants: A randomized prospective clinical pilot study and patient centered outcome after 36 months. *Clin Implant Dent Relat Res.* 2019 Aug;21(4):766-74.
23. Rai S, Rai A, Kumar T, Kumari M, Somanna MK, Bandgar S. Immediately Loaded Single Unit Dental Implants: A Clinical Study. *J Pharm Bioallied Sci.* 2020;12(1):S245-S253.
24. Kern M, Att W, Fritzer E, Kappel S, Luthardt RG, Mundt T, Reissmann DR, Rädcl M, Stiesch M, Wolfart S, Passia N. Survival and Complications of Single Dental Implants in the Edentulous Mandible Following Immediate or Delayed Loading: A Randomized Controlled Clinical Trial. *J Dent Res.* 2018;97(2):163-70.
25. Chiapasco M, Gatti C, Gatti F. Immediate loading of dental implants placed in severely resorbed edentulous mandibles reconstructed with autogenous calvarial grafts. *Clin Oral Implants Res.* 2007 Feb;18(1):13-20.
26. Pieri F, Lizio G, Bianchi A, Corinaldesi G, Marchetti C. Immediate loading of dental implants placed in severely resorbed edentulous maxillae reconstructed with Le Fort I osteotomy and interpositional bone grafting. *J Periodontol.* 2012;83(8):963-72.
27. Tobar-Reyes J, Andueza-Castro L, Jiménez-Silva A, Bustamante-Plaza R, Carvajal-Herrera J. Micromotion analysis of immediately loaded implants with Titanium and Cobalt-Chrome superstructures. 3D finite element analysis. *Clin Exp Dent Res.* 2021;7(4):581-90.

6. ŽIVOTOPIS

Jakov Stranjik rođen je 30. 12. 1998. u Pakracu, a živi u Daruvaru. Završio je Češku osnovnu školu J. A. Komenskog uz koju je paralelno pohađao i završio osnovnu Glazbenu školu Brune Bjelinskog Daruvar. Godine 2013. upisuje Gimnaziju Daruvar. Nakon završetka srednje škole, 2017. godine upisuje Stomatološki fakultet Sveučilišta u Zagrebu. Tijekom studiranja nastavio je baviti se glazbom i sportom.