

Neinvazivno liječenje demineralizirane cakline tehnikom infiltracije

Sertić, Ivan

Professional thesis / Završni specijalistički

2023

Degree Grantor / Ustanova koja je dodijelila akademski / stručni stupanj: **University of Zagreb, School of Dental Medicine / Sveučilište u Zagrebu, Stomatološki fakultet**

Permanent link / Trajna poveznica: <https://um.nsk.hr/um:nbn:hr:127:338537>

Rights / Prava: [Attribution-NonCommercial 4.0 International/Imenovanje-Nekomercijalno 4.0 međunarodna](#)

Download date / Datum preuzimanja: **2025-03-14**



Repository / Repozitorij:

[University of Zagreb School of Dental Medicine Repository](#)





Sveučilište u Zagrebu

Stomatološki fakultet

Ivan Sertić

**NEINVAZIVNO LIJEČENJE
DEMINERALIZIRANE ČAKLINE TEHNIKOM
INFILTRACIJE**

POSLIJEDIPLOMSKI SPECIJALISTIČKI RAD

Zagreb, 2023.

Rad je ostvaren u Zavodu za endodonciju i restaurativnu stomatologiju Stomatološkog fakulteta Sveučilišta u Zagrebu.

Naziv poslijediplomskoga specijalističkog studija: Dentalna medicina

Mentor rada: prof.dr.sc. Silvana Jukić Krmek

Lektor hrvatskog jezika: dr. sc. Maša Musulin, profesor hrvatskoga jezika i književnosti

Lektor engleskog jezika: Ivana Dulčić, profesor engleskog jezika i književnosti

Sastav Povjerenstva za ocjenu poslijediplomskog specijalističkog rada:

1. izv.prof.dr.sc. Bernard Janković, predsjednik,
2. prof.dr.sc. Silvana Jukić Krmek, član,
3. izv.prof.dr.sc. Jurica Matijević, član.

Sastav Povjerenstva za obranu poslijediplomskog specijalističkog rada:

1. izv.prof.dr.sc. Bernard Janković, predsjednik,
2. prof.dr.sc. Silvana Jukić Krmek, član,
3. izv.prof.dr.sc. Jurica Matijević, član.

Datum obrane rada: 15.6.2023.

Rad sadrži: 44 stranice

3 tablice

16 slika

2 CD

Rad je vlastito autorsko djelo, koje je u potpunosti samostalno napisano uz naznaku izvora drugih autora i dokumenata korištenih u radu. Osim ako nije drukčije navedeno, sve ilustracije (tablice, slike i dr.) u radu su izvorni doprinos autora poslijediplomskog specijalističkog rada. Autor je odgovoran za pribavljanje dopuštenja za korištenje ilustracija koje nisu njegov izvorni doprinos, kao i za sve eventualne posljedice koje mogu nastati zbog nedopuštenog preuzimanja ilustracija odnosno propusta u navođenju njihovog podrijetla.

Zahvala

Zahvaljujem prof.dr.sc. Silvani Jukić Krmek na mentorstvu i stručnom vodstvu prilikom izrade ovoga rada.

Veliko hvala Matei, Bruni i Tomi na podršci, jer bez njih ovaj rad ne bi bio napisan.

Hvala mojim roditeljima što su mi omogućili poslijediplomski specijalistički studij.

Sažetak

MIKROINVAZIVNI POSTUPAK INFILTRACIJE DEMINERALIZIRANIH PODRUČJA CAKLINE SMOLOM

Težnja suvremene dentalne medicine jest liječiti bolesti zubi sa što je manje mogućim agresivnim postupkom, kako bi se pritom izbjeglo nepotrebno uklanjanje zdravih tkiva. Jedan je od takvih postupaka infiltracija kongenitalno slabije mineraliziranih ili demineraliziranih područja cakline kod početnoga karijesa posebnom smolom, kako bi se nastalo oštećenje ispunilo materijalom koji ima svojstva slična zubu i zaustavila bolest. Taj postupak se može provoditi na ravnim i aproksimalnim plohama zuba. Na ravnim plohama demineralizacija cakline i početni karijes se vidi kao bijela mrlja, a infiltracijom smolom popunjavaju se poroznosti što dovodi do promjene optičkih svojstava i poboljšanja izgleda površine zuba. Materijali koji se koriste u tom postupku dugi su niz godina na tržištu i do sada nisu uočene nikakve štetne posljedice. Postupak je također potvrđen od strane velikoga broja stručnjaka, a o njegovoj učinkovitosti objavljen je velik broj znanstvenih radova.

U ovome specijalističkom radu opisan je način rada infiltracijskim smolama u području ravnih ploha prednjih zubi kroz prikaze slučajeva. Nad trima pacijentima Zavoda za endodonciju i restaurativnu stomatologiju Stomatološkog fakulteta koji su imali bijele mrlje na labijalnim plohama sjekutića uzrokovane hipomineralizacijom, proveden je postupak infiltracije smolastim materijalima. Rezultati postupka su dokumentirani fotografijama.

Ključne riječi: minimalno invazivna dentalna medicina, hipomineralizacija cakline, početni karijes, infiltracija smolom, ICON

Summary

MICRO-INVASIVE PROCEDURE OF RESIN INFILTRATION OF DEMINERALISED ENAMEL AREAS

The aspiration of modern dental medicine is to treat dental diseases with the least possible aggressive procedure in order to avoid unnecessary removal of healthy tissues. One such procedure is the infiltration of congenitally less mineralized or demineralized enamel areas as in the initial caries with a special resin to fill the damaged area with a material having tooth-like properties and to stop the spread of the disease. This procedure can be performed on flat and proximal surfaces of the tooth. On flat surfaces, enamel demineralization and initial caries are seen as a white spot, and resin infiltration fills the porosities leading to a change in the optical properties and an improvement in the aesthetic appearance of the tooth surface. The materials used in this procedure have been on the market for many years and so far no harmful effects have been observed. The procedure has also been confirmed by a large number of experts, and a large number of scientific papers have been published on its effectiveness.

This academic research paper describes the method of the resin infiltration in the area of flat surfaces of the front teeth through case reports. Three patients of the Department of Endodontics and Restorative Dentistry at School of Dental Medicine, University of Zagreb with white spots on the labial surfaces of the incisors caused by hypomineralization underwent a procedure of infiltration with resin materials. The results of the procedure are documented by photographs.

Keywords: minimally invasive dentistry, enamel hypomineralization, initial caries, resin infiltration, ICON

SADRŽAJ

1. UVOD.....	1
1.1. Građa cakline.....	2
1.1.1. Kemijski sastav.....	2
1.1.2. Strukturno.....	3
1.1.3. Bezprizmatska caklina.....	4
1.2. Boja.....	5
1.3. Demineralizacija cakline.....	6
1.4. Ortodonska terapija.....	8
1.5. Razvojni defekti cakline.....	8
1.6. Dentalna fluoroza.....	9
1.7. Minimalno invazivni zahvati.....	11
1.7.1. Remineralizacija.....	11
1.7.2. Remineralizacijska sredstva.....	13
1.7.3. Fluoridacija.....	14
1.7.4. Kazeinfosfopeptid – amorfni kalcijev fosfat.....	15
1.7.5. Ozon.....	17
1.7.6. Mikroabrazija.....	17
1.7.7. Infiltracijska metoda.....	18
1.7.8. ICON® (DMG America, SAD) – mikroinfiltracijski postupak.....	21
2. PRIKAZI SLUČAJEVA.....	23
2.1. Prvi slučaj.....	23
2.2. Drugi slučaj.....	27
2.3. Treći slučaj.....	29
3. RASPRAVA.....	31
4. ZAKLJUČAK.....	34
5. LITERATURA.....	35
6. ŽIVOTOPIS.....	44

Popis skraćenica

CDS - caklinsko dentinsko spojište

CCS - caklinsko cementno spojište

HA – hidroksilapatit

FA – fluorapatit

MIH –molarno-incizivnahipomineralizacija

NaF – natrijev fluorid

MFP - monoflour fosfata

QLF - kvantitativno svjetlosno inducirana fluorescencija

CPP – kazein fosfopeptid

ACP – amorfni kalcijev fosfat

HCl – klorovodična kiselina

RI – refrakcijski indeks

Svrha je ovoga specijalističkoga rada kroz tri klinička slučaja prikazati način rada sa sistemom ICON za infiltraciju demineraliziranih područja cakline i upoznavanje šire stručne javnosti o pogodnostima infiltracijske terapije.

1.1 Građa cakline

Caklinu stvaraju ameloblasti koji su derivat ektoderma. Ameloblasti imaju kratke nastavke prema caklinsko dentinskom spojištu (CDS) koji se nazivaju Tomesovi nastavci. Caklina prekriva anatomsku krunu zuba, a njena debljina je različita na pojedinim dijelovima zuba. Najdeblja je na incizalnoj i okluzalnoj površini zuba, a progresivno joj se debljina smanjuje prema caklinsko-cementnom spojištu (CCS). Debljina je također različita na pojedinim skupinama zubi tako na incizalnom rubu sjekutića iznosi 2 mm, na pretkutnjacima 2,3 – 2,5 mm, a na okluzalnoj plohi kutnjaka iznosi 2,5 – 3,5 mm (1,2).

1.1.1. Kemijski sastav cakline

Caklina je visoko mineralizirana kristalna struktura, sastavljena od 95 % do 98 % masenog udjela anorganske tvari. Hidroksilapatit (HA) u formi kristalne rešetke najveći je sastavni mineral koji zauzima 90 – 92 % volumena. Drugi minerali i elementi u tragovima su prisutni u malom broju. Preostali sastojci cakline su organske tvari 1 – 2 % i voda oko 4 %, sve zajedno oko 6 % volumena (3).

Kristali hidroksilapatita $\text{Ca}_{10}(\text{PO}_4)_6(\text{OH})_2$ su 10– 40 nm promjera, a sastoje se od kalcijevih, fosfatnih i hidroksilnihiona. Unutar kristala nalazimo nečistoće i inkluzije drugih iona, koje kristal čine znatno propusnijim nego što je to čisti hidroksilapatit ili fluorapatit. Inkluzijom karbonatnih iona unutar kristalne rešetke na mjestu fosfatnog iona nastaje *locus minoris resistentiae*. Prosječno je, unutar kristalne rešetke, 1 od 10 iona fosfata zamijenjeno karbonatnim ionima. Karbonatni ioni su znatno manje acidorezistentni te na taj način omogućuju ulazak kiselina u kristalnu strukturu i ubrzavaju njeno otapanje (4).

Također, pri samoj kristalogenezi početni dio razvoja ubrzano se odvija pri čemu se formiraju središta prizama koja u svojoj unutrašnjosti zadržavaju molekule vode, ostatke organskoga matriksa i brojne ione elemenata u tragovima. Kristali rubova prizama i interprizmatskih prostora razvijaju se sporije, polako sazrijevaju i njihova su onečišćenja uglavnom raspoređena po površini. Upravo zato, kiselinskoj razgradnji najprije podliježu središnji kristali prizama, samim time što su manje kompaktni i imaju više inkluzija drugih iona, a time su i porozniji. Kasnije, demineralizaciji podliježu kristali ruba prizama i interprizmatskih prostora (5).

1.1.2. Strukturno

Strukturno je caklina sastavljena od milijuna caklinskih prizama koje su najveće građevne jedinice i međuprizmatskih prostora. Ti prostori sadrže dijelom organske tvari. Ukupan broj prizama po zubu varira od pet milijuna u mandibularnim sjekutićima do 12 milijuna u maksilarnim kutnjacima. Prizme su gusto zbijene i isprepletene u slojevima koji se valovito protežu od CDS-a do površine cakline. Općenito su poravnate okomito na CDS i na površinu zuba u mliječnoj i trajnoj denticiji osim u cervikalnom dijelu trajnih zuba gdje su orijentirane prema van i lagano prema apeksu. Promjer caklinskih prizama na CDS-u je 4 nm, a na okluzalnoj plohi 8 nm što kompenzira veću površinu okluzalne plohe od CDS-a.

Caklina je najtvrdje tkivo u ljudskom tijelu. Tvrdoća na površini zuba može se razlikovati ovisno o dijelu zuba, također se smanjuje prema središnjem dijelu zuba i najmanja je na CDS-u. Gustoća se također smanjuje od površine prema unutrašnjosti. Struktura cakline je vrlo krhka, ima visoki modul elastičnosti i nisku vlačnu čvrstoću. Međutim, dentin je tkivo koje podnosi tlačenje i djeluje kao jastuk ispod cakline. Kako bi izdržala žvačne sile, ispod cakline je potrebna baza od dentina. Caklinske prizme koje nisu poduprte dentinom zbog karijesa ili neodgovarajuće preparacije lako se odlome od susjednih prizama. Caklina je sastavljena od transverzalno položenih prizama koje imaju izgled ključanice (glava i tijelo). Glava je okrugla ili blago ovalna u presjeku i okružena tankom bjelanjčevinastom prizmatskom ovojnicom debelom oko 0,5. Rep prizme je manje naglašen i stapa se s interprizmatskom caklinom (6). Uglavnom je glava prizme orijentirana incizalno ili okluzalno, a rep cervikalno. Strukturne komponente caklinskih prizama su milijuni malih izduženih kristalita apatita koji su dugački 60 – 70 nm i debeli oko 20 nm (5).

Kristali su gusto složeni i položeni u različitim smjerovima što daje čvrstoću i prepoznatljivu građu caklinskim prizmama. Uzdužna os apatitnih kristala upodručju glave i tijela je poravnata gotovo paralelno s uzdužnom osi caklinske prizme, dok se u repu taj nagib povećava do 65°. Osjetljivost kristala na kiselinu, bilo od jetkanja ili karijesa povezana je s njihovom orijentacijom. Postupak otapanja se odvija više u dijelovima glave prizme dok su rep i periferija glave relativno otporni na djelovanje kiseline. Svaki kristal HA-a je izgrađen od tisuća staničnih jedinica s vrlo uređenim rasporedom atoma. Kristal može sadržavati 300 staničnih jedinica u heksagonalnoj konfiguraciji. Oko kristala HA-a nalazi se organska matrica, koja je organski bogatiji međuprostor nego strukturalna cjelina. Caklinske prizme su položene u slojevima koji se valovito protežu od CDS-a do površine cakline. Postoje grupe caklinskih prizama koje imaju drugi smjer i zajedno sa susjednim prizmama čine čvorastu caklinu, a pojavljuju se blizu cervikalnog dijela i u incizalnom i u okluzalnom području (3).

Caklinski grmovi su valovite trake nemineralizirane tvari koje nalazimo u području CDS-a i kratko ulaze u caklinu između prizama. Nađeni su samo u zreloj caklini. Vjerojatno se radi o poremećaju proteinskog matriksa koji zaostaje u tim područjima i bude obuhvaćen mineraliziranom zreloom caklinom, a može imati ulogu u širenju zubnog karijesa. Caklinske lamele su tanke strukture nalik listu, a protežu se od caklinske površine do CDS-a. Teku longitudinalnim i radijarnim smjerom zuba. Uglavnom prate valovit tijek prizama. Pod elektronskim mikroskopom vidljivi su detaljni otisci prizmatske građe u proteinskim lamelama. Najvećim dijelom su izgrađene od organskog materijala, što predstavlja predisponirajuće mjesto za ulazak bakterija i nastanak karijesa (3).

1.1.3. Bezprizmatska caklina

Većinom na cervikalnom dijelu, a manje na vrhovima kvržica postoji amorfan vanjski sloj cakline debljine do 30 μm . U tom području postoji samo masa gusto pakiranih kristala, a više se ne vide prizme i međuprizmatski prostori. Kristali su međusobno paralelni i okomiti na smjer Retziusovih pruga. Čini se da je ovaj sloj više mineraliziran.

Na mjestu završetka caklinskih prizama na površini cakline, mikroskopski se nalaze kružna udubljenja. Razlikuju se podubini i obliku i mogu doprinijeti adherenciji plaka i nastanku karijesa u mladim osoba.

Starenjem, površina cakline postaje glatka. Jednom stvorena, caklina se više ne može popraviti ili zarasti jer ameloblasti nestaju nakon završetka rasta cakline. Po završetku rasta cakline od ameloblasta na površini zuba nastaje membrana koja prekriva caklinske prizme, a naziva se Nasmythova membrana. Ona prekriva tek iznikli zub u usnoj šupljini i ubrzo nestaje djelovanjem žvakanja i četkanja zubi. Na površini zuba zamjenjuje ju pelikula. Nju mogu naseliti mikroorganizmi i stvoriti bakterijski plak, osnovu za nastanak karijesa. Iako je caklina jako čvrsta i ima veliku gustoću, propusna je za pojedine ione i molekule. Čini se da su putevi prolaska kroz caklinu strukturni defekti koji su hipomineralizirani i bogati organskim sadržajem poput prizmatske ovojnice, pukotina cakline i ostalih defekata. Voda ima veliku ulogu kao transportni medij u malim međukristalnim prostorima. Propusnost cakline se smanjuje starenjem zbog promjena u organskom matriksu cakline, ali i dalje postoji. Ovo smanjenje propusnosti nazivamo još i maturacijom cakline i odvija se oko dvije godine nakon nicanja zuba (7).

Caklina je topljiva kada je izložena kiselom mediju, međutim topljivost nije jednolika u svim područjima. Povećava se od površine prema CDS-u. Kada su prilikom stvaranja cakline prisutni fluoridi ili se topikalno primjenjuju na površinu cakline, topivost se smanjuje. Koncentracija fluorida se smanjuje prema CDS-u. Dodatak fluorida može utjecati na fizička i kemijska svojstva apatitnih minerala i utjecati na tvrdoću, kemijsku reaktivnost i stabilnost cakline, pritom zadržavajuću apatitnu strukturu. Fluoridi u tragovima stabiliziraju caklinu smanjujući topivost u kiselinama, smanjujući stupanj demineralizacije i povećavajući stupanj remineralizacije. Topikalno primjenjeni fluoridi mijenjaju bakterijsku floru i na taj način povećavaju otpornost na karijes (3,8).

1.2.Boja cakline

S obzirom da je caklina pretežito siva i polupropusna, boja zuba ovisi o boji dentina koji se nalazi ispod, debljini cakline i količini caklinskih mrlja. Količina translucencije ovisi o

varijacijama u stupnju kalcificiranosti i homogenosti. Kada se zub koferdamom izolira od vlažne usne šupljine, u kratkom vremenu caklina postaje privremeno bjelje boje. Iz tog razloga boja se mora odrediti prije izolacije i preparacije zuba. Ova promjena boje objašnjava se privremenim gubitkom slobodno vezane vode (<1% mase) (3).

Kako se struktura cakline, dentina i pulpe mijenja, optička svojstva, tj transmisija svjetlosti i svjetlosno-reflektirajuća svojstva zuba također će se mijenjati. Prema tome, prirodnu boju zubi ponajprije određuje debljina dentina, a potom debljina, translucenost i stupanj mineraliziranosti cakline (9). Svaka promjena u caklini, dentinu ili pulpi zuba može uzrokovati promjenu optičkih svojstava zuba, ponajprije transmisiju svjetlosti (10). Diskoloracija zuba ovisi o etiologiji, pojavnosti, lokaciji, ozbiljnosti i afinitetu samog kromogena u odnosu na tvrde zubne strukture (11). S obzirom na uzrok, diskoloracije zuba se mogu podijeliti na intrinzične (endogene) i ekstrinzične (egzogene) ili mogu nastati kao kombinacija ranije navedenih (12). Prevalencija različitih caklinskih lezija je u porastu, a one nastaju zbog: sve učestalije ortodontske terapije koja uslijed otežane higijene dovodi do početnog karijesa, potom dentalne fluoroze, različitih razvojnih defekata cakline zbog unosa lijekova te vrućice ili poremećaja metabolizma za vrijeme mineralizacije zuba u konačnici traume zuba (13). Histološki i kemijski sastav caklinske lezije razlikuje se od onog intaktne, zdrave cakline. Ispod naizgled zdrave cakline nalaze se pore koje su ispunjene vodenim medijem (refrakcijskog indeksa - RI -1,33) ili zrakom (RI-1) kada je površina zuba dehidrirana. RI zdrave intaktne cakline je 1,62. Razlika RI zdrave cakline i caklinske lezije uzrokuje refleksiju svjetlosti unutar lezije i time se objašnjava pojavnost vidljivosti bijelih mrlja (14). Caklinska demineralizacija i remineralizacija dinamični su procesi unutar zubne strukture koji se odvijaju tijekom života ovisno o prehranbenim navikama, stupnju održavanja oralne higijene i količine i sastava sline. Bijele lezije mogu biti prvi znak nastanka karijesa.

1.3.Demineralizacija cakline

Demineralizacija je kemijski proces u kojem dolazi do gubitka minerala iz zubne strukture. Može biti uzrokovana plakom kao kod karijesa ili kemijskim procesima iz endogenih ili egzogenih kiselina kao kod erozija. Posljedica je kompleksnog međudjelovanja između bakterija, prehrane i komponenata sline. Pad pH u plaku i usnoj šupljini dovodi do

demineralizacije zubne površine. Naime, s padom pH slina i plak postanu hiposaturirani mineralnim ionima u usporedbi s mineralnim sadržajem zuba (15). Slina sadrži značajnu količinu kalcija i fosfata i gotovo uvijek je prezasićena u odnosu na minerale cakline, HA i FA. Zato se u normalnim uvjetima caklinski mineral ne otapa u slini. Kritični pH sline, kada ona postane nezasićena mineralnim ionima, a caklina topljiva, jest oko 5,5. Padom pH oralne tekućine postaju nezasićene u odnosu na HA, a ostaju prezasićene u odnosu na FA jer je on manje topljiv. Pod takvim uvjetima nastaje demineralizacija kao prvi stadij karijesne lezija, a u površinskom sloju se stvara fluorhidroksilapatit. Daljnjim padom pH, oralne tekućine postaju nezasićene u odnosu na FA te dolazi do otapanja fluorhidroksilapatita. To je slučaj kada pH padne ispod 4,5 (16). Tijekom procesa demineralizacije, prvi gubitak iona je iz hidratacijske ovojnice, a nakon značajnijega gubitka iona iz hidratacijske ovojnice započinje demineralizacija čvrstih dijelova kristalne rešetke. Pad pH posljedica proizvodnje je slabih organskih kiselina, u najvećoj količini mliječne, uslijed metabolizma bakterija plaka uz prisustvo ugljikohidrata (15).

Demineralizacija se odvija u dvije faze. Najprije bakterije metaboliziraju fermentirajuće ugljikohidrate proizvodeći slabe organske kiseline koje difundiraju u zubnu strukturu kroz vodeni medij oko kristala. Neionizirani oblik kiseline izvor je H^+ iona, koji je pak glavni agens u razgradnji HA. Kada kiselina dosegne kristalnu površinu, dolazi do otapanja minerala u interkristalni prostor. H^+ ioni napadaju kristale na najosjetljivijim mjestima kristalne rešetke, dislokacijama. Iz kristala izlaze CO_3^{2-} , Ca^{2+} , OH^- , PO_4^{3-} , F^- i drugi ioni te prema koncentracijskom gradijentu prodiru u interkristalnu tekućinu. Proces napreduje dok se ne iscrpi postojeća kiselina ili ne zaustavi dotok nove kiseline (4).

Ukoliko se demineralizacijska faza prolongira na dulje vremensko razdoblje, dolazi do gubitka caklinske strukture, najprije formirajući tzv. bijelu mrlju ili eng. *white spot lesion*. Riječ je o početnoj karijesnoj leziji, obično do polovine debljine cakline, kod koje postoji očiti kvantitativni manjak minerala. Dolazi do promjene u odnosu sadržaja minerala, organskih komponenata i vode te se, zbog različitog loma svjetlosti, pokazuje neprozirnijom nego zub intaktne strukture (15,17). Napredovanjem lezije, ona doseže punu debljinu cakline, zatim i dentin, te se prikazuje i bez sušenja površine bijelom ili smeđom mrljom jer postoji još veći gubitak mineralne strukture i promjena u lomu svjetlosti. Naposljetku, nakon što se otopi većina mineralne strukture zuba, zaostaje kolagen paperjaste strukture i promijenjene boje te na kraju nastaje kavitacija (15,17,18).

1.4.Ortodontska terapija

Demineralizacija nakon ortodontske terapije česta je pojava, a posljedica je neadekvatne oralne higijene te predstavlja odgovor tvrdog zubnog tkiva na akumulaciju plaka. Nalazi se uz rub gingive i manifestira se kao početna karijesna lezija ili razvijeni karijes (19). Bravice i ligature tijekom fiksne ortodontske terapije pridonose akumulaciji plaka bogatim kariogenim bakterijama. To se djelomično događa i zbog onemogućavanja ispiranja slinom i djelovanja muskulature u mehaničkom uklanjanju naslaga. Nastaje promjena u oralnoj flori zbog površina koje je nemoguće odgovarajuće očistiti. Sastav kariogene flore ovisi o materijalu od kojeg su izrađene bravice i ligature te o njihovom obliku. Nasuprot tome, kod mobilnih ortodontskih naprava nije uočena razlika u nakupljanju plaka i prevalenciji karijesa u odnosu na djecu koja nisu bila u ortodontskoj terapiji (20).

1.5.Razvojni defekti cakline

Razvojni defekti se dijele u dvije velike grupe: hipoplazija i hipomineralizacija.

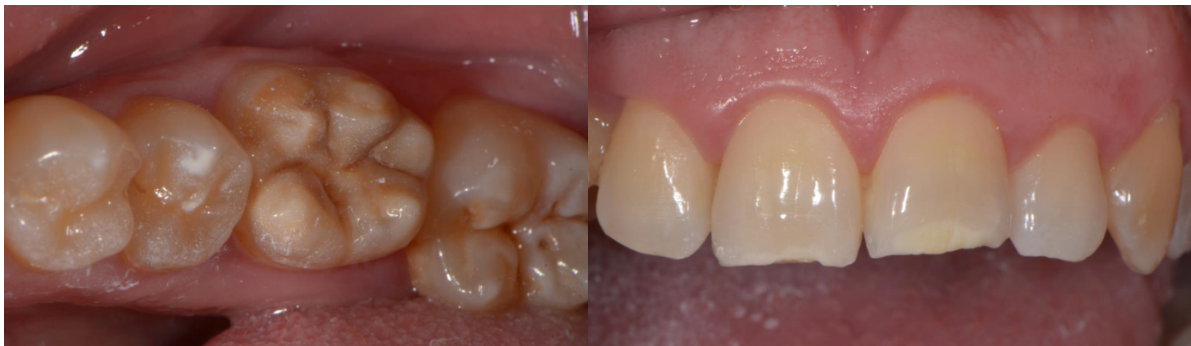Hipoplazija je kvantitativni poremećaj cakline. Makroskopski se uočava smanjenje debljine cakline s glatkim zaobljenim rubovima, bez vidljivih frakturnih područja, pri čemu su često prisutne plitke ili duboke jamice. Raspoređene su lokalno ili generalizirano po čitavoj caklini. Nastaje kao rezultat prekida procesa stvaranja caklinskog matriksa, što za posljedicu ima smanjenu kvalitetu i debljinu cakline. Kod lokalizirane hipoplazije najčešći je etiološki čimbenik infekcija i trauma mliječnih zubi, što dovodi do hipoplazije trajnih zubi nasljednika (21). Generalizirana hipoplazija posljedica je sistemskih poremećaja tijekom mineralizacije određene skupine zubi ili svih zubi.

Hipomineralizacija je kvalitativni poremećaj cakline koji se očituje promjenom boje (bijela, žuta, smeđa), dok je debljina cakline u vrijeme nicanja normalna. U razdoblju stvaranja matriksa i mineralizacije, caklina i dentin posredno su osjetljivi na sve štetne vanjske i unutarnje čimbenike. Uzrok nije jedinstven i predloženi su mnogi okolišni čimbenici koji udruženi sa sistemskim stanjima tijekom prve tri godine djetetova života sudjeluju u nastanku bolesti. Patogeneza ove bolesti jest kočenje normalnog razvoja ameloblasta u specifičnom stadiju razvoja (sekretornafaza i faza sazrijevanja) na tri moguća načina.

Prvi je ometanje ameloblasta u pravilnom odlaganju proteina. Proteini imaju glavnu ulogu u organizaciji i kontroli usmjeravanja kalcij fosfatnih iona unutar kristala HA. Pravilna maturacija nije moguća ako je odlaganje proteina nepravilno. Veći dio amelogeninase resorbira, dok drugi proteini, primjerice albumin, poznat kao inhibitor mineralizacije, perzistira.

Drugi je način djelovanje na ameloblaste u prijelaznom stadiju (ameloblasti između sekretorne i maturacijske faze) koji su najranjiviji tip ameloblasta tijekom mineralizacije. Treći način podrazumijeva djelovanje štetnih utjecaja na maturaciju cakline.

Molarano-incizivna hipomineralizacija (MIH) sistemskog je porijekla, zahvaća jedan ili sve prve trajne kutnjake, a često uključujući i trajne sjekutiće (Slika 1.). Hipomineralizacija nastaje zbog ometanja resorptivnog potencijala ameloblasta i inhibicije proteolitičkih enzima, što dovodi do retencije proteina te manjka kalcijevog fosfata. Zahvaćenost sjekutića očituje se promjenom boje labijalnih površina bez gubitka cakline, rijetko praćene prekidom njezinog kontinuiteta. Kod MIH-a, caklina je podložnija nastanku karijesa pa je izgled defekta asimetričan, dok kontralateralni zub ne mora ili može biti umjereno do jače oštećen (22).



Slika 1. Molarano-incizivna hipoplazija koja zahvaća kvržice donjih prvih kutnjaka i incizalne rubove središnjih sjekutića.

1.6. Dentalna fluoroza

Dentalna fluoroza nastaje prekomjernim unosom fluorida u organizam tijekom mineralizacije zuba. Najčešće nastaje sistemskom primjenom fluorida u koncentraciji većoj od 2 mgF/L ili kod profesionalnog otrovanja (10-15 mg F nadan). Dentalna fluoroza na trajnim zubima

nastaje između 11. mjeseca i 7. godine života, a najkritičnije je razdoblje između 22. i 26. mjeseca života.

Klinička manifestacija očituje se bijelim mutnim prugama različite širine kojese pojavljuju na homolognim zubima. Područja su histološki porozna (hipomineralizirana), a stupanj poroznosti ovisi o koncentraciji fluorida u organizmu tijekom mineralizacije zuba. Najteži oblik predstavljaju zubi bijeli poput krede, a kasnije, nakon nicanja na tim se zubima mogu pojaviti udubljenja kao rezultat posteruptivnog odlamanja površinske cakline. Potrebno je diferencijalno dijagnostički razlikovati ostale caklinske lezije koje nisu uzrokovane fluoridima. One se za razliku od dentalne fluoroze, pojavljuju na pojedinim zubima kao oštro ograničene bijele ili obojene mrlje i posljedica su genetskih, lokalnih ili sustavnih uzroka u tijeku razvoja zuba. Kriteriji za postavljanje dijagnoze su simetričnost u pojavi promjena na caklini, mutni dijelovi cakline na dva ili više pari zubi i utvrđeni povećani unos fluorida u organizam (23).

Tablica 1. Etiologija promjena boje zuba i mogućnosti njihovog zbrinjavanja (24).

	Tip bijele lezije	Etiologija	Postupak liječenja
1.	Izolirane bijele točke polumjera manjeg od 0,5mm u trajnih gornjih sjekutića	Prirodna pojava	Samo izbjeljivanje
2.	Bijele točkaste lezije: šarena caklina	Groznica tijekom razvoja	Izbjeljivanje+ mikroabrazija
3.	Multiple lezije: smeđe i bijele diskoloracije	Fluoroza	Izbjeljivanje+ mikroabrazija
4.	Bijele linije/pruge	Ozbiljniji poremećaj razvoja	Izbjeljivanje+ mikroabrazija
5.	Bijele zakrpe	Trauma primarne denticije	Izbjeljivanje pa infiltracija smolom
6.	Bijele mrlje prekrivene žutim slojem	Krvarenje tijekom traumatske ozljede koje	Izbjeljivanje, mikroabrazija pa

		je procurilo u mjesta mineralizacije	infiltracija smolom
7.	Slabe bijele lezije, neki crni rubovi	Demineralizirane lezije nakon skidanja ortodontskih bravica	Infiltracija smolom ili izbjeljivanje ili mikroabrazija ovisno o veličini lezije
8.	Caklinski defekti i bijele lezije na mliječnim zubima	Celijakija, Molarno-Incizivnahipoplazija	Izbjeljivanje, staklenoionomeri na molare, infiltracija smolom na prednje zube
9.	Bijele mrlja ili caklinska hipoplazija	Prerani porod	Izbjeljivanje

1.7. Minimalno invazivni zahvati u dentalnoj medicini

Terapija različitih patoloških stanja cakline moguća je neinvazivnim, minimalno invazivnim i invazivnim metodama. Prvi je pristup liječenju blagih oblika caklinskih lezija konvencionalno neinvazivno liječenje remineralizacijom. Na tržištu postoje paste, kreme i topikalna remineralizirajuća sredstva koja se mogu koristiti u terapiji početnih lezija. Ako se ovim oblikom terapije ne uklone caklinske lezije, pristupa se minimalno invazivnoj terapiji koja se odnosi na izbjeljivanje i infiltracijsku metodu. Invazivne su metode zadnji izbor u slučaju da se prethodnim postupcima ne postignu željeni uspjeh, a podrazumijevaju mikroabraziju, restorativne postupke kompozitnim materijalom i nadomještanje tvrdih zubnih tkiva protetskom terapijom (25).

1.7.1. Remineralizacija

Porastom pH događa se reakcija suprotna demineralizaciji, tj. dolazi do ugradnje minerala, kalcija, fosfata i fluorida natrag u strukturu zuba u obliku FA, koji se pokazao otpornijim na otapanje organskim kiselinama. Prilikom remineralizacije dolazi do rasta novostvorenih kristala FA te njihovog međusobnog povezivanja u veće heksagonalne kristale. Pravo vrijeme

za terapijsko-remineralizacijsko djelovanje je prekavitacijska faza bijele mrlje, kada je ugradnjom minerala još moguća restitucija lezije. Ako lezija dalje napreduje, doseći će CDS i nastati karijes dentina. U takvim uvjetima terapija je moguća samo restaurativnim postupcima (15,18).

Remineralizacija je proces obnove kristala HA oštećenih procesom demineralizacije djelovanjem kiselina. Iako je o njoj dugo sve poznato, tek je posljednjih desetljeća prihvaćena njezina terapijska važnost. Demineralizacija tvrdih zubnih tkiva zbog djelovanja kiselina događa se tijekom karijesnog procesa i pri erozivnom (nekarijesnom) oštećenju zuba djelovanjem egzogenih (iz hrane, pića i okoliša) ili endogenih kiselina (želučani sadržaj) (26). Remineralizacija podrazumijeva proces obnove oštećenog zubnog tkiva novim mineralnim materijalom prirodno (spontano) ili potaknuto vanjskim djelovanjem, različitim preparatima. Velik značaj pri tome imaju fluoridi i zato su usko vezani uz pojam remineralizacije.

Remineralizacija se pri prirodnim lezijama izmjenjuje s demineralizacijom i aktivira više puta u danu, u kraćim ili dužim vremenskim razdobljima. To, posebno karijesu, daje obilježje intermitentne bolesti. U drugim se okolnostima remineralizacija pojavljuje kao trajna reparacijska aktivnost, pri promjeni ili potpunom uklanjanju oralnih kariogenih čimbenika, plaka, promjeni režima prehrane i povećanom unosu fluorida.

Pojavljuje se kao reparacijska suprotnost svih početnih demineralizacija cakline. Ne smije se zamijeniti s pojmom maturacije cakline nakon nicanja zuba, tj. stabilizacijom neoštećenih apatitnih kristala vanjske površine. U osnovi obuhvaća dva pojma: rekristalizaciju i precipitaciju.

Rekristalizacija je složeni fizikalnokemijski proces pri kojem se na ispražnjena mjesta iona odstranjenih demineralizacijom u kristalnu rešetku ugrađuju slobodni ioni kalcija, fosfata, fluorida i elemenata u tragovima. Ioni minerala potječu iz tekućina u interkristalnim prostorima u koju dospijevaju iznutra, iz kristala oštećenih demineralizacijom, ili izvana, iz sline, plaka, remineralizacijskih otopina. Ukoliko su u okolišu lezije prisutni ioni fluorida tada se formiraju kristali fluorhidroksilapatita (FA). Precipitacija je jednostavan fizikalni proces taloženja (adsorpcije) slobodnih mineralnih iona iz tekućine u interkristalnim prostorima u hidratacijsku ovojnici ili na površinu oštećenih kristala. S obzirom da je proces najizraženiji u površinskoj zoni karijesne lezije, koristi se i naziv površinsko otvrdnuće. Pri tome fluoridni ioni adsorbiraju na kristalnu površinu, privlače ione kalcija koji dalje vežu fosfatne ione. Formiraju fluorapatit, a ako se fluorida nađe u većoj koncentraciji, precipitiraju obliku kalcijeva fluorida (CaF_2) (27).

Za formiranje jedne molekule FA potrebna su dva fluoridna iona, deset kalcijevih iona i šest fosfatnih iona. Količina kalcijevih i fosfatnih iona može biti limitirajući čimbenik za odvijanje remineralizacije (28).

Formiranje fluorapatita: $10\text{Ca}^{2+} + 6\text{PO}_4^{3-} + 2\text{F}^- = \text{Ca}_{10}(\text{PO}_4)_6\text{F}_2$.

Formiranje kalcijeva fluorida: $\text{Ca}^{2+} + 2\text{F}^- = \text{CaF}_2$ (18).

Mineral koji nastaje prilikom remineralizacije dokazano je otporniji na djelovanje kiselina od prirodne cakline ili dentina, pogotovo u prisutnosti fluorida koji pojačava remineralizacijski učinak ugradnjom u kristalnu rešetku ili precipitacijom zajedno s kalcijevim ionima (26).

Dugo se smatralo da je osnova kariostatskog učinka fluorida njegova ugradnja u narušenu kristalnu rešetku kalcijeva hidroksilapatita, pritom stvarajući fluorapatitne kristale. Međutim, danas je jasno da je inhibicija demineralizacije znatno učinkovitija kada fluoridni ioni u obliku kalcijeva fluorida precipitiraju uokolo HA kristala, nego da se u njega inkorporiraju. Upravo taj sloj CaF_2 , osim što je deset puta otporniji na djelovanje kiselina, djeluje kao rezervoar fluoridnih iona pri padu pH, pritom sprječavajući demineralizaciju i potičući remineralizaciju (29).

Za remineralizaciju je bitna prisutnost djelomično demineraliziranih kristala apatita koji mogu rasti do svoje originalne veličine kao rezultat izloženosti superzasićenoj otopini u odnosu na apatit. Glavni izvor slobodnih iona su slina i plak sa svojim promjenjivim koncentracijama kalcija, fosfata i fluorida. Novostvoreni sloj kristala obnovljenih rekristalizacijom ostaje relativno tanak jer ioni F^- precizno popune mjesta u kristalnoj rešetki koja su zauzimali OH^- ioni, tako da zakooče daljnje odstranjenje OH^- iona, ali i širenje rekristalizacije u dubinu. Zato često se remineralizira samo površina, a lezija u dubini ostaje demineralizirana. Prevladava li u rekristalizaciji ugradnja fluorida naspram drugih iona, tada nastaju kristali fluorapatita koji su otporniji na djelovanje kiselina. Ioni fluora uglavnom se ugrađuju na mjesta izgubljenih karbonatnih iona (27,30).

1.7.2. Remineralizacijska sredstva

Pravovremenom primjenom remineralizacijskih sredstava, mahom na bazi fluorida, u fazi bijele mrlje moguće je djelovati preventivno i reparatorno tj. zaustaviti napredovanje i

omogućiti ponovnu ugradnju iona u cjelokupnu demineraliziranu kristalnu rešetku. Međutim, za održavanje remineralizacijskog procesa, potrebni su povoljni okolišni uvjeti. Iz tog razloga su često nužna i antimikrobna sredstva i postupci. Kod pacijenata s visokim rizikom od nastanka karijesa, zbog visoke razine patogenih bakterija i nedostatka salivarnih čimbenika remineralizacije, remineralizacijski postupak sam za sebe nije dostatan u kontroli nastanka i progresije karijesne lezije. Značajnim se pokazala primjena oralnih antiseptika i umjetnih zaslađivača te terapija ozonom (31).

1.7.3. Fluoridacija

Obzirom na poznati mehanizam/kemizam fluoridacije, postavljaju se pitanja o najučinkovitijoj metodi primjene, najboljem obliku i koncentraciji i naposljetku utjecaju remineralizacije fluoridima na estetiku zuba s početnim karijesom. Remineralizacija cakline može se postići korištenjem preparata natrijevog fluorida (NaF) ili monofluorofosfata (MFP). Istraživanja pokazuju da ta dva oblika fluorida na caklinu djeluju različitim mehanizmom remineralizacije. Fluoridi se u caklinu ugrađuju zamjenom s hidroksilnom skupinom, dok MFP zamjenjuje fosfatnu skupinu PO_4 (32-35).

MFP potiče remineralizaciju primarno u površinskom dijelu dok natrij NaF više djeluje u tijelu lezije. Ova razlika u mjestu djelovanja remineralizacije može se iskoristiti kombiniranom uporabom oba sredstva kako bi se djelovalo na veću površinu lezije (36). Slater, Mellberg i Mallone su usporedili pojedinačan i kombinirani učinak MFP i NaF u koncentraciji 75-900 ppm. Mjerenja su pokazala da je kombinirana primjena NaF/MFP (75/225 ppm) imala bolji učinak remineralizacije i uspješno je zaustavila daljnju demineralizaciju (37).

Linton je došao do zaključka da je eksperimentalna vodica za ispiranje usta sa 50ppm-a fluorida učinkovitija u smanjivanju veličine umjetno napravljene bijele mrlje od one komercijalne sa 225 ppm-a fluorida (38).

Po Tranaeusu, uporaba laka s niskom koncentracijom od 1000ppm fluorida svakih šest tjedana kroz period od šest mjeseci ima povoljan učinak na remineralizaciju. Kvantitativnom svjetlosno induciranom fluorescencijom (QLF) su otkrili smanjenje površine lezije i porast remineralizacije, međutim nikakve promjene nisu bile vidljive vizualnim pregledom (39).

Za razliku od novostvorenih lezija početnoga karijesa bijele mrlje, na lezije stare minimalno pet godina, zubne paste s NaF (1500 ppm) ili aminofluoridom (1250 ppm) nisu imale mjerljivog utjecaja po Zanteru (40).

Nekoliko istraživanja pokazalo je korist od uporabe ksilitola kao induksijskog sredstva koje je olakšalo difuziju Ca^{2+} u dublje slojeve demineralizirane cakline (41-45).

Pri usporedbi djelovanja lakova sa 5%NaF i 6%NaF + 6% CaF₂ vidjelo se podjednako uspješno smanjivanje lezije za 60% (46).

U terapiji bijelih mrlja treba uzeti u obzir više čimbenika. Uz veličinu remineralizacije koja je bitna zbog zaustavljanja napretka karijesa, bitan je čimbenik i konačni estetski učinak te zadovoljstvo pacijenta jer je to za njega prvenstveno estetski problem. Veći dio istraživanja fluorida vezan je uz remineralizaciju, dok se samo nekolicina bavi i estetikom. Uporabom visokih koncentracija fluorida dolazi do remineralizacije površinskog sloja cakline, dok u dubokim slojevima zaostaje poroznost koja utječe na refraktorni indeks i zbog koje zaostaje promijenjena boja. Visoke doze fluorida mogu potpuno zaustaviti napredovanje karijesne lezije i stoga se preporučaju na stražnjim zubima gdje estetika nije toliko važna. Za liječenje bijele mrlje preporuča se uporaba fluorida i kalcija niskih koncentracija koji bi prodrli duboko u leziju (47). Zasad ne postoji potpuna suglasnost o najučinkovitijem načinu uporabe fluorida za istovremenu nadoknadu izgubljenih minerala cakline i estetski rezultat.

1.7.4. Kazeinfosopeptid - amorfn kalcijev fosfat

Demineralizacija sa sobom nosi gubitak kalcijevih i fosfatnih iona. Pokazalo se da remineralizacija samo s kalcijevim i fosfatnim ionima nije učinkovita. Zbog njihove topljivosti i nedovoljno visoke koncentracijena površini zuba, ne dolazi do difuzije iona u caklinu (48). Prilikom istraživanja protukarijesnog učinka mliječnih derivata, Reynold je otkrio da kazeinfosopeptid (CPP) stabilizira ione kalcija i fosfata te da se oni na površini zuba zadržavaju u dovoljno visokoj koncentraciji za remineralizaciju cakline. Stabilizirani oblik poznat je kao kazeinfosopeptid-amorfni kalcijev fosfat (CPP-ACP). U koncentraciji 0,5-1,0% kompleks se pokazao uspješnim u remineralizaciji *in vitro* (49).

Nakon otkrića CPP-ACP kompleks se koristi podjednako za remineralizaciju i prevenciju demineralizacije. Nalazimo ga u svakodnevnim proizvodima poput žvakaćih guma, gelova, sportskim pićima i staklenoionomernim cementima (50).

Mnogi autori istraživali su remineralizacijski potencijal žvakaćih guma sa CPP-ACP na potpovršinski karijes *in situ*. Iijima je otkrio da su žvakaće gume sa 18,8 mg CPP-ACP za razliku od kontrolne grupe dovele do dvostruko veće remineralizacije i da je ta caklina bila otpornija na buduće demineralizacijske izazove (51). Novija istraživanja su dodatno potvrdila povećanu remineralizaciju žvakaćih guma sa CPP-ACP u usporedbi s onima s drugačijim oblikom kalcija ili bez prisutnosti kalcija (52,53).

Otkrićem CPP-ACP-a i njegovim djelovanjem na remineralizaciju, istraživanja su se najviše fokusirala na uporabu u obliku remineralizacijskih topikalnih gelova i pasti. ToothMousse pasta (GC, Tokyo, Japan) je u *in vitro* studiji pokazala povećanu remineralizaciju za 74,4 % u odnosu na kontrolnu skupinu (54). Podjednako dobre rezultate ToothMousse je pokazao u kombinaciji s mikroabrazijom u terapiji bijelih mrlja (55).

Prema rezultatima Anderssonovog istraživanja, terapije bijelih mrlja nakon ortodontske terapije, svakodnevnom upotrebom topikalne kreme sa CPP-ACP u periodu od 12 mjeseci, bijele mrlje su smanjene za 63 % (56). Najveće smanjenje dubine lezije dobiveno je postupkom premazivanja kremom CPP-ACP nakon korištenja fluoridirane zubne paste (57).

Cross je 2004. godine utvrdio da CPP pored stabiliziranja iona kalcija i fosfata ima i sposobnost stabiliziranja fluoridnih iona. Utvrdio je da kompleks CPP-ACPF ima superiorniji karijes preventivni učinak u usporedbi s CPP-ACP ili samog fluorida (58).

Istraživanje je pokazalo da molekula CPP može na sebe primiti 25 kalcijevih iona, 15 fosfatnih i 5 fluoridnih iona (59).

Kasnije su provedena istraživanja djelovanja CPP-ACP s fluoridom na remineralizaciju u usporedbi sa 1100 ppm NaF, 2800 ppm NaF i 2 % CPP-ACP. Mikroradiološki nalaz pokazuje da sami fluorid remineralizira samo površinski dio lezije dok CPP-ACP i CPP-ACP uz dodatak fluorida prodiru u tijelo lezije i remineralizirajuje. Nadalje, caklina remineralizirana sa CPP-ACP i dodatkom fluorida pokazala je najveću otpornost na djelovanje kiselina (28).

Temeljem tih spoznaja na tržištu se danas mogu pronaći pripravci poput Toothmousse Plus i MI Paste Plus koji u sebi pored CPP-ACP sadrže i 900 ppm-a fluorida (50).

Zadnja istraživanja utjecaja MI Paste Plus na prevenciju i terapiju bijelih mrlja ortodontskih pacijenata pokazuju smanjenje lezije za 53,5 %, nakon tri mjeseca primjene (60).

CPP-ACP i CPP-ACPF dokazano djeluju kao sredstvo remineralizacije bijelih mrlja, međutim poput fluorida imaju dva nedostatka. Kako bi rezultati bili klinički vidljivi CPP-ACP je potrebno koristiti od par tjedana do nekoliko mjeseci. Rezultati svih oblika primjene CPP-ACP, poput žvakaćih guma, pastila i pasti, ovise o suradljivosti pacijenta i redovitoj svakodnevnoj primjeni (61).

1.7.5. Ozon

Ozon je alotropska modifikacija kisika građena kao ciklička visokoreaktivna molekula sastavljena od tri atoma kisika. Njegov izuzetan učinak primjećen je na bakterije, viruse i gljive. Baktericidno djeluje dodirnom visokoreaktivne molekule ozona s bakterijskom stanicom. Reakcijom dolazi do raspadanja molekula ozona i oslobađanja aktivnoga kisika pri čemu se oslobađa kinetička energija i stvara oksidativni potencijal koji uništava staničnu stijenku bakterije i dovodi do lize stanice. Inhibicijom bakterijske proliferacije postiže se glavni način djelovanja ozona u terapiji karijesnih lezija.

Učinak ozona je reduciranje broja mikroorganizama karijesne lezije, oksidacija pirogroždane kiseline na acetat i ugljični dioksid, redukcija spojeva koji su prirodni inhibitori remineralizacije te otvaranje dentinskih tubulusa čime se pospješuje proces remineralizacije.

Uvjet za terapiju ozonom jest rano dijagnosticiranje karijesnih lezija. Prilikom terapije tih početnih karijesnih lezija ozonom nema potrebe za fizičkim uklanjanjem inficiranog tkiva što ovaj terapijski postupak svrstava u atraumatske. Fisurni sustav inicijalnih nekavitiranih lezija ne zahtijeva kirurško otvaranje, već topikalnu aplikaciju ozona uz sredstva za remineralizaciju i periodično praćenje statusa lezije (regresiju ili progresiju inicijalne lezije) (62,63).

1.7.6. Mikroabrazija

Za terapiju inicijalne karijesne lezije, razvojnog poremećaja cakline *amelogenesis imperfecta*, dentalne fluoroze i postortodontske demineralizacije, mikroabrazija je do otkrivanja minimalno invazivnih metoda uz izbjeljivanje i kompozitne restauracije bila jedina metoda izbora. Tim postupkom se uklanja površinski sloj oštećene cakline. Diskoloracija se, kao tehnika uklanjanja, koristi od sredine 1980-ih. Veliki dio istraživanja mikroabrazije napravio je Theodore Croll koji je mikroabrazijom tretirao razne caklinske diskoloracije uključujući fluorozu kako bi pronašao optimalnu metodu za dobivanje idealnih estetskih učinaka. U početku je radio s 18 %-tnom klorovodičnom kiselinom (HCl), međutim danas se preporuča uporaba 11 %-tne HCl paste koja nije toliko agresivna prema mekim tkivima (Tablica 2.). Crollova tehnika započinje čišćenjem zuba vulkanskim plavcem, izolacijom zuba gumenom plahticom i jednominutnim intervalima mikroabrazije pastom HCl i četkicom pri niskom broju okretaja kolječnika. Postupak se može ponoviti više puta, no treba imati u vidu ukupnu debljinu cakline (64-69).

Prema Waggoneru, jedna minuta mikroabrazije nosi sa sobom nepovratan gubitak 12 μ m cakline, a svaki dodatni ciklus nosi sa sobom gubitak dodatnih 26 μ m (70).

Prilikom odluke o korištenju mikroabrazije nužno je procijeniti debljinu caklinske diskoloracije kako se ne bi žrtvovalo previše caklinskoga tkiva. Kod dubokih diskoloracija caklinska mikroabrazija se ne preporuča. Ukoliko se ukloni previše cakline, zub može biti više žute nijanse zbog blizine dentina. U tom slučaju preporuča se vanjsko izbjeljivanje (68).

Neki autori nakon mikroabrazije tretiraju površinu cakline sa CPP - ACP i pored toga daju pacijentima preparate za remineralizaciju koje će koristiti kod kuće (55).

Usprkos tome što je objavljen popriličan broj radova o ovoj tehnici, za sada ne postoji randomizirano kliničko ispitivanje o učinku mikroabrazije na caklinske diskoloracije već se sve bazira na prikazima slučajeva.

Tablica 2. Različite koncentracije HCl u terapiji defekata cakline (24).

Klorovodična kiselina – terapijska primjena
6,6% Opalustre pasta sa silicij karbidom za mikroabraziju, <i>Optidentproducts</i> , Velika Britanija
10% HCl Prema pasta za mikroabraziju, <i>Premier Products</i> , SAD

15% HCl za pripremu površine cakline prilikom infiltracije smolom, DMG, Njemačka

1.7.7. Infiltracijska metoda

Prve studije o dentalnim adhezivima i pečaćenju iz 1970-ih na umjetno stvorenim demineraliziranim lezijama pokazuju mogućnost infiltracije smola u leziju (71-75).

Takve umjetno stvorene lezije ipak se razlikuju od prirodnih lezija po strukturi i organskom sastavu. Površinski sloj caklinske lezije u prirodnom karijesnom procesu ima manji volumen pora od središta lezije. Zbog toga i kod kontaminacije organskim materijalom može doći do smanjene mogućnosti infiltracije (76). U ranim studijama za jetkanje cakline koristila se 37 %-tna ortofosforna kiselina, međutim, pokazalo se da za demineralizaciju površine caklinske lezije to nije dovoljno. Meyer i Lueckel su otkrili da je 15% HCl učinkovitija, a kasnije su potvrdili i da je odgovorna za veću debljinu penetracije smole u leziju. Dvominutnom aplikacijom 15% HCl u 67% lezija površina nije erodirana do kraja pa se razmišljalo i o produljenju vremena djelovanja (76,77).

U početnim istraživanjima koristio se komercijalni dentalni adheziv kao sredstvo za infiltraciju. Prvi rezultati bili su ohrabrujući, no istraživanje je rađeno na umjetno stvorenim i plitkim lezijama. S obzirom da su dentalni adhezivi dizajnirani za infiltraciju tankog sloja morao se pronaći bolji materijal za infiltraciju dubokih bijelih lezija. Meyer i Lueckel započinju testiranje smola za infiltraciju 2008. godine. Pri tome su doveli u vezu penetraciju smole s koeficijentom penetracije materijala. Koeficijent penetracije izvodi se iz Washburnove jednadžbe koja opisuje penetraciju tekućina u porozne čvrste materijale preko kapilarne aktivnosti (78,79).

Eksperimentalno se 2010. godine pronalazi infiltrant koji je u stanju penetrirati preko 600 µm u prirodne lezije invitro (80).

Danas se infiltracija smolom primjenjuje za više različitih indikacija poput: bijele glatke demineralizirane lezije nakon ortodontske terapije, posttraumatska hipoplazija cakline, MIH, blage do umjerene velike lezije uzrokovane dentalnom fluorozom (81).

Za zaustavljanje i maskiranje bijele mrlje/ bijele glatke demineralizirane lezije koristi se i tretman infiltracije smolom niskog viskoziteta. Svjetlosno polimerizirajuća smola može popuniti pore u caklinskoj strukturi i na taj način zatvoriti puteve širenja karijesa, zaustaviti napredovanje karijesne lezije i vratiti izgled zdrave cakline. Za razliku od materijala za pečaćenje koji se primjenjuju na površini lezije, infiltracijom se putem difuzijskih kanala smola dovodi u leziju na mjesto izgubljenih minerala (76).

Caklina infiltrirana niskoviskoznom smolom gubi svoj blijedi izgled i poprima izgled zdrave cakline. Princip promjene boje caklinske lezije infiltracijom smolom bazira se na promjeni raspršenja svjetla u leziji. RI zdrave cakline je 1,62. Mikropore karijesne lezije punjene su vodenim sadržajem (RI 1,33) ili zrakom (RI 1,0). Razlika RI-a caklinskih kristala i medija unutar pora uzrokuje raspršenje svjetla što se očituje blijedim i opaknim izgledom, posebno kada je caklina osušena (82).

Mikropore infiltrirane lezije punjene su smolom (RI 1,46) koja za razliku od vode ne može ispariti. RI zdrave cakline i infiltriranih pora su približno iste vrijednosti i zbog toga lezija izgleda isto kao i okolna zdrava caklina (83).

U SAD-u se 2009. na tržištu pojavljuje smola za infiltraciju početnih karijesnih lezija pod nazivom „Icon“, a predstavljena je i za tretman i prevenciju bijelih mrlja.

Prva *in vivo* istraživanja smole za infiltraciju od Meyera Lueckela završene su 2010. godine i uključivala su radiološko mjerenje interproksimalnih lezija od unutarnje polovine cakline do vanjske trećine dentina. U periodu od osamnaest mjeseci napredak lezija se smanjio sa 37% u kontrolnoj skupini na 7% u eksperimentalnoj skupini (84).

U drugom je istraživanju infiltracija zajedno s fluoridnim lakom pokazala bolji učinak od same fluoridacije na širenje interproksimalne lezije (85).

Samim zaustavljanjem širenja interproksimalnih lezija dobiven je zadovoljavajući rezultat, međutim to nije dovoljno za lezije labijalnih ploha. Pored zaustavljanja napretka karijesne lezije na labijalnim ploham glavni izazov predstavlja estetika. Torres je sa svojim timom istraživao nekoliko načina maskiranja bijelih mrlja zaustavljanjem napretka lezije *in vitro*.

Otkrili su da je Icon učinkovitiji od svakodnevne primjene 0,05% fluoridnoga gela ili tjedne aplikacije 2%-tnog fluoridnoga gela (86).

Kim i suradnici su 2011. ispitivali učinkovitost Icona u maskiranju bijelih lezija. Procjenjivali su promjene boje na razvojnim promjenama i na postortodontskim dekalifikacijama labijalnih ploha. Na razvojnim promjenama uspješnost potpunog maskiranja bila je 25%, nepotpuno maskiranje uočili su na 35% dok na 40% nije bilo učinka. Na postortodontskim dekalifikacijama maskiranje je bilo potpuno na 61%, nepotpuno na 33% i na samo 6% nije bilo učinka. Zaključili su da je efekt maskiranja u nekim slučajevima izuzetno dobar, a ovisi o tipu lezije. U istraživanju nije postojala kontrolna skupina i nije mjerena promjena veličine lezije već samo promjena boje lezije prije i poslije zahvata (87).

Postupak infiltracije ne može se koristiti na caklinskim defektima uzrokovanim fluorozom, hipoplazijom ili traumama jer se direktno ne može nanositi niti na dentin niti na cement.

Ovisno o veličini lezije, uvijek je bolje prije napraviti izbjeljivanje (24), a ono može dovesti do smanjenja veličine lezije i maskirati izgled. Na taj način potrebna je i manja količina smole za infiltraciju (81).

Tablica 3. Klasifikacija i tretman bijelih lezija (81).

Tretman bijelih lezija – neke lezije se uklanjaju lakše od drugih		
Klasifikacija bijelih lezija: Prema širini, dubini i prema izgledu površine		
Nasljedne	Trauma	Fluoroza
Karijesna hipomineralizacija	MIH Molarno incizivna hipoplazija	Kongenitalno Prerani porod
Čišćenje zuba		
Jetkanje		
Alkohol		
Infiltracija smolom ili prije toga pjeskarenje		
Mogućnost pjeskarenja do 3 puta		
Mogućnost aplikacije smole 2 puta		

1.7.8. ICON® (DMG America, SAD) – mikroinfiltracijski postupak

Proizvod ICON se temelji na niskoviskoznoj smolastoj matrici temeljenoj na metakrilatima. Glavni sastojak je TEGDMA, potom HEMA uz dodatak inicijatora i aditiva. U kombinaciji s etanolom ta kombinacija smola pokazuje vrlo visoki koeficijent penetracije u karijesni dentin (88).

Postupak je minimalno invazivan, ne uključuje mehaničko uklanjanje tvrdog zubnog tkiva i za njega nije potrebno anestezirati pacijenta. Postupak započinje pripremom labijalnih površina tretiranih zuba četkanjem pastom bez fluorida i pjeskarenjem kako bi se uklonile sve naslage i pigmentacije. Zubi se izoliraju koferdamom. Prilikom primjene Icon sustava treba slijediti upute proizvođača. Za početno jetkanje na površinu zuba aplicira se Icon-Etch (ICON, DMG America, SAD) (15%-tna klorovodična kiselina HCl) u trajanju od dvije minute. Slijedi ispiranje vodom 30 sekundi i sušenje te se postupak jetkanja provodi po drugi put. Jetkanjem cakline uklanja se površinski sloj do 35 µm dubine. Icon-Dry (ICON, DMG America, SAD) (otopina etanola) nanosi se na površinu i ostavlja 30 sekundi, a potom ispuhuje zrakom. Icon-Infiltrant (ICON, DMG America, SAD) se nanosi na površinu cakline u trajanju od tri minute. Pritom je važno ukloniti izvor svjetlosti s tretiranog područja kako bi se spriječila preuranjena polimerizacija. Višak smole za infiltraciju ukloni se pamučnim vaticama i površina zuba svjetlosno se polimerizira 40 sekundi. Postupak infiltracije ponovi se još jednom u trajanju 60 sekundi i ponovno svjetlosno polimerizira 40 sekundi. Postupak završava poliranjem površine zuba (13).

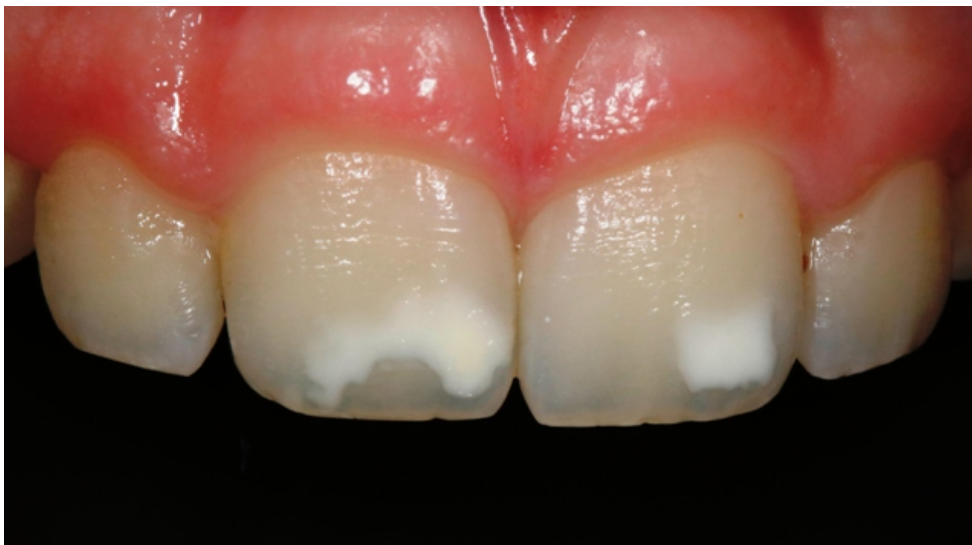Svrha rada je kroz tri klinička slučaja prikazati način rada sa sistemom ICON za infiltraciju demineraliziranih područja cakline i upoznavanje šire stručne javnosti o pogodnostima infiltracijske terapije.

2. PRIKAZI SLUČAJEVA

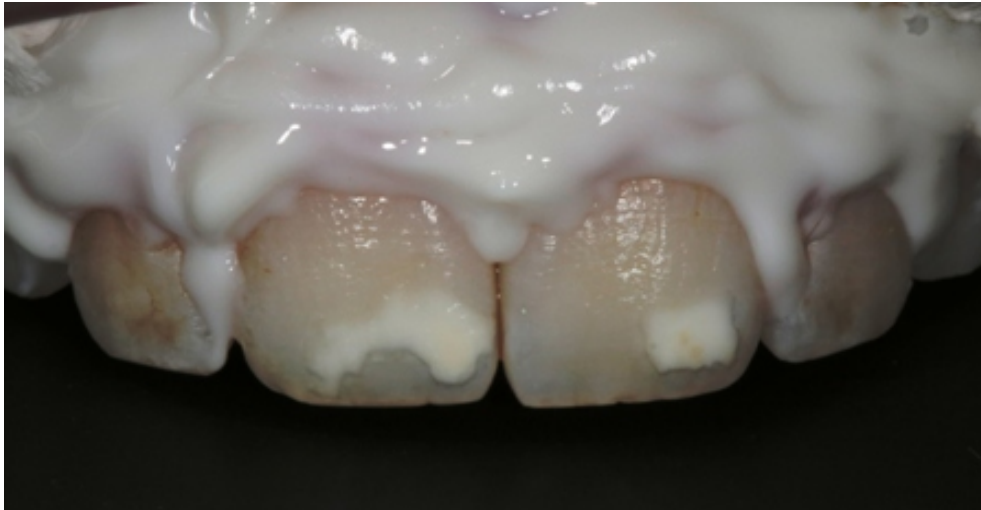
Nakon usmenog obavještanja o naravi postupaka i pružanja svih potrebnih informacija o ICON sustavu, tijekom zahvata i mogućim rizicima, pacijenti su zamoljeni potpisati informirani pristanak za sudjelovanje u prikazu slučaja. Planirani rad na prikazima slučajeva i informirani pristanak koji sadrži sve potrebne informacije o zahvatu odobren je od strane Etičkog odbora Stomatološkog fakulteta Sveučilišta u Zagrebu.

2.1. Prvi slučaj

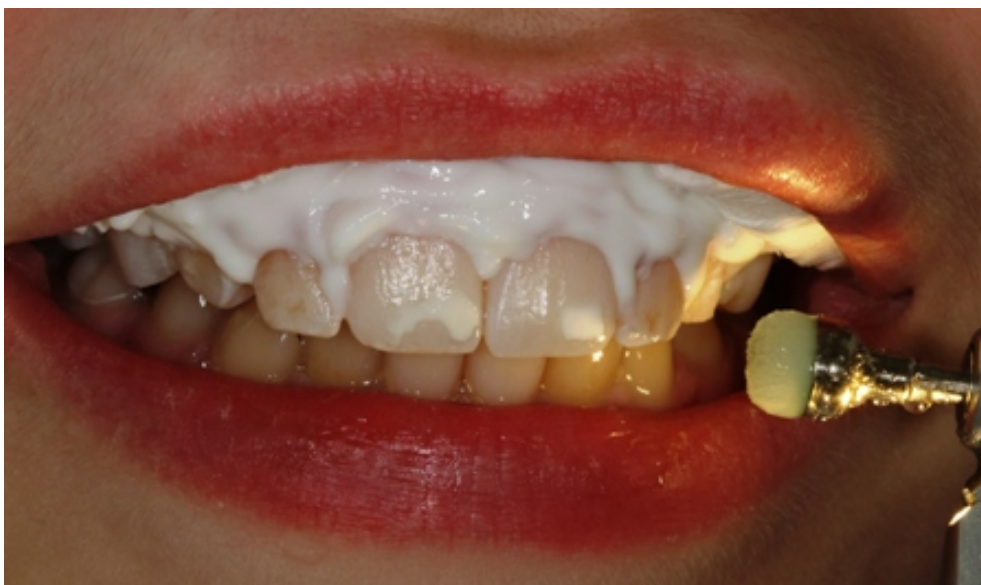Pacijentica u dobi od 18 godina dolazi u ordinaciju zbog estetskog problema bijelih mrlja na gornjim prednjim zubima. Prethodno nije bila u ortodontskoj terapiji. Kliničkom pregledom uočene su bijele mrlje na gornjim sjekutićima (Slika 2.). Uz pristanak pacijentice zubi su podvrgnuti infiltraciji smolom ICON tehnikom (Slika 3.-9.). Rezultat zahvata je bio blaga promjena boje zuba (Slika 10.), pacijentica je bila zadovoljna rezultatom, međutim boja nije u potpunosti promijenjena.



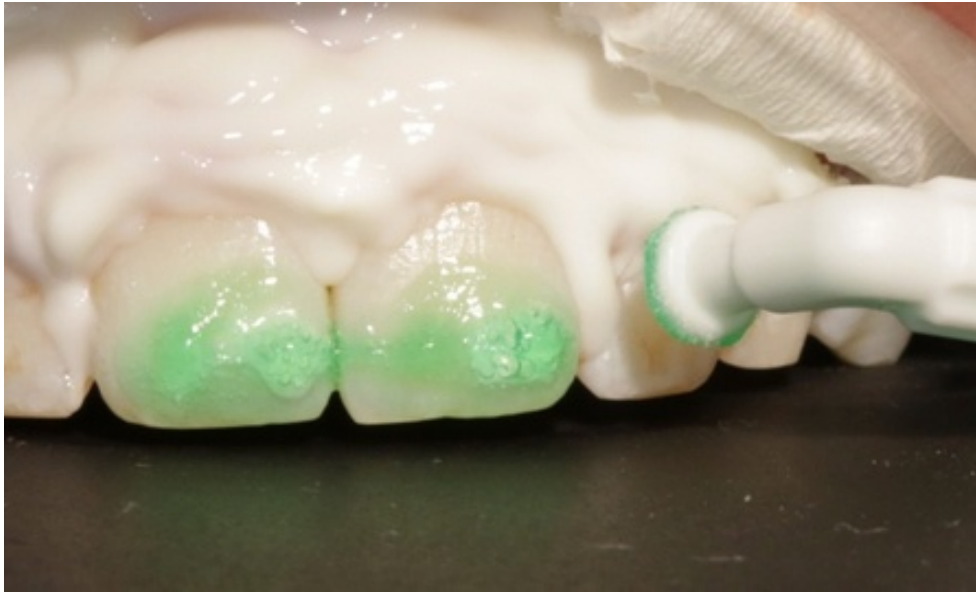Slika 2. Bijele mrlje na središnjim sjekutićima



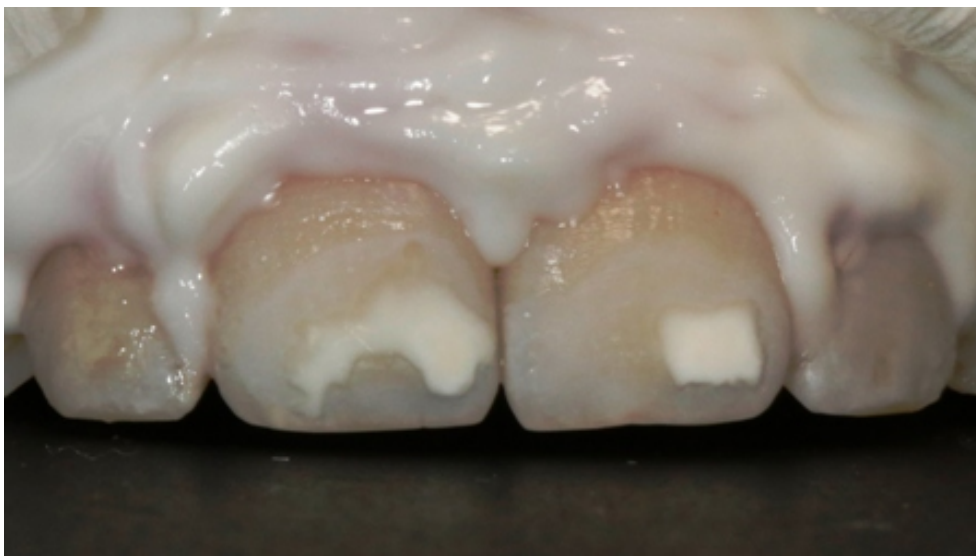Slika 3. Zaštita gingive tekućim kompozitom



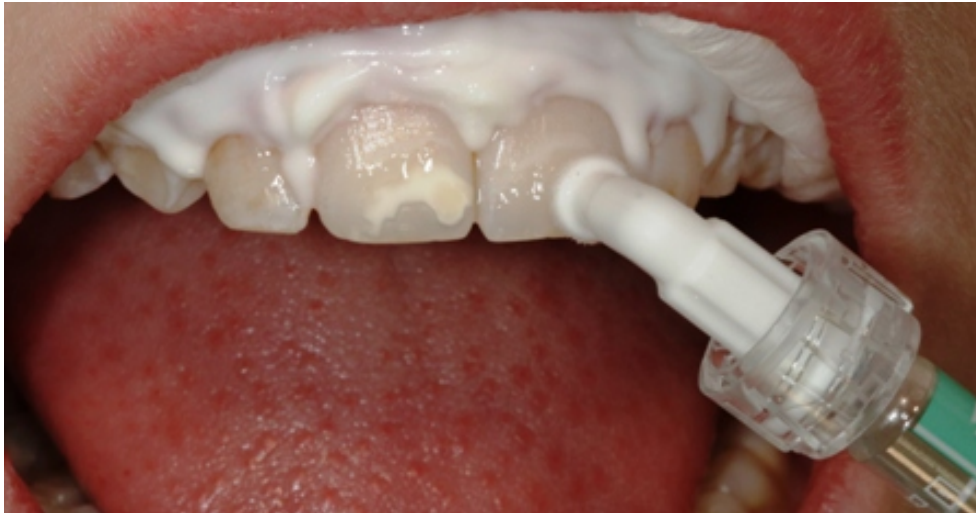Slika 4. Uklanjanje površinskih naslaga četkicom pokretanom mikromotorom



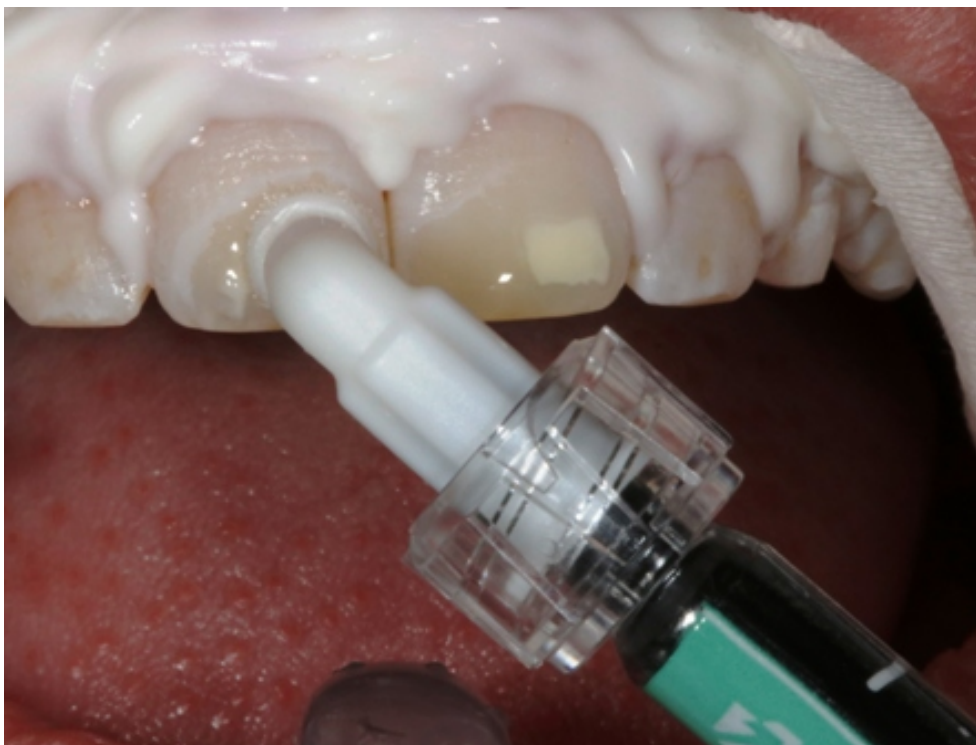Slika 5. Nanošenje 15%-tneklorovodične kiseline IconEtch (DMG America, SAD)



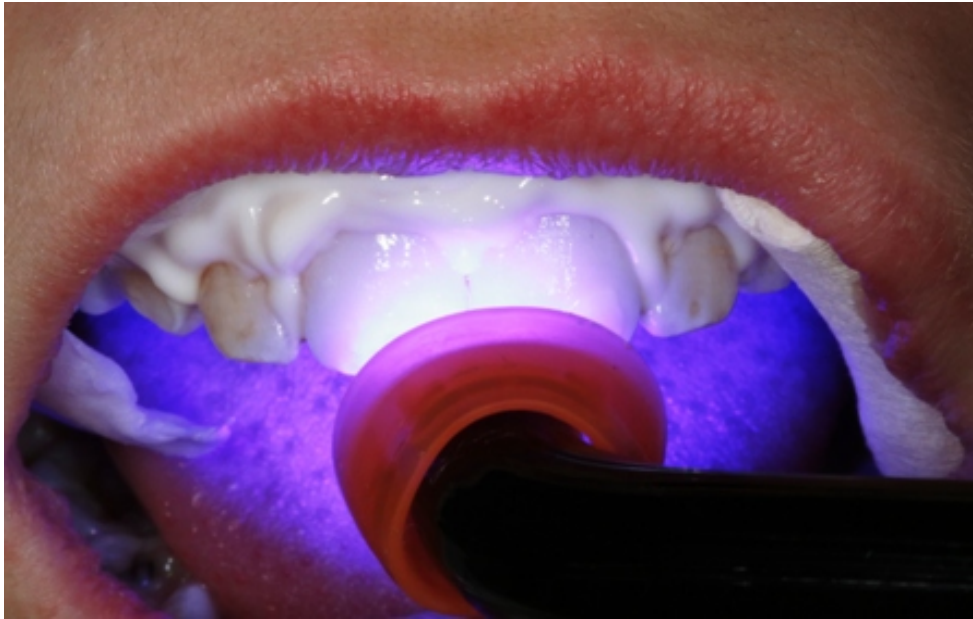Slika 6. Izgled površine cakline nakon uklanjanja i ispiranja kiseline



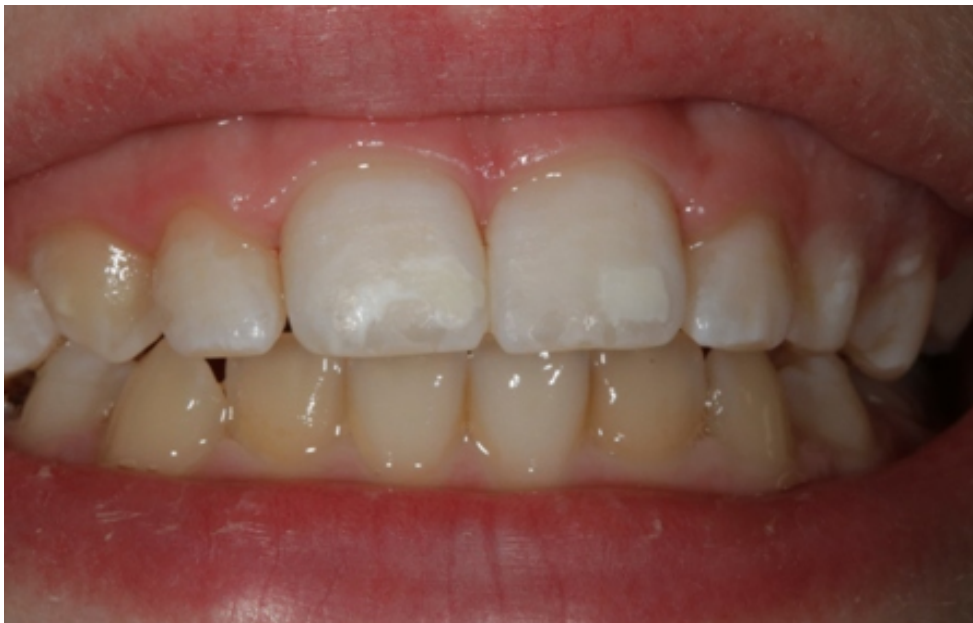Slika 7. Nanošenje otopine etanola Icon-Dry (DMG America, SAD)



Slika 8. Nanošenje infiltracijske smole Icon-Infiltrant (DMG America, SAD)



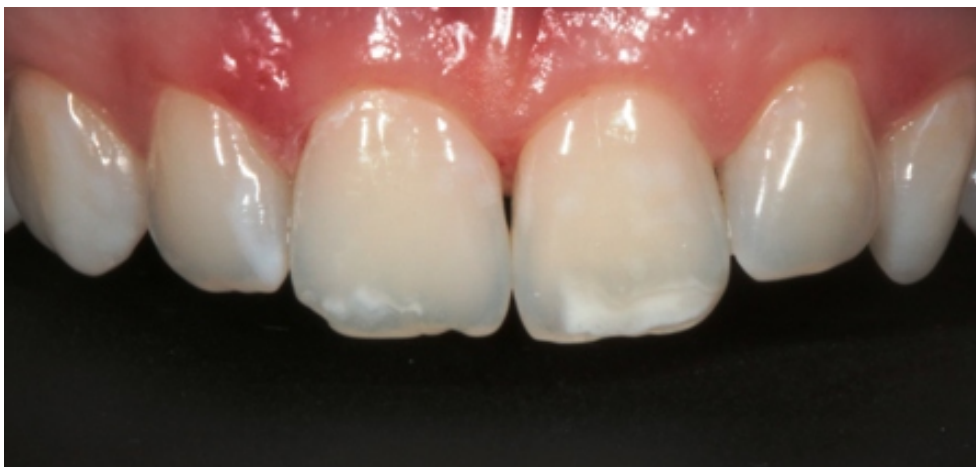Slika 9. Polimerizacijananešene smole



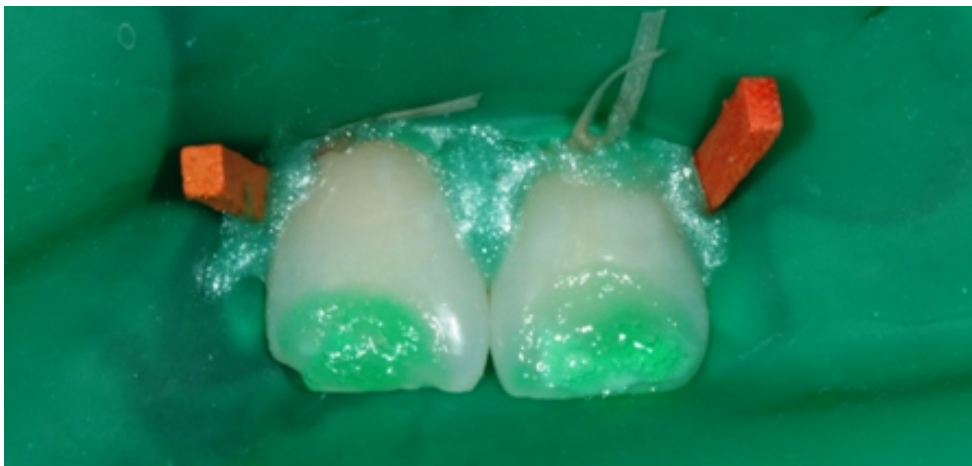Slika 10. Izgled lezija neposredno nakon završetka postupka

2.2. Drugi slučaj

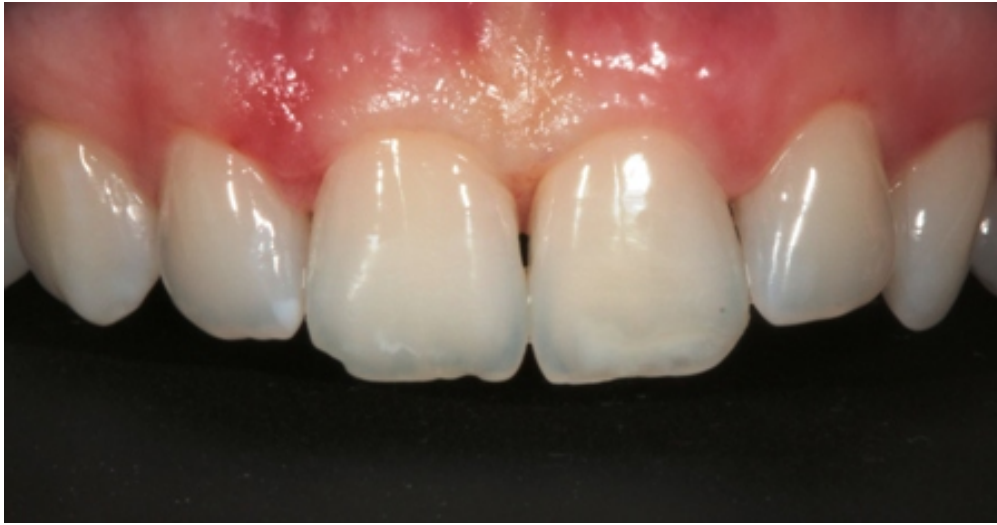Pacijentica u dobi od 21 godine, dolazi u ordinaciju zbog estetskog problema bijele mrlje na prednjim zubima (Slika 11.). Prethodno nije bila u ortodontskoj terapiji. Kliničkim pregledom uočila se bijela mrlja na gornjim središnjim sjekutićima. Uz informirani pristanak pacijentice zubisupodvrgnuti ICON infiltracijskom postupku (Slika 12.). Nakon zahvata dobivena je promjena boje zuba (Slika 13.), a pacijentica je bila zadovoljna rezultatom.



Slika 11. Početno stanje s hipomineraliziranim područjima na incizalnom rubu središnjih sjekutića



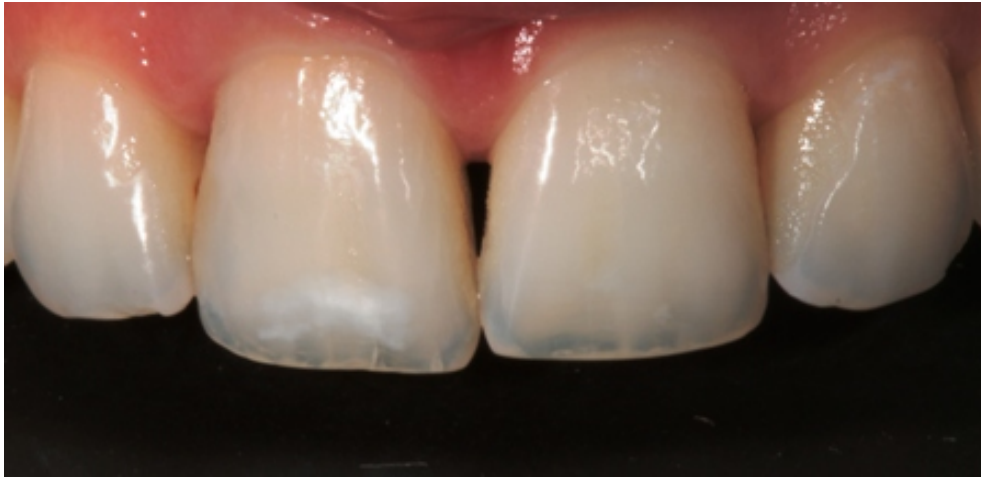Slika 12. Izolacija radnog područja koferdamom



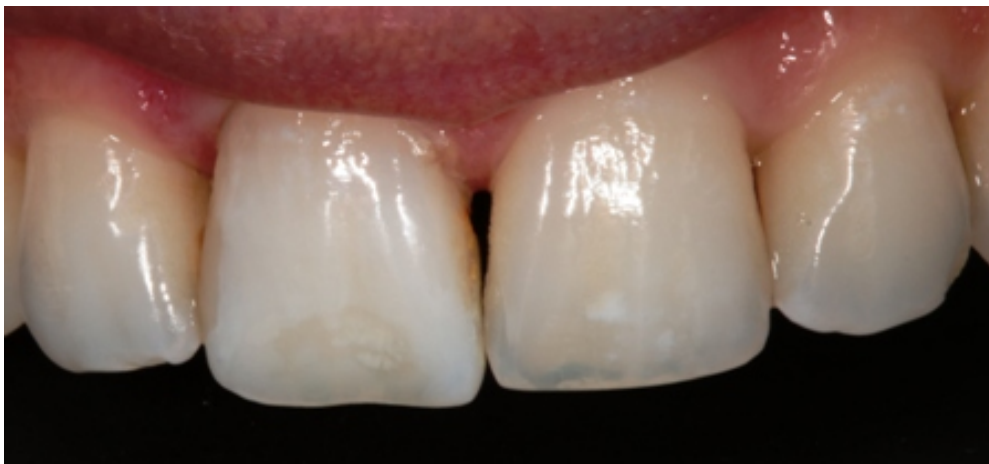Slika 13. Stanje nakon provedenog postupka

2.3. Treći slučaj

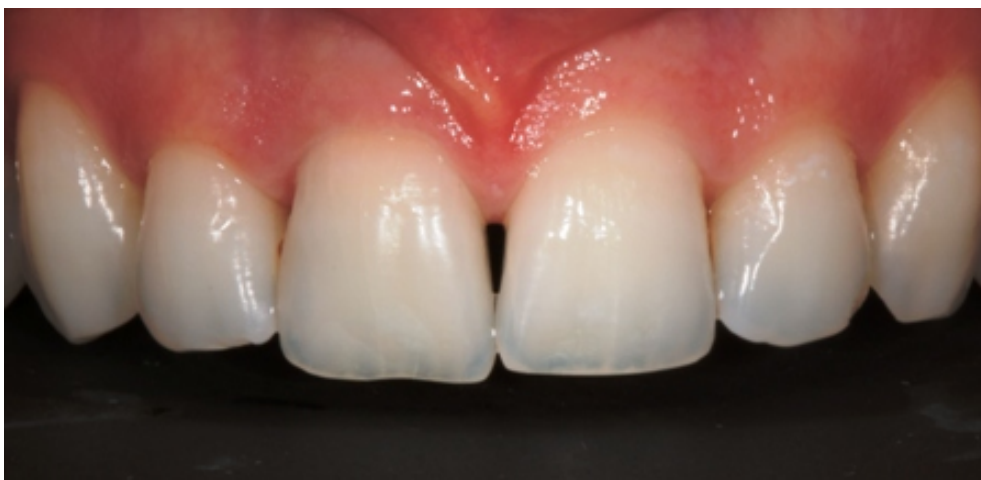Pacijentica u dobi 25 godina, dolazi u ordinaciju zbog estetskog problema bijele mrlje na prednjem zubu. Kliničkim pregledom uočila se bijela mrlja na desnom gornjem središnjem sjekutiću (Slika 14.). Uz pristanak pacijentice zub je podvrgnut infiltraciji smolom ICON tehnikom. Rezultat zahvata je promjena smanjenja izraženosti bijele mrlje zuba uz zadovoljstvo rezultatom pacijentice (Slika 15). Tjedan dana nakon zahvata, kada je postignuta rehidracija okolnih tvrdih zubnih tkiva, kontrolni pregled je pokazao potpuni uspjeh terapije (Slika 16).



Slika 14. Stanje lezije prije zahvata



Slika 15. Stanje lezije neposredno nakon zahvata



Slika 16. Izgled zuba tjedan dana nakon zahvata

3. RASPRAVA

Nekavitirane bijele lezije susreću se dosta često u praksi i mogu biti problematične za pacijente primarno okrenute estetici. Obzirom na produljenje životnog vijeka i potrebe dužeg očuvanja zdravlja zubi, prvi je terapijski izbor na neinvazivnim i minimalno invazivnim postupcima. Do danas je struka ponudila više načina rješavanja tog problema. Remineralizacija se smatra prvim izborom zbog toga što se radi o prirodnom procesu zaustavljanja karijesne lezije. Nakon skidanja ortodontskog aparata primjenom fluorida, površina lezije smanjuje se za 30% nakon 12 tjedana, a za 50% nakon 26 tjedana (89). Remineralizacija nekavitirane bijele lezije dugotrajan je proces i na kraju često lezija ne nestane potpuno. Korištenje koncentriranih fluoridnih preparata na labijalnim površinama dovodi do hipermineralizacije površine lezije i sprječava prodor fluorida unutar lezije (90). Tijelo lezije pritom ostaje porozno i zadržava kredasti izgled. Tijekom remineralizacije visokim koncentracijama u leziju se mogu ugraditi i mrlje i tako cijela lezija može postati smeđa što je još manje estetski prihvatljivo od bijele lezije (91). Neki autori za plitke lezije (<60 µm) predlažu sporu i postupnu remineralizaciju slinom i fluoridom niske koncentracije iz vodica za ispiranje usta i zubnih pasti (90). Osim fluorida, u novije vrijeme preparati koji se koriste za remineralizaciju su oni na bazi amorfne kazein fosfopeptida. Taj postupak zahtjeva suradnju pacijenata što je problematično, posebice kod adolescenata. K tome, estetski učinak nije uvijek zadovoljavajući (92).

Mikroabrazija cakline poboljšava površinsku teksturu, uklanja mrlje i omogućuje ponovnu remineralizaciju. Upotrebom klorovodične kiseline i poliranja uklanja površinski dio lezije i caklina postaje glatka i sjajna (93). Istovremeno dolazi do kemijske erozije i mehaničke abrazije i jednolikog uklanjanja 0,2 mm površine cakline. Prosječno smanjenje površine lezije mikroabrazijom je 83% (94). Mikroabrazija je primjenjiva za nekarijesne bijele lezije, fluorozu, demineralizaciju nakon ortodontske terapije, lokaliziranu hipoplaziju. Mikroabrazijom se ponovno stvori prizmatički dio cakline i ona poprimi staklasti izgled tzv. efekt abrazije (95). Taj sloj odbija i raspršuje svjetlo i maskira nesavršenosti, međutim kako bi taj izgled bio što prirodniji potrebno je žrtvovati mnogo cakline (96). Taj postupak je agresivniji od infiltracije jer se uklanja površinski dio cakline no u ponekim slučajevima se ta dva postupka mogu kombinirati (97).

Infiltracija smolom je alternativni pristup zaustavljanja daljnjeg širenja i maskiranja caklinskih lezija. Ovaj postupak temelji se na zatvaranju mikroporoznosti u tijelu caklinske lezije, na način da nisko viskozna svjetlosno stvrdnjavajuća smola brzo prodire u pore i zatvara ih (98).

Unutar lezije smola prodire kapilarnim silama i tamo stvara difuzijsku barijeru. Prema Robinsonu, u prosjeku 60% volumena lezije bude infiltrirano (99). Dubina difuzije u caklini iznosi preko 100 μm (100). Pozitivna nuspojava infiltracije smolom je to što caklinske lezije gube kredasti izgled kada su mikroporoznosti ispunjene i poprimaju izgled zdrave cakline. Maskiranje se temelji na promjeni refraktornog indeksa jer je on u infiltriranoj caklini veći (RI 1.46) od lezije ispunjene zrakom (RI 1.0) i time bliži onom zdrave cakline (RI 1.62). Time je manja razlike raspršenja svjetla na caklini i u infiltriranoj leziji, ana taj način lezija postaje manje uočljiva (101).

Osim za estetiku labijalnih ploha zuba, infiltracija smolom koristi se i kao neinvazivan terapijski postupak zaustavljanja početnih aproksimalnih karijesnih lezija. Aproksimalni karijes predstavlja veliki zdravstveni problem i 50% pacijenata u dobi 21 godine imaju ili karijes ili ispun na aproksimalnim plohama (102). U početnoj karijesnoj leziji sitne pore i proširenje interkristalnog prostora čine difuzijske kanale za kiseline i otopljene minerale. Ti isti prostori mogu se infiltrirati niskoviskoznom smolom i na taj način zatvoriti. Tako dolazi do blokiranja ulaska kiselina i demineralizirano tkivo se dodatno mehanički učvrsti (103). Za zaustavljanje daljnje demineralizacije dovoljno je infiltrirati 60 μm u dubinu (104).

Infiltracija smolom pri zaustavljanju početne aproksimalne karijesne lezije mliječnih kutnjaka ima velik potencijal. Za razliku od trajnih zubi, mliječni zubi su manje mineralizirani i više porozni (105). Iz tog razloga progresija aproksimalnoga karijesa je brža, međutim to je razlog zašto je moguća i brža i dublja infiltracija i posljedično zaustavljanje napretka karijesne lezije. Infiltracija smolom početne karijesne lezije mliječnih kutnjaka u kombinaciji s fluoridacijom pokazala se uspješnijom nego sama fluoridacija (106).

Uspješnost potpunog maskiranja nekavitirane bijele lezije labijalne površine po istraživanjima prosječno iznosi 25%, a djelomično maskiranje u 75% slučajeva. U istraživanjima je na svakom zubu bila primjetna promjena i niti jedan nije bio bez ikakvog vidljivog rezultata. Sama maskirana promjena nije bila vidljiva nakon godinu dana (107).

U kliničkom retrospektivnom istraživanju na 76 pacijenata s početnim karijesnim lezijama i razvojnim poremećajima cakline na labijalnim površinama gornjih sjekutića i očnjaka ishod postupka je procjenjivan subjektivnom procjenom, prema FDI kriterijima za procjenu boji i objektivnom spektrofotometrijskom metodom. Rezultati su pokazali da je estetski učinak infiltracijske tehnike značajno izražen procijenjeno s obje metode (108).

Iskustva prilikom izrade ovog specijalističkog rada i prikaza slučajeva su pokazala da uz dobru edukaciju pacijenata o terapijskim mogućnostima i detaljno objašnjenje samog postupka infiltracije, reakcije nakon zahvata su jako pozitivne. Sami pacijenti ističu kako im se sviđa što postupak nije bolan, što kratko traje, za vrijeme postupka ne koriste se turbina i mikromotor i imaju osjećaj da je taj postupak dugoročno dobar za njihovo zdravlje. Sam rezultat odmah je vidljiv i estetski su zadovoljni čak i kada je promjena samo djelomično smanjena. Kao pozitivan ishod navode i prestanak preosjetljivosti zubi ukoliko se ICON aplicirao u području vrata zuba.

Za razliku od pacijenata, u stručnim krugovima vlada veliko nepovjerenje prema postupku i većina kolega okrenuta je konzervativnom restaurativnom ili protetičkom rješavanju. Kao mane navode cijenu ICON materijala, potrebnu postavu koferdama i malu uspješnost potpunog maskiranja. Istraživanje među američkim pedodontima je pokazalo da 28% ispitanika koristi ICON infiltracijsku tehniku, 4% njih tehniku koristi rijetko, a ostatak razmatra uvođenje procedure u svoju ordinaciju (109).

4. ZAKLJUČAK

Većina postupaka današnje dentalne medicine se svodi na uklanjanje bolesnog tkiva i njegove nadoknade umjetnim materijalima, a njihov ishod ovisi o vještini operatera, njegovom znanju i dostupnoj tehnologiji. Današnje znanstvene spoznaje i tehnološka dostignuća omogućuju promjenu te paradigme. S obzirom na produljenje životnog vijeka i potrebu dugotrajnog očuvanja prirodne denticije, naglasak bi danas trebao biti na preventivnim i mikroinvazivnim zahvatima. Metoda infiltracije smolama omogućuje tretiranje početnih demineralizacija kod karijesnih lezija i strukturne poroznosti cakline manje invazivnim postupkom kojim se ponekad mogu izbjeći agresivniji zahvati koji neizbježno dovode do pretjeranog uklanjanja zdravih tkiva. Prilikom odabira postupka, a temeljem ispravno postavljene dijagnoze, ta metoda bi trebala biti među prvima među do danas poznatima u terapiji navedenih stanja. Infiltracijom smolama se popunjavaju mikroporoznosti u strukturi cakline što mijenja optička svojstva cakline čineći te lezije nevidljivima oku promatrača. Osim što se time caklina čini manje podložna novim demineralizacijskim atakama, rezultati postupka su vidljivi odmah nakon postupka. Koncept infiltracije je ugrađen u ICON sustav američke tvrtke DMG koji je na tržištu prisutan već više od jednog desetljeća i pokazao je svoju učinkovitost u mnogim kliničkim slučajevima.

5. LITERATURA

1. Bayle P, Dean MC. New ways to think about enamel and dentine thickness in longitudinal tooth sections. *BullIntAssocPaleodont.* 2013;7(1):29 – 37.
2. Vellini-Ferreira F, Cotrim-Ferreira FA, Ribeiro JA, Ferreira-Santos Rívea I. Mapping of proximal enamel thickness in permanent teeth. *Braz JOral Sci.* 2012;11(4):481 –485.
3. Sturdevant JR, Lundeen TF, Sluder TB Jr. ClinicalSignificanceof Dental Anatomy, Histology, PhysiologyandOcclusion. In Sturdevant's art &scienceof operative dentistry-4 thed./editors, Theodore M.Roberson, Harald O. Heymann, Edward J. Swift, Jr. St. Louis: Mosby, Inc. 2010; pp.17.
4. Featherstone JDB. Dental caries: a dynamic disease process. *AusDent J.* 2008; 53(3):286 – 91.
5. Staničić T, Anić I. Patohistološka slika karijesne lezije: Karijes cakline. In: Štalo i sur. Patologija i terapija tvrdih zubnih tkiva. Zagreb: Naklada Zadro; 1994;pp. 181 – 2.
6. White S, Luo W, Paine M, Fong H, Sarikaya M, Snead M.Biological organization of hydroxyapatite crystallites into a fibrous continuum toughens and controls an isotropyin human enamel. *J DentRes.* 2001;80(1):321 – 6.
7. Robinson C. Enamelmaturation: a brief back ground with implications for some enamel dysplasias. *Front Physiol*[Internet]. 2014[citirano 16.ožujka 2019.];5:388. Dostupno na: PubMed<https://pubmed.ncbi.nlm.nih.gov/25339913/>.
8. Naumova EA, Weber L, Pankratz V, Czenskowski V, Arnold WH. Bacterial viability in oral biofilm after tooth brushing with amine fluoride or sodium fluoride. *Arch OralBiol.* 2019;97(1):91 – 6.
9. Goldstein RE, Garber DA.Complete dental bleaching. Chicago; QuintessencePublishing Co. Inc; 1995; pp.33 – 46.
10. Joiner A. Toothcolour: a review of the literature. *J Dent.* 2004;32(Suppl 1):3 – 12.
11. Dahl JE, Pallesen U. Tooth bleaching-a critical review of the biological aspects. *CritRevOralBiol Med.* 2003;14(4):292 – 304.
12. Hattab FN, Qudeimat MA, Al-Rimawi HS. Dental discoloration: an overview. *J EsthetDent.* 1999;11(6):291 – 310.
13. Tirlet G, Chabouis HB, Attal JP. Infiltration, a new therapy for masking enamel whitespots: a 19-month follow-up case series. *Eur J EsthetDent*[Internet]. 2013 [citirano

16. ožujka 2019.]; 8(2):180-90. Dostupno na: PubMed<https://www.ncbi.nlm.nih.gov/pubmed/23712339>.
14. Shivanna V, Shivakumar B. Novel treatment of white spot lesions: J ConservDent[Internet]. 2011[citirano 10. siječnja 2019.]; 14(4): 423–426. Dostupno na: NCBI
15. Rao A, Malhotra N. The role of remineralizing agents in dentistry: A review. CompendContinEducDent. 2011;32(6):26 – 33.
16. Cate JMT, Larsen MJ, Pearce EIF, Fejerskov O. Kemijska interakcija zuba i oralnih tekućina. In: Fejerskov O, Kidd E, editors. Zubni karijes: bolest i klinički postupci. 2. izdanje. Jastrebarsko: Naklada Slap; 2011. pp. 210 – 31.
17. Nicholson JW. Fluoride-releasing dental restorative materials: An update. Balk J Dent Med. 2014;18:60 – 9.
18. Šegović S, Miletić IK. Dijagnostika karijesnih lezija. Hrvatski stomatološki vjesnik. 2006;13(2):17 – 9.
19. Šlaj M, Strujić M, Vidaković A.: Neželjeni učinci ortodontske terapije.Sonda[Internet]. 2011 [citirano 15. siječnja 2019.]; 12(22).
20. Krupinska-Nanys M, Zarzecka J. An assessment of oral hygiene in 7 – 14-year-old children undergoing orthodontic treatment. J IntOral Health. 2015;7(1):6 – 11.
21. P.R.GeethaPriya. Turner's hypoplasia and non-vitaliti: A case report of sequelae in permanent tooth. ContempClinDent. 2010;1(4):251–4.
22. Vućinac I, Vešligaj J, Čurković Bagić I. Etiologija, dijagnostika i liječenje Molarno incizivne hipomineralizacije. Sonda[Internet]. 2012 [citirano 12. ožujka 2019.];13(23).Dostupno na: <http://sonda.sfzg.hr/wp-content/uploads/2015/04/Vu%C4%8Dinac-I.-et-al.-Etiologija-dijagnostika-i-lije%C4%8Denje-molarno-incizivne-hipomineralizacije.pdf>.
23. Čota D, Pavić S, RošinGrget K. Neželjeni učinci fluorida. Sonda[Internet].2009. [citirano 12. ožujka 2019.]; 9(17).Dostupnona:<http://sonda.sfzg.hr/wp-content/uploads/2015/04/%C4%8Cota-D-et-al.-Nepo%C5%BEeljni-u%C4%8Dinci-florida.pdf>.
24. Greenwall L. White lesion eradication using resin infiltration. International dentistry – Africanedition 2012;3(4): 50 – 60.
25. Glazer HS. Treating White Spots: New Caries Infiltration Technique. DentToday[Internet]. 2009[citirano 12. ožujka 2019.]; dostupno na: <http://www.dentistrytoday.com/restorative/minimally-invasive-dentistry/1492>

26. Featherstone JDB. Remineralization, the natural caries repair process—The need for new approaches. *AdvDentRes*. 2009;21(1):4 – 7.
27. Staničić T. Fizikalnokemijski procesi tijekom karijesne lezije: Remineralizacijski proces. In: Šutalo J, urednik. *Patologija i terapija tvrdih zubnih tkiva*. Zagreb: Naklada Zadro; 1994.pp. 171 – 5.
28. Reynolds EC, Cai F, Cochrane NJ, Shen P, Walker GD, Morgan MV et al. Fluoride and casein phosphopeptide-amorphous calcium phosphate. *J DentRes*. 2008;87(4):344 – 8.
29. Wiegand A, Buchalla W, Attin T. Review on fluoride-releasing restorative materials- Fluoride release and uptake characteristics, antibacterial activity and influence on caries formation. *Dent Mater*. 2007;23(3):343 – 62.
30. Kidd EAM, Fejerskov O. Kontrola napredovanja bolesti: neoperativna terapija. In: Fejerskov O, Kidd E, editors. *Zubni karijes: bolest i klinički postupci*. 2. izdanje. Jastrebarsko: Naklada Slap; 2011. pp. 251 – 5.
31. Featherstone JDB, Domejean S. The role of remineralizing and anticaries agents in caries management. *AdvDentRes*. 2012;24(2):28 – 31.
32. McCann HG, Bullock FA. Reactions of fluoride ion with powdered enamel and dentin. *J DentRes* 1955;34(1):59 – 67.
33. Spinelli MA, Brudevold F, Moreno E. Mechanism of fluoride uptake by hydroxyapatite. *Arch OralBiol*. 1971;16(2):187 – 203.
34. Ericsson Y. The mechanism of the monofluorophosphate action on hydroxyapatite and dental enamel. *Acta OdontolScand*. 1963;21(5):341 – 58.
35. Eanes ED. The reaction of monofluorophosphate with amorphous and apatitic calciumphosphates. *CariesRes*. 1976;10(1):59 – 71.
36. MohdSaid SN, Ekambaram M, Yiu CK. Effect of different fluoride varnishes on remineralization of artificial enamel carious lesions. *Int J PaediatrDent*. 2017;27(3):163 – 73.
37. Mellberg JR, Castrovince LA, Rotsides ID. In vivo remineralization by a mono fluorophosphate dentifrice as determined with a thin-sections and wick method. *J DentRes*. 1986;65(8):1078 – 83.
38. Linton JL. Quantitative measurements of remineralization of incipient caries. *Am J OrthodDentofacialOrthop*. 1996;110(6):590 – 7.
39. Tranaeus S, Al-Khateeb S, Bjorkman S, Twetman S, Angar-Mansson B. Application of quantitative light-induced fluorescence to monitor incipient lesions in caries-active

- children. A comparative study of remineralization by fluoride varnish and professional cleaning. *Eur J OralSci* 2001;109(2):71 – 5.
40. Zanter C, Martus P, Kielbassa A. Clinical monitoring of the effect of fluorides on long-existing white spot lesions. *Acta OdontolScand*. 2006;64(2):115 – 22.
41. Arends J, Christoffersen J, Schuthof J, Smits MT. Influence of xylitol on demineralization of enamel. *CariesRes*. 1984;18(4):296 – 301.
42. Arends J, Smits M, Ruben JL, Christoffersen J. Combined effect of xylitol and fluoride on enamel demineralization in vitro. *CariesRes*. 1990;24(4):256 – 7.
43. Smits MT, Arends J. Influence of xylitol- and/or fluoride-containing toothpastes on the remineralization of surfaces of tened enamel defects in vivo. *CariesRes*. 1985;19(6):528 – 35.
44. Miake Y, Saeki Y, Takahashi M, Yanagisawa T. Remineralization effects of xylitol on demineralized enamel. *J Electron Microsc*. (Tokyo) 2003;52(5):471 – 6.
45. Amaechi B, Higham S, Edgar W. Caries inhibiting and remineralizing effect of xylitol in vitro. *J Oral Sci*. 1999;41(2):71 – 6.
46. Ferreira JM, Aragão AK, Rosa AD, Sampaio FC, Menezes VA. Therapeutic effect of two fluoride varnishes on white spot lesions: a randomized clinical trial. *BrazOralRes*. 2009;23(4):446 – 51.
47. Bishara S, Ostby A. White spot lesions: Formation, prevention, and treatment. *SeminarsinOrthodontics*. 2008;14(3):174 – 82.
48. Reynolds E, Black C, Cai F, Cross K, Eakins DNH. Advances in enamel remineralization: Caseinphosphopeptide-amorphous calciumphosphate. *J ClinDent*. 1999;10(4):86 – 8.
49. Reynolds EC. Remineralization of enamel subsurface lesions by caseinphosphopeptide-stabilized calciumphosphate solutions. *J DentRes*. 1997;76(9):1587 – 95.
50. Gupta R, Prakash V. CPP-ACP complex as a new adjunctive agent for remineralisation: a review. *Oral Health PrevDent*. 2011;9(2):151 – 65.
51. Iijima Y, Cai F, Shen P, Walker G, Reynolds C, Reynolds EC. Acid resistance of enamel subsurface lesions remineralized by a sugar-free chewing gum containing caseinphosphopeptide-amorphouscalciumphosphate. *CariesRes*. 2004;38(6):551 – 556.
52. Cai F, Shen P, Walker GD, Reynolds C, Yuan Y, Reynolds EC. Remineralization of enamel subsurface lesions by chewing gum with added calcium. *J Dent*. 2009;37(10):763 – 8.

53. Manton DJ, Walker GD, Cai F, Cochrane NJ, Shen P, Reynolds EC. Remineralization of enamel subsurface lesions in situ by the use of three commercially available sugar-free gums. *Int J PaediatrDent*. 2008;18(4):284 – 90.
54. Rahiotis C, Vougiouklakis G. Effect of a CPP-ACP agent on the demineralization and remineralization of dentine in vitro. *J Dent*. 2007;35(8):695 – 8.
55. Ardu S, Castioni NV, Benbachir N, Krejci I. Minimally invasive treatment of white spot enamel lesions. *QuintessenceInt*. 2007;38(8):633 – 6.
56. Andersson A, Sköld-Larsson K, Hallgren A, Petersson LG, Twetman S. Effect of a dental cream containing amorphous cream phosphate complexes on white spot lesion regression assessed by laser fluorescence. *Oral Health PrevDent*. 2007;5(3):229 – 33.
57. Kumar VL, Itthagarun A, King NM. The effect of casein phosphopeptide-amorphous calcium phosphate on remineralization of artificial caries-like lesions: an in vitro study. *AustDent J*. 2008;53(1):34 – 40.
58. Cross KJ, Huq NL, Stanton DP, Sum M, Reynolds EC. NMR studies of a novel calcium, phosphate and fluoride delivery vehicle - α (S1)-casein(59-79) by stabilized amorphous calcium fluoride phosphate nanocomplexes. *Biomaterials*. 2004;25(20):5061 – 9.
59. Cross KJ, Huq NL, Palamara JE, Perich JW, Reynolds EC. Physicochemical characterization of casein phosphopeptide-amorphous calcium phosphate nanocomplexes. *J BiolChem*. 2005;280(15):15362 – 9.
60. Robertson MA, Kau CH, English JD, Lee RP, Powers J, Nguyen JT. MI Paste Plus to prevent demineralization in orthodontic patients: a prospective randomized controlled trial. *Am J OrthodDentofacialOrthop*. 2011;140(5):660 – 8.
61. Imani MM, Safaei M, Afnaniesfandabad A, Moradpoor H, Sadeghi M, Golshah A, Sharifi R, Mozaffari HR. Efficacy of CPP-ACP and CPP-ACPF for Prevention and Remineralization of White Spot Lesions in Orthodontic Patients: a Systematic Review of Randomized Controlled Clinical Trials. *Acta Inform Med*. 2019;27(3):199 – 204.
62. Jurmanović D, Prebeg D, Pavelić B. Primjena ozona u stomatologiji (I.dio). *Sonda*. 2009;10(19):88 – 91.
63. Jurmanović D, Prebeg D, Pavelić B. Primjena ozona u stomatologiji (II.dio). *Sonda*. 2010;11(20):87 – 90.
64. Croll TP, Cavanaugh RR. Enamel color modification by controlled hydrochloric acid-pumice abrasion. I. Technique and examples. *QuintessenceInt*. 1986;17(3):81 – 7.
65. Croll TP. Enamel microabrasion: the technique. *QuintessenceInt*. 1989;20(6):395 – 400.

66. Croll TP, Bullock GA. Enamel microabrasion for removal of smooth surface decalcification lesions. *J ClinOrthod*. 1994;28(6):365 – 70.
67. Croll TP. Enamel microabrasion: observations after 10 years. *J Am DentAssoc*. 1997;128 Suppl:45S – 50S.
68. Croll TP. Esthetic correction for teeth with fluorosis and fluorosis-like enamel dysmineralization. *J EsthetDent*. 1998;10(1):21 – 9.
69. Croll TP, Helpin ML. Enamel microabrasion: a new approach. *J EsthetDent*. 2000;12(2):64 – 71.
70. Wagoner WF, Johnston WM, Schumann S, Schikowski E. Microabrasion of human enamel in vitro using hydrochloric acid and pumice. *PediatrDent*. 1989;11(4):319 –23.
71. Davila JM, Buonocore MG, Greeley CB, Provenza DV. Adhesive penetration in human artificial and natural white spots. *J DentRes*. 1975;54(5):999 – 1008.
72. Robinson C, Brookes SJ, Kirkham J, Wood SR, Shore RC. In vitro studies of the penetration of adhesive resins into artificial caries-like lesions. *CariesRes*. 2001;35(2):136 – 41.
73. Schmidlin PR, Zehnder M, Pasqualetti T, Imfeld T, Besek MJ. Penetration of a bonding agent into De- and remineralized enamel in vitro. *J AdhesDent*. 2004;6(2):111 – 5.
74. Meyer-Lueckel H, Paris S, Mueller J, Cölfen H, Kielbassa AM. Influence of the application time on the penetration of different dental adhesives and a fissure sealant into artificial subsurface lesions in bovine enamel. *Dent Mater*. 2006;22(1):22 – 8.
75. Meyer-Lueckel H, Mueller J, Paris S, Hummel M, Kielbassa AM. The penetration of various adhesives into early enamel lesions in vitro. *SchweizMonatsschrZahnmed* 2005;115(4):316 – 23.
76. Paris S, Meyer-Lueckel H, Kielbassa AM. Resin infiltration of natural caries lesions. *J DentRes*. 2007;86(7):662 – 66.
77. Meyer-Lueckel H, Paris S, Kielbassa AM. Surface layer erosion of natural caries lesions with phosphoric and hydrochloric acid gels in preparation for resin infiltration. *CariesRes*. 2007;41(3):223 – 30.
78. Meyer-Lueckel H, Paris S. Progression of artificial enamel caries lesions after infiltration with experimental light curing resins. *CariesRes*. 2008;42(2):117 – 24.
79. Meyer-Lueckel H, Paris S. Improved resin infiltration of natural caries lesions. *J DentRes*. 2008;87(12):1112 – 6.

80. Meyer-Lueckel H, Paris S. Infiltration of natural caries lesions with experimental resins differing in penetration coefficients and ethanol addition. *CariesRes.* 2010;44(4):408 – 14.
81. Greenwall L. White lesion eradication using resin infiltration. *International dentistry (Africaned.)*[Internet]. 2013 [citirano 16. ožujka 2019.]; Vol.3,No.4.1Dostupno na: http://www.moderndentistrymedia.com/july_aug2013/greenwall.pdf.
82. Kidd EA, Fejerskov O. What constitutes dental caries? Histopathology of carious enamel and dentin related to the action of cariogenic biofilms. *J DentRes.* 2004; 83(Spec No C):C35 – 38.
83. Paris S, Meyer-Lueckel H. Masking of labial enamelwhite spot lesions by resin infiltration–A clinical report. *QuintessenceInt.* 2009;40(9):713 – 18.
84. Paris S, Hopfenmuller W, Meyer-Lueckel H. Resin infiltration of caries lesions: an efficacy randomized trial. *J DentRes.* 2010;89(8):823 – 6.
85. Ekstrand KR, Bakhshandeh A, Martignon S. Treatment of proximal superficial caries lesions on primary molar teeth with resin infiltration and fluoride varnish versus fluoride varnish only: efficacyafter 1 year. *CariesRes.* 2010;44(1):41 – 6.
86. RochaGomesTorres C, Borges AB, Torres LM, Gomes IS, de Oliveira RS. Effect of caries infiltration technique and fluoride therapy on the colour masking of white spot lesions. *J Dent.* 2011;39(3):202 – 7.
87. Kim S, Kim EY, Jeong TS, Kim JW. The evaluation of resin infiltration for masking labial enamel white spot lesions. *Int J PaediatrDent.* 2011;21(4):241 – 8.
88. Subramaniam P, Girish Babu KL, Lakhotia D. Evaluation of penetration depth of a commercially available resin infiltrate into artificially created enamel lesions: An in vitrostudy. *J ConservDent.* 2014;17(2):146 – 9.
89. Willmote DR. White lesions after orthodontic treatment: does low fluoride make a difference? *J Orthod.* 2004;31(3):235 – 42.
90. Ogaard B, Rolla G, Arends J, ten Cate JM. Orthodontic appliances and enamel demineralization. Part 2. Prevention and treatment of lesions. *Am J OrthodDentofacialOrthop.* 1988;94(2):123 – 8.
91. Al-Khateeb S, Extekate RA, de Josselin de Jong E, Angmar-Mansson B, ten Cate JM. Light-induced fluorescence studies on dehydration of incipient enamel lesions. *CariesRes.* 2002;36(1):25 – 30.

92. Reynolds EC. Remineralization of Enamel Subsurface Lesions by Casein Phosphopeptide-stabilized Calcium Phosphate Solutions. *J DentRes.* 1997;76(9):1587 – 95.
93. Ardu S, Castiono NV, Benbachir N, Krejci I. Minimally invasive treatment of white spot enamel lesions. *QuintessenceInt.* 2007;38(8):633 – 6.
94. Murphy TC, Willmote DR, Rodd HD. Management of postorthodontic demineralized white lesions with microabrasion: A quantitative assessment. *Am J OrthodDentofacialOrthop.* 2007;131(1):27 – 33.
95. Donly KJ, O’neill M, Croll TP. Enamel microabrasion: a microscopic evaluation of the “abrosioneffect”. *QuintessenceInt.* 1992;23(3):175 – 9.
96. Tong LS, Pang MK, Mok NY, King NM, Wei SH. The effects of etching, micro-abrasion, and bleaching on surface enamel. *J DentRes.* 1993;72(1):67 – 71.
97. Son J-H, Hur B, Kim H-C, Park J-K. Management of white spots: resin infiltration technique and microabrasion. *J KoreanAcadConserDent.* 2011;36(1):66 – 71.
98. Paris S, Meyer-Lueckel H, Kielbassa AM. Resin infiltration of natural caries lesions. *J DentRes.* 2007;86(7):662 – 6.
99. Robonson C, Hallsworth AS, Weatherell JA, Kunzel W. Arrest and control of carious lesions: a study based on preliminary experiments with resorcinol-formaldehyderesin. *J DentRes.* 1975;55(5):812 – 8.
100. Kielbassa AM, Gernhardt CR. Closing the gap between oral hygiene and minimally invasive dentistry: A review on the resin infiltration technique of incipient (proximal) enamel lesions. *QuintessenceInt.* 2009;40(8):663 – 81.
101. Paris S, Meyer-Lueckel H. Masking of labial enamel white spot lesions by resin infiltration - A clinicalreport. *QuintessenceInt.* 2009;40(9): 713 – 8.
102. Mejrre I, Kallestll C, Stenlund H. Incidence and progression of approximal caries from 11 to 22 years of age in Sweden: A prospective radiographic study. *CariesRes.* 1999;33(2):93 – 100.
103. Wiegand A, Stawarczyk B, Kolakovic M, Hammerle CH, Attin T, Schmidlin PR. Adhesive performance of a caries infiltrant on sound and demineralised enamel. *J Dent.* 2011;39(2):117 – 21.
104. Davila JM, Buonocore MG, Greeley CB, Provenza DV. Adhesive penetration in human artificial and natural whitespots. *J DentRes.* 1975;54(5):999 – 1008.

105. Skalerič U, Ravnik C, Cevc P, Schara M. Microcrystal arrangement in human deciduous dental enamel studied by electronparamagnetic resonance. *Cariesresearch*. 1982;16(1):47 – 50.
106. Ekstrand KR, Bakhshandeh A, Martignon S. Treatment of proximal superficial cariesles ions on primary molar teeth with resin infiltration and fluoride varnish versus fluoride varnish only: efficacy after 1 year. *Cariesresearch*. 2010;44(1):41 – 6.
107. Feng CH, Chu XY. Efficacy of one year treatment of icon infiltration resin on post-orthodontic white spots. *Beijing da xuexuebao*. 2013;45(1):40 – 3.
108. Mazur M, Westland S, Guerra F, Corridore D, Vichi M, Maruotti A, Nardi GM, Ottolenghi L. Objective and subjective aesthetic performance of icon® treatment for enamel hypomineralization lesions in young adolescents: A retrospective single center study. *J Dent*. 2018;68(1):104 – 8.
109. Halcomb MJ, Inglehart MR, Karl E. PediatricDentists' EducationalExperiences, Attitudes, and Professional Behavior Concerning Resin Infiltration: Implications for Dental Education. *J DentEduc*. 2020; 84(3):290 – 300.

6. ŽIVOTOPIS

Ivan Sertić rođen je 4. rujna 1985. u Sisku, gdje je 2000. godine završio osnovnu školu, a 2004. maturirao u Općoj gimnaziji. Iste godine upisao je Stomatološki fakultet Sveučilišta u Zagrebu, na kojemu je diplomirao 2010. godine. Za vrijeme studija obavljao je demonstratureu Zavodu za endodonciju i restaurativnom stomatologiju. Pripravnički staž odrađuje u Stomatološkoj poliklinici Zagreb, a potom radi u više privatnih ordinacija. Program specijalizacije iz *Endodoncije s restaurativnom stomatologijom* završava 2019., a poslijediplomski specijalistički studij 2023. godine.

Od stranih jezika govori engleski. Član je Hrvatske komore dentalne medicine, Hrvatskog endodontskog društva i Hrvatskog liječničkog zbora.