

# Patologija maksilarnog sinusa odontogenog porijekla

---

Grčić, Ella

Master's thesis / Diplomski rad

2016

Degree Grantor / Ustanova koja je dodijelila akademski / stručni stupanj: **University of Zagreb, School of Dental Medicine / Sveučilište u Zagrebu, Stomatološki fakultet**

Permanent link / Trajna poveznica: <https://um.nsk.hr/um:nbn:hr:127:543960>

Rights / Prava: [Attribution-NonCommercial-NoDerivs 3.0 Unported / Imenovanje-Nekomercijalno-Bez prerađivanja 3.0](#)

Download date / Datum preuzimanja: **2024-07-24**



Repository / Repozitorij:

[University of Zagreb School of Dental Medicine Repository](#)



SVEUČILIŠTE U ZAGREBU  
STOMATOLOŠKI FAKULTET

Ella Grčić

**PATOLOGIJA MAKSILARNOG SINUSA  
ODONTOGENOG PORIJEKLA**

DIPLOMSKI RAD

Zagreb, rujan 2016.

Diplomski je rad ostvaren u

ZAVODU ZA ORALNU KIRURGIJU

STOMATOLOŠKOG FAKULTETA SVEUČILIŠTA U ZAGREBU

Voditeljica rada: doc. dr. sc. Dragana Gabrić, Zavod za oralnu kirurgiju

Stomatološkog fakulteta

Lektor za hrvatski jezik: Tomislav Salopek, prof. hrvatskog jezika

Lektor za engleski jezik: Željka Klarić, prof. engleskog jezika

Rad sadrži: 49 stranica

13 slika

1 CD

*Zahvaljujem svojim roditeljima koji su mi bili potpora tijekom cijeloga  
mojeg obrazovanja i svakodnevno me motivirali za rad. Zahvaljujem im  
na strpljenju, razumijevanju i ljubavi.*

*Također zahvaljujem svojoj mentorici doc. dr. sc. Dragani Gabrić na  
ljubaznosti, pomoći te stručnim savjetima tijekom studija i izrade  
diplomskog rada.*

## **SADRŽAJ**

<b>1. UVOD</b>	1
<b>2. SVRHA RADA</b>	2
<b>3. ANATOMIJA I RAZVOJ</b>	3
3. 1. ANATOMIJA MAKSILARNOG SINUSA	3
3. 2. HISTOLOGIJA PARANAZALNIH SINUSA	4
3. 3. RAST I RAZVOJ MAKSILARNOG SINUSA	4
<b>4. PATOLOGIJA MAKSILARNOG SINUSA</b>	5
<b>5. PATOLOGIJA MAKSILARNOG SINUSA ODONTOGENOG     PORIJEKLA</b>	6
5. 1. UPALA MAKSILARNOG SINUSA	6
5. 1. 1. INCIDENCIJA	7
5. 1. 2. ETIOLOGIJA	8
5. 1. 3. MIKROBIOLOGIJA	9
5. 1. 4. SIMPTOMATOLOGIJA	10
5. 1. 5. KLINIČKA SLIKA	11
5. 1. 5. 1. SINUSITIS ODONTOGENE ETIOLOGIJE	11
5. 1. 5. 2. OROANTRALNA KOMUNIKACIJA I OROANTRALNA FISTULA	12
5. 1. 6. DIJAGNOSTIKA	14
5. 1. 7. TERAPIJSKE OPCIJE	15
5. 1. 7. 1. CALDWELL-LUCOVA OPERACIJA	17
5. 1. 7. 2. FUNKCIJSKA ENDOSKOPSKA SINUSNA KIRURGIJA (FESS)	18

5. 1. 7. 3. NOVIJE KIRURŠKE TEHNIKE	20
5. 1. 8. KOMPLIKACIJE	20
5. 1. 8. 1. ORBITALNI APSCES	20
5. 1. 8. 2. ENDOKRANIJALNE KOMPLIKACIJE	21
<b>5. 2. CISTE I NEOPLAZME ODONTOGENOG PORIJEKLA</b>	<b>22</b>
5. 2. 1. ODONTOGENE CISTE	22
5. 2. 1. 1. RADIKULARNA CISTA	22
5. 2. 1. 2. REZIDUALNA CISTA	22
5. 2. 1. 3. ODONTOGENA KERATOCISTA	23
5. 2. 1. 4. FOLIKULARNA CISTA	24
5. 2. 2. ODONTOGENI TUMORI	25
5. 2. 2. 1. BENIGNI TUMORI	25
5. 2. 2. 1. 1. AMELOBLASTOM	25
5. 2. 2. 1. 2. KALCIFICIRAJUĆI EPITELNI ODONTOGENI TUMOR (PINDBORGOV TUMOR)	26
5. 2. 2. 1. 3. ODONTOAMELOBLASTOM	26
5. 2. 2. 1. 4. KALCIFICIRAJUĆA ODONTOGENA CISTA (GORLINOVA CISTA)	27
5. 2. 2. 1. 5. ODONTOM	27
5. 2. 2. 1. 6. ODONTOGENI MIKSOM	28
5. 2. 2. 1. 7. CEMENTOBLASTOM	29
5. 2. 2. 1. 8. CEMENTOOSIFICIRAJUĆI FIBROM	29
5. 2. 2. 2. MALIGNI TUMORI	30
5. 2. 2. 2. 1. AMELOBLASTIČNI KARCINOM	30

5. 2. 2. 2. 2. AMELOBLASTIČNI FIBROSARKOM	30
5. 2. 2. 2. 3. MALIGNNE PROMJENE ODONTOGENIH CISTA	31
<b>6. RASPRAVA</b>	32
<b>7. ZAKLJUČAK</b>	33
<b>8. SAŽETAK</b>	34
<b>9. SUMMARY</b>	36
<b>10. LITERATURA</b>	38
<b>11. ŽIVOTOPIS</b>	49

## **POPIS OZNAKA I KRATICA**

OMS – odontogeni maksilarni sinusitis

nn. – *nervi*

OAF – oroantralna fistula

OAK – oroantralna komunikacija

CT – kompjutorizirana tomografija

CBCT – *cone beam CT*

FESS – funkcijska endoskopska sinusna kirurgija

MR – magnetska rezonanca

OKC – odontogena keratocista

CEOT – kalcificirajući epitelni odontogeni tumor

OA – odontoameloblastom

SZO – Svjetska zdravstvena organizacija

OM – odontogeni miksom

AC – ameloblastični karcinom

AFS – ameloblastični fibrosarkom

PIOSCC – primarni intrakoštani karcinom pločastih stanica



## **1. UVOD**

Patologija maksilarnog sinusa je višestruka, a jedna je od njih i odontogena. Maksilarni su sinusi najvažniji paranazalni sinusi u dentalnoj medicini zbog blizine korijenova zubi gornje čeljusti. Njihova važnost postaje jasnija kada se shvati da je odontogena etiologija odgovorna za 10 – 12 % maksilarnog sinusitisa (1) te da kasno dijagnosticiranje i liječenje ovog problema može dovesti do vrlo ozbiljnih komplikacija, uključujući orbitalni celulitis i moždani apsces (2). Dakle, točno otkrivanje i neposredno liječenje odontogenog maksilarnog sinusitisa važno je pitanje u stomatologiji. Osim toga, mikrobiologija odontogenog sinusitisa razlikuje se od ostalih, što zahtijeva plan liječenja na osnovi izvora zaraze.

Patologiju maksilarnog sinusa mogu uzrokovati i odontogene ciste, koje ostaju izvan sinusa i mogu ga deformirati svojim rastom, ali se mogu inficirati te uzrokovati upalu. Odontogeni tumori također mogu proizvesti vanjske kompresije i remodelacije (3).

## **2. SVRHA RADA**

Kao doktori dentalne medicine trebali bismo biti upoznati s povezanošću maksilarnog sinusa i odontogenih uzoraka njegove patologije. Također bismo trebali biti sposobni prepoznati glavne simptome te, sukladno dijagnozi, uputiti pacijenta na daljnje liječenje oralnom ili maksilofacijalnom kirurgu. Stoga je svrha ovog rada pružiti bolji uvid u ovaj problem te predložiti sustavan pregled i opisati etiologiju, najčešće simptome, dijagnostičke i terapijske metode te moguće komplikacije patologije maksilarnog sinusa odontogenog porijekla.

### **3. ANATOMIJA I RAZVOJ**

#### **3. 1. ANATOMIJA MAKSILARNOG SINUSA**

Paranasalni sinusi parne su, zrakom ispunjene ekstenzije respiratornog dijela nosne šupljine. Imenujemo ih prema kostima u kojima se nalaze pa stoga razlikujemo: *sinus frontalis*, *sinus sphenoidalis*, *cellulae ethmoidales* i *sinus maxillaris* (4).

Maksilarni je sinus najveća paranasalna šupljina koja se nalazi u tijelu maksile i koja svojim izgledom podsjeća na piramidu. Baza je piramide medijalni zid sinusa, a ujedno čini i lateralni zid nosne šupljine, dok je vrh piramide okrenut prema zigomatičnoj kosti. Krov sinusa čini dno orbite, a dno sinusa tvore alveolarni nastavci gornje čeljusti (4). Četiri zatona, odnosno komore, sačinjavaju maksilarni sinus: *recessus alveolaris*, *recessus palatinus*, *recessus zygomaticus*, *recessus frontalis*. Sinus je u vezi s nosnom šupljinom sa svoje medijalne strane na *facies nasalis maxille*, gdje se nalazi otvor *hiatus maxillaris*. Otvor sinusa gornje čeljusti u razini je gornjeg dijela sinusa i otvara se u srednji nosni hodnik (4).

Što se histološkoga dijela tiče, maksilarni je sinus obložen respiratornim epitelom ispod kojeg se nalazi vezivno tkivo koje prekriva periost. Te tri strukture (epitel, vezivo, periost) zajedno čine Schneiderovu membranu (5).

Zdrav se maksilarni sinus samoodržava s pomoću stražnje drenaže i djelovanjem cilijarnog cilindričnog epitela, koji usmjeruje bakterije prema ušću sinusa, a uz to proizvodi sluz koja sadržava lizozime i imunoglobuline. Važnu ulogu u održavanju zdravoga stanja sinusa ima i vaskularizacija Schneiderove membrane koja obrambenim stanicama omogućuje pristup do same membrane i sinusne šupljine (5).

Vaskularizacija maksilarnog sinusa najvećim dijelom dolazi od maksilarne arterije te od prednje etmoidalne i gornje labijalne arterije, dok je samo dno sinusa

najvećim dijelom vaskularizirano palatinalnom i sfenopalatinalnom arterijom. Venska se drenaža odvija putem sfenopalatinalne vene i pterigomaksilarnog spleta. Inervacija sinusa dolazi iz grana *nervus maxillaris (nn. alveolares superiores)*, druge grane velikog trodijelnog živca – *nervus trigeminus*, koji parasimpatičke niti dobiva od *nervus facialis*, odnosno *nervus intermedius* (4, 5).

### **3. 2. HISTOLOGIJA PARANAZALNIH SINUSA**

Paranasalni sinusi obloženi respiracijskim epitelom s malo vrčastih stanica. Lamina proprija sadržava malo malih žlijezda i neposredno prelazi u pokosnicu. Mali otvori povezuju sinuse s nosnom šupljinom. Sluz izlučena u sinuse otječe u nosne hodnike djelovanjem trepetljika na epitelnim stanicama (6).

### **3. 3. RAST I RAZVOJ MAKSILARNOG SINUSA**

Maksilarni sinus počinje se razvijati od trećeg mjeseca intrauterinog života i dosegne volumen 15 – 20 mL oko dobi od 12 – 14 godina (1, 7). Proteže se od orbitalnog dna do dentoalveolarnog segmenta čeljusti, preko očnjaka na treći kutnjak (7). Tijekom života maksilarni se sinus nastavlja širiti prema korijenima zubi gornje čeljusti, a može nastati i njihova protruzija u sinus (1, 7). Korijenovi kutnjaka i pretkutnjaka nalaze se ispod dna maksilarnog sinusa; najbliži su vrhovi drugog kutnjaka, s prosječnom udaljenosti od 1,97 mm, slijede prvi kutnjaci, umnjaci, drugi pretkutnjaci i, konačno, prvi pretkutnjaci sa srednjom udaljenošću od 7,5 mm (1, 7). Gubitak posteriornih maksilarnih zubi dovodi do smanjenja širine kosti, i to napose labijalne koštane lamele, a posljedica je toga pneumatizacija maksilarnog sinusa koji se tada širi prema dolje te lateralnim zidovima.

#### **4. PATOLOGIJA MAKsilARNOG SINUSA**

Ukratko su nabrojane sve patološke promjene koje mogu zahvatiti maksilarni sinus, a rezultiraju njegovom upalom ili morfološkom varijacijom, odnosno njegovim povećanjem ili smanjenjem te destrukcijom.

Patologiju možemo podijeliti na neoplastičnu, sustavnu, ijtrogenu, stečenu, kongenitalnu, traumatsku i odontogenu (3).

Neoplazije mogu biti maligne, benigne i fibroosealne. Maligne neoplazije mogu biti adenokarcinom, melanom, karcinom skvamoznih stanica, primarno ili sekundarno iz usne šupljine. Benigni tumori mogu biti neurogenog ili vaskularnog porijekla, pseudotumori, tumori žlijezde slinovnice, gigantocelularni granulomi, invertni papilomi te osteomi (8). Od fibroosealnih promjena nalaze se osificirajući fibrom, osteom, fibrozna displazija i Pagetova bolest (3).

Sustavnu poremećaji uključuju hematološke i endokrinološke poremećaje te osteopetrozu (8-10).

Ijtrogeni su uzroci posljedica liječenja maksilarnog sinusa npr. Caldwell-Lucovom operacijom, a mogu biti i posljedica radioterapije (11).

Stečeni poremećaj jest sindrom tihog sinusa (*silent sinus syndrom*) (12).

Kongenitalni poremećaji mogu uzrokovati aplaziju, hipoplaziju, hiperplaziju i hereditarnu displaziju (8).

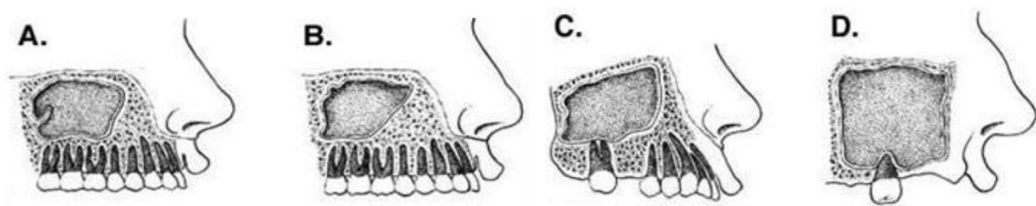
Traume srednjeg lica jesu Lefortove frakture, a tipovi II i III zahvaćaju maksilarni sinus (3).

Dentalna patologija maksilarnog sinusa uključuje upalu odontogenog porijekla te odontogene lezije – odontogene ciste i odontogene tumore.

## **5. PATOLOGIJA MAKSILARNOG SINUSA ODONTOGENOG PORIJEKLA**

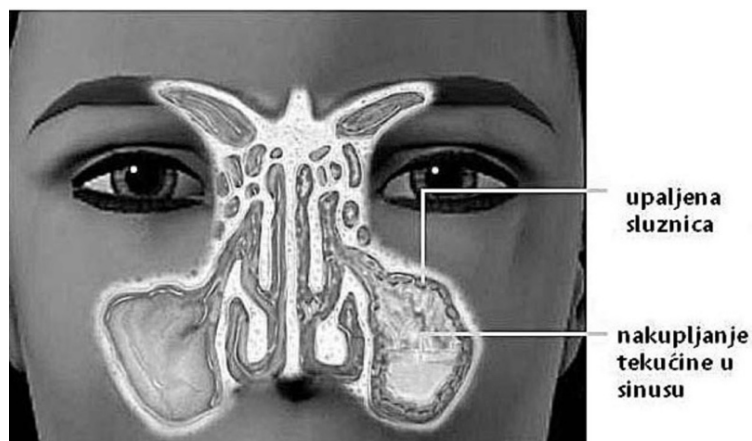
### **5. 1. UPALA MAKSILARNOG SINUSA**

Maksilarni je sinusitis češće ipak rinogenog porijekla (67,3 – 90 %), ali blizak anatomski odnos korijena gornjih zuba i sluznice sinusa, izražen kod nekih osoba, uvjetuje sklonost širenju infekcije i patogenih bakterija iz oralne do sinusne šupljine. Zubi koji su preko koštane lamele u najbližem odnosu s *recessusom alveolarisom* maksilarnog sinusa jesu drugi gornji kutnjak (čiji je apikalni otvor u prosjeku udaljen 1,97 mm), a slijede prvi gornji kutnjak, treći kutnjak, drugi pretkutnjak, te prvi pretkutnjak (slika 1).



**Slika 1.** Varijacije odnosa gornjih zubi i maksilarnog sinusa. Preuzeto: (13)

Daljnje širenje upale u nosnu šupljinu događa se putem širokog otvora visoko na medijalnoj stijenci maksile, *hiatus maxillaris*. On spaja sinus i srednji nosni hodnik (ispod srednje nosne školjke), što je ujedno i put kojim se infekcija može proširiti u suprotnome smjeru pri rinitisu. Edem upaljene sluznice u tom predjelu uzrokuje opturaciju tog otvora te nakupljanje sinusnog sadržaja i posljedični pritisak na njegove stijenke (slika 2). Ujedno manjak ventilacije pogoduje razvoju anaerobnih bakterija (13).



**Slika 2.** Opturacija ušća blokira drenažu sinusa te uzrokuje bol i pritisak. Preuzeto:

(13)

### **5. 1. 1. INCIDENCIJA**

Odontogenoj se etiologiji pripisuje 10 – 12 % maksilarnog sinusitisa (1), a u posljednjih nekoliko publikacija, čak se 30 – 40 % slučajeva kroničnoga maksilarnog sinusitisa pripisuje dentalnom uzročniku, što je u znatnom porastu (14).

Svakako, incidencija maksilarnog sinusitisa uzrokovana odontogenom etiologijom vrlo je niska s obzirom na visoku incidenciju dentalnih infekcija. To se objašnjava činjenicom da se dno maksilarnog sinusa sastoji od gustoga koštanoga tkiva koji djeluje kao barijera, ne dopuštajući prodor odontogenoj infekciji (1). Ipak, kada je izmijenjena ta barijera, prodor je oralnoj flori relativno lak.

S obzirom na učestalost, prema rezultatima Arias-Irimia (2010), molarna je regija s incidencijom od 47,68 % uzrok maksilarnog sinusitisa. Prvi je kutnjak najviše zahvaćen uz incidenciju od 22,51 %, zatim treći kutnjak sa 17,21 %, a drugi kutnjak s 3,97 %. Što se tiče premolarne regije koja je zahvatila 5,96 % slučajeva, drugi je

prekutnjak uzrokovao 1,98 % maksilarnog sinusitisa, dok je očnjak sudjelovao u samo 0,66 % slučajeva (15).

Distribucija zubi uključenih u nastanak maksilarnog sinusitisa prema Chul Leeju i Jin Leeju (2010): drugi kutnjak (41 %), prvi kutnjak (33,3 %), drugi prekutnjaci + prvi kutnjak (11,1 %), prvi kutnjak + drugi kutnjak (7,4 %), drugi prekutnjak (3,7 %) i treći kutnjak (3,7 %) (16).

### **5. 1. 2. ETIOLOGIJA**

Uzroci su odontogenoga maksilarnog sinusitisa različiti, a najveću skupinu čine ijtrogeni uzroci od kojih su najčešći:

1. preduboka instrumentacija korijena pri endodontskoj terapiji
2. interradične perforacije kod zavijenih kanala
3. potiskivanje materijala za punjenje kanala u sinus
4. perforacija sinusa pri ekstrakciji ili parodontnoj kirurškoj terapiji
5. potiskivanje dijela, korijena ili cijelog zuba u sinus pri ekstrakciji
6. protrudirani dentalni implantati
7. *vitium artis* pri podizanju dna maksilarnog sinusa

Spontani uzroci odontogenog maksilarnog sinusa mogu biti:

1. akutni periapikalni apsces,
2. periodontitis (prije svega akutni oblik),
3. inficirana dentalna cista neizraslog zuba,
4. perikoronitis trećega gornjeg kutnjaka (13).

U metaanalizi koju je proveo Arias-Irimia najčešći uzrok odontogenoga maksilarnog sinusitisa (OMS) jest ijtrogen (55,97 %). Ostali su mogući uzroci



parodontitis (40,38 %) i odontogene ciste (6,66 %). Unutar ijatrogenih uzroka navode se: 47,56 % čine oroantralna fistula (OAF) i zaostalo korijenje uzeti zajedno kao ijatrogeni čimbenici nakon vađenja zuba, 19,72% tvore zavoji za zatvaranje tih oroantralnih fistula i druga nespecifična strana tijela, 22,27 % čini ekstruzija endodontskog punila u maksilarnom sinusu, 5,33 % amalgamski ostatci nakon apikotomije, zahvati podizanja dna maksilarnog sinusa čine 4,17 %, a nepravilno postavljeni dentalni implantati ili oni migrirani prema maksilarnom sinusu 0,92 % (15).

S druge strane, Lee & Lee napravili su analizu na 27 pacijenata sa OMS-om i utvrdili da je uzrok u 37 % slučajeva bio povezan s implantatima. Dentalne su ekstrakcije drugi najčešći uzrok u 29,6 % slučajeva. Folikularna je cista viđena u 11,1 % slučajeva, a radikularna cista, karijes i prekobrojne zube nalazimo u 7,4 % slučajeva (14).

### **5. 1. 3. MIKROBIOLOGIJA**

Studije o mikrobiologiji odontogene upale sinusa dokazuju da je anaerobna bakterijska flora najvažniji mikrobiološki čimbenik u njegovu nastanku (17-20). Nakon što aerobi pokrenu upalu i iskoriste kisik, anaerobna se flora dalje razmnožava te nastavlja upalu. Tako u većini slučajeva prevladava miješana flora. Anaerobna je bakteriološka flora najčešći uzročnik kroničnoga maksilarnog sinusitisa odontogenog porijekla, dok je pri akutnom dominantna miješana bakterijska flora (21).

Nakon gubitka mukoperiostalnog kontinuiteta viša je i stopa sinusne infekcije anaerobnim mikroorganizmima zbog kolonizacije mikrobima usne šupljine. Učestalost anaerobnih mikroorganizama u odontogenom sinusitisu može se pripisati

lošoj drenaži i povećanom intranazalnom tlaku povezanom s upalom i opstrukcijom. Prisutne su redukcija protoka krvi i depresija djelovanja trepetljika, koja reducira pritisak kisika i pH inflamiranog sinusa i na kraju vodi prema rastu anaeroba (1, 7, 18).

Maksilarni sinusitis može imati svoj akutni ili kronični tijek te su, ovisno o toj prirodi, različiti i mikrobiološki uzročnici. Brookova je studija otkrila mikrobiološku floru akutnog oblika odontogenoga maksilarnog sinusitisa: kod 50 % ispitanika flora je bila isključivo anaerobna, kod 10 % bila je aerobna, a u 40 % ispitanika miješana. Pri kroničnom obliku bolesti izdvojeno je 98 uzročnika i tu su dominantni anaerobi s čak 77 te aerobi s 21 uzročnikom. Očita je prevlast anaeroba. Najčešći aerobi bili su alfa-hemolitički streptokoki, mikroaerofilni streptokoki i *Staphylococcus aureus*, a aerobi tipični za neodontogene sinusitise (*Streptococcus pneumoniae*, *Moraxella catarrhalis*, *Haemophilus influenzae*) nisu nađeni. Predominantnim anaerobima pokazali su se *Peptostreptococcus spp*, *Fusobacterium spp*, *Prevotella Porphyromonas spp*, prisutni i u periodontnim te endodontnim infekcijama (1).

#### **5. 1. 4. SIMPTOMATOLOGIJA**

Klinički, odontogena upala sinusa nije specifična i ne razlikuje se od sinusitisa drugog porijekla, ali ga je moguće dijagnosticirati na temelju nekih simptoma.

Studija Chul Lee i Jin Lee (2010) pokazuje da je najčešći simptom u odontogenoj upali sinusa unilateralno purulentna rinoreja (zabilježena je u 67 % pacijenata), nakon čega slijedi maksilarna bol (33 %), neugodni miris ili okus (26 %), unilateralna nazalna kongestija (18 %), postnazalna sekrecija (14,8 %), gingivalni edem (14 %) te nijedan slučaj febrilnosti (16). Nije bilo znatnijih razlika između

simptoma odontogenog sinusitisa i drugih vrsta upala sinusa, već samo veća učestalost jednostranih simptoma.

Brook (1) dodaje simptome kao što su glavobolja, unilateralna prednja maksilarna nelagoda i postnazalna sekrecija. Dentalni simptomi, kao bol i dentinska preosjetljivost nepouzdana upućuju na odontogeni uzrok (15). U istraživanju na 21 bolesniku s odontogenom upalom sinusa zubobolja je bila prisutna u samo 29 % ispitanika (22).

Istraživanje po Longhiniju izvješćuje o unilateralnoj nazalnoj opstrukciji kao najčešćem i uznemiravajućem simptomu, slijedeći facijalni pritisak i bol, neugodnom mirisu ili promijenjenom okusu u 48 % i zuboboljom u 29 % bolesnika (22).

Stoga je unilateralna sinusna bolest povezana s neugodnim i trulim okusom, koji se čini jedinim kliničkim nalazom za razlikovanje neodontogenog i odontogenog sinusitisa (14).

## **5. 1. 5. KLINIČKA SLIKA**

### **5. 1. 5. 1. *Sinusitis odontogene etiologije***

Pri ekstrakciji lateralnih zubi korijen ili njegov dio, primjenom sile, mogu se utisnuti u sinus i na tako uzrokovati upalu. To se osobito odnosi na treći kutnjak jer je mukoperiost sinusa izravno povezan s parodontnom membranom umnjaka. Opasnost od maksilarnog sinusitisa još je veća ako se ekstrahira ankiloziran zub ili zub s periapikalnim procesom, a komplikacija nakon takve ekstrakcije jest oroantralna fistula koja uzrokuje kronični maksilarni sinusitis. Fistula čini osteomukoznu komunikaciju usne šupljine i maksilarnog sinusa te nosne šupljine. Općenito nastaje pri ekstrakciji, enukleaciji intramaksilarnih cista, parodontološkom čišćenju furkacija

korijena ili kirurškim zahvatima na alveolarnoj kosti pri ortognatskoj i pretprotetskoj terapiji, ali može nastati i spontano, širenjem periapikalne infekcije (23). Akutni periapikalni apsces, periodontitis, upaljena folikularna cista neizraslog zuba te radikularna cista mogu uzrokovati sinusnu infekciju izravnim, limfogenim i hematogenim širenjem (13).

#### **5. 1. 5. 2. Oroantralna komunikacija i oroantralna fistula**

Oroantralna je komunikacija (OAK) patološko ušće, veza između sluznice usne šupljine i maksilarnog sinusa koja se pojavljuje kao posljedica raznih patoloških promjena ili terapijskih postupaka. Ako se komunikacija ne reparira spontano ili terapijski, postat će kronična i formirati će oroantralnu fistulu (24-26).

Najčešći je uzrok njezina nastanka ekstrakcija gornjih zuba čiji korijenovi prominiraju u maksilarni sinus. Nakon ekstrakcije ostaje komunikacija koja s vremenom epitelizira i stvori fistulozni put. Za razliku od OAK-e, OAF-u karakterizira prisutnost pločastog epitela iz oralne sluznice i/ili cilindrični trepetljikavi epitel od sluznice sinusa (25).

Incidencija OAF-a varira, u skladu s raznim istraživanjima, od 0,3 % do 5 %, i s porastom nakon dobi od 30 godina. Ima čimbenika koji su, među ostalima, predispozicija za nastanak komunikacije, kao što su starija životna dob, upala ili infekcija maksilarnog procesa, maksilarna mukozna cista, parodontalne bolesti s resorpcijom kosti, kronične infekcije poput sifilisa i tuberkuloze te dentalni zahvati. Gubitak zubi sa starenjem povećava rizik od formiranja OAF-a (24, 27). Malokad, OAK može biti posljedica bolesti, traume ili manje operacije. Kao što je već spomenuto, najčešći uzrok je vađenje zuba, uglavnom gornjeg prvog i drugog

kutnjaka, s incidencijom od 0,31 do 4,7 %, s obzirom na blizinu njihovih korijenova s maksilarnim sinusom ili prominiranjem u sinus (24-32). Ostali su uzroci trauma, odontogene upale, loše postavljeni dentalni implantati, enukleacije cista, prisutnost stranog tijela, tumora, posljedica radioterapije, ortognatske operacije, osteomijelitis (7, 26, 31, 33).

Radiološki se vide nedostatak kontinuiteta dna maksilarnog sinusa, sinusni opacitet, žarišna alveolarna atrofija i pridružene parodontne bolesti (25). Perzistiranje OAK-a dovodi do inflamacije sinusa kroz onečišćenje iz usne šupljine (25, 27). Ako se OAK ne liječi pravilno, dovodi do akutnog sinusitisa u 50 % slučajeva unutar prvih 24 – 48 sati, a u 90 % slučajeva dovesti će do unutar dva tjedna (24, 25, 34).

Radi uspješnosti kirurškog liječenja maksilarni sinus ne smije biti inficiran (25, 34). Imedijatno zatvaranje defekta ima visoku stopu uspjeha, do 95 %, dok uspjeh sekundarnog zatvaranja iznosi do 67 %. Većina se manjih OAK-a, s promjerom od 1 do 2 mm i neepiteliziranih, zatvore spontano kad nema infekcije (24, 25). Defekti s promjerom od 5 mm ili više te koji perzistiraju više od 3 tjedna zahtijevaju sekundarni kirurški zahvat kako bi se defekt zatvorio (25, 30, 31). Kirurško je zatvaranje indicirano ako je defekt veći od 4 do 5 mm, u prisutnosti sinusne infekcije i pri komunikaciji koja je trajala više od 3 tjedna (28, 32). Ako je liječenje napravljeno rano, biti će potrebno jedino odgovarajuće zatvaranje OAK-a te upute pacijentu da izbjegava promjene tlaka tijekom razdoblja oporavka. Pri odabiru kirurške tehnike treba uzeti u obzir različite parametre, kao što su mjesto defekta i veličina, njegov odnos sa susjednim zubima, visina alveolarne granice, vrijeme razvoja OAK-a, upale paranazalnih sinusa i pacijentovo opće zdravstveno stanje (25).

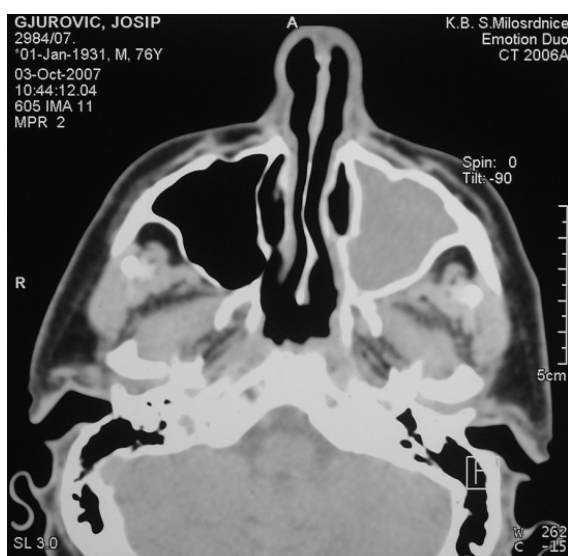### **5. 1. 6. DIJAGNOSTIKA**

Izraženost simptoma uvelike ovisi o opstrukciji *hiatusa maxillaris*, odnosno o tome je li sinus otvoren u nosnu šupljinu. U tom će slučaju klinička slika biti blaža jer je drenaža omogućena. Simptomi će se pogoršavati razvojem upale, a uključuju zubnu bol, glavobolju, oteklinu u predjelu gornje vjeđe i osjetljivost na kuckanje ili pritisak, zatim opstrukciju nosa i otežano disanje, nazalnu ili postnazalnu sekreciju i podražajni kašalj (13). Dijagnoza se zasniva na dentalnom i liječničkom pregledu, zajedno s anamnezom pacijenta, posebice tražeći dijagnostičke kriterije za sinusitis. Točna je dijagnoza važna jer se njegova patofiziologija, mikrobiologija i liječenje razlikuju od drugih oblika maksilarnog sinusitisa.

Pravilna se dijagnoza postavlja poštovanjem mnogih čimbenika, a uključuje anamnezu (nedavne infekcije zuba, okolnih struktura ili oralnokirurške zahvate), inspekciju zuba i mekih tkiva, testiranja oroantralne komunikacije (Valsalvin test u oba smjerovima), perkusiju zuba, test vitaliteta, rinoskopski nalaz, endoskopski nalaz sinusa i nosne šupljine, obrisak nosa i radiografske nalaze. Ortopantomogram će pokazati odnos zubnih korijena i dna sinusa, određene periapikalne procese, strana tijela te razinu tekućine u sinusu (13). Kompjutorizirana tomografija ili CT pružiti će još preciznije informacije o mekim tkivima te o položaju eventualnih stranih tijela u sinusu (slika 3). *Cone beam CT* (CBCT) novija je mogućnost koja rabi oko 10 % doze zračenja od konvencionalnih tankih presjeka CT-a. Pruža bolju sliku sinusa te ima izvrsnu mogućnost prikazivanja koštanih detalja i nešto manje detalja mekih tkiva. Tehnika je popularna u dentalnoj implantologiji zbog dobre procjene debljine dna maksilarnog sinusa i istodobnog isključivanja bolesti sinusa prije implantacije. Ima veću rezoluciju od konvencionalnih CT-a, što je velika prednost, osobito u izazovnim

slučajevima odontogenoga maksilarnog sinusitisa (35). Primjenjuje se još novija metoda u kojoj Fanucci i sur. na osnovi kompjutorizirane tomografije razvijaju virtualnu endoskopiju (36).

Diferencijalnodijagnostički, treba razmotriti bolesti samog zuba, trigeminalnu neuralgiju, neoplazme sinusa, erizipel i ostala stanja koja se mogu očitovati u području gornje čeljusti ili sinusa (13).



**Slika 3.** Upala maksilarnog sinusa (CT). Preuzeto: doc. dr. sc. Dragana Gabrić

### **5. 1. 7. TERAPIJSKE OPCIJE**

Liječenje odontogenoga maksilarnog sinusitisa provodi se na nekoliko načina. U slučaju razvoja upale odontogenog porijekla, terapija bi trebala prije svega biti etiološka, tj. morala bi uključiti uklanjanje uzroka infekcije (inficirani dio zuba uzročnika, odlutali implantat itd.) pa tek onda primjenu antibiotika i/ili liječenje samog sinusa nekom od kirurških metoda.

Nužno je prvo ukloniti uzrok infekcije, što znači:

- uklanjanje stranog tijela u sinusu (zub, dio zuba, implantat, materijal za punjenje korijenskog kanala)
- uklanjanje potisnutog fragmenta inficiranog zuba koji nije probio stijenku sinusa
- endodontsku terapiju inficiranog zuba uzročnika s apikotomijom ili bez nje, ili pak ekstrakciju u slučaju hitnog stanja
- kirurško zatvaranje otvorenog sinusa mukogingivnim režnjem kod otvora većih od 5 mm u promjeru
- primjenu antibiotika tek u slučaju općih simptoma ili prevenciji komplikacija

Samostalna primjena antimikrobnih lijekova važan je dio u liječenju ozbiljnih ili perzistentnih odontogenih infekcija sinusa te prevenciji komplikacija. Ako terapiju nastojimo provesti samo antibioticima, preporučuje se primjena oralnih antibiotika 3 – 4 tjedna, uz upotrebu nazalnih dekonjestiva. Izbor antibiotika, ako je moguće, obavlja se na temelju bakteriološkog nalaza. Rastuća otpornost određenih bakterija na penicilin, koji je lijek izbora, iziskuje sve veću primjenu kombinacija penicilina s drugim lijekovima poput metronidazola ili primjenu druge mogućnosti kao što je klindamicin (13). Lijek je izbora amoksicilin-klavulanska kiselina (više od 80 % sojeva), a slijedi ga klindamicin. Drugi antibiotici koji se upotrebljavaju jesu cefoksitin, ceftriakson, azitromicin, doksiciklin, metronidazol, moksifloksacin i karbapenemi. Simptomatska terapija uključuje dekonjestivne kapi za nos i analgetike (1, 7, 18, 33).

Kirurško uklanjanje korijena ili njegova dijela može se pokušati kroz proširenu alveolu ili osteotomijom stijenke maksile uz operaciju mukoperiostalnog režnja iznad dotične alveole. Potonji je način bolji, pogotovo za druge i treće kutnjake, jer širenje alveole može rezultirati velikom oroantralnom komunikacijom. Ako spomenute



metode budu neuspješne, zahvat se može ponoviti nakon nekog vremena endoskopskom metodom s pomoću endonazalnog ili Caldwell-Lucova pristupa. Moguć je i kombinirani pristup, a tada se glavni razlog prvo uklanja endoskopskom metodom, a onda se napravi i osteoplastični režanj u *fossi canini* i temeljito očisti sinus od patološki promijenjene sluznice (13).

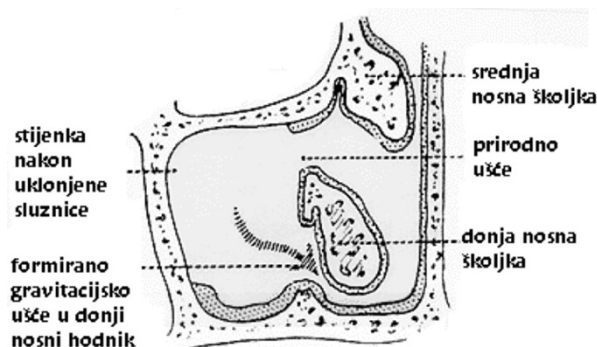
#### **5. 1. 7. 1. Caldwell-Lucova operacija**

Operacija prema Caldwell-Lucu ubraja se u rinološke metode i podrazumijeva kirurški zahvat na maksilarnom sinusu s oralnim pristupom. Operacija se obavlja tako da se:

- ukloni patološki sadržaj sinusa
- odstrani promijenjena sluznica i kost sinusa
- uklone velike ciste u maksili
- omogući drenaža sinusa uz veće očuvanje sluznice

Pristup je vestibularan, rezom u području sulkusa između gingive i pomične sluznice iznad drugog gornjeg pretkutnjaka i prvoga kutnjaka dospije se u *fossu caninu*. Periost se odljušti od infraorbitalnog kanala te se napravi otvor kroz facijalnu stijenu sinusa. Sva se sinusna sluznica mora kiretirati i odljuštiti. Kroz postojeći otvor napravi se drugi otvor, na nazalnoj stijenci prema donjem nosnom hodniku, što osigurava drenažu sinusa po principu gravitacije (slika 4). Iradira se nosna sluznica i režanj se plasira na dno sinusa da bi se postigla obnova epitela po unutrašnjosti sinusa. Nakon toga se postavlja gumeni kateter koji jednim krajem strši van kroz nos i unutra se može ostaviti kroz nekoliko tjedana. Slijedi tamponiranje jodoformnom gazom, koje neki kirurzi ipak izostavljaju (13).

U Caldwell-Lucovoj operaciji, gdje je antralno oblaganje potpuno uklonjeno, mukocilijarno oblaganje zamijenjeno je nefunkcionalnom mukozom koja je štetna za sinusnu fiziologiju. Osim toga, ovaj postupak ima visoku stopu intraoperativnih (krvarenje, oštećenje infraorbitalnog živca) (37), neposredne postoperativne (otjecanje lica, obrazni nemir, bol, znatna krvarenja i porast temperature) (38, 39) i dugoročne (asimetrija lica, ukočenost lica ili parestezije, oroantralne fistule, gingivolabijalne dehiscijentne rane, dakriocistitis, facijalna bol, devitalizacija zubi, rekurentni sinusitisi i polipoza, skleroza antralne stijenke) komplikacije (38, 40). Uz ovakve postoperativne promjene u sinusu teško je napraviti buduću rekonstrukciju kosti i protetsku rehabilitaciju (41).



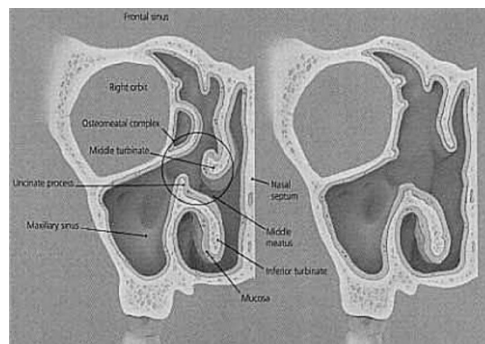
**Slika 4.** Rezultat Caldwell-Lucove operacije. Preuzeto: (13)

#### **5. 1. 7. 2. Funkcijska endoskopska sinusna kirurgija (FESS)**

To je minimalno invazivna tehnika, pri kojoj se zahvat na sinusima obavlja uz izravnu vizualizaciju fiberoptičkim endoskopom i pristupom kroz nosnice. Ta se metoda temelji na istraživanjima Messerkingera i Stambergera, odnosno na spoznaji da upaljena sluznica ne mora biti nužno uklonjena kao u Caldwell-Lucovoj metodi, nego je dovoljno proširivanjem prirodnog ušća uspostaviti normalnu ventilaciju i mukocilijarnu drenažu u srednji nosni hodnik, što naposljetku dovodi i do obnove

sluznice te njezine funkcije. Neke od prednosti FESS-a jesu mogućnost izvođenja u ordinaciji pod lokalnom anestezijom, manja trauma, brži oporavak i manji rizik od postoperativnih komplikacija, što uključuje i moguć poremećaj inervacije gornjih zuba. Nedostatak mu je u tome što se njime ne mogu ukloniti veća strana tijela.

S pomoću CT-a predoperativnim skeniranjem dobivamo uvid u anatomiju tj. odnos sinusa i okolnih struktura, moguće abnormalnosti (npr. polipi) i razmjere upale, što je nužno u planiranju operacije. Nakon aplikacije lokalnog anestetika, endoskopom promjera 4 ili 2,7 mm prodire se kroz odgovarajuću nosnicu do srednje nosne školjke. Lateralno od njezina prednjeg kraja nalazi se *processus uncinatus*; njegovim uklanjanjem eksponiramo *bullu ethmoidalis* (velika prednja etmoidna ćelija) i *hiatus maxillaris*. Zatim uklanjamo prednje etmoidne ćelije, uključujući i *bullu ethmoidalis*, kako bismo još više proširili ušće i dalje obloženo sluznicom. Ušće se nakon toga provjerava i otvara antrostomijom u srednji nosni hodnik ako je začepjeno (slika 5). Rezultati zahvata vrlo su dobri, a komplikacije rijetke. S 0,2 %-tnom incidencijom relevantna je komplikacija otjecanje cerebrospinalnog likvora, na što možemo posumnjati kod postoperativnog prozirnog iscjetka iz nosa, a to se može rutinski sanirati. Ostale, lakše komplikacije također su rijetke, a uključuju orbitalni hematom i stenozu nazolakrimalnog kanala (42).



**Slika 5.** Rezultat FESS-tehnike. Preuzeto: (13)

### **5. 1. 7. 3. Novije kirurške tehnike**

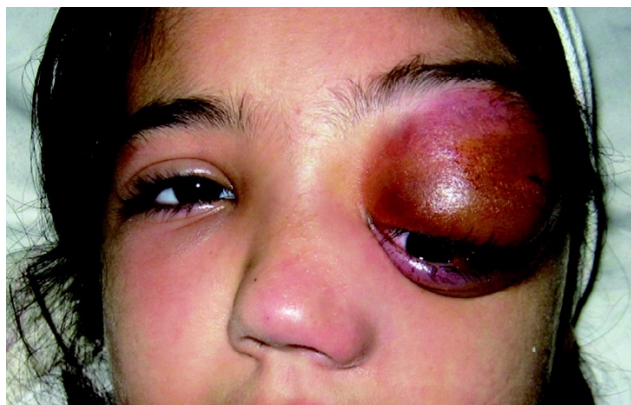Još jedna manje invazivna metoda zvana *Balloon sinuplasty* odnedavno se testira, a temelji se na primjeni kateterskog balona uvedenog u sinus kroz nos čije bi napuhivanje u sinusnom ušću mikrofrakturama okolnih kostiju trebalo proizvesti učinak sličan onome u FESS tehnici. Kao još jedna mogućnost pojavila se i metoda pod imenom *Coblation*. U toj se metodi upotrebljuje naelektrizirana fiziološka otopina koja bi trebala ionizacijom otopiti ciljano tkivo na temperaturama 40 – 70 °C, bez štete na okolnim strukturama. Obje spomenute metode za sada nisu u široj upotrebi te se među stručnjacima razmatraju kao dopune provjerenim metodama (13).

### **5. 1. 8. KOMPLIKACIJE**

Komplikacije povezane s upalom maksilarnog sinusa mogu biti opasne po život, a odontogeno je porijeklo odgovorno za 10 do 12 %, prema nekim studijama (1, 2), i do 40 % prema drugim studijama (14).

#### **5. 1. 8. 1. Orbitalni apsces**

Orbitalni je apsces jedna od mogućih komplikacija. Klinički nalaz (slika 6) uključuje bolno otjecanje periorbitalne regije, egzoftalmus te ograničenu pokretljivost oka i smanjenu vidnu oštrinu, a u anamnezi saznajemo podatak o eventualnome stomatološkom liječenju (43).



**Slika 6.** Izgled pacijentice s orbitalnim apscesom. Preuzeto: (43)

#### **5. 1. 8. 2. Endokranijalne komplikacije**

Subduralni empijem, iznimno rijetko, može nastati kao akutna komplikacija odontogenog sinusitisa, a nakupina je gnoja koja nastaje između mozga i moždanih ovojnica, a može nastati i u samome mozgu. Simptomi su glavobolja, pospanost i konvulzije, a dijagnoza se postavlja na temelju CT i MR dijagnostike.

U literaturi je opisan neobičan slučaj parijetalnoga subduralnog empijema sekundarno nastalog od akutnog odontogenog sinusitisa uzrokovana ekstrakcijom zuba. Također se navode meningitis te moždani i epiduralni apsces, kao komplikacije OMS-a (44).

## **5. 2. CISTE I NEOPLAZME ODONTOGENOG PORIJEKLA**

### **5. 2. 1. ODONTOGENE CISTE**

Odontogene ciste karakterističnog su izgleda. Nikad neće invadirati u maksilarni sinus, nego će svojim rastom i povećanjem pomicati zidove sinusa i smanjivati ga. Upalne radikularne ciste, ujedno i najučestalije, nadizati će dno maksilarnog sinusa, dok će razvojne ciste (keratociste, folikularne) deformirati posteriorne i bočne zidove. Na RTG-u će stvarati sliku koja se doima duplikaturama sinusa (3).

#### ***5. 2. 1. 1. Radikularna cista***

Radikularna je cista upalna cista na vršku korijena inficiranog zuba i karakteristično se vidi kao periapikalna radiolucetna lezija s karioznim zubom. Uzrokuje ekspanziju i stanjivanje maksilarnog zida bez perforacije. Njezina je terapija endodonska ili ekstrakcija zuba, dok je u nekim slučajevima nužna njezina enukleacija, a u slučaju većih lezija marsupijalizacija. U literaturi se većina slučajeva neobično velikih periapikalnih lezija odontogenog porijekla nalazi u gornjoj čeljusti, gdje je kost porozna, što im olakšava širenje (45). Velika maksilarna cista može ispuniti cijeli sinus i prenositi pritisak na zidove sinusa pa se mogu razviti oftalmološki i nazalni simptomi (46). Neki autori predlažu nazalni pristup, međutim, u skladu sa zakonom gravitacije možemo pretpostaviti da sadržaj iz gornjih cista ide prema usnoj šupljini pa se stoga preferira vestibularni pristup (47, 48).

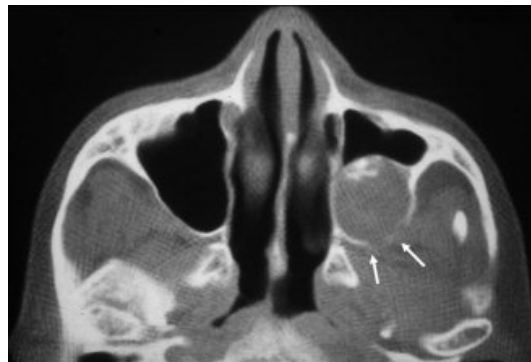
#### ***5. 2. 1. 2. Rezidualna cista***

Rezidualna je cista upalna. Nastaje kad se odstrani zub uzročnik oko kojega je rasla, a ona i dalje autonomno raste neovisno o tome postoji li u čeljusti njezin

uzročnik. U pravilu, to su slučajevi radikularnih cista koje su zaostale u čeljusti jer nisu dijagnosticirane, a zub je uzročnik odstanjen, pa je ne treba miješati s pojmom rediciva (49).

### **5. 2. 1. 3. Odontogena keratocista**

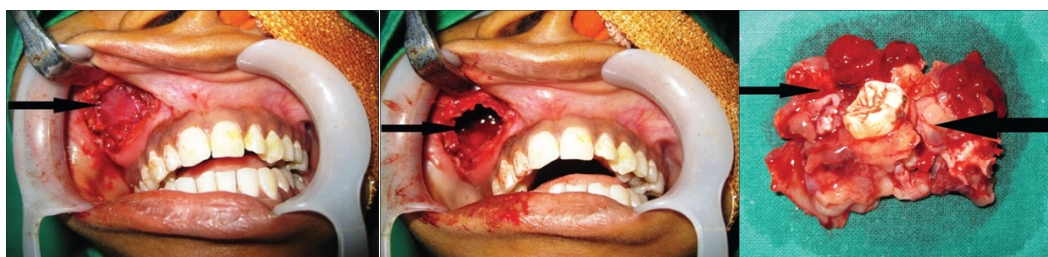Pojava odontogene keratociste (OKC) u maksili je rijetka, a zahvaćanje maksilarnog sinusa još rjeđe. Prema literaturi, manje od 1 % svih slučajeva OKC-a zahvaća maksilu s maksilarnim sinusom (50, 51). Odontogene keratociste razvijaju se iz ostataka dentalne lamine. Otkrivaju se radiološki, a prikazuju se kao radiolucencija s impaktiranim zubom (slika 7). Velike lezije mogu biti povezane s boli, oteklinom i facijalnom asimetrijom. Odontogena keratocista ima karakterističnu histologiju i podijeljena je u tri podtipa, na osnovi keratinizacijskih obilježja, a parakeratinizirana je varijanta najučestalija. Zbog njihove lokalno agresivne destrukcije kosti često probijaju u maksilarni sinus. Enukleacija i kiretaža s perifernom ostektomijom prihvaćena je terapija za većinu odontogenih keratocista. Povremeno se nalaze i multiple lezije u bolesnika s Gorlin-Goltzovim sindromom. Zbog lokalnoga agresivnog rasta i čestog recidiviranja te generaliziranog manjka kortikalnih granica u maksili, neki su kliničari pristaše radikalne operacije za OKC (52).



**Slika 7.** Odontogena keratocista (aksijalni CT). Preuzeto: (3)

#### **5. 2. 1. 4. Folikularna cista**

Folikularne ciste najčešće su ciste nakon radikularnih. Nastaju nakon stvaranja kalcificirane krune zuba koje zbog nepoznatih razloga zaostanu u čeljusti (53). Cista je inače bezbolna, otkrivena tijekom rutinskog radiološkog pregleda, može biti velika i stvarati deformaciju čeljusti, a kako raste razmiče susjedne zube. Obično nema simptoma, osim ako postoji infekcija. Tada postaje simptomatska, uz bolnu oteklinu, praćena glavoboljom te nazolakrimalnom opstrukcijom (54). Gotovo je uvijek u trajnoj denticiji. Cista u 30 % slučajeva nastaje u gornjoj čeljusti (53). Najviše je povezana s umnjacima, zatim očnjacima pa drugim pretkutnjacima (54, 55). Radiološki se folikularne ciste obično prikazuju kao unilokularno prosvjetljenje s krunom neizraslog zuba. Izbor je liječenja intraoralna enukleacija lezije uz odstranjivanje pridruženog zuba (53). Također je važno da se potpuno ukloni sve bolesno antralno tkivo (slika 8-10). Folikularna cista čeljusti može uzrokovati patološke frakture čeljusti, a, ako je dovoljno velika, može se preobraziti u ameloblastom te ima potencijal eventualnog razvoja u karcinom pločastih stanica i mukoepidermoidni karcinom, ako perzistira kronična infekcija (56).



**Slika 8.-10.** Caldwell-Lucova operacija folikularne ciste. Preuzeto: (53)



## **5. 2. 2. ODONTOGENI TUMORI**

Odontogeni tumori u gornjoj čeljusti uz zahvaćenost maksilarnog sinusa rijetka su pojava. Benigni odontogeni tumori, slično kao i ciste, mogu smanjiti maksilarni sinus vanjskom kompresijom. Radiološki, sinusni zidovi mogu se adaptirati smanjenjem ili biti resorbirani (3). Nažalost, jednom invadiran maksilarni sinus, otežava kompletnu eksciziju tumora zbog okolnoga vitalnog tkiva. Radikalni terapijski pristupi mogu biti Caldwell-Lucova operacija ili Lefort I s osteotomijom (52).

### **5. 2. 2. 1. BENIGNI TUMORI**

#### **5. 2. 2. 1. 1. Ameloblastom**

Ameloblastom je benigni, ali lokalno agresivni odontogeni tumor s visokom sklonošću recidiviranja. Maksilarni je ameloblastom rijedak, radiološki može ispuniti maksilarni sinus, a klinički nalazimo oteklinu. Općenito je prihvaćeno da se 20 % ameloblastoma može pojaviti u gornjoj čeljusti (57). Budući da maksilarni ameloblastom raste uglavnom bezbolno i sporo, zbog nedostatka guste kortikalne ploče i blizine čeljusti s nosnom šupljinom, nazofarinksom, paranazalnim sinusima, orbitom i bazom lubanje, obično se kasno prepoznaje. Osim toga, obilnija krvna opskrba čeljusti pruža još jedan mogući način širenja (58). Klinički nalazi poput nosne opstrukcije, lokalizirane deformacije lica i otjecanja obraza, gingive ili tvrdog nepca, opisani su uz maksilarne ameloblastome. Predloženo je više načina liječenja ameloblastoma, kao što su široka ekscizija, kiretaža, enukleacija, krioterapija, spaljivanje, laser, radioterapija i kemoterapija (59). Maksilarni je ameloblastom teško liječiti zbog kombinacije dobro vaskularizirane krhke spužvaste kosti, prisutnosti paranazalnih sinusa, nosa i orbitalnih šupljina koji olakšavaju širenje tumora (60).

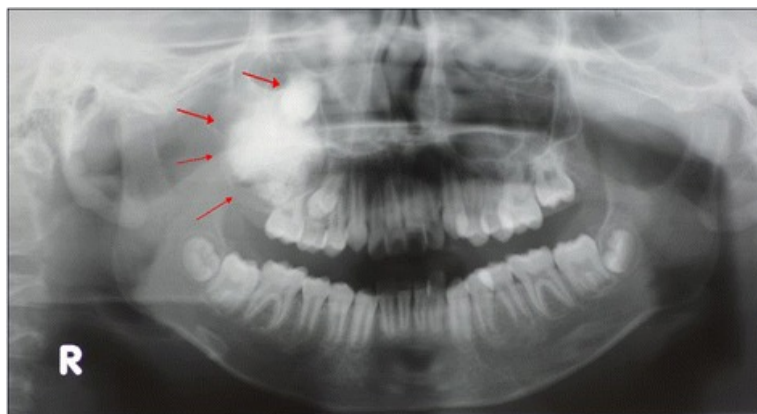
### **5. 2. 2. 1. 2. *Kalcificirajući epitelni odontogeni tumor (Pindborgov tumor)***

Kalcificirajući epitelni odontogeni tumor (CEOT) ili Pindborgov tumor rijetka je benigna neoplazma koja proizlazi iz odontogenog epitela. Još rijede zahvaća maksilarni sinus, a do danas je opisano sedam slučajeva koji su zahvaćali maksilarni sinus (61). CEOT se obično prezentira kao bezbolna i asimptomatska lezija, međutim, u slučajevima s zahvaćenim maksilarnim sinusom bili su prisutni simptomi poput nosne opstrukcije, glavobolje (62-64), epistakse i proptoze (65, 66) te otjecanja nepca i ekstraoralne otekline na obrazu (61). Radiološki su vidljive erozije zidova i dna maksilarnog sinusa, a više žarišta u leziji daje „snow-driven“ izgled (61). Liječenje CEOT-a varira, ovisno o veličini, anatomskom položaju tumora te samom pacijentu (dob, zdravstveno stanje). Terapijski postupci mogu biti jednostavna enukleacija i kiretaža ili radikalne resekcije poput hemimaksilektomije (65).

### **5. 2. 2. 1. 3. *Odontoameloblastom***

Odontoameloblastom (OA) iznimno je rijetki mješoviti odontogeni tumor koji Svjetska zdravstvena organizacija (SZO) definira kao tumor koji uključuje odontogeni ektomezehim s odontogenim epitelom i nalikuje ameloblastomu u objema strukturama i ponašanju. Klinička prezentacija nalikuje na odontom pa se stoga konačna dijagnoza temelji na histološkoj analizi nakon ekscizije i kiretaže (67). OA počinje kao spororastuća bezbolna masa koja proširuje alveolu i vestibularni korteks te sprječava izrastanje trajnih zuba. Obično ga nalazimo u mladih pacijenata, a glavni su simptomi oteklina i poremećaj nicanja (68). Na rentgenskoj snimci nalazimo prosvjetljenje kosti lobuliranih rubova, s nakupinama kalcifikata i sa sjenom retiniranog zuba (slika 11). Zbog mogućnosti stvaranja ekspanzije kosti, resorpcije

korijena te recidiva, predloženo je da se OA liječi slično kao ameloblastom, širokom ekscizijom i petogodišnjim praćenjem (67).



**Slika 11.** Maksilarni sinus zahvaćen odontoameloblastomom (RTG). Preuzeto: (69)

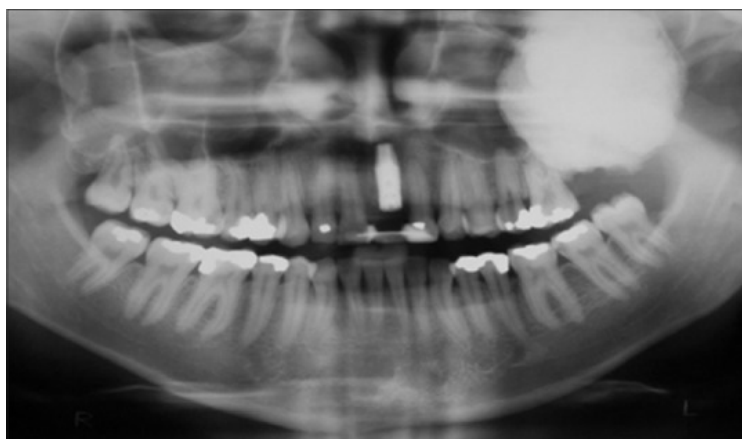#### **5. 2. 2. 1. 4. Kalcificirajuća odontogena cista (Gorlinova cista)**

Kalcificirajuća odontogena cista ili Gorlinova cista rijetka je lezija s varijabilnom kliničkom slikom i patohistološkom raznolikošću. Nastaje od ostatka odontogenog epitela, benigna je, a oponaša brojne odontogene i neodontogene lezije, što je zahtjevno za dijagnostiku (70). Liječenje zahtijeva potpunu enukleaciju. Pri zahvaćenom maksilarnom sinusu potpuna se resekcija može postići s pomoću transnazalnog endoskopskog kirurškog postupka (71).

#### **5. 2. 2. 1. 5. Odontom**

Odontom je benigni tumor, a sastoji se od cakline, dentina, cementa i pulpnog tkiva s različitim stupnjevima organizacije i mineralizacije. Prema klasifikaciji SZO-a iz 2005., mogu se naći dvije vrste odontoma: *complex* (jedinstveno složeni odontom) i *compound* (rastavljeno složeni). Kod *compound* tipa histodiferencijacija i morfodiferencijacija otišle su dalje nego kod *complex* tipa te se pojavljuju kao brojne

minijature ili rudimentarni zubi. Odontomi su asimptomatski i karakterizira ih spori rast te neagresivno ponašanje (72), a otkrivaju se radiološki (slika 12). Unatoč tomu, lezija uzrokuje poremećaj u okolnim strukturama, poput pomaka zubi i širenja kortikalne kosti (73). Liječenje je odontoma kirurško odstranjivanje, a uklanjanje iz maksilarnog sinusa postiže se Caldwell-Lucovom operacijom (74).



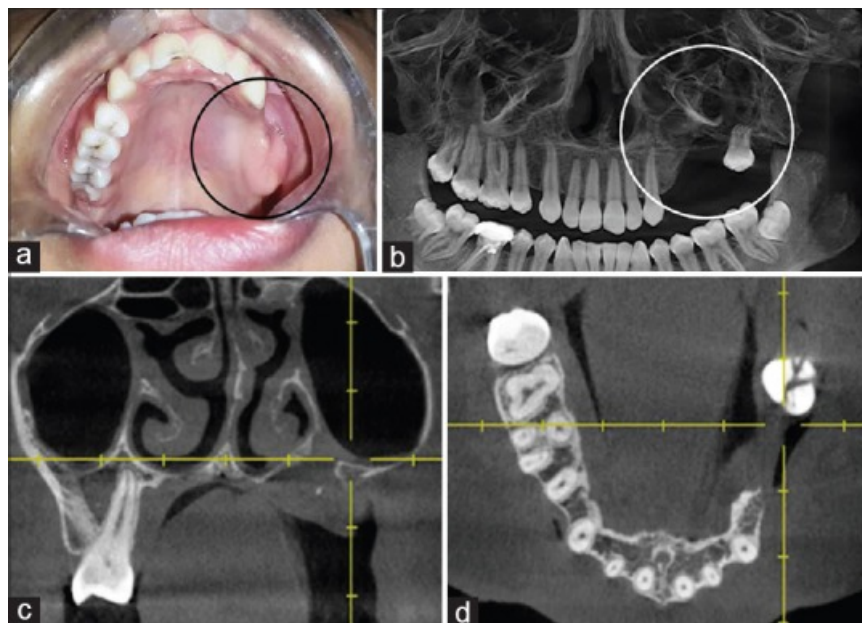
**Slika 12.** Maksilarni sinus i orbita zahvaćeni odontomom (RTG). Preuzeto: (72)

#### **5. 2. 2. 1. 6. Odontogeni miksom**

Odontogeni miksom (OM) je rijedak benigni tumor mezenhimalnog porijekla. To je asimptomatska lezija koja pokazuje infiltrativni rast. Kada je maksilarni sinus uključen, često ispunjava cijeli antrum (75). Izvješća u literaturi govore o tome da tumori gornje čeljusti završavaju na maksilarnom sinusu, posebice u kasnijim fazama (76, 77). Noffke i sur. izvješćuju da 82 % tumora maksile pokazuje širenje u maksilarni sinus (78). Prema Kaffe i sur., incidencija OM-a u gornjoj čeljusti iznosi 33,6 % (79), a, prema Lu i sur., 48 % (80). OM pokazuje agresivnu infiltraciju tkiva pa je stoga potpuno kirurško odstranjivanje teško (80, 81). Može se preobraziti u zloćudne lezije. Opcije liječenja mogu uključivati kiretažu s perifernom ostektomijom, segmentalnu resekciju te radikalne resekcije kod agresivnijih lezija (79, 82).

### **5. 2. 2. 1. 7. Cementoblastom**

Cementoblastom je rijetka benigna neoplazma odontogenog mezenhima koju čini masa cementa na površini zubnog korijena. Zbog benignoga neograničenog potencijala za rast, uklanjanje zuba s lezijom liječenje je izbora, a prognoza je odlična (83). Vađenje pripadajućeg zuba bitno je zbog fuzije lezije na cement korijena (84). Slijede apikotomija i enukleacija lezije (85). Cementoblastomi mogu biti asimptomatski, predočeni kao bolna ili bezbolna oteklina, a u literaturi se navodi jedinstveni slučaj (86) u kojem je klinički bila prisutna velika oteklina nepca, a lezija je zahvaćala palatinalni korijen gornjeg kutnjaka (slika 13).



**Slika 13.** Klinički (a) i radiološki (b-d) prikaz cementoblastoma. Preuzeto: (87)

### **5. 2. 2. 1. 8. Cementosificirajući fibrom**

Cementosificirajući fibrom benigni je koštani tumor. Uglavnom sporo rastu i dobroćudne su lezije koje povremeno mogu biti poprilično velike i lokalno agresivne te uništavati prepreke tkiva u susjedne strukture (88). Asimptomatski su, a

simptomatski slučajevi povezani s lokalnom boli, gubitkom zubi i izmjenom dentalne okluzije (89). Zahvaćanjem maksilarnog sinusa neobično se očituje, egzoftalmusom, rinorejom i slično (90, 91). Podržava se konzervativno uklanjanje tih tumora, međutim, u nekim slučajevima, poput brzog rasta tumora, indicirani su i prošireni postupci (91). To također uključuje lezije koje zahvaćaju maksilarni antrum i šire se prema orbiti (92).

## **5. 2. 2. 2. MALIGNI TUMORI**

### **5. 2. 2. 2. 1. Ameloblastični karcinom**

Ameloblastični karcinom (AC) rijetki je maligni odontogeni tumor koji zahtijeva radikalnije liječenje od rutinskog uklanjanja ameloblastoma. AC ima histološka obilježja ameloblastoma i histopatološke znakove malignosti, bez obzira na prisutnost metastaza (93). Iako kompletna kirurška resekcija pokazuje najbolju kontrolu AC-a, prijavljena je i stopa recidiva od 28,3 % onih bolesnika koji su podvrgnuti kirurškoj resekciji (94). Operaciju slijedi radioterapija, iako neki istraživači sumnjaju u njezinu učinkovitost. Nema smjernica za njegovo liječenje zbog njegove rijetkosti pa zato radioterapija ostaje kontroverzna (95). Nedavno izvješće govori o uspješnom liječenju AC-a stereotaktičnom radiokirurgijom s pomoću gama-noža (96).

### **5. 2. 2. 2. 2. Ameloblastični fibrosarkom**

Ameloblastični fibrosarkom (AFS) rijetka je odontogena neoplazma koja obično nastaje *de novo* ili putem zloćudne promjene mezenhimalne komponente već postojećega ili rekurentnoga benignog fibroma (97). Glavna su obilježja bol, oteklina

i brzi rast. Široka lokalna ekscizija izbor je terapije za AFS s obzirom na stopu preživljavanja bolesnika s recidivom bolesti te dugoročno praćenje (98).

#### **5. 2. 2. 2. 3. Maligne promjene odontogenih cista**

Maligne promjene odontogenih cista razvijaju se iz cističnog epitela. Ta činjenica danas traži da se svaka cistična čahura pažljivo histološki pregleda na više mjesta (49).

Primarni intrakoštani karcinom pločastih stanica (PIOSCC) rijetka je vrsta odontogenog karcinoma koji se pojavljuje unutar čeljusti. PIOSCC se može razviti iz ostatka odontogenog epitela ili odontogene ciste ili tumora (99).

## **6. RASPRAVA**

Patologija maksilarnog sinusa odontogenog porijekla opširno je područje pa se stoga u literaturi nailazi na vrlo malo objava koje razmatraju cijeloukupni ovaj problem.

Maksilarni su sinusi važni zbog blizine svojih korijena koji mogu, ako su inficirani, uzrokovati njegovu upalu. Također najveću etiološku skupinu upala maksilarnog sinusa čine ijtrogeni uzroci zbog postupaka samih stomatologa, dok ostatak etiologije većinom otpada na parodontitis i odontogene ciste. Maksilarni su tumori općenito rijetka pojava, a s zahvaćenošću maksilarnog sinusa još rjeđa.

Vodeći je ijtrogeni uzrok oroantralna komunikacija s oroantralnom fistulom i najčešće nastaje pri ekstrakciji zuba, koja je svakodnevni zahvat u stomatološkim ambulantomama. Stoga bismo se kao stomatolozi morali odgovorno ponašati te svakom pacijentu pristupati u skladu s anamnezom, kliničkom i radiološkom dijagnozom te postoperativnim pregledom. Ukoliko je Valsalvin test pozitivan, komunikaciju treba sanirati jer će postati kronična i formirati oroantralnu fistulu. Naravno, upala maksilarnog sinusa može nastati i spontano, a smanjenje i remodelacije maksilarnog sinusa događaju se uz prisutnost odontogenih lezija.

Terapijski pristup upali maksilarnog sinusa zasniva se na sanaciji uzroka infekcije, a zatim na primjeni antibiotika i na liječenju samog sinusa nekom od kirurških metoda. Izbor kirurškog liječenja odontogenih lezija ovisi o njihovom položaju i veličini.



## **7. ZAKLJUČAK**

U skladu s količinom znanja, objava, analiza i istraživanja, koji se stalno povećavaju, moći će se pružiti bolji uvid te dati sustavan pregled ove vrlo opširne teme. To je bitno jer je pitanje rezultata uvijek povezano s liječenjem.

## **8. SAŽETAK**

Maksilarni sinusitis definira se kao simptomatska upala maksilarnih paranazalnih sinusa. Odontogena upala sinusa proizlazi iz bolesti zuba tako da se u mikrobiologiji i patofiziologiji razlikuje od drugih sinusitisa. Incidencija je odontogenog sinusitisa niska s obzirom na učestalost dentalnih infekcija. Intimni anatomski odnos gornjih zuba i maksilarnog sinusa potiče razvoj periapikalne ili paradontne dentalne infekcije u maksilarni sinusitis. On se također može razviti zbog upalnih cisti, mehaničkih ozljeda sluzice tijekom liječenja korijenskog kanala, prepunjenja korijenskog kanala endodontskim materijalom, nepravilno postavljenih dentalnih implantata, perforacije sinusa pri ekstrakciji ili potiskivanju korijena ili cijelog zuba u sinus. Simptomi na temelju kojih je moguće dijagnosticirati OMS jesu unilateralna purulentna rinoreja, maksilarna bol, postnazalna sekrecija, unilateralna nazalna kongestija te glavobolja. Razlike u simptomima OMS-a i drugih vrsta upala sinusa nisu značajne, ali je bila veća učestalost jednostranih simptoma. Uz anamnezu i klinički pregled, ortopantomogram, CT i CBCT primjenjuju se u radiološkoj dijagnostici. Terapija se izvodi na više načina, a podrazumijeva uklanjanje infekcije, primjenu antibiotika te kiruršku metodu, Caldwell-Lucovu operaciju ili FESS tehniku. Komplikacije koje mogu nastati zbog OMS-a jesu orbitalni apsces ili endokranijalne komplikacije, a mogu biti opasne i za život. Od odontogenih lezija, odontogene ciste nikad neće invadirati u maksilarni sinus, nego će ga svojim rastom i povećanjem pomicati. Ciste mogu biti upalne, odontogena keratocista i folikularna cista. Odontogeni tumori u maksili rijetko se javljaju, a slučajevi sa zahvaćenošću maksilarnog sinusa vrlo su rijetki. Benigni tumori koji se mogu pojaviti jesu

ameloblastom, Pindborgov tumor, Gorlinova cista, odontom, odontoameloblastom, odontogeni miksom te cementoblastom. Od zloćudnih tumora u literaturi se navode ameloblastični karcinom i ameloblastični fibrosarkom, ali i maligne promjene odontogenih cista.

## **9. SUMMARY**

### ***Maxillary sinus pathology of odontogenic origin***

Maxillary sinusitis is defined as a symptomatic inflammation of maxillary sinuses. Odontogenic sinusitis develops as a result of tooth disease, therefore distinguishing its microbiology and pathophysiology from other forms of sinusitis. The incidence of odontogenic sinusitis is low compared to the incidence of dental infections. The close anatomic relation of the upper teeth and the maxillary sinus allows easy progression of periapical or periodontal infections into maxillary sinusitis. It can also be caused by inflamed cysts, mechanical injury to the membrane during root canal treatment, overfilling the root canal with endodontic material, improper placement of implants, sinus perforation during tooth extraction, or pushing the root or a whole tooth into the sinus. The symptoms that indicate odontogenic maxillary sinusitis are unilateral purulent rhinorrhea, maxillary pain, postnasal secretion, unilateral nasal congestion, and headache. The difference between symptoms of odontogenic maxillary sinusitis and other types of sinusitis is not significant, however there is a higher incidence of unilateral symptoms in odontogenic maxillary sinusitis. In addition to medical history and clinical examination, orthopantomogram, computed tomography and cone beam computed tomography are used as part of diagnostic radiology. Therapy for odontogenic maxillary sinusitis is multifaceted and it includes the elimination of the infection, antibiotics, surgical methods, Caldwell-Luc antrostomy, and functional endoscopic sinus surgery. Complications that may ensue due to odontogenic maxillary sinusitis are orbital abscesses or endocranial

complications, which can be dangerous and life-threatening. A cyst coming from odontogenic lesions will never invade a maxillary sinus; however it may push on the sinus through its formation and enlargement. Cysts can be classified as inflammatory, odontogenic keratocysts, and follicular cysts. Odontogenic tumors in maxilla are generally rare, and cases involving maxillary sinuses are very rare. Among the benign tumors that may occur are ameloblastomas, Pindborg tumor, Gorlin cyst, odontoma, odontoameloblastoma, odontogenic myxoma, and cementoblastoma. In terms of malignant tumors, the literature mentions ameloblastic carcinoma and ameloblastic fibrosarcoma, as well as malignant changes in odontogenic cysts.

## **10. LITERATURA**

1. Brook I. Sinusitis of odontogenic origin. *Otolaryngol Head Neck Surg.* 2006;135(3):349-55.
2. Mehra P, Caiazzo A, Bestgen S. Odontogenic sinusitis causing orbital cellulitis. *JAm Dent Assoc.* 1999;130(7):1086-92.
3. Lawson W, Patel ZM, Lin FY. The development and pathologic processes that influence maxillary sinus pneumatization. *Anat Rec (Hoboken).* 2008;291(11):1554-63.
4. Krmpotić Nemanić J, Marušić A. Anatomija čovjeka. Zagreb: Medicinska naklada; 2004. 273-274.
5. Lindhe J, Lang NP, Karring T. Klinička parodontologija i dentalna implantologija. Zagreb: Nakladni zavod Globus; 2010. 1100-1.
6. Junqueira LC, Carneiro J. Osnove histologije. Zagreb: Školska knjiga; 2005. 353.
7. Mehra P, Jeong J. Maxillary sinusitis of odontogenic origin. *Curr Allergy Asthma Rep.* 2009;9(3):238-43.
8. Som P, Brandwein MS, Maldjian C, Reino A, Lawson W. Inflammatory pseudotumor of the maxillary sinus: CT and MR findings in six cases. *AJR Am J Roentgenol.* 1994;163(3):689-92.
9. Kornreich L, Horev G, Schwarz M, Karmazyan B, Laron Z. Craniofacial and brain abnormalities in Laron syndrome (primary growth hormone insensitivity). *Eur J Endocrinol.* 2002;146(4):499-503.
10. Tolar J, Teitelbaum SL, Orchard PJ. Osteopetrosis. *N Engl J Med.* 2004;351(27):2839-49.

11. Gevorgyan A, La Scala GC, Neligan PC, Pang CY, Forrest CR. Radiation-induced craniofacial bone growth disturbances. *J Craniofac Surg.* 2007;18(5):1001-7.
12. Wise SK, Wojno TH, DelGaudio JM. Silent sinus syndrome: lack of orbital findings in early presentation. *Am J Rhinol.* 2007;21(4):489-94.
13. Hrelja I, Kalogjera L. Odontogeni maksilarni sinuitis. *Sonda.* 2007;8(14-15):93-6.
14. Patel NA, Ferguson BJ. Odontogenic sinusitis: an ancient but under-appreciated cause of maxillary sinusitis. *Curr Opin Otolaryngol Head Neck Surg.* 2012;20(1):24-8.
15. Arias-Irimia O, Barona-Dorado C, Santos-Marino JA, Martinez-Rodriguez N, Martinez-Gonzalez JM. Meta-analysis of the etiology of odontogenic maxillary sinusitis. *Med Oral Patol Oral Cir Bucal.* 2010;15(1):70-3.
16. Lee KC, Lee SJ. Clinical features and treatments of odontogenic sinusitis. *Yonsei Med J.* 2010;51(6):932-7.
17. Puglisi S, Privitera S, Maiolino L, Serra A, Garotta M, Blandino G, Speciale A. Bacteriological findings and antimicrobial resistance in odontogenic and non-odontogenic chronic maxillary sinusitis. *J Med Microbiol.* 2011;60(9):1353-9.
18. Brook I. Microbiology of acute and chronic maxillary sinusitis associated with an odontogenic origin. *Laryngoscope.* 2005;115(5):823-5.
19. Brook I. Microbiology of acute sinusitis of odontogenic origin presenting with periorbital cellulitis in children. *Ann Otol Rhinol Laryngol.* 2007;116(5):386-8.
20. Kondrashev PA, Lodochkina OE, Opryshko ON. Microbiological spectrum of causative agents of rhinogenic and odontogenic chronic sinusitis and mucociliary activity of mucosal epithelium in the nasal cavity. *Vestn Otorinolaringol.* 2010;(4):45-7.

21. Akhlaghi F, Esmaeelinejad M, Safai P. Etiologies and treatments of odontogenic maxillary sinusitis: a systematic review. *Iran Red Crescent Med J.* 2015;17(12):e25536.
22. Longhini AB, Ferguson BJ. Clinical aspects of odontogenic maxillary sinusitis: a case series. In *Forum Allergy Rhinol.* 2011;1(5):409-55.
23. Racić A, Janosević LJ, Stošić-Divjak S, Djukić V, Radulović R, Babić D, Janosević-Dotlić S. Clinical study of routes of onset of inflammatory diseases in the maxillary sinuses. *Acta Chir Jugosl.* 2004;51(1):113-7.
24. Yalçın S, Oncü B, Emes Y, Atalay B, Aktaş I. Surgical treatment of oroantral fistulas: a clinical study of 23 cases. *J Oral Maxillofac Surg.* 2011;69(2):333-9.
25. Borgonovo AE, Berardinelli FV, Favale M, Maiorana C. Surgical options in oroantral fistula treatment. *Open Dent J.* 2012;6:94-8.
26. Batra H, Jindal G, Kaur S. Evaluation of different treatment modalities for closure of oro-antral communications and formulation of a rational approach. *J Maxillofac Oral Surg.* 2010;9(1):13-8.
27. Hernando J, Gallego L, Junquera L, Villarreal P. Oroantral communications. A retrospective analysis. *Med Oral Patol Oral Cir Bucal.* 2010;15(3):499-503.
28. Allais M, Maurette PE, Cortez AL, Laureano Filho JR, Mazzonetto R. The buccal fat pad graft in the closure of oroantral communications. *Braz J Otorhinolaryngol.* 2008;74(5):799.
29. Jain MK, Ramesh C, Sankar K, Lokesh Babu KT. Pedicled buccal fat pad in the management of oroantral fistula: a clinical study of 15 cases. *Int J Oral Maxillofac Surg.* 2012;41(8):1025-9.
30. Veras Filho RO, Giovanella F, Machado Karsburg R, Torriani MA. Oroantral



communication closure using a pedicled buccal fat pad graft. *Rev Odonto Cienc.* 2010;25(1):100-3.

**31.** Candamourty R, Jain MK, Sankar K, Babu MR. Double-layered closure of oroantral fistula using buccal fat pad and buccal advancement flap. *J Nat Sci Biol Med.* 2012;3(2):203-5.

**32.** Nezafati S, Vafaii A, Ghojazadeh M. Comparison of pedicled buccal fat pad flap with buccal flap for closure of oro-antral communication. *Int J Oral Maxillofac Surg.* 2012;41(5):624-8.

**33.** Felisati G, Chiapasco M, Lozza P, Saibene AM, Pipolo C, Zaniboni M, Biglioli F, Borloni R. Sinonasal complications resulting from dental treatment: outcome-oriented proposal of classification and surgical protocol. *Am J Rhinol Allergy.* 2013;27(4):101-6.

**34.** Ágreda Moreno B, Urpegui García Á, Vallés Varela H. Cierre de una fistula oroantral usando cemento óseo y un colgajo de mucosa yugal. *Rev Cubana Cir.* 2012;51(1):71-8.

**35.** Nair UP, Nair MK. Maxillary sinusitis of odontogenic origin: cone-beam volumetric computerized tomography-aided diagnosis. *Oral Surg Oral Med Oral Pathol Oral Radiol Endod.* 2010;110(6):53-7.

**36.** Fanucci E, Leporace M, Di Costanzo G, Mannino M, Simonetti G. Virtual endoscopy in odontogenic sinus disease. Study technique and main pathological findings. *Radiol Med.* 2004;108(3):225-37.

**37.** Vassallo P, Tranfa F, Forte R, D'Aponte A, Strianese D, Bonavolontà G. Ophthalmic complications after surgery for nasal and sinus polyposis. *Eur J Ophthalmol.* 2001;11(3):218-22.

- 38.** DeFreitas J, Lucente FE. The Caldwell-Luc procedure: institutional review of 670 cases: 1975-1985. *Laryngoscope*. 1988;98(12):1297-300.
- 39.** Low WK. Complications of the Caldwell-Luc operation and how to avoid them. *Aust N Z J Surg*. 1995;65(8):582-4.
- 40.** Nemeč SF, Pelosček P, Koelblinger C, Mehraín S, Krestan CR, Czerny C. Sinonasal imaging after Caldwell-Luc surgery: MDCT findings of an abandoned procedure in times of functional endoscopic sinus surgery. *Eur J Radiol*. 2009;70(1):31-4.
- 41.** Sadygov RV, Orlov AA, Biziaev AF, Spitsina VI. Sinus lifting operation peculiarities after radical maxillary sinusotomy. *Stomatologija (Mosk)*. 2009;88(3):69-71.
- 42.** Slack R, Bates G. Functional endoscopic sinus surgery. *Am Fam Physician*. 1998;58(3):707-18.
- 43.** Akhaddar A, Elasri F, Elouennass M, Mahi M, Elomari N, Elmostarchid B, Oubaaz A, Boucetta M. Orbital abscess associated with sinusitis from odontogenic origin. *Intern Med*. 2010;49(5):523-4.
- 44.** Martines F, Salvago P, Ferrara S, Mucia M, Gambino A, Sireci F. Parietal subdural empyema as complication of acute odontogenic sinusitis: a case report. *J Med Case Rep*. 2014;8:282.
- 45.** Açıkgöz A, Uzun-Bulut E, Ozden B, Gündüz K. Prevalence and distribution of odontogenic and nonodontogenic cysts in a Turkish Population. *Med Oral Patol Oral Cir Bucal*. 2012;17(1):108-15.

- 46.** Ribeiro PD, Gonçalves ES, Neto ES, Pacenko MR. Surgical approaches of extensive periapical cyst. Considerations about Surgical technique. *Salusvita, Bauru.* 2004;23(2):317-28.
- 47.** Chaine A, Pitak-Arnop P, Dhanuthai K, Bertrand JC, Bertolus C. An asymptomatic radiolucent lesion of the maxilla. Clear cell odontogenic carcinoma. *Oral Surg Oral Med Oral Pathol Oral Radiol Endod.* 2009;107(4):452-7.
- 48.** Pitak-Arnop P, Chaine A, Oprean N, Dhanuthai K, Bertrand JC, Bertolus C. Management of odontogenic keratocysts of the jaws: a ten-year experience with 120 consecutive lesions. *J Craniomaxillofac Surg* 2010;38(5):358-64.
- 49.** Knežević G. *Oralna kirurgija 2.* Zagreb: Medicinska naklada; 2003. 99,165.
- 50.** Brannon RB. The odontogenic keratocyst. A clinicopathologic study of 312 cases. Part I. Clinical features. *Oral Surg Oral Med Oral Pathol.* 1976;42(1):54-72.
- 51.** Voorsmit RA, Stoelinga PJ, Haelst UJ. The management of keratocysts. *J Maxillofac Surg.* 1981;9(4):228-36.
- 52.** Mehra P, Murad H. Maxillary sinus disease of odontogenic origin. *Otolaryngol Clin North Am.* 2004;37(2):347-64.
- 53.** Guruprasad Y, Chauhan DS, Kura U. Infected dentigerous cyst of maxillary sinus arising from an ectopic third molar. *J Clin Imaging Sci.* 2013;3(Suppl 1):7.
- 54.** Elango S, Palaniappan SP. Ectopic tooth in the roof of the maxillary sinus. *Ear Nose Throat J.* 1991;70(6):365-6.
- 55.** Szerlip L. Displaced third molar with dentigerous cyst--An unusual case. *J Oral Surg.* 1978;36(7):551-2.
- 56.** Yasuoka T, Yonemoto K, Kato Y, Tatematsu N. Squamous cell carcinoma arising in a dentigerous cyst. *J Oral Maxillofac Surg.* 2000;58(8):900-5.

57. Reichart PA, Philipsen HP, Sonner S. Ameloblastoma: Biological profile of 3677 cases. *Eur J Cancer Oncol.* 1995;31B(2): 86-99.
58. Crawley WA, Levin LS. Treatment of the ameloblastoma: a controversy. *Cancer* 1978;42(1):357-63.
59. Ueda M, Kaneda T. Combined chemotherapy and radiotherapy for advanced maxillary ameloblastoma. A case report. *J Craniomaxillofac Surg.* 1991;19(6):272-4.
60. Muller H, Slootweg PJ. The ameloblastoma: Controversial approach to therapy. *J Maxillofac Surg.* 1985;13(2):79-84.
61. Sahni P, Nayak MT, Singhvi A, Sharma J. Clear cell calcifying epithelial odontogenic (Pindborg) tumor involving the maxillary sinus: A case report and review of literature. *J Oral Maxillofac Pathol.* 2012;16(3):454-9.
62. Gon F. The calcifying epithelial odontogenic tumor: Report of a case and a study of its histogenesis. *Br J Cancer.* 1965;19:39-50.
63. Lee CY, Mohammadi H, Mostofi R, Habibi A. Calcifying epithelial odontogenic tumor of the maxillary sinus. *J Oral Maxillofac Surg.* 1992;50(12):1326-8.
64. Mohtasham N, Habibi A, Jafarzadeh H, Amirchaghmaghi M. Extension of Pindborg tumor to the maxillary sinus: A case report. *J Oral Pathol Med.* 2008;37(1):59-61.
65. Bridle C, Visram K, Piper K, Ali N. Maxillary calcifying epithelial odontogenic (Pindborg) tumor presenting with abnormal eye signs. Case report and literature review. *Oral Surg Oral Med Oral Pathol Oral Radiol Endod.* 2006;102(4):e12-5.
66. da Rosa MR, de Oliveira JM, Dias-Ribeiro E, Ferreira-Rocha J, de Barros IM, Lopes Pde M. Large calcifying epithelial odontogenic tumor with extension into the maxillary sinus: A case report. *Gen Dent.* 2011;59(1):e38-40.

67. Martín-Granizo-López R, López-García-Asenjo J, De-Pedro-Marina M, Domínguez-Cuadrado L. Odontoameloblastoma: a case report and a review of the literature. *Med Oral*. 2004;9(4):340-4.
68. Gupta DS, Gupta MK. Odontoameloblastoma. *J Oral Surg*. 1986;44:146-8.
69. Kudoh M, Harada H, Sato Y, Omura K, Ishii Y. Massive odontoameloblastoma arising in the maxilla: a case report. *J Med Case Rep*. 2015;9:278.
70. de Santana Santos T, Frota R, de Souza Andrade ES, de Oliveira E Silva ED. Calcifying cystic odontogenic tumor radiographically mimicking a sinus mucocele. *J Craniofac Surg*. 2013;24(2):e134-6.
71. Schuster D1, Cure J, Woodworth BA. Transnasal endoscopic resection of a calcifying cystic odontogenic tumor. *Ear Nose Throat J*. 2014;93(8):e28-30.
72. Carvalho Visioli AR, de Oliveira E Silva C, Marson FC, Takeshita WM. Giant complex odontoma in maxillary sinus. *Ann Maxillofac Surg*. 2015;5(1):123-6.
73. Scolozzi P, Lombardi T. Removal of large complex odontoma using Le Fort I osteotomy. *J Oral Maxillofac Surg*. 2010;68(4):950-1.
74. Junquera L, de Vicente JC, Roig P, Olay S, Rodríguez-Recio O. Intraosseous odontoma erupted into the oral cavity: an unusual pathology. *Med Oral Patol Oral Cir Bucal*. 2005;10(3):248-51.
75. Kiresur MA, Hemavathy S. An aggressive odontogenic myxoma of the maxilla. *Indian J Dent*. 2014;5(4):214-7.
76. Jarmoc M, Shastri K, Hall JM. A clinico-pathologic correlation. Odontogenic myxoma. *J Mass Dent Soc*. 2010;59(2):48-51.

77. Macdonald-Jankowsky DS, Yeung R, Lee KM, Li TK. Odontogenic myxoma in the Hong Kong Chinese: clinic-radiological presentation and systematic review. *Dentomaxillofac Radiol.* 2002;31(2):71-83.
78. Noffke CE, Raubenheimer EJ, Chabikuli NJ, Bouckaert MM. Odontogenic myxoma: review of the literature and report of 30 cases from South Africa. *Oral Surg Oral Med Oral Pathol Oral Radiol Endod.* 2007;104(1):101-9.
79. Kaffe I, Naor H, Buchner A. Clinical and radiological features of odontogenic myxoma of the jaws. *Dentomaxillofac Radiol.* 1997;26(5):299-303.
80. Lu Y, Xuan M, Takata T, Wang C, He Z, Zhou Z, Mock D, Nikal H. Odontogenic tumors. A demographic study of 759 cases in a Chinese population. *Oral Surg Oral Med Oral Pathol Oral Radiol Endod.* 1998;86(6):707-14.
81. Halfpenny W, Verey A, Bardsley V. Myxoma of the mandibular condyle: A case report and review of the literature. *Oral Surg Oral Med Oral Pathol Oral Radiol Endod.* 2000;90(3):348-53.
82. Zhang J, Wang H, He X, Niu Y, Li X. Radiographic examination of 41 cases of odontogenic myxomas on the basis of conventional radiographs. *Dentomaxillofac Radiol.* 2007;36(3):160-7.
83. Marx RE, Stern D. *Oral and maxillofacial pathology: a rationale for diagnosis and treatment.* IL: Quintessence Publishing; 2002. 670-2.
84. Jelic JS, Loftus MJ, Miller AS, Cleveland DB. Benign cementoblastoma: report of an unusual case and analysis of 14 additional cases. *J Oral Maxillofac Surg.* 1993;51(9):1033-7.
85. Gulses A, Bayar GR, Aydin C, Sencimen M. A case of a benign cementoblastoma treated by enucleation and apicoectomy. *Gen Dent.* 2012;60(6):e380-2.

- 86.** Dadhich AS, Nilesh K. Cementoblastoma of posterior maxilla involving the maxillary sinus. *Ann Maxillofac Surg.* 2015;5(1):127-9.
- 87.** Neelakandan RS1, Deshpande A, Krithika C, Bhargava D. Maxillary cementoblastoma--a rarity. *Oral Maxillofac Surg.* 2012;16(1):119-21.
- 88.** Al-Shaham AA, Samher AA. Cemento-ossifying fibroma of the maxilla. *J Plast Surg Hand Surg.* 2010;44(6):318-21.
- 89.** Hamner JE 3rd, Scofield HH, Cornyn J. Benign fibro-osseous jaw lesions of periodontal membrane origin. An analysis of 249 cases. *Cancer.* 1968;22(4):861-78.
- 90.** Su L, Weathers DR, Waldron CA. Distinguishing features of focal cemento ossifying dysplasia and cemento-ossifying fibromas. II. A clinical and radiological spectrum of 316 cases. *Oral Surg Oral Med Oral Pathol Oral Radiol Endod.* 1997;84(5):540-9.
- 91.** MacDonald-Jankowski DS. Cemento-ossifying fibromas in the jaws of Hong Kong Chinese. *Dentomaxillofac Radiol.* 1998;27(5):298-304.
- 92.** Cohn HC, MacPherson TA, Barnes L, Kennerdell JS. Cemento-ossifying fibroma of the ethmoidal sinus manifesting as proptosis. *Ann Ophthalmol.* 1982;14(2):173-5.
- 93.** SlootwegPJ, MullerH. Malignant ameloblastoma or ameloblastic carcinoma. *Oral Surg Oral Med Oral Pathol.* 1984;57(2):168-76.
- 94.** Hall JM, Weathers DR, Unni KK. Ameloblastic carcinoma: An analysis of 14 cases. *Oral Surg Oral Med Oral Pathol Oral Radiol Endod.* 2007;103(6):799-807.
- 95.** Yoon HJ, Hong SP, Lee JI, Lee SS, Hong SD. Ameloblastic carcinoma: An analysis of 6 cases with review of the literature. *Oral Surg Oral Med Oral Pathol Oral Radiol Endod.* 2009;108(6):904-13.
- 96.** Perera E, Lindquist C, Hughes C, Thomas S. The use of Gamma Knife stereotactic

radiosurgery in the treatment of ameloblastic carcinoma. *Int J Oral Maxillofac Surg.* 2013;42(8):934-8.

**97.** Pillay RR, Bilski A, Batstone M. Ameloblastic Fibrosarcoma Arising in the Maxilla. *Ochsner J.* 2016;16(2):143-5.

**98.** Bregni RC, Taylor AM, García AM. Ameloblastic fibrosarcoma of the mandible: report of two cases and review of the literature. *J Oral Pathol Med.* 2001;30(5):316-320.

**99.** Bodner L, Manor E, Shear M, van der Waal I. Primary intraosseous cell carcinoma arising in an odontogenic cyst: A clinicopathologic analysis of 116 reported cases. *J Oral Pathol Med.* 2011;40(10):733-8.



## **11. ŽIVOTOPIS**

Ella Grčić rođena je 30. listopada 1990. godine u Beču. Osnovnu i srednju školu te osnovnu glazbenu školu završila je u Zagrebu. Studij dentalne medicine upisuje na Stomatološkom fakultetu Sveučilišta u Zagrebu 2010. godine. Za vrijeme studija volontirala je u dvjema privatnim stomatološkim ordinacijama u Zagrebu. Služi se engleskim i njemačkim jezikom.