

Suvremeni materijali u endodontskoj kirurgiji

Budak, Lea

Master's thesis / Diplomski rad

2023

Degree Grantor / Ustanova koja je dodijelila akademski / stručni stupanj: **University of Zagreb, School of Dental Medicine / Sveučilište u Zagrebu, Stomatološki fakultet**

Permanent link / Trajna poveznica: <https://um.nsk.hr/um:nbn:hr:127:159954>

Rights / Prava: [In copyright](#)/[Zaštićeno autorskim pravom.](#)

Download date / Datum preuzimanja: **2025-03-04**



Repository / Repozitorij:

[University of Zagreb School of Dental Medicine
Repository](#)





Stomatološki fakultet
Sveučilište u Zagrebu

Lea Budak

SUVREMENI MATERIJALI U ENDODONTSKOJ KIRURGIJI

DIPLOMSKI RAD

Zagreb, 2023.

Rad je ostvaren na Zavodu za endodonciju i restaurativnu dentalnu medicinu Stomatološkog fakulteta u Zagrebu

Mentor rada: prof. dr. sc. Zoran Karlović, Stomatološki fakultet, Sveučilište u Zagrebu

Lektor hrvatskog jezika: Lucija Puača, mag. educ. philol. croat.

Lektor engleskog jezika: Lucija Puača, mag. educ. philol. ang.

Rad sadrži:

37 stranica

0 tablica

22 slike

Rad je vlastito autorsko djelo, koje je u potpunosti samostalno napisano uz naznaku izvora drugih autora i dokumenata korištenih u radu. Osim ako nije drukčije navedeno, sve ilustracije (tablice, slike i dr.) u radu su izvorni doprinos autora diplomskog rada. Autor je odgovoran za pribavljanje dopuštenja za korištenje ilustracija koje nisu njegov izvorni doprinos, kao i za sve eventualne posljedice koje mogu nastati zbog nedopuštenog preuzimanja ilustracija odnosno propusta u navođenju njihovog podrijetla.

Zahvale

Zahvaljujem mentoru prof. dr. sc. Zoranu Karloviću na motivaciji i stručnom vođenju prilikom izrade ovog rada.

Hvala i mojim bližnjima koji su me podržavali i motivirali tijekom mojeg školovanja i stručnog usavršavanja.

SUVREMENI MATERIJALI U ENDODONTSKOJ KIRURGIJI

Sažetak

Endodontska kirurgija podrazumijeva kiruršku terapiju periapeksa zuba te je indicirana pri perzistirajućim upalama periapeksa ili ako bi ortogradnim endodontskim liječenjem bila kompromitirana struktura zuba zbog opsežnijeg uklanjanja tvrdog zubnog tkiva, a kirurškim se putem mogu ispraviti i eventualne pogreške prilikom provođenja ortogradne endodoncije. Razvojem dentalne medicine, pa tako i endodontske kirurgije, na tržištu se pojavljuju suvremeni, biokompatibilni materijali na bazi kalcijevih silikata, to jest biokeramika. Prvi patentirani materijal bio je MTA, a unaprijeđeni hidraulički kalcijevi silikati uključuju Biodentine, BioAggregate, EndoSequence, Generex A i mnoge druge. Ti materijali imaju široku terapijsku primjenu u endodontskoj kirurgiji uključujući retrogradna punjenja, terapije perforacija i resorpcija korijena te terapiju širokih apikalnih foramena. Zahvati u endodontskoj kirurgiji odvijaju se u bliskom kontaktu periapikalnih tkiva zbog čega zahtijevaju upotrebu biokompatibilnih i netoksičnih materijala koji bi trebali poticati formiranje kosti i bolje cijeljenje periapeksa, dok istovremeno ne smiju iritirati vitalna tkiva. Uz povoljna biološka i fizikalna svojstva, suvremeni materijali u endodontskoj kirurgiji moraju doktorima dentalne medicine omogućiti lako rukovanje materijalom u svakodnevnom kliničkom radu. Suvremeni endodontski materijali temeljeni na biokeramici zbog svojih izvanrednih svojstava predstavljaju jedan od najvažnijih napredaka u restaurativnoj dentalnoj medicini.

Ključne riječi: endodontska kirurgija, biokeramika, kalcijevi silikati, retrogradno punjenje

MODERN MATERIALS IN ENDODONTIC SURGERY

Summary

Endodontic surgery entails surgical treatment of periapical tissues. It is indicated for treating persistent inflammation of the periapex or if orthograde endodontic treatment would compromise the tooth structure due to extensive removal of hard tooth tissue. Possible errors during orthograde endodontics can also be corrected surgically. With the development of dental medicine, including endodontic surgery, modern, biocompatible materials based on calcium silicates, i.e., bioceramics, were produced. The first patented material was MTA, and advanced hydraulic calcium silicates include Biodentine, BioAggregate, EndoSequence, Generex A, and many others. These materials have broad therapeutic applications in endodontic surgery, including retrograde fillings, perforation and root resorption therapies, and comprehensive apical foramen therapy. Procedures in endodontic surgery take place in close contact with periapical tissues, which is why they require biocompatible and non-toxic materials that promote bone formation and better healing of the periapex. At the same time, they must not irritate vital tissues. In addition to advantageous biological and physical properties, modern materials in endodontic surgery must enable dental doctors to manage the material in daily clinical work efficiently. Modern endodontic materials based on bioceramics represent one of the most critical advances in restorative dental medicine due to their outstanding properties.

Keywords: endodontic surgery, bioceramics, calcium silicate, retrograde filling

SADRŽAJ

1. UVOD.....	1
2. ENDODONTSKA KIRURGIJA.....	3
2.1. Indikacije za endodontsko kirurške zahvate.....	4
2.2. Kirurška terapija perforacija.....	5
2.3. Kirurška terapija resorpcija korijena	5
2.4. Periradikalarna kirurgija	8
2.5. Liječenje cista čeljusti	9
2.6. Izrada retrogradnog kaviteta.....	10
2.7. Cijeljenje nakon periapikalne kirurgije	12
3. SUVREMENI MATERIJALI U ENDODONTSKOJ KIRURGIJI	14
3.1. MTA – mineralni trioksidni agregat.....	16
3.2. EndoSequence	19
3.3. Biodentin	20
3.4. BioAggregate	24
3.5. Generex A	24
4. RASPRAVA.....	25
5. ZAKLJUČAK.....	29
6. LITERATURA	31
7. ŽIVOTOPIS AUTORA.....	36

Popis skraćenica

CBCT – *eng. cone-beam computed tomography*

DNK – deoksiribonukleinska kiselina

EBA – etoksibenzojeva kiselina

IRM – *eng. Intermediate Restorative Material*

MTA – mineralni trioksidni agregat

1. UVOD

Razvojem novih materijala i tehnika ortogradne endodontske terapije uspjesi endodontske terapije postigli su zadovoljavajuću razinu. Ipak, zbog kompleksne anatomije endodontskog prostora zuba i otežane potpune eliminacije bakterija i njihovih produkata moguć je neuspjeh ortogradne endodontske terapije u 4-15% slučajeva. Prvi izbor terapije u takvim slučajevima je revizija endodontskog liječenja ortogradnim putem, no u slučajevima opetovanih neuspjeha i perzistirajućih upala periapeksa indiciran je kirurški zahvat u periradikularnom području zuba. Također, retrogradni pristup liječenja endodontskog prostora indiciran je ako bi ortogradnim endodontskim liječenjem bila kompromitirana struktura zuba zbog opsežnijeg uklanjanja tvrdog zubnog tkiva prilikom npr. uklanjanja širokog intrakanalnog kolčića iz korijenskog kanala. Endodontsko kirurškim zahvatima se ispravljaju i eventualne pogreške prilikom provođenja ortogradne endodoncije (1). Zahvati u endodontskoj kirurgiji podrazumijevaju upotrebu materijala koji moraju biti biokompatibilni, netoksični, biti dimenzijski stabilni te bi trebali poticati formiranje kosti, tj. bolje cijeljenje periapeksa, dok istovremeno ne smiju iritirati okolna tkiva (2, 3, 4).

Svrha ovog rada je prikazati suvremene materijale korištene u endodontskoj kirurgiji, njihove prednosti i nedostatke te kako oni zadovoljavaju navedene kriterije u kliničkoj praksi.

2. ENDODONTSKA KIRURGIJA

Svrha endodontske kirurgije je brtvljenje svih mogućih izlaza iz sustava korijenskih kanala zuba uz eliminaciju mikroorganizama i drugih antigena koji bi mogli iritirati periapikalno tkivo čime je omogućeno optimalno okruženje za cijeljenje periapiksa i samim time očuvanje prirodne denticije. Endodontska kirurgija obuhvaća niz zahvata poput periapikalne kirurgije, resekcije i hemisekcije korijena, amputacije korijena, bikuspidacije te replantacije ili transplantacije zuba (5).

Uklanjanje upalnih tkiva u području vrha korijena zuba sastavni je dio endodontskog kirurškog zahvata. Postoje ograničene indikacije za apikalnu kiretažu kao samodostatnu proceduru bez resekcije korijena ili retrogradnog punjenja korijena zuba, uključujući eksploratorne postupke za identifikaciju vertikalnih fraktura korijena. Endodontsko kirurški zahvat zuba podrazumijeva terapiju intraradikularnog i ekstraradikularnog tkiva te su resekcija apikalnog dijela korijena i retrogradno punjenje nužan dio postupka kako bi se maksimizirala uspješnost terapije. Očekivano je da će granulomi ili apscesi zacijeliti nakon što se uspješno izliječi endodontski prostor zuba, no tijekom operativnog zahvata se ne može utvrditi prisutnost ekstraradikularne infekcije. Iz tog razloga bi se tijekom kirurškog zahvata trebala ukloniti cijela periradikularna lezija kako bi se uklonili svi epitelni ostaci koji bi mogli nastaviti proliferaciju cistične lezije ili druge ekstraradikularne infekcije. Koncept selektivne kiretaže nedavno je uveden kao konzervativni pristup liječenju velikih i kompliciranih lezija, a podrazumijeva uklanjanje 50% – 70% lezije mekog tkiva kako bi se izbjeglo jatrogeno oštećenje susjednih struktura (6).

2.1. Indikacije za endodontsko kirurške zahvate

Indikacije za provođenje postupaka u endodontskoj kirurgiji su brojne. Doktor dentalne medicine će se odlučiti na kirurški pristup terapiji zuba u slučajevima perzistirajuće aktivne upale u periapikalnom području zuba sa zadovoljavajućim endodontskim punjenjem ili ako se nezadovoljavajuća endodontska terapija ne može revidirati zbog prepunjenja korijenskih kanala, opstrukcija ili dilaceracija korijenskog kanala, separacije instrumenta u kanalu ili prisutnosti intrakanalnih kolčića u korijenskim kanalima. Također, endodontsko kirurški zahvati mogu biti nužni u slučajevima perforacija endodontskog prostora, anomalija

morfologije zuba, resorpcija korijena, fraktura u apikalnoj trećini korijena ili prisutnosti stranih tijela u periapikalnom tkivu (1).

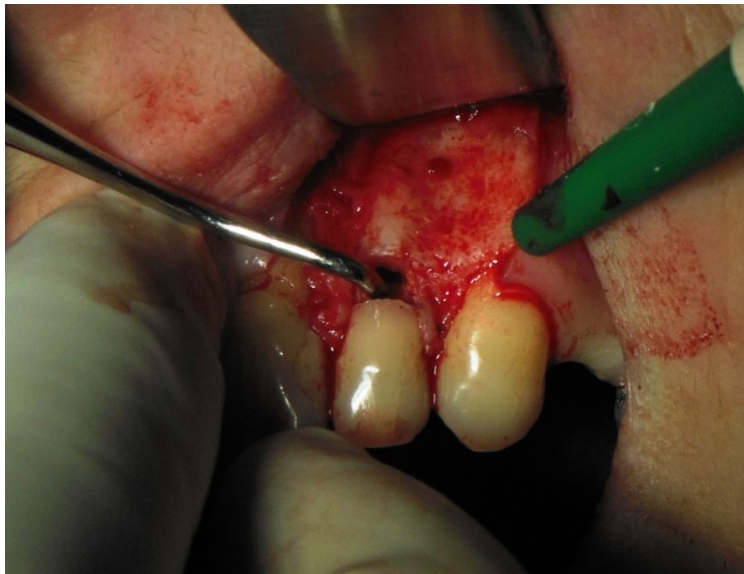
2.2. Kirurška terapija perforacija

Perforacije prilikom ortogradnog endodontskog zahvata ili postendodontske opskrbe zuba mogu se dogoditi na području dna pulpne komorice ili na korijenu zuba. Uglavnom se sanaciji perforacije pristupa nekirurškim putem. Kirurški pristup sanaciji perforacija zuba je indiciran kada nekirurški pristup nije moguć ili ukoliko nekirurški pristup terapiji nije bio uspješan. Kirurška terapija perforacije zuba započinje odizanjem bukalnog mukoperiostalnog režnja i vizualizacijom defekta, a potom se provodi kiretaža defekta kosti kako bi se uklonilo patološki promijenjeno tkivo za čime slijedi popravak perforacije (5).

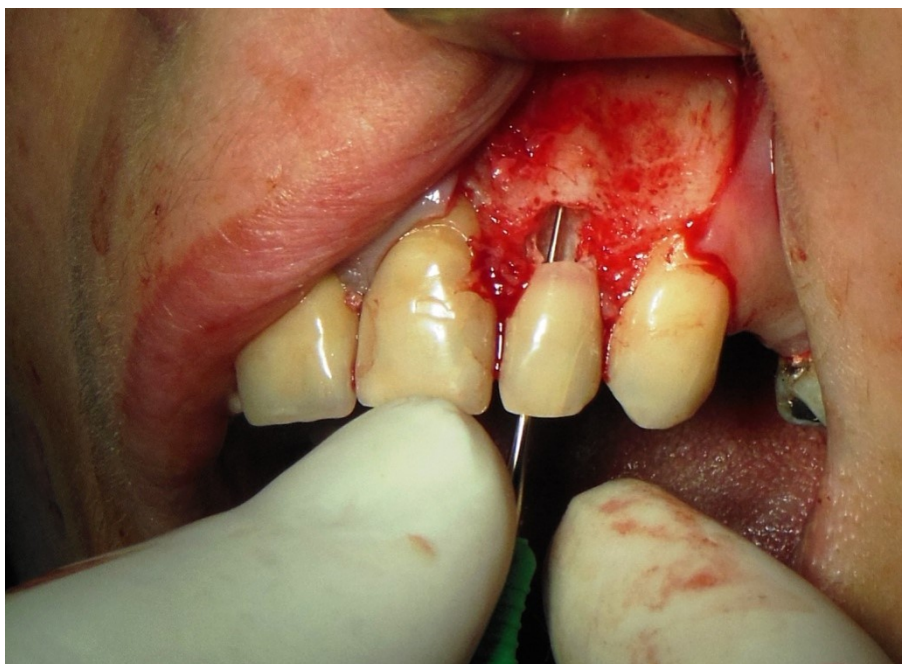2.3. Kirurška terapija resorpcija korijena

Resorpcija korijena zuba dovodi do progresivnog razaranja i konačnog gubitka dentina i cementa korijena zuba, a može biti interna ili eksterna. Unutarnje i vanjske stijenke korijena zuba zaštićene su tankom antiresorptivnom barijerom, ali različiti kemijski, mehanički i toplinski čimbenici mogu izazvati strukturne promjene u barijeri, potičući proces resorpcije (7).

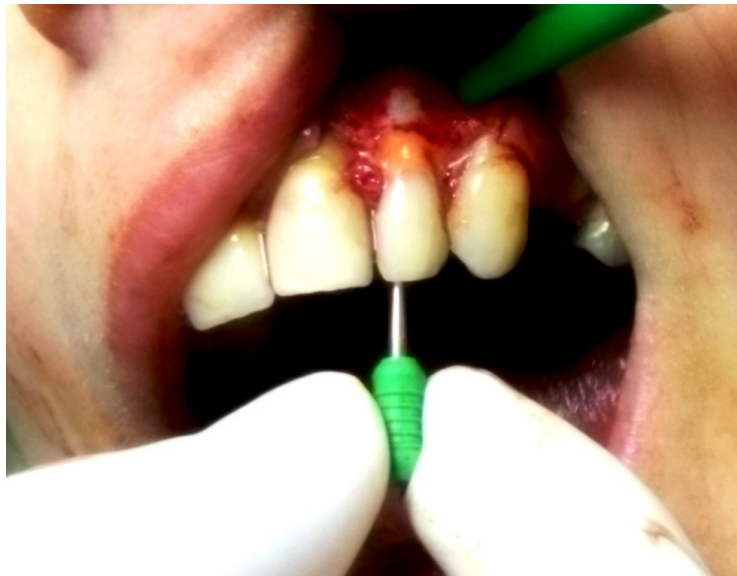Sanacija eksterne resorpcije korijena u blizini cervikalnog dijela zuba ovisi o tome komunicira li defekt s endodontskim prostorom tog zuba. Ako komunikacija ne postoji, kontraindicirana je ortogradna endodontska terapija tog zuba te je terapija kirurška s ciljem zaustavljanja procesa resorpcije. Nažalost, ako se lezija nalazi na lingvalnoj ili distalnoj površini korijena, vizualizacija i sanacija defekta kirurškim pristupom neće biti moguća te je u tom slučaju indicirana replantacija, resekcija, hemisekcija ili ekstrakcija zuba. Kirurški pristup eksternoj resorpciji korijena zuba uključuje odizanje mukoperiostalnog režnja i otvaranje koštanog prozora u projekciji defekta te zatim kiretaža i popravak defekta (slike 1-4). Prognoza kirurške terapije eksterne resorpcije korijena je vrlo dobra, osim ako je resorpcijom kompromitirana stabilnost strukture zuba (5, 8, 9).



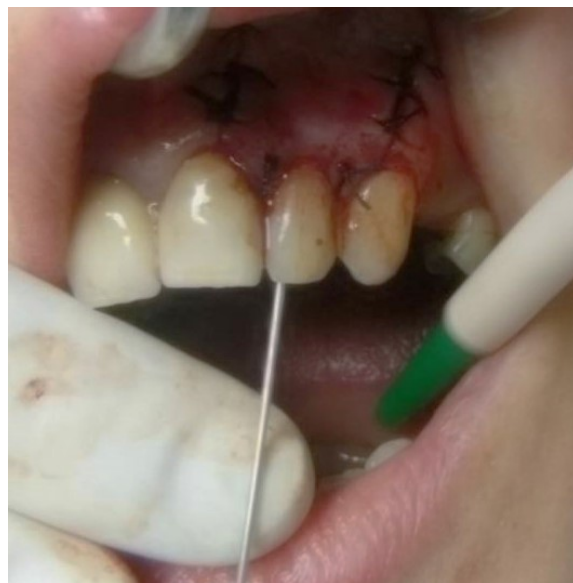Slika 1. Prikaz resorpcije korijena zuba 22 nakon odizanja režnja – preuzeto s dopuštenjem prof. dr. sc. Zoran Karlović



Slika 2. Komunikacija resorpcije s endodontskim prostorom zuba 22 – preuzeto s dopuštenjem prof. dr. sc. Zoran Karlović



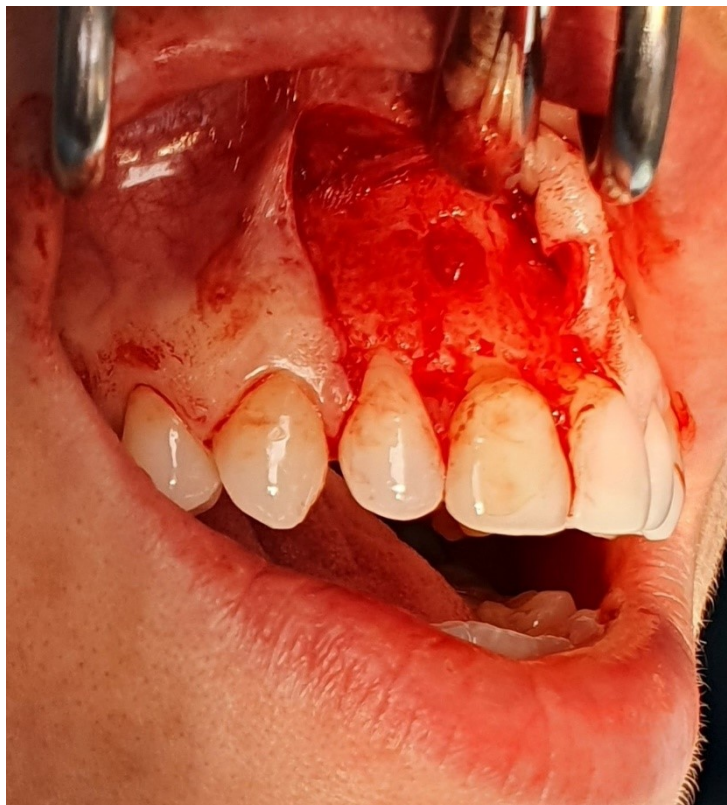Slika 3. Popravlak resorpcije korijena zuba 22 – preuzeto s dopuštanjem prof. dr. sc. Zoran Karlović



Slika 4. Završena kirurška sanacija resorpcije korijena 22 – preuzeto s dopuštanjem prof. dr. sc. Zoran Karlović

2.4. Periradikularna kirurgija

Periradikularna kirurgija podrazumijeva postupak apikotomije kojim se uklanja apikalni dio korijena zuba uz okolno patološki promijenjeno tkivo. Nakon određivanja lokacije apeksa zuba koji se operira odize se režanj po izboru operatera te se svrdlom uklanja koštani zid u projekciji apeksa, kao što je prikazano na slici 5. Često je upalni proces već probio kortikalnu kost čime je proces vizualizacije i pristup apeksu olakšan. Fisurnim svrdlom se uklanja do 3 mm vrška korijena pod kutem od 90° na aksijalnu os zuba. Preporuča se ostaviti 7–9 mm korijena kako bi bila očuvana stabilnost zuba (5). Ekskavatorima se uklanja upalom promijenjeno tkivo oko korijena zuba. Nakon izrade retrogradnog kaviteta i brtvljenja apeksa zuba slijedi zatvaranje rane. Dugoročni ishodi uspješnosti postupka mogu se procijeniti već tri do šest mjeseci nakon zahvata (10).

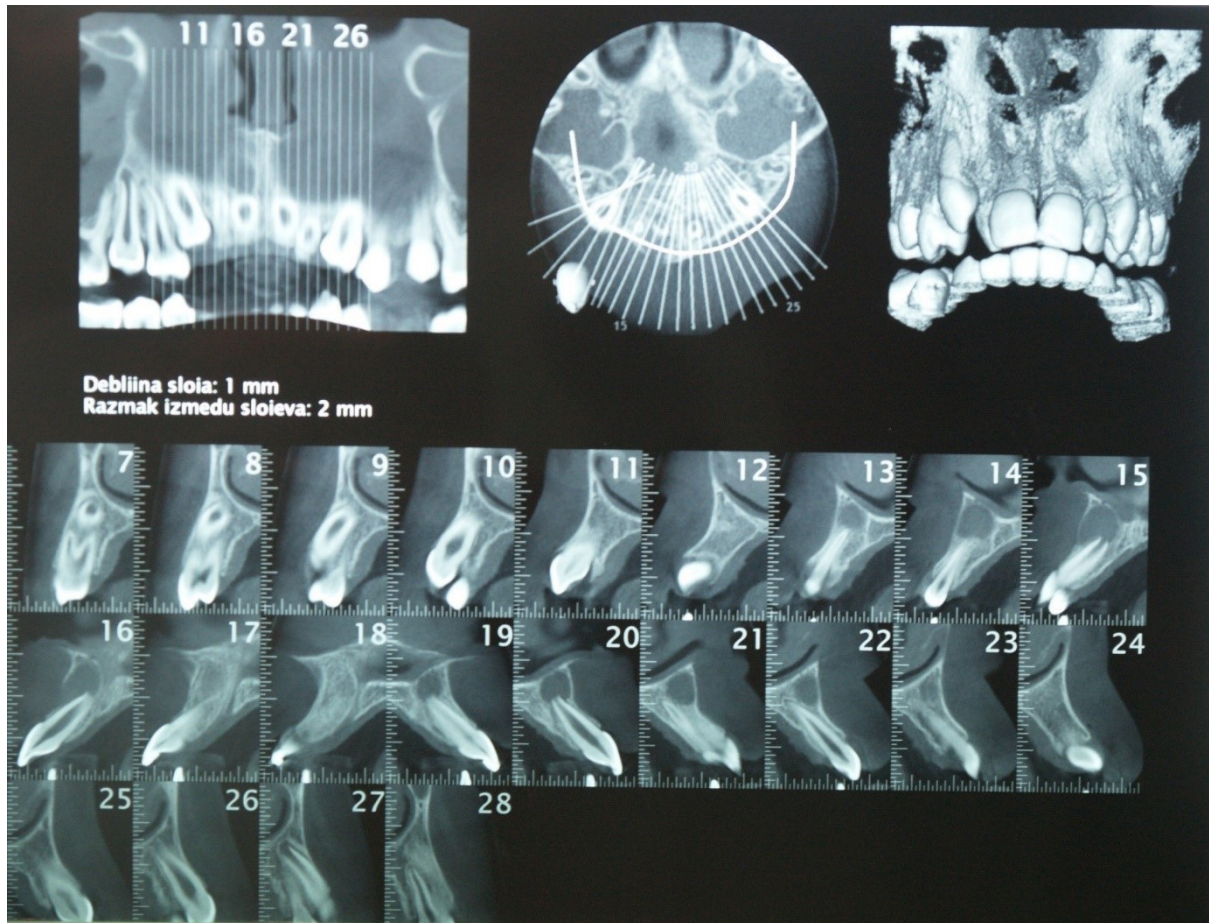


Slika 5. Odignut režanj i vizualizacija apeksa zuba 11 – preuzeto s dopuštenjem prof. dr. sc.

Zoran Karlović

2.5. Liječenje cista čeljusti

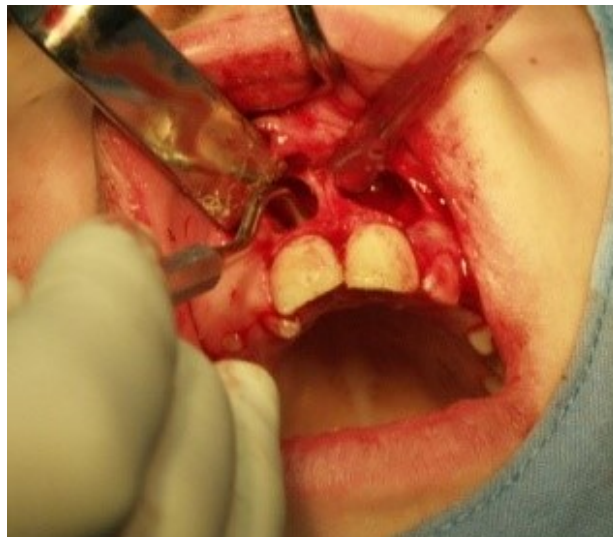Cista je patološka šupljina ispunjena tekućim sadržajem i obložena epitelom. Velika većina cista čeljusti nastaje unutar kosti i asimptomatski sporo raste. Slika 6 prikazuje cistu na CBCT snimci.



Slika 6. Prikaz ciste na CBCT snimci – preuzeto s dopuštenjem prof. dr. sc. Zoran Karlović

Liječenje cisti temelji se na uklanjanju ciste iz koštane šupljine postupcima enukleacije, marsupijalizacije, dekompresije ili resekcije kosti u području ciste. Enukleacija je pogodna za liječenje malih do srednje velikih cisti. Provodi se odizanjem mukoperiostalnog režnja, uklanjanjem koštanog zida u projekciji ciste i izljuštenjem ciste ekskavatorima ili kiretama. Nakon ispiranja koštane šupljine rana se zašije i primarno cijeli. Enukleacija ciste prikazana je na slici 7. Marsupijalizacija omogućava trajno uništavanje integriteta ciste čime je onemogućen daljnji rast ciste. Koristi se za liječenje velikih cista čeljusti. Nakon odizanja režnja uklanja se dio cistične ovojnice, sadržaj ciste se aspirira te se ispiru cistična šupljina. Režanj se zašije

unutar koštane šupljine za ostatak cistične ovojnice te pacijent nosi obturator koji sprječava ponovno zatvaranje ciste. Smanjenjem tlaka u šupljini ciste i sprječavanjem nastanka cističnog sadržaja zaustavlja se rast ciste i potiče cijeljenje, to jest stvaranje nove kosti. Dekompresija ciste tehnika je kojom se konstantnom drenažom smanjuje intracistični tlak, čime se omogućuje novi centripetalni rast kosti iz stijenki koštane ciste. Otvor ciste održava se jodoform gazom, prilagođenim obturatorom, bravicom i lančićem na zahvaćenim impaktiranim zubima i drenovima. Cilj dekompresije ciste je njeno smanjenje i udaljšavanje od vitalnih struktura čeljusti poput maksilarnog sinusa ili nosne šupljine, donjeg alveolarnog živca ili susjednih zuba. Ovaj pristup omogućava naknadnu enukleaciju ciste bez komplikacija. Prije pristupanju kirurškom odstranjenju ciste nužno je endodontski liječiti zube koji su u direktnom kontaktu s cistom. Nakon provedene cistektomije potrebno je izvršiti apikotomiju zuba u području ciste uz retrogradno brtvljenje kanala (10, 11, 12).

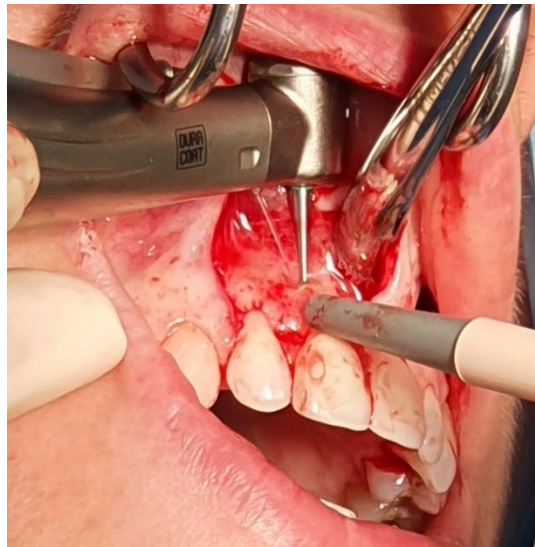

Slika 7. E nukleacija ciste – preuzeto s dopuštenjem prof. dr. sc. Zoran Karlović

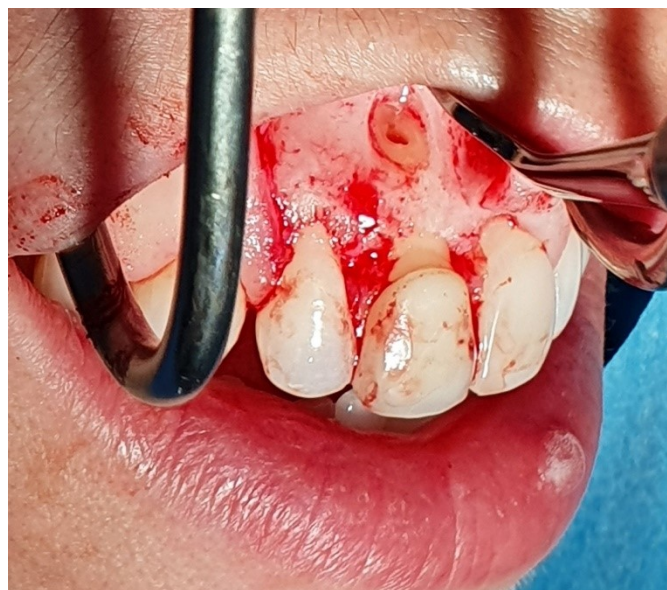2.6. Izrada retrogradnog kaviteta

Nakon provedenog periapikalnog kirurškog zahvata, ako apeks zuba nije u potpunosti zabrtvljen, potrebno je retrogradno punjenje tog zuba. Svrha retrogradnog punjenja je zapriječiti izlaz bakterija i njihovih produkata iz avitalne pulpe koja zaostaje u korijenskom kanalu (1).

Retrogradni kavitet izrađuje se nalik na kavitet prvog razreda dubine 3 mm čiji su zidovi paralelni sa stijenka korijenskog kanala. Preparacija ne bi smjela biti preširoka zbog mogućnosti slabljenja strukture apikalnog dijela korijena i posljedičnih fraktura tvrdih zubnih tkiva prilikom kondenzacije materijala u kavitetu. Preparacija se može provesti korištenjem mikrokolječnika, zvučnih, tj. ultrazvučnih instrumenata i laserom (10, 13, 14). Preparacija retrogradnog kaviteta prikazana je slikama 8 i 9.



Slika 8. Izrada retrogradnog kaviteta na zubu 11 – preuzeto s dopuštenjem prof. dr. sc. Zoran Karlović

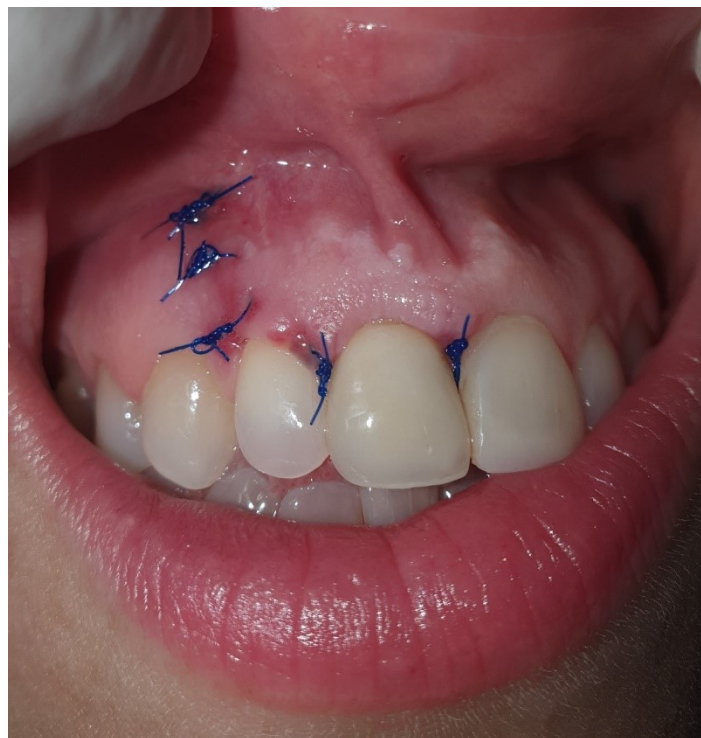

Slika 9. Retrogradni kavitet na zubu 11 – preuzeto s dopuštenjem prof. dr. sc. Zoran Karlović

2.7. Cijeljenje nakon periapikalne kirurgije

Meko tkivo cijeli procesima stvaranja ugruška, upale, epitelizacije i cijeljenja vezivnog tkiva te u konačnici maturacije i remodelacije tkiva. Cijeljenje mekih tkiva prikazano je slikom 10. Epitelne stanice stvaraju epitelni most koji spaja epitel sa suprotnih strana rane. Kako cijeljenje mekih tkiva napreduje, tako se smanjuje razina upale i maturacije vezivnog tkiva. Cijeljenje tvrdog tkiva započinje proliferacijom endostealnih stanica u koagulum rane. Nakon 12 do 14 dana stvara se nova kost te koštani defekt cijeli od periferije defekta prema zubu, to jest proces cijeljenja defekta završava formiranjem lamelarne kosti (5, 15).

Stopa uspješnosti periapikalne kirurgije u literaturi varira između 37% i 91% zbog različitih kriterija u procjeni uspješnosti provedenog zahvata, odabira pacijenata koji su kandidati za operativni zahvat, varijacija primjenjenih kirurških tehnika te u konačnici i zbog izbora različitih materijala za punjenje retrogradnog kaviteta. Najčešće se u procjeni cijeljenja tkiva slijedom endodontske kirurške terapije koriste praćenja promjena na kontrolnim rentgenskim snimkama 12 mjeseci nakon provedenog zahvata.



Slika 10. Cijeljenje mekih tkiva nakon periapikalne kirurgije – preuzeto s dopuštenjem prof. dr. sc. Zoran Karlović

Radiološki kriteriji cijeljenja periapikalnog tkiva klasificiraju se u četiri skupine:

1. Potpuno cijeljenje: Postignuta je potpuna regeneracija kosti uz normalnu ili blago povećanu širinu parodontnog prostora periapiksa.
2. Nepotpuno cijeljenje: Smanjena je radiolucencija periapikalnog prostora uz znakove cijeljenja kosti oko periferije defekta.
3. Upitno cijeljenje: Smanjena je radiolucencija periapikalnog prostora uz jednu ili više karakteristika poput radiolucencije koja zahvaća više od dvostruke širine parodontne pukotine, defekt je omeđen laminom durom kružnog ili polukružnog oblika na periferiji defekta ili je defekt konusnog oblika oko apeksa zuba poput produžetka parodontne pukotine.
4. Radiografski neuspjeh cijeljenja: Nije bilo promjena na rentgenskoj snimci ili je došlo do povećanja radiolucencije.

Klinički kriteriji cijeljenja periapikalnog tkiva uključuju:

1. Uspješno cijeljenje: Nema boli, otekline ili fistule.
2. Upitno cijeljenje: Postoji radiografski dokaz defekta u kosti, zub može biti simptomatski.
3. Neuspjeh cijeljenja: Uz defekt u kosti postoji i resorpcija korijena, zub je simptomatski.

Glavni razlog neuspjeha endodontske kirurgije je nedostatan apikalno brtvljenje materijala za punjenje retrogradnog kaviteta. Preporučeno je punjenje retrogradnih kaviteta biokompatibilnim materijalima koji sprječavaju prolaz potencijalnih iritansa u tkiva periapiksa. S obzirom na to da materijali za retrogradno punjenje kaviteta dolaze u direktan kontakt s vitalnim periapikalnim tkivom, mogu utjecati na ishod provedenog endodontsko-kirurškog zahvata i na samo cijeljenje periapiksa (16, 17).

3. SUVREMENI MATERIJALI U ENDODONTSKOJ KIRURGIJI

Povijesno je gotovo svaki raspoloživi restorativni materijal predložen kao materijal za punjenje apikalnog dijela korijena, uključujući zlato, gutaperku, amalgam, staklenoionomerni cement, Super EBA (etoksibenzojeva kiselina) i IRM (*eng. Intermediate Restorative Material*). Uvođenje materijala na bazi biokeramike kao nove skupine stomatoloških materijala početkom 1990-ih godina smatra se jednim od najvažnijih napredaka u restaurativnoj dentalnoj medicini. Mineralni trioksidni agregat (MTA) prvi je predstavljene materijal iz skupine biokeramika, a njegovi inicijalni patenti utemeljeni su na Portland cementu. Izvorni patent navodi sastojke kao trikalcij silikat, dikalcijev silikat, trikalcijev aluminat i tetrakalcijev aluminoferit s dodatkom praha bizmutovog oksida kao radioopaktnog sredstva. U osnovi je materijal Portland cement i bizmutov oksid u omjeru 4:1. Prvi komercijalno dostupan MTA proizvod bio je tamno sive zbog aluminoferatne faze MTA praha. Međutim, siva boja je bila štetna za estetska svojstva materijala, te je ubrzo na tržištu postala dostupna bijela verzija MTA. Mnoge terapijske mogućnosti ovih materijala zahtijevale su razvoj novih formulacija s poboljšanim fizičkim i kemijskim svojstvima. Daljnjim razvojem materijala je trikalcijev silikat zamijenio aluminij i teške metale u tragovima u izvornoj formulaciji Portland cementa. Novi radioopaktni materijali utemeljeni na trikalcijevom silikatu uključuju BioAggregate, Biodentine, EndoSequence i sl. (18).

Suvremeni materijali u endodontskoj kirurgiji podrazumijevaju cimente na bazi kalcijevih silikata, tj. biokeramike. Biokeramika je keramička smjesa izvrsne biokompatibilnosti zbog svoje sličnosti s biološkim hidroksiapatitom. U dodiru s kosti biokeramika djeluje oseokonduktivno, to jest potiče cijeljenje koštanog defekta u svojoj blizini. Djeluju antimikrobno zbog fenomena precipitacije materijala nakon njegovog stvrdnjavanja. Formiraju porozne praškaste konzistencije koje sadržavaju nanokristale promjera 1-3 nm koji spriječavaju adheziju bakterija na materijal. Također, mogu se kombinirati sa sintetičkim hidroksiapatitom. Materijali na bazi biokeramika mogu se koristiti kao endodontski cementi u terapiji perforacija korijena, velikih apikalnih foramena i resorpciji korijena (19, 20).

Budući da materijali u endodontskoj kirurgiji blisko dodiruju periradikularna tkiva, ključno je poznavanje učinka tih materijala na okolna vitalna tkiva (18). Iz tog razloga su definirana svojstva idealnog materijala u suvremenoj endodontskoj kirurgiji koja bi materijali trebali zadovoljavati:

1. Dobra adhezija tvrdim zubnim tkivom kaviteta
2. Hermetičko brtvljenje
3. Radioopaknost i dobru vizualizaciju na kontrolnim rentgenskim snimkama
4. Čestice materijala se lako miješaju s tekućom komponentom
5. Dimenzijska stabilnost prilikom stvrdnjavanja
6. Ne uzrokuju diskoloraciju tvrdih zubnih tkiva
7. Bakteriostatska svojstva
8. Sporije vrijeme stvrdnjavanja
9. Netopljivost u tkivnim tekućinama
10. Ne iritira periapikalna tkiva
11. Mogućnost uklanjanja iz korijenskih kanala (21)


Ipak, ni jedan materijal na tržištu ne zadovoljava sva svojstva idealnog materijala u endodontskoj kirurgiji (22).

Hidrauličkim cementima se smatraju materijali koji se hidriraju u kontaktu s vodom te stupaju u interakciju s okolnom tekućinom (23). Dokazano je da hidraulički cementi na bazi kalcijevog silikata posjeduju dobru bioaktivnost, što pospješuje biološke procese cijeljenja, uz dobru sposobnost brtvljenja. Hidraulički cementi materijal su izbora u različitim kliničkim indikacijama uključujući zatvaranje otvorenih apeksa, retrogradno punjenje korijenskih kanala u apikalnoj kirurgiji, direktno/indirektno prekrivanje pulpe i popravak unutarnjih i vanjskih resorpcija korijena. Štoviše, zbog svojih dokazanih bioloških svojstava, hidraulički cementi se uspješno koriste u sanaciji perforacija furkacija u kojima je teško kontrolirati suho radno polje. Uz povoljna biološka i fizikalna svojstva, kliničarima omogućavaju lako rukovanje materijalom u svakodnevnoj stomatološkoj praksi (24).

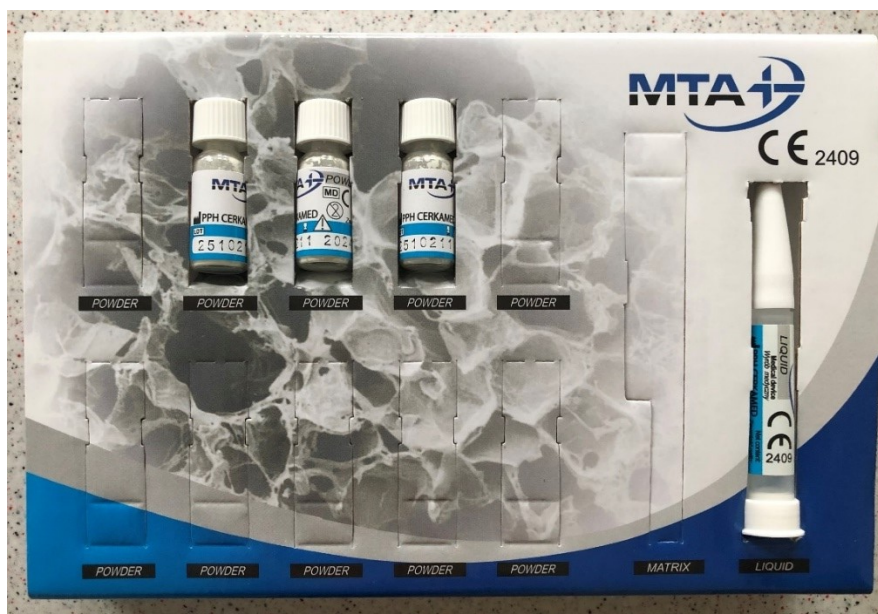3.1. MTA – mineralni trioksidni agregat

MTA je materijal koji je jedan od bioaktivnih materijala s izvrsnim fizikalnim i biološkim svojstvima, a sadrži aktivne tvari kalcijev oksid, silicijev dioksid, aluminijev oksid i željezov oksid. Na tržištu je dostupan od ranih 1990-tih godina. Terapijske indikacije MTA u dentalnoj medicini su brojne, a koristi se i kao materijal za retrogradno punjenje korijenskih kanala i za popravak defekata kod perforacije korijenskih kanala. MTA je radioopaktna, biokompatibilna, oseoinduktivna, ima antibakterijsko djelovanje, dobro brtvljenje kaviteta te potiče cijeljenje

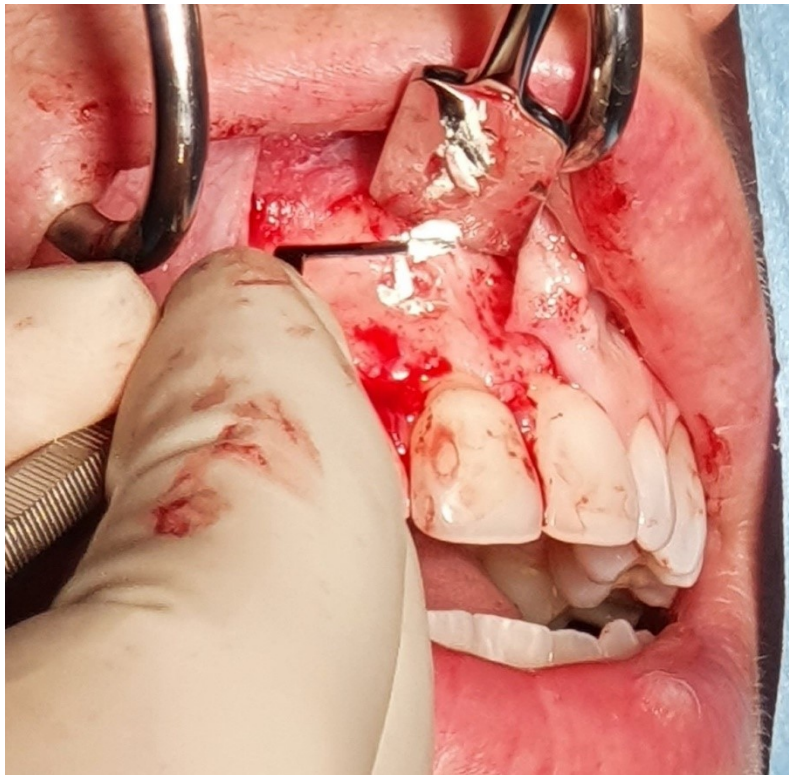tkiva. Hidrofilan je te zbog toga prisutnost tkivnih tekućina ne oslabljuje njegova mehanička svojstva (25). Negativna svojstva MTA uključuju sporo vrijeme stvrdnjavanja (2-3 sata), otežano rukovanje materijalom i moguće diskoloracije zuba nakon njegove uporabe (14, 26, 27, 28). Pakiranje MTA je prikazano na slikama 11 i 12, a rukovanje i terapijska primjena MTA prikazani su na slikama 13 i 14. Kapsulirani MTA prikazan je na slici 15.



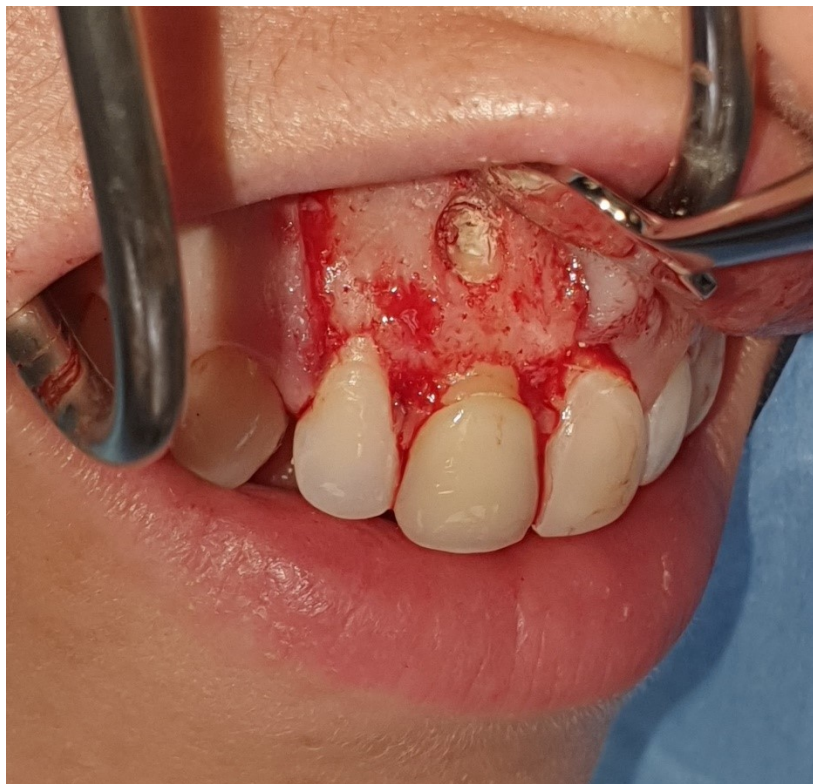Slika 11. MTA – komercijalno pakiranje



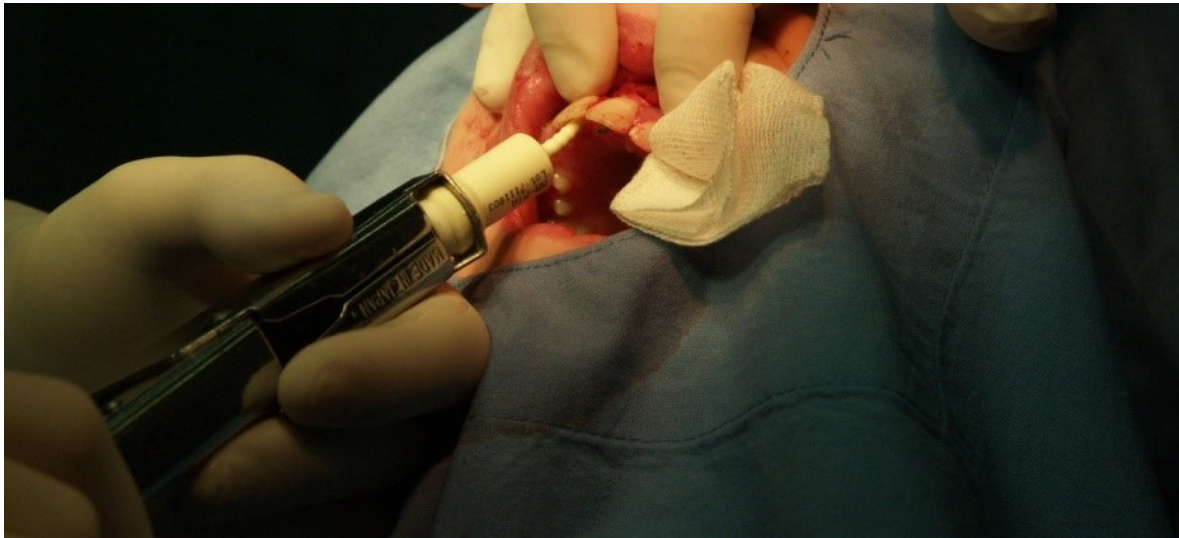
Slika 12. MTA – prašak i tekućina



Slika 13. Postavljanje MTA u retrogradni kavitet – preuzeto s dopuštenjem prof. dr. sc. Zoran Karlović



Slika 14. Retrogradno punjenje s MTA – preuzeto s dopuštenjem prof. dr. sc. Zoran Karlović



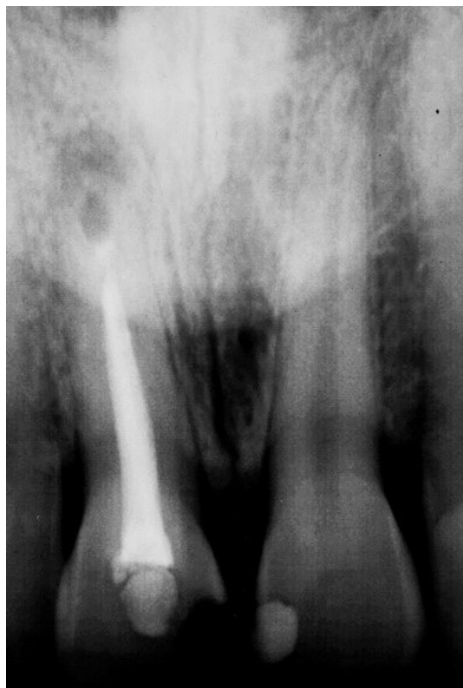Slika 15. Primjena kapsuliranog MTA za retrogradno punjenje kaviteta nakon cistektomije – preuzeto s dopuštenjem prof. dr. sc. Zoran Karlović

3.2. EndoSequence

EndoSequence je jedan od cemenata na bazi kalcijevog silikata. Ima visoku radioopaknost zahvaljujući cirkonij oksidu i tantalovom oksidu u svojem sastavu. Hidrofilan je, dimenzijski stabilan i nakon stvrdnjavanja formira hidroksiapatit zbog toga što sadržava monokalcijski fosfat. Pokazuje dobru biokompatibilnost, to jest istraživanja dokazuju da nema citotoksična svojstva u kontaktu s fibroblastima gingive. Vrijeme stvrdnjavanja je 2-4 sata, no u vlažnom okruženju se stvrdnjavanje ovog materijala ubrzava. Sadržava nano čestice koje penetriraju dentinske tubuluse te će u kontaktu s dentinskom tekućinom stvoriti mehaničku svezu. Smatra se da ima bioaktivna svojstva zbog površinske precipitacije kristala hidroksiapatita u kontaktu s tkivnim tekućinama. Zahvaljujući lužnatom pH prilikom otpuštanja kalcija omogućuje stvaranje depozita tvrdih tkiva. Zbog visokog pH također ima i antibakterijska svojstva. Dostupan je u tekućem obliku u prethodno napunjenim štrcaljkama ili u kitastom obliku (20, 27, 28, 29, 30).

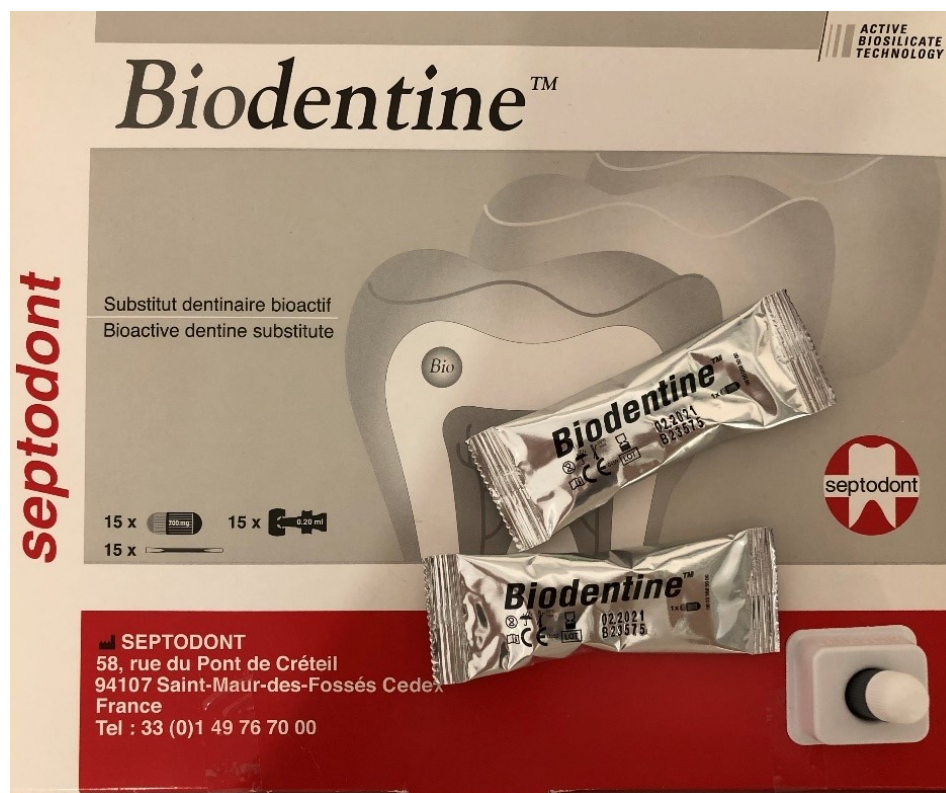3.3. Biodentin

U potrazi za materijalom koji bi imao bolja svojstva od MTA na tržištu se 2009. godine pojavio materijal Biodentin, materijal koji može „zamijeniti dentin“. Ovaj cement sastoji se od dvije komponente: praška trikalcijevog silikata, kalcijevog karbonata, cink oksida i tekućine koja sadržava kalcijev klorid. Dodatkom kalcijevog klorida topivog u vodi smanjuje se ukupni udio vode u materijalu što za rezultat ima veću tlačnu čvrstoću Biodentina u usporedbi s prijašnjim materijalima za retrogradno punjenje kanala. Također, za razliku od svojih prethodnika, Biodentin ima kraće vrijeme stvrdnjavanja (10-12 minuta), olakšano rukovanje, odličnu biokompatibilnost i bioaktivnost jer inducira stvaranje apatita otpuštanjem kalcija i ima otpornost na tlak sličnu korijenskom dentinu. Ipak, pokazuje loš radioopacitet čime je otežana radiološka kontrola uspjeha zahvata, što je vidljivo na slici 16 (31, 32, 33, 34).

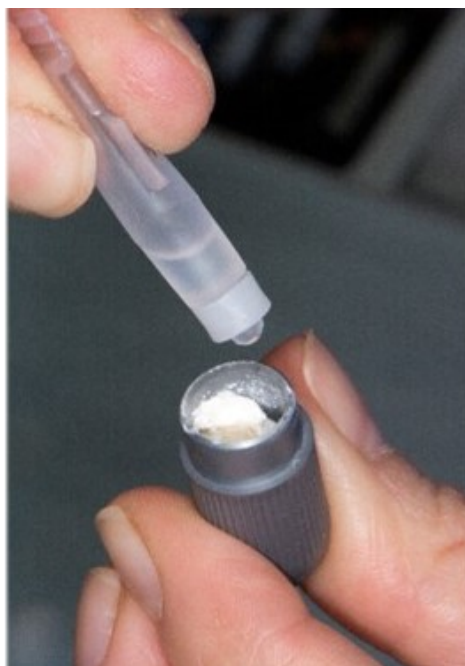

Slika 16. Radiološka kontrola cijeljenja nakon apikotomije i retrogradnog punjenja zuba 11 Biodentinom – preuzeto s dopuštenjem prof. dr. sc. Zoran Karlović


Glavne terapijske indikacije Biodentina su terapija resorpcija i perforacija korijena, prekrivanje pulpe, apeksifikacija, retrogradno punjenje kaviteta i zamjena dentina (20). Primjena Biodentina je prikazana na slici 17-22.



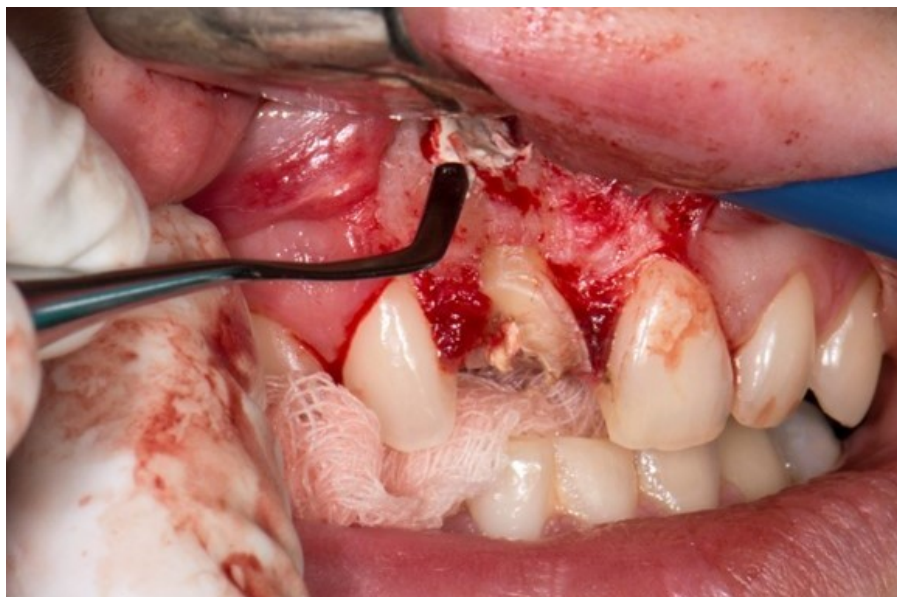Slika 17. Komercijalno pakiranje Biodentina



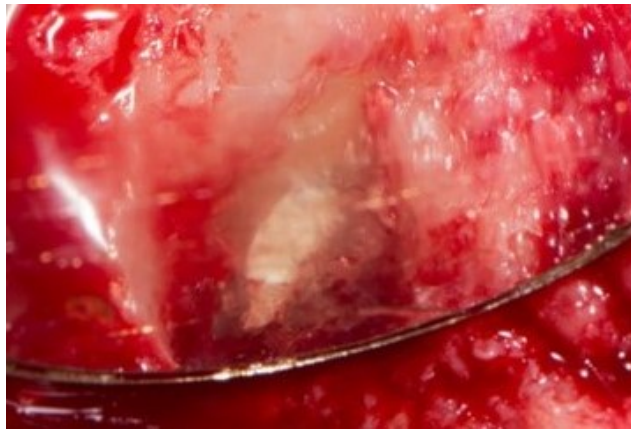Slika 18. Miješanje Biodentina: dodavanje tekućine u prašak – preuzeto s dopuštenjem prof. dr. sc. Zoran Karlović



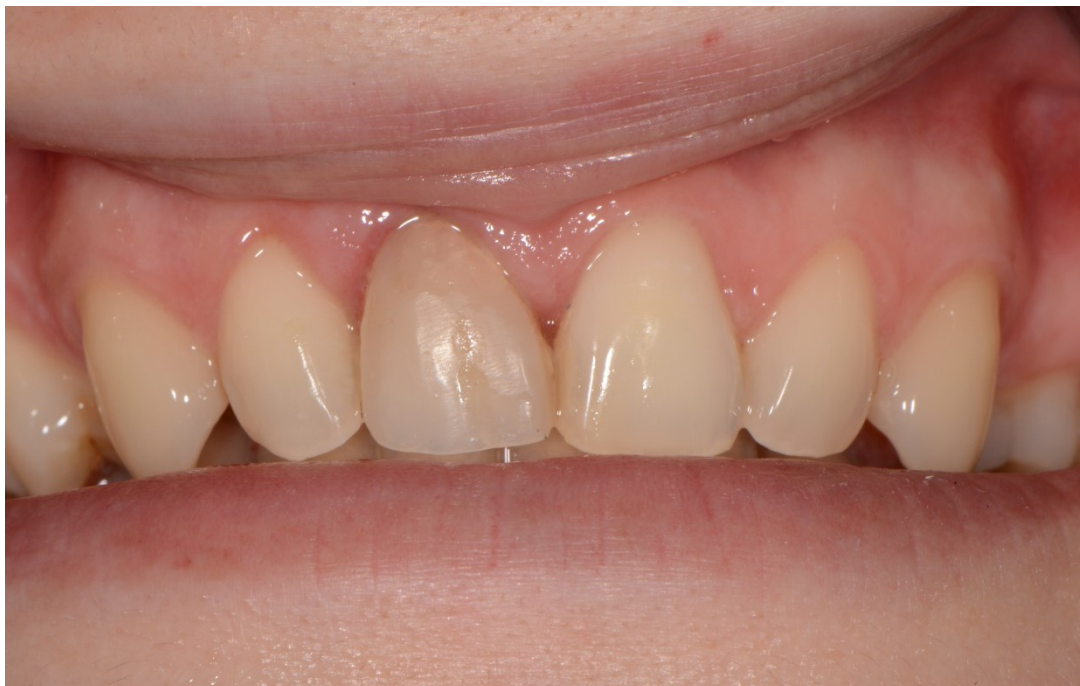Slika 19. Miješanje Biodentina: miješanje kapsule Biodentina u miješalici – preuzeto s dopuštenjem prof. dr. sc. Zoran Karlović



Slika 20. Postavljanje Biodentina u retrogradni kavitet – preuzeto s dopuštenjem prof. dr. sc. Zoran Karlović



Slika 21. Retrogradni kavitet napunjen Biodentinom – preuzeto s dopuštanjem prof. dr. sc. Zoran Karlović



Slika 22. Završna restauracija zuba 11 nakon retrogradnog punjenja Biodentinom – preuzeto s dopuštanjem prof. dr. sc. Zoran Karlović

3.4. BioAggregate

BioAggregate je još jedan cement na bazi kalcijevog silikata. Sadržava hidrat kalcijevog silikata, kalcij hidroksid, hidroksiapatit, silicij i tantalov oksid. Ovaj materijal ima kvalitete slične MTA uključujući dobro rubno brtvljenje, odlična adhezivna svojstva i omogućava migraciju pulpnih stanica. Biokompatibilan je s fibroblastima i potiče diferencijaciju osteoblasta. Njegova bioaktivna svojstva omogućavaju precipitaciju kristala hidroksiapatita i poticanje stvaranja mineraliziranih tvrdih tkiva. U endodontskoj kirurgiji je indiciran za popravak perforacija korijena, kao materijal za retrogradno punjenje, i za apeksifikaciju. U usporedbi s MTA ima veći kapacitet cijeljenja tvrdih tkiva i manji utjecaj kiselog pH na njegova svojstva ali slabija mehanička svojstva i dugo vrijeme stvrdnjavanja (20, 28, 31, 32).

3.5. Generex A

Generex A je materijal na bazi kalcijevog silikata koji je vrlo sličan MTA, no miješa se s posebnim gelovima umjesto s vodom. Nakon miješanja ima tjestastu konzistenciju koja nalikuje na restorativni materijal i samim time olakšava rukovanje ovim materijalom. Sadržava kalcijev silikat, spomenute gelove i hidroksiapatit. Razvijen je u svrhu punjenja retrogradnih kaviteta u endodontskoj kirurgiji te ima superiornu otpornost na ispiranje, tlačnu čvrstoću i dobru radioopaknost (20, 29).

4. RASPRAVA

Tijekom razvoja endodontske kirurgije koristili su se brojni materijali poput amalgama, cink oksid eugenola, gutaperke, Super EBA, IRM cemenata, cavita, staklenoionomernih cemenata, kompozita, dentinskih strugotina, fosfatnih cemenata te cemenata na bazi kalcijevog hidroksida (28). No, u doba suvremene dentalne medicine porasla je potreba za biokompatibilnim i bioaktivnim materijalima. Suvremeni materijali u endodontskoj kirurgiji podrazumijevaju materijale na bazi biokeramika, to jest cemenata na bazi kalcijevih silikata (20).

Biokompatibilnost materijala jedan je od glavnih zahtjeva u suvremenoj endodontskoj kirurgiji zbog kontakta materijala s vitalnim periapikalnim tkivom. Biokompatibilnost je definirana kao svojstvo materijala da postigne povoljan odgovor tkiva. Materijal se smatra biokompatibilnim ako ne uzrokuje negativnu reakciju tkiva poput toksičnosti, iritacije, upale, alergije ili karcinogenosti. Većina biokeramika se smatra biokompatibilnima zbog prisutnosti kalcijevog fosfata koji je istovremeno i glavna anorganska komponenta tvrdih zubnih i koštanih tkiva. Također, u literaturi je prikazan potencijal biokeramika u cijeljenju koštanih tkiva prilikom punjenja retrogradnih kaviteta ili popravka perforacija korijena zuba (21).

Razvojem dentalne medicine brzo se uvode novi materijali u endodonciji uključujući i biomaterijale koji u skladu s erom moderne dentalne medicine promoviraju obnovu i regeneraciju zubnih tkiva. Iznimno je važno dokazati da su materijali stavljeni na tržište sigurni te da ne narušavaju zdravlje pacijenta. Procjena biokompatibilnosti endodontskih materijala je složeni proces zbog brojnih mogućnosti neželjenih reakcija tkiva na primjenjeni materijal. Za svaku moguću reakciju tkiva nužan je pojedinačni test kojim se može dokumentirati i prikazati jedan aspekt eventualne neželjene reakcije koji se neće nužno prikazati u kliničkom testiranju materijala. Tkivo može biti izloženo materijalu izravno ili neizravno te samo u specifičnim uvjetima u određeno vrijeme i na određenoj temperaturi. Jedan od glavnih aspekata ispitivanja biokompatibilnosti je procjena toksičnosti materijala koja prikazuje njegovu sposobnost oštećenja biološkog sustava. Toksičnost materijala može biti lokalna ili sistemska. Lokalne reakcije u endodonciji primarno se javljaju u pulpi, periradikularnim tkivima, a povremeno i gingivi. Najčešća procjena toksičnosti materijala je test citotoksičnosti koji definira učinak materijala na vitalitet stanice. Testovi citotoksičnosti su primarni testovi biokompatibilnosti koji analiziraju lizu stanica i inhibiciju stanične proliferacije uzrokovane promatranim materijalom. Genotoksičnost ili mutagenost je još jedan aspekt ispitivanja biokompatibilnosti materijala. Genotoksičnost se definira kao prisutnost DNK-reaktivne komponente koja može djelovati karcinogeno i mutageno. *In vitro* testovi za genotoksičnost kategorizirani su u prokariotske i eukariotske testove. S obzirom na to da neki endodontski materijali imaju jaka

antibakterijska svojstva, nije preporučljivo osloniti se samo na prokariotske testove za procjenu genotoksičnosti materijala. Imunotoksičnost materijala odnosi se na štetne učinke na funkciju i/ili strukturu imunološkog sustava čime se može oslabiti imunološki odgovor domaćina, a primarno uključuje testiranje citotoksično djelovanje materijala na stanice imunološkog sustava poput monocita. Tvari koje se oslobađaju iz stomatoloških materijala mogu generirati upalni odgovor ili apoptozu kao lokalne reakcije. Također, materijali u dentalnoj medicini mogu uzrokovati alergijsku reakciju kod domaćina.

Biokompatibilnost materijala karakterizirana je brojnim varijablama te se zato preporuča strukturirani pristup testiranju biokompatibilnosti na tri razine: nespecifični testovi toksičnosti materijala *in vitro*, specifični testovi na životinjskim uzorcima te klinički testovi (35).

Danas se MTA smatra zlatnim standardom materijala za retrogradno punjenje kaviteta u endodontskoj kirurgiji zbog svoje biokompatibilnosti, oseionduktivnosti, antibakterijskog djelovanja i poticanja regeneracije pulpnih i periradikularnih tkiva te dobrog brtvljenja kaviteta. Također, zbog svoje radioopaktnosti se bolje prikazuje na kontrolnim rentgenskim snimkama čime olakšava kontrolu uspjeha terapije (36). Noviji materijali u endodontskoj kirurgiji razvijeni su s ciljem eliminacije negativnih svojstava MTA uz zadržavanje njegovih dobrih karakteristika (31).

Uzme li se u obzir terapijska indikacija primjene materijala za retrogradno punjenje kaviteta i da se takvi materijali često koriste u okruženju upalom promijenjenih tkiva s nižim pH od zdravog, odgovor tkiva na određeni materijal može biti promijenjeno. Iako su dosadašnja istraživanja o primjeni suvremenih materijala u endodontskoj kirurgiji obećavajuća, u literaturi je dostupna tek nekolicina istraživanja o ponašanju novijih materijala u kiselim uvjetima.

Usprkos činjenici da materijali na bazi biokeramika pokazuju obećavajuća svojstva u kliničkom radu, u literaturi se mogu pronaći oprečni rezultati koji ukazuju da ni jedan od suvremenih materijala u endodontskoj kirurgiji ne zadovoljava sve kriterije koje bi idealan materijal trebao zadovoljavati. Biokompatibilnost i bioaktivnost suvremenih materijala u endodontskoj kirurgiji mogla bi prevagnuti u njihovu korist pri izboru materijala u svakodnevnom kliničkom radu. Također, iako su prednosti biokeramika u endodontskoj kirurgiji mnogobrojne, materijali na bazi biokeramika dostupni na tržištu nisu još poznati

doktorima dentalne medicine u dovoljnoj mjeri da bi ih implementirali u svakodnevnu kliničku praksu (20).

Potrebna su daljnja istraživanja koja će dokazati kliničke ishode prilikom upotrebe ovih materijala i njihovu mogućnost svezivanja s dentinom i materijalima za ortogradno punjenje endodontskog prostora zuba (21).

Iz tog razloga, u kliničkoj praksi često se daje prednost MTA kao materijalu izbora u suvremenoj endodontskoj kirurgiji zbog provedenih opsežnih kliničkih istraživanja kojim je potvrđeno njegovo ponašanje u organizmu i njegov utjecaj na cijeljenje tkiva (36).

5. ZAKLJUČAK

Suvremeni biokeramički materijali jedno su od najvećih dostignuća restaurativne dentalne medicine i endodoncije. Imaju širok opseg terapijskih primjena poput liječenja resorpcija i perforacija korijena, širokih apikalnih otvora i retrogradnih brtvljenja zuba. Daljnjim razvojem materijala na bazi kalcijevih silikata na tržište dolaze novi materijali s poboljšanim svojstvima te je nužno poznavanje suvremenih materijala kako bi se individualno primjenili u različitim kliničkim situacijama. MTA je još uvijek zlatni standard u suvremenoj endodontskoj kirurgiji, no daljnjim istraživanjima bi se mogla dokazati vrijednost novijih biokeramika s unaprijeđenim svojstvima MTA.

6. LITERATURA

1. Fragiskos Fragiskos. *Oral Surgery*. New York: Springer-Verlag Berlin Heidelberg; 2007.
2. Abou ElReash A, Hamama H, Comisi JC, Zaeneldin A, Xiaoli X. The effect of retrograde material type and surgical techniques on the success rate of surgical endodontic retreatment: systematic review of prospective randomized clinical trials. *BMC Oral Health*. 2021 Jul 24;21(1).
3. Johnson BR. Considerations in the selection of a root-end filling material. *Oral Surgery, Oral Medicine, Oral Pathology, Oral Radiology, and Endodontology*. 1999 Apr;87(4):398–404.
4. Del Fabbro M, Corbella S, Sequeira-Byron P, Tsesis I, Rosen E, Lolato A, et al. Endodontic procedures for retreatment of periapical lesions. *The Cochrane Database of Systematic Reviews* [Internet]. 2016 Oct 19 [citirano 3.3.2023.];10(10):CD005511. Dostupno na: <https://pubmed.ncbi.nlm.nih.gov/27759881/>
5. Ilan Rotstein, John Ide Ingle. *Ingle's endodontics*. Stamford: Pmph-Usa; 2019.
6. Setzer FC, Kratchman SI. Present status and future directions: Surgical endodontics. *Int Endod J* [Internet]. 2022 [citirano 1.3.2023.];55(S4):1020–58. Dostupno na: <https://doi.org/10.1111/iej.13783>
7. Heboyan A, Avetisyan A, Karobari MI, Marya A, Khurshid Z, Rokaya D, et al. Tooth root resorption: A review. *Science Progress*. 2022 Jun 27;105(3):003685042211092.
8. Consolaro A, Bittencourt G. Why not to treat the tooth canal to solve external root resorptions? Here are the principles! *Dental Press Journal of Orthodontics*. 2016 Dec;21(6):20–5.
9. Estrela C, Decurcio D de A, Rossi-Fedele G, Silva JA, Guedes OA, Borges ÁH. Root perforations: a review of diagnosis, prognosis and materials. *Brazilian Oral Research*. 2018 Oct 18;32(suppl 1).
10. Wray D. *Textbook of general and oral surgery*. Edinburgh ; New York: Churchill Livingstone; 2003.
11. Marin S, Kirnbauer B, Rugani P, Mellacher A, Payer M, Jakse N. The effectiveness of decompression as initial treatment for jaw cysts: A 10-year retrospective study. *Medicina oral, patologia oral y cirugia bucal* [Internet]. 2019 [citirano 1.3.2023.];24(1):e47–52. Dostupno na: <https://www.ncbi.nlm.nih.gov/pubmed/30573706>

12. Gaikwad R, Kumaraswamy SV, Keerthi R. Decompression and cystectomy of the odontogenic keratocysts of the mandible: a clinical study. *Journal of Maxillofacial and Oral Surgery* [Internet]. 2009 Mar [citirano 25.5.2023.];8(1):47–51. Dostupno na: <https://link.springer.com/article/10.1007/s12663-009-0012-0>
13. Cohen S, Burns RC. *Pathways of the pulp*. St. Louis: Mosby Elsevier; 2006.
14. Hupp JR, Tucker MR, Ellis E. *Contemporary Oral and Maxillofacial Surgery E-Book*. Elsevier Health Sciences; 2018.
15. Alghamdi F, Alhaddad AJ, Abuzinadah S. Healing of Periapical Lesions After Surgical Endodontic Retreatment: A Systematic Review. *Cureus*. 2020 Feb 7;12(2).
16. Anić I, Kasami N. Retrogradno brtvljenje korijenskoga kanala. *Acta stomatologica Croatica : International journal of oral sciences and dental medicine* [Internet]. 1997 Jun 15 [citirano 3.3.2023.];31(2):135–42. Dostupno na: <https://hrcak.srce.hr/99391>
17. Peñarrocha Diago M, Ortega Sánchez B, García Mira B, Martí Bowen E, von Arx T, Gay Escoda C. Evaluation of healing criteria for success after periapical surgery. *Medicina Oral, Patología Oral Y Cirugía Bucal* [Internet]. 2008 Feb 1 [citirano 7.3.2023.];13(2):E143-147. Dostupno na: <https://pubmed.ncbi.nlm.nih.gov/18223533/>
18. Abusrewil SM, McLean W, Scott JA. The use of Bioceramics as root-end filling materials in periradicular surgery: A literature review. *The Saudi Dental Journal*. 2018 Oct;30(4):273–82.
19. Wang Z, Shen Y, Haapasalo M. Antimicrobial and Antibiofilm Properties of Bioceramic Materials in Endodontics. *Materials*. 2021 Dec 10;14(24):7594.
20. Jitaru S, Hodisan I, Timis L, Lucian A, Bud M. THE USE OF BIO CERAMICS IN ENDODONTICS - LITERATURE REVIEW. *Medicine and Pharmacy Reports* [Internet]. 2016 Oct 28 [citirano 7.3.2023.];89(4):470–3. Dostupno na: <https://www.ncbi.nlm.nih.gov/pmc/articles/PMC5111485/>
21. AL-Haddad A, Che Ab Aziz ZA. Bioceramic-Based Root Canal Sealers: A Review. *International Journal of Biomaterials* [Internet]. 2016 [citirano 3.3.2023.];2016:1–10. Dostupno na: <https://www.ncbi.nlm.nih.gov/pmc/articles/PMC4868912/>
22. Li H, Guo Z, Li C, Ma X, Wang Y, Zhou X, et al. Materials for retrograde filling in root canal therapy. *Cochrane Database of Systematic Reviews*. 2021 Oct 14;2021(10).
23. Camilleri J, Atmeh A, Li X, Meschi N. Present status and future directions - hydraulic materials for endodontic use. *International Endodontic Journal*. 2022 Feb 15;3(55).

24. Arne Peter Jevnikar, Tine Malgaj, Radan K, Ipeknaz Özden, Kušter M, Kocjan A. Rheological Properties and Setting Kinetics of Bioceramic Hydraulic Cements: ProRoot MTA versus RS+. *Materials*. 2023 Apr 18;16(8):3174–4.
25. Prati C, Siboni F, Polimeni A, Bossu' M, Gandolfi MG. Use of Calcium-containing Endodontic Sealers as Apical Barrier in Fluid-contaminated Wide-open Apices. *Journal of Applied Biomaterials & Functional Materials*. 2014 Sep;12(3):263–70.
26. Fernández-Yáñez Sánchez A, Leco-Berrocal MI, Martínez-González JM. Metaanalysis of filler materials in periapical surgery. *Medicina Oral, Patología Oral Y Cirugía Bucal* [Internet]. 2008 Mar 1 [citirano 2.3.2023.];13(3):E180-185. Dostupno na: <https://pubmed.ncbi.nlm.nih.gov/18305439/>
27. Hosoya N, Takigawa T, Horie T, Maeda H, Yamamoto Y, Momoi Y, et al. A review of the literature on the efficacy of mineral trioxide aggregate in conservative dentistry. *Dental Materials Journal* [Internet]. 2019 [citirano 28.2.2023.];38(5):693–700. Dostupno na: https://www.jstage.jst.go.jp/article/dmj/38/5/38_2018-193/_article
28. Kakani AK. A Review on Perforation Repair Materials. *JOURNAL OF CLINICAL AND DIAGNOSTIC RESEARCH*. 2015;9(9).
29. Surya Raghavendra S, Jadhav GR, Gathani KM, Kotadia P. BIOCERAMICS IN ENDODONTICS – A REVIEW. *Journal of Istanbul University Faculty of Dentistry* [Internet]. 2017 Nov 17 [citirano 7.3.2023.];51(0). Dostupno na: <https://www.ncbi.nlm.nih.gov/pmc/articles/PMC5750835/>
30. Rencher B, Chang AM, Fong H, Johnson JD, Paranjpe A. Comparison of the sealing ability of various bioceramic materials for endodontic surgery. *Restorative Dentistry & Endodontics*. 2021;46(3).
31. Zafar K, Jamal S, Ghafoor R. Bio-active cements-Mineral Trioxide Aggregate based calcium silicate materials: a narrative review. *Journal of the Pakistan Medical Association*. 2020;70(0):1.
32. AKINCI L, SIMSEK N, AYDINBELGE HA. Physical properties of MTA, BioAggregate and Biodentine in simulated conditions: A micro-CT analysis. *Dental Materials Journal* [Internet]. 2020 Jul 30 [citirano 28.2.2023.];39(4):601–7. Dostupno na: https://www.jstage.jst.go.jp/article/dmj/advpub/0/advpub_2018-429/_pdf
33. Caron G, Azérad J, Faure MO, Machtou P, Boucher Y. Use of a new retrograde filling material (Biodentine) for endodontic surgery: two case reports. *International Journal of Oral Science* [Internet]. 2014 Dec 1 [citirano 28.2.2023.];6(4):250–3. Dostupno na: <https://www.nature.com/articles/ijos201425/>

34. Malkondu Ö, Kazandağ MK, Kazazoğlu E. A Review on Biodentine, a Contemporary Dentine Replacement and Repair Material. *BioMed Research International*. 2014;2014:1–10.
35. Hosseinpour S, Gaudin A, Peters OA. A critical analysis of research methods and experimental models to study biocompatibility of endodontic materials. *International Endodontic Journal*. 2022 Feb 28;55(S2):346–69.
36. Paños-Crespo A, Sánchez-Torres A, Gay-Escoda C. Retrograde filling material in periapical surgery: a systematic review. *Medicina Oral Patología Oral y Cirugía Bucal*. 2021;26(4):e422–9.

7. ŽIVOTOPIS AUTORA

Lea Budak rođena je u mjestu Palo Alto u Sjedinjenim Američkim Državama. Odrasla je u Zagrebu gdje je završila XV. gimnaziju s odličnim uspjehom. Stomatološki fakultet Sveučilišta u Zagrebu upisala je u akademskoj godini 2017./2018. Tijekom svojeg obrazovanja sudjelovala je na više istraživačkih projekata za nadarene i na međunarodnim projektima poput Erasmus+. Tijekom studija bila je voditeljica studentske sekcije za dentalnu traumatologiju i demonstratorica na Zavodu za endodonciju i restaurativnu dentalnu medicinu. Članica je organizacijskog odbora događaja „Dan dentalne traumatologije“ u akademskim godinama 2021./2022. i 2022./2023. Volontira na Zavodu za parodontologiju i aktivna je članica Međunarodnog udruženja za dentalnu traumatologiju. Također je u sklopu Geronto projekta volontirala i promovirala oralno zdravlje starije populacije. Članica je organizacijskog odbora 6. Simpozija studenata dentalne medicine u sklopu kojeg je vodila edukativnu radionicu za studente dentalne medicine. Dobitnica je Rektorove nagrade za društveno koristan rad u akademskoj godini 2021./2022.