

Dijagnostika oseoartritisa temporomandibularnog zgloba

Vrbanović, Ema

Master's thesis / Diplomski rad

2016

Degree Grantor / Ustanova koja je dodijelila akademski / stručni stupanj: **University of Zagreb, School of Dental Medicine / Sveučilište u Zagrebu, Stomatološki fakultet**

Permanent link / Trajna poveznica: <https://um.nsk.hr/urn:nbn:hr:127:365857>

Rights / Prava: [Attribution-NonCommercial-NoDerivs 3.0 Unported / Imenovanje-Nekomercijalno-Bez prerađivanja 3.0](#)

Download date / Datum preuzimanja: **2024-12-01**



Repository / Repozitorij:

[University of Zagreb School of Dental Medicine Repository](#)



SVEUČILIŠTE U ZAGREBU
STOMATOLOŠKI FAKULTET

Ema Vrbanović

**DIJAGNOSTIKA OSTEOARTRITISA
TEMPOROMANDIBULARNOG ZGLOBA**

DIPLOMSKI RAD

Zagreb, kolovoz 2016.

Rad je ostvaren na Zavodu za mobilnu protetiku Stomatološkog fakulteta Sveučilišta u Zagrebu.

Mentor: izv. prof. dr. sc. Iva Alajbeg

Lektor hrvatskog jezika: Mišo Sučević, prof.

Lektor engleskog jezika: Lidija Štefulić, mag. ang.

Rad sadrži:

48 stranica

6 slika

1 CD

Veliku zahvalnost, u prvom redu, dugujem mentorici prof. dr. sc. Ivi Alajbeg koja je uvijek našla vremena za moje upite i svojim stručnim savjetima i dobrim vodstvom uvelike pomogla u izradi ovog diplomskog rada.

Također, zahvaljujem se čitavoj obitelji i prijateljima, a najveće hvala mojim divnim roditeljima i bratu koji su uvijek bili puni razumijevanja, strpljenja, podrške i korisnih savjeta.

Zahvalna sam i svim onim usputnim prolaznicima koji su me, svatko na svoj način, educirali i podučavali životu i bez kojih danas ne bih bila osoba kakva jesam.

SADRŽAJ

1. UVOD	1
2. SVRHA RADA	2
3. ETIOLOGIJA	3
3.1. Lokalni rizični čimbenici.....	3
3.2. Sistemski rizični čimbenici.....	6
4. PATOFIZIOLOGIJA	9
5. EPIDEMIOLOGIJA I PREVALENCIJA	12
6. DIJAGNOSTIKA	13
6.1. Anamneza	14
6.2. Kliničke osobitosti.....	15
6.2.1. <i>Klinička analiza</i>	15
6.2.2. <i>Klinički znakovi</i>	17
6.3 Radiološke metode dijagnostike.....	19
6.3.1. <i>Radiografski dijagnostički kriterij</i>	20
6.3.2. <i>Konvencionalna radiološka dijagnostika</i>	23
6.3.3. <i>Kompjuterizirana tomografija i cone-beam CT</i>	24
6.3.4. <i>Magnetska rezonancija (MR)</i>	26
7. TERAPIJSKI POSTUPCI	28

7.1. Neinvazivna terapija osteoartritisa	29
7.2. Invazivna terapija osteoartritisa.....	30
8. RASPRAVA.....	32
9. ZAKLJUČAK.....	35
10. SAŽETAK.....	38
11. SUMMARY	39
12. LITERATURA	40
13. ŽIVOTOPIS.....	48

POPIS KRATICA

TMZ temporomandibularni zglob (engl. *TMJ temporomandibular joint*)

TMP temporomandibularni poremećaji (engl. *TMD temporomandibular disorders*)

CT kompjuterizirana tomografija (engl. *computed tomography*)

CBCT *cone-beam* kompjuterizirana tomografija (engl. *cone-beam computed tomography*)

MR magnetska rezonancija (engl. *MRI magnetic resonance imaging*)

1. UVOD

Temporomandibularni zglob (TMZ) jedan je od najvažnijih zglobova u tijelu (1). Tijekom funkcije žvakanja sile se prenose na temporomandibularne zglobove, jedinstvene po strukturi i funkciji u usporedbi s ostalim zglobovima koji podnose opterećenja. Primjerice, fibrozna hrskavica koja tvori zglobnu površinu kondila i temporalne kosti drugačija je od hijalinih hrskavica preostalih zglobova na koje se prenosi opterećenje. Fibrozna hrskavica manje je sposobna trpjeti opterećenja od hijaline, ali je otpornija na vlačne sile. Također, TMZ je jedini zglob u tijelu s vaskulariziranim tkivom unutar kapsularnog ligamenta. To treba uzeti u obzir kad se govori o bilo kojem poremećaju TMZ-a, pa tako i o artrozi (2). Artroza je opći naziv za degenerativne poremećaje čeljusnog zgloba koji primarno zahvaćaju zglobne površine. Osteoartritis/osteoartroza čeljusnog zgloba, uz mišićne poremećaje i dislokacije zglobne pločice, predstavlja jednu od tri osnovne kategorije temporomandibularnih poremećaja (3). Temporomandibularni poremećaji (TMP) su najčešće bolno stanje žvačnog sustava nedentalnog porijekla. Obično su praćeni bolovima u čeljusnom zglobu, periaurikularnom području ili žvačnim mišićima te ograničenjima ili devijacijama u rasponu kretnji donje čeljusti (4).

Osteoartritis, ponekad nazivan i degenerativna bolest zglobova, spada u artritične poremećaje TMZ-a pri kojima se mogu vidjeti destruktivne koštane promjene. Jedan je od najčešćih tipova artritisa pri kojem dolazi do destruktivnih

promjena na zglobnim površinama kondila i zglobne jamice (4), a nastaje zbog poremećaja ravnoteže između dinamičkih procesa i reparacije tkiva (2). Poremećaji strukture zgloba nastaju kao odgovor organizma na povećano opterećenje (4). Svaka patološka promjena, pa tako i osteoartritis, dovodi do poremećaja funkcije i integriteta temporomandibularnog zgloba. Ranije se smatralo da je osteoartritis neupalna bolest (5), međutim novija istraživanja su pokazala da je to upalno stanje koje zahvaća sve komponente zgloba (6, 7, 8). Poremećaji TMZ-a imaju kompleksnu, ponekad kontroverznu, često nejasnu etiologiju. Jednom kada degenerativni proces započne, pojavljuju se razni morfološki i funkcionalni poremećaji (9).

2. SVRHA RADA

Osteoartritis je jedan od najčešćih artritisa koji zahvaćaju TMZ. Bez obzira na učestalost, veoma često ostane nedijagnosticiran zbog niza simptoma koji se mogu poklapati s ostalim patološkim događajima u zglobu. Uzrok nije u potpunosti poznat, ali se kao jedna od teorija o njegovom nastanku navodi i mehaničko preopterećenje zgloba (4). Kliničari bi trebali moći prepoznati simptome i poznavati dijagnostičke metode kojima se prepoznaje osteoartritis. Svrha je ovog rada bila dati osvrt na dosadašnje spoznaje dijagnostike osteoartritisa temporomandibularnog zgloba.

3. ETIOLOGIJA

Osteoartritis ima kompleksnu i multifaktorijalnu etiologiju. Također, u istim uvjetima, jedan pacijent može imati poremećaj, dok drugi neće pokazivati znakove bolesti (2). Funkcija TMZ-a će ostati normalna dokle god promjene strukture ne prelaze adaptivne mogućnosti zgloba. Nemogućnost zgloba da se prilagodi uzrokuje napredovanje degenerativnih poremećaja i posljedično pojavu simptoma. Ovisno o tome koji rizični faktori prevladaju, pacijent s osteoartritisom imat će simptome boli i/ili ograničenja funkcije. Cikličku prirodu osteoartritisa potvrđuje prisutnost razdoblja egzacerbacije i remisije simptoma (10). Osteoartritis možemo podijeliti na primarni i sekundarni. Primarni osteoartritis idiopatsko je stanje gdje nam uzrok pojave promjena nije poznat. Sekundarni osteoartritis predstavlja stanje pri kojem je moguće utvrditi uzrok osteoartritisa, primjerice kada je osteoartritis nastao kao posljedica dislokacije diska bez redukcije (4). U nastavku je dan pregled lokalnih i sistemskih faktora koji mogu direktno ili indirektno utjecati na razvoj osteoartritisa.

3.1. Lokalni rizični čimbenici

Lokalnim rizičnim čimbenicima tradicionalno se smatraju mikro- i makrotraume, parafunkcije, okluzijske promjene, te morfološke varijacije (labavost ligamenta). Općenito se smatra da veće i konstantne sile mogu nadmašiti adaptivni kapacitet zgloba i tako uzrokovati oštećenja. Rizični faktori djeluju na način da preopterećuju zglob i/ili ga imobiliziraju. Kako bi kliničar mogao odrediti pravilnu

terapiju, važno je prepoznati što je dovelo do preopterećenja, no prepoznavanje uzroka poremećaja često nije moguće (10).

Smatra se da preopterećenje može biti vanjsko i unutarnje. U vanjske se uzroke ubrajaju mikrotraume u vidu parafunkcija, te okluzijske promjene (prerani kontakt, ekstrakcija zubi, kolaps posteriornog zagriža, inklinacija zubi) (11). Prema nekim autorima trauma može promijeniti mehanička svojstva diska (12), primjerice navode kako mikrotraume u kondilarnom području mogu uzrokovati degeneraciju hrskavice i produkciju upalnih medijatora, a parafunkcije, pri kojima postoje prejake kompresijske sile, mogu uzrokovati inicijaciju degenerativnog procesa (11). Ideja o okluzijskim promjenama kao uzroku preopterećenja zgloba nije dovoljno potkrijepljena znanstvenim istraživanjima i stavovi o ovoj temi uvelike se razlikuju. Također, povezanost između gubitka potporne zone i simptoma TMP-a u populaciji nepacijenata uglavnom je uvijek vrlo niska. Gubitak zuba potporne zone tek u manjoj mjeri može pridonijeti pojavi boli temporomandibularnog zgloba, a rizik za pojavu boli veći je kod žena starije dobi. Kao primjer neslaganja oko teorije gubitka potporne zone kao jednog od čimbenika za nastanak TMP-a možemo spomenuti Wittera i sur. koji su u šestogodišnjem istraživanju zaključili kako nema predispozicija za razvoj kranio-mandibularnih poremećaja ako postoji skraćeni zubni luk (13), dok Seedorf i sur. napominju kako gubitak zubi potpornog područja može uzrokovati primjetne pomake kondila i posljedično poremećaje TMZ-a (14). Lundeen i sur. su u svom istraživanju došli do zaključka kako pacijenti koji nose

proteze imaju veću zastupljenost simptoma u TMZ-u, ali su ti simptomi slabijeg intenziteta i od manje kliničke važnosti (15). Pacijenti koji nose proteze manje se žale na simptome u TMZ-u te su manje podložni utjecaju stresa nego ostali pacijenti s TMP-a.

Unutarnji uzroci uključuju upale, infekcije i hemartroze koje dovode do povećanja tlaka u zglobu i posljedično do preopterećenja (10).

Makrotrauma, trzajna ozljeda vratne kralježnice (engl. *whiplash*) predstavlja i vanjsko i unutarnje preopterećenje zgloba. Naime, istezanje zglobnih ligamenata utječe na sposobnost zgloba da podnese vanjsko opterećenje, dok upalna reakcija unutar zgloba stvara unutarnje opterećenje. Također, u makrotraume spadaju poremećaji u poziciji zgloba, pomaci diska te povećana mobilnost zgloba. Svi ovi čimbenici smanjuju sposobnost zgloba da podnese opterećenje, i mogu biti indirektno povezani s njegovim povećanim opterećenjem (2, 16, 17). U obzir može doći i međudjelovanje unutarnjih i vanjskih čimbenika preopterećenja. Samo je jedna trećina pacijenata s TMP-a potvrdila postojanje traume glave i vrata u anamnezi (2).

Unutarnji i vanjski uzroci mogu uzrokovati i imobilizaciju zgloba koja negativno utječe na normalnu funkciju zgloba čime on postaje podložan rizičnim čimbenicima i razvoju intraartikularnih poremećaja. Pokretnost i pravilna raspodjela tlaka unutar zgloba od velike su važnosti za normalno funkcioniranje TMZ-a, a upravo je to kod

imobilizacije narušeno. U unutarnje uzroke imobilizacije spadaju upala, adhezivne sile, fibroadhezije i ankiloza, a u vanjske miofacijalni bolni poremećaj, ekstraatrikularna patologija od kojih se spominju infekcije, hiperplazija koronoida i tumori. Čini se da imobilizacija zgloba, pri kojoj se javljaju smanjena pokretljivost, nepravilna raspodjela tlaka i kompromitirana normalna opskrba zgloba krvlju, predstavlja važan uzrok pogoršanja zglobnih poremećaja, uglavnom zbog nemogućnosti imobiliziranog dijela tijela da eliminira štetne posljedice upale (10).

Osteoartritične promjene mogu se pojaviti u bilo kojem stadiju djelovanja preopterećenja na TMZ, međutim najčešće se pojavljuju kada već postoji pomak zglobne pločice (dislokacija diska) ili perforacija. Kada je već došlo do pomaka zglobne pločice i do oštećenja retrodiskalnih tkiva, kodil direktno dolazi u kontakt sa zglobnom jamicom te se, zbog trenja između koštanih tkiva, ubrzava destruktivni proces. Uništavaju se guste fibrozne površine zgloba te nastaju koštane promjene (4).

3.2. Sistemski rizični čimbenici

U sistemske rizične čimbenike ubrajaju se dob, spol, hormonalni čimbenici, genetika, prehrana, pretilost i sistemne bolesti koje uključuju arteriosklerozu, dijabetes i osteoporozu. Sistemski čimbenici mogu uzrokovati remodelaciju zgloba djelujući na metabolizam kosti te uzrokovati uvjete za nastanak osteoartritisa i kada funkcionalno preopterećenje ne postoji (2, 18).

Čeljusni zglob je u procesu starenja izložen i mnogim biološkim promjenama. Starenjem se povećava razina kalcija u disku i zato disk postaje čvršći, ali i manje elastičan, prema tome manje sposoban izdržati veća opterećenja (2, 19). Oko 50% populacije iznad 50 godina starosti ima radiološke dokaze degenerativnih promjena u barem jednom zglobu. Sa 75 godina 85% populacije ima radiografske ili kliničke dokaze degenerativnih promjena (20). Može se reći kako degenerativne promjene TMZ-a i žena i muškaraca s godinama postaju češće i ozbiljnije. Brojne studije dokazale su kako je incidencija problema s TMZ-om veća u žena (21, 22). Kao razlog spominje se utjecaj ženskih reproduktivnih hormona, posebice estrogena. Utjecaj estrogena na događaje na molekularnoj razini može rezultirati poremećenim katabolizmom fibrozno-hrskavičnog tkiva zgloba (23). Osteoporoza se smatra jednim od faktora rizika, također zbog utjecaja bolesti na koštani metabolizam (24). Iako u razvoju osteoartritisa sudjeluju razni faktori, čini se da je od velike važnosti genetska predispozicija (25). Prehrana može utjecati na nastanak osteoartritisa tako da usporava ili pospješuje napredovanje bolesti. Primjerice, polinezasićene masne kiseline (omega-3) imaju učinak na smanjenje upale. Vitamin C kao antioksidans pomaže prevenirati nastanak bolesti, međutim nema dovoljno dokaza koji potvrđuju njegov terapijski učinak na osteoartritis (23). Slobodni radikali, nastali oksidacijom hrane u organizmu, imaju određenu ulogu u nastanku bolesti, međutim nema dokaza o izravnom utjecaju točno određenih namirnica na inicijaciju bolesti. Pretilost se smatra sistemskom upalnom bolešću niskog stupnja pri čemu metabolički čimbenici koji se dovode u vezu s pretilošću mijenjaju razinu proinflammatoryh citokina (26) koji su također povezani i s

osteoartritisom. Stoga povezanost pretilosti i osteoartritisa podrazumijeva interakciju genetskih, metaboličkih i biomehaničkih faktora. Metabolizam pretilih osoba može imati utjecaja na promjene u zglobovima (27). Sistemne bolesti utječu na metabolizam hrskavice i samog zgloba, njegovu prokrvljenost i prehranu, te tako utječu na smanjenje adaptivnog kapaciteta zgloba (10).

4. PATOFIZIOLOGIJA

Postoje tri teorije nastanka degenerativnih promjena TMZ-a: model direktne mehaničke traume, model hipoksije-reperfuzije i model neurogene upale (23). Tijekom parafunkcijskog stiskanja zubima razvijaju se jake sile koje se neravnomjerno raspoređuju na TMZ, te u ekstremnim slučajevima mogu izazvati oštećenja. Jake sile direktno oštećuju stanice i tkiva otpuštanjem unutarstaničnih komponenti, slobodnih radikala, neuropeptida, citokina i enzima. Slobodni radikali su nestabilne, reaktivne molekule koje vrlo brzo reagiraju s okolnim molekulama uzrokujući kemijsku reakciju i/ili oštećenje tkiva (28). Slobodni radikali mogu nastati i u vaskulariziranim tkivima TMZ-a mehanizmom hipoksije-reperfuzije; on nam govori kako zbog mehaničkog opterećenja zgloba može doći do povećanja regionalnog hidrostatičkog tlaka ili naprezanja koji dovodi do lokalne hipoksije zbog koje se mijenja metabolizam u stanicama tkiva zgloba. Model neurogene upale nastaje zbog mehaničke stimulacije i iritacije senzoričke inervacije koja rezultira otpuštanjem neuropeptida, supstancije P i peptida iz skupine kalcitonina. Ti neuropeptidi potiču stanice da luče upalne medijatore koji svi zajedno uzrokuju lokalni upalni odgovor (23).

Osteoartritis se, prema Wilkesu i sur., javlja kao zadnji stadij poremećaja unutar zgloba (poremećaja zglobne pločice, engl. *internal derangement*) (29). Kao što je već rečeno, vanjska i unutarnja opterećenja mogu ugroziti sistem lubrikacije TMZ-a. Sinovijalna tekućina sadrži hijaluronsku kiselinu velike molekularne težine

koju luče sinovijalne B stanice. Zglobovi oboljeli od osteoartritisa sadrže hijaluronsku kiselinu manje viskoznosti, snižene koncentracije i manje molekularne mase (30). Proupalni medijatori, slobodni radikali i enzimi uzrokuju oštećenja kolagene strukture hrskavice. Pojavljuje se omekšanje i oticanje hrskavice (hondromalacija), ona slabi i nije sposobna trpjeti sile te se tako pojavljuje deformacija. Poremećaji sistema lubrikacije, abrazija diska i hrskavice pojavljuju se uz subhondralno oštećenje kosti (31, 32). Skleroza i oštećenje uzrokuju stanje u kojem nutritivne potrebe hrskavice nisu zadovoljene niti više može funkcionirati kao apsorber šoka. Prema tome, može se reći da su osteoartritične promjene nastale djelovanjem više čimbenika u koje se ubrajaju kompromitirani obrambeni mehanizam i poremećaji prokrvljenosti, pokreta, apsorpcije šoka te potencijala za remodeliranje (10).

Prema nekim autorima, anteriorni pomak diska unutar zgloba često prethodi osteoartritisu: disk se pomiče naprijed, a retrodikalna lamina trpi stres i sile (33). Nakon određenog vremena stres i sile koji djeluju na retrodiskalnu laminu premaše kapacitet prilagodbe; u tom momentu započinju promjene povezane s osteoartritisom. Nasuprot tome, neka istraživanja pokazala su da osteoartritisu ne prethodi pomak diska već on nastaje nakon razvoja bolesti kao posljedica degenerativnih promjena TMZ-a (10).

Općenito, osteoartritis možemo podijeliti u tri sporo napredujuća stadija u kojem se izmjenjuju procesi remisije i regeneracije hrskavice (34). Inicijalni stadij ili rana faza može se odvijati 2,5 – 4 godine (35). Dolazi do remodelacije i stanjuje se fibrozno-hrskavični sloj (36). Srednja faza, povezana s destrukcijom TMZ-a, traje oko 6 mjeseci do godine dana (35). Srednja faza još se naziva uznapredovalom regresivnom pregradnjom, gdje se aktivnošću osteoklasta događa stanjenje i perforacija korteksa. Posljedica može biti razvoj degenerativne ciste u meduli kondilne kosti. Kako ta cista propada, tako se širi erozija i mijenjaju se konture kondila. Proliferacijom na rubovima nastaju osteofiti, a tamo gdje nisu stvoreni osteofiti kost je potpuno izbrušena (eburnizirana) (36). U kasnoj fazi više nema degenerativne aktivnosti. Zglobovi su stabilni ili u takozvanoj "burnout" fazi. Cijeli proces od inicijacije do "burnout" faze traje otprilike 5,5 godina (37). Kada se smanji opterećenje, artritično stanje postane adaptivno, simptomi nedostaju, a stanje se naziva osteoartroza (4).

5. EPIDEMIOLOGIJA I PREVALENCIJA

Zbog nepostojanja jedinstvenih dijagnostičkih kriterija za procjenu TMP-a, točnu zastupljenost osteoartritisa u populaciji teško je prikazati (38). Istraživanja navode prevalenciju pojave simptoma u rasponu 16 – 59%, dok su klinički znakovi prisutni u 33 – 86% slučajeva. Unatoč tomu, svega mali broj ljudi (3 – 7%) traži pomoć zbog bolova ili disfunkcije temporomandibularnog zgloba. Epidemiološka istraživanja često ne razlikuju artroze od ostalih poremećaja TMZ-a. Ipak, činjenica je da 11% ukupnih poremećaja TMZ-a otpada na simptome osteoartritisa (2, 39). Prevalencija uglavnom raste ovisno o dobi. Klinički simptomi pojavljuju se najčešće u trećem desetljeću života. Artroza je prisutnija u žena što je izraženo u populaciji mlađoj od 50 godina. Radiološki znakovi artrotičnih promjena utvrđeni su u 35 do 90% asimptomatskih čeljusnih zglobova (3). Na obdukcijском materijalu lezije su bile prisutne u 22 do 38 % slučajeva. Neke od studija objavljene 1980-ih pokazale su kako zastupljenost simptoma varira od 16% do 59%, a klinički znakovi između 33% i 86%. U skupini ljudi s temporomandibularnim poremećajima 11% je imalo simptome osteoartritisa (2, 39).

Zbog velike razlike u dijagnozama i nemogućnosti odvajanja pojedinih poremećaja prevalenciju osteoartritisa u populaciji nije moguće točno odrediti (3).

6. DIJAGNOSTIKA

Dijagnostika bilo kojeg poremećaja, pa tako i osteoartritisisa započinje detaljnom anamnezom te sistematičnim kliničkim pregledom koji se temelji na procjeni funkcije žvačnog sustava, odnosno na detaljnoj funkcijskoj analizi (3). Tako prikupljene informacije trebale bi biti potkrijepljene radiološkim nalazom kako bi se isključili ostali mogući uzroci takvog stanja. Konačna dijagnoza može se dodatno potvrditi radiološkim metodama i laboratorijskim pretragama (35). Dijagnoza kasnijih stadija uglavnom je jasna i ne daje mnogo prostora pogreškama. Ako se radi o sistemskom osteoartritisu koji zahvaća više zglobova, osteoartritis TMZ-a relativno je lako dijagnosticirati, međutim ako se pojavljuje samo u TMZ-u, mogu se očekivati problemi i nedoumice pri dijagnostici. Budući da je ponekad teško pronaći poveznicu između znakova i simptoma, laboratorijski nalazi i slikovni prikaz zgloba različitim radiološkim metodama dobrodošla su pomoć pri dijagnostici (2). Termin osteoartritis i osteoartroza ranije su bili često upotrebljavani kao istoznačnice. Peck i sur. (40) predložili su da se degenerativne promjene zgloba podijele na osteoartritis i osteoartrozu koji imaju iste dijagnostičke kriterije s naznakom da osteoartritis obuhvaća pacijente s bolovima u zglobu i ostalim simptomima, dok osteoartrozu definira kao stanje koje obuhvaća degenerativne promjene, ali bez simptoma (41).

6.1. Anamneza

Razlog dolaska, simptomi i znakovi koje navodi sam pacijent te prijašnja problematika vezana uz TMZ od velike su važnosti za kliničara kojeg anamneza može usmjeriti u daljnji tijek kliničkih pretraga. Bol zgloba je najčešći simptom osteoartritisa TMZ-a. Pacijent s osteoartritisom uglavnom navodi unilateralnu bol zgloba koja se pogoršava tijekom kretanja donje čeljusti. Bol je obično trajna, ali se često pogoršava u kasno poslijepodne ili uvečer (4), širi se mekim tkivima oko zahvaćenog zgloba i žvačnih mišića koji često mogu biti u refleksnom spazmu koji se objašnjava Hiltonovim zakonom. Taj ortopedski princip tvrdi da živci koji inerviraju zglob inerviraju i mišiće koji taj zglob pokreću te kožu iznad mišića; smatra se fiziološkim refleksom koji štiti patološki kompromitirani zglob tako da uzrokuje refleksni spazam okolnih mišića i na taj način sprječava daljnja oštećenja zgloba (2). Ostali simptomi koji se ponekad mogu uočiti i dovesti u posrednu vezu s ovim tipom poremećaja su smanjenje funkcije zgloba, ankiloza u kasnijim stadijima te nestabilnost zgloba. Ponekad je moguće uočiti smanjenje vertikalne dimenzije, nastalo kao posljedica okluzijskih promjena uslijed gubitka posteriornih zubi, iako znanstveni dokazi o povezanosti gubitka potporne zone i simptoma TMP-a nisu jednoznačni. Pacijent može reći kako prilikom kretanja čuje krepitacije (zvukove drobljenja). Ako pacijent u trenutku kliničkog pregleda nema simptoma, a postoje radiološki znakovi artroze, važno je zatražiti podatke o pojavi simptoma u prošlosti (2,4).

6.2. Kliničke osobitosti

6.2.1. Klinička analiza

Nakon uzimanja anamneze slijedi klinički pregled kojim bi trebalo utvrditi svako odstupanje od normalne funkcije mastikatornog sustava. Prije ispitivanja mastikatornih struktura kratko se ispituje aktivnost kranijalnih živaca, te se pregledaju oči, uši i vrat. Ako neki od tih nalaza pokazuje poremećaj, pacijenta bi trebalo uputiti odgovarajućem specijalistu. Nakon što se ispituju spomenute strukture, ispituje se mastikatorni aparat. Ispitivanje se sastoji od pregleda mišića, zglobova i naposljetku zuba. Uobičajena metoda za određivanje mišićne osjetljivosti je digitalna palpacija. Rutinsko ispitivanje uključuje palpaciju žvačnih i posteriornih cervikalnih mišića, desni i lijevi mišići se ispituju simultano. Lateralni i medijalni pterigoidni mišić ispituju se metodom funkcijske manipulacije. Osim mišićne, izvor boli i poremećaja prilikom funkcijske analize mogu biti i intrakapsularni poremećaji. Analiziraju se četiri osnovne aktivnosti funkcijske manipulacije i specifične aktivnosti potrebne za diferenciranje intrakapsularne boli: jako otvaranje usta, protrudiranje uz otpor, stiskanje zuba, stiskanje na separator (unilateralno) i protrudiranje uz otpor s unilateralnim separatorom. Pri ograničenom otvaranju usta pomaže testiranje na konačni osjet (engl. *end feel*). Ispituje se i pomak mandibule u stranu. Prilikom otvaranja usta može se vidjeti odstupanje od medijalne linije: devijacija ili defleksija. Diferencijalno dijagnostički važno je isključiti bolesti parotide. Temporomandibularni zglobovi ispituju se na prisutnost znakova i simptoma povezanih s boli i disfunkcijom. Disfunkcija TMZ-a može se pojaviti kao

zvukovi i/ili ograničenja u zglobovima. Temporomandibularni zglob palpira se u mirovanju i dinamičkim kretanjima. Pri pregledu pacijenta s TMP-om potrebno je pažljivo ispitati dentalne strukture. Najvažnija karakteristika za evaluaciju je ortopedska stabilnost između interkuspidacijskog položaja i položaja zgloba, potom se ispituju ostale karakteristike okluzije (položaj centrične relacije, interkuspidacijski položaj, protruzijske kretnje i laterotruzijska kretnja) i parodontološki status zubi (4). Analiza se dalje proširuje postupcima instrumentalne funkcijske analize, koja obuhvaća prijenos modela gornje i donje čeljusti u artikulatork obraznim lukom te analizu modela i okluzijskih odnosa u artikulatorku. Indirektnom okluzijskom analizom može se dobiti detaljniji uvid u postojeće statičke i dinamičke okluzijske odnose te procijeniti prisutnost brusnih faseta koje u nekim slučajevima mogu ukazivati na postojanje parafunkcijskih kretnji. U rijetkim slučajevima indicirano je korištenje aksiografije, metode kojom se bilježe kretnje donje čeljusti i putanje kondila te dokumentiraju položaji i kretnje čeljusnih zglobova (3).

Artrogena temporomandibularna bol zahtijeva primjenu specifičnih dijagnostičkih postupaka zbog varijabilnog kliničkog značaja i biopatološke složenosti nastanka i kliničke manifestacije. Od presudnog je značaja utvrđivanje i analiza kliničkih znakova koja predstavlja standard u početku određivanja dijagnoze artrogenih poremećaja. Pregled se ponekad upotpunjuje određenim specifičnim testovima kao npr. provokacijski test po Krogh-Poulsenu i test rezilijencije po

Gerberu (3,42) koji se uz ostale proširene i standardizirane dijagnostičke postupke koriste u istraživanjima (3).

Prilikom kliničkog pregleda i u znanstvenim istraživanjima danas se preporučuje DC/TMD protokol kojim se mogu identificirati manji i veći poremećaji TMZ-a , a koristi se standardiziranim dijagnostičkim algoritmom koji je razumljiv bilo gdje u svijetu. Prema DC/TMD klasifikacijskom sustavu atralgija se dijagnosticira na temelju podataka o bolovima u području lica, čeljusti i ispred uha u posljednjih mjesec dana. Kliničko ispitivanje zgloba uključuje: palpaciju lateralnog pola ili palpaciju područja oko lateralnog pola kondila te evidentiranje iznosa otvaranja usta, lateralnih kretnji i protruzije. Barem jedan od ovih provokacijskih testova trebao bi kod pacijenta izazivati pojavu boli. Degenerativne bolesti zgloba karakterizira podatak o postojanju zvukova zgloba te klinički nalaz krepitusa otkrivenih palpacijom ili tijekom kretnji donje čeljusti (43).

6.2.2. Klinički znakovi

Ovisno o stupnju uznapredovalosti bolesti u kojem se pacijent prilikom pregleda nalazi, mogu se pojaviti različiti klinički znakovi. Općenito, prirodni tijek osteoartritisa može se podijeliti u tri sporo napredujuća stadija. U inicijalnom stadiju možemo imati zvukove kliktanja i ograničenog otvaranja usta. Srednja faza klinički se očituje kao spontana bol zgloba u mirovanju ili funkciji, ograničeno otvaranje usta i krepitacije, a kao simptom mogu biti prisutne i glavobolje. Kasna faza obilježena je

čestim bolovima u zglobu, osjećajem napetosti, glavoboljama, zaključavanjem čeljusti, ograničenom mogućnosti otvaranja usta i bolnim žvakanjem (35). Ako nema kliničkih znakova i simptoma, bolest je prešla u svoj adaptivni stadij – osteoartrozu (4).

Ograničeno otvaranje usta nastaje zbog bolova u zglobu i/ili spazma mišića. Mekani završni osjećaj je uobičajen, osim ako osteoartritis nije povezan s prednjim pomakom zglobne pločice. U pravilu se mogu osjetiti krepitacije, osobito ako je stanje prisutno već neko vrijeme (4). Krepitacije ili zvukovi drobljenja jedan su od dijagnostičkih kriterija za osteoartritis, a rezultat su direktnog trenja među koštanim površinama. Pojavljuju se prilikom kretanja mandibule, a palpacija je bolja metoda detekcije krepitacija nego što je to auskultacija (44). Ručno opterećenje zgloba i lateralna palpacija kondila povećavaju bol. Radiografske snimke otkrivaju strukturne promjene u subartikularnoj kosti kondila i zglobne jamice. Mora se imati na umu da pacijent može imati simptome u trajanju i do 6 mjeseci prije nego što se demineralizacija kosti može vidjeti radiografski. Prema tome, u ranijim stadijima osteoartritisa radiografske snimke mogu izgledati normalno i ne mogu pomoći u potvrdi dijagnoze (4).

6.3 Radiološke metode dijagnostike

Klinički znakovi i simptomi nisu uvijek najjasniji pokazatelj postojanja degenerativnih promjena u zglobu. Najpouzdanija dijagnostička metoda i ona koja može potvrditi kliničku dijagnozu jest radiološka. Međutim, potrebno je imati na umu da raniji stadiji degenerativnih promjena nisu vidljivi (41). Također, ograničena je povezanost između kliničkih i radioloških nalaza pa tako jako izraženi simptomi mogu biti prisutni bez jasnih promjena na radiološkim snimkama ili velike promjene na snimkama mogu biti popraćene blagim ili nikakvim simptomima (10). Kompjuterizirana tomografija (CT) i *cone-beam* kompjuterizirana tomografija (CBCT) pouzdani su pri pregledu i dijagnozi degenerativnih promjena. Magnetska rezonancija (MR) i panoramski radiografi imaju ograničenu vrijednost u dijagnozi ranih stadija osteoartritisa (41). Danas se koriste i artrografija, invazivna tehnika ubrizgavanja kontrasta u unutarzglobne prostore te popratno snimanje tomografijom; ultrazvuk, odličan za prikaz upalnih procesa u zglobovima i prikaz unutarzglobnih struktura; te artroskopija, odlična metoda dijagnostike hrskavičnih promjena, a koristi se i u terapiji (3).

Osim u svrhu dijagnostike, radiološke snimke mogu poslužiti za praćenje pacijenata nakon što se već ustanovio osteoartritis. Na snimkama se može pratiti tijek remodelacije zglobne hrskavice te utjecaji i rizici diskopatija (3).

6.3.1. Radiografski dijagnostički kriterij

Postoje karakteristični znakovi osteoartritisa koji nam pomažu u radiografskoj dijagnostici (45):

- Osteofit je marginalna hipertrofija sa sklerotičnim granicama i egzofitičnom formacijom koštanog tkiva koja se izdiže s površine.
- Erozijska površina je prekid kontinuiteta korteksa kondila ili zglobne jamice;
- Subkortikalna pseudocista je udubljenje ispod zglobne površine koje se razlikuje od normalne okolne kosti, ona nije prava cista već gubitak trabekulacije.

Od ostalih nalaza možemo uočiti remodelaciju kosti, zaravnjenje zglobnih površina i subkortikalnu sklerozu. Zaravnjenje i subkortikalna skleroza ne mogu biti presudni za dijagnozu s obzirom na to da mogu predstavljati starenje i funkcionalnu remodelaciju, međutim mogu biti prekursori degenerativnih promjena i mogu se pripisati osteoartritičnim promjenama samo ako uz njih vidimo i promjene karakteristične za bolest (9).

Tanaka i sur. (2) gradirali su degenerativne bolesti zgloba ovisno o simptomima, znakovima i slikovnom prikazu na: I. stadij, početna bolest: blage promjene kondila, jamice ili eminencije; II. stadij, usporeni stadij: zaravnjeni kondil/eminencija i III. stadij: velike erozivne promjene (ankiloza, hipertrofija

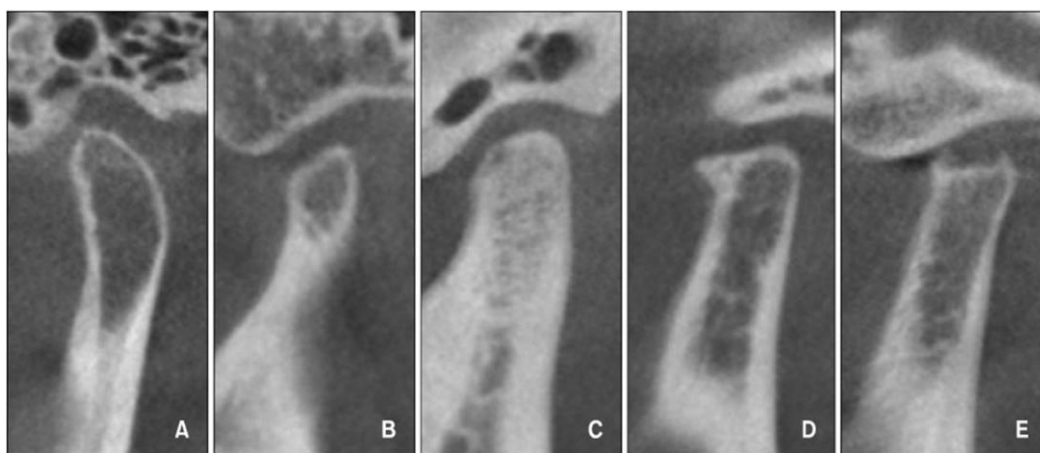
koronoida). Koss i sur. (41) podijelili su na stadije: A (nema promjena u formi), B (deformacija) i C (destrukcija). Kako bi se reducirala subjektivnost u interpretaciji, osmišljena je analiza slikovnog prikaza i gradiranje degenerativnih bolesti koji se mogu primijeniti prilikom korištenja CT, CBCT i MR dijagnostike (46).

- Stupanj 1: ako zglob pokazuje jednu od nabrojanih karakteristika: 1. osteofiti (najveća dužina osteofita je < 2 mm mjerena od očekivanog vrha osteofita do očekivane konture kondila) ili 2. erozija (najveća dimenzija erozije < 2 mm u dužini i širini), samo na jednom dijelu, 3. subkortikalna pseudocista (najveća dimenzija < 2 mm u dužini i širini), samo jedna vidljiva pseudocista.
- Stupanj 2: ako zglob pokazuje: osteofiti, erozija i subkortikalna pseudocista u promjeru su ≥ 2 mm, može postojati više erozija i cista.

Slijede se dva principa određivanja stupnja bolesti:

- Najviše uznapredovala vidljiva promjena bit će uzeta kao predložak za dijagnozu, najviše uznapredovala promjena trebala bi biti vidljiva na snimkama dobivenim dvodimenzionalnim radiografskim tehnikama snimanja.
- Stanje u kojem se cista i erozija nastavljaju jedna na drugu naziva se erozija (41).

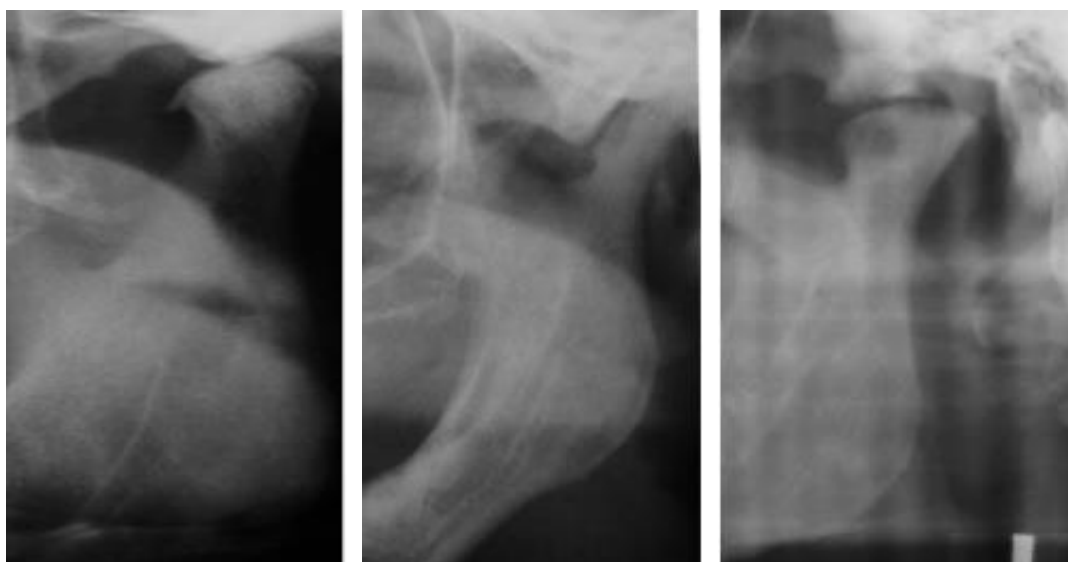Koštane karakteristike tipične za osteoartritis mogu se najbolje prikazati pomoću CBCT tehnologije radiološkog snimanja. Na snimkama možemo uočiti razliku između normalnog kondila i kondila s destrukcijom koju prate vidljive promjene kao što su zaravnjenje, skleroza, osteofiti i erozija (Slika 1).



Slika 1. Prikaz kondilarnih promjena na CBCT-u (A, normalan kondil; B, zaravnjenje; C, skleroza; D, ostofit; E, erozija). Preuzeto iz: (47)

6.3.2. Konvencionalna radiološka dijagnostika

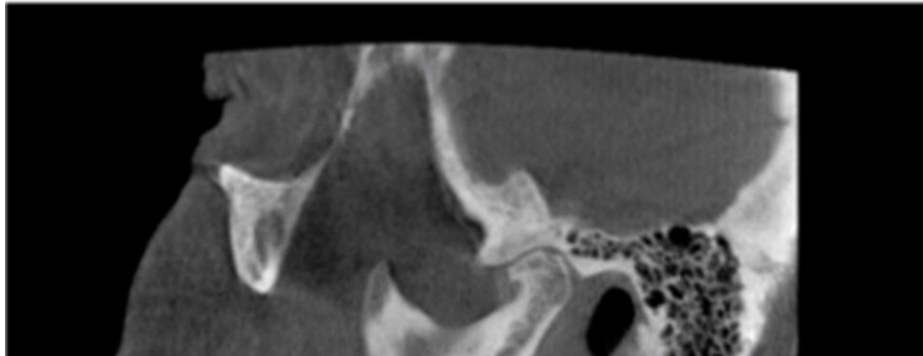
Klasična radiološka dijagnostika prikazuje isključivo tvrda tkiva (3), a prikazi su dvodimenzionalni (10). Na prikazima panoramskih snimaka kao što je ortopantomogram moguća je analiza i okolnih struktura, a kod osteoartritisa možemo vidjeti karakteristično zaravnjenje površina (Slika 2). Može se snimiti funkcijski ortopantomogram koji omogućuje prikaz pri zatvorenim i otvorenim ustima. Za prikaz zglobova razvijene su rendgenske tehnike kao što su transverzalna slika po Parri (danas od male kliničke važnosti) te transkranijalna kosa snimka po Schülleru. Zbog superponiranja struktura i dijelova baze lubanje, potrebno je individualno određivanje kuta snimanja (3).



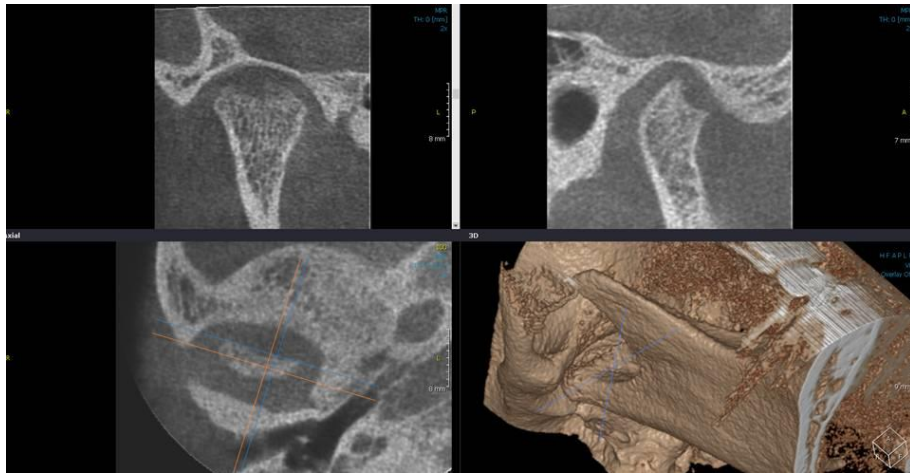
Slika 2. Ortopantomogram tri različita slučaja osteoartritisa TMZ-a. Preuzeto iz: (34)

6.3.3. Kompjuterizirana tomografija i cone-beam CT

CT i CBCT trodimenzionalne su metode snimanja TMZ-a. Omogućili su bolju evaluaciju zglobne morfologije i promjena koje se na njemu događaju. Prema tome, tomogrami igraju veliku ulogu u dijagnostici osteoartritisa (1, 10, 41). CT ima prednost pred MR-om jer bolje prikazuje karakteristične koštane promjene degenerativnih bolesti zgloba. CBCT superiornija je metoda u odnosu na druge jer dobro prikazuje koštanu morfologiju kondila i dobro može detektirati erozije i ostale promjene prisutne u osteoartritisu, a radijacija je manja u odnosu na CT (Slika 3). Također, CBCT je posebno konstruiran za potrebe dentalne medicine. Kako CT i MR imaju brojne nedostatke (visoka cijena, veća izloženost radijaciji u slučaju CT-a, mogućnost slikanja samo u specijaliziranim ustanovama), CBCT se nametnuo kao poželjnija, prihvatljivija, dostupnija metoda i može se reći da predstavlja zlatni standard u dijagnostici osteoartritisa (48, 49). Studije na suhim ljudskim lubanjama pokazale su kako nema značajne razlike u prikazivanju promjena na koštanoj površini između CBCT-a i CT-a (50). Osjetljivost i točnost CBCT-a ovisi o veličini koštanog defekta, pa je tako vrlo male promjene (manje od 2 mm) vrlo teško uočiti (9). Novije metode snimanja daju nam mogućnosti 3D rekonstrukcije (Slika 4) te na taj način još više olakšavaju dijagnostiku (49). Prilikom gradacije bolesti, koriste se kriteriji navedeni pod naslovom 6.3.1.



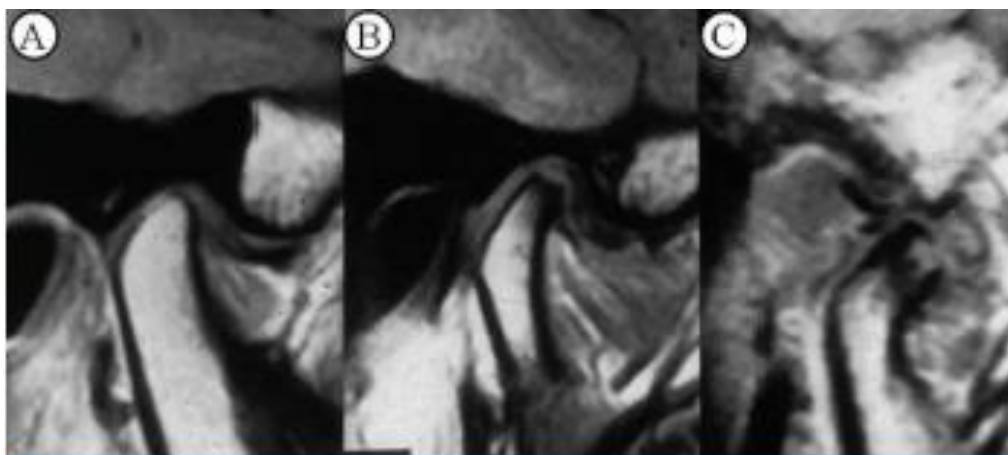
*Slika 3. CBCT snimka zgloba s osteoartritisom (žena, 68 godina).
Preuzeto iz: (9)*



*Slika 4. CBCT snimka zgloba i 3D rekonstrukcija. Ljubaznošću prof.
dr. sc. Ive Alajbeg.*

6.3.4. Magnetska rezonancija (MR)

Prednosti MR-a nad ostalim metodama jesu neinvazivni pristup, nema radijacije te je moguće prikazati zglobnu pločicu, bilaminarne zglobne zone, pripadajuće mišiće i ostale meke strukture čeljusnog zgloba (Slika 5). Prikazuje slojeve u parasagitalnoj i koronarnoj ravnini. Standardno snimanje je pri zatvorenim (habitualna okluzija) i maksimalno otvorenim ustima. Veliki značaj ima u dijagnostici artrogenih poremećaja koji su uzrokovani prednjim pomakom zglobne pločice (3). Jedna od studija je dokazala kako MR kao samostalna metoda nije dovoljna za dijagnostiku osteoartritisa već ju je potrebno kombinirati sa standardnim kliničkim pregledom, a prema nekim autorima i s mogućnostima dijagnostike artroskopijom (51).



Slika 5. Osteoartritične promjene na MR-u (A, normalna kortikalna kost bez erozije; B, umjerena lokalizirana erozija; C, uznapredovala erozija). Preuzeto iz: (51)

Uz pomoć snimki dobivenih MR-om Undt i sur. predstavili su tehniku izrade stereolitografskih modela i tako omogućili trodimenzionalni prikaz zglobne pločice *in vivo* u odnosu na tvrda i meka tkiva zgloba (52).

7. TERAPIJSKI POSTUPCI

Sinovijalni zglobovi smatraju se prilagodljivima i cilj terapije je simptomatski stadij bolesti vratiti u asimptomatski adaptivni stadij. Slijed terapije trebali bi diktirati simptomi i klinički znakovi te smetnje zbog kojih se pacijent primarno javio. Važno je imati na umu kako je naša zadaća pomoći i olakšati tegobe, a ne tretirati radiološki nalaz. Stoga terapija treba obuhvatiti rehabilitaciju obrambenog mehanizma zgloba uspostavljanjem adekvatne prokrvljenosti i pokretljivosti zgloba. Dobrom dijagnostikom kliničar bi trebao pokušati otkriti dominantni rizični čimbenik i isti pokušati ukloniti ili smanjiti njegov utjecaj na TMZ. Važno je osigurati kontrolu boli i upale (10).

Terapija osteoartritisa može se podijeliti na neinvazivnu i invazivnu. Invazivnu terapiju možemo još podijeliti na minimalno invazivnu i kiruršku (10). Odluku o invazivnoj terapiji trebalo bi temeljiti na prethodnim pokušajima liječenja neinvazivnim tehnikama, mandibularnoj formi i funkciji te utjecaju bolesti na pacijentovu kvalitetu života (53). Tek kada one ne uspiju, može se razmišljati o invazivnoj terapiji osteoartritisa. Ranije se naime smatralo da okluzijske nepravilnosti mogu biti uzrokom pomaka zglobne pločice i drugih poremećaja čeljusnog zgloba, te se posljedično terapija TMP-a često temeljila na ireverzibilnim stomatološkim i kirurškim zahvatima kojima su se nastojale ispraviti te nepravilnosti. Danas se zna da uzrok TMP-a ostaje uglavnom nepoznat. Posljedično ireverzibilni terapijski zahvati ne mogu dovesti do izlječenja. Stoga bi ciljevi terapije trebali bi

biti: I. smanjenje boli u zglobu, oticanja i refleksnog spazma mišića; II. povećanje zglobne funkcije; III. prevencija daljnjeg oštećenja zgloba i IV. prevencija ograničenosti povezane s bolešću (2).

7.1. Neinvazivna terapija osteoartritisa

Neinvazivna terapija uključuje edukaciju pacijenata o stanju u bolesti, obuhvaća medikaciju i kontrolu rizičnih faktora koji dovode do preopterećenja zgloba. Mogu se izraditi okluzijske udlage (2), a pacijentu od velike koristi može biti i fizikalna terapija (54).

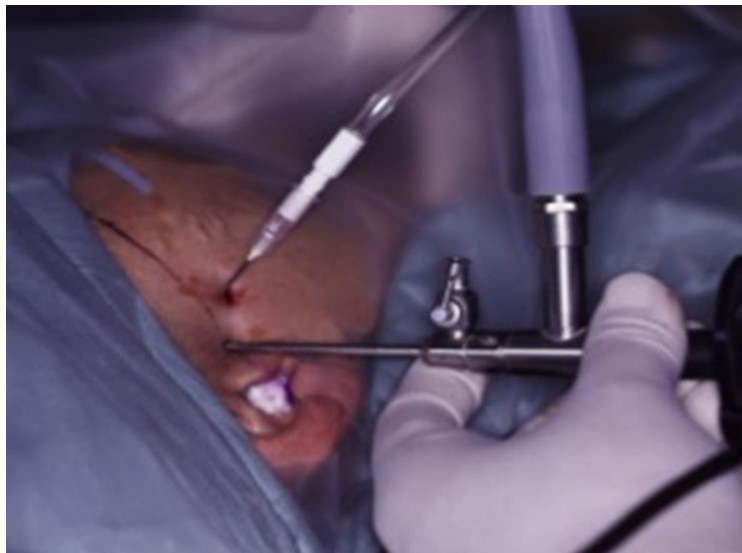
Udlage su najčešće korištena sredstva za rasterećenje zgloba. Smanjuju mišićnu aktivnost te štite zglob od nepogodnih navika kao što je bruksizam. Upotrebom udlaga bolnost se smanjila, međutim nije potvrđeno da djeluju bolje od drugih metoda već samo privremeno umanjuje napetost i bol (2). Farmakološka potporna terapija najčešće podrazumijeva nesteroidne antireumatike (npr. ibuprofen) koji djeluju protuupalno i analgetski, te miorelaksanse. Važno je pacijenta uputiti kako adekvatno koristiti lijekove. Fizikalna terapija temelji se na terapeutskim vježbama kojima je cilj opustiti mišiće i održavati raspon otvaranja usta na razini koja je adekvatna za normalnu kvalitetu života. Mogu se koristiti ultrazvuk, elektrogalvanizacijska stimulacija i različite tehnike masaža koje prvenstveno djeluju na mišiće i olakšavaju simptome (2). Veoma je važno pacijentu osvijestiti nužnost rasterećenja TMZ-a, educirati ga kako se hraniti (meka hrana), podučiti

vježbama koje, tijekom dana, može samostalno prakticirati (10). Dugotrajna kronična bol zahtijeva i psihoterapiju (3).

7.2. Invazivna terapija osteoartritisa

Invazivnu terapiju osteoartritisa možemo podijeliti na minimalno invazivnu i kiruršku. Minimalno invazivne tehnike koje se koriste su injekcije lokalnih anestetika i kortikosteroida, koji se zbog svojih nuspojava danas gotovo i ne koriste, te viskosuplementacija koja kao metoda sve više dobiva na popularnosti, a podrazumijeva aplikaciju hijaluronske kiseline u zglob. Viskosuplementacija efektivna je i kod primarnog i sekundarnog osteoartritisa, a posjeduje analgetska i protuupalna, anabolička i zaštitna svojstva (55). Artrocenteza (uklanjanje upalnog eksudata) u kombinaciji s injekcijama hijaluronske kiseline može biti korisna za uklanjanje boli. Kirurška terapija igra malu, ali važnu ulogu kod pacijenata s temporomandibularnim poremećajima (35). Otprilike 5% pacijenata odluči se za kiruršku terapiju (56). Indikacije za kiruršku terapiju su bol i ograničeno otvaranja usta koje utječe na pacijentovu kvalitetu života te prethodno neuspjele manje invazivne terapije. Pod kiruršku terapiju možemo svrstati artrotomiju (kirurška repozicija zglobne pločice), artroskopiju, osteotomiju, diskektomiju, kondilektomiju te ugradnju implantata zglobne pločice (3, 10). Otvorena kirurgija ireverzibilna je i invazivna. Artroskopija (Slika 6) je dijagnostičko-terapijska metoda koja prikazuje unutarzglobne patološke promjene s mogućnošću njihova istovremena uklanjanja (3).

Novija istraživanja bave se tkivnim inženjerstvom i biomaterijalima koji će moći nadoknaditi strukture zgloba (2).



Slika 6. Postavljanje instrumenata za dijagnostičku artroskopiju. Preuzeto iz: (56)

8. RASPRAVA

Osteoartritis je stanje koje se u značajnom broju slučajeva previdi. Činjenica je da dio populacije sa simptomima TMP-a nikada ne zatraži pomoć (38). Ako pacijent i zatraži pomoć, simptomi se često mogu zamijeniti s drugim stanjima i patologijama TMZ-a ili se pak radi o asimptomatskom obliku koji ostane neprepoznat.

Osteoartritis i osteoartroza u prošlosti su se rjeđe dijagnosticirale zbog ograničenih mogućnosti prikazivanja promjena konvencionalnim radiografskim tehnikama. Danas postoji velik broj dijagnostičkih mogućnosti. Dostupnost pojedinih metoda, međutim, ograničena je i ne primjenjuje se u svakodnevnoj stomatološkoj praksi. Kao zlatni standard dijagnoze osteoartritisa većina literature navodi CT i CBCT tehnologije (9, 35, 49). Yura i sur. kao zlatni standard dijagnostike promjena na hrskavici navode artroskopiju (51). S obzirom na to da CT zrači više nego CBCT, a artroskopija je invazivna metoda, CBCT se smatra prihvatljivijom metodom. Mogućnosti dijagnostike koštanih promjena CBCT-om bolje su u usporedbi s konvencionalnim metodama i MR-om. Magnetska rezonancija smatra se manje prihvatljivom za vizualizaciju karakterističnih koštanih promjena osteoartritisa, ali je najbolja metoda za prikaz dislokacije diska (3, 35). Mogućnosti 3D vizualizacije zgloba najnovijim tehnikama koje zahtijevaju veliku preciznost snimanja su impresivne, a spominju se u osvrtima na CT i MR tehnologije (49). Kako je dostupnost adekvatnih radioloških dijagnostičkih tehnika ograničena, a cijena visoka, kliničaru je važno da znanjem o simptomima i znakovima te služeći se tehnikama

koje su datom trenu dostupne može dijagnosticirati osteoartritis ili ga barem razmatrati kao jednu od potencijalnih diferencijalnih dijagnoza. Prilikom analize slikovnih prikaza dobivenih CT-om, CBCT-om i MR-om potrebno je znati kako prilikom nalaza subkortikalne skleroze ne možemo odmah zaključiti da se radi o osteoartritisu zbog toga što ista može biti i posljedica starenja ili funkcionalne remodelacije zgloba. Kod takvog nalaza trebalo bi pronaći i karakteristične znakove (osteofite, eroziju i subkortikalne pseudociste) kako bi se moglo govoriti o osteoartritisu (9).

Zanimljivo je kako se u većini izvora osteoartritis objašnjava kao artritis neupalne etiologije, dok novija istraživanja govore kako je to upalno stanje koje zahvaća sve komponente zgloba (58, 59, 60).

Može se primijetiti kako su različiti autori došli do različitih zaključaka ovisno o utjecaju gubitka potporne zone na TMP-e, stoga se može reći kako gubitak potporne zone nije jasno definiran kao uzročni čimbenik osteoartritisa.

Terapija osteoartritisa bazira se na olakšavanju simptoma i pokušajima pretvaranja aktivnog stanja bolesti u inaktivni. U literaturi (2, 10, 35) se slažu kako kirurškim, invazivnim tehnikama moraju prethoditi pokušaji smirivanja osteoartritisa neinvazivnim metodama. Kirurške metode razmatraju se tek ako se neinvazivnim metodama nikako ne uspije postići olakšanje simptoma, a i tada u dogovoru s pacijentom. Većina pacijenata sa simptomima dobro reagira na neinvazivne tehnike; u oko 70% slučajeva pacijenti, koji ne odgovaraju na minimalno invazivnu terapiju, dobro reagiraju na artroskopiju (10).

Etologija bolesti spominje utjecaj genetike pa se tako određena istraživanja bave prevencijom bolesti kroz otkrivanje rizične skupine pacijenata. Wadhwa i Kapila u svom osvrtu na nove tehnologije u dijagnostici temporomandibularnih bolesti spominju prevenciju bolesti određujući sistemne i lokalne biomarkere iz sinovijalne tekućine, uzoraka tkiva, seruma, plazme ili urina te genotipizaciju kako bi otkrili postojanje genetske predispozicije za razvoj osteoartritisa (49).

9. ZAKLJUČAK

- Osteoartritis je degenerativni poremećaj TMZ-a, a obilježava ga promjena morfologije zgloba te ispadi funkcije.
- Osteoartritis se razvija postupno i u značajnom broju slučajeva može biti potpuno asimptomatski.
- Unatoč postojanju različitih teorija nastanka, etiologija osteoartritisa nije u potpunosti razjašnjena. Uloga u nastanku i napredovanju bolesti pripisuje se različitim lokalnim i sistemnim rizičnim čimbenicima.
- Zbog niske specifičnosti simptoma i kliničkih znakova te značajnog dijela populacije koja ne traži liječničku pomoć za temporomandibularne poremećaje, epidemiološka istraživanja ne pokazuju stvarnu sliku zastupljenosti osteoartritisa.
- Prisutnost degenerativnih promjena bez prisutnosti simptoma naziva se osteoartroza.
- Simptomi i znakovi osteoartritisa uglavnom nisu specifični, osim ako se pojavljuju karakteristični zvukovi drobljenja – krepitacije.

- DC/TMD klasifikacijski sustav pomaže u dijagnostičkom identificiranju simptoma i znakova karakterističnih za pojedine promjene TMZ-a, i danas je jedan od najčešće korištenih protokola u dijagnostici TMP-a.
- Kako anamneza i klinička dijagnostika nisu uvijek karakteristični, važno je nalaze upotpuniti adekvatnim tehnikama radiografskog snimanja zgloba. Mogu se koristiti konvencionalne metode, tomografija i MR. Izbor tehnike ovisi od kliničara do kliničara, a uglavnom se temelji na cijeni i dostupnosti. Najbolji prikaz osteoartritičnih promjena danas daju CT i CBCT, a ako se želi dokazati pomak diska kao uzrok osteoartritisa, preporučuje se upotreba MR-a.
- Kako bi se potvrdila dijagnoza osteoartritisa, potrebno je radiološkim metodama dokazati postojanje karakterističnih promjena: osteofita, erozije i subkortikalne pseudociste.
- Subkortikalna skleroza ne može samostalno potvrditi dijagnozu. Može se pripisati osteoartritisu samo ako postoje za njega karakteristične promjene.
- MR kao samostalna tehnika nije dovoljna za dijagnostiku osteoartritisa. Ako se koristi, preporučuje se kombinacija s kliničkim pregledom.
- Terapija osteoartritisa obuhvaća neinvazivne i invazivne metode. Najprihvatljivija tehnika je ona koja će postići najbolje rezultate uz što manje

invazivan pristup. Cilj terapije je ukloniti simptome, zaustaviti napredovanje bolesti te olakšati pacijentovu svakodnevnicu.

10. SAŽETAK

Osteoartritis i osteoartroza ubrajaju se u degenerativne promjene TMZ-a. Promjene u TMZ-u mogu potaknuti različiti sistemni i lokalni čimbenici. Funkcija TMZ-a ostat će uredna dokle god nije ugrožen adaptivni kapacitet zgloba. Ako zglob nije u mogućnosti kompenzirati promjene, dolazi do pojave simptoma kao što su bol i/ili ograničenja u opsegu kretanja. Etiologija i patogeneza do danas nisu u potpunosti razjašnjene, a kao jedan od mogućih uzroka navodi se povećano opterećenje zglobnih površina uslijed kojih dolazi do remodelacije. Dugotrajnim djelovanjem opterećenja zglobna površina postaje razmekšana (hondromalacija) i počinje se resorbirati subartikularna kost. Osteoartritis se može podijeliti na početni i uznapredovali stadij, a u konačnici se pojavljuju radiografski vidljive promjene koje ne odražavaju uvijek točan stadij bolesti: osteofiti, erozije i subkortikalna cista. Ako je bolest dosegla adaptivni stadij bez simptoma, naziva se osteoartroza. Dijagnostika osteoartritisa podrazumijeva uzimanje anamneze i detaljan pregled struktura kao i funkcije zgloba, te radiografsku dijagnostiku. Radiografske snimke potvrđuju dijagnozu, a koriste se tradicionalne tehnike snimanja, CT, CBCT, MR i ultrazvuk. CT i CBCT metode su izbora ako se žele prikazati koštane promjene, a MR ako želimo prikazati pomak zglobne pločice. Kao metodu terapije najbolje bi bilo izabrati onu najmanje invazivnu, a kojom se može postići ublažavanje simptoma i poboljšanje kvalitete pacijentova života.

11. SUMMARY " Diagnosis of the Temporomandibular Joint Osteoarthritis "

Osteoarthritis and osteoarthrosis are considered to be degenerative temporomandibular joint (TMJ) diseases. Various systemic and local risk factors contribute to the initiation of injury to the components of the joint. TMJ function will remain normal as long as its adaptive capacity is not compromised. The failure of the TMJ to adjust may cause symptoms such as pain and/or limitation. The etiology and pathogenesis of TMJ osteoarthritis have not yet been fully clarified. One of the possible causes may be joint overload which can lead to remodeling of the TMJ. Prolonged overload of the TMJ may cause chondromalacia and subcortical bone resorption. Osteoarthritis can be divided into early, initiation phase and progressive phase; ultimately it leads to the appearance of cardinal radiographic features: osteophyte, surface erosion and subcortical pseudocyst; changes do not necessarily reflect the exact stage of the disease. If the disease has reached the adaptive stage without symptoms it is called osteoarthrosis. The diagnosis of osteoarthritis involves questions about the patient's medical history and a detailed clinical examination of the structure and function of the joint. It is important to extend the diagnosis with adequate radiographic imaging which can confirm osteoarthritic changes of the TMJ. The following radiographic techniques are used: conventional radiography, CT, CBCT, MRI and ultrasound. CT and CBCT are reliable methods of diagnosing bone changes and MRI is better for disc displacement. The best treatment would be one that is the least invasive but relieves symptoms and improves the patient's quality of life.

12. LITERATURA

1. Hegde S, Praveen BN, Shetty SR. Morphological and Radiological Variations of Mandibular Condyles in Health and Diseases: A Systematic Review. *Dentistry*. 2013; 3:154.
2. Tanaka E, Detamore MS, Mercuri LG. Degenerative disorders of the temporomandibular joint: etiology, diagnosis, and treatment. *J Dent Res*. 2008; 87: 296-307.
3. Badel T. Temporomandibularni poremećaji i stomatološka protetika, Zagreb: Medicinska naklada, 2007.
4. Okeson J. Temporomandibularni poremećaji i okluzija, 5. izdanje. Zagreb: Medicinska naklada; 2008.
5. Resnick D. Common disorders of synovium-lined joints: pathogenesis, imaging abnormalities, and complications. *AJR Am J Roentgenol*. 1988; 151: 1079–93.
6. Berenbaum F. Osteoarthritis as an inflammatory disease (osteoarthritis is not osteoarthrosis!). *Osteoarthritis Cartilage*. 2013; 21: 16 –21.
7. Wenham CY, Conaghan PG. New horizons in osteoarthritis. *Age Ageing*. 2013; 42: 272–8.
8. Felson DT. Osteoarthritis: priorities for osteoarthritis research: much to be done. *Nat Rev Rheumatol*. 2014; 10: 447–8.

9. Larheim TA, Abrahamsson A-K, Kristensen, Arvidsson LZ. Temporomandibular joint diagnostics using CBCT. *Dentomaxillofac Radiol.* 2015; 44 : 20140235.
10. Manfredini D. *Current Concepts on Temporomandibular Disorders*, Quintessence publishing Co, Inc. 2010.
11. Gallo LM, Chiaravalloti G, Iwasaki LR, Nickel JC, Palla S. Mechanical work during stress-field translation in the human TMJ. *J Dent Res.* 2006; 85:1006-10.
12. Nickel JC, Iwasaki LR, Feely DE, Stormberg KD, Beatty MW. The effect of disc thickness and trauma on disc surface friction in the porcine temporomandibular joint. *Arch Oral Biol.* 2001;46:155-62.
13. Witter DJ, De Haan AF, Käyser AF, Van Rossum GM. A 6-year follow-up study of oral function in shortened dental arches. Part II: Craniomandibular dysfunction and oral comfort. *J Oral Rehabil.* 1994;21:353-66.
14. Seedorf H, Seetzen F, Scholz A, Sadat-Khonsari MR, Kirsch I, Jüde HD. Impact of posterior occlusal support on the condylar position. *J Oral Rehabil.* 2004;31:759-63.
15. Lundeen TF, Scruggs RR, McKinney MW, Levitt SR. TMD symptomology among denture patients. *J Craniomandib Disord.* 1990;4:40-6.
16. Yun PY, Kim YK. The role of facial trauma as a possible etiologic factor in temporomandibular joint disorder. *J Oral Maxillofac Surg.* 2005; 63:1576-83.
17. Bucholtz MR. TMJ and whiplash. *J Am Dent Assoc.* 2007; 138:1422.

18. Abramson SB, Attur M, Yazici Y. Prospects for disease modification in osteoarthritis. *Nat Clin Pract Rheumatol.* 2006; 2:304-12.
19. Holmes MW, Bayliss MT, Muir H. Hyaluronic acid in human articular cartilage. Age-related changes in content and size. *Biochem J.* 1988; 250:435-41.
20. Haskin CL, Milam SB, Cameron IL. Pathogenesis of degenerative joint disease in human temporomandibular joint. *Crit Rev Oral Biol Med.* 1995; 6: 248-77.
21. Agerberg G, Inkapool I. *Craniomandib Disord.* 1990;4: 154-64.
22. LeResche L, Saunders K, Von Korff MR, Barlow W, Dworkin SF. Use of exogenous hormones and risk of temporomandibular disorder pain. *Pain.* 1997;69:153-60.
23. Milam SB. Pathogenesis of degenerative temporomandibular joint arthritides. *Odontology.* 2005; 93:7-15.
24. Jiang LS, Zhang ZM, Jiang SD, Chen WH, Dai LY. Differential bone metabolism between postmenopausal women with osteoarthritis and osteoporosis. *J Bone Miner Res.* 2008; 23:475-83.
25. Spector TD, MacGregor AJ. Risk factors for osteoarthritis: genetics. *Osteoarthritis Cartilage.* 2004; 12(Suppl A):S39-44.
26. Žmire J. Debjina i metabolička inzulinska rezistencija. *Medicus* 2004;2: 27-35.
27. Gabay O, Hall DJ, Berenbaum F, Henrotin Y, Sanchez C. Osteoarthritis and obesity: experimental models. *Joint Bone Spine.* 2008; 75:675-79.

28. Pufe T, Kurz B, Petersen W, Varoga D, Mentlein R, Kulow S et al. The influence of biomechanical parameters on the expression of VEGF and endostatin in the bone and joint system. *Ann Anat* 2005;187:461-72.
29. Wilkes C. Internal derangement of the TMJ. *Arch Otolaryngol Head Neck Surg.* 1989;115:469.
30. Tanaka E, Detamore MS, Tanimoto K, Kawai N. Lubrication of the temporomandibular joint. *Ann Biomed Eng* 2008; 36:14-29
31. Zarb GA, Carlsson GE. Temporomandibular disorders: osteoarthritis. *J Orofac Pain.* 1999;13: 295-306.
32. Mow VC, Ateshian GA. Lubrication and wear of diarthroidal joints In: Mow VC, Hayes WC (eds). *Basic Orthopaedic Biomechanics.* Philadelphia, PA: Lippincott-Raven, 1997:275-315.
33. de Bont LG, Stegenga B. Patology of temporomandibular joint internal derangement and osteoarthrosis. *Int J Oral Maxillofac Surg.* 1993; 22: 71-4.
34. Manfredini D, Favero L, Gregorini G, Cocilovo F, Guarda-Nardini L Natural course of temporomandibular disorders with low pain-related impairment: a 2-to-3-year follow-up study. *J Oral Rehabil.* 2013; 40:436-42.
35. Kalladka M, Quek S, Heir G, Eliav E, Mupparapu M, Viswanath A. Temporomandibular Joint Osteoarthritis: Diagnosis and Long-Term Conservative Management: A Topic Review. *J Indian Prosthodont Soc.* 2014;14:6-15.

36. Badel T, Marotti M., Krapac L, Keros J, Krolo I. Osteoarthritis temporomandibularnog zgloba-klinička i radiološka dijagnostika. Reumatizam 2007; 54: 99-100.
37. Stegenga B, de Bont LG, Boering G, van Willigen JD. Tissue responses to degenerative changes in the temporomandibular joint: a review. J Oral Maxillofac Surg. 1991; 49:1079–88.
38. Carlsson GE. Epidemiology and treatment need for temporomandibular disorders. J Orofac Pain. 1999; 13: 232-7.
39. Mejersjö C, Hollender L. TMJ pain and dysfunction: relation between clinical and radiographic findings in the short and long term. Scand J Dent Res. 1984; 92: 241-8.
40. Peck CC, Goulet JP, Lobbezoo F et al. Expanding the taxonomy of the diagnostic criteria for temporomandibular disorders. J Oral Rehabil. 2014;41:2-23.
41. Ahmad M, Schiffman EL. Temporomandibular Joint Disorders and Orofacial pain. Oral Radiology: Dent Clin N Am. 2016;60: 105-24.
42. Groot Landeweer G, Bumann A. Die funktionelle Betrachtung des Kau-systems als Grundlage der manuellen Funktionsanalyse I. Theoretische Ausführungen zur Basisuntersuchung. Z Stomatol. 1991; 88:473-83.
43. Schiffman E, Ohrbach R, Truelove E, Look J, Anderson G, Goulet JP, List T, Svensson P, Gonzalez Y, Lobbezoo F, Michelotti A, Brooks SL, Ceusters W, Drangsholt M, Ettlin D, Gaul C, Goldberg LJ, Haythornthwaite JA, Hollender L, Jensen R, John MT, De Laat A, de Leeuw R, Maixner W, van der Meulen

- M, Murray GM, Nixdorf DR, Palla S, Peterson A, Pionchon P, Smith B, Visscher CM, Zakrzewska J, Dworkin SF. Diagnostic Criteria for Temporomandibular Disorders (DC/TMD) for Clinical Research Applications: Recommendations of the International RDC/TMD Consortium Network and Orofacial pain Special Interest Group. Quintessence publishing Co, INC. 2014;28:6-27.
44. Poveda-Roda R, Diaz-Fernandez JM, Hernandez-Bazan S, Jimenez-Soriano Y, Margaix M, Sarrion G. A review of temporomandibular joint disease (TMJD). Part II: Clinical and Radiological semiology. Morbidity processes. Med Oral Patol Cir Bucal. 2008; 13: E102-9.
45. Plesh O, Adams SH, Gansky SA. Temporomandibular joint and muscle disorder-type pain and comorbid pains in a national US sample. J Orofac Pain. 2011;25: 190-8.
46. Ahmad M, Hollender L, Anderson Q, et al. Research diagnostic criteria for temporomandibular disorders (RDC/TMD): development of image analysis criteria and examiner reliability for image analysis. Oral Surg Oral Med Oral Pathol Oral Radiol Endod. 2009; 107:844-60.
47. Lee DY, Kim YJ, Song YH, Lee NH, Lim YK, Kang ST, Ahn SJ. Comparison of bony changes between panoramic radiograph and cone beam computed tomographic images in patients with temporomandibular joint disorders. Korean J Orthod. 2010;40:364-72.
48. Gomes LR, Gomes M, Jung B, Paniagua B, Ruellas AC, Goncalves JR, Styner MA, Wolford L, Cevidanes L. Diagnostic index of 3D osteoarthritic

- changes in TMJ condylar morphology. Proc SPIE Int Soc Eng. 2015; 9414
doi:10.1117/12.2082226.
49. Wadhwa S, Kapila S. TMJ Disorders: Future Inovations in Diagnostics and Therapeutics. J Dent Educ. 2008; 72: 930-47.
50. Honda K, Larheim TA, Maruhashi K, Matsumoto K, Iwai K. Osseous abnormalities of the mandibular condyle: diagnostic reliability of cone beam computed tomography compared with helical coputed tomography based on an autopsy material. Dentomaxillofac Radiol. 2006; 35:152-7.
51. Yura S, Harada S, Kobayashi K. Diagnostic Accuracy on Magnetic Resonance Imaging for the Diagnosis of Osteoarthritis of the Temporomandibular Joint. J Clin Diagn Res. 2015;9:ZC95-7.
52. Und G, Wild K, Reuther G, Ewers R. MRI-based stereolithographic modelsof the temporomandibular joint: technical innovation. J Craniomaxillofac Surg. 2000;28:258-63.
53. Mercuri LG. Re: Dimitroulis, G. The role of surgery in the management of disorders of the temporomandibular joint: a critical review of the literature. Part 2. Int J Oral Maxillofac Surg 2005; 34: 231-237. Int J Oral Maxillofac Surg. 2006;35:284-6.
54. Nitzan DW. Intraarticular pressure in the functioning human temporomandibular joint and its alteration by uniform elevation of the occlusal plane. J Oral Maxillofac Surg. 1994; 52: 671-9, discussion 679-80.
55. Święchowicz S, Ostałowska A, Kasperczyk A, Nowak D, Birkner E, Kasperczyk S. Evaluation of hyaluronic acid intraarticular injections in the

- treatment of primary and secondary osteoarthritis of the knee. *Pol Orthop Traumatol.* 2012; 22:105–9.
56. Dimitroulis G. The role of surgery in the management of disorders of the temporomandibular joint: a critical review of the literature. Part 2. *Int J Oral Maxillofac Surg.* 2005; 34:231-7.
57. Murakami K. Rationale of arthroscopic surgery of the temporomandibular joint. *J of Oral Biol and Craniofac Res.* 2013;3 :126-134.
58. Berenbaum F. Osteoarthritis as an inflammatory disease (osteoarthritis is not osteoarthrosis!). *Osteoarthritis Cartilage.* 2013;21:16–21. doi:10.1016/j.joca.2012.11.012.
59. Wenham CY, Conaghan PG. New horizons in osteoarthritis. *Age Ageing.* 2013; 42: 272–8. doi: 10.1093/ageing/aft043.
60. Felson DT. Osteoarthritis: priorities for osteoarthritis research: much to be done. *Nat Rev Rheumatol.* 2014; 10: 447–8. doi: 10.1038/nrrheum.2014.76.

13. ŽIVOTOPIS

Ema Vrbanović rođena je 1. rujna 1991. godine u Zagrebu. Nakon završene Osnovne škole Lučko, 2006. godine upisuje 1. gimnaziju u Zagrebu. U akademskoj godini 2010./2011. upisuje Stomatološki fakultet u Zagrebu na kojem je zadnji semestar odslušala 2016. godine.

Tijekom studija (listopad 2014.) u sklopu EVP programa Europske dentalne studentske udruge (EDSA) posjećuje Academisch Centrum Tandheelkunde Amsterdam (ACTA) u Amsterdamu.