

Implantoprotetska terapija djelomične bezubosti nakon orognatsko kirurškog zahvata

Zaharija, Eleonora

Professional thesis / Završni specijalistički

2022

Degree Grantor / Ustanova koja je dodijelila akademski / stručni stupanj: **University of Zagreb, School of Dental Medicine / Sveučilište u Zagrebu, Stomatološki fakultet**

Permanent link / Trajna poveznica: <https://um.nsk.hr/um:nbn:hr:127:066977>

Rights / Prava: [Attribution-NonCommercial 4.0 International/Imenovanje-Nekomercijalno 4.0 međunarodna](#)

Download date / Datum preuzimanja: **2025-02-15**



Repository / Repozitorij:

[University of Zagreb School of Dental Medicine Repository](#)





Sveučilište u Zagrebu

Stomatološki fakultet

Eleonora Zaharija

**IMPLANTOPROTETSKA TERAPIJA
DJELOMIČNE BEZUBOSTI NAKON
ORTOGNATSKO KIRURŠKOG
ZAHVATA**

POSLIJEDIPLOMSKI SPECIJALISTIČKI RAD

Zagreb, 2022.

Rad je ostvaren na Zavodu za mobilnu protetiku Stomatološkog fakulteta Sveučilišta u Zagrebu.

Naziv poslijediplomskog specijalističkog studija: Dentalna implantologija

Mentor rada: izv. prof. dr. sc. Robert Cerović, Klinika za maksilofacijalnu i oralnu kirurgiju, KBC Rijeka

Lektor hrvatskog jezika: Ivana Sudan, mag. educ. philol. croat. / mag. educ. philol. angl.

Lektor engleskog jezika: Ivana Sudan, mag. educ. philol. croat. / mag. educ. philol. angl.

Sastav Povjerenstva za ocjenu poslijediplomskog specijalističkog rada:

1. prof.dr.sc. Berislav Perić, predsjednik,
2. izv.prof.dr.sc. Robert Cerović, član ,
3. prof.dr.sc. Predrag Knežević, član,

Sastav Povjerenstva za obranu poslijediplomskog specijalističkog rada:

1. prof.dr.sc. Berislav Perić, predsjednik,
2. izv.prof.dr.sc. Robert Cerović, član ,
3. prof.dr.sc. Predrag Knežević, član,
4. doc.dr.sc. Ivan Zajc, zamjena.

Datum obrane rada: 16.12.2022.

Rad sadrži: 64 stranice

3 slike

1 CD

Rad je vlastito autorsko djelo koje je u potpunosti samostalno napisano uz naznaku izvora drugih autora i dokumenata korištenih u radu. Osim ako nije drukčije navedeno, sve su ilustracije (tablice, slike i dr.) u radu izvorni doprinos autora poslijediplomskog specijalističkog rada. Autor je odgovoran za pribavljanje dopuštenja za korištenje ilustracija koje nisu njegov izvorni doprinos, kao i za sve eventualne posljedice koje mogu nastati zbog nedopuštenog preuzimanja ilustracija odnosno propusta u navođenju njihovog podrijetla.

Zahvala

Veliku zahvalnost dugujem svom mentoru prof.dr.sc. Robertu Ceroviću koji mi je nesebično pomagao svojim savjetima i iskustvom pri pisanju ovog rada te uvijek imao vremena i strpljenja za sve moje upite.

Zahvaljujem svim kolegama koji su svojim savjetima uvelike pomogli i olakšali pisanje ovog rada.

Posebnu zahvalnost i najveću zaslugu za sve ono što sam dosad postigla pripisujem svojim roditeljima, sinu Antoniu i dragim osobama u mom životu koji su mi bili najveća podrška i oslonac i bez kojih sve što sam dosad postigla ne bi bilo moguće.

Od srca velika HVALA svima!

Sažetak

IMPLANTOPROTETSKA TERAPIJA DJELOMIČNE BEZUBOSTI NAKON ORTOGNATSKO KIRURŠKOG ZAHVATA

Ortognatsko kirurški zahvat je rutinska praksa za ispravljanje dentoskeletnih malokluzija kod odraslih koja dovodi do boljeg dentofacijalnog sklada te poboljšanja funkcije i izgleda. Simetrični oblici lica i lijep osmjeh standard su ljepote. Osobe koje godinama trpe zbog poremećaja govora, nepravilnog zagriža i asimetrije lica često pate od kompleksa manje vrijednosti, imaju stidljiv osmjeh, zatvorene su i gube samopouzdanje. Budući da se radi o kirurškom liječenju vlastitog izbora, pacijentovo mišljenje postaje najvažnije. Tijekom samog postupka donošenja odluke, pacijent bi trebao jasno razumjeti što uključuje tretman, kao i realistične ciljeve, ostvariv ishod i trajanje liječenja. Ortognatska kirurgija jedinstven je pothvat u kirurgiji lica: pacijentov izgled i zagriž mogu se značajno poboljšati, što utječe na njegov osjećaj samopoštovanja i dobrobiti. Uspješni ishodi u modernoj ortognatskoj kirurgiji oslanjaju se na usku suradnju kirurga i ortodonta u svim fazama liječenja, od predoperativnog planiranja do završetka okluzije. Virtualno računalno planiranje potiče precizniju analizu dentofacijalnog deformiteta i predoperativnog planiranja. Također je neprocjenjiva pomoć u pružanju sveobuhvatne edukacije samoga pacijenta.

Pregledom stručne i znanstvene literature svrha rada je detaljno opisati pravilan plan terapije i postupaka kod većih asimetrija lica s djelomičnom bezubošću te obuhvatiti planiranje i izvođenje ortognatsko kirurškog zahvata kao predpripremu za ugradnju implantata kod djelomične bezubosti u svrhu dugoročne stabilizacije zagriža.

Ključne riječi: ortognatska kirurgija, implantoprotetska terapija, djelomična bezubost, dentofacijalni deformitet, implantati.

Summary

IMPLANTOPROSTHETIC THERAPY FOR PARTIAL EDENTULISM AFTER ORTHOGNATHIC SURGERY

Orthognathic surgery is a routine practice for correcting dentoskeletal malocclusions in adults leading to better dentofacial harmony as well as improved function and appearance. Symmetrical face shapes and a beautiful smile are the standards of beauty. People who have suffered from speech disorders, abnormal bites and facial asymmetries for many years often have low self-esteem, a shy smile, are introverted or have no confidence. Since it is a surgical treatment of choice, the patient's opinion becomes the most important aspect. During the decision-making process, the patient must have a clear understanding of what the treatment involves, as well as realistic goals, achievable outcomes and duration of treatment. Orthognathic surgery is a unique endeavor in facial surgery: the patient's appearance and occlusal function can be significantly improved, affecting the patient's sense of self-esteem and well-being. Successful outcomes in modern orthognathic surgery rely on close collaboration of surgeons and orthodontists in all stages of treatment, from preoperative planning to completion. Virtual computer planning allows for more accurate analysis of dentofacial deformities and preoperative planning. It is also an invaluable assistance in providing a comprehensive education for the patient themselves.

By reviewing professional and scientific literature, the purpose of this paper is to describe in detail proper treatment planning and procedures for major facial asymmetries with partial edentulism, as well as how to correctly plan and perform orthognathic surgery before implantoprosthetics.

Keywords: orthognathic surgery, implantoprosthetic therapy, partial edentulism, dentofacial deformity, implants.

SADRŽAJ

1. UVOD	1
1.1. Svrha rada	2
2. IMPLANTOPROTETSKA TERAPIJA DJELOMIČNE BEZUBOSTI NAKON ORTOGNATSKOG KIRURŠKOG ZAHVATA	3
2.1. Povijest ortognatske kirurgije	4
2.2. Estetika lica.....	6
2.3. Dentofacijalni deformiteti.....	8
2.3.1. Klase prema Angleu.....	11
2.3.2. Djelomična bezubost.....	12
2.4. Anatomija gornje i donje čeljusti.....	13
2.5. Planiranje ortognatsko kirurškog zahvata.....	15
2.5.1. Procjena, anamneza i priprema pacijenta.....	17
2.5.2. Le Fort I osteotomija.....	19
2.5.3. Sagitalna split osteotomija	21
2.5.4. Trajanje ortognatskog kirurškog zahvata i dani hospitalizacije.....	24
2.5.5. Komplikacije kod ortognatskog zahvata.....	25
2.5.5. Fiksacije nakon zahvata	26
2.5.6. Higijena i prehrana	27
2.6. Ugradnja implantata nakon ortognatskog kirurškog zahvata	28
2.6.1. Oseintegracija	31
2.6.1.1. Kvaliteta i kvantiteta kosti	33
2.6.2. Protetika na implantatima	37
2.6.2.1. Recall i follow up.....	40
3. RASPRAVA	41
4. ZAKLJUČCI.....	48
5. LITERATURA	50
6. ŽIVOTOPIS.....	63

1. UVOD

Simetrični oblici lica i lijep osmijeh oduvijek se smatraju standardom ljepote. Stidljiv osmijeh, introvertiranost, kompleks manje vrijednosti i gubitak samopouzdanja česti su problemi kod osoba koje dugo vremena trpe zbog poremećaja govora, nepravilnog zagriža i asimetrije lica.

Moderne metode u dentalnoj medicini mogu promijeniti zagriž i položaj zuba, ali to obično ne dovodi do značajnog poboljšanja u izgledu lica ako osoba ima bilo kakve veće koštane nepravilnosti čeljusti.

Liječenje dentofacijalnih deformiteta predstavlja veliki izazov za svakog kliničara te uključuje multidisciplinarni pristup i suradnju sa specijalistima ortodontije i maksilofacijalne kirurgije. U nekim slučajevima nije dovoljan samo ortodontski tretman, već je potreban i kirurški zahvat kako bi se ispravila asimetrija i poboljšao izgled samoga lica. Ortognatska operacija invazivni je zahvat te se izvodi u općoj anesteziji. Nakon ortognatsko kirurškog zahvata važna je fiksacija čeljusti. Kod pacijenata koji su izgubili zube potporne zone potrebno je ugraditi dentalne implantate i napraviti protetski rad kako bi se fiksirao zagriž i kako bi čeljust ostala u ispravnom položaju.

Osim dobivanja estetskog rezultata, transformiranja te tako i poboljšanja izgleda lica i kvalitete života, ove operacije pomažu u sprečavanju funkcionalnih poremećaja kao što su nedostatak jasnoće govora, otežane funkcije žvakanja i što je najvažnije poboljšava psihološko stanje pacijenta i povećava samopouzdanje.

1.1. Svrha rada

Očekivanja pacijenata u pogledu estetike i funkcije svakim su danom sve veća. Asimetrija i nesklad predstavljaju problem za doktora dentalne medicine i pacijenta. Terapija dentofacijalnih deformiteta i djelomične bezubosti uključuje multidisciplinarni pristup i dobru suradnju sa specijalistima ortodontije i maksilofacijalne kirurgije. Svrha je ovog rada da se поближе opiše plan terapije i postupci kod većih asimetrija lica s djelomičnom bezubošću. Zbog svoje kompleksnosti iznimno je važan pravilan raspored terapije i precizno planiranje svake faze. Radom ćemo obuhvatiti planiranje i izvođenje ortognatsko kirurškog zahvata kao predpripremu za ugradnju implantata kod djelomične bezubosti u svrhu fiksacije zagriža.

2. IMPLANTOPROTETSKA TERAPIJA DJELOMIČNE BEZUBOSTI NAKON ORTOGNATSKOG KIRURŠKOG ZAHVATA

Ortognatska kirurgija može se definirati kao kirurško repositioniranje maksile i/ili mandibule i/ili njihovih segmenta, s ortodontskim repositioniranjem zuba ili bez istog, kako bi se poboljšala dentofacijalna funkcija i estetika lica kao i kvaliteta života. Izraz „ortognatski“ izveden je iz grčke riječi ORTHO: pravo-, ravno-, pravilno i GNATHO: čeljust, što znači da je ortognatska kirurgija, kirurgija koja ispravlja deformitet čeljusti (33). Kako se dijete razvija, gornja i donja čeljust rastu različitim brzinama, stvarajući neusklađenost što može utjecati na žvakanje, govor, oralno zdravlje i izgled.

2.1. Povijest ortognatske kirurgije

Povijesno, prvu ortognatsku operaciju izveo je Langenbeck 1861. godine radi ekscizije benignog tumora pterigopalatalne jame. Cheever je 1867. koristio sličan pristup za kirurško liječenje tumora nazofarinksa. Drommer je u svojim studijama (34) naznačio da je uvođenje Le Fort I maksilarne osteotomije za ispravljanje maksilarnih odstupanja prvi put izveo Wassmund 1935. koji je opisao maksilarnu osteotomiju prema linijama loma Le Fort I za liječenje slučajeva otvorenih zagrizi. Koristio je elastičnu trakciju kako bi postigao premještanje maksile bez presijecanja pterigopalatalnih ploča. Schuchardt se 1942. zalagao za odvajanje maksile od pterigopalatalnih ploča dvostrukom fazom gdje se maksila premjestila dodatnom oralnom trakcijom. Godine 1954. Gillies i Rowe izmijenili su postupak liječenja urušenih segmenata na rascjepu maksile i postigli bolji postoperativni oblik luka. Maksilarna osteotomija Le Fort I postala je standardni postupak liječenja različitih vrsta maksilarnih nedostataka nakon važnih studija Obwegesea koji je pokazao da se maksilarni kompleks može manipulirati i premjestiti u bilo kojem smjeru, u cjelini ili u segmentima (35). Taj se kirurški postupak kroz godine dodatno modificirao i usavršio kako bi se popravile trodimenzionalne deformacije maksilarnog kompleksa. Ova svestrana operacija omogućava manipuliranje i ponovno postavljanje maksilarnog kompleksa u povoljan i estetski prihvatljivi položaj. Mogući su različiti pokreti za ispravljanje anteroposteriornih, poprečnih i vertikalnih maksilarnih odstupanja. Kirurški pristup za maksilarnu osteotomiju Le Fort I izvodi se u potpunosti intraoralno. Nakon manipulacije maksile u novi položaj, ona se uglavnom stabilizira malim pločama i vijcima. Otkriveno je da upotreba rigidne fiksacije daje dobru stabilnost s minimalnim relapsom (36).

Mandibularnu ortognatsku operaciju prvi je opisao Hullihen 1849. Nakon toga upotrebljavali su se različiti pristupi u ispravljanju deformiteta mandibule. Bilateralna sagitalna split

osteotomija, vertikalna subsigmoidna osteotomija i genioplastika mandibularne su operacije koje se najčešće upotrebljavaju.

Bilateralnu sagitalnu split osteotomiju prvi je put napravio Schuchardt 1942. godine, koju su kasnije unaprijedili i popularizirali radovi Traunera i Obwegesera. Upotrebljavali su odvajanje ramusa donje čeljusti na dvije velike koštane površine jedna do druge, proizvodeći sagitalni rascjep mandibularnog ramusa. Distalnim segmentom mandibule (koji nosi zube) može se tada manipulirati radi ispravljanja (37). Taj je postupak kasnije izmijenjen kako bi se smanjile postoperativne komplikacije poput oticanja, neurosenzornih poremećaja donje usne i brade, pomicanje kondila i relaps. Kirurške modifikacije uključuju bočni rez koji se vrši više prema naprijed, smanjujući tako stupanj postoperativnih komplikacija.

Vertikalnu subsigmoidnu mandibularnu osteotomiju prvi je put opisao Limberg 1925. godine, a Caldwell i Letterman dalje su je razvili dodatnim uvodom modifikacija kod intraoralnog pristupa (38). Ovaj postupak uključuje vertikalni rez od sigmoidnog usjeka, posteriorno do lingule gdje mandibularni živac ulazi u kost, sve do kuta mandibule. Iako su zabilježeni dobri rezultati s manje postoperativnih neurosenzornih poremećaja donje usne i brade, manje temporomandibularnih disfunkcija i relapsa, rjeđe se koristi od bilateralne sagitalne split osteotomije jer se može koristiti samo za smanjivanje mandibule kod ispravljanja mandibularnog prognatizma. Nadalje, nužna je postoperativna intermaksilarna fiksacija u razdoblju od 4 do 8 tjedana što kod pacijenta kompromitira toleranciju i prihvaćanje (38).

Genioplastika je kirurški postupak koji se koristi za promjenu položaja brade. Prvi ga je put opisao Hofer 1942. godine. Intraoralni pristup je uveo Obwegeser 1957. Horizontalna klizna osteotomija napravljena je inferiorno i sprijeda prema mentalnom foramenu mandibule kako bi se spriječilo oštećenje mentalnog živca i korijena donjih zuba. Osteotomizirana brada zatim se smanjuje ili napreduje do željenog položaja i učvršćuje se pomoću ploča i/ili vijaka. Preporučuje se minimalno povišenje pokosnice, a samim tim i odvajanje mišića, kako bi se omogućila precizna repozicija mekih tkiva (39). Ovaj se postupak često koristi istodobno s bilateralnom sagitalnom split osteotomijom kako bi se postigao što skladniji donji profil lica.

2.2. Estetika lica

Kod ortognatsko kirurškog zahvata estetika lica često je glavna briga pacijenta. Pacijentova je estetska percepcija najvažnija te je prvi zadatak kliničara utvrditi koji je njegov glavni razlog zabrinutosti. Neravnoteža je često rezultat značajnog deformiteta dentoskeleta (1).

Idealno lice podijeljeno je okomito u jednake trećine horizontalnim linijama pored linije kose, nosne baze i mentona. Druge su dvije karakteristike idealne donje trećine lica sljedeće: gornja usna čini gornju trećinu, a donja usna i brada čine donje dvije trećine. Važno je prepoznati ne samo vertikalne odnose već i odnose prema širini lica – omjer visine i širine (2). Okomite trećine trebaju biti otprilike jednake, s donjom trećinom dalje podijeljenom na gornju trećinu, a niže na dvije trećine.

Kako bi se mogla napraviti kvalitetna procjena lica važni su položaj i udaljenost kod praktičnog promatranja. Pacijent se treba pregledati u prirodnom položaju glave, koja mora biti u ravnini s glavom liječnika. Idealno, pacijent i liječnik nalaze se u stojećem položaju te gledaju jedan prema drugome. Liječnik mora imati na umu da su estetska razmatranja lica pod utjecajem varijacija etničkih i spolnih pripadnosti, kao i kulture te pod utjecajem varijacija bilo kojih određenih želja samoga pacijenta.

Postoje velike razlike u oblicima lica. Međutim, jednostavnom procjenom omogućit će se cjelokupna kategorizacija osnovnog oblika lica u frontalnom pregledu koji može biti bilo koja kombinacija sljedećeg (3):

- oblik lica: okruglo, četvrtasto ili trokutasto;
- okomita visina lica: smanjena, normalna ili povećana;
- poprečna širina lica: široka, normalna ili uska.

Treba procijeniti dva parametra za vrstu lica u prikazu profila: divergencija lica koja opisuje nagib ili kosinu u profilu te kontura lica u prikazu profila koja se može opisati kao konveksna, ravna ili konkavna.

Lice može biti okomito podijeljeno na trećine:

- gornja trećina lica: trihion (linija kose) do glabele;
- srednja trećina lica: glabela do subnazala;
- donja trećina lica: subnazal do mentona mekog tkiva.

Kod muškaraca, donja trećina lica može biti neznatno veća od srednje trećine.

Kod poprečne procjene lica, pravilo petina opisuje idealne proporcije koje se sastoje od jednakih petina, svaka otprilike jednaka širini oka. Lice se također mora ispitati na bilateralnu simetriju u frontalnom pogledu imajući u vidu da je mali stupanj asimetrije uvijek prisutan kod većine pojedinaca i u suštini normalan.

Debljina mekog tkiva, pogotovo u donjem dijelu lica, važna je za planiranje parametra dijagnostike i liječenja. Debela meka tkiva mogu učinkovito sakriti značajno odstupanje kod dentoskeleta (1).

Iako brada čini istaknuto estetsko obilježje lica, ona nema jasno definiranu funkciju. Anatomske se za bradu smatra struktura mekog tkiva ispod labiomenalnog nabora. Izgled brade treba biti u ravnoteži s cijelim profilom. Prilikom pregleda liječnik treba uzeti u obzir čitav kompleks struktura koji čini donju trećinu lica (3).

Usne su značajan estetski parametar te je njihov oblik važan za donji dio lica kako u frontalnom tako i u profilnom prikazu. Njihova je procjena kod pacijenta prije ortognatskog zahvata od velike važnosti. Isturenost, povlačenje i debljina mekog tkiva svake usne procjenjuju se u njihovom stanju mirovanja. Gornja usnica obično je puno više isturena naprema donjoj (4).

Iako se u prošlosti nos nije smatrao dijelom ortognatske korekcije, on sadrži važan aspekt cjelokupne estetike lica te ista može utjecati na oblik i funkciju. Trenutno mnogi ortognatski kirurzi izvode rinoplastiku u sklopu cjelokupne dentofacijalne korekcije te u mnogim slučajevima rekonstrukcije nosa može biti dio plana ortognatskog liječenja. Također bi trebalo uzeti u obzir kontrolu nosnog oblika, posebno kod pacijenata koji zahtijevaju premještanje i/ili povišenje maksile. U pregledu treba uključiti funkcionalnu i estetsku procjenu nosa kod ortognatskog pacijenta. Intranazalni pregled treba obaviti kako bi se identificirale moguće devijacije kod septuma, hipertrofirane turbinatne ili polipe (1).

2.3. Dentofacijalni deformiteti

Jači deformiteti koji zahtijevaju kombinaciju ortodoncije i kirurške korekcije nazivaju se dentofacijalni deformiteti te mogu na nekoliko načina utjecati na fizičku orofacijalnu funkciju. Žvakanje može biti oslabljeno, posebno u teškim slučajevima, što može utjecati na probavu i opće prehrambeno zdravlje. Deformacija usne zbog prekomjernog okomitog rasta maksile rezultira disanjem na usta, što eliminira fiziološki učinak nosa (5). Dentofacijalne deformacije često utječu na govor usprkos sposobnostima prilagodbe tijela. Zubi u krivom položaju mogu imati dubok učinak na održavanje pravilne oralne higijene, čineći zube osjetljivijima na karijes i parodontne bolesti. Fizički su učinci dentofacijalnog deformiteta važni, no psihosocijalni utjecaji na pojedinca često su još važniji. Deformitet može duboko utjecati na kvalitetu života i dovesti do cjeloživotnog prilagođavanja (6).

Izraz dentofacijalni deformitet općenito se koristi za opisivanje značajnog nerazmjera čeljusti koji je povezan s malokluzijom. Poznavanje etioloških čimbenika deformiteta čeljusti može biti važno za temeljno razumijevanje kako i kada tretirati problem. Prema današnjim istraživanjima, čimbenici za koje se zna da uzrokuju ili rezultiraju dentofacijalnim deformitetima mogu se podijeliti na poznate sindrome i anomalije, nasljedne tendencije, okolinu i neuromotorne učinke, učinke trauma i tumora te izraslina (7).

Ortodonti često primaju pacijente s deformitetima lica. Bez obzira na okolnosti, ovi pacijenti ponašat će se psihološki na drugačiji način od pacijenata koji nemaju deformitet (8). Proučavanjem razine anksioznosti, vlastite percepcije, društvenih iskustva, inteligencije i karakteristika osobnosti ustanovilo se kako je kod kraniofacijalnih pacijenata njihova razina viša nego kod ostalih. Kod djece su mnogi roditelji prijavili zadirkivanje vršnjaka zbog djetetovog izgleda lica.

Etiologija svakog dentofacijalnog ili kraniofacijalnog deformiteta može biti genetska, okolišna ili multifaktorska (9). Kod mnogih kraniofacijalnih deformacija genetski čimbenici imaju glavnu ulogu, a svaka kost vjerojatno ima genetski značaj koji unaprijed određuje veličinu i potencijal rasta (10). Međutim, također se sugerira da su kosti lica pod utjecajem veza mišića i otorinolaringoloških funkcija, zajednički poznato kao funkcionalna matrica (11). Poznata „habsburška čeljust“ istoimene europske kraljevske obitelji dobar je primjer naslijeđenih genetičkih karakteristika te nam je preko 23 generacija portretnih slikara pokazalo kako su svi članovi obitelji karakterizirani istim mandibularnim prognatizmom i isturenom donjom usnom.

Nasljeđivanje različitih dentofacijalnih fenotipa (malokluzije i pridružena dentofacijalna obilježja) proučava se godinama (12).

Za pažljivo razmatranje potencijalnih uzroka dentofacijalnih deformiteta treba imati na umu sljedeće:

1. Većina problema u ortodonciji (ili bilo kojih ishoda rasta i razvoja), osim ako nisu stečeni traumom, nisu strogi rezultat samo genetskih ili okolišnih faktora (13). Rast je rezultat interakcije genetskih i okolišnih čimbenika tijekom vremena (14).

2. Mnoge studije koje ispituju genetiku kraniofacijalnog rasta analiziraju nasljednost. Studije nasljednosti procjenjuju udio ukupne fenotipske varijacije za kvantitativnu osobinu koja se može pripisati genetskim razlikama među pojedincima unutar specifične populacije koja se ispituje do vremena analize. Studije nasljeđivanja ne određuju vrste genetskih utjecaja ili njihov način nasljeđivanja – to jest, je li osobina pojedinačni gen (monogen) ili složeni gen (15) s učincima više genetskih i okolišnih čimbenika.

3. Čak i ako na kraniofacijalni rast pacijenta utječe jedan gen za razliku od više genetskih čimbenika, nema garancije da će budući rast nužno ili apsolutno biti unaprijed zamijenjen. To također ne znači da će se rast odvijati na određenoj nepromjenjivoj stazi, iako osobine s monogenim utjecajem mogu biti manje podložne intervencijama u okolišu (liječenju) od osobina pod utjecajem više gena. Sam ortodontski tretman okolišni je čimbenik koji može pomicati zube unutar tvrdog i mekog tkiva, no koliko može promijeniti rast teško je za odrediti zato što je nemoguće stvarno znati koliki bi se rast dogodio kod pojedinca bez liječenja (16).

4. Biološka reakcija pacijenta na određeni okolišni faktor (na primjer ortodontsko liječenje) ne ovisi nužno o bilo kojoj prethodnoj interakciji genetskih i okolišnih čimbenika, već o biološkoj reakciji pojedinca na liječenje. Konačni ishod bit će funkcioniranje cjelokupne interakcije između genetskih faktora koji se izražavaju (ili nisu izraženi) tijekom vremena liječenja, u kombinaciji s bilo kojim drugim faktorima okoliša prisutnim tijekom vremena liječenja, nasuprot razvojne zrelosti pojedinca (17). Najvažnija i praktična pitanja koja se tiču ortodoncije i genetike, međutim, nalaze se u utvrđivanju odgovaraju li različiti pacijenti na određenu vrstu ortodontskog liječenja na slične načine zbog utjecaja „jedinstvene“ genetike (18).

Klasifikacija dentofacijalne deformacije može se definirati kao složenost niza pridruženih ili različitih parametara koji se organizira u popis dobro definiranih kategorija prema unaprijed određenim kliničkim znakovima. Za pacijenta s dentofacijalnim deformitetom ti su parametri

dentoskeletne i mekotkivne jedinice i podjedinice kraniofacijalnog kompleksa (19). Predloženi su brojni sustavi klasifikacije, no koristan i praktičan pristup klasifikaciji temelji se na prepoznavanju i opisu primarnog morfološkog parametra za deformitet, koji se naziva primarnim opisnikom, nakon čega slijedi bilo koji dodatni relevantni morfološki odnos (sekundarni opisnici) te na kraju pokušaj identifikacije etioloških čimbenika.

Opis deformiteta često uključuje brojne parametre dentoskeleta i njihove strukturne veze, na primjer sagitalni, okomiti i poprečni skeletni odnosi te sagitalni, okomiti i poprečni dentoalveolarni odnosi i svi relevantni parametri mekog tkiva. Etiologija je obično također opisana, koliko je to moguće, da bi se objasnili morfološki i strukturni odnosi, što je relevantno za dijagnozu, planiranje liječenja i prognozu postoperativne stabilnosti (20).

Primarni opisnik deformiteta može biti jedan parametar, na primjer sagitalni višak mandibule, ili općenito prepoznatljiva kombinacija parametara, stražnji vertikalni maksilarni višak i stražnja rotacija mandibule. Iako mogu biti prisutne druge skeletne razlike, primarni opisnik je najočitiiji. Primarni se opisnici mogu koristiti zasebno za maksilu, mandibulu i bradu, prućene zajedničkim prepoznatljivim kombinacijama.

Skeletni deformiteti zahvaćaju gornju i donju čeljust i tu spadaju maksilarni prognatizam i mikrognatizam te mandibularni retrognatizam i prognatizam, laterognatizam, mikrogenija i makrogenija.

Dentoalveolarni deformiteti obuhvaćaju zube gornje i donje čeljusti (mogu biti u protruziji ili retruziji) i alveolarni nastavak.

Poboljšani dentofacijalni izgled obično je primarna motivacija pacijenta koji traži ortognatsko kirurško liječenje. Liječnici koji su uključeni u liječenje ortognatskog pacijenta svjesni su da su za mnoge pacijente estetska razmatranja često važnija od funkcionalnih problema (21).

Kod većine pacijenata poboljšana funkcija važan je razlog, a kod nekih je pacijenata i primarni razlog liječenja (22). Neki funkcionalni problemi s kojima se pacijenti mogu suočiti su: sjeckanje hrane (pogotovo kod pacijenata koji nemaju prednje zube), žvakanje (koje može dovesti do probavnih problema), gutanje, istrošenost zuba, disanje i apneja za vrijeme spavanja, disfunkcija temporomandibularnog zgloba, govor i slinjenje (23).

Stabilnost zuba i skeleta od najveće je važnosti. Bitno je uspostaviti pragmatičnu ravnotežu između navedena tri cilja. Estetsko poboljšanje jedan je od primarnih značaja jer velika većina

pacijenata želi poboljšanje svog izgleda. Međutim, klinička procjena lica mora uvijek biti kritična prema dentofacijalnoj morfologiji i estetici u odnosu na funkciju. Kao i u arhitekturi oblik i funkcija usko su povezani (24).

2.3.1. Klase prema Angleu

Malokluzija je neusklađeni ili krivi odnos između zuba dvaju zubnih lukova kada se približavaju jedan drugom dok se čeljust zatvara. Etiologija malokluzije ima razne utjecaje no postoje tri prihvaćena uzročna čimbenika. To su skeletni čimbenici poput veličine, oblika i relativni položaj gornje i donje čeljusti, mišićni čimbenici kao što su oblik i funkcija mišića koji okružuju zube te zubni čimbenici – veličina zuba u odnosu na čeljust, rani gubitak zuba može rezultirati razmakom ili mezijalnom migracijom. Izraz je imenovao Edward Angle, koji je predstavio prvu preciznu i jednostavnu definiciju normalne ljudske okluzije prirodnih zuba te je objava njegove klasifikacije bio ključni korak u razvoju ortodoncije (25). Smatrao je da je glavni aspekt pravilnog odnosa zuba u čeljusti pozicija maksilarnih prvih kutnjaka te je prema tim odnosima uveo tri klase:

Klasa I/ Normookluzija predstavlja pravilan položaj zubnog niza te se smatra normalnim. Meziobukalna kvržica gornjih prvih kutnjaka je u okluziji s bukalnim žlijebom na žvačnoj plohi donjeg prvog kutnjaka i nalazi se između meziobukalne i srednje kvržice.

Klasa II/ Distookluzija je nefiziološki interkuspidacijski položaj zubnog niza gdje je donja čeljust u odnosu prema gornjoj pomaknuta distalno prema natrag. Gornji prvi kutnjak može ležati iznad ili ispred donjeg prvog kutnjaka dok se meziobukalna kvržica gornjeg prvog kutnjaka nalazi ispred bukalnog žlijeba donjeg prvog kutnjaka. Može doći do distalnog pomaka u položaju donje čeljusti za polovinu ili cijelu širinu pretkutnjaka. Ovakva se vrsta ortodontske anomalije gdje je gornja čeljust isturena, a donja uvučena naziva *prognathia*.

Pod Klasom II razlikujemo klasu II/1 gdje su gornji prednji zubi protrudirani u odnosu na donje prednje zube te klasu II/2 u kojoj gornji središnji sjekutići stoje ravno ili su retrudirani, dok su lateralni sjekutići nagnuti prema labijalno ili prelaze preko srednjih središnjih.

Klasa III/ Meziokluzija je nefiziološki interkuspidacijski položaj zubnog niza u kojem je donja čeljust u odnosu prema gornjoj pomaknuta mezijalno prema naprijed. Gornji prvi kutnjak može ležati iznad ili iza donjeg prvog kutnjaka dok se meziobukalna kvržica gornjeg prvog kutnjaka

nalazi iza bukalnog žlijeba donjeg prvog kutnjaka. Mezijalni pomak u položaju donje čeljusti može stajati za polovinu ili cijelu širinu pretkutnjaka. Ovakva se vrsta ortodontske anomalije, gdje je isturena donja čeljust, brada istaknuta, te postoji obrnuti prijeklop sjekutića, zove *progenia* (26).

2.3.2. Djelomična bezubost

Zubi, kosti gornje i donje čeljusti, parodontna tkiva, meka tkiva, žlijezde slinovnice, čeljusni zglobovi i mišići čine funkcijsku cjelinu te je očuvanje njihovog zdravlja važno zbog biološke ravnoteže u čeljustima i zubnim lukovima.

Postoji nekoliko klasifikacija djelomične bezubosti a najčešće se upotrebljava klasifikacija po Kennedyju.

Klasa I – zubni luk je skraćen obostrano

Klasa II – zubni luk je skraćen jednostrano

Klasa III – zubni luk je prekinut jednostrano

Klasa IV – prednji bezubi prostor (27).

2.4. Anatomija gornje i donje čeljusti

Gornja čeljust (*lat. maxilla*) je velika parna kost u središnjem dijelu lica koja sudjeluje u izgradnji očne i nosne šupljine, kao i nepčane jame. Na njoj se nalaze tijelo i četiri nastavka. Unutar kosti nalazi se šupljina koja se naziva maksilarni sinus. Tijelo gornje čeljusti (*lat. corpus maxillae*) ima oblik trostrane piramide, na kojem se razlikuju tri strane, baza i vrh (28). Prednja strana tijela usmjerena je naprijed i prema van. U njenom gornjem dijelu nalazi se podorbitalni otvor kroz koji izlaze krvne žile i živac. Niže od otvora je smještena takozvana očnjačka jama ispod koje se nalaze ispupčenja prouzrokovana korijenima gornjih zuba. Zadnja ili podsljepoočna strana je okrenuta nazad i na van. Na njoj je prisutno ispupčenje gornje čeljusti (*lat. tuber maxillae*) i udubljenje na zadnjoj trećini koje sudjeluje u izgradnji nepčane jame. Na donjem rubu zadnje strane pripaja se mišić obraza.

Gornja ili orbitalna strana ima trokutasti oblik te sudjeluje u izgradnji očne šupljine, dok se njena unutrašnja granica zglobljava sa suznom, sitastom i nepčanom kosti. Na sredini ove strane nalazi se podorbitalna kost koji se nastavlja u istoimeni kanal i potom se otvara na prednjoj strani gornje čeljusti. Unutrašnja ili nosna strana predstavlja bazu piramidalnog tijela čeljusti. Ima četvrtast oblik i gradi veliki dio zadnjeg zida nosne šupljine (28). Na sredini unutrašnje strane nalazi se čeljusni zjap (*lat. hiatus maxillaris*) koji vodi u maksilarni sinus. Osim toga, na ovoj strani nalaze se nepčani i suzni žlijeb te kosi greben nosne školjke.

Gornja čeljust ima četiri nastavka: jagodični, čeoni, nepčani i zubni. Jagodični nastavak (*lat. processus zygomaticus*) predstavlja vrh tijela čeljusne kosti. Ima hrapavu površinu i pruža se prema jagodičnoj kosti s kojom se zglobljava. Pored toga sudjeluje u izgradnji podsljepoočne jame, a od njegove donje strane polazi greben koji razdvaja prednju i zadnju stranu tijela. Čeoni nastavak (*lat. processus frontalis*) pruža se prema prednjoj kosti s kojom se zglobljava. Na unutrašnjem dijelu prisutna je suzna vrećica. Unutrašnja strana prednjeg nastavka čini dio vanjskog zida nosne šupljine i zglobljava se sa srednjom nosnom školjkom. Osim toga, ostvaruje vezu sa suznom i nosnom kosti. Nepčani nastavak (*lat. processus palatinus*) ima oblik horizontalne koštane pločice i sudjeluje u izgradnji tvrdog nepca. Prednji kraj nosnog grebena naziva se prednja nosna bodlja. Zubni nastavak (*lat. processus alveolaris*) ima polulučni oblik i sadrži alveole za korijene gornjih zuba (28). On se razvija paralelno sa zubima te se mijenja u slučaju njihovog gubitka. Kroz gornju čeljust prolazi čeljusna arterija, koja predstavlja granu

zadnje karotidne arterije. Kroz nju prolazi i infraorbitalni živac koji prožima živcima obje čeljusti i sve gornje zube. (29)

Donja čeljust (*lat. mandibula*) najveća je i najmasivnija kost lica, koja je preko čeljusnog zgloba povezana s kostima lubanje. Zahvaljujući pokretljivosti, kao i zubima koji su usađeni u alveole i mastikatornim mišićima koji se ovdje pripajaju i grupiraju, donja čeljust sudjeluje u žvakanju, govoru, mimici i drugim značajnim funkcijama. Tijelo donje čeljusti (*lat. corpus mandibulae*) ima potkovičasti oblik i kod novorođenčadi se sastoji od dva dijela koja srastaju krajem prve godine života (30). Tijelo ima dvije strane (vanjsku i unutrašnju) i dva ruba (gornji i donji). Na mjestu spoja odvojenih polovina mandibule nalazi se greben koji se širi prema dolje i ograničava takozvani bradni trokut (*lat. trigonum mentale*). U prednjem dijelu vanjske strane nalaze se dva ovalna otvora kroz koje izlaze bradni živac i arterija. Na gornjem dijelu ove strane vide se i ispupčenja korijena donjih zuba, pogotovo u prednjem dijelu gdje je kost tanja (31). Na unutrašnjoj strani tijela također je prisutan greben koji označava mjesto srastanja polovina čeljusti. U donjem dijelu nalazi se bradna bodlja s četiri kvržice na kojima se pripajaju vlakna desnog i lijevog genioglosnog i geniohioidnog mišića. Osim toga, sa svake su strane prisutna tri udubljenja: podjezična jamica u kojoj je smještena podjezična žlijezda, podčeljusna jamica za smještaj podčeljusne žlijezde i digastrična jama u kojoj se pripaja prednji trbuh dvotrbušnog mišića. Na gornjoj ili alveolarnoj granici nalaze se zubne čašice za korijene donjih zuba. Između pojedinih čašica nalaze se koštane pregrade (*lat. septa interalveolaria*). Na sredini unutrašnje strane nalazi se čeljusni otvor (*lat. foramen mandibulae*) koji predstavlja početak istoimenog kanala. U donjem dijelu unutrašnje strane također je prisutno ispupčenje na kojem se pripaja unutrašnji krilasti mišić. Čeljusni kut (*lat. angulus mandibulae*) nastaje na mjestu spoja tijela i grana donje čeljusti. Njegova veličina može biti različita, a obično je veći kod žena (32).

Na gornjem dijelu donje čeljusti nalaze se po dva nastavka: koronoidni i kondilarni. Koronoidni nastavak (*lat. processus coronoideus*) ima trokutasti oblik i na njemu se spaja sljepoočni mišić. Kondilarni ili zglobni nastavak (*lat. processus condylaris*) sudjeluje u formiranju čeljusnog zgloba i sastoji se od glave i vrata. Glava donje čeljusti nosi zglobnu površinu koja ostvaruje vezu s jamom sljepoočne kosti. Na vratu se pripaja vanjski krilasti mišić. Čeljusni kanal (*lat. canalis mandibulae*) polazi od istoimenog otvora i prožima se kroz tijelo donje čeljusti. U visini korijena prvog donjeg pretkutnjaka dijeli se u vanjski dio koji završava bradnim otvorom i unutrašnji koji nastavlja prvobitni pravac kanala i odlazi prema prednjim zubima. Kroz kanal prolaze donji čeljusni živac i arterija (29).

2.5. Planiranje ortognatsko kirurškog zahvata

Timski pristup koji se sastoji od stomatologa, ortodonta, oralnog i maksilofacijalnog kirurga ključan je za uspješan ishod operacije. Stomatolog opće prakse pomoći će u održavanju zdravlja zuba i desni. Ortodont će obaviti pretkiruršku ortodonciju kako bi pravilno poravnao lukove i zube u obje čeljusti.

Nekoliko je važnih faza kod planiranja i izvedbe ortognatskog kirurškog zahvata. Prva faza je točna dijagnoza te popis problema, idealno raspoređenih od najvećeg do najmanje ozbiljnog (40). Nakon toga slijedi etiologija dentofacijalnog deformiteta koja je uvijek relevantna u planiranju dijagnostike i liječenja, kao i u prognozi stabilnosti (41).

Ortognatska kirurgija zahtijeva preciznu procjenu složenih dentofacijalnih deformacija kraniofacijalnog skeleta (47). Uspjeh kirurškog planiranja ne ovisi samo o točnosti skeletne i dentalne dijagnoze deformiteta, već o kirurškom predviđanju pokreta čeljusti.

Ciljevi su važni i o njima treba odlučiti prije nego što se započne tretman, a uključuju željeni izgled i konture mekog tkiva lica, potrebne zahvate za postizanje idealnog rezultata mekog tkiva i ortodontsko liječenje potrebno za postizanje najidealnijeg ishoda statičkog i dinamičkog funkcionalnog zubno-okluzalnog sustava (42). Sljedeća je važna faza plan zahvata koji liječnici biraju u suradnji s pacijentom te bi trebao stvoriti standardni plan korekcije postojećeg dentofacijalnog deformiteta za pojedinačnog pacijenta. Što se tiče same mehanike liječenja za naredne faze potrebna je detaljna mapa raznih postupaka kao što su predoperativna ortodontska priprema, kirurški zahvat/i, postoperativna ortodoncija, retencija, bilo koji mogući sekundarni ili dodatni postupci. Osim standardnog pristupa, važno je vidjeti postoje li alternativni, jednostavniji pristupi liječenju (44). Zadatak je kirurga i ortodonta prvo definirati izvorni dentofacijalni položaj, a zatim procijeniti željeni krajnji položaj i konačno razviti trodimenzionalni prikaz pokreta potrebnih za postizanje cilja. (48)

Kod pretraga postoji nekoliko važnih alata za procjenu. Ortopantomogram je koristan za sveukupnu procjenu razvoja zuba, ali je posebno koristan za analiziranje mandibularne asimetrije. Bočni kefalometrijski radiogram lubanje je vitalno važan alat za dijagnostiku i planiranje, koji pruža standardizirane slike koje se mogu lako reproducirati. Posebno je koristan za praćenje promjena rasta kod kraniofacijalnog smjera čeljusti i kod promjena liječenja (51). Klinički ekstraoralni i intraoralni pregled, ekstraoralni i intraoralni fotostatus u boji potreban je na početku liječenja u predoperativnom stadiju i na kraju liječenja. Intraoperacijske fotografije

također su korisne. Fotografije se koriste u razne svrhe: za dijagnozu i planiranje, praćenje liječenja i promjena te kao oblik medicinsko pravne dokumentacije.

Procjenjuje se profil, vidljivost zuba, asimetrija zubi i lica.

3D silueta može se dobiti skeniranjem lica, a postoje i aplikacije na tabletima ili pametnim telefonima te je 3D skeniranje lica moguće već u ordinaciji (147).

4D skeniranje (video-stereo-fotogrametrija) kojim bilježimo dinamiku lica dobivamo videozapisom. Time dobivamo sliku o kretanju mekog tkiva, vizualizira se vidljivost zuba kod govora, smijeha, analiziraju se funkcijski poremećaji i navike (148).

Magnetska rezonanca korisna je u funkcijskoj dijagnostici, prikazu temporomandibularnih zglobova, diska i svih mekotkivnih struktura.

Studijski modeli potrebni su za bilo kojeg pacijenta koji planira promjenu okluzije ili kraniofacijalnu operaciju koja uključuje pomake čeljusti. Kod pacijenata kojima je potrebna ortognatska operacija čeljusti predoperativni modeli montiraju se na podesivi artikulatork gdje se određuje novi položaj čeljusti i izrađuje kirurška šablona.

Uzimanje otisaka za studijske modele može se napraviti klasično ili intraoralnim skenerima koji su prihvatljiviji za pacijenta i štede vrijeme (149).

Mnoga kraniofacijalna mjerenja mogu se dobiti kefalometrijskim radiogramom i studijskim modelima. Međutim, niz početnih antropometrijskih polaznih mjerenja, kao i predoperativna i postoperativna mjerenja mogu biti od velike pomoći kod visine gornje usne, izloženosti maksilarnih sjekutića u mirovanju i pokretu, izlaganja gingive u stanju mirovanja i pokretu, nosne širine kao i drugih mjerenja ovisno o vrsti predložene kirurgije (52).

Neka su mjerenja potrebna samo u slučajevima određenih ortognatskih stanja odstupanja. Tako posteroanteriorni kefalometrijski radiogram može biti od koristi kao dodatak kliničkoj procjeni pacijenata sa skeletnom asimetrijom lica. Računalna tomografija tehnika je koja se može koristiti za stvaranje detaljne trodimenzionalne slike obaju dentoskeletnih kompleksa i mekih tkiva lica (53).

Povoljan estetski ishod tijekom ortognatske kirurgije povezan je s položajem gornjeg prvog sjekutića. Ovaj fiksni zub pomaže u repoziciji gornje čeljusti u središnjoj liniji lica i uspostavljanju vertikalne i horizontalne dimenzije tijekom zahvata.

Gornji prvi sjekutić omogućuje precizno repositioniranje gornje čeljusti i poboljšava funkcionalne i estetske rezultate (150).

Dentofacijalni deformiteti kod kojih je prisutna i djelomična bezubost tj. gubitak zubi potporne zone ne mogu se korigirati bez prethodnog ortodontskog poravnavanja zuba i nadomještanja nedostajućih zubi potporne zone protetskim radom na implantatima koji će omogućiti postoperacijsku stabilnost te trajno zadržavanje željenog i planiranog stanja nakon završene terapije.

Ugradnja implantata zahtjeva dovoljan volumen koštane mase, a ako je koštana masa nedostatna, kost se mora augmentirati prikladnim postupkom augmentacije kosti.

Faza retencije važna je da se zadrži novi položaj zuba sve dok se okolne kosti i meka tkiva nisu stabilizirali te se spriječile neželjene promjene (45). Režim retencije u velikoj mjeri ovisi o izvornom odstupanju u skeletu povezanom s malokluzijom i bilo kojim parametrima mekog tkiva koji su jedinstveni za svakog pacijenta. U nedostatku većih problema stabilnosti, režim retencije traje 3 do 4 mjeseca, nakon čega slijedi devetomjesečni noćni režim, te se nakon toga savjetuje na neodređeno razdoblje (44). Posljednja faza je stabilnost. Prognoza za kirurško repositioniranje kosti i čeljusti i zubnu/ortodontsku stabilnost pokazatelj je uspjeha u liječenju (46).

2.5.1. Procjena, anamneza i priprema pacijenta

Prije zahvata obavezna je temeljita anamneza pacijenta. Standardizirani upitnici koje pacijenti sami popunjavaju mogu biti od velike koristi za poticanje iskrenijih odgovora na osjetljiva pitanja. Pacijenti mogu popuniti takav upitnik prije savjetovanja, iako bi odgovore kliničar trebao dvostruko provjeriti, idealno na kraju savjetovanja kada se izgradi povjerljivi odnos (49).

Objašnjenje rizika i koristi liječenja te naposljetku pristanak pacijenta su obavezni (43).

Za ortognatskog pacijenta, posebno su važni aspekti medicinske povijesti poput prošlih ili sadašnjih psiholoških ili psihijatrijskih bolesti, tjeskobe i depresije ili bilo kakvih poremećaja u prehrani, kao što su anoreksija ili bulimija. Uz to treba napomenuti bilo koja zdravstvena stanja koja mogu utjecati na naknadno kirurško liječenje i, ako je potrebno, zatražiti potvrdu od doktora opće medicine (50).

Razgovor s pacijentom prvi je korak u postavljanju kliničke dijagnoze. Važno je izbjegavati stručnu terminologiju, medicinski žargon te pitati za želje pacijenta, moguće strahove i upozoriti ga koliko bi mu se mogao drastično promijeniti izgled lica nakon zahvata. Kliničar bi trebao pokazati empatiju i suosjećanje tijekom savjetovanja, bez prosuđivanja i ravnodušnosti (54).

Pacijentova percepcija dentofacijalnog izgleda od primarne je važnosti. Prvi je cilj kliničara utvrditi postoji li dentofacijalni deformitet i ako postoji, je li pacijentovo opažanje deformiteta povezano s procjenom samog kliničara (55). Studije su otkrile da jedna četvrtina pacijenata kojima je potrebna ortognatska kirurgija ima kao podlogu neki oblik psihijatrijskog poremećaja. Nezadovoljstvo rezultatima ortognatske operacije neuobičajeno je, ali kad se ono pojavi, to je često zbog temeljnih psiholoških ili emocionalnih problema. Pacijenti koji pokazuju vanjsku (eksternu) motivaciju za traženje ortognatskog liječenja, na primjer želja za promocijom ili za uspješnije pronalaženje partnera, bit će manje zadovoljni rezultatima liječenja (56).

Ne treba podcijeniti važnost pacijentove socijalne podrške, posebno obiteljske. Kliničar bi trebao upoznati i procijeniti potporu i osjećaje uže obitelji. Idealno, roditelji i supružnici suradnici su u tretmanu, pružajući pacijentima prijeko potrebnu emocionalnu podršku, osobito važnu tijekom trenutaka visokog stresa u procesu liječenja, tjedan prije i prvih nekoliko tjedana nakon operacije (57).

Kirurg i ortodont trebali bi snažno izmjeriti psihološke čimbenike. Nužno je da liječnički tim razumije temeljnu motivaciju pacijenta za traženje liječenja za korekciju deformacije čeljusti, psihosocijalni utjecaj stanja i psihosocijalni odgovor na liječenje. Ključno je predvidjeti i uskladiti pacijentova očekivanja s predloženim planom liječenja (58). Jednako je važno savjetovati pacijenta o kirurškim posljedicama, uobičajenim komplikacijama, razdoblju oporavka i očekivanom tijeku rehabilitacije. Većina će patiti kroz razdoblje akutnih promjena raspoloženja (depresije) u ranom postoperativnom razdoblju koji je obično kratkog vijeka. Pacijenti kod kojih postoperativna depresija ili poteškoće s prilagodbom novog lica i dalje traju mogu zahtijevati uputnicu za specijalizirano stručno savjetovanje. Psihološka priprema pacijenta od velike je važnosti i sastoji se od dobrog kontinuiranog odnosa između pacijenta, ortodonta i kirurga.

2.5.2. Le Fort I osteotomija

Le Fort I osteotomija postupak je koji koriste maksilofacijalni kirurzi za ispravljanje širokog spektra dentofacijalnih deformacija. Zbog svoje svestranosti i jednostavnosti ovaj je postupak uobičajena, predvidljiva i sigurna ortognatska intervencija s pouzdanim dugoročnim rezultatima te su rizici i komplikacije dobro utvrđeni (59).

Osteotomija Le Fort I obično se koristi za korekciju malokluzije i maksilomandibularnih deformiteta. Budući da dopušta kretanje u sve tri ravnine, koristi se za liječenje malokluzija klase II i III, kao i dentofacijalne asimetrije. Isto tako, koristi se za liječenje hipoplazije sredine lica i vertikalnog viška maksile. Ovaj se svestrani kirurški postupak kroz godine dodatno modificirao i usavršio kako bi se popravile trodimenzionalne deformacije maksilarnog kompleksa te omogućila manipuliranja i ponovno postavljanje maksilarnog kompleksa u povoljan i estetski prihvatljivi položaj. Važno je da kirurg konzultira ortodonta prije ortognatskog postupka kako bi se potrebni skeletni pokreti doradili u kombinaciji sa stomatološkim tretmanom te se tako uspostavila ispravna okluzija (60). Malokluzija klase III jedan je od najčešćih razloga za izvođenje osteotomije Le Fort I. Pacijenti s teškim deformitetima klase II zbog mandibularnog će retrognatizma često biti podvrgnuti osteotomiji i repozicioniranju Le Fort I, uz povišenje mandibule i genioplastiku, kako bi postigli stabilniji estetski izgled (61).

Postavljanje autogenog koštanog transplantata sa kriste ilijake nakon osteotomije Le Fort I pokazalo je dugoročnu stabilnost alveolarne arhitekture te dobar temelj za ugradnju dentalnih implantata (62).

Operacija Le Fort izvodi se u općoj anesteziji, pacijent je smješten u ležeći položaj s uzdignutom glavom kako bi se smanjio znatni gubitak krvi. Nazotrahealna intubacija je poželjna kako bi se okluzija mogla provjeriti bez poteškoća. Kako bi se smanjilo krvarenje i povećala anestezija operativnog polja, prije incizije i pripreme mekih tkiva maksile, u sluznicu duž ukupne površine čeljusti infiltriraju se fiziološka otopina i lokalni anestetik s adrenalinom (63).

Rez kroz meka tkiva izvodi se obostrano u gornjem fornixu usta, od središnje linije do područja prvih kutnjaka kroz sluznicu, mišiće i pokosnice. Nakon reza, opskrba čeljusti krvlju osigurava se širokom peteljkom bukalnog tkiva iznad gornjih zuba. Rez kroz slojeve mekog tkiva ne bi trebao ići dalje od zuba 16 i 26 kako bi se sačuvala

maksimalna moguća perfuzija gornje čeljusti krvlju. Preparacija se nastavlja tuneliranjem do tubera maksile i pterigoidnih nastavaka. Na prednjem dijelu gornje čeljusti preparira se mukoperiost, mukoza dna nosa i mukoza lateralne stijenke nosa ispod donje nosne školjke. Pažljivom preparacijom nosa smanjuje se gubitak krvi i postoperativna neugoda (64).

Nakon izlaganja maksile, potrebno je napraviti referentne točke na maksili kako bi se postigao preoperativni plan osteotomije. Estetske potrebe pacijenta pomoći će u određivanju medijalne i lateralne osteotomije. U ovoj je fazi potrebno voditi računa o izbjegavanju korijena zuba. Korištenjem maksilarnog očajnika kao najduže reference korijena zuba (26 mm) može se izbjeći devitalizacija ostalih zuba. Na razini piriformnog oblika, osteotomiju treba uvijek izvoditi ispod razine inferiornog turbinata kako bi se izbjeglo oštećenje nazolakrimalnog sustava. Osteotomija počinje svrdlom ili kirurškom pilom na zigomatikomaksilarnom potpornju, oko 35 mm iznad okluzalne ravnine, i prolazi kroz lateralnu stijenku gornje čeljusti do aperture piriformis (65). Zatim se koristi tanki osteotom za dovršavanje stražnjih osteotomija prema spoju tubera maksile i pterigoidnih nastavaka sfenoidne kosti. Osteotom u obliku slova U koristi se za odvajanje nosnog septuma od maksile te se zatim lomi zadnji maksilarni zid. Važno je u ovoj fazi izbjeći krvne žile te nazotrahealnu cijev.

Na kraju, pterigomaksilarni spoj treba odvojiti zakrivljenim osteotomima. Stavljanjem prsta unutar usta i osjećajem hamulusa osigurava se pravilan položaj. Jednom kada su osteotomije dovršene, *downfracture* se vrši pritiskom prsta, lagano bez sile. Prekomjerna sila može uzrokovati nepovoljan lom i komplikacije (66). *Downfracturing* maksile omogućuje daljnju disekciju nosnog dna i sluznice. Sve se rupe u nosnoj oblozi trebaju zatvoriti kako bi se spriječilo značajno krvarenje i osigurao integritet nosne šupljine. Sad kad je maksila slobodna, meko tkivo treba se istegnuti omogućujući veći raspon pokreta. To se može postići mobilizacijskim pincetama ili pritiskom prsta. Nakon *downfracturinga* i mobilizacije, estetske potrebe i predoperativno planiranje odredit će novi položaj maksile. Osteotomirani maksilarni segment pričvrstit će se intermedijalnim splintom i intermaksilarnom fiksacijom na donju čeljust. Ako se stvore velike praznine kod velikih vertikalnih ili horizontalnih pokreta, treba uzeti u obzir koštane transplantate. Željena pomicanja vrše se u odnosu na vanjske referentne točke koje se mjere prije zahvata. Kada se stavi u ispravni položaj, maksilu treba učvrstiti titanijskim pločicama i vijcima (67).

Na kraju slijedi provjera okluzije. Srednja linija maksile provjerava se u odnosu na vanjske referentne točke, a središnji sjekutići provjeravaju se u odnosu na mandibularne sjekutiće.

Centralni odnos i okluzija provjeravaju se manipuliranjem mandibule u odnosu na novi položaj maksile. Pravilno pozicioniranje mandibularnih kondila izuzetno je važno prije provjere nove okluzije (68).

Nakon što se osigura pravilna okluzija, meka tkiva šivaju se 3.0 ili 4.0 resorptivnim šavovima radi drenaže, koji se uklanjaju idući dan. Pomicanje maksile prema naprijed povezuje se skraćivanjem gornje usnice i širenjem baze nosa. Neki autori smatraju da je taj problem povezan s prekomjernim hvatanjem tkiva pri šivanju dok drugi sugeriraju da je uzrok tenzija uzrokovana ožiljkom. Kako bi se izbjegao taj problem, razvijene su različite tehnike, poput *cinch* šava alarne baze i dvostrukog VY šava (69).

Postoperativno, nazogastrična intubacija drži se 24 sata kako bi se spriječila mučnina. U roku od 24 sata cijev se uklanja i pacijent se otpušta ako tolerira tekućinu, može samostalno hodati te je bol kontrolirana. Lagana dijeta nastavlja se 4 do 6 tjedana dok se ne postigne koštano spajanje (70). Prva dva tjedna glava mora biti u povišenome položaju, na dvama jastucima.

2.5.3. Sagitalna split osteotomija

Bilateralna sagitalna split osteotomija najizvođenija je operacija čeljusti. Indikacije za bilateralnu sagitalnu split osteotomiju uključuju horizontalni višak mandibule, nedostatak i/ili asimetriju (71).

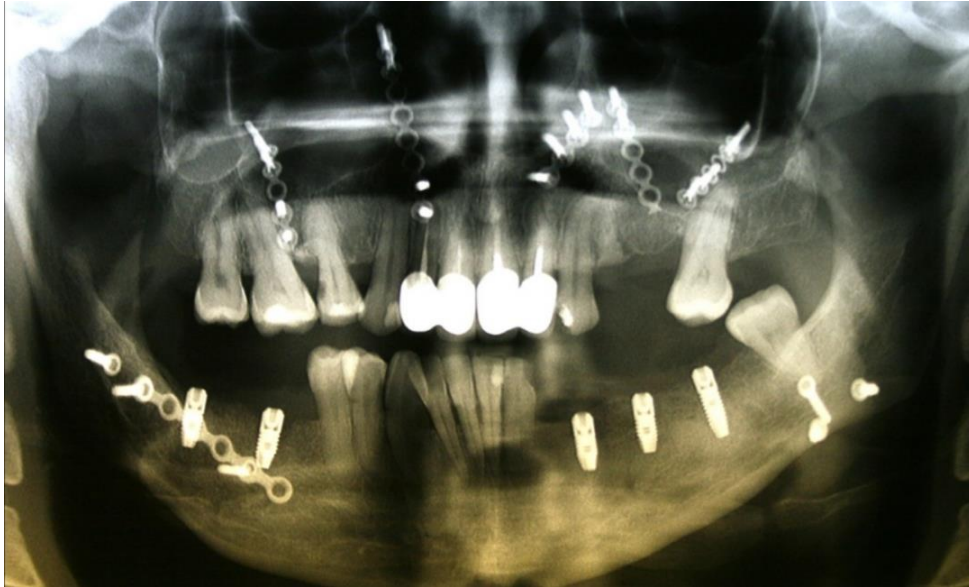
Standardizirane fotografije s pacijentovim licem u mirujućem stanju potrebne su ne samo za dokumentaciju i fotometrijsku analizu, već i za evaluaciju rezultata. Skeletna evaluacija obično uključuje radiografsku procjenu orto-panorexom i kefalometrijskim rendgenima (72). Ortopanorexovi rendgenski snimci daju pregled stupnja zubnog razvoja, anatomije mandibule i patologije. Kefalometrijski rendgenogram omogućuje standardizirane poglede lubanje i/ili lica koji omogućuju usporedbu s vremenom za procjenu rasta kod pojedinca i za usporedbu tog pojedinca sa standardiziranim normama kod populacije. (73) Postoji nekoliko odrednica optimalne modifikacije za sagitalnu split osteotomiju kod pojedinog pacijenta, uključujući položaj mandibularnog otvora, tijek inferiornog alveolarnog živca u mandibuli, prisustvo trećih kutnjaka donje čeljusti, planirani smjer i veličinu kretanja distalnog segmenta.

Pacijent je smješten u ležeći položaj s općom nazotrahealnom intubacijom. Daju se bilateralni inferiorni alveolarni živčani blokovi s kratko djelujućim lokalnim anestetikom i vazokonstriktorom, koji se mogu nadopuniti dugotrajnim anestetikom na kraju postupka. Ti se blokovi infiltriraju u submukozu naprijed u bukalnom vestibulu i uzlaznom ramusu. Intraoralni orijentiri identificiraju se za intraoralni rez, uključujući prednju granicu ramusa i vanjski kosi greben (74). Točka se identificira malo iznad gornje polovice prema prednjoj granici ramusa, a sluznica se urezuje elektrokauterom nastavljajući inferiorno, bočno do vanjskog kosog grebena, do drugog kutnjaka, gdje se rez nastavlja bočno u prednji pravac dolje do distalnog prvog kutnjaka. Rez se nastavlja kroz submukozu, mišiće i pokosnice s elektrokauterom. S periostalnim elevatorom, periosteum je povišen, izlažući vanjski kosi greben sve do koronoidnog zareza. Elevator se koristi za seciranje cijelog tkiva duž bukalne površine ramusa i proksimalnog tijela mandibule. Sekcija se vrši dolje donjim rubom mandibularnog tijela i zadnjim rubom ramusa. Subperiostalna disekcija nastavlja se unutarnjim kosim grebenom niže od razine okluzalne ravnine kako bi se omogućila vizualizacija medijalnog aspekta ramusa. Počevši iznad, elevatorom se prolazi straga i dolje, sve do samo superiornog i stražnjeg dijela lingule (75).

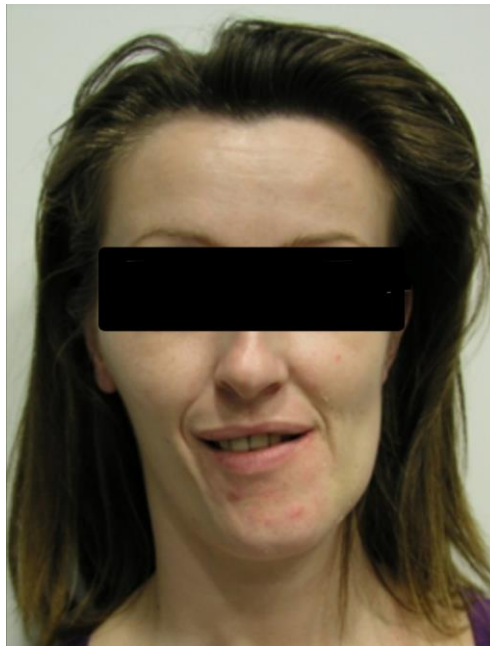Nakon disekcije mekog tkiva, pažnja se može usmjeriti na osteotomije. Mali elevator postavlja se duž medijalnog aspekta ramusa i koristi se za povlačenje i zaštitu lingule. Lingula se obično nalazi 1 cm iznad okluzijske ravnine i na udaljenosti od jedne polovine do dvije trećine od prednjeg do stražnjeg dijela ramusa (76). Rez se vrši kroz kortikalnu kost i ulazi u spongiozno koštano tkivo, a zatim se pila okreće, te se rez nastavlja anteriorno niz vanjski kosi greben do razine drugog kutnjaka. Konačni rez zatim se vrši vertikalno duž bukalnog korteksa na razini drugog kutnjaka dolje do gornjeg ruba mandibule. Važno je da se ovaj rez u cijelosti napravi kroz kortikalnu kost duž donjeg ruba. Potom se provjeravaju svi rezovi kako bi se osiguralo da su cjeloviti (77).

Osteotomija se zatim završava malim zakrivljenim osteotomima, vodeći računa da se krivulja usmjeri bukalno i da se zaštite meka tkiva. Osteotomi napreduju od prednjeg do stražnjeg dijela dovršavajući rez. Kad se rez otvori, treba provjeriti položaj donjeg alveolarnog živca. Jednom kada je osteotomija potpuna, treba provjeriti je li svaki segment odvojen od drugog i je li kondilarni vrh još uvijek pričvršćen na proksimalni segment. Zatim se mandibula postavlja u željeni položaj pomoću prefabricirane udlage i uklanja se svaki višak kosti ako se vrši uvlačenje mandibule (78). Dva se segmenta zatim učvršćuju prema preferenciji kirurga. Nakon što su

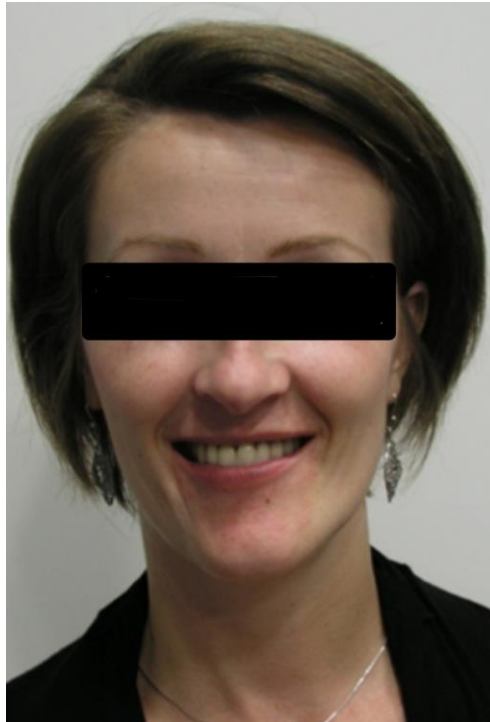segmenti fiksirani provjerava se okluzija. Ako je postignuta željena okluzija, rez se zatvara resorbirajućim šavom (79).



Slika 1. Ortopantomogram nakon kirurškog zahvata i ugradnje implantata. Preuzeto s dopuštenjem prof.dr.sc. Roberta Cerovića.



Slika 2. Pacijentica prije ortognatsko kirurškog zahvata, Preuzeto s dopuštenjem prof.dr.sc. Roberta Cerovića.



Slika 3. Pacijentica nakon ortognatsko kirurškog zahvata. Preuzeto s dopuštenjem prof.dr.sc. Roberta Cerovića.

2.5.4. Trajanje ortognatskog kirurškog zahvata i dani hospitalizacije

Budući da je većina ortognatskih i kirurških pacijenata odrasle dobi, važno je dati što precizniju procjenu trajanja liječenja. Uz promjene u obliku lica, dugo trajanje liječenja može utjecati na zadovoljstvo pacijenta nakon tretmana (80). Čimbenici za koje se sugerira da utječu na trajanje ortognatsko kirurškog liječenja uključuju dob, spol, suradnju, težinu/vrstu malokluzije, metodu liječenja (vađenje zuba, vrstu operacije) i iskustvo samog zahvata (sveučilište /bolnica, privatno, profesionalno iskustvo ortodonta) (81).

Većina zahvata traje od jedan do pet sati, ovisno o vrsti operacije koja se mora napraviti. Veliki dio onoga što čini vrijeme operacije jest ono provedeno u sobi za oporavak. Pacijent se otpušta iz sobe za oporavak kada se probudi iz opće anestezije te pokaže normalne reflekse. Posjete pacijentu dopuštaju se nakon povratka u bolničku sobu. Ponekad se pacijent nakon ortognatske operacije mora prebaciti na odjel intenzivne njege radi posebnog nadzora kao mjera opreza (82).

Broj dana provedenih u bolnici ovisi o vrsti zahvata, a u prosjeku to iznosi 9 dana.

Većina pacijenata može očekivati da će se vratiti u školu ili na posao u roku od 4 do 6 tjedana nakon operacije. Iako je postoperativni edem lica kod većine pacijenata izrazito uznemirujući, obično nestane prva 3 tjedna nakon operacije. Funkcija čeljusti potiče smanjenje preostalog edema za 6 do 8 tjedana postoperativno (83).

2.5.5. Komplikacije kod ortognatskog zahvata

Ortognatsko kirurško liječenje sigurno je kada ga izvodi iskusan kirurg no uvijek postoje moguće komplikacije i rizici. Budući da se ortognatska kirurgija za ispravljanje disproporcije lica izvodi kao izborni postupak, kirurški tim trebao bi poduzeti svaki pokušaj kontrole gubitka krvi i smanjiti potrebu za transfuzijom. Hipotenzivna anestezija dovodi do smanjenog gubitka krvi i općenito poboljšane kvalitete kirurškog zahvata (84). Transfuzija krvi rijetko je potrebna za rutinske operacije (85).

Obilno krvarenje je rijetko s mandibularnom osteotomijom. U rijetkim slučajevima, tijekom maksilarne osteotomije Le Fort I, nekontrolirano krvarenje od transekcije silazne palatinalne arterije tijekom donje frakture gornje čeljusti ili laceracije unutarnje maksilarne arterije može zahtijevati selektivnu angiografiju s embolizacijom. Infekcije su iznenađujuće rijetke kod pacijenata ortognatskih operacija. Primjena intraoperativnih antibiotika, intravenskih antibiotika tijekom boravka u bolnici i primjena oralnih antibiotika nakon otpuštanja iz bolnice predstavljaju rutinsku praksu u većini ortognatskih zahvata (86).

Postoperativno posebnu pozornost treba pridodati prohodnosti nosa kako se ne bi dogodila opstrukcija dišnog puta neposredno nakon operacije, kontroli edema mekih tkiva lica povišenim uzglavljem, hladnim oblozima i kortikosteroidima te gubitku osjeta orbitalnih ili alveolarnih živaca koji obično prolaze za 6 do 12 mjeseci. Najveća komplikacija je djelomična ili potpuna nekroza maksile koja uključuje gubitak vitaliteta zuba, parodontopatije, gubitak zuba i kosti u različitoj mjeri i djelomični gubitak alveolarnog grebena (86).

Dolaskom rigidne unutarnje fiksacije smanjili su se rizici nekontroliranog skeletnog recidiva. Skeletno remodeliranje na mjestu osteotomije i vrha mandibularnih kondila može se nastaviti od 6 do 12 mjeseci nakon operacije. Akutna, neočekivana malokluzija zabilježena u ranom postoperativnom razdoblju obično odražava netočno pozicioniranje i fiksiranje koštanih

segmenata. Ponekad ovaj nalaz rane malokluzije može zahtijevati ponovni zahvat radi uklanjanja i ponovne primjene rigidne unutarnje fiksacije (87). Kad se provede osteotomija Le Fort I, najvjerojatniji je uzrok postoperativne malokluzije nepravilno smještanje mandibularnih kondila za vrijeme primjene unutarnje fiksacije preko mjesta maksilarne osteotomije. Pacijenti s dentofacijalnim deformitetom i malokluzijom imaju veću učestalost poremećaja temporomandibularnog zgloba (na primjer smanjen raspon pokreta i bol) od opće populacije (88). Općenito pacijentima treba pažljivo reći da su učinci ortodontskog liječenja ili ortognatske kirurgije na poboljšanje ili pogoršanje simptoma temporomandibularnog zgloba uglavnom nepredvidivi.

2.5.5. Fiksacije nakon zahvata

Imobilizacija mjesta prijeloma kostiju nužna je za pravilno zacjeljivanje. Dugi niz godina interdentalna fiksacija lukovima bila je najčešća metoda za ortognatske pacijente s operativnim zahvatima. Pretkirurško ortodontsko liječenje postalo je najsuvremenije u kasnim 1960-ima, kada su lukovi zamijenjeni interdentalnom fiksacijom s modificiranim ortodontskim uređajima i kirurškim armaturama (89). Zbog ograničenja koja nameću parodontalno ugroženi zubi, kratkokorijenjeni zubi, osakaćena denticija i bimaksilarni postupci, postali su potrebni stabilniji oblici fiksacije. Razdoblje fiksacije trajalo bi najmanje 6 tjedana (90). Postkirurška depresija bila je uobičajena i pacijentova interakcija s vanjskim svijetom bila je ozbiljno otežana. Gubitak kilograma, gubitak apetita, bol u temporomandibularnom zglobu, bol u mišićima lica također je postala uobičajena. Rigidna fiksacija uvedena je 1980. u maksilofacijalnoj kirurgiji. Njezine su prednosti normalna sposobnost komuniciranja, prehrana, kraće vrijeme izostanka s posla, manji osjećaj hendikepiranosti ili osjećaja stigme i bolja oralna higijena tijekom ozdravljenja. Tehnike rigidne fiksacije koriste se pločicama koje su oblikovane kako bi se uklopile preko koštane osteotomije i učvršćuju se vijcima. One drže gornju ili donju čeljust u novom položaju dok ne zacijeli. Studije su pokazale da rigidna fiksacija ima prihvatljive, ali i promjenjive stope relapsa ovisno o postupku (91).

U posljednjih nekoliko godina najčešći su materijal koji se koristi za pričvršćivanje vijci i ploče od titana. Neki pacijenti zahtijevaju uklanjanje ploča zbog osjećaja hladnoće, labavljenja, pa čak i infekcije. Studije su pokazale da dolazi brže do funkcionalnog poboljšanja ako se fizikalna terapija doda postkirurškom režimu (92).

Neki kirurzi koriste i elastične trakice fiksirane na ortodontski aparat kako bi trenirale čeljust da ostane u novom položaju. Ovisno o procjeni ortodonta i kirurga postepeno se stavljaju mekše gumice.

2.5.6. Higijena i prehrana

Adekvatna prehrana važna je odmah nakon operacije.

Tijekom prvog tjedna nakon zahvata, treba provoditi tekuću dijetu. Iako nije dopušteno žvakanje, vrlo je važno ostati hidratiziran. Prijedlozi za cjelovitu tekuću dijetu uključuju: mliječne šejkove (s dodacima voća i sirovih jaja), sokove (ne kisele vrste jer mogu iritirati želudac), kašaste namirnice. Treba izbjegavati alkoholna i gazirana pića, koja su loša za želudac, te mogu dovest do mučnina kao i jako slatke tekućine jer mogu potaknuti dehidraciju. Tijekom drugog tjedna preporučuje se uvođenje gnječene hrane kao što je pire krumpir, banana i jogurt, prekuhana riža i tjestenina, omljet.

Između trećeg i šestog tjedna postupno se povećava koegzistencija hrane, ali ona i dalje ne smije biti tvrda. Tek nakon osam tjedana može se uvesti normalna prehrana. Esencijalne hranjive tvari moraju biti prisutne za poticanje potpunog zacjeljivanja mekih tkiva i stvaranja koštanih spojeva na mjestu kirurškog zahvata. Kalcij, željezo, vitamini A, C i D i proteini posebno su važni u prehrani i oni bi trebali biti zastupljeni oko 20 grama po obroku (93). Oko organiziranja adekvatnog jelovnika bilo bi dobro uključiti i pomoć nutricionista.

Treba napomenuti da pacijenti tijekom šest tjedana oporavka u prosjeku izgube 3 – 7 kg tjelesne težine.

Konstipacija može biti problem nakon opće anestezije, zbog promjene prehrane i smanjene fizičke aktivnosti. Da bi se to izbjeglo treba unositi puno tekućine, redovito jesti i uključiti lagane šetnje čim prije jer se tako stimulira rad crijeva.

Dobra oralna njega nakon operacije održava kirurško područje čistim i pomaže u sprečavanju infekcije. Također pomaže promicanju osjećaja ugone čistih usta. Oralna njega započinje u roku od 12 sati nakon operacije i mora se nastaviti nakon odlaska kući. Za higijenu se savjetuje korištenje dječje meke četkice za zube, izbjegavajući šavove i rane, barem 2 – 3 puta dnevno. Održavanje usta čistima također će pomoći u sprečavanju infekcije rana. Šavovi bi se trebali

početi resorbirati u prvom tjednu kada tkivo desni počne zacjeljivati. Savjetuje se ispiranje otopinama na bazi klorheksidina. Treba izbjegavati ispiranje usta alkoholom (većina komercijalnih vodica za usta) jer mogu opeći i nadražiti zacjeljujuće rane. Pušenje će usporiti ili spriječiti zarastanje i može rezultirati infekcijom. Treba izbjegavati direktno usmjeravanje vode na ubodne rane u prvom tjednu jer tekućina može ući u iste (94).

2.6. Ugradnja implantata nakon ortognatskog kirurškog zahvata

Često je moguće postaviti potrebne osoeintegracijske implantate za vrijeme ortognatskog zahvata. Važno je, međutim, zadržati bilo koji postoperativni ortodontski pokret zuba na umu. Zubni implantati često se mogu postavljati točnije nakon kratke retencije. Za pacijente kojima je potrebna koštana transplantacija za kasnije postavljanje implantata, kirurg bi trebao razmotriti smještaj koštanog transplantata tijekom ortognatske operacije.

Uspješna rehabilitacija pacijenta s teško atrofiranom čeljusti gdje je potrebna implantoprotetska terapija zahtjevna je procedura. Autogeni koštani transplantat sa kriste ilijake pouzdana je rekonstruktivna tehnika koja pruža odgovarajući volumen kosti u stražnjem dijelu maksile. Sagitalne i vertikalne razlike su u ovakvim slučajevima veće te se za ispravljanje ekstremnih nedostataka preporučuje ortognatski zahvat s transplantacijom (95). U ovim složenim slučajevima, plan liječenja uključuje nekoliko kirurških intervencija: ortognatsku operaciju, transplantaciju i ugradnju implantata, izvedive u različitom broju koraka (96).

Transplantacija kosti vjerojatno je najčešća metoda koja se koristi za povećanje nedostatne maksile nakon Le Fort I osteotomije. Dok autologna transplantacija kosti ima zadovoljavajuće uspjehe mogu se koristiti i druge metode gdje se implantati ugrade u zigomatične kosti.

Zigomatični implantati su uspješna alternativa za autolognu transplantaciju kosti i kod obostrano skraćenog zubnog luka s velikom atrofijom kosti mogu se ugraditi 4 zigomatična implantata s trenutačnim opterećenjem (151).

Prema dostupnoj literaturi, predloženi su različiti pristupi. Neki istražitelji govore o zahvatima u kojima se istodobno rade i ortognatska kirurgija, transplantacija koštanog nadomjestka i postavljanje implantata. Sailerovom metodom izvodi se Le Fort I osteotomija, autologna

transplantacija sa kriste ilijake i ugradnja implantata koji fiksiraju koštane blokove transplantata na maksilu u jednom zahvatu.

Šest mjeseci postoperativno implantati su otkriveni, a protetski zahvati mogu se izvoditi na uobičajeni način. Stopa uspješnosti ovom tehnikom bila je 94,5% (152).

Drugi opisuju postupak u dva koraka, uključujući Le Fort I osteotomiju s transplantiranjem u prvom koraku te postavljanjem implantata u drugom. Ova metoda dovodi do smanjene vjerojatnosti nekroze i gubitka koštanog transplantata. Predložen je i postupak u tri koraka, uključujući rekonstrukciju maksilarne kosti, ugradnju implantata i fiksnu protetsku rehabilitaciju u postojećoj okluziji klase III, nakon čega slijedi ortognatska kirurgija. Pored spomenute prednosti postavljanja implantata u zasebnom koraku, ova se metoda služi i fiksnim protetskim nadomjestkom na implantatima tijekom ortognatske operacije (97).

Ugradnjom implantata prije ortognatske kirurgije, osigurava se intrakirurška i postkirurška okluzalna stabilnost te se tako brže pacijentu vraća normalna funkcija i estetika lica nakon operacije (98).

Ako je neke zube potrebno izvaditi, postoje različiti pristupi ugradnji zubnih implantata nakon vađenja zuba. Pristupi mogu biti neposredna implantacija gdje su implantati ugrađeni odmah nakon ekstrakcije; odgođena implantacija, dva tjedna do tri mjeseca nakon ekstrakcije te kasna implantacija, tri mjeseca ili više nakon vađenja zuba. Neposredna implantacija sve je češća strategija za očuvanje kostiju mekog tkiva i smanjenje vremena liječenja (99).

Kod implantacije u dvije faze, nakon ugradnje implantata, unutarnje komponente prekrivaju se pokrovnim vijkom. Pokrovni vijak ujednačuje se s površinom zubnog implantata te ga u potpunosti prekriva sluznica. Nakon razdoblja integracije potrebna je druga operacija koja postavlja vijak za cijeljenje (100).

Negativna strana pristupa u dvije faze jest potreba za dodatnim operacijama i kompromitiranje cirkulacije tkiva. Izbor između operacije jedne ili dvije faze ovisi o najboljoj metodi rekonstrukcije mekog tkiva oko izgubljenih zuba (101).

Planiranje implantoprotetske terapije usmjereno je na opće zdravstveno stanje pacijenta, sluznice i čeljusti te oblik, veličinu i položaj kostiju čeljusti, okolnih i suprotnih zuba. Malo je zdravstvenih stanja koja apsolutno onemogućavaju ugradnju implantata iako postoje određeni uvjeti koji mogu povećati rizik od neuspjeha. Osobe s lošom oralnom higijenom, teški pušači i

dijabetičari pod većim su rizikom bolesti desni koja utječe na oseointegraciju implantata, povećavajući vjerojatnost dugoročnog neuspjeha. Terapija bisfosfonatima, dugotrajna upotreba steroida, osteoporoza, metaboličke koštane bolesti i druge bolesti koje utječu na kosti mogu povećati rizik od ranog neuspjeha nakon ugradnje implantata (102).

Dugoročni uspjeh određen je snagom koju moraju izdržati. Budući da implantati nemaju parodontalni ligament, ne osjeća se pritisak pri ugrizu, tako da se moraju ravnomjerno rasporediti sile na protetskim radovima koje podržavaju. Koncentrirane sile mogu rezultirati lomom protetskih nadomjestaka i implantata ili gubitkom kosti. Mjesto ugradnje implantata temelji se na biološkim (tip kosti, vitalne strukture, zdravlje) i mehaničkim faktorima. Implantati postavljeni u deblju, jaču kost (u prednjem dijelu donje čeljusti) imaju nižu razinu neuspjeha od implantata postavljenih u kosti niže gustoće (stražnji dio gornje čeljusti). Dizajn implantata mora se uzeti u obzir (103).

Glavni kirurški zahvati za ugradnju implantata temelje se na pet osnovnih koraka. U prvom se koraku vrši rez preko grebena, podešavajući gingivu otprilike na pola tako da konačni implantat ima debelu traku tkiva oko sebe. Rubovi tkiva, koji se nazivaju režnjevima, guraju se natrag kako bi otkrili kost. Operacija bez režnja alternativna je tehnika pri kojoj se uklanja mali dio tkiva (promjera implantata) radi ugradnje implantata. Nakon toga preparira se buduće ležište implantata svrdlima reguliranom brzinom kako bi se spriječile opekline ili nekroza kostiju zbog pritiska. Ležište se postupno proširuje širim svrdlima (obično se radi između tri i sedam uzastopnih koraka bušenja, ovisno o širini i dužini implantata te implantološkom sustavu). U ovom se koraku mora paziti kako se pregrijavanjem ne bi oštetili osteoblasti ili formativne koštane stanice. Fiziološka otopina za hlađenje ili vodeni sprej održavaju temperaturu niskom. Nakon toga slijedi ugradnja implantata koji se pričvršćuje na mjesto pomoću okretnog ključa pazeći da se ne bi preopteretila okolna kost (preopterećenjem može doći do osteonekroze, što može dovesti do neuspjeha potpune integracije implantata). Zadnja faza vezana je za prilagodbu tkiva. Gingiva je prilagođena oko cijelog implantata kako bi se osiguralo zdravo tkivo oko vijka za cijeljenje. Suprotno tome, implantat se može „zakopati“, pri čemu se vrh implantata zatvori pokrovnim vijkom i tkivom kako bi ga se u potpunosti prekrilo. Tada je potreban drugi postupak kako bi se implantat kasnije prikazao (104).

Rizici i komplikacije tijekom operacije uključuju infekcije, prekomjerno krvarenje i nekrozu tkiva oko implantata. Anatomske strukture u blizini, kao što su inferiorni alveolarni živac, maksilarni sinus i krvne žile (osobito paziti kod lingvalnog odizanja režnja na arteriju

submentalis, koja ako se ošteti ili prereže, prolabira natrag u dno usne šupljine i može izazvati krvarenje opasno po život (opstrukcijom dišnog puta) mogu se također ozlijediti nakon osteotomije ili postave implantata. Prvih šest mjeseci nakon zahvata najčešće komplikacije odnose se na stabilnost implantata neposredno nakon zahvata te se može neinvazivno procijeniti korištenjem rezonantne frekvencije (105).

Važna komplikacija nakon zahvata vezana je za integraciju implantata. Implantat se testira između 8 i 24 tjedna nakon zahvata pomoću aparata koji koriste rezonantne frekvencije koje rade vibracije te je mjerenje pomoću njih pouzdano, objektivno i neinvazivno. Postoje značajne varijacije u kriterijima koji se koriste za određivanje uspjeha implantata, a najčešće se navode kriteriji poput odsutnosti boli, pokretljivosti, infekcije, krvarenja ili gubitak kostiju tijekom implantata veći od 1,5 mm. Uspjeh zubnih implantata povezan je s vještinom kirurga, kvalitetom i količinom kosti koja je dostupna na mjestu i pacijentovom oralnom higijenom, no najvažniji faktor je primarna stabilnost implantata. Neuspjeh integracije je rijedak, osobito ako pacijent pažljivo slijedi upute stomatologa ili kirurga (106).

Dugoročne komplikacije povezane su s izgledom, uključujući visoku liniju osmijeha, lošu kvalitetu gingive i nedostajuće papile, poteškoće u usklađivanju oblika prirodnih zuba koji mogu imati nejednake dodirne točke ili neuobičajene oblike, manjak kosti, nerealna očekivanja pacijenta ili lošu oralnu higijenu. Na kraju postoje tehnološki rizici, gdje implantati mogu propasti zbog loma (107).

2.6.1. Oseointegracija

Oseointegracija, definirana kao izravna i čvrsta strukturna i funkcionalna veza između žive kosti i površine implantata koji nosi teret, presudna je za stabilnost i smatra se preduvjetom dugoročnog kliničkog uspjeha. Mjesto implantata i tkiva izuzetno je dinamično područje interakcije. Procesi oseointegracije uključuju početno spajanje između alveolarne kosti i tijela implantata, a kasnije i biološku fiksaciju neprekidnim remodeliranjem i apozicijom prema implantatu. Sam proces prilično je složen i postoji mnogo čimbenika koji utječu na formiranje i održavanje kosti na površini implantata (108).

Uspješan ishod svakog postupka ugradnje implantata uglavnom ovisi o povezanosti različitih komponenata koja uključuje sljedeće:

1. Biokompatibilnost materijala implantata. Komercijalno čisti titan široko se koristi kao materijal za implantaciju jer je biokompatibilan, ima dobru otpornost na koroziju i nema toksičnosti na makrofage ili fibroblaste. Isto tako je pozitivan njegov nedostatak upalnog odgovora u tkivima, a sastoji se od oksidnog sloja (109).
2. Makroskopska i mikroskopska priroda površine i modela implantata. Kvaliteta površine odredit će reakciju tkiva na dentalni implantat. Može se podijeliti u tri kategorije: mehanička svojstva (odnose se na potencijalna naprezanja na površini koja mogu rezultirati povećanom stopom korozije), topografska svojstva (odnose se na stupanj hrapavosti površine) i fiziokemijska svojstva (odnose se na čimbenike kao što su površinska energija i naboj) (110).
3. Stanje ležišta implantata u zdravstvenom i morfološkom kontekstu (kvaliteta kostiju). Potrebno je zdravo mjesto domaćina implantata. Međutim, u kliničkoj stvarnosti, ležište domaćina možda je patilo od prethodnog zračenja i osteoporoze (što su neka od nepoželjnih stanja za implantaciju). Prethodno zračenje ne mora biti apsolutna kontraindikacija za ugradnju dentalnih implantata. Međutim, poželjno je da se dozvoli vrijeme čekanja prije nego što se implantat stavi u prethodno ozračeno ležište. Nadalje, nakon terapijske doze zračenja treba predvidjeti 10 – 15% lošije kliničke rezultate, zbog oštećenja krvnih žila. Pušenje donosi znatno niže stope uspjeha s dentalnim implantatima. Ostali uobičajeni problemi s ležištem uključuju osteoporozu i resorpciju alveolarnih grebena. Takva klinička stanja mogu predstavljati indikaciju za povećanje grebena s koštanim transplantatima. U čeljusti s nedostatnim volumenom kosti za ugradnju implantata preporučuje se tehnika transplantiranja kako bi se povećala količina tvrdog tkiva (108).
4. Kirurška tehnika. Minimalno oštećenje tkiva tijekom operacije neophodno je za oseointegraciju. Ovaj cilj ovisi o stalnom i pažljivom hlađenju dok se kirurško bušenje izvodi pri maloj brzini. Ako se koristi previše nasilna tehnika, ona će uzrokovati porast temperature u stanicama koje bi trebale biti odgovorne za popravak. Kritična veza vremena i temperature za nekrozu koštanog tkiva je oko 47 °C primijenjena u trajanju od 1 minute (111).
5. Nenarušena faza ozdravljenja. Oseointegracija je upečatljiv fenomen u kojem se kost izravno suprotstavlja površini implantata bez umetanja kolagena ili fibroblastičnog matriksa. Brojna su istraživanja zaključila da je snaga oseintegriranog implantata daleko veća od snage vlaknastog inkapsuliranog implantata. Ta se snaga zapravo može

odnositi na količinu kosti koja okružuje površine implantata. Drugi čimbenik koji može utjecati na snagu jest biofizička stimulacija i vrijeme ozdravljenja (112).

6. Stanje opterećenja. Stabilnost je primarni čimbenik uspjeha u trenutku ugradnje implantata. Svako malo pomicanje tijekom početnih faza zarastanja kostiju prouzročit će nedostatak integracije. Neuspjeh je najčešće uzrokovan preopterećenjem zbog transmukoznih sila preko mjesta implantata. Početna stabilnost mora biti izuzetno čvrsta i mora se kontrolirati okluzija tijekom nošenja privremenog protetskog nadomjestka, a kasnije i definitivnog protetskog nadomjestka, te se mora pažljivo nadzirati kroz cijelo razdoblje liječenja (108).

Izazov s kojim se kliničar suočava jest taj da se ovi čimbenici moraju kontrolirati gotovo istodobno ako se očekuje uspješan ishod.

2.6.1.1. Kvaliteta i kvantiteta kosti

Gubitkom zuba dolazi do smanjenja širine i visine alveolarnog grebena koji se resorbira s mekim tkivom. Resorpcija je veća s bukalne strane u odnosu na jezičnu i nepčanu stranu grebena. U prva tri mjeseca nakon vađenja zuba dimenzija alveolarnog grebena smanjuje se za 30% u bukolingvalnom i bukopalatinalnom smjeru. Nakon jedne godine bezubi alveolarni greben gubi u prosjeku 50% širine (113).

Vertikalna dimenzija bezubog alveolarnog grebena u prosjeku se u prvih šest mjeseci smanji za $2 \pm 0,2$ mm nakon vađenja zuba (114). Volumen i oblik preostalog alveolarnog grebena može se klasificirati u pet skupina po Lekholm i Zarb klasifikaciji iz 1985. godine (od A do E). U skupini A i B postoji dovoljna količina kosti, a u skupinama C, D i E alveolarni je nastavak minimalan. Prema kvaliteti, kost je podijeljena u četiri osnovne skupine; 1, 2, 3, 4, gdje su kost tipa 1 i 2 debelog kortikalisa s malo spongioze, dok kosti tipa 3 i 4 sadrže tanki kortikalis s puno spongioze.

Tip 1 – u potpunosti homogena kompaktna kost;

Tip 2a – debeli sloj kompaktne kosti koji okružuje sloj guste spongioze;

Tip 3 – tanki kortikalis okružuje gusti sloj spongioze;

Tip 4 – tanki kortikalis okružuje središnju spongiozu niske gustoće.

Ova klasifikacija dodatno je nadopunjena još trima klasifikacijama kosti:

Tip 2b – debeli sloj kompakte koji okružuje sloj spongioze srednje gustoće;

Tip 2 c – debeli sloj kompakte koji okružuje sloj spongioze niske gustoće;

Tip 3b – tanki kortikalis koji okružuje spongiozu srednje gustoće (115).

O kvaliteti i kvantiteti kosti ovisi planiranje implantološkog zahvata, uspješnost ugradnje kao i sam opstanak implantata u kosti.

U mnogim slučajevima atrofija alveolarnog nastavka uzrokuje ozbiljan nedostatak alveolarnog grebena u vodoravnom i okomitom smjeru.

Transplantacija kosti omogućava stomatolozima da obnove ili ojačaju gornju i donju čeljust. Transplantat može riješiti problem izoliranog gubitka kostiju ili šire rasprostranjene degeneracije. Postoji nekoliko različitih vrsta materijala za transplantaciju, uključujući prirodne i sintetičke materijale. Iako se transplantiranje može izvesti radi ispravljanja učinaka ozljeda ili urođenih nedostataka, postupak se najčešće preporučuje implantološkim pacijentima kod kojih ne postoji dovoljna količina kosti za ugradnju implantata.

Stomatolog svoju preporuku obično temelji na nekoliko čimbenika, kao što su mjesto kirurškog zahvata, ciljevi pacijentovog zdravlja i liječenja te svojstva materijala za transplantaciju. Idealni materijal trebao bi se dobro uklopiti s pacijentovom prirodnom kosti, promicati rast novog tkiva i imati malu vjerojatnost odbacivanja na mjestu kirurškog zahvata.

Autograft, koji se također naziva autologni ili autogeni koštani transplantat, je kost uzeta iz pacijentovog tijela. Autografti za stomatološke zahvate obično se uzimaju iz čeljusti, tvrdog nepca ili brade. Ako na tim područjima nema dovoljno kostiju, transplantat tkiva može se uzeti iz kuka ili potkoljenice. Glavna prednost autografta jest to što postoji mali rizik od odbacivanja transplantata s obzirom na to da je kost izvorna iz pacijentovog tijela. Međutim, nedostatak je taj što je potrebna dodatna operacija na tijelu (116). Transplantat s kriste ilijake smatra se zlatnim standardom kod vrlo izraženih atrofija i defekata alveolarnog grebena (117). Materijal za skupljanje autolognih transplantata može se podijeliti u tri glavne vrste: kortikalna (gusta kompaktna kost koja tvori vanjski sloj kosti), spongiozna (porozni unutarnji sloj kosti sastavljen od trabekularne kosti) i kortikospongiozna (kombinacija kortikalne i spongiozne kosti). Spongiozni materijali koštanih transplantata najčešće se upotrebljavaju kod transplantacije s kriste ilijake zbog svojih regeneracijskih svojstava koja odražavaju prisutnost osteoblasta

(koštanih stanica) u trabekularnoj kosti. Kortikalni koštani materijal često se koristi tamo gdje je potrebna trenutna mehanička stabilnost. Kortikospongiozni koštani materijal kombinira svojstva objiju vrsta kostiju (118).

Sve kirurške tehnike transplantacije s kriste ilijake uključuju ekstrakciju koštanog materijala iz prednjeg ili stražnjeg grebena koji se i najčešće upotrebljava. Nakon uklanjanja koštanog transplantata može se provesti rekonstrukcija ili ponovno punjenje ijtrogenih oštećenja na mjestu donorskog mjesta (119).

Komplikacije mogu biti veće i manje prema stupnju uzrokovanog oštećenja. Velike komplikacije uključuju neurovaskularna ili visceralna oštećenja, prijelom mjesta transplantacije, infekciju i kroničnu bol (120). Manje komplikacije mogu biti bol na mjestu transplantacije, površno kožno oštećenje senzornih živaca i površni serom, hematoma ili infekcija (121). Autologni koštani transplantat s kriste ilijake smatra se zlatnim standardom u terapiji defekta alveolarnog grebena (122).

Alograft se obično skuplja od preminulog darivatelja. Prije nego što se kost ili bilo koje drugo tkivo mogu koristiti, darivatelj se mora temeljito pregledati kako bi se osiguralo da nema zaraznih bolesti. Nakon što se uzme, kost mora proći niz tretmana kako bi postala kompatibilna s primateljem s ciljem da se minimiziraju sve potencijalne imunološke reakcije. Neki od ovih tretmana uključuju izlaganje zračenju, smrzavanju i drugim kemijskim procesima, poput primjene klorovodične kiseline. Glavni je nedostatak alografta mogućnost imunološke reakcije ili odbacivanja doniranog tkiva (123).

Ksenograft se uzima iz životinjskog izvora, obično krave ili svinje. S ovom vrstom transplantata, kost se pažljivo obrađuje tako da se preostalo tkivo sastoji prvenstveno od mineralnih sastojaka. Prednost ksenografta je jednostavnost ubiranja velikih uzoraka kostiju željenom mikrostrukturom, što poboljšava kompatibilnost. U početku ksenograft dodaje fizičku podršku na mjestu kirurškog zahvata. S vremenom tijelo zamjenjuje ksenograft s novom kosti (124).

Aloplastični transplantati sastoje se od materijala koji nisu uzeti iz životinjskog ili ljudskog izvora. Mogu se dobiti iz prirodnih izvora (poput elemenata ili minerala), sintetičkih tvari ili kombinacijom obih. Jedan od razloga zašto mnogi stomatolozi preferiraju aloplastične transplantate je taj što ne zahtijevaju prikupljanje tkiva iz drugog izvora (124).

Aloplastični transplantati mogu biti izrađeni od hidroksiapatita, kalcijevog karbonata i trikalcijevog fosfata. Hidroksiapatit se najčešće koristi zbog snage, izdržljivosti i sposobnosti dobrog integriranja. Veliki postotak ljudske kosti sastoji se od oblika hidroksiapatita. Kalcijev karbonat postaje sve manje popularan jer se teže resorbira i čini kost osjetljivom na lom. Još jedna česta komponenta ovakvih transplantata jest keramika. Keramika je anorganski, nemetalni materijal sastavljen od jednog ili više elemenata. Izuzetno je tvrda i može podnijeti visoke temperature. Glavna je prednost keramičkih transplantata njihova sposobnost da se integriraju s postojećom kosti i promoviraju rast nove kosti. Biološko staklo ili bioaktivno staklo slično je keramici i još je jedan potencijalni izvor koštanih transplantata. Biološka stakla mogu se potpuno i neprimjetno vezati za kost (125). Za razliku od nekih drugih vrsta koštanih transplantata, biološko staklo dostupno je u mnogim oblicima, poput paste i ljepila, što ga čini idealnim za oblikovanje (126).

Ograničena raspoloživost kostiju čini ugradnju implantata izazovnom i ponekad nepredvidljivom. Kandidati za implantoprotetsku terapiju moraju imati dovoljno kosti kako bi se omogućilo postavljanje implantata koji omogućava pravilan oblik, funkciju i profil protetskog nadomjestka (127). Također, kako se zubi gube, naknadna resorpcija kosti može rezultirati nedostatkom pričvrstne gingive dok se sluzničko tkivo premješta na vrh zubnog grebena, što može ugroziti estetiku protetskog nadomjestka (128).

Gubitak kosti nakon ekstrakcije može biti nepredvidiv i rezultirati uvjetima koji ometaju mogućnost pružanja rutinske terapije implantatima (129). Regeneracija zubne alveole i ostali postupci transplantacije kostiju omogućuju pouzdanu ugradnju implantata u situacijama u kojima volumen ili konture kosti na mjestu bezubosti nisu povoljni. Zapravo su ove tehnike i materijali pomogli povećati kvalitetu skrbi širenjem broja mogućnosti tretmanom implantata (130). Napredovanjem moderne medicinske znanosti komplikacije transplantiranja svode se na minimum. Međutim, kao i sve operacije, također postoje određeni rizici. Nakon transplantacije kostiju osjetit će se uobičajene nuspojave operacija (poput krvarenja, opasnost od kontaminacije, loše reakcije na anesteziju) (131). Simptomi poput boli, otekline, oštećenje živaca, odbacivanja materijala, upale, apsorpcije implantiranog materijala, mogu se brzo liječiti ili ublažiti. U ozbiljnijim slučajevima tijelo odbacuje implantirani materijal ili se isti ne razvija pravilno s ostalim dijelovima skeleta. U ovakvim slučajevima može se dogoditi da je nakon operacije potrebna druga intervencija. Operacija mekog tkiva jednako je važna kao i operacija kostiju te je treba uzeti u obzir tijekom pravilnog predoperativnog planiranja (131).

Savjet za ublažavanje komplikacija nakon transplantacije kostiju jest uporaba protuupalnih lijekova koji mogu pomoći u toleriranju boli i pomažu u zacjeljivanju kirurških rana. Hlađenje pomaže i vrlo je korisno nakon operacije jer ublažava oticanje, krvarenje i bol. Dok se osjeća utjecaj anestezije, ne smije se jesti i piti. Nakon transplantiranja mora se držati dijeta koja je individualno prilagođena svakoj osobi. Općenito, treba se izbjegavati hrskava ili tvrda hrana koja zahtjeva puno žvakanja. Treba smanjiti unos kave, čaja ili alkohola ako je moguće. Pušenje je strogo zabranjeno pacijentima koji pate od oštećenja kostiju (132).

2.6.2. Protetika na implantatima

Cilj je moderne stomatologije vratiti pacijentu normalnu konturu, funkciju, estetiku, govor i zdravlje bez obzira na atrofiju, bolest ili ozljedu stomatognatskog sustava (133). Međutim, što više zuba nedostaje pacijentu, to je teže taj cilj postići tradicionalnom stomatologijom. Dentalna implantologija danas je termin koji se koristi za opisivanje ugrađivanja raznih materijala u čeljust kako bi se nadomjestilo izgubljene zube te osigurala potpora i zadržavanje protetskih nadomjestaka nakon gubitka prirodnih zuba (134). Mnoga istraživanja te napredak u dizajnu, materijalima i tehnikama implantata dovela su do predvidljivog uspjeha u njihovoj primjeni, a danas je dostupno mnogo vrsta implantata za uporabu u rehabilitaciji različitih kliničkih problema (135).

Povećana potreba i upotreba tretmana povezanih s implantatima rezultat je kombinacije niza faktora, uključujući psihološke aspekte gubitka zuba, starenja populacije, gubitka zuba povezanih s dobi, anatomskim posljedicama bezubosti, lošim rezultatima uklonjivih proteza i predvidljivim dugoročnim rezultatima proteza podržanih implantatom (135).

Zubna protetika zamjenjuje zub koji nedostaje ili prikriva oštećenja zuba. Ti zubni nadomjesci uključuju implantate, krunice, mostove i proteze, a neki od njih mogu se skidati ili trajno fiksirati u ustima. Broj zuba koji nedostaju, stanje preostalih zuba i debljina čeljusti neki su čimbenici koje će stomatolog ili protetičar uzeti u obzir prije donošenja preporuke. Ako nedostaju samo jedan ili dva zuba, a preostali su zubi zdravi, most sidren na implantatima i krunica predstavljaju najbolje rješenje. Kada ostane malo prirodnih zuba i oni su u lošem stanju, proteza nošena implantatima može biti najbolja opcija. Međutim, ako je čeljusna kost tanka, stomatolog će morati transplantirati dodatnu kost na područje kako bi podupirao učvršćivanje implantata.

Tijekom posljednjeg desetljeća, rekonstrukcija zubnim implantatima znatno se promijenila. Umjesto da se fokusira na zub ili zube koje treba zamijeniti, današnji liječnik razmatra širok i složen skup čimbenika prije formuliranja plana liječenja. Planiranje je podijeljeno u tri faze (136). Početno savjetovanje prvi je korak u utvrđivanju je li pacijent dobar kandidat za rekonstruktivni postupak. Preliminarni plan liječenja izradit će se na temelju glavne primjedbe pacijenta, povijesti sadašnje bolesti, anamneze te kliničkog i radiografskog pregleda. Da bi se dobili točni modeli studija, potrebno je napraviti dijagnostičke otiske. Postupci mapiranja kostiju provode se radi procjene dostupnog volumena kosti. Izgled lica pacijenta mora biti dokumentiran predoperativnim ekstraoralnim i intraoralnim fotografijama. Početno savjetovanje također bi trebalo služiti edukaciji i orijentaciji pacijenta (137). Sljedeća faza u procesu uključuje cijeli tim: kirurga, protetičara i druge specijaliste. Također mogu biti uključeni higijeničar i laboratorijski tehničar. Time se pruža timu mogućnost razgovora s pacijentom u vezi s njegovim glavnim primjedbama, očekivanjima, povijesti i trenutnim medicinskim i stomatološkim statusom. Na temelju svih ovih informacija, članovi tima mogu formulirati detaljan plan liječenja. Zatim slijede konačna razmatranja o liječenju gdje pacijenta treba obavijestiti o predviđenom broju implantata, različitim materijalima na raspolaganju i o mogućim pomoćnim postupcima. Isto tako, treba pažljivo opisati omjer koristi i rizika te komplikacije svih postupaka, kao i postoperativni tijek. Pisani pristanak treba se osiguriti i za kirurški i za restorativni postupak (138).

Prije svakog zahvata ugradnje implantata obavezni su klinički i odgovarajući radiografski pregled. Dijagnostička snimka i tehnike pomažu u razvoju i provedbi korektnog i sveobuhvatnog plana liječenja (139). Svrha je implantacijske slike pružiti točne i pouzdane dijagnostičke informacije o anatomiji pacijenta.

Dijagnostički otisci ili modeli studija neophodni su za pomoć u vođenju faze predimplantacije i liječenja implantoterapijom (139). Mnogi su pacijenti dulje vrijeme bili djelomično bezubi. Kombinacija kontinuiranog gubitka kostiju i promjena zuba povezanih s nedostajućim zubima uvelike povećava čimbenike rizika koji se moraju uzeti u obzir pri oralnoj rehabilitaciji implantatima. Dijagnostički otisci omogućuju procjenu ovih protetskih čimbenika, na primjer, maksilomandibularni odnosi i postojeća okluzija (139).

Postupkom računalne tomografije može se točno odrediti raspoloživa visina i širina kosti na predloženom mjestu implantacije, točan položaj i orijentacija implantata kao i najbolja preporuka za duljinu i promjer implantata (135). Ova tehnika snimanja korisna je i kod izrade

kirurških šablona (140). Postoji nekoliko vrsta kirurških šablona kao što su vakuumski i akrilni predlošci te predlošci prijašnjih zubnih proteza.

Prije izrade protetskog rada, stomatolog će obaviti temeljitu procjenu zuba i usne šupljine te uzeti rendgenske slike zuba i na temelju toga pacijentu preporučiti najbolji plan terapije.

Postoji veliki raspon zubnih nadomjestaka ovisno o broju zuba koji nedostaju i stanju preostalih zuba.

Kod gubitka jednog zuba, rješenje koje izbjegava brušenje susjednih zuba, ne uništava harmoniju usne šupljine i dobiva najbliži rezultat prirodnom zubu jest jedan zub na implantatima. Prvi su korak rendgenske snimke i pregled nakon čega se planira zahvat. Nakon oseintegracije koja može trajati od tri do šest mjeseci, ugrađuje se suprastruktura te se uzima otisak prema kojem se radi kruna za novi zub (141).

Ako pacijentu nedostaju tri zuba, preporučuje se most na dva implantata. Na njih se postavljaju suprastrukture koje imitiraju izbrušene krune zuba te tri keramičke krunice koje povezuju dva implantata. Kod nedostatka zadnjih zuba u gornjem i donjem nizu ovime se izbjegavaju manje ugodna rješenja poput proteza (142).

Proteze na implantatima najbolje su rješenje za pacijente koji su izgubili sve zube. Stanje kosti utjecat će na količinu i raspored, a to je najčešće četiri implantata u gornjoj čeljusti i dva implantata u donjoj čeljusti. Nakon ugradnje rade se privremeni zubi u obliku mobilne proteze koji se nose dok se ne dovrši definitivni protetski nadomjestak. Na implantate se stavljaju lokatori, a u protezu kapice koje odgovaraju istima. Njihovim se povezivanjem ostvaruje veća stabilnost i retencija totalne proteze (143).

All-on-four terapija relativno je nova implantološka metoda koja je namijenjena pacijentima bez zuba. Specifična je po tome da se protetski nadomjestak fiksira na četiri implantata te je idealna terapija za pacijente koji nisu kandidati za protezu. Implantati se ugrađuju u prednjem dijelu čeljusti gdje ima najviše kosti (144).

All-on-six terapija je stabilna i dugotrajna metoda prikladna za pacijente koji su izgubili sve zube, a žele u kratkom roku vratiti funkciju čeljusti i estetiku lica. U čeljust se ugrađuje šest implantata na koje se odmah fiksira privremeni most, a nakon razdoblja oseintegracija vijcima se fiksira definitivni most koji u potpunosti nadomješta izgubljene prirodne zube (145).

2.6.2.1. Recall i follow up

Recall je vrlo važna komponenta dentalnog zdravlja i pacijenti moraju biti svjesni važnosti redovnih kontrola. Količina vremena između *recalla* prilagođena je potrebama svakog pacijenta. Za neke je devet mjeseci prikladno, dok će za druge biti potreban češći dolazak u razmacima od tri, četiri ili šest mjeseci.

Tijekom pregleda mogu se otkriti problemi koje pacijenti ne vide niti osjete. Mnoga oštećenja i problemi nisu vidljivi sve dok ne dođu u napredniju fazu. Cilj je kontrolnih pregleda da se procijeni postojeće stanje te da se preveniraju eventualne patološke promjene u najranijoj fazi dok se mogu relativno lako i brzo otkloniti.

Doktor dentalne medicine obavlja pregled novih radiografskih snimaka, provjerava održavanje oralne higijene, vrši se sondiranje džepova, kontrolira okluzija i protetski rad kako bi se osiguralo da nisu nastali problemi od posljednjeg pregleda.

Redoviti kontrolni pregledi važni su za održavanje zdravlja desni, zuba i usne šupljine i o njima ovisi trajnost protetskog nadomjestka.

3. RASPRAVA

Pretražena je novija publicirana znanstvena i stručna literatura na PubMed-u korištenjem ključnih riječi: ortognatska kirurgija, implantoprotetska terapija, djelomična bezubost, dentofacijalni deformiteti te implantati. Pronađeni su radovi objavljeni isključivo na temu ortognatske kirurgije i implantoprotetske terapije te su uključena i istraživanja u kojima se proučava utjecaj estetike na navedene zahvate pošto pomažu u sprječavanju funkcionalnih poremećaja, dobivanju estetskog rezultata, transformiranja te tako i poboljšanja izgleda lica i kvalitete života.

U mnogim slučajevima nije dovoljan samo ortodontski tretman, već je potreban i kirurški zahvat kako bi se ispravila asimetrija i poboljšao izgled samoga lica. Pregledni rad podupire zaključak da liječenje dentofacijalnih deformiteta zahtjeva usku suradnju doktora dentalne medicine, specijalista ortodoncije i maksilofacijalne kirurgije, uključuje multidisciplinarni pristup te predstavlja veliki izazov za svakog kliničara. Nakon ortognatsko kirurškog zahvata u pacijenata koji su izgubili trajne zube potporne zone potrebno je ugraditi dentalne implantate i napraviti protetski rad kako bi čeljusti ostale u ispravnom položaju te se fiksirao zagriz.

Kod ortognatsko kirurškog zahvata estetska je percepcija lica pacijenta najvažnija te je prvi zadatak kliničara utvrditi njegove glavne brige. Neravnoteža je često rezultat značajnog deformiteta dentoskeleta (1), a jači deformiteti koji zahtijevaju kombinaciju ortodoncije i korekcije nazivaju se dentofacijalni deformiteti. Oni mogu na nekoliko načina utjecati na kvalitetu života i fizičku funkciju. Tako na primjer žvakanje može biti oslabljeno te utjecati na probavu i opće prehrambeno zdravlje dok zubi u krivom položaju mogu imati dubok učinak na otežano održavanje pravilne oralne higijene što dovodi do pojačanog kvarenja zubi i parodontnih bolesti sa svim svojim posljedicama. Dok su fizički učinci važni, psihosocijalni utjecaji na pojedinca često su još važniji. Poboljšani dentofacijalni izgled obično je primarna motivacija traženja ortognatsko kirurškog liječenja (21).

Danas su bilateralna sagitalna split osteotomija, vertikalna subsigmoidna osteotomija i genioplastika najčešće korištene operacije.

Da bi se postigao uspješan ishod ortognatske operacije, ključan je timski pristup kao i nekoliko važnih faza kod planiranja i same izvedbe zahvata. Najvažniju ulogu u cijelom procesu imaju ortodont i maksilofacijalni kirurg uz suradnju i sudjelovanje doktora dentalne medicine, parodontologa, protetičara i doktora opće prakse kao i psihologa i nutricionista. Potreban je dobar znanstveni pristup i iskustvo da bi se proces liječenja odvijao uspješno. Prva je faza točna dijagnoza te popis problema, idealno raspoređenih od najvećeg do najmanje ozbiljnog. Nakon

toga slijedi etiologija dentofacijalnog deformiteta koja je uvijek relevantna u planiranju dijagnostike i liječenja, kao i u prognozi stabilnosti (40). Ciljevi liječenja moraju se postaviti prije nego što liječenje počne i trebaju uključivati željeni izgled kontura i mekih tkiva. Sljedeća važna faza jest plan zahvata koji liječnici biraju u suradnji s pacijentom te je važno detaljno objasniti rizike i koristi liječenja (41).

Niska prevalencija postoperativnih komplikacija potvrđena je Sousa i Turrinijevim pregledom literature gdje je navedeno 12% ispada osjeta, 3,4% infekcije, 2,5% problemi sa fiksacijom i 1,8% neželjenih fraktura tijekom fiksacije (156).

Osim standardnog pristupa, važno je vidjeti postoje li alternativni, jednostavniji pristupi liječenju. Posljednja je faza stabilnost. Prognoza za kirurško repozicioniranje kosti i čeljusti te ortodonska stabilnost pokazatelji su uspjeha u liječenju (42).

O prevalenciji dentofacijalnih deformiteta u određenoj populaciji koji zahtijevaju ortognatsko kirurški zahvat teško je naći točne podatke. Sredinom 1980-ih (153) prema rezultatima studije u Ujedinjenom Kraljevstvu, u 5 – 19% djece bila je dijagnosticirana teška malokluzija koja se nije mogla riješiti samo ortodontski.

U studiji Britanskog udruženja oralnih i maksilofacijalnih kirurga iz 2013. predstavili su se rezultati iz 2012. godine kada je u Engleskoj izvršeno više od 2718 ortognatsko kirurških zahvata (154).

U Sjedinjenim Američkim Državama prema analizama vršenima 1989 – 1994. na broju od 14000 ispitanika s malokluzijama u dobi 8 – 50 godina, Proffit et al. (155) zaključili su da 2% populacije ima teške malokluzije koje zahtijevaju ortognatsko kirurško liječenje kojem se većina pacijenata podvrgava u kasnim tinejdžerskim godinama i ranim dvadesetima.

Precizna procjena složenih dentofacijalnih deformacija važna je za uspjeh kirurškog planiranja ortognatskog zahvata. Zadatak je kirurga definirati izvorni položaj dentofacijalnog kostura, a zatim procijeniti željeni krajnji položaj i konačno razviti trodimenzionalni prikaz pokreta potrebnih za postizanje cilja (43). Tradicionalno to uključuje detaljni predoperativni klinički pregled, standardnu fotografiju lica, kefalometrijske rendgenske snimke, zubne otiske i modele montirane na artikulatoru. Pojava virtualnog kirurškog planiranja nedavno je dovela u pitanje učinkovitost i točnost tradicionalnih modela budući da je ovo polje kroz posljednjih 100 godina prošlo značajno tehnološko i inovacijsko usavršavanje (45). Uzimajući u obzir noviju literaturu, može se prepoznati niz članaka koji govore o uporabi računalnog dizajna / računalno

automatizirane proizvodnje u razvoju kirurškog planiranja za liječenje složenih kraniomaksilofacijalnih deformiteta te potvrdu o korektnosti i preciznosti ove tehnike (46). S pojavom kompjuterske tomografije, skeniranje, 3D snimanje i virtualno kirurško planiranje postali su važni u ortognatskoj kirurgiji (47).

Literatura potvrđuje da je prije ortognatskog zahvata obavezna temeljita anamneza pacijenta. Posebno su važni aspekti medicinske povijesti psiholoških ili psihijatrijskih bolesti, tjeskobe i depresije ili bilo kakvih poremećaja slike tijela, kao što su anoreksija ili bulimija. Usto treba napomenuti bilo koja zdravstvena stanja koja mogu utjecati na kirurško liječenje (50). Trajanje pripremnog liječenja razlikuje se i može potrajati od 12 mjeseci do 24 mjeseca, ovisno o potrebama pacijenta. Početni su korak u postizanju kliničke dijagnoze informacije dobivene uvodnim razgovorom. Potrebno je izbjegavati stručnu terminologiju, medicinski žargon te pitati za želje pacijenta, moguće strahove i upozoriti ga u kojoj bi mu se mjeri mogao drastično promijeniti izgled nakon zahvata (54). S obzirom na to da je pacijentova percepcija dentofacijalnog izgleda od primarne važnosti, prvi je cilj kliničara utvrditi postoji li deformitet i ako postoji, je li pacijentovo opažanje povezano s procjenom samog kliničara. Studije su otkrile da jedna četvrtina pacijenata kojima je potrebna ortognatska kirurgija ima za podlogu neki oblik psihijatrijskog poremećaja. Posebnu pozornost treba obratiti na to ako osoba pokazuje znakove tjelesnog dismorfnog poremećaja. Tjelesni dismorfnog poremećaj vrsta je kronične duševne bolesti kada su osobe previše zaokupljene nekim manjim tjelesnim nedostatkom ili defektom koji su drugim ljudima zanemarivi ili neprimjetni (157). Takvi pacijenti često koriste izraze kao što su neprivlačan, odvrat, ružan, odbojan, često se pretjerano gledaju u ogledalo tražeći pozitivne komentare o svom izgledu. Takvi su pacijenti često nezadovoljni ishodom zahvata i mogu tužiti kirurga ili čak biti nasilni (157).

Nezadovoljstvo rezultatima ortognatske operacije neuobičajeno je, no kad se pojavi, to je često zbog temeljnih psiholoških ili emocionalnih problema (55).

Samo je 5% pacijenata nezadovoljno i žale zbog zahvata unatoč tome što su rezultati liječenja dobri (158). Najčešće zamjeraju neadekvatno objašnjenje cijelog zahvata i nedostatak savjeta u vezi s postoperativnim komplikacijama. Pacijenti koji pokazuju vanjsku motivaciju za traženje ortognatskog liječenja, na primjer želja za promocijom ili za uspješnije pronalaženje partnera, manje će biti zadovoljni rezultatima liječenja za razliku od onih koji imaju unutarnju motivaciju i žele poboljšati izgled ili funkciju za sebe. Kliničar bi trebao pažljivo slušati tragove i naputke pacijenta tijekom prvog razgovora (56). Jednako je važno savjetovanje o kirurškim

posljedicama, uobičajenim komplikacijama, razdoblju oporavka i rehabilitacije. Pacijenta treba obavijestiti o naglim promjenama života koje će se dogoditi prvih četiri do šest tjedana nakon zahvata. Budući da je većina odrasle dobi, važno je dati što precizniju procjenu trajanja koja može utjecati na pacijentovo zadovoljstvo nakon tretmana (59). Čimbenici za koje se sugerira da utječu na trajanje ortognatsko kirurškog liječenja uključuju dob, spol, suradnju, težinu/vrstu malokluzije, metodu liječenja i iskustvo samog zahvata (60).

Od 1978. na Sveučilištu Sjeverne Karoline u trajanju od 35 godina skupljali su se podaci o stabilnosti nakon ortognatsko kirurških zahvata (159). Kod repozicije maksile u terapiji klase II u prvoj godini nije bilo pomaka u 95 – 100% slučajeva (160). Nakon pet godina 20% pacijenata imalo je promjenu u vertikalnoj poziciji maksile za 2 – 4 mm. Kod bimaksilarne kirurgije u terapiji klase III kratkoročno 20% pacijenata imalo je relaps 2 – 4 mm, dok pomak veći od 4 mm nije zabilježen. Kod izoliranog pomaka mandibule prema natrag u terapiji klase III postkirurška stabilnost klasificirana je kao problematična jer je u 50% slučajeva došlo do relapsa od 2 mm. Dugoročno je 20% pacijenata imalo pomak brade prema naprijed za 2 – 4 mm, a u 10% slučajeva za 4 mm.

Na stabilnost utječe nekoliko čimbenika na koje kirurg ne može utjecati. Obim i smjer kirurških pokreta, vrsta fiksacije kao i sama kirurška tehnika utječu na stabilnost.

Zubni niz mora biti kompletan da bi se čeljusti zadržale u željenom i stabilnom položaju. Svaki izgubljeni zub mora se nadoknaditi. Gubitak nekoliko zuba potporne zone prisutan je u 27% slučajeva (161).

Važni znanstveni radovi podupiru zaključak da je oseointegracija, definirana kao izravna strukturna i funkcionalna veza između žive kosti i površine implantata koji nosi teret, presudna za stabilnost te se smatra preduvjetom dugoročnog kliničkog uspjeha. Procesi uključuju početno spajanje između alveolarne kosti i tijela implantata, a kasnije i biološku fiksaciju neprekidnim remodeliranjem i apozicijom prema istome. Uspješan ishod svakog postupka transplantacije ovisi o povezanosti različitih komponenata koje se moraju kontrolirati istodobno, na primjer biokompatibilnost materijala, makroskopske i mikroskopske prirode površine i modela implantata, stanje ležišta u zdravstvenom i morfološkom kontekstu (kvaliteta kostiju), kirurška tehnika, nenarušena faza ozdravljenja i na kraju stanje opterećenja (stabilnosti). O kvaliteti i kvantiteti kosti ovisi planiranje implantološkog zahvata, uspješnost ugradnje kao i sam opstanak implantata u kosti. Transplantacija omogućava stomatolozima da obnove ili ojačaju gornju i donju čeljusti te može riješiti problem izoliranog gubitka kostiju kao

i šire rasprostranjene degeneracije. Postoji nekoliko različitih vrsta materijala za transplantaciju, uključujući prirodne i sintetičke mogućnosti. Iako se transplantiranje može izvesti radi ispravljanja ozljeda ili urođenih nedostataka, postupak se najčešće preporučuje implantološkim pacijentima. Kandidati za implantoprotetsku terapiju moraju imati dovoljno kosti da bi se omogućila ugradnja implantata u položaj koji omogućava pravilan oblik, funkciju i profil protetskog nadomjeska (87). Stomatolog će svoju preporuku obično temeljiti na nekoliko čimbenika, kao što su mjesto kirurškog zahvata, ciljevi pacijentovog zdravlja i liječenja te svojstva materijala za transplantaciju. Idealni materijal trebao bi se dobro uklopiti s pacijentovom prirodnom kosti, promicati rast novog tkiva i imati malu vjerojatnost odbacivanja na mjestu kirurškog zahvata. Autograft je kost uzeta iz pacijentovog tijela, a njegova je glavna prednost to što postoji mali rizik od odbacivanja s obzirom na to da je kost izvorna iz pacijentovog tijela (82). Transplantat s kriste ilijake smatra se zlatnim standardom kod vrlo izraženih atrofija i defekata alveolarnog grebena.

Cilj je moderne stomatologije vratiti pacijentu normalnu konturu, funkciju, estetiku, govor i zdravlje bez obzira na atrofiju, bolest ili ozljedu stomatognatskog sustava (93). Međutim, što više zuba nedostaje pacijentu, taj je cilj teže postići tradicionalnom stomatologijom. Dentalna implantologija danas je termin koji se koristi za opisivanje ugrađivanja raznih materijala u čeljust kako bi se nadoknadili izgubljeni zubi (94). Mnoga istraživanja, napredak u dizajnu, materijalima i tehnikama dovela su do predvidljivog uspjeha kod terapije implantatima. Danas je dostupno mnogo implantoloških sustava u rehabilitaciji različitih kliničkih problema (95).

Tijekom posljednjeg desetljeća, rekonstrukcija zubnim implantatima znatno se promijenila i implantati su postali prvi izbor kod nadoknade nedostajućih zuba. Umjesto fokusiranja na zub ili zube koje treba zamijeniti, današnji liječnik razmatra širok i složen skup čimbenika prije formuliranja plana liječenja. Samo je planiranje podijeljeno u tri faze (96). Početno savjetovanje prvi je korak u utvrđivanju je li pacijent kvalificiran za rekonstruktivni postupak. Preliminarni plan liječenja izradit će se na temelju glavne primjedbe pacijenta, povijesti sadašnje bolesti, anamneze te kliničkog i radiografskog pregleda. Da bi se dobili točni modeli studija, potrebno je napraviti dijagnostičke otiske. Postupci mapiranja kostiju provode se zbog procjene dostupnog volumena kosti. Izgled lica pacijenta mora se dokumentirati predoperativnim ekstraoralnim i intraoralnim fotografijama. Početno savjetovanje također bi trebalo služiti edukaciji i orijentaciji pacijenta (97). Sljedeća faza u procesu uključuje cijeli tim: kirurga, protetičara i druge specijaliste. Također mogu biti uključeni higijeničar i laboratorijski tehničar. Time se pruža timu mogućnost razgovora s pacijentom u vezi s njegovim glavnim primjedbama,

očekivanjima, povijesti te trenutačnim medicinskim i stomatološkim statusom. Na temelju svih ovih informacija, članovi tima mogu formulirati detaljan plan liječenja. Zatim slijede konačna razmatranja o liječenju gdje pacijenta treba obavijestiti o predviđenom broju implantata, različitim materijalima na raspolaganju i o mogućim pomoćnim postupcima. Treba isto tako pažljivo opisati omjer koristi i rizika te komplikacije svih postupaka, kao i postoperativni tijek (98). Prije svakog zahvata na implantatu obavezni su klinički i odgovarajući radiografski pregled. Dijagnostička snimka i tehnike pomažu u razvoju i provedbi korektnog i sveobuhvatnog plana liječenja (89). Svrha je implantacijske slike pružiti točne i pouzdane dijagnostičke informacije o anatomiji pacijenta. Situacijski otisci i studijski modeli neophodni su za pomoć u vođenju faze predimplantacije i liječenja implantoterapijom (99).

Implantati od titana iznimno su uspješna terapija za nadoknadu nedostajućih zuba. Prema istraživanju petogodišnje preživljene implantata iznosi 95,6%

S obzirom na promjer i dužinu, 16 mm dugački implantati imaju stopu preživljenja 96,4% za razliku od implantata dužine 7 mm čija stopa preživljenja iznosi 66,7%

S obzirom na promjer, implantati promjera 3 – 3,9 mm imaju stopu preživljenja 90,6% a oni promjera 4 – 4,9% imaju stopu preživljenja 96,4% (163).

Prema Pjeturssonovom istraživanju petogodišnje preživljenje mostova nošenih implantatima iznosi 95,2%, a desetogodišnje 86,7%

U petogodišnjem razdoblju prijavljeno je 38,7% nekih vrsta komplikacije (164).

Na kraju implantoprotetske terapije *recall* postaje važna komponenta dentalnog zdravlja te je individualno prilagođena potrebama svakog pacijenta. Stomatolog će tako biti u stanju obaviti pregled novih radiografskih snimaka kako bi se osiguralo da nisu nastali problemi od zadnjeg pregleda (106).

4. ZAKLJUČCI

Ortognatska kirurgija oslanja se na usku suradnju kirurga i ortodonta u svim fazama liječenja, od predoperativnog planiranja do finalizacije okluzije.

Vrlo je malo zahvata u medicini i dentalnoj medicini kao što su ugradnja dentalnih implantata i ortognatsko kirurškog zahvata koji mogu pružiti takvu točnost u planiranju i predvidljivost ishoda liječenja prije nego li je liječenje počelo.

Napretkom tehnologije, dobrim znanstvenim pristupom, kontinuiranom edukacijom, usavršavanjem i iskustvom kliničara veliki korektivni zahvati na čeljustima svrstani su u rutinske, manje traumatične i s kraćim vremenom oporavka.

Pacijenti ne trebaju ovu vrstu liječenja, oni je žele jer im poboljšava funkciju, estetiku, donosi više samopouzdanja i u konačnici bolju kvalitetu života.

5. LITERATURA

1. Reyneke JP. Essentials of Orthognathic Surgery. Quintessence Pub Co. 2nd Edition. 2010.
2. Graber T, Vanarsdall R, Vig K, Huang G. Orthodontics – Current Principles and Techniques, 6th Ed. Mosby; 2017.
3. Enlow DH. The Human Face. New York: Harper & Row; 1968.
4. Naini FB. Estetika lica: Pojmovi i klinička dijagnoza. Oxford: Wiley-Blackwell; 2011.
5. Brook PH, Shaw WC. The development of an index of orthodontic treatment priority. *Eur J Orthod.* 1989;11:309–320.
6. Pina-Garza E, James K. Disorders of Cranial Volume and Shape, Fenichels Clinical Pediatric Neurology. 8th Ed. 2019.
7. Horup N, Melsen B, Terp S. Relationship between malocclusion and maintenance of teeth. *Community Dent Oral Epidemiol.* 1987;15:74–78.
8. Eslamipour F, Borzabadi-Farahani A, Bach T, Shahmoradi M. A Retrospective Analysis of Dentofacial Deformities and Orthognathic Surgeries. *Annual Maxillofacial Surgeries.* 2017; 7:73-77.
9. Sarwer DB, Wadden TA, Pertschuk MJ, Whitaker LA. The psychology of cosmetic surgery: a review. *Clinical Psychology Review.* 1998;1-22.
10. Van der Linden FP. Genetski i okolišni čimbenici i dentofacijalna morfologija. *Am J Orthodontics.* 1966; 52: 576-83.
11. Moss ML, Salentijn L. The Capsular Matrix. *Am J Orthod.* 1969; 56:474–90.
12. Posnick J. Hereditary, Developmental, and Environmental Influences on the Formation of Dentofacial Deformities in Orthognathic Surgery. Mosby; 2014.
13. Proffit WR. On the aetiology of malocclusion. The Northcroft lecture, 1985 presented to the British Society for the Study of Orthodontics, Oxford, April 18, 1985. *Br J Orthod.* 1986;13:1–11.
14. Harris JE. Genetic factors in the growth of the head. Inheritance of the craniofacial complex and malocclusion. *Dent Clin North Am.* 1975;19:151–160.
15. Harris EF. Interpreting heritability estimates in the orthodontic literature. *Semin Orthod.* 2008;14:125–134.
16. Hartsfield JK, Morford L. Genetics and Orthodontics in Orthodontics - Current principles and Techniques. Elsevier, 2017;2:31-40.
17. Griffiths AJF, Gelbart WM, Miller JH. *Modern Genetic Analysis.* 7th ed. New York: W. H. Freeman; 1999.
18. Buschang PH, Hinton RJ. A gradient of potential for modifying craniofacial growth.

- Semin Orthod.* 2005;11:219–226.
19. Naini FB, Gill DS. Orthognathic Surgery, Preliminary Considerations in Orthognathic Surgery: Principles, Planning and Practice. Wiley – Blackwell; 2017;3:83-90.
 20. Miloro M. Aesthetic Ortognathic Surgery, Aesthetic Surgery Techniques. Elsevier, 2019.
 21. Obwegeser HL. Surgical correction of small or retrodis-placed maxillae. The ‘dish-face’ deformity. *Plast Reconstr Surg.* 1969;43:351–65.
 22. Proothi M, Drew SJ, Sachs SA. Motivating factors for patients undergoing orthognathic surgery evaluation. *J Oral Maxillo- fac Surg.* 2010;68:1555–9.
 23. Alanko OM, Svedstro ‘m-Oristo AL, Tuomisto MT. Patients’ perceptions of orthognathic treatment, well-being, and psychological or psychiatric status: a systematic review. *Acta Odontol Scand.* 2010;68:249–60.
 24. Cunningham SJ, Garratt AM, Hunt NP. Development of a condition-specific quality of life measure for patients with dentofacial deformity: I. Reliability of the instrument. *Com- munity Dent Oral Epidemiol.* 2000;28:195–201.
 25. Angle EH. Treatment of malocclusion of the teeth and fractures of the mandible: Angle's system. Philadelphia: White Dental Manufacturing; 1900.
 26. Yadav D, Rani MS, Shailaja AM, Anand D, Sood N, Gothi R. Angle’s Molar Classification Revisited. *Journal of Indian Orthodontic Society.* 2014; 48(6):382–7.
 27. Suvin M. Djelomična proteza. VIII. nepromijenjeno izdanje. Zagreb: Školska knjiga; 1991.
 28. Mader S. S. Human biology. New York: McGraw-Hill; 2000.
 29. Međedović S, Maslić E, Hadžiselimović R. *Biologija 2.* Sarajevo: Svjetlost; 2000.
 30. Obradović D, Mijatov-Ukropina Lj, Stojšić Lj. *Osteologija za studente medicine.* Novi Sad: Zmaj; 2000.
 31. Warrell DA, Cox TM, Firth JD: *The Oxford Textbook of Medicine.* 5th ed. Oxford: Oxford University Press; 2010.
 32. Tortora, G; Derrickson, B. *Principles of anatomy & physiology.* 13th ed. Wiley; 2001; 226.
 33. Lipski M, Tomaszewska IM, Lipska W, Lis GJ, Tomaszewski KA. The mandible and its foramen: anatomy, anthropology, embryology and resulting clinical implications. *Folia Morphol.* 2013 Nov;72(4):285-92.
 34. Robinson R, Holm R. *Orthognathic Surgery for patients with Maxillofacial Deformities.* Aorn J. Elsevier; 2010.

35. Drommer RB. The history of the Le Fort I Osteotomy Jaw. *Maxfac Sur Jour.* 1986; 14:119-22.
36. Bell WH. Correction of skeletal type anterior open bite. *Jaw Oral Surgery Journal.* 1971; 29:706–14.
37. Hoffman GR, Brennan PA. The skeletal stability of one-piece Le Fort 1 osteotomy to advance the maxilla; Part 1. Stability resulting from non-bone grafted rigid fixation. *Oral Maxillofacial Surgery Journal.* 2004; 42:221-2.
38. Dal Pont G. Retromolar osteotomy for the correction of prognathism. *Oral Surgery Dental Service Journal.* 1961; 19:42-7.
39. Hall HD, McKenna SJ. Further refinement and evaluation of intraoral vertical ramus osteotomy. *Journal of Oral Maxillofacial Surgery.* 1987; 45:684-8.
40. Schendel SA. Genioplasty: a physiological approach. *Ann Plast Surg* 1985; 14:506-14.
41. Proothi M, Drew SJ, Sachs SA. Motivating factors for patients undergoing orthognathic surgery evaluation. *J Oral Maxillofac Surg.* 2010;68:1555–9.
42. Alanko OM, Svedstro m-Oristo AL, Tuomisto MT. Patients' perceptions of orthognathic treatment, well-being, and psychological or psychiatric status: a systematic review. *Acta Odontol Scand.* 2010;68:249–60.
43. Cunningham SJ, Garratt AM, Hunt NP. Development of a condition-specific quality of life measure for patients with dentofacial deformity: I. Reliability of the instrument. *Community Dent Oral Epidemiol.* 2000;28:195–201.
44. Erickson KL, Bell WH, Goldsmith DH, Bell WH. Analytical model surgery. In: *Modern Practice in Orthognathic and Reconstructive Surgery.* Philadelphia: PA Saunders;1999;154–216.
45. Hammoudeh M, Jeffrey A, Howell A, Lori K. Current Status of Surgical Planning for Orthognathic Surgery -Traditional Methods versus 3D Surgical Planning, *Plastic and Reconstructive Surgery.* *J Oral Maxillofac Surg.* 2013; 214.
46. Gelesko S, Markiewicz MR, Weimer K, et al. Computer-aided orthognathic surgery. *Atlas Oral Maxillofac Surg Clin North Am.* 2012; 20:107–118.
47. Swennen G. *3D Virtual Treatment Planning of Orthognathic Surgery, a Step-by-Step Approach for Orthodontists and Surgeons.* Berlin Heidelberg: Springer-Verlag; 2017. Str. 234.
48. Xia J, Ip HH, Samman N, et al. Computer-assisted three-dimensional surgical planning and simulation: 3D virtual osteotomy. *Int J Oral Maxillofac Surg.* 2000; 29:11–17.

49. Hausamen JE. The scientific development of maxillofacial surgery in the 20th century and an outlook into the future. *Journal of Craniomaxillofacial Surgery*, 2001;29:2–21.
50. Misch CE. Medical evaluation of the implant candidate, Part I. Vital signs and Urinalysis, *J Oral Implant*. 1989;9:556-570.
51. Wolford LM, Chemello PD, Hilliard FW. Occlusal plane alteration in orthognathic surgery. *J Oral Maxillofac Surg*. 1992;51:730–740.
52. Olszewski R, Villamil MB, Trevisan DG, et al. Prema integriranom sustavu za planiranje i pomoć maksilofacijalne ortognatske kirurgije. *Metode programa Programi Biomed*. 2008; 91 (1): 13-21.
53. Xun C, Zeng X, Wang X. Mikrovrtanjsko sidrište u skeletu s prednje strane tretman na otvorenom ugrizu Kutni *Orthod*. 2007;77 (1): 47-56.
54. Will LA. Psychological Aspects of Diagnosis and Treatment in Current Principles and Techniques in Ortognathic Surgery. Elsevier, 2017: 10:289-300.
55. Kitay D, BeGole EA, Evans CA, et al. Computer animated comparison of self-perception with actual profiles of orthodontic and non-orthodontic subjects. *Int J Adult Orthodon Orthognath Surg*. 1999;14(2):125.
56. Anthony MT, Farella M. Body dysmorphic disorder and orthodontics – an overview for clinicians. *Aust Orthod J*. 2014;30:208–213.
57. Edgerton MT. Motivational patterns of patients seeking cosmetic surgery. *Plast Reconstr Surg*. 1971;48:551–557.
58. Kiyak HA, McNeill RW, West RA, Hohl T, Bucher F, Sherrick P. Predicting psychological responses to orthognathic surgery. *J Oral Maxillofac Surg*. 1982;40:150–155.
59. Noguchi N, Tsuji M, Shigematsu M, et al. Ortognatski simulacijski sustav koji integrira podatke o zubima, čeljusti i licu pomoću 3D cefalometrije. *Int J Oralno Maxillofac Surg*. 2007; 36 (7): 640-645.
60. Edward P. Buchanan, MD Charles H. Hyman, BA. LeFort I Osteotomy, *Semin Plast Surg*. 2013 Aug; 27(3): 149–154.
61. Converse J M, Horowitz S L. The surgical-orthodontic approach to the treatment of dentofacial deformities. *Am J Orthod*. 1969;55(3):217–243.
62. Scolozzi P. Distraction osteogenesis in the management of severe maxillary hypoplasia in cleft lip and palate patients. *J Craniofac Surg*. 2008;19(5):1199–1214.

63. Smatt Y, Ferri J. Retrospective study of 18 patients treated by maxillomandibular advancement with adjunctive procedures for obstructive sleep apnea syndrome. *J Craniofac Surg.* 2005;16(5):770–777.
64. Converse J M, Horowitz S L. The surgical-orthodontic approach to the treatment of dentofacial deformities. *Am J Orthod.* 1969;55(3):217–243.
65. Grgurević L. Biomehanika srednjeg lica nakon Le Fort I osteotomije radi izvlačenja gornje čeljusti. Zagreb: Sveučilište u Zagrebu, Stomatološki fakultet; 2013.
66. Bishara S E, Chu G W, Jakobsen J R. Stability of the LeFort I one-piece maxillary osteotomy. *Am J Orthod Dentofacial Orthop.* 1988;94(3):184–200.
67. Bell W H, Jacobs J D. Surgical-orthodontic correction of maxillary retrusion by Le Fort I osteotomy and proplast. *J Maxillofac Surg.* 1980;8(2):84–94.
68. Patel P K, Novia M V. The surgical tools: the LeFort I, bilateral sagittal split osteotomy of the mandible, and the osseous genioplasty. *Clin Plast Surg.* 2007;34(3):447–475.
69. Bell W H, Fonseca RJ, Kenneky JW, Levy BM. Bone healing and revascularization after total maxillary osteotomy. *J Oral Surg.* 1975;33(4):253–260.
70. Hackney FL, Nishioka GJ, Van Sickels JE. Frontal soft tissue morphology with double V-Y closure following Le Fort I osteotomy. *J Oral Maxillofac Surg.* 1988;46(10):850–856.
71. Marchetti C, Pironi M, Bianchi A, Musci A. Surgically assisted rapid palatal expansion vs. segmental Le Fort I osteotomy: transverse stability over a 2-year period. *J Craniomaxillofac Surg.* 2009;37(2):74–78.
72. Kramer F J, Baethge C, Swennen G et al. Intra and perioperative complications of the LeFort I osteotomy: a prospective evaluation of 1000 patients. *J Craniofac Surg.* 2004;156:971–977.
73. Ow A, Cheung L K. Skeletal stability and complications of bilateral sagittal split osteotomies and mandibular distraction osteogenesis: an evidence-based review. *J Oral Maxillofac Surg.* 2009;67(11):2344–2353.
74. Caldwell J B, Letterman G S. Vertical osteotomy in the mandibular ramal for correction of prognathism. *J Oral Surg (Chic)* 1954;12(3):185–202.
75. Dal Pont G. Retromolar osteotomy for the correction of prognathism. *J Oral Surg Anesth Hosp Dent Serv.* 1961;19:42–47.
76. Hunsuck EE. A modified intraoral sagittal splitting technic for correction of mandibular prognathism. *J Oral Surg.* 1968;26(4):250–253.

77. Epker BN. Modifications in the sagittal osteotomy of the mandible. *J Oral Surg.* 1977;35(2):157–159.
78. D'Agostino A, Trevisiol L, Gugole F, Bondí V, Nocini PF. Complications of orthognathic surgery: the inferior alveolar nerve. *J Craniofac Surg.* 2010;21(4):1189–1195.
79. Pepersack WJ, Chausse JM. Long term follow-up of the sagittal splitting technique for correction of mandibular prognathism. *J Maxillofac Surg.* 1978;6(2):117–140.
80. Thilander B, Rubio G, Pena L, de Mayorga C. Prevalence of temporomandibular dysfunction and its association with malocclusion in children and adolescents: an epidemiologic study related to specified stages of dental development. *Angle Orthod.* 2002;72(2):146–154.
81. Khechoyan D, Orthognathic Surgery: General Considerations, *Seminars in Plastic Surgery*, 2013 Aug; 27(3): 133–136.
82. Khattak ZG, Benington PC, Khambay BS, et al. As assessment of the quality of care provided to orthognathic surgery patients through a multidiscliplinary clinic. *J Craniomaxillofac Surg.* 2012; 40:243-247.
83. Mavreas D, Athanasiou AE, Factors affecting the duration of orthodontic treatment: a systematic review. *Eur J Orthod.* 2008;30:386-395.
84. Paunonen J, Helminen M, Peltomaki T, Duration of orthonathic surgical treatment, *Taylor & Francis Acta Odontologica Scandinavica.* 2017;75(5):372-375.
85. Precious DS, Splinter W, Bosco D, Induced hypotensive anesthesia for adolescent orthognathic surgery patients. *J Oral Maxillofac Surg.* 2016; 683-684.
86. Samman N, Cheung LK, Tong AC, Tideman H, Blood loss and transfusion requirements in orthognatic surgery. *J Oral Maxillofac Surg.* 1996;54:121–24.
87. Bell WH. Biologic basis for maxillary osteotomies. *Am J Phys Anthropol.* 1973;38(2):279–289.
88. Proffitt W R, White R P, Jr, Sarver D M. Contemporary Treatment of Dentofacial Deformity. 1st ed. Mosby International; 2002.
89. Proffit WR, Turvey TA, Phillips C. The hierarchy of stability and predictability in orthognathic surgery with rigid fixation: an update and extension. *Head Face Med.* 2007;30;3:21.
90. Buckley MJ, Tulloch JF, White RP, Jr, Tucker MR. Complications of orthognathic surgery: a comparison between wire fixation and rigid internal fixation. *Int J Adult Orthodon Orthognath Surg.* 1989;4:69–74.

91. Johnson AL. Temporomandibular joint litigation: resolving issues of medical necessity and contract ambiguity. *Semin Orthod.* 1997;3(2):128–132.
92. Joss CU, Vassalli IM. Stabilnost nakon obostranog napredovanja osteotomije u sagitalnom rascjepu operacija s krutom unutarnjom fiksacijom: sistemski pregled. *J Maxillofac Surg.* 2009;67 (2): 301-313.
93. Nemeth DZ, Rodrigues-Garcia RC, Sakai S i sur. Bilateralni sagitalni rascjep osteotomija i temporomandibularni poremećaji: kruta fiksacija naspram žice fiksacija, *Oral Surg Oral Med Oral Pathol Oral Radiol Endod.* 2000; 89 (1): 29-34.
94. Kendell BD, Fonseca RJ, Lee M. Postoperative nutritional supplementation for the orthognathic surgery patient. *J Oral Maxillofac Surg.* 1982;40:205–13.
95. Van der Weijden F, Slot DE. Oral hygiene in the prevention of periodontal diseases: the evidence. *Periodontol 2000.* 2011;55:104–123.
96. Adell R, Lekholm U, Rockier B. Brånemark P-I. A 15-year study of osseointegrated implants in the treatment of the edentulous jaw. *Int. J. Oral Surg.* 1981;10:387–416.
97. Marchetti C, Felice P, Lizio G. Rossi F. Le Fort I osteotomy with interpositional graft and immediate loading of delayed modified SLActive surface dental implants for rehabilitation of extremely atrophied maxilla: a case report. *J. Oral Maxillofac. Surg.* 2009;67:1486–1494.
98. Gil JN, Claus JDP, Campos FEB. Lima SM., Jr Management of the severely resorbed maxilla using Le Fort I osteotomy. *Int. J. Oral Maxillofac. Surg.* 2008;37:1153–1155.
99. Benech A, Mazzanti C. Arcuri F. Simultaneous Le Fort I osteotomy and computer-guided implant placement. *J. Craniofac. Surg.* 2011;22:1042–1046.
100. Benech A, Mazzanti C. Arcuri F. Simultaneous Le Fort I osteotomy and computer-guided implant placement. *J. Craniofac. Surg.* 2011;22:1042–1046
101. Peterson LJ, Miloro M. *Peterson's Principles of Oral and Maxillofacial Surgery.* 2nd Edition. PMPH-USA; 2004.
102. Esposito M, Grusovin MG, Polyzos IP, Felice P, Worthington HV. Timing of implant placement after tooth extraction: immediate, immediate-delayed or delayed implants? A Cochrane systematic review. *European Journal of Oral Implantology.* 2010;3 (3): 189–205.
103. Malet J. *Implant dentistry at a glance.* 2nd ed. Hoboken, New York: John Wiley & Sons; 2018.
104. Branemark PI, Worthington P. *Advanced osseointegration surgery: applications in the maxillofacial region.* Carol Stream, Illinois: Quintessence Books; 1992.

105. Lindhe J, Lang NP, Karring T. *Clinical Periodontology and Implant Dentistry*. 5th edition. Oxford, UK: Blackwell Munksgaard; 2008.
106. Zhu Y, Zheng X, Zeng G, Xu Y, Qu X, Zhu M, Lu E. Clinical efficacy of early loading versus conventional loading of dental implant. *Scientific Reports*. 2005;5: 15995
107. Renouard F. *Risk Factors in Implant Dentistry: Simplified Clinical Analysis for Predictable Treatment*. Paris, France: Quintessence International; 1999.
108. Papaspyridakos P, Chen CJ, Singh M, Weber HP, Gallucci GO. Success criteria in implant dentistry: a systematic review. *Journal of Dental Research*. 2005;91(3): 242–8.
109. Parithimarkalaignan S, Padmanabhan TV. Osseointegration: An Update. *Journal of Indian Prosthodontic Society*. 2013 Mar; 13(1): 2–6.
110. Kasemo B. Biocompatibility of titanium implants: surface science aspects. *J Prosthet Dent*. 1983;49:832–837.
111. Baier RE, Natiella JR, Meyer AE, Carter JM. Importance of Implant Surface Preparations for Biomaterials with Different Intrinsic Properties. *Excerpta Medica, Amsterdam*; 1983;13–40.
112. Eriksson RA, Albrektsson T. The effect of heat on bone regeneration. *J Oral Maxillofacial Surg*. 1984;42:701–711.
113. Cameron HU, Pilliar RM, Weatherly GC. The effect of movement on the bonding of porous metal to bone. *J Biomed Mater Res*. 1973;7:301–311.
114. Lang N, Lindhe L, *Clinical Periodontology and Implant Dentistry*. 6th Ed. Wiley-Blackwell; 2015.
115. Di Girolamo M, Barlattani A, Grazzini F, Palatella A, Pirelli P, Baggi L. Healing of the postextractive socket: technique for conservation of alveolar crest by a coronal seal. *J Biol Regul Homeost Agents*. 2019 Nov-Dec;33(6 Suppl. 1):125-135.
116. Widmann G, Alfadda SA, Al-Ekrish AA. Revised- Computed tomography –based Lekholm and Zarb jawbone quality classification. *Int J Prosthodont*. 2018 Jul/Aug;31(4):342-345.
117. Conrad EU, Gretch DR, Obermeyer KR, Moogk MS, Sayers M, Wilson JJ, et al. Transmission of the hepatitis-C virus by tissue transplantation. *J Bone Joint Surg Am*. 1995;77:214–24.
118. Finkemeier CG. Bone grafting and bone graft substitutes. *Journal of Bone and Joint Surgery*. 2002;84(3):454-64.

119. Myeroff C, Archdeacon M. Autogenous bone graft: donor sites and techniques. *Journal of Bone Joint Surgery*. 2011;93(23):2227-36.
120. Moed BR, Thorderson N, Linden MD. Reharvest of iliac crest donor site cancellous bone. *Clinical Orthopaedics and Related Research* 1998;346:223-7.
121. Arrington ED, Smith WJ, Chambers HG, Bucknell AL, Davino NA. Complications of iliac crest bone graft harvesting. *Clinical Orthopaedics & Related Research* 1996;(329):300-9.
122. Cerović R, Juretić M, Belušić Gobić M, Rogić M. Korištenje ekstraoralnog autolognog koštanog transplantata u augmentaciji alveolarnog grebena. *Medicina Fluminensis*. 2014;50(2):176-180.
123. Vuletić M, Knetević P, Jokić D, Rebić J, Tabarović D, Macan D. Presadivanje kosti u alveolarni greben pacijenta s rascjepom: od koštanog defekta do zubnih implantata. *Acta Stomatologica Croat*. 2014;48(4):250-7.
124. Centres for disease control and prevention. Septic arthritis following anterior cruciate ligament reconstruction using tendon allografts. *Morb Mortal Wkly Rep*. 2001;50:1081–3.
125. Prasanna K, Belliappa V. Bone Grafts in Dentistry. *J Pharm Bioallied Sci*. 2013 Jun; 5(Suppl 1): S125–S127.
126. Waked W, Grauer J. Silicates and bone fusion. *Orthopedics*. 2008;31:591–7.
127. Kahnberg KE, *Bone grafting Techniques for Maxillary Implants*, Wiley – Balckwell; 2005.
128. Kosinski T, DDS, MAGD, *Bone Grafting: Essential Indications and Techniques in Implant Dentistry*. Chairside Magazine. Volume 12, Issues 2; 2017.
129. Iasella JM, Greenwell H, Miller RL, Hill M, Drisko C, Bohra AA, Scheetz JP. Ridge preservation with freeze-dried bone allograft and a collagen membrane compared to extraction alone for implant site development: a clinical and histologic study in humans. *J Periodontol*. 2003 Jul;74(7):990-9.
130. AlGhamdi AS, Shibly O, Ciancio SG. Osseous grafting part I: autografts and allografts for periodontal regeneration—a literature review. *J Int Acad Periodontol*. 2010 Apr;12(2):34-8.
131. Caffero C, Marenzi G, Blasi A, Siciliano VI, Nicolò M, Sammartino G. Soft and hard tissues healing at immediate transmucosal implants placed into molar extraction sites with collagen membrane uncovered: a 12-month prospective study. *Implant Dent*. 2013 Oct;22(5):474-80.

132. Happe A, Khoury Fouad. Complications and Risk Factors in bone grafting procedures. Paris, France: Quintessence Publishing; 2007. Str. 405-408.
133. Dewan SK, Arora A, Sehgal M, Khullar A. Implant failures: A broader perspective. *J Dent Implant.* 2015;5:53–9.
134. Dholam KP, Gurav SV. Dental implants in irradiated jaws: A literature review. *J Cancer Res Ther.* 2012;8(Suppl 1):S85–93.
135. Misch CE. *Dental Implant Prosthetics.* 2nd ed. Amsterdam, Netherlands: Elsevier Health Sciences; 2014.
136. Mehrotra G, Iyer S, Verma M. Treatment planning the implant patient. *Int J Clin Implant Dent.* 2009;1:12–21.
137. Skankar T, Goud Ms, Ranjan R, Singh A, Prosthetic Consideration in Implant-supported Prosthesis: A Review of Literature, *J Int Soc Prev Community Dent.* 2017 Jun; 7(Suppl 1): S1–S7.
138. Babbush CA, Hahn JA, Krauser JT, Rosenlicht JL. *Dental Implants – E-Book: The Art and Science.* 2nd ed. Philadelphia- United States: Saunders; 2010.
139. Binsu S, Nair KC, Nayar S, Tella S. An innovative simplified method for assessing available bone in mandible for implant. *J Indian Prosthodont Soc.* 2016;16:213–5.
140. Shannoun F, Blettner M, Schmidberger H, Zeeb H. Radiation protection in diagnostic radiology. *Int J Clin Implant Dent.* 2008;105:41–6.
141. Pal US, Chand P, Dhiman NK, Singh RK, Kumar V. Role of surgical stents in determining the position of implants. *Natl J Maxillofac Surg.* 2010;1:20–3.
142. *The Glossary of Prosthodontic Terms.* 9th Edition. The Journal of Prosthetic Dentistry. 2017; 117:1-105.
143. *Planning and making crowns and bridges.* 4th Edition. CRC Press; 2006. Str. 105–12.
144. Ahmad I. *Prosthodontics at a glance.* Chichester, West Sussex, UK: Wiley-Blackwel; 2012.
145. Branemark P. *Osseointegrated Implants in the Treatment of the Edentulous Jaw.* Sweden: Almquist & Weksell International; 1977. Str. 79, 81, 83.
146. Zhao X, DI P, Lin Y, Li JH, Qiu LX, Luo J, Cui HY. Implanting the edentulous jaws with "All-on-4" immediate reconstruction: a preliminary clinical observation. *Beijing Da Xue Bao.* 2014;46: 720–6.
147. Vaid NR, Hansa I, Bichu Y. Smartphone applications used in orthodontics: A scoping review of scholarly literature. *J World Fed Orthod* 2020;9:S67-S73.

148. Alshammery FA. Three dimensional (3D9) imaging techniques in orthodontics – An update. *J Family Med Prim Care* 2020;9:2626-2630.
149. Siquera R, Galli M, Chen Z et al. Intraoral scanning reduces procedure time and improves patient comfort in fixed prosthodontics and implant dentistry: A systematic review. *Clin Oral Investig* 2021;25:6517-6531.
150. J.N. Gil, J.D.P. Claus, F.E.B. Campos, S.M. Lima Jr.: Management of the severely resorbed maxilla using Le Fort I osteotomy. *Int. J. Oral Maxillofac. Surg.* 2008; 37: 1153-1155. 2008.
151. P.D. Ribeiro-Junior, L.E. Marques Padovan, E. Sanches Gonc ales, H. Nary-Filho: Bone grafting and insertion of dental implants followed by Le Fort advancement for correction of severely atrophic maxilla in young patients. *Int. J. Oral Maxillofac. Surg.* 2009; 38: 1101-1106. 2009.
152. Sailer HF. Endosseous in Totally Atrophic Maxillae. *Cranio-Max.-Fac.Surg.* 17 (1989) 299-305.
153. Brook PH, Shaw WC. The development of an index of orthodontic treatment priority. *Eur J Orthod.* 1989;11: 309–20.
154. British Association of Oral and Maxillofacial Surgeons (BAOMS) Commissioning Guide (2013): Royal College of Surgeons of England, UK.
155. Proffit WR, Fields HW Jr, Moray LJ. Prevalence of malocclusion and orthodontic treatment need in the United States: estimates from the NHANES III survey. *Int J Adult Orthodon Orthognath Surg.* 1998;13:97–106.
156. Sousa CS, Turrini RN. Complications in orthognathic surgery: A comprehensive review. *J Oral Maxillofac Surg Med Pathol.* 2012;24:67–74.
157. American Psychiatric Association. *Diagnostic and Statistical Manual of Mental Disorders, Fifth Edition.* 5th ed. Washington, DC: American Psychiatric Association; 2013.
158. Posnick JC, Wallace J. Complex orthognathic surgery: assessment of patient satisfaction. *J Oral Maxillofac Surg.* 2008;66:934–42.
159. Proffit WR, Turvey TA, Phillips C. The hierarchy of stability and predictability in orthognathic surgery with rigid fixation: an update and extension. *Head Face Med.* 2007;30;3:21.
160. Proffit WR, Phillips C, Turvey TA. Stability following superior repositioning of the maxilla by LeFort I osteotomy. *Am J Orthod Dentofacial Orthop.* 1987;92:151–61.

161. Bural C, Bilhan H, Cilingir A, Geçkili O. Assessment of demographic and clinical data related to dental implants in a group of Turkish patients treated at a university clinic. *J Adv Prosthodont.* 2013;5(3):351-8.
162. Pjetursson BE, Thoma D, Jung R, Zwahlen M, Zembic A. A systematic review of the survival and complication rates of implant-supported fixed dental prostheses (FDPs) after a mean observation period of at least 5 years. *Clin Oral Implants Res.* 2012;23(6):22-38.
163. Winkler S, Morris HF, Ochi S. Implant survival to 36 months as related to length and diameter. *Ann Periodontol.* 2000;5(1):22-31.
164. Pjetursson BE, Brägger U, Lang NP, Zwahlen M. Comparison of survival and complication rates of tooth-supported fixed dental prostheses (FDPs) and implant-supported FDPs and single crowns (SCs) [published correction appears in *Clin Oral Implants Res.* 2008 Mar;19(3):326-8]. *Clin Oral Implants Res.* 2007;18(3):97-113.

Popis slika

- Slika 1. Ortopantomogram nakon kirurškog zahvata i ugradnje implantata. Preuzeto s dopuštenjem od prof.dr.sc. Roberta Cerovića.....23
- Slika 2. Pacijentica prije ortognatsko kirurškog zahvata, Preuzeto s dopuštenjem od prof.dr.sc. Roberta Cerovića.....23
- Slika 3. Pacijentica nakon ortognatsko kirurškog zahvata. Preuzeto s dopuštenjem od prof.dr.sc. Roberta Cerovića.....24

Eleonora Zaharija rođena je 15.07.1979. godine u Rijeci. Nakon završene osnovne škole upisuje srednju medicinsku školu u Rijeci koju završava 1998. godine i stječe zvanje dentalnog tehničara. Iste godine upisuje studij dentalne medicine na medicinskom fakultetu u Rijeci na kojem je diplomirala 2003. godine i stječe zvanje doktora dentalne medicine. Nakon odrađenog pripravničkog staža, zapošljava se u privatnoj ordinaciji dentalne medicine. U travnju 2017. godine upisuje poslijediplomski specijalistički studij „Dentalna implantologija“. Radi u svim područjima dentalne medicine, s posebnim područjem interesa za estetsku i restaurativnu stomatologiju, implantologiju i implantoprotetiku. Konstantno sudjeluje u programima kontinuirane edukacije. Aktivno se služi engleskim, talijanskim i njemačkim jezikom. Član je hrvatske komore dentalne medicine i pridruženi član hrvatskog društva za dentalnu implantologiju pri hrvatskom liječničkom zboru.