

# Protetska opskrba endodontski liječenog zuba

---

Filipović, Iva

Master's thesis / Diplomski rad

2022

Degree Grantor / Ustanova koja je dodijelila akademski / stručni stupanj: **University of Zagreb, School of Dental Medicine / Sveučilište u Zagrebu, Stomatološki fakultet**

Permanent link / Trajna poveznica: <https://um.nsk.hr/um:nbn:hr:127:642357>

Rights / Prava: [Attribution-NonCommercial 4.0 International/Imenovanje-Nekomercijalno 4.0 međunarodna](#)

Download date / Datum preuzimanja: **2024-09-17**



Repository / Repozitorij:

[University of Zagreb School of Dental Medicine Repository](#)





Sveučilište u Zagrebu  
Stomatološki fakultet

Iva Filipović

**PROTETSKA OPSKRBA ENDODONTSKI  
LIJEČENOG ZUBA**

DIPLOMSKI RAD

Zagreb, 2022.

Rad je ostvaren na Zavodu za fiksnu protetiku Stomatološkog fakulteta Sveučilišta u Zagrebu

**Mentor rada:** doc. dr. sc. Lana Bergman, dr. med. dent., Zavod za fiksnu protetiku, Stomatološki fakultet, Sveučilište u Zagrebu

**Lektor hrvatskog jezika:** dipl. angl. i croat. Ivan Peroš

**Lektor engleskog jezika:** dipl. angl. i croat. Ivan Peroš

**Sastav Povjerenstva za obranu diplomskog rada:**

1. \_\_\_\_\_
2. \_\_\_\_\_
3. \_\_\_\_\_

**Datum obrane rada:** \_\_\_\_\_

**Rad sadrži:** 43 stranice  
0 tablica  
12 slika  
CD

Rad je vlastito autorsko djelo koje je u potpunosti samostalno napisano uz naznaku izvora drugih autora i dokumenata korištenih u radu. Osim ako nije drukčije navedeno, sve ilustracije (tablice, slike i dr.) u radu su izvorni doprinos autora diplomskog rada. Autor je odgovoran za pribavljanje dopuštenja za korištenje ilustracija koje nisu njegov izvorni doprinos, kao i za sve eventualne posljedice koje mogu nastati zbog nedopuštenog preuzimanja ilustracija odnosno propusta u navođenju njihovog podrijetla.

## **Zahvala**

Zahvaljujem mojoj mentorici doc. dr. sc. Lani Bergman na stručnim savjetima i pomoći pri izradi ovog diplomskog rada.

Zahvaljujem mojoj obitelji i dragim ljudima oko mene na svemu pruženom.

## **PROTETSKA OPSKRBA ENDODONTSKI LIJEČENOG ZUBA**

### **Sažetak**

Endodontskom se terapijom, koja uključuje širenje, čišćenje, dezinfekciju i punjenje korijenskih kanala, uz uklanjanje karijesom zahvaćenih tvrdih zubnih struktura, oslabljuje struktura zuba. Cilj postendodontske opskrbe je adekvatna nadoknada tvrdih zubnih tkiva kako bi se umanjio rizik od rubnog propuštanja i fraktura te na taj način sačuvao zub. Prilikom donošenja odluke o planu terapije potrebno je postaviti pravilnu dijagnozu koja uključuje uzimanje anamneze, intra- i ekstraoralni pregled te procjenu periapikalne rendgenske snimke. Ovisno o kvaliteti punjenja ponekad je prije postendodontske opskrbe potrebno napraviti reviziju punjenja.

Manji krunski defekti uspješno se nadoknađuju kompozitnim ili staklenoionomernim materijalima, dok su kod većih gubitaka indicirani indirektni nadomjesci i prema potrebi intrakanalne nadogradnje. Inlayi, onlayi i overlayi se izrađuju izvan pacijentovih usta, a razlikuju se po plohami i broju kvržica koje prekrivaju. Za njihovu se izradu koriste keramički i kompozitni materijali.

Dvije su velike skupine nadogradnji: individualne i konfekcijske. Najčešće se primjenjuju intrakanalni kolčići ojačani staklenim vlaknima radi dobrih mehaničkih svojstava sličnih dentinu, ali i zato što osiguravaju retenciju budućeg nadomjeska, krunice ili mosta. Kod velikih krunskih defekata indicirano je zub opskrbiti krunicom.

Glavni ciljevi postendodontske opskrbe i adekvatnog endodontskog liječenja su onemogućiti prodor mikroorganizama, rekonstruirati izgubljena tvrda zubna tkiva te zadovoljiti estetske zahtjeve pacijenta. Na uspješnost terapije utječe pravilno postavljanje dijagnoze, poštovanje svih koraka tijekom provođenja terapije, suradnja s pacijentom i njegova briga o oralnoj higijeni.

**Ključne riječi:** endodontsko liječenje, postendodontska opskrba, krunice, nadogradnje

## **PROSTHODONTIC RESTORATION OF ENDODONTICALLY TREATED TOOTH**

### **Summary**

Endodontic therapy, which includes spreading, cleaning, disinfection, and filling root canals, while eliminating the hard dental tissue affected by caries, weakens the tooth's structure. The aim of post-endodontic therapy is adequate compensation for hard dental tissues in order to reduce the risk of marginal leakage and fractures, thereby preserving the tooth. When deciding on a therapy plan, it is necessary to make a correct diagnosis which includes taking an anamnesis, intra- and extraoral examination, and evaluation of the periapical X-ray. Depending on the filling quality, it is sometimes necessary to make the revision of the filling before post-endodontic therapy.

Smaller crown defects are successfully compensated by composite or glass ionomer materials, while indirect restorations and, if necessary, intracanal restorations are indicated for bigger dental tissue losses. Inlays, onlays and overlays are made outside the patient's mouth, and differ from each other by the surfaces and number of cusps they cover. They are made out of ceramic and composite materials.

There are two large groups of post and core: individual and confectionary. The most commonly used intracanal restorations are posts reinforced by glass fibers because of their of good mechanical properties similar to dentine, but also because they ensure the retention of the future restoration, crown or bridge. In case of the large crown defects it is indicated to restore a tooth with the crown.

The main objectives of post-endodontic therapy and adequate endodontic treatment are to prevent the penetration of microorganisms, to reconstruct lost hard dental tissues and to meet the patient's aesthetic requirements. The success of therapy is influenced by proper diagnosis, respect for all steps during the therapy, collaboration with the patient and his or her care of oral hygiene.

**Keywords:** endodontic treatment, post-endodontic therapy, dental crowns, post and core

## SADRŽAJ

1. UVOD .....	1
2. KARAKTERISTIKE ENDODONTSKI LIJEČENIH ZUBI .....	3
3. DIJAGNOSTIKA I PLAN TERAPIJE .....	5
4. INDIREKTNI NADOMJESCI .....	8
5. NADOGRAĐNJE .....	12
5.1. Indikacije za nadogradnje.....	13
5.2. Kontraindikacije za nadogradnje.....	14
5.3 Podjela nadogradnji.....	15
5.3.1. Individualne (laboratorijski izrađene) nadogradnje .....	15
5.3.1.1. Preparacija zuba za individualnu nadogradnju.....	16
5.3.1.2. Izravna tehnika izrade .....	16
5.3.1.3. Neizravna tehnika izrade .....	17
5.4. Konfekcijske nadogradnje.....	17
5.4.1. Metalne konfekcijske nadogradnje.....	17
5.4.2. Estetske konfekcijske nadogradnje .....	18
5.4.2.1. Cirkonij-oksidni kolčići.....	18
5.4.2.2. Kompozitni kolčići .....	19
6. ENDOKRUNICE I KRUNICE .....	23
7. PRIKAZ SLUČAJA .....	26
8. RASPRAVA.....	32
9. ZAKLJUČAK .....	35
10. LITERATURA .....	37
11. ŽIVOTOPIS .....	42

## **Popis skraćenica**

Bis-GMA – bisfenol A-glicidil metakrilat

CAD/CAM – engl. *Computer-Aided Design / Computer-Aided Manufacturing*

CBCT – kompjuterska tomografija s konusnim zrakama

EDTA – etilendiaminotetraoctena kiselina

IPN – engl. *interpenetrating polymer network*, hrv. interpenetrirajuća polimerna mreža

MOD – meziokluzalnodistalni

PMMA – polimetilmetakrilat

RTG – radiotomografija

SRS – standardna retroalveolarna slika

YSZ – engl. *yttria-stabilized zirconia*, hrv. itrijem stabilizirani cirkonij



## **1. UVOD**

Djelomični ili potpuni gubitak kliničke krune avitalnih zuba uzrokovan različitim patološkim ili jatrogenim procesima može dovesti do smanjenja opterećenja koje taj zub može podnijeti. Osnovni preduvjet za izradu nadogradnji je prethodna endodonska terapija, koja obuhvaća eliminaciju infekcija, čišćenje i širenje korijenskih kanala te punjenje kanala kako bi se osiguralo brtvljenje i spriječilo prodor bakterija u periapeksni prostor. Endodontskim se postupkom, ovisno o opsežnosti čišćenja i širenja kanala i ekskavacije karijesom zahvaćenog tkiva u kliničkom dijelu krune zuba, dodatno oslabljuje struktura zuba. Posljedice destruirane krune mogu se negativno očitovati i na parodont, susjedni se zubi mogu nagnuti dok antagonisti mogu izrasti. Smanjuje se elastičnost zuba zbog gubitka vode iz strukture zuba nakon endodontskog liječenja (1, 2). Naime, odstranjivanjem zubne pulpe dolazi do isušavanja dentina, pa on postaje krut i manje otporan na lom. U dentinu avitalnog zuba nalazi se 10 % manje vode vezane za kolagen (3). Takvi oslabljeni zubi nisu sposobni obavljati svoju funkciju, skloniji su traumama, a posljedice se mogu očitovati na cijelom stomatognatnom sustavu (1).

Vrlo je važno pažljivo isplanirati rekonstrukciju endodontski liječenog zuba kako bi se smanjilo rizik od rubnog propuštanja ili fraktura. Brojna istraživanja ukazuju da je glavni razlog gubitka zuba nakon provedene endodontske terapije neodgovarajuća postendodonska opskrba zuba. Ovisno o količini preostalog tvrdog zubnog tkiva, morfologiji kanala, položaju zuba i estetskim zahtjevima pacijenta odabire se postupak postendodonske opskrbe. Manji krunski defekti uspješno se nadograđuju direktnim ispunima od kompozita, dok su za veće defekte indicirani indirektni nadomjesci. Često je potrebno nadograditi avitalne zube, kako bismo ih u budućnosti mogli opteretiti i produljiti im vijek trajanja (1, 2).

Svrha je ovog rada prikazati i usporediti primjenu različitih tehnika za postendodonsku opskrbu zuba.

## **2. KARAKTERISTIKE ENDODONTSKI LIJEČENIH ZUBI**

Različita su mišljenja koliko endodontska terapija zapravo oslabljuje zub. Pojedina istraživanja dokazuju da preparacija trepanacijskog otvora za vrijeme endodontskog liječenja smanjuje mehaničku otpornost za 5 %, dok kod meziokluzalnodistalnog kaviteta (MOD) za čak 63 % (4). Gubitak aproksimalnih grebena najviše utječe na smanjenje mehaničke otpornosti zuba, čime on postaje podložniji lomovima. Gubitak mehaničke otpornosti kod endodontski liječenih zubi s izrađenim MOD kavitetom iznosi 82 %. Također, endodontskom se terapijom prekida krvna opskrba kroz pulpu što dovodi do dehidracije zuba i gubitka kolagenske strukture, čime se dodatno oslabljuje zub (5, 6).

Uzrok lomova endodontski liječenih zubi najčešće je neadekvatna postendodontska opskrba. Kako bi se omogućio adekvatan prijenos okluzalnih slika i zaštita ispunjenih korijenskih kanala od novog prodora infekcije vrlo je važno što prije postendodontski opskrbiti zub. Neki od etioloških čimbenika loma endodontski liječenih zubi su: preopsežna preparacija trepanacijskog otvora i kanala, korištenje prekomjerne sile u postupku lateralne kondenzacije gutaperke, prekomjerno uklanjanje dentina prilikom postavljanja kompozitnih nadogradnji, neadekvatno privremeno zatvaranje kaviteta između posjeta. Nadalje, tanke i nepoduprte kvržice, koje bi se tijekom endodontskog liječenja mogle slomiti, potrebno je sniziti i izbaciti iz okluzijskih kontakata. U slučaju vertikalnih fraktura, kao najteža posljedica gubitka mehaničke otpornosti endodontski liječenih zuba indicirana je ekstrakcija zuba (7).

### **3. DIJAGNOSTIKA I PLAN TERAPIJE**

Prije donošenja odluke o planu postendodontske opskrbe potrebno je postaviti pravilnu dijagnozu i utvrditi kvalitetu provedene endodontske terapije. Cilj endodontske terapije je čišćenje, dezinfekcija i brtvljenje korijenskih kanala kako bi se omogućilo regeneraciju periapikalnog tkiva i spriječilo daljnji prodor patogenih mikroorganizama. Postoji nekoliko dijagnostičkih postupaka pomoću kojih možemo utvrditi jesu li uvjeti zadovoljeni (7).

Pomoću retroalveolarne rendgenske (RTG) snimke procjenjujemo prisutnost karijesa, kvalitetu punjenja kanala, parodonto zdravlje, prisutnost periapikalnih lezija, perforacije ili rizik od perforacija, lomove, resorpciju korijena, anatomiju i morfologiju kanalnog sustava. Međutim, rendgenska snimka napunjenog kanala ne odražava u potpunosti biološko stanje zuba. Primjerice, rendgensko se prosvjetljenje u području periapiksa nakon provedene endodontske terapije može tumačiti kao periapikalni parodontitis, dok se histološki može raditi o novostvorenom vezivnom tkivu. Obratno, ponekad zadovoljavajuća rendgenska snimka u biološkom smislu ne mora predstavljati uspjeh provedene terapije. Stoga je ponekad potrebno usporediti aktualnu rendgensku snimku sa starijim slikama (8).

Ponekad se za otkrivanje lomova korijena, anatomskih varijacija ili patoloških stanja koje se ne mogu otkriti standardnim RTG snimkama upotrebljavaju CBCT snimke visoke rezolucije (7).

Klinički pregled, koji uključuje detaljno uzimanje općemedicinske i stomatološke anamneze, ekstra- i intraoralni pregled te periapikalni testovi uz analizu rendgenske snimke ključni su faktori u pravilnom postavljanju dijagnoze. U periapikalne testove ubrajamo: test perkusije (izvodi se blagim udarcima drškom sonde ili ogledala u aksijalnom smjeru), test palpacije (zbog promjena na kosti ili na mekim tkivima oko zuba apikalna sluznica može biti osjetljiva na nježnu palpaciju) i test zagriža. Testom vitaliteta provjerava se protok krvi u krvnim žilama pulpe te je manje značajan kod endodontski liječenih zubi. U slučaju nedovoljno napunjenih korijenskih kanala pacijent može osjetiti bol na toplo ili hladno (7, 8).

Nakon postavljene dijagnoze pacijentu je potrebno objasniti koje su terapijske mogućnosti. Prije početka fiksne protetske terapije potrebno je provesti sanaciju svih patoloških stanja, parodontološku, oralnokiruršku ili ortodontsku pripremu i na taj način uspostaviti uvjete za izradu protetskog nadomjeska. Preprotetska priprema uključuje sanaciju svih karijesnih lezija, zamjenu ispuna s neodgovarajućim rubnim zatvaranjem, eventualno izbjeljivanje diskoloriranih vitalnih zubi, provođenje inicijalne parodontološke terapije te oblikovanje parodontnih tkiva

ukoliko je to potrebno. Oralnokirurška priprema uključuje ekstrakcije zuba, apikotomije, zbrinjavanje cista, augumentacijske zahvate te implantološku terapiju (9).

U slučaju prekratko napunjenih korijenskih kanala, a bez postojanja upalne periapikalne lezije, kad je zub adekvatno postendodontski opskrbljen, revizija endodontskog punjenja nije potrebna. Tek pojavom simptoma ili potrebe za izradom novog nadomjeska možemo pacijenta uputiti na reviziju endodontskog liječenja. Ako je prognoza zuba upitna, a endodontska revizija prezahtjevna, vađenje zuba također može biti opcija. Pogotovo prilikom velikog gubitka tvrdih zubnih tkiva i nemogućnosti postizanja cervikalnog obruča, odnosno „ferrule efekta” potrebno je sačuvati najmanje 1,5 do 2 mm dentinskog prstena na zubnom bataljku (10). U slučaju kada zub služi kao nosač krunice mora osigurati dovoljnu retenciju i rezistenciju krunici te bi trebao imati visinu od najmanje 3 do 4 mm. Također, potrebno je osigurati i odgovarajuću debljinu stijenki, posebno bukalno i palatinalno. U slučaju nedostatka supragingivnog tvrdog zubnog tkiva moguće je razmatranje opcija kirurškog produljenja kliničke krune zuba ili ortodonska ekstruzija. Pritom se složenost terapije povećava i potrebno je zajedno u suradnji s drugim specijalistima dentalne medicine donijeti odluku o planu rekonstrukcije zuba (7).

Ponekad je potrebna kirurška revizija, apikotomija i retrogradno punjenje kanala npr. u slučaju postojanja cista te nemogućnosti cijeljenja periapikalne lezije, u slučaju nemogućnosti uklanjanja slomljenih instrumenata u kanalu ili uklanjanja adhezivno cementiranih nadogradnji. Kirurška endodontska terapija je invanzivniji postupak te ima manju stopu uspješnosti. Stoga, nekirurški pristup je poželjan kada god je to moguće (7).

Postoje različite terapijske opcije postendodontske opskrbe zuba, a plan terapije uvelike ovisi o procijeni terapeuta, njegovom znanju i vještinama (7).

#### **4. INDIREKTNI NADOMJESCI**



S obzirom da je gubitak tvrdih zubnih tkiva kod endodontski liječenih zubi veći nego na vitalnim zubima, za njihovu se rekonstrukciju češće koriste indirektni nadomjesci. Glavni nedostaci direktnih nadomjestaka su: polimerizacijsko skupljanje koje može dovesti do bakterijskog mikropropuštanja i loše rubne prilagodbe, manja otpornost kompozitnih materijala na trošenje u usporedbi s caklinom te degradacija kompozitnog materijala u usnoj šupljini (7).

U indikacije za indirektnu nadomjesku ubrajamo: velike meziookluzalnodistalne kavitete s djelomičnim ili potpuno oštećenim kvržicama, otežanu restauraciju aproksimalnih stijenki, endodontski liječene zube, nedostatak cakline na gingivalnoj stepenici (11).

1980-ih godina počeli su se koristiti kompozitni *inlayi*, *onlayi* i *overlayi*. Izrađuju se izvan pacijentovih usta u dentalnom laboratoriju, a njihova je razlika u površini zuba koju prekrivaju. *Inlay* ne prekriva zubne kvržice, već samo grizne i aproksimalne plohe. *Onlay* obuhvaća do 2 kvržice, dok *overlay* prekriva 3 ili više kvržica te je prijelazni oblik prema krunicama (9). Njihove prednosti su bolja fizička svojstva, manja brzina trošenja, zaštita kvržica od pucanja, indirektna polimerizacija kojom se povećava vlačna čvrstoća i krutost nadomjeska, optimalna rekonstrukcija aproksimalnih stijenki, jednostavne korekcije, bolja mogućnost poliranja. Osim kompozita za njihovu se izradu koriste i plemenite legure, najčešće zlato, neplemenite legure te keramika. U početku se koristila glinična keramika, a kasnije se na tržište pojavljuje staklokeramika ojačana leucitima i litijevim disilikatom. Prednosti potpunih keramičkih inlaya su odlična estetska svojstva, biokompatibilnost, dobra mehanička svojstva, stabilnost boje i dobra rubna prilagodba. Osim visoke cijene izrade, nedostatak je i veća otpornost na trošenje u odnosu na prirodnu caklinu, što može dovesti do atricije antagonističkog zuba posebice ako je prekriven kompozitom. Rješenje tog problema je uvođenje manje abrazivne keramike (7, 12).

Preparacija za metalne i keramičke *inlaye* je vrlo slična. Dubina okluzalne preparacije iznosi od 1,5 do 2 mm, dno preparacije je ravno, zaobljeni prijelaz prema bočnim stijenkama te kut divergencije treba iznositi između  $6^\circ$  i  $10^\circ$ . Radna se kvržica reducira za 1,5 mm, a neradna 1 mm, brušene kvržice ne smiju biti oštre. Aproksimalna preparacija bi trebala završiti supragingivno. Za metalni *inlay* prijelaz bočne stijenke preparacije na kvržicu se zakošava  $30^\circ$  do  $45^\circ$  kako bi se osiguralo rubno zatvaranje, dok se kod keramičkih *inlaya* okluzalni dio ne zakošava da ne bi došlo do pucanja rubova (13).

Ovisno o debljini stijenki zuba na dnu kaviteta donosi se odluka o prekrivanju kvržica. Prema kliničkim istraživanjima koja su proveli M. Žarow i J. Krupiński minimalna debljina stijenki,

koja omogućuje restauraciju bez prekrivanja kvržica, za pretkutnjake iznosi 2,5 mm, a za kutnjake 3 mm. Na taj se način smanjuje rizik od loma kvržica (14). Debljina materijala za prekrivanje kvržica u slučaju korištenja kompozita iznosi 1,5 mm, dok je za keramiku minimalna debljina materijala 2 mm. Uvođenjem nove litij-disilikatne keramike debljina materijala može biti i manja te iznosi oko 1 mm (9).

Prilikom donošenja odluke o vrsti nadomjeska osim analize kvalitete i kvantitete preostalih tvrdih zubnih tkiva u obzir treba uzeti i estetske zahtjeve, dob pacijenta te vrijeme proteklo od endodontskog liječenja. Iako indirektni djelomični nadomjesci imaju prednost u odnosu na potpunu krunicu, jer omogućuju supragingivnu preparaciju te čuvaju preostalo tvrdo zubno tkivo, u slučaju kada je veći dio ruba preparacije smješten subgingivno treba razmotriti opciju izrade krunice. Dakle, indikacije za izradu krunice su: subgingivno smješten rub kaviteta i velik gubitak tvrdih zubnih tkiva što onemogućuje uspješnu adheziju indirektnih nadomjestaka (9).

Izazov u postendodontskoj terapiji predstavljaju subgingivni defekti koji su vrlo često razlog neuspjeha postendodontske opskrbe. Glavni je problem izolacija suhog radnog polja, otežana preparacija kaviteta i postizanje adhezije. U takvim se slučajevima, prije konačne protetske opskrbe, često izvodi kliničko produljenje krune ili podizanje gingivne stepenice kompozitnim materijalom (9). Kirurško se produljenje kliničke krune može provesti gingivektomijom (premještanje subgingivno smještenog ruba bez pomicanja kliničkog pričvrstka), apikalnim repozicijskim režnjem (premještanje ruba i kliničkog pričvrstka) te apikalnim repozicijskim režnjem uz resekciju kosti (uklanjanje kosti za uspostavu odgovarajuće biološke širine) (15).

Alternativa kirurškog produljenja kliničke krune je tehnika koronarnog premještanja ruba kaviteta kompozitnim materijalom. Tehniku su opisali Dietschi i Spreafco 1998. godine, a kasnije je nadopunjena. Tom se tehnikom tekućim kompozitom debljine od 1,5 do 2 mm subgingivno smješten cervikalni rub premješta koronarno (15).

Osim kirurškog produljenja kliničke krune koristi se i tehnika ortodontske ekstruzije kojom se prisilnom erupcijom u koronarnom smjeru izvlači zub. Vrijeme potrebno za izvlačenje zuba je otprilike šest do osam tjedana. Također, kao i kod tehnike kirurškog produljenja kliničke krune potrebno je pričekati otprilike šest mjeseci prije izrade konačnog nadomjeska kako bi se omogućilo stvaranje zrelog gingivnog pričvrstka. U tom je periodu vrlo važno opskrbiti zub privremenim nadomjeskom, najčešće od stakleno-ionomernog cementa, kako bi se osiguralo rubno brtvljenje i onemogućilo prodor mikroorganizama (7).

Opisani se postupci rade kako bi se postigla dovoljna količina supragingivnog tkiva s obzirom da su brojna istraživanja pokazala njegov veliki utjecaj na otpornost na lomove kod avitalnih zubi. Supragingivno tkivo je zaslužno za tzv. efekt obruča koji učvršćuje avitalne zube na vanjskoj površini i omogućuje raspodjelu sila te na taj način smanjuje mogućnost lomova (16).

## **5. NADAGRADNJE**

Nadogradnje su fiksno protetski nadomjesci izrađeni na avitalnim, endodontski liječenim zubima, sastavljeni od dvaju dijelova, intraradikularnog i ekstraradikularnog. Nadogradnjama se nadomješta dio krune zuba potreban za izradu konačnog fiksno protetskog rada. Svojim se intraradikularnim dijelom, ili intrakanalnim kolčićem, sidri u korijenu zuba, dok ekstraradikularnim dijelom nadomješta kliničku krunu zuba koja je oštećena. Nadogradnje se, za razliku od ostalih fiksno protetskih nadomjestaka, ne izrađuju zasebno, već služe kao potpora kliničkoj kruni oslabljenog zuba nosača zajedno s različitim vrstama krunica (9).

Glavna svrha intrakanalnih kolčića je osigurati retenciju za koronarni dio nadogradnje i omogućiti potpuno brtvljenje koronarnog dijela korijenskog kanala (17).

Prilikom izrade nadogradnji slijedimo pravilo „3R“:

1. „*Retain*“: zub se mora dostatno učvrstiti.
2. „*Reinforce*“: potrebno je ojačati otpornost tvrdih zubnih tkiva prema opterećenju i lomu.
3. „*Restore*“: nadoknaditi izgubljena tvrda zubna tkiva (18).

Idealni intrakanalni kolčići trebali bi biti optimalno čvrsti, elastični i kruti. Trebali bi osigurati maksimalnu retenciju nadogradnje, biti biokompatibilni, radiološki vidljivi, otporni na lom te bi trebali pružati zaštitu korijenu od fraktura (9).

### **5.1. Indikacije za nadogradnje**

Uspješnost same terapije ovisi o pravilnom postavljanju indikacija i kontraindikacija. Masivni, ravni i u presjeku okrugli korijenovi pokazali su veću uspješnost za ugradnju nadogradnji. Masivnost korijena smanjuje mogućnost perforacija stijenki prilikom postupka preparacije, a kasnije, prilikom funkcijskih i parafunkcijskih kretnji, umanjuje mogućnost vertikalnih fraktura (9).

Veličina kolčića ovisi o dimenzijama kanala u koji će se umetnuti. Poželjno je umetnuti kolčić u najširi i najravniji kanal (19). Kod višekorijenskih zubi za ugradnju nadogradnji u donjoj čeljusti koriste se distalni, a u gornjoj čeljusti palatinalni korijenovi, jer su u prosijeku veći (20).

a) Profilaktička indikacija:

Obuhvaća avitalne zube s opsežnim gubitkom tvrdih zubnih tkiva i preostalim tankim postraničnim stijenkama te zube s dubokim cirkularnim ispunom u predjelu zubnog vrata s mogućnošću frakture zubne krune (9, 21).

b) Estetska indikacija:

Uključuje ispravljanje položajnih anomalija zuba kod pacijenata koji ne žele ortodontsku terapiju, kod promjene boje avitalnih zubi ili kod loma kliničke krune zuba (9, 21).

c) Protetska indikacija:

U slučaju kada preostali dio kliničke krune nije dostatan za retenciju protetskog nadomjeska te kod ispravljanja neparalelnosti zuba nosača mosta (9).

d) Fonetska indikacija:

Nedostatak kliničke krune može pridonijeti otežanom izgovaranju pojedinih slova ili riječi (21).

e) Funkcijska indikacija:

Prilikom nedostatka kliničke krune zuba, gdje je otežana funkcija žvakanja, indicirana je izrada nadogradnji (21).

## 5.2. Kontraindikacije za nadogradnje

Kontraindikacije za izradu nadogradnje dijele se u dvije osnovne skupine: apsolutne i relativne kontraindikacije.

Relativne kontraindikacije obuhvaćaju anatomske-morfološke varijacije u koje spadaju savijeni, gracilni i izrazito spljošteni kanali. Endodontske kontraindikacije uključuju neadekvatno ispunjene korijenske kanale kod kojih nije prisutan periapikalni proces, adekvatno ispunjene korijenske kanale s postojećim periapikalnim procesom te zube koji su neposredno nakon završenog endodontskog tretmana osjetljivi na perkusiju. Parodontopatije I. i II. stupnja spadaju u parodontološke relativne kontraindikacije (9, 22).

Apsolutne kontraindikacije za postavljanje nadogradnji uključuju vitalan zub, vertikalne frakture korijena, parodontopatije III. i IV. stupnja (aksijalna pomičnost zuba, parodontni džep koji seže do periapiksa), neliječene periapikalne upalne procese te horizontalne frakture zuba koje sežu ispod razine sluznice više od 3 mm (9).

### **5.3 Podjela nadogradnji**

U današnjoj literaturi postoje brojne podjele i metode izrade elemenata za nadogradnju kliničke krune zuba (23). Temeljna podjela, prema načinu izrade, jest na individualne i konfekcijske nadogradnje. Individualne se nadogradnje prema materijalu izrade mogu podijeliti na metalne i bezmetalne. U bezmetalne kolčiće ubrajamo kompozitne kolčiće ojačane staklenim ili karbonskim vlaknima te keramičke koji su temeljeni na cirkonij-oksidoj keramici. Materijali za izradu metalnih kolčića mogu biti zlato, titan, čelik (18). Njihova se izrada može provesti izravnom i neizravnom tehnikom, a oblik intrakanalnog kolčića mora točno odgovarati obliku preparacije u korijenskom kanalu. Za razliku od individualnih nadogradnji, konfekcijske nadogradnje su gotovi tvornički proizvodi već prethodno određenih dimenzija (9). Metalne individualne nadogradnje su dugi niz godina bile najčešća vrsta nadogradnji u fiksnoj protetici, a posljednjih nekoliko godina prednost dobivaju konfekcijske bezmetalne nadogradnje. Nedostatak metalnih lijevanih nadogradnji u prvom redu je bio estetski radi prosijavanja metala uz rub krunice. Također, njihova izrada traje duže, jer je potrebna suradnja s tehničarom, a u slučaju duboke retencije u korijenskom kanalu njihovo je vađenje onemogućeno. Iz navedenih se razloga sve veća prednost daje estetskim konfekcijskim nadogradnjama kao suvremenim sustavima nadogradnje avitalnih zuba (3).

#### **5.3.1. Individualne (laboratorijski izrađene) nadogradnje**

Individualne nadogradnje se prema vrsti materijala od kojeg se izrađuju mogu podijeliti na dvije osnovne skupine: metalne i bezmetalne. Od plemenitih legura najčešće se koriste platina i zlato, od poluplemenitih paladij i srebro, dok su kobalt i krom najčešće korištene neplemenite legure za izradu metalnih nadogradnji. Bezmetalne individualne nadogradnje mogu biti izrađene od kompozita ojačanih staklenim ili karbonskim vlaknima te od cirkonij-oksidoj keramike. Postupak izrade može biti izravan, u toj tehnici cijeli klinički postupak od preparacije krune i korijena do modelacije nadogradnje čini stomatolog, i neizravan, u kojoj stomatolog preparira zub, a izradu nadogradnje čini tehničar na radnom modelu (9).

Individualne nadogradnje imaju pojedine prednosti u odnosu na konfekcijske. S obzirom da se prilikom izrade uzima otisak intraradikularnog dijela i unutarnjeg prostora ostatka zubne krune, svojim se korijenskim dijelom u potpunosti prilagođavaju obliku korijenskog kanala. Također, korijenski i krunski dio izrađeni su jednokomadno te tvore funkcijski monoblok koji

omogućava ravnomjernije prenošenje žvačnih sila. U nedostatke ubrajamo nemogućnost izrade nadogradnje u jednom posjetu te potrebu za suradnjom s tehničarom (23).

Priprema u planiranju izrade nadogradnji osim kliničkog pregleda uključuje i detaljan pregled rendgenograma. Pomoću intraoralne retroalveolarne snimke (SRS) utvrđujemo uspjeh endodontski provedene terapije, oblik i širinu korijenskog kanala. Retroalveolarna snimka služi i za određivanje duljine i oblika preparacije korijenskog kanala (23).

### **5.3.1.1. Preparacija zuba za individualnu nadogradnju**

Duljina preparacije intraradikularnog dijela trebala bi optimalno iznositi 2/3 duljine korijena. Veća duljina intrakanalnog kolčića u korijenskom kanalu omogućuje bolju retenciju, ali predstavlja i veći rizik od fraktura i perforacija korijena. Dužina intraradikularnog dijela nadogradnje trebala bi biti nešto veća od ekstraradikularnog dijela, a minimalno dopušteni omjer je 1:1. Nakon završene preparacije korijenskog kanala za kolčić, ostatak apikalne gutaperke mora iznositi najmanje 4 – 5 mm (24). Preparirani korijenski kanal trebao bi biti ljevkastog oblika, a stijenke bi trebale biti blago divergentne u odnosu na zubnu krunu. Standardizirana se svrdla montirana na kolječnik primjenjuju za intraradikularnu preparaciju. Koriste se svrdla za preparaciju u dubinu i ona za oblikovanje postraničnih stijenki korijenskih kanala. Za lakšu kontrolu preparacije i duljine korijenskog kanala pojedini proizvođači na tržištu nude svrdla s označenim duljinama na svojem radnom dijelu. Preparacija koronarnog dijela zuba započinje uklanjanjem svih karijesnih dijelova tvrdih zubnih tkiva, postojećih ispuna i podminiranih mjesta. Preostala se kruna zuba oblikuje u bataljak, a nakon brušenja potrebno je osigurati minimalno 0,8 mm debljine tvrdih zubnih struktura sa svih strana (9).

### **5.3.1.2. Izravna tehnika izrade**

Postupak modelacije nadogradnje izravnom metodom započinje čišćenjem i dezinfekcijom intraradikularnog i koronarnog dijela zuba. Slijedi izolacija preparacije za koju se koristi voda. Slijedi modelacija nadogradnje za koju se primjenjuju sporovezujući ili normovezujući akrilat. Normovezujući akrilat je precizniji i tvrđi te ga je kasnije lakše brusiti u oblik bataljka. Njegovi su nedostaci kratko vrijeme stvrdnjavanja i u slučaju podminiranih dijelova otežano vađenje modelata iz prepariranog zuba. Izrada modelata započinje pripremom tankog kolčića od akrilata koji se prilagodi prepariranom dijelu korijenskog kanala. Zatim rijetko zamiješan akrilat nanese na kolčić i otisnemo korijenski kanal. Tijekom polimerizacije bitno je nekoliko puta izvaditi kolčić i ponovno ga vratiti kako se njegove stijenke ne bi zalijepile za zub. Slijedi



oblikovanje bataljka nanošenjem dodatnog sloja akrilata na akrilatni otisak postavljen u zub. Nakon stvrdnjavanja akrilata u potpunosti, vanjski oblik bataljka postiže se brušenjem, pazeći pritom na okluziju i artikulaciju. Nakon završene modelacije u dezinficirani korijen se postavi sterilna vatica i zatvori se privremenim materijalom kako bi se zaštitilo korijenski kanal od kontaminacije bakterijama. Nadogradnja se šalje u zubotehnički laboratorij gdje se ulaže u uložnu masu i odlijeva u odabranoj slitini. Slijedi pjeskarenje i završna obrada metalne nadogradnje te proba pri sljedećem pacijentovom posjetu. Završni postupak uključuje trajno fiksiranje nadomjeska cementiranjem (23).

### **5.3.1.3. Neizravna tehnika izrade**

Indirektan se način izrade metalnih nadogradnji u praksi vrlo rijetko primjenjuje, a uključuje uzimanje otiska prepariranog korijenskog kanala, zatim otiska ostatka zuba i svih ostalih zubi čeljusti. Nadogradnju modelira zubotehničar na radnom modelu. Ostali postupci izrade identični su kao i kod izravne tehnike izrade (9).

## **5.4. Konfekcijske nadogradnje**

Konfekcijske kolčiće možemo podijeliti po materijalu od kojeg se izrađuju na metalne i bezmetalne, a s obzirom na način fiksacije u korijenskom kanalu na aktivne, koji sadrže navoje pomoću kojih se retiniraju, i pasivne koji retenciju postižu trenjem i cementom. Sastoje se od intraradikularnog dijela koji mora odgovarati obliku kanala i supraradikularnog koji se oblikuje u bataljak, a najčešće se izrađuje od kompozita (9, 21).

### **5.4.1. Metalne konfekcijske nadogradnje**

S obzirom na oblik stijenki kolčići mogu biti konusni, koji se prema apikalno sužavaju i cilindrični. Njihova površinska obrada može biti glatka, mogu sadržavati utore, brazde, navoje ili ureze. S obzirom da se kod pasivnih intrakanalnih kolčića retencija postiže preko cementnog sloja, vrlo je važno da tijesno priliježu uz stijenku kanala. Preparacija za takve konusne nadogradnje je jednostavnija u odnosu na cilindrične, dok im je retencijska sposobnost manja. Ponekad je potrebno ukloniti veće količine tvrdih zubnih tkiva kako bismo kanal preoblikovali u cilindrični oblik čime se znatno može narušiti mehanička svojstva tog zuba. Aktivno retinirane nadogradnje, s obzirom da se fiksiraju pomoću navoja koji se urezuje u dentin i pomoću cementa, postižu bolju retenciju od nadogradnji glatkih stijenki. U prednosti metalnih

konfekcijskih nadogradnji ubrajamo jednoposjetnu izradu, visok modul elastičnosti, veliku čvrstoću i izdržljivost (22).

Posebnu pozornost treba obratiti na mogućnost loma korijena prilikom uvijanja nadogradnji radi dodatnog opterećenja stijenki korijenskih kanala. U velike nedostatke kovinskih kolčića ubrajamo mogućnost obojenja zuba i okolnih struktura te podložnost koroziji koja dovodi do povećanja volumena nadogradnji deponiranjem produkata korozije na površinu i posljedično do loma korijena (26). Zbog toga estetski intrakanalni kolčići kao suvremeni sustavi nadogradnji dobivaju sve veću prednost u odnosu na individualne metalne nadogradnje zahvaljujući svojoj estetici, biokompatibilnosti i dobrim fizičko-mehaničkim svojstvima. Njihova se prednost očituje i u mogućnosti adhezivnog vezanja na tvrda zubna tkiva (1, 17).

#### **5.4.2. Estetske konfekcijske nadogradnje**

Estetske konfekcijske nadogradnje prema vrsti materijala možemo podijeliti u dvije osnovne skupine: kompozitne i keramičke nadogradnje. Kompozitni sustavi sadržavaju različite vrste vlakana, primjerice kompozitni sustavi kolčića mogu biti ojačani karbonskim, staklenim, polietilenskim vlaknima, dok su keramički kolčići najčešće izrađeni od cirkonij-oksidge keramike. Jednostavniji su i brži za upotrebu, a suradnja s tehničarom nije potrebna, već se cementiraju pri istom posjetu. Za njihovo se cementiranje koriste adhezivni cementi, dok se za završnu koronarnu restauraciju upotrebljavaju kompozitni materijali (1, 9).

##### **5.4.2.1. Cirkonij-oksidge kolčići**

Zbog svojih odličnih estetskih i bioloških svojstava keramički su sustavi nadogradnji česti u kliničkoj uporabi (17). Prvi ih je 1995. godine predstavio Meyenberg zajedno sa suradnicima koji su ustanovili da se njihova čvrstoća na savijanje, koja iznosi 900 – 1200 MPa, može usporediti sa zlatnim ili titanskim lijevanim kolčićima. Imaju dobru kemijsku stabilnost, visoku mehaničku čvrstoću te Youngov modul elastičnosti sličan legurama od nehrđajućeg čelika (27, 28). Osim izvrsnih kemijskih i fizikalnih svojstava, radiokontrastni su i provode svjetlo te im je boja vrlo slična prirodnom zubu (17). Njihov se nedostatak očituje u otežanom vađenju kolčića iz kanala u slučaju da dođe do frakture (27). Također, njihov visoki modul elastičnosti od 200 MPa dovodi do prijenosa naprezanja na dentin koji je manje krut, što može rezultirati lomom korijena. S obzirom na njihovu lomljivost i krutost, cirkonij-oksidge se kolčići ne mogu rastegnuti te je potrebna duboka preparacija korijenskog kanala za njihovo postavljanje čime se odstupa od minimalno invazivnog pristupa uklanjanja korijenskog dentina (17). Itrijem

stabilizirani cirkonij (YSZ) je djelomično stabilizirana keramika nastala dodavanjem itrijeva oksida ( $Y_2O_3$ ), a zbog svoje visoke otpornosti na lom sposobna je podnijeti velika opterećenja. Streacker i Awad predstavili su postupak glodanja YSZ keramike uz pomoć CAD/CAM tehnologije (28).

U tehnike za rekonstrukciju zuba cirkonij-oksidsnim kolčićima spadaju: direktna kompozitna nadogradnja, adhezivno cementirana keramička nadogradnja, tehnologija toplog tlačenja i jednokomadne keramičke nadogradnje.

Glavne prednosti upotrebe kolčića iz cirkonij-oksidsne keramike su njihova izvrsna estetska svojstva i mogućnost njihovog korištenja za potpuno keramičke krunice u prednjoj regiji prilikom teške koronarne destrukcije npr. kod pacijenata s tankim gingivnim rubom i visoko pozicioniranom usnicom (27). Za cementiranje keramičkih kolčića preporučuje se korištenje kompozitnog cementa koji zajedno s predtretmanom površine kolčića povećava čvrstoću vezanja za korijenski dentin i nadogradnju (29). Za pripremu površine kolčića najbolja je kombinacija abrazije česticama aluminijske oksida i silanizacije (17).

#### **5.4.2.2. Kompozitni kolčići**

Kompozitni kolčići (slika 1.) mogu sadržavati različite vrste vlakana koja utječu na njihova mehanička svojstva te povećavaju njihovu otpornost na lom. Orijehtacija vlakna unutar nadogradnji može biti nasumična, ili jednosmjerna. Nasumično raspoređena vlakna pružaju nadogradnji modul elastičnosti koji je vrlo sličan modulu elastičnosti dentina, a zajedno uz adhezivno cementiranje omogućuju stvaranje tzv. monobloka između nadogradnje i korijena zuba (9). Time se omogućava ravnopravniji prijenos okluzalnih sila na cijeli zub i parodont. Postoje brojna istraživanja koja uspoređuju otpornost na lom intrakanalnih kolčića ojačanim vlaknima, cirkonijevih kolčića, titanskih i klasičnih lijevanih nadogradnji. Kompozitni kolčići ojačani staklenim i karbonskim vlaknima pokazali su manju otpornost na lom od metalnih lijevanih nadogradnji i sustava s cirkonijevim kolčićima. Međutim, kod kompozitnih kolčića ojačanim vlaknima lomi se kolčić, a ne korijen zuba, što omogućuje ponovnu restauraciju zuba. Također, kompozitni kolčići ojačani vlaknima se mogu lako ukloniti iz korijena zuba, dok kod cirkonijevih kolčića to nije slučaj. Pojedine studije su utvrdile da na otpornost utječu i količina preostalog dentina, tvrdih zubnih tkiva i cement koji se koristi za fiksaciju nadogradnji (1).

Karbonski intrakanalni kolčići razvijeni su 1989. godine u Francuskoj. Uvođenje kolčića ojačanih vlaknima donijelo je revoluciju, pružajući po prvi put zamjenu za metalne intrakanalne

kolčiće. Imaju dobra mehanička svojstva kao što su velika krutost, vlačna čvrstoća, niska toksičnost i modul elastičnosti sličan dentinu. Također, otporni su na koroziju i biokompatibilni su te se jednostavno uklanjaju iz korijenskog kanala primjenom otapala i prikladnog instrumenta. (30, 31). Karbonski kolčići se sastoje od pirolitskih karbonskih vlakana uzdužno poredanih u matricu epoksidne smole (32). Karbonski kolčići imaju nedostatke u pogledu estetike te nemogućnost prekrivanja njihove boje ispod kompozitne ili keramičke nadogradnje. Kako bi se prevladao estetski problem, uvode se kolčići ojačani staklenim ili kvarcnim vlaknima (17).

1992. godine pojavljuju se transludentni intrakanalni kolčići bazirani na siliciju. Proizvedeni su od visokog volumnog udjela rastegnutih silaniziranih staklenih ili kvarcnih vlakana uloženi u matricu od metakrilatne ili epoksi smole. Polimerna matrica omogućuje prijenos sile na vlakna, a vlakna povećavaju čvrstoću i krutost kolčića (33). Kolčići mogu biti izrađeni od kvarca ili stakla. Kvarc je čisti silicij u kristalnom obliku. To je inertni materijal s niskim toplinskim koeficijentom ekspanzije. Kolčići ojačani staklenim vlaknima mogu biti izrađeni od različitih vrsta stakla. U dentalnoj medicini najčešće su korištena E- i S-staklena vlakna. E-staklo (električno staklo) ima dobru električnu izolaciju, vlačnu i tlačnu čvrstoću, jeftinije je, ali je slabije otporno na zamor. S-staklo (staklo visoke čvrstoće) je također amorfno, s drukčijom kemijskom strukturom. Cjenovno je skuplje u odnosu na E-staklo, ali ima veću tlačnu čvrstoću i otpornije je na vlagu (34). Sastav kolčića ojačanih vlaknima utječe na njihovu rendgensku vidljivost. Staklom ojačani kolčići pokazuju niži radioopacitet od kolčića ojačanih kvarcnim vlaknima.

Dostupni su u različitim oblicima: cilindrični, cilindrično konusni, konični, dvostruko zašiljeni. Dvostruko zašiljeni kolčići bolje se prilagođavaju obliku endodontski tretiranog kanala, čime se smanjuje količina dentina koju je potrebno ukloniti prilikom preparacije korijenskog kanala (35). Iako su mišljenja podijeljena, smatra se da su kolčići paralelnih stijenki retentivniji i da bolje prenose okluzalne sile od kolčića s disparalelnim stijenkama (1).

Nekoliko kliničkih studija je ukazalo na glavni razlog neuspjeha prilikom korištenja intrakanalnih kolčića, a to je odvajanje kolčića od zuba. Budući da su kolčići ojačani vlaknima pasivno retinirani u korijenskom kanalu, važnu ulogu ima postupak njihovog cementiranja (Slika 2. i 3.). U kliničkoj praksi vrlo su popularni kompozitni cementi s obzirom da omogućuju adhezijsku vezu s dentinom. Kako bi impregnacija dentinskih kanalića i mikromehanička retencija bila omogućena, prvo je potrebno ukloniti zaostatni sloj sa stijenki korijenskih kanala.

U slučaju korištenja jetkajuće-ispirućih adhezijskih sustava, korijenski kanal se ne smije jetkati dulje od 15 sekundi. Nakon jetkanja potrebno je korijenski kanal detaljno isprati i posušiti papirnatim štapićima. Neka istraživanja govore o negativnom učinku eugenola i kalcijeva hidroksida na adheziju u dentinu. Stoga, kako bi se poboljšala retencija kolčića prije cementiranja vrlo je važno temeljito očistiti stijenke korijenskih kanala. U tu je svrhu predloženo korištenje ultrazvučnih instrumenata u kombinaciji s EDTA-om (35).

Pojedini intrakanalni kolčići zahtijevaju tretman prije cementiranja. Ovisno o uputama proizvođača predtretman može uključivati pjeskarenje, jetkanje, silanizaciju. Istraživanja su pokazala učinkovitost vodikovog peroksida od 24 % pri tretiranju kompozitnih kolčića u trajanju od jedne minute (36). Pritom se stvaraju prostori između vlakana koji pogoduju mikromehaničkoj vezi između kolčića i cementa. Postupak silanizacije je bez sumnje najčešći predtretman korišten kod intrakanalnih kolčića ojačani vlaknima (37).

S obzirom da prefabricirani kolčići ojačani vlaknima zahtijevaju preparaciju korijenskog kanala koji odgovara dimenzijama kolčića, što može oslabiti zubnu strukturu, početkom 21. stoljeća razvijaju se novi koncepti kako bi se uklonili ti nedostaci i kolčići prilagodili obliku kanala (34). Individualni kolčići ojačani staklenim vlaknima izrađeni su od silaniziranih E-staklenih vlakana impregniranih linearnom fazom PMMA i umreženom fazom poli-Bis-GMA, a zajednički formiraju matricu (engl. *semi-IPN*, hrv. poluinterpenetrirajuća polimerna mreža) (17). IPN kolčići su nepolimerizirani i mogu se prilagoditi anatomiji korijenskog kanala, ispuniti praznine i smanjiti mogućnost da se kolčići odcementiraju. S obzirom na nepravilan oblik većine korijenskih kanala i njihov ovoidan oblik u koronarnim i srednjim trećinama, prefabricirani kolčići imaju manju sposobnost prilagodbe, pa se prednost daje IPN kolčićima (38). Također, prednost IPN kolčića je savitljivost koronarnog dijela kolčića što omogućava bolju prilagodbu. Primjenjuju se u ovalnim, zavijenim, ali i u jako širokim kanalima. Imaju veću čvrstoću vezivanja, otpornost na savijanje i lom, ali su kompliciraniji za rad posebice za neiskusnog terapeuta (17).

Od 1992. godine na tržištu su dostupni i polietilenski intrakanalni kolčići. Polietilenska vlakna posjeduju ultravisoku molekularnu masu zbog čega imaju visok modul elastičnosti te su otporni na rastezanje. Otporni su na lom i vrlo se lako prilagođavaju obliku korijenskih kanala te ne zahtijevaju dodatno širenje kanala čime se umanjuje mogućnost od perforacija. Njihova su vlakna predtretirana hladnom plazmom, a specifično pletene niti u gustu mrežu omogućuju da

se vlakna ne razdvajaju pri rukovanju (17). Nedostaci ovih kolčića su njihova visoka cijena koja je ograničavajući čimbenik njihove svakodnevne upotrebe.



Slika 1. konfekcijski intrakanalni kolčići ojačani vlaknima



Slika 2. ParaBond



Slika 3. ParaCore cement

## **6. ENDOKRUNICE I KRUNICE**

Endokrunice su jednodijelni bezmetalni fiksno protetski nadomjesci koje su po prvi put opisali 1999. godine Bindl i Mormann, a definirali su ih kao potpune keramičke nadomjeske koji se mikromehanički sidre u pulpnoj komorici i adhezivno cementiraju (39). Njihova je preteča monoblok tehnika opisana 1995. godine od strane Pissisa (40). Sastoje se od dva dijela: koronarnog, koji je zamjena izgubljenoj kruni zuba, te radikularnog, kojim se sidri u pulpnoj komori i po mogućnosti ulazi u korijenske kanale (41).

U indikacije za izradu endokrunica ubrajamo: endodontski liječene zube uz velik nedostatak tvrdog zubnog tkiva, zavijene korijenske kanale kod kojih je kontraindicirano postavljanje nadogradnji, zube sa sniženim kliničkim krunama posebice u posteriornoj regiji te smanjeni interokluzijski prostor. Kontraindikacije uključuju vitalne zube, endodontski liječene zube kod kojih terapija nije uspješno provedena, primjerice kratko napunjeni ili prepunjeni korijenski kanali, postojanje periapikalnog procesa vidljivog na RTG-u, nesanimirane karijesne lezije, gingivitise, parodontopatije (9, 42).

Preparacija za endokrunice se temelji na minimalnom uklanjanju tvrdih zubnih tkiva i očuvanju preostale zubne strukture, kako bi se sačuvala maksimalna površina za adhezivno cementiranje. Seže do ulaska u korijenske kanale, ili minimalno ulazi u korijenske kanale (39). Potrebno je ukloniti sve podminirane dijelove, a okluzalno kavitet mora biti vidljiv iz jedne točke. Rub preparacije bi trebao iznositi 1,0 – 1,2 mm iznad ruba gingive, a okluzalno je potrebno osloboditi minimalno 2 mm za keramiku. Svi rubovi preparacije moraju završavati u caklini, a prijelazi ne smiju biti oštri, već glatki i zaobljeni.

Za njihovu se izradu može koristiti tehnika konvencionalnog toplinskog prešanja ili u novije vrijeme računalno potpomognuta tehnika (CAD/CAM). Prednosti CAD/CAM tehnologije su mogućnost jednopusjetne izrade, s obzirom da se ukidaju pojedine laboratorijske faze. Osim uštede vremena, i ljudske pogreške su svedene na minimum, jer u izradi sudjeluje stroj (39). Osim metode klasičnog otiskivanja, prilikom korištenja CAD/CAM tehnologije primjenjuje se i uzimanje optičkog otiska uz pomoć intraoralne kamere. Nakon skeniranja i digitalizacije modela, podatci se obrađuju te se nadomjestak dizajnira uz pomoć računalnog programa, za što nam služi CAD (*computer aided design*) jedinica. Zatim slijedi prosljeđivanje informacija CAM (*computer aided manufacturing*) jedinici koja tehnikom glodanja iz odabranog bloka izrađuje gotove nadomjeske (43).



Ključ dugoročnog uspjeha terapije je i pravilan izbor materijala. Najčešće se za izradu endokrunica koriste blokovi litij-disilikatne staklokeramike i blokovi leucitima ojačane staklokeramike. Na tržištu postoje monokromatski blokovi (jednobojni) i polikromatski (višebojni) koji znatno pridonose estetici endokrunica. Blokovi litij-disilikatne staklokeramike imaju dobra estetska i mehanička svojstva te se koriste u izradi endokrunica u prednjoj i posteriornoj regiji (44).

Endokrunice se cementiraju adhezivnom tehnikom i na taj se način postiže kemijska veza između zuba i nadomjeska čineći tzv. monoblok. Potrebna je prethodna priprema nadomjeska koja uključuje pjeskarenje česticama aluminijevog oksida ( $Al_2O_3$ ), jetkanje 9,5 postotnom fluorovodičnom kiselinom i silanizacija, dok je zub potrebno jetkati 37 postotnom ortofosfornom kiselinom 15 sekundi, nakon čega slijedi temeljito ispiranje i sušenje (9).

Endokrunice omogućuju maksimalnu štednju preostalog tvrdog zubnog tkiva, a njihova dobra estetika i mehanička svojstva te ušteda vremena, ukoliko se koristi CAD/CAM tehnologija izrade, omogućuju njihovo korištenje kao dobru alternativu ostalim tehnikama restauracije endodontski liječenih zuba, posebice u slučaju jako zavijenih korijenskih kanala te kod reduciranog interokluzalnog prostora.

Krunice su fiksno protetski nadomjesci koji u potpunosti prekrivaju izbrušeni zub, a izrađeni su od aloplastičnog materijala. Indikacije za njihovu izradu su veći gubitak tvrdih zubnih tkiva, subgingivni defekti, zaštita zuba koji nosi krunicu te estetski aspekt. Proteklih se godina *onlayi*, kao prijelazni oblik prema krunicama, kod većih oštećenja tvrdih zubnih tkiva sve više zamjenjuju krunicama. Razlikujemo metal-keramičke i potpuno keramičke krunice koje imaju bolja estetska svojstva te su danas sve zastupljenije. Vrsta preparacija za krunice ovisi o savojnoj čvrstoći keramičkog materijala od kojeg se krunica izrađuje. Ako savojna čvrstoća iznosi manje od 350 Mpa, primjerice kao kod glinične keramike, preparacija će biti na pravokutnu stepenicu te će ona biti opsežnija. Ukoliko savojna čvrstoća iznosi iznad 350 Mpa, kao kod staklokeramike i oksidnih keramika, omogućena je preparacija na zaobljenu stepenicu. Prilikom preparacije zuba za keramički materijal potrebno je osigurati jednaku debljinu za materijal, bataljak ispolirati i sve oštre prijelaze zagladiti kako bi se rizik od loma krunice sveo na minimum (10).

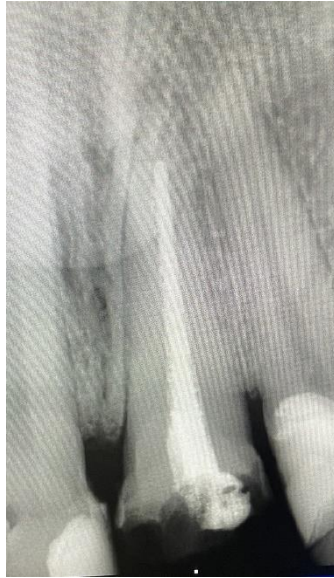## **7. PRIKAZ SLUČAJA**

U ordinaciju dolazi pacijent radi sanacije gornjeg lijevog središnjeg sjekutića. Nakon detaljno provedenog kliničkog pregleda, analizom retroalveolarne rendgenske snimke utvrđena je neadekvatno provedena endodontska terapija tog zuba (Slika 1). Plan terapije je prvo provesti reviziju punjenja zuba 21, nakon čega će uslijediti izrada konfekcijske kompozitne nadogradnje te na kraju izrada pojedinačne krunice od cirkonij-oksidne keramike.

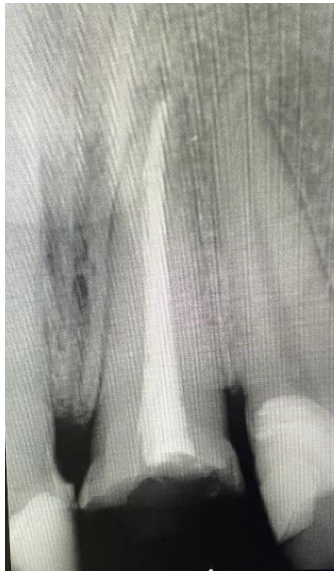Revizija korijenskog kanala započinje izolacijom zuba gumenom plahticom. Primijenjena je strojna tehnika instrumentacije te punjenje korijenskog kanala odgovarajućom gutaperkom. Zatim slijedi provjera kontrolne RTG snimke koja pokazuje adekvatno punjenje korijenskog kanala (Slika 2). U idućoj se posjeti zub preparira za konfekcijsku nadogradnju, uklanja se 2/3 punjenja, zatim slijedi provjera radne dužine, ispiranje korijenskog kanala fiziološkom otopinom i sušenje papirnatim štapićima (Slika 3). U korijenski se kanal postavlja konfekcijska kompozitna nadogradnja te se provjerava odgovara li isprepariranom korijenskom kanalu. Pripremljeni kolčić se adhezivno cementira, nakon čega slijedi izrada koronarnog dijela nadogradnje (Slika 4).

Uzima se jednovremeni otisak ireverzibilnim hidorkoloidom u donjoj (suprotnoj) čeljusti (Slika 5), dok se dvovremeni otisak gornje čeljusti uzima adicijskim silikonima različite konzistencije (Slika 6). Prvi otisak se uzima nakon brušenja te se nakon uklanjanja podminiranih mjesta uzima drugi otisak rijetkim materijalom. Iz njega se u dentalnom laboratoriju izrađuje radni model. Kako bi se zabilježio odnos gornje i donje čeljusti u položaju maksimalne interkuspidacije, uzima se međučeljusni registrat (Slika 7). Otisci se šalju u dentalni laboratorij nakon čega slijedi izrada krunice.

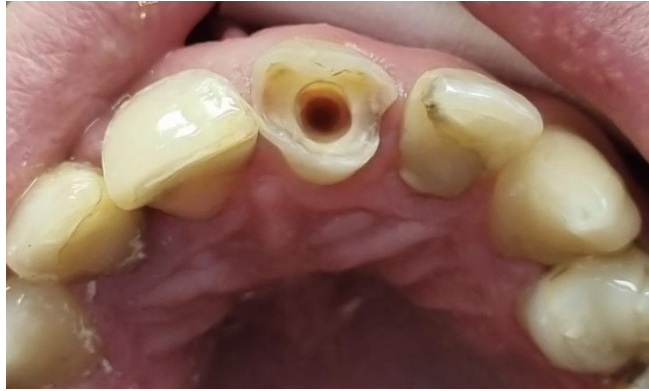Slijedi proba krunice te se, s obzirom na odgovarajući dosjed na bataljak i boju, krunica cementira kompozitnim cementom (Slika 8).



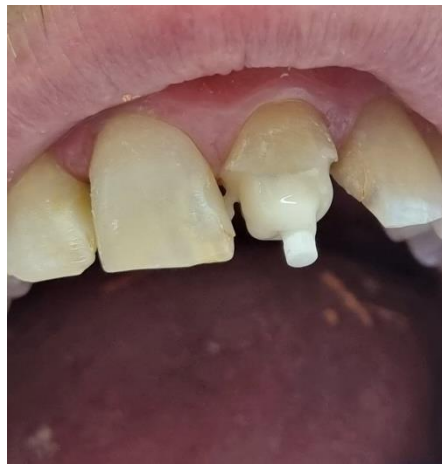Slika 1. Neadekvatno napunjen korijenski kanal zuba 21.  
Preuzeto s dopuštanjem autora: doc. dr. sc. Lana Bergman.



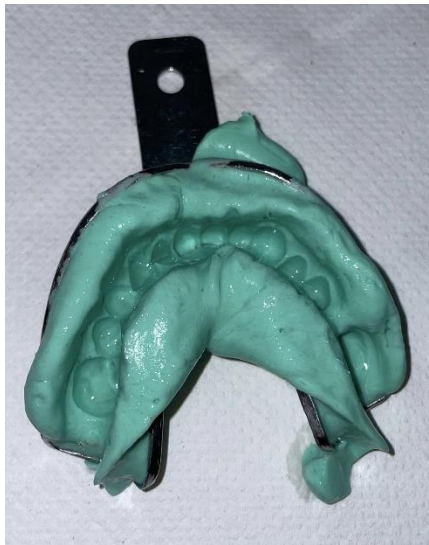Slika 2. Revizija punjenja zuba 21.  
Preuzeto s dopuštanjem autora: doc. dr. sc. Lana Bergman.



Slika 3. Preparacija zuba 21 za konfekcijsku nadogradnju.  
Preuzeto s dopuštenjem autora: doc. dr. sc. Lana Bergman.

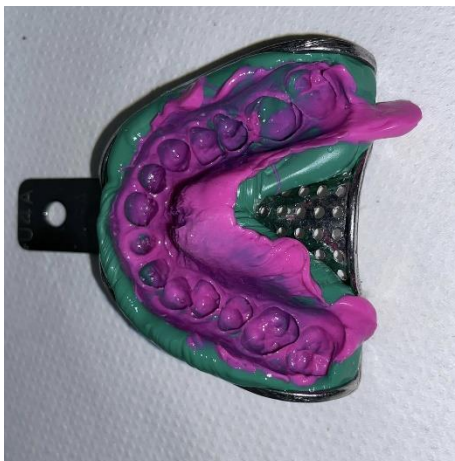


Slika 4. Postavljanje konfekcije nadogradnje.  
Preuzeto s dopuštenjem autora: doc. dr. sc. Lana Bergman.



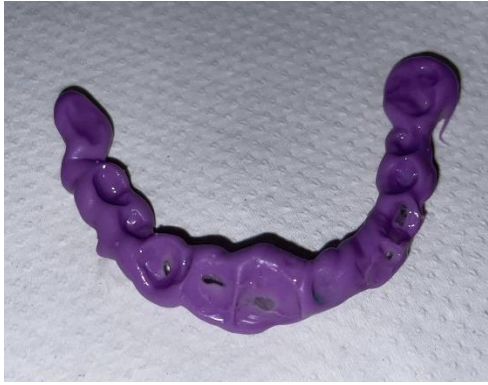Slika 5. Otisak donje čeljusti.

Preuzeto s dopuštanjem autora: doc. dr. sc. Lana Bergman.



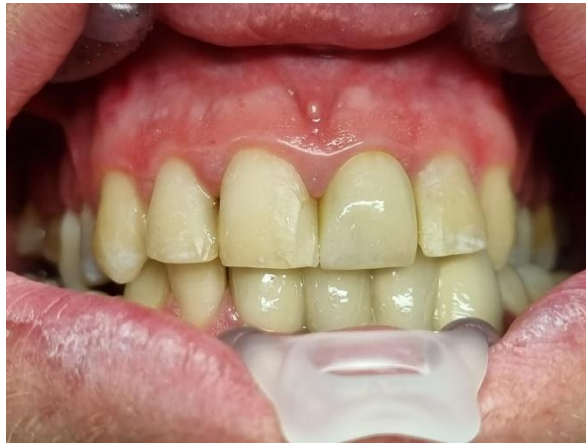Slika 6. Dvofazni dvovremeni otisak.

Preuzeto s dopuštanjem autora: doc. dr. sc. Lana Bergman.



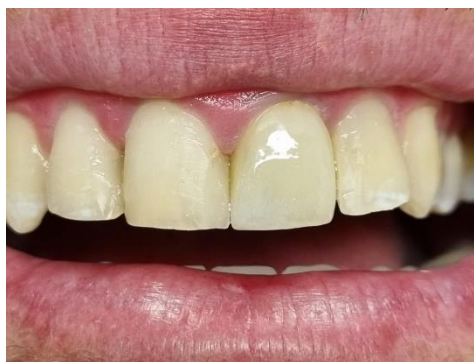Slika 7. Međučeljusni registrat.

Preuzeto s dopuštanjem autora: doc. dr. sc. Lana Bergman.



Slika 8. Proba krunice.

Preuzeto s dopuštanjem autora: doc. dr. sc. Lana Bergman.



Slika 9. Cementirana krunica.

Preuzeto s dopuštanjem autora: doc. dr. sc. Lana Bergman.





Endodontska je terapija složeni postupak koji obuhvaća čišćenje i širenje korijenskih kanala, njihovu dezinfekciju i konačno punjenje kako bi se kanalni sustav zaštitio o daljnjeg prodiranja bakterijskih mikroorganizama prema periapeksu. Restauracija endodontski liječenih zuba predstavlja izazov s obzirom da su ti zubi oslabljeni u odnosu na vitalne. Izravna restauracija uključuje izradu ispuna od kompozitnih ili staklenoionomernih materijala, dok u indirektno tehnike ubrajamo inlay, onlay, overlay, endokrunice, krunice te nadogradnje ako nedostaje zubnog tkiva za retenciju nadomjeska. Izbor restauracije za postendodontsku opskrbu ovisi o količini preostalih zubnih tkiva (46). Prognoza i uspješnost liječenja ovisi o pravilnoj dijagnostici, planu terapije endodontskog liječenja i konačnoj postendodontskoj opskrbi samog zuba.

Brojna istraživanja ukazuju na oslabljivanje strukture zuba prilikom endodontskog liječenja te na smanjenje njegove mehaničke otpornosti, čime zub postaje podložniji frakturama. Također, ukazuju i na smanjeni sadržaj vlage u dentinu avitalnih zuba, u odnosu na vitalne. Papa i sur. proveli su istraživanje kojim je utvrđeno da je vitalni dentin imao sadržaj vlage od 12,35 %, dok je dentin kod endodontski liječenih zubi imao sadržaj vlage od 12,10 %. Iako je time dokazano da nema značajne razlike u sadržaju vlage između vitalnih i endodontski liječenih zubi tu je tezu potrebno dodatno istražiti, jer je oprečna s drugim istraživanjima (47).

Scott i sur. u kliničkoj studiji uspoređuju trajnost direktnih kompozitnih restauracija u dvije skupine pacijenata, na stražnjim endodontski liječenim zubima, u razdoblju od tri godine. U prvoj skupini pacijenata zubi su restaurirani direktnim kompozitnim ispunom bez postavljanja intrakanalnih kolčića ojačanim vlaknima, dok su u drugoj skupini ispitanika prije koronarne restauracije postavljeni intrakanalni kolčići. Veću stopu uspješnosti (95,12 %) pokazale su direktne restauracije s intrakanalnim kolčićima, u usporedbi s direktnim restauracijama bez postavljanja kolčića (80 %) (48).

Lijevane metalne nadogradnje su dugi niz godina bile prvi izbor za nadoknadu izgubljenog tkiva u području krune zuba, dok se danas u kliničkom radu najviše koriste konfekcijske nadogradnje izrađene od estetskih materijala, keramike ili kompozita. Iako metalne nadogradnje posjeduju veliku čvrstoću, mogu uzrokovati efekt klina i posljedično rascjep korijena. Također, problem je i estetski aspekt radi prosijavanja boje metala kroz zubno tkivo i gingivu. Konfekcijski kolčići ojačani vlaknima zahtijevaju primjenu adhezijskog sustava cementiranja, osiguravajući pritom čvrstu retenciju u korijenskom kanalu. U jednogodišnjoj kliničkoj studiji Preethi i Kala su usporedili karbonske i staklenim vlaknima ojačane

intrakanalne kolčiće s individualnim lijevanim metalnim nadogradnjama. U istraživanje je uključeno ukupno 30 jednokorijenskih maksilarnih prednjih zubi podijeljenih u tri skupine, a svi su zubi završno opskrbljeni metal-keramičkim krunicama. Slijedeći kriteriji su bili u fokusu praćenja: lom nadomjeska, prisutnost karijesne lezije uz rub krunice, fraktura korijena, prisutnost periapikalne i parodontalne patologije, te pomičnost ruba krunice pod pritiskom prsta. Rezultati su pokazali da intrakanalni kolčići ojačani staklenim vlaknima imaju višu stopu uspjeha (49). Soares i sur. su proveli istraživanje i u svom preglednom radu usporedili uspjeh restauracije lijevanim intrakanalnim kolčićima s kolčićima ojačanim staklenim vlaknima. Zaključili su kako uspjeh postendodontske opskrbe ovisi o položaju zuba u čeljusti, o odabiru intrakanalnih kolčića te postojanje obruča odnosno „ferulle efekta“ u visini od 2 mm. U kliničkom radu visoku stopu uspješnosti su pokazali intrakanalni kolčići ojačani staklenim vlaknima, a glavnim problem je bio odvajanje kolčića zbog grešaka u postupku njihovog cementiranja. Glavni neuspjeh prilikom korištenja lijevanih nadogradnji je bio lom korijena na mjestima koncentriranja naprezanja, radi izravnog prenošenja na strukturu korijena, te je u većini slučajeva indicirana ekstrakcija zuba. Ovim su istraživanjem zaključili da je za uspješnu retenciju intrakanalnih kolčića ojačanim staklenim vlaknima potrebno minimalno od 1,5 do 2 mm cervikalnog obruča, dok u slučaju nedostatka istog Fokkinga i sur. preporučuju upotrebu lijevanih nadogradnji (50).

Kod izrazito spljoštenih i savijenih korijena kontraindicirana je izrada nadogradnji, a zub se pritom može opskrbiti endokrunicom. Prema istraživanju koje su proveli Mai Soliman, Lamar Alshamrani i sur. zlatni standard za uspješno provedenu postendodontsku opskrbu je maksimalno očuvanje tvrdih zubnih tkiva. Cilj studije je procjena upotrebe monolitne endokrunice u odnosu na intrakanalne kolčiće u terapiji endodontski liječenih zubi. Na odabir liječenja najveći je utjecaj imala količina preostale zubne strukture te prisutnost ili odsutnost 1 – 2 mm cervikalnog obruča tzv. „ferulle efekta“. Prema istraživanju, u slučaju nedostatka više od 50 % krune zuba poželjnije je zub opskrbiti intrakanalnim kolčićima, dok su endokrunice izbor u slučaju smanjenog interokluzalnog prostora. Autori navode da u slučaju kada je moguće osigurati retenciju i stabilnost budućeg koronarnog nadomjeska nije potrebna upotreba intrakanalnih kolčića (51).

Neadekvatna postendodontska opskrba može prouzročiti komplikacije u vidu lomova, a najteža komplikacija je vertikalna fraktura zuba. U slučaju vertikalne frakture, zub nije moguće sačuvati, već je indicirano njegovo vađenje. Zato je glavni cilj na vrijeme prepoznati i pokušati spriječiti njezinu pojavu.

## **9. ZAKLJUČAK**

Nakon uspješno provedene endodontske terapije glavni je cilj adekvatno nadoknaditi izgubljena tvrda zubna tkiva, onemogućiti prodor mikroorganizama prema unutrašnjosti te osigurati očuvanje zuba u zubnom luku. U slučajevima manjih defekata daljnji se restauracijski postupak može dovršiti standardnim kompozitnim materijalima, dok se kod većeg gubitka tvrdih zubnih struktura razmatra jedna od opcija indirektnih tehnika opskrbe.

Pravilnim endodontskim liječenjem te odabirom materijala i tehnike za postendodontsku opskrbu moguće je postići zadovoljavajuće kliničke rezultate i na taj način sačuvati prirodni zub u ustima pacijenta.

## **10. LITERATURA**

1. Čatović A, Vukšić J, Seifert D, Bergman-Gašparić L. Suvremeni sustavi nadogradnje avitalnih zuba – estetska i biomehanička učinkovitost. *Medix*. 2007;71:157–8.
2. Šegović S, Galić N, Davanzo A, Pavelić B. Poslijeendodonska opskrba zuba – I dio: zadaća i plan postupka. *Acta Stomatol Croat*. 2004;38:73–9.
3. Helfer AR, Melnick S, Shiller H. Determination of the moisture content of vital and pulpless teeth. *Oral Surg Oral Med Oral Pathol*. 1972;34:661–70.
4. Reeh ES, Messer HH, Douglas WH. Reduction in tooth stiffness as a result of endodontic and restorative procedures. *J Endod*. 1989;15:512–6.
5. Helfer AR, Melnick S, Schilder H. Determination of the moisture content of vital and pulpless teeth. *Oral Surg Oral Med Oral Pathol*. 1972;34:661–70.
6. Hood JA. Biomechanics of the intact, prepared and restored tooth: Some clinical implications. *Int Dent J*. 1991;41:25–32.
7. Žarow M. Postendodonska opskrba zubi – vodič za kliničare. Zagreb: Media Ogled; 2017.
8. Nair PN, Sjögren U, Figdor D, Sundqvist G. Persistent periapical radiolucencies of rootfilled human teeth, failed endodontic treatments, and periapical scars. *Oral Surg Oral Med Oral Pathol Oral Radiol Endod*. 1999;87:617–27.
9. Čatić A. Nadogradnje. In: Čatović A, Komar D, Čatić A. *Klinička fiksna protetika – krunice*. Zagreb: Medicinska naklada; 2015.
10. Zhi-Yue L, Yu-Xing Z. Effects of post-core design and ferruleon fracture resistance of endodontically treated maxillary central incisors. *J Prosthet Dent*. 2003;89:368–73.
11. Nandini S. Indirect resin composites. *J Conserv Dent*. 2010;13:184–94.
12. Hoard RJ. The indirect aesthetic inlay/onlay. *J Indiana Dent Assoc*. 1993;72:16–8
13. Garber DA, Goldstein RE. *Porcelain and composite inlays and onlays*. Chicago: Quintessence; 1994.
14. Žarow M, Krupiński J. Pośrednie wypełnienia kompozytowe w przypadku znacznego zniszczenia koron zębów bocznych. Cz. III. *Mag Stom*. 2004;12:76–82.
15. Dietschi D, Spreafco R. Current clinical concepts for adhesive cementation of tooth-colored posterior restorations. *Pract Periodontics Aesthet Dent*. 1998;10:47–54.
16. Sorensen JA, Engelman MJ. Effect of post adaptation on fracture resistance of endodontically treated teeth. *J Prosthet Dent*. 1990;64(4):419–24.
17. Parčina Amižić I, Baraba A. Estetski intrakanalni kolčići. *Acta stomatol Croat*. 2016;50:143–50.
18. Illeš D. Nadogradnje. *Sonda*. 2009;10(18):38–41.

19. Polesel A. Restoration of the endodontically treated posterior tooth. *Giornale Italiano Endo.* 2014;28:2–16.
20. Ahmetović A. Istraživanje dinamičke čvrstoće zuba opskrbljenog konfekcijskim i lijevanim nadogradnjama [Magistarski rad]. Zagreb: Stomatološki fakultet Sveučilišta u Zagrebu. 2000;20–7.
21. Čatović A. Klinička fiksna protetika: Ispitno štivo. Zagreb: Stomatološki fakultet Sveučilišta u Zagrebu. 1999;4;67–73.
22. Negovetić-Mandić V, Pandurić V. Estetski intrakanalni kolčići. *Sonda.* 2003;8–9:50–2.
23. Čatović A. Mogućnosti nadogradnje frakturiranih kruna endodontski tretiranih zuba. *Acta Stomatol Croat.* 1983;17:331–7.
24. Mehadžić K, Mehulić K. Individualne nadogradnje na višekorjenskim zubima. *Sonda.* 2014;15(27):54–7.
25. Smith CT, Schuman NJ, Wasson W. Biomechanical criteria for evaluating prefabricated post-and-core systems: a guide for the restorative dentist. *Quintessence Int.* 1998;29(5):305–12.
26. Rud J, Omnel KA. Root fracture due to corrosion. Diagnostic aspects. *Scand J Dent Res.* 1970;78:397–403.
27. Özkurt Z, Iseri U, Kazazoglu E. Zirconia ceramic post systems: a literature review and a case report. *Dent Mater J.* 2010;29:233–45.
28. Habibzadeh S, Rajati HR, Hajmiragha H, Esmailzadeh S, Kharazifard M. Fracture resistances of zirconia, cast Ni-Cr, and fiber-glass composite posts under all-ceramic crowns in endodontically treated premolars. *J Adv Prosthodont.* 2017;9(3):170–175.
29. Gernhardt CR, Bekes K, Schaller HG. Short-term retentive values of zirconium oxide posts cemented with glass ionomer and resin cement: an in vitro study and a case report. *Quintessence Int.* 2005;36(8):593–601.
30. Bell-Rönnlöf A-M Le. Fibre-Reinforced Composites As Root Canal Posts [dissertation]. Turku: University of Turku; 2007;92.
31. Lamichhane A, Xu C, Zhang FQ. Dental fiber-post resin base material: a review. *J Adv Prosthodont.* 2014;6(1):60–5.
32. Vichi, A. A study into application of fiber technology for endo posts [thesis]. Amsterdam: Universiteit van Amsterdam; 2002;171.
33. Kallio TT, Lastumäki TM, Vallittu PK. Bonding of restorative and veneering composite resin to some polymeric composites. *Dent Mater.* 2001;17(1):80–6.

34. Lassila LVJ, Tanner J, Le Bell A-M, Narva K, Vallittu PK. Flexural properties of fiber reinforced root canal posts. *Dent Mater.* 2004;20(1):29–36.
35. Goracci C, Ferrari M. Current perspectives on post systems: A literature review. *Aust Dent J.* 2011;56 Suppl 1:77.
36. De Sousa Menezes M, Queiroz EC, Soares PV, Faria-e-Silva AL, Soares CJ, Martins LRM. Fiber post etching with hydrogen peroxide: effect of concentration and application time. *J Endod.* 2011;37(3):398–402.
37. Jacob SE, Zubair SM, Thomas MS, Jathanna V, Shenoy R. Effect of surface treatment on the dislocation resistance of prefabricated aesthetic fiber posts bonded with self-adhesive resin cement: A systematic review and meta-analysis. *J Conserv Dent.* 2021;24(2):113–123.
38. Mannocci F, Machmouridou E, Watson TF, Sauro S, Sherriff M, Pilecki P, et al. Microtensile bond strength of resin-post interfaces created with interpenetrating polymer network posts or cross-linked posts. *Med Oral Patol Oral Cir Bucal.* 2008;13:745–52.
39. Soliman M, Alshamrani L, Yahya B, Alajlan G, Aldegheishem A, Eldwakhly E. Monolithic Endocrown Vs. Hybrid Intraradicular Post/Core/Crown Restorations for Endodontically Treated Teeth; Cross-sectional Study. *Saudi J Biol Sci.* 2021;28(11):6523–6531.
40. Pissis P. Fabrication of a metal-free ceramic restoration utilizing the monoblock technique. *Pract Periodontics Aesthet Dent.* 1995;7:83–94.
41. Biacchi GR, Mello B, Basting RT. The endocrown: an alternative approach for restoring extensively damaged molars. *J Esthet Restor Dent.* 2013;25(6):383–90.
42. Zarone F, Sorreino R, Apicella D, Valentino B, Ferrari M, Aversa R, et al. Evaluation of the biomechanical behavior of maxillary central incisor restored by means of endocrowns compared to a natural tooth: a 3D static linear finite element analysis. *Dent Mater.* 2006;22(11):1035–44.
43. Lin CL, Chang YH, Pa CA. Estimation of the risk of failure for an endodontically treated maxillary premolar with MODP preparation and CAD/CAM ceramic restorations. *J Endod.* 2009;35(10):1391–5.
44. Silva LHD, Lima E, Miranda RBP, Favero SS, Lohbauer U, Cesar PF. Dental ceramics: a review of new materials and processing methods. *Braz Oral Res.* 2017;28:31.
45. Magne P, Belser U. *Bonded Porcelain Restorations in the Anterior Dentition: A Biomimetic Approach.* Chicago: Quintessence; 2002.
46. Fedorowicz Z, Carter B, de Souza RF, Chaves CA, Nasser M, Sequeira-Byron P. Single crowns versus conventional fillings for the restoration of root filled teeth. *Cochrane Database Syst Rev.* 2012;16(5).



47. Papa J, Cain C, Messer HH. Moisture content of vital vs endodontically treated teeth. *Endo Dent Traumatol.* 1994;10:91–3.
48. Scotti N, Eruli C, Comba A, Paolino DS, Alovise M, Pasqualini D, Berutti E. Longevity of class 2 direct restorations in root-filled teeth: A retrospective clinical study. *J Dent.* 2015;43(5):499–505.
49. Preethi G, Kala M. Clinical evaluation of carbon fiber reinforced carbon endodontic post, glass fiber reinforced post with cast post and core: A one year comparative clinical study. *J Conserv Dent.* 2008;11(4):162–7.
50. Soares CJ, Valdivia AD, da Silva GR, Santana FR, Menezes Mde S. Longitudinal clinical evaluation of post systems: a literature review. *Braz Dent J.* 2012;23(2):135–740.
51. Soliman M, Alshamrani L, Yahya B, Alajlan G, Aldegheishem A, Eldwakhly E. Monolithic Endocrown Vs. Hybrid Intraradicular Post/Core/Crown Restorations for Endodontically Treated Teeth; Cross-sectional Study. *Saudi J Biol Sci.* 2021;28:6523–6531.

## **11. ŽIVOTOPIS**

Iva Filipović rođena je 7. veljače 1996. godine u Zagrebu. Nakon završene osnovne škole, upisuje VII. opću gimnaziju u Zagrebu. Godine 2014. upisuje Veterinarski fakultet u Zagrebu. Studij dentalne medicine na Stomatološkom fakultetu sveučilišta u Zagrebu upisuje godinu nakon. Tijekom studiranja je asistirala u stomatološkoj ordinaciji u Zagrebu.