

Prevenција i terapija periimplantnih bolesti

Marković, Luka

Master's thesis / Diplomski rad

2016

Degree Grantor / Ustanova koja je dodijelila akademski / stručni stupanj: **University of Zagreb, School of Dental Medicine / Sveučilište u Zagrebu, Stomatološki fakultet**

Permanent link / Trajna poveznica: <https://um.nsk.hr/um:nbn:hr:127:351683>

Rights / Prava: [Attribution-NonCommercial-NoDerivs 3.0 Unported / Imenovanje-Nekomercijalno-Bez prerada 3.0](#)

Download date / Datum preuzimanja: **2024-08-01**



Repository / Repozitorij:

[University of Zagreb School of Dental Medicine Repository](#)



SVEUČILIŠTE U ZAGREBU
STOMATOLOŠKI FAKULTET

Luka Marković

**PREVENCIJA I TERAPIJA
PERIIMPLANTATNIH BOLESTI**

DIPLOMSKI RAD

Zagreb, lipanj 2016.

Rad je izrađen na Zavodu za parodontologiju Stomatološkog fakulteta
Sveučilišta u Zagrebu.

Mentor: prof. dr. sc. Darije Plančak

Lektor hrvatskog jezika: prof. Iva Popovački Kramarić

Adresa: Jarušica 17 C, Zagreb

Mobitel: 098 94 04 829

Lektor engleskog jezika: prof. Iva Popovački Kramarić

Adresa: Jarušica 17 C, Zagreb

Mobitel: 098 94 04 829

Rad sadrži: 34 stranice

12 slika

1 CD

Zahvaljujem svome mentoru prof. dr. sc. Darije Plančaku za pomoć i brojne savjete tijekom izrade ovog rada.

Zahvaljujem prije svega svojoj obitelji, prijatelju i kolegi Andriji Mijiću te svim meni dragim ljudima na potpori i strpljivosti tijekom mog studija; nije bilo lako.

Sadržaj rada

1. Uvod	1
2. Cilj rada	3
3. Dentalni implantati	4
3.1. Oseointegracija	4
4. Transmukozni pričvrstak	6
4. 1. Dimenzija pričvrška	7
4. 2. Sastav vezivnog tkiva	7
4. 3. Opskrba krvlju	8
5. Periimplantatne bolesti	10
5. 1. Periimplantatni mukozitis	12
5. 2. Periimplantitis	14
6. Dijagnostika periimplantatnih bolesti	16
7. Terapija periimplantatnih bolesti	18
7. 1. Kumulativna interseptivna potporna terapija	18
7. 1. 1. Mehaničko čišćenje; CIST-protokol A	19
7. 1. 2. Antiseptička terapija; CIST-protokol A+B	20
7. 1. 3. Antibiotička terapija; CIST-protokol A+B+C	21
7. 1. 4. Regenerativna/resektivna terapija; CIST-protokol A+B+C+D	22
8. Prevencija periimplantatnih bolesti	25

9. Zaključak	26
10. Sažetak	27
11. Summary	28
12. Popis literature	30
13. Životopis	34

POPIS KRATICA

BOP- krvarenje nakon sondiranja

GTR- vođena regeneracija tkiva

GBR- vođena regeneracija kosti

mm – milimetar

PRF – plazma bogata fibrinom

PRGF – plazma bogata faktorima rasta

CIST protokol – kumulativna interceptivna potporna terapija

1. Uvod

Implantati u dentalnoj medicini danas spadaju u najmodernije tehnike nadoknade izgubljenog zuba kao posljedice karijesa, traume, parodontnih bolesti ili nekih drugih čimbenika. Prve dentalne implantate razvio je profesor P. I. Brånemark 1952. Koristeći implantate od titana, uočio je njihovo potpuno sraštenje s alveolnom kosti te je taj fenomen nazvao oseointegracija. Oseointegracija je izravno funkcionalno i strukturno povezivanje između žive kosti i površine aloplastičnog materijala koje je strano tijelo.

Suvremena dentalna implantologija zasniva se na načelu oseointegracije i svi se današnji implatacijski sustavi koriste titanom i njegovim legurama. Tako je tijekom godina uz razna istraživanja u implantologiji proizvedeno mnogo raznih oblika i površina implantata koji omogućavaju bolje opterećivanje implantata i povećanje njegove površine koja je u dodiru s alveolarnom kosti (1).

Ugradnjom implantata u organizam unosimo strano tijelo koje je s jedne strane biokompatibilno, a s druge strane mijenja mikrookoliš i makrookoliš u koji je unesen. Promjenom okoliša dolazi do naseljavanja mikroorganizama u periimplantatnu mukozu koja ima manju rezistenciju i slabiju vaskularizaciju od prirodnog zuba te uz smanjenu higijenu usne šupljine predstavlja idealne uvjete za razvoj periimplantatnih bolesti. Zitzman i Berglundh su do 2007. godine zaključili da se periimplantatni mukozitis javlja do 50% slučajeva, a periimplantitis u 12 do 43% slučajeva (2). Bakterijska infekcija i biomehanički čimbenici koji su povezani s preopterećenjem implantata dva su glavna čimbenika koja dovode do razvoja

periimplantatnih bolesti (3, 4). Pacijenti koji trebaju biti podvrgnuti implantoprotetskoj terapiji trebaju prije same kirurške faze ugradnje implantata sanirati sve kariozne zube, ukloniti supra i subgingivni plak i kamenac ukoliko ih ima na ostalim zubima te provoditi oralnu higijenu na najvišoj mogućoj razini da bi se uklonila mogućnost bakterijske infekcije jer znamo da plak i kamenac sadrže mnogo bakterija i samim tim pridonose većoj mogućnosti postkirurške infekcije.

2. Cilj rada

Cilj je ovog rada prikazati periimplantatne bolesti koje nastaju kod osoba koje imaju ugrađene dentalne implantate. Na temelju dostupne literature biti će prikazana najnovija dostignuća u terapiji i prevenciji periimplantatnih bolesti.

3. Dentalni implantati

Dentalni implantati su umjetni nadomjesci korijena zuba koji se kirurškim postupkom ugrađuju u alveolarnu kost kako bi služili kao zamjena za prirodne korijene. Implantati su izrađeni od aloplastičnih materijala koji se unose u biološku sredinu gdje su potpuno neškodljivi i ne izazivaju reakciju odbacivanja stranog tijela. Danas se najviše izrađuju od titana i njegovih legura, najčešće su cilindričnog i koničnog oblika te su u današnje doba gotovo svi s navojima i hrapave površine kako bi se povećala površina implantata čime se ubrzava proces oseointegracije i postizanje dobre mehaničke veze s koštanim tkivom (5).

3.1. Oseointegracija

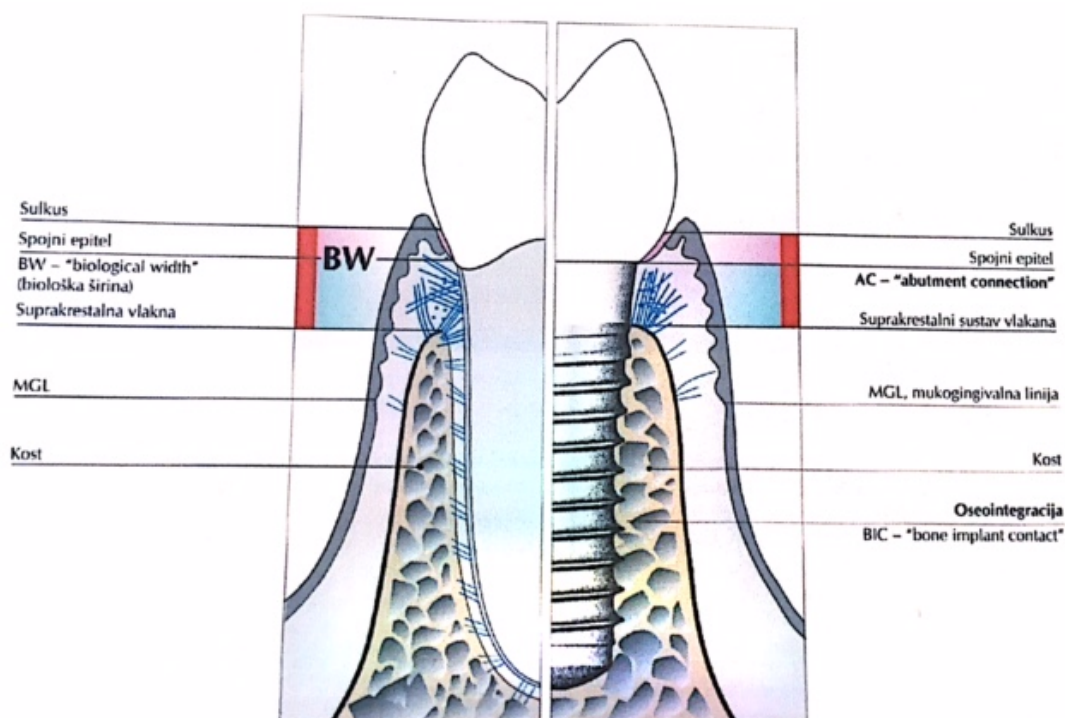
Definira se kao direktan kontakt između žive kosti i implantata ili kao proces postizanja rigidne, klinički asimptomatske fiksacije aloplastičnog materijala u kosti tijekom funkcijskog opterećenja (6). Postoji šest faktora koji se smatraju preduvjetima za pouzdanu oseointegraciju: materijal implantata, dizajn implantata, kvaliteta površine, status kosti, kirurška tehnika i uvjeti opterećivanja (7). Modeliranje i remodeliranje dvije su faze oseointegracije. Modeliranje ili rana faza je period cijeljenja rane nakon kirurške faze, odnosno ugradnje implantata. Unutar 24 sata nastaje krvni ugrušak koji sazrijeva i prelazi u granulacijsko tkivo koje je bogato

makrofazima, neutrofilima i leukocitima. Nakon sedam dana makrofazi i nediferencirane stanice mezenhima otpuštaju čimbenike rasta i tako potiču fibroblaste na stvaranje pričvrstnog veziva. Tek nastalo primarno vezivno tkivo sazrijeva u osteoid, vlaknastu kost koja ispunjava 1 mm slobodnog prostora između kosti i implantata. U faza remodeliranja, odnosno u kasnijoj fazi koja traje od osam tjedana do četiri mjeseca, vlaknasta kost zamjenjuje se s lakunarnom kosti koja bolje podnosi opterećenja i prilagođava se navojima na implantatu. Kod kompaktne kosti dolazi do krvarenja te nakon toga nastaje nekroza, resorpcija nekrotičnog tkiva te stvaranje nove kosti, dok spongiozu karakterizira samo krvarenje i rano stvaranje vaskularne kosti (8). Pojam ankiloza je veza između površine implantata i okolne kosti, bez prisustva mekog tkiva. Postoje tri koncepta za opterećenje implantata i odnose se na vremenski period: uobičajeni koncept opterećenja, trenutačno opterećenje i rano opterećenje. Svi oni imaju svoje prednosti i nedostatke te se svaki od njih primjenjuje u različitim situacijama s kojima se susrećemo.

Najstariji je, naravno, uobičajeni koncept koji potječe još od Brånemarka i suradnika koji kaže da je period čekanja opterećenja u maksili šest mjeseci, a u mandibuli četiri mjeseca (2). Koncept trenutačnog opterećenja je povoljan jer se imedijatno radi i protetska faza, no kod ovog koncepta rezultati su slabiji. Koncept ranog opterećivanja najnoviji je koncept i koristi se kod implantata koji imaju hrapavu površinu te omogućava izradu protetske faze već nakon osam tjedana od kirurške faze, što uvelike ubrzava postupak cjelokupne rehabilitacije.

4. Transmukozni pričvrstak

Nakon kirurške faze postavljanja implantata, odnosno zatvaranjem mukoperiostalnog režnja, dolazi do cijeljenja rane spostavom transmukoznog pričvrstka na implantat, koji djeluje kao barijera koja sprječava da tvari iz usne šupljine dopru do koštanog tkiva koje sidri implantat (slika 1).



Slika 1. Usporedba zub/implantat


Preuzeto iz (9).

4.1. *Dimenzija pričvrška*

Na temelju istraživanja, provedenih u svrhu uspoređivanja anatomskih osobina gingive kod zuba i mukoze oko implantata, ustanovljene su kliničke i histološke sličnosti tih dvaju tkiva. Klinički zdrava gingiva i periimplantatna mukoza imaju ružičastu boju i čvrstu konzistenciju. Na histološkom pregledu preparata uočava se dobro keratinizirani oralni epitel gingive koji se nastavlja na spojni epitel i završava na caklinsko cementnom spojištu. Supraalveolarno vezivno tkivo visoko je oko 1 mm, a parodontalni ligament je širok između 0.2 i 0.3 mm.

4.2. *Sastav vezivnog tkiva*

Cement na površini korijena zuba glavna je razlika između mezenhimnog tkiva i implantata. Kod korijena zuba vezivna vlakna teku u svim smjerovima, dok vezivna vlakna kod implantata teku usporedno s implantatom. Vezivno tkivo oko implantata može se podijeliti u dvije zone. Zona A, debljine oko 40 mikrometara, koja sadrži veliki broj fibroblasta te se nalazi blizu površine implantata, avaskularna je zona. U lateralnom smjeru, neprekidna sa zonom A, nalazi se zona B. Široka je oko 160 mikrometara, ima manje fibroblasta, ali više kolagenih vlakana i vaskularnih struktura (slika 2).



Slika 2. Dvije zone u području spoja implantata i vezivnog tkiva. Zona A nalazi se uz površinu implantata, dok je zona B lateralno od zone A preuzeto iz (10).

4. 3. *Opskrba krvlju*

Postoje dva različita izvora krvi koja prehranjuju gingivu. Jedan su velike suprapariostalne krvne žile izvan alveolarne kosti čiji ogranci formiraju kapilarnu mrežu, dok drugi izvor dolazi iz vaskularnog pleksusa periodontalnog ligamenta, čiji ogranci završavaju u supraalveolarnom dijelu slobodne gingive. Vaskularni sustav periimplantatne mukoze potječe jedino od velike suprapariostalne krvne žile izvan

alveolarnog grebena, ona daje ogranke za supraalveolarnu mukožu i stvara kapilare ispod oralnog epitela i vaskularni pleksus koji se nalazi odmah lateralno od epitelne membrane. PDL ne postoji na mjestu gdje se nalazi implantat, stoga nema ni vaskularnog pleksusa na spoju između kosti i titanske površine, nego je ondje tek nekoliko krvnih žila koji su ogranci suprapariostalnih krvnih žila.

5. Periimplantatne bolesti

Za dugoročni uspjeh implantološke terapije ključno je očuvanje zdravlja periimplantatnog mekog i tvrdog tkiva. Rano prepoznavanje i pravodobna terapija infekcije mogu spriječiti progresivne periimplantatne bolesti.

Implantološka terapija može završiti neuspjesima koji se dijele na rane, nastale nedugo nakon postavljanja implantata i kasne, stvorene nakon što se implantat zajedno sa suprastrukturuom stavi u funkciju.

Rani neuspjesi javljaju se kao posljedica izostanka oseointegracije. Biokompatibilnost materijala, dizajn i stanje površine implantata te status mjesta u koje se implantat postavlja (kvaliteta, kvantiteta kosti, kirurška tehnika te imedijatno opterećenje) čimbenici su koji uvelike utječu na sam proces oseointegracije. Nepravilno preparirano ležište implantata (nedostatno hlađenje kosti) može dovesti do oštećenja kosti pa i do njezine nekroze. Svi su ti čimbenici vrlo bitni da bi oseointegracija bila u potpunosti uspješna jer u protivnome dolazi do odbacivanja implantata. Kontaminacija mikroorganizmima (bakterije) koje za posljedicu imaju upalu, uzrokovat će usporeno cijeljene tkiva (11). Nepovoljna stabilnost implantata i prijevremeno opterećenje loše utječu na proces oseointegracije.

Kasni neuspjesi javljaju se kada dolazi do gubitka oseointegracije kao rezultat infekcije ili pretjeranog opterećenja. Sile na protetski nadomjestak prenose se djelomično i na kost. Faktori koji mogu uzrokovati periimplantitis jesu (10):

- 1) implantacija u kost slabije kvalitete,
- 2) statički neispravno isplanirane protetske suprastrukture,
- 3) parafunkcije,
- 4) premalo ugrađenih implantata koji zamjenjuju izgubljene zube,
- 5) nepravilna preparacija ležišta (pregrijavanje kosti zbog nedostatnog hlađenja, može doći do nekroze kosti),
- 6) nepovoljna mehanička stabilnost implantata nakon postavljanja,
- 7) prijevremeno opterećenje implantata.

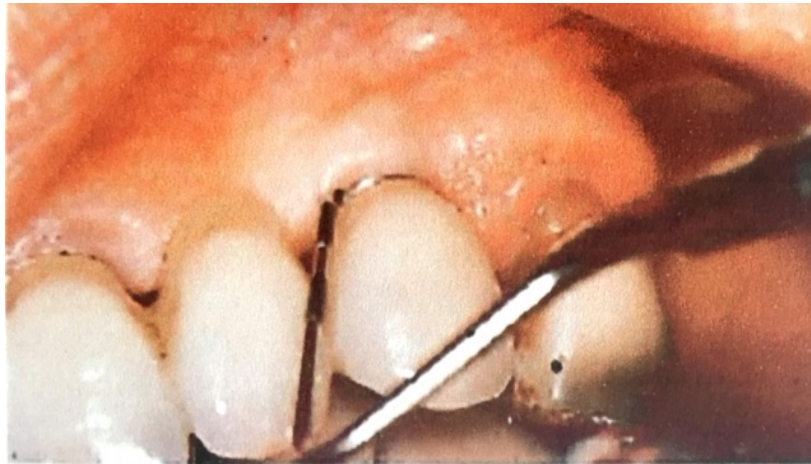Kada se oseointegracija uspostavi, relativno je otporna, ali ne i imuna na različite oblike vanjskih čimbenika. Produljeno trajanje nepovoljnih uvjeta može za posljedicu imati slom oseointegracije i neuspjeh implantata. Preopterećivanje implantata koji su se uspješno oseointegrirali dovodi do mikropomicanja i resorpcije kosti, a ako se uvjeti ne promijene dolazi do neuspjeha i gubitka implantata (10). Također postoji i retrogradni periimplantitis, koji je lezija oko najapikalnijeg područja oseointegriranog implantata koja se javlja u prvim mjesecima nakon implantacije, kojeg uzrokuje zaostalo granulomatozno tkivo čije porijeklo seže od ekstrahiranog endodontski liječenog zuba ili zbog periapikalne lezije nekog susjednog zuba (12).

Patološke promjene periimplantatnog tkiva mogu se svrstati u općenitu kategoriju periimplantatnih bolesti. Stvaranje biofilma zbog loše oralne higijene na implantatima dovodi do niza upalnih reakcija koje se inicijalno zbivaju u mekim tkivima koje daljnjom progresijom mogu napredovati do tvrdih tkiva i uzrokuju gubitak potporne kosti. Gubitak kosti započinje u području vrata implantata, gdje

nastaje kraterasti koštani defekt. Unatoč destruktiji kosti, stabilnost implantata može biti očuvana tijekom dužeg razdoblja. Infekcijom zahvaćeni meki dio tkiva oko implantata naziva se periimplantatni mukozitis, dok se uznapredovali gubitak periimplantatne kosti zajedno s upalnim promjenama mekih tkiva naziva periimplantitis, kod kojeg je u početnoj fazi zahvaćen samo koronarni dio implantata, dok oseointegracija u apikalnom dijelu nije poremećena (13).

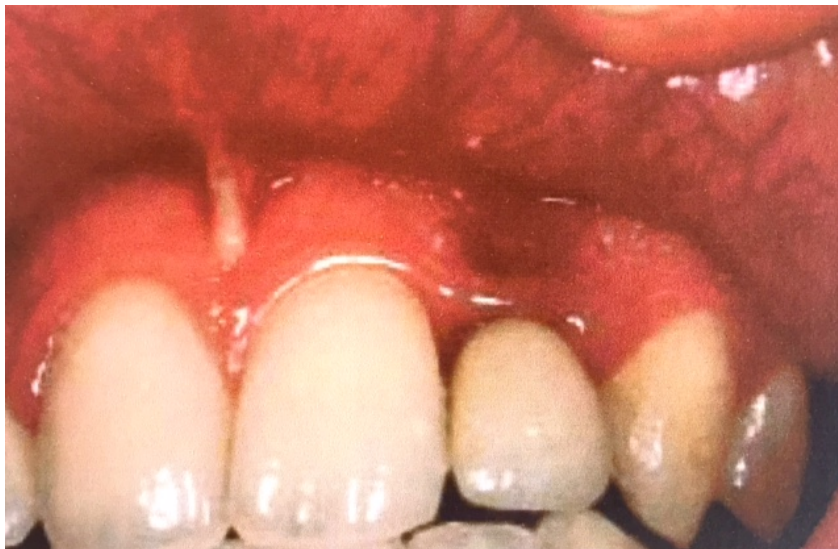5. 1. *Periimplantatni mukozitis*

Mukozitis se definira kao reverzibilna upalna promjena ograničena samo na meka tkiva oko implantata, a nastaje kao odgovor na stvaranje biofilma na implantatu koji je eksponiran u usnoj šupljini (1). Sastav biofilma prelazi iz onog u kojem dominiraju gram-pozitivni koki prema većoj količini gram-negativih anaerobnih i fakultativno anaerobnih bakterija *Aggregatibacter actinomycetemcomitans*, *Porphyromonas gingivalis*, *Bacteroides forsythus*, *Prevotella intermedia*, *Fusobacterium nucleatum* (1). Rana kolonizacija na implantatima istovjetna je kolonizaciji na zubima, kao i rani upalni odgovor mekih tkiva na plak. Klinički je jasno vidljivo oticanje, crvenilo oko sluznice implantata. Pri sondiranju prisutno je krvarenje, a dubina sondiranja iznosi do 4 mm (slika 3).



Slika 3. Periimplantatni mukozitis karakteriziran prisutnošću krvarenja nakon sondiranja, odsutvom gnoja i dubinom sondiranja od 4 mm preuzeto iz (10).

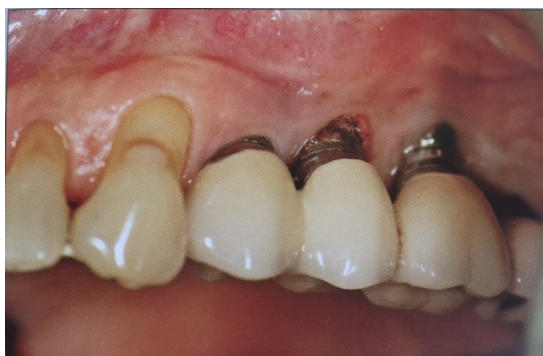Koštane strukture nisu zahvaćene, na RTG-u nema nikakvih promjena, a implantat je stabilan u svome ležištu (slika 4).



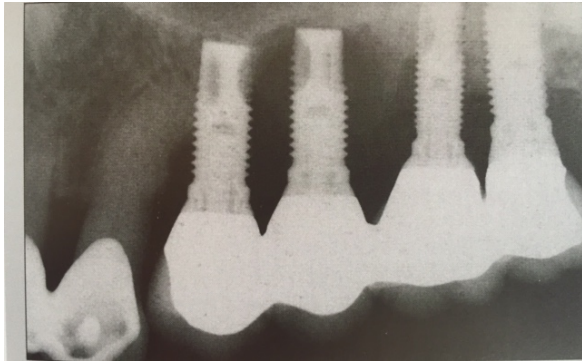
Slika 4. Periimplantatni mukozitis preuzeto iz (27).

5. 2. *Periimplantitis*

Periimplantitis je upalni proces koji zahvaća tkivo oko oseointegriranog implantata u funkciji i daljnjom progresijom rezultira gubitkom potporne kosti te može dovesti do gubitka implantata. Javlja se kao posljedica dugotrajnog izlaganja zubnom plakom, smanjene reparativne sposobnosti sluznice oko implantata i širenjem upalne lezije apikalno. Tkiva oko implantata imaju slabiju organizaciju za zaustavljanje progresivnih lezija povezanih s plakom za razliku od parodontalnih tkiva zuba. Upravo iz tog razloga lezija oko implantata ima veću progresiju nego kod zuba zahvaćenog parodontitisom. Destrukcija kosti u obliku kratera koji se stalno širi može se radiološki dokazati (slika 5,6).



Slika 5. Klinički prikaz periimplantitisa preuzeto iz (29).



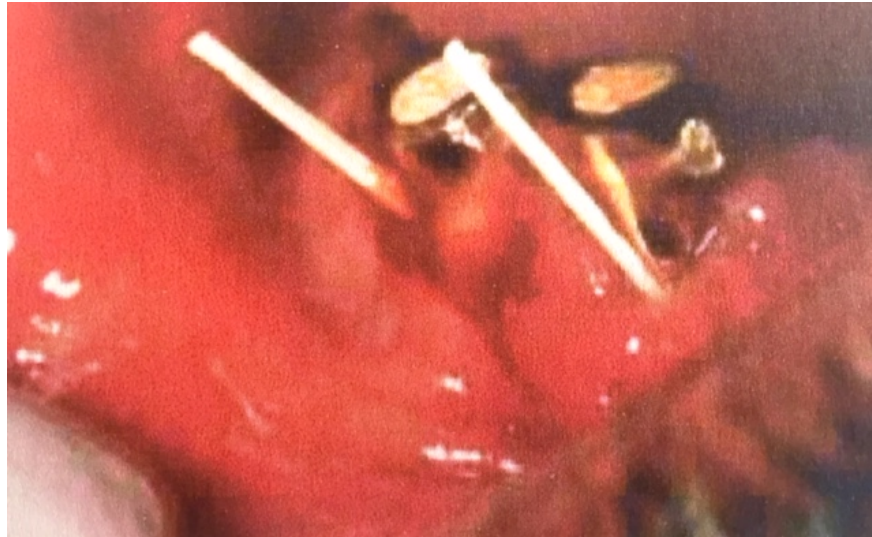
Slika 6. Kliničke i radiološke karakteristike dvaju mjesta implantata s periimplantitisom preuzeto iz (29).

Simptomi periimplantitisa očituju se kao oticanje i krvarenje pri sondiranju te gnojenje, međutim implantat i dalje može ostati stabilan u dužem razdoblju (14).

6. Dijagnostika periimplantatnih bolesti

Redovite kontrole u pravilnim vremenskim razdobljima obavezne su kod osoba koje imaju ugrađene implantate kako bi se bolest prevenirala, uočila i zaustavila u ranome stadiju. Osnovna dijagnostika sadrži (10):

1. Plak ineks – jedna od najosnovnijih pretraga koja upućuje kakva je pacijentova higijena.
2. Krvarenje nakon sondiranja plastičnom sondom (BOP); odsutstvo krvarenja upućuje na stabilnost implantata.
3. Gnojenje, sekrecija.
4. Dubina sondiranja. Pod pritiskom od 0,25N na zdravim mjestima sonda prodire u dubinu 2 do 3 mm, dok na područjima koja su zahvaćena periimplantitisom sonda prodire i dublje od 3 mm.
5. Gubitak kosti vidljiv na RTG-u. RTG snimku potrebno je učiniti ako postoje klinički znakovi koji upućuju na infekciju. Destrukcija kosti počinje oko vrata implantata, cirkuferentno, širi se apikalno te se razvija defekt u obliku kratera.
6. Klinički test stabilnosti i pomičnosti. Pomični implantat upućuje na odsutstvo oseointegracije te zahtijeva uklanjanje istoga (9). Također su prisutni oticanje i crvenilo sluznice te *foetor ex ore*, pri perkutiranju javlja se bol. Mikrobiološkim testovima može se potvrditi prisutnost periimplantatnih patogena (slika 7).



Slika 7. Uzimanje uzorka eksudata za mikrobiološko testiranje.

Preuzeto iz (27).

Postoje i metode praćenja razvoja periimplantatnih bolesti koje obuhvaćaju analizu periimplantatne sulkusne tekućine. Prate se dva glikozaminoglikana, hijaluronan i hondroitin-4-sulfat (CS4).

7. Terapija periimplantatnih bolesti

Implantati bez prisutnosti plaka i kamenca okruženi zdravim tkivom uz odsutnost krvarenja, gnojenja i dubine sondiranja do 3 mm, smatraju se klinički stabilnima (10).

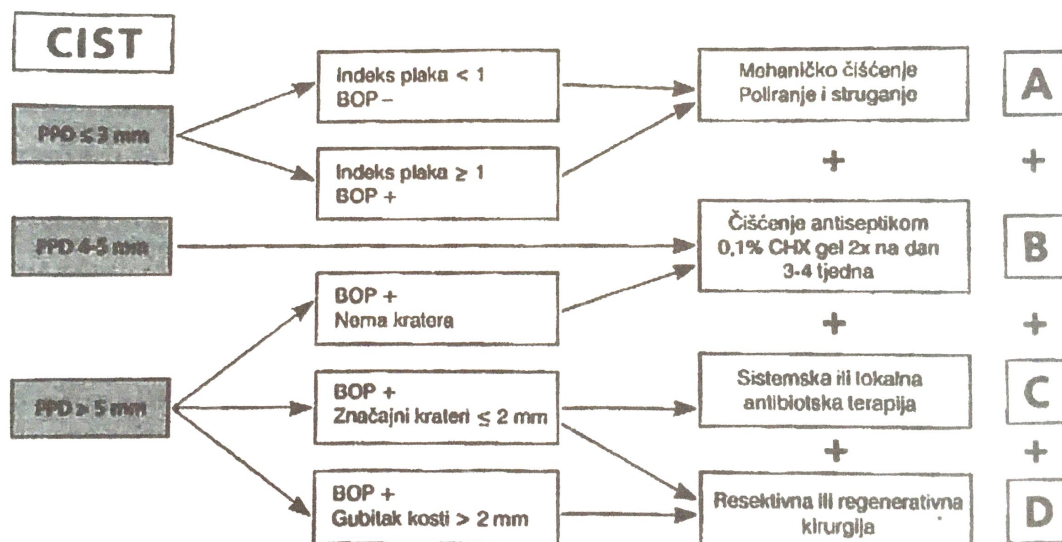
7. 1. Kumulativa interceptivna potporna terapija

Terapija periimplantatnih bolesti provodi se prema CIST-protokolu (slika 10). Kumulativna interceptivna potporna terapija, CIST-protokol uključuje preventivne i terapijske mjere kako bi se zaustavile periimplantatne lezije uzrokovane infekcijom. Sadrži četiri protokola koji se primjenjuju nakon što se odradi kliničko ispitivanje.

Glavni klinički parametri su:

1. prisutnost plaka,
2. prisutnost BOP-a,
3. prisutnost gnoja,
4. povećana dubina sondiranja,
5. gubitak alveolarne kosti.

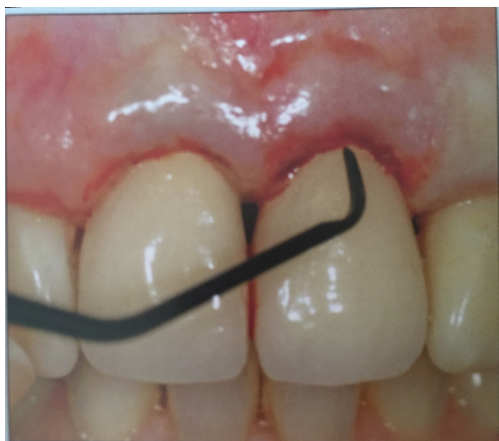Antimikrobna terapija nije dostatna za liječenje (15), već se kombinira s detaljnim uklanjanjem biofilma s površine implantata (16).



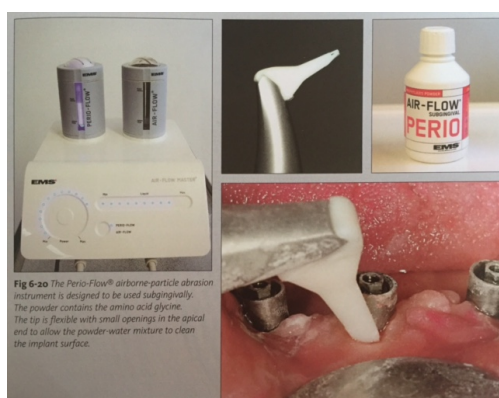
Slika 8. CIST-protokol preuzeto iz (10).

7. 1. 1. Mehaničko čišćenje; CIST-protokol A

Implantatima čija je površina kontaminirana biofilmom plaka i kamenca i koji su BOP- pozitivni u smislu krvarenja i s dubinom sondiranja 4 mm, treba se mehanički ukloniti biofilm s površine, što se postiže korištenjem plastičnih kireta ili kireta od ugljičnih vlakana s kojima se neće oštetiti površina implantata (slika 10). Plak se također uklanja poliranjem površine implantata gumicama, a može se koristiti i pjeskara (17).



Slika 9. Kireta od ugljičnih vlakana preuzeto iz (29).



Slika 10. Pjeskara preuzeto iz (29).

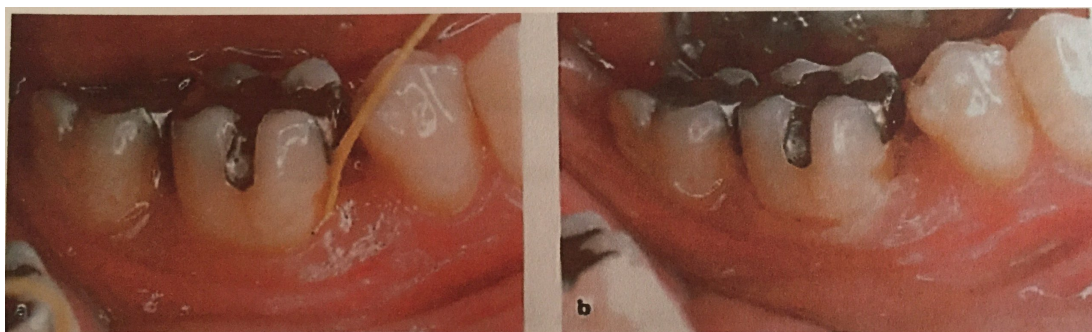
7. 1. 2. Antiseptička terapija; CIST-protokol A+B

Na BOP-pozitivnim mjestima gdje dubina sondiranja seže preko 4 mm, a može biti i gnoja, potrebno je uz mehaničko čišćenje primijeniti i antiseptičku terapiju. Antiseptici koji se koriste su povidon jodid, 3 postotni vodikov peroksid, ali najčešće upotrebljavani antiseptički preparat je 0,2 postotni klorheksidin diglukonat u

tekućem ili gel stanju koji djeluje bakteriostatski i do 12 sati, što sprječava stvaranje zubnog plaka. Primjena duža od 4 tjedna za nuspojave može imati diskoloraciju zuba i promjenu okusa. U novije doba sve je češće korištenje lasera i fotodinamske terapije koji također daju odlične rezultate.

7. 1. 3. *Antibiotska terapija; CIST-protokol A+B+C*

Na mjestima gdje je BOP-pozitivan s džepovima dubljim od 6 mm, gnojenje može i ne mora biti prisutno, a često postoje znakovi gubitka kosti na RTG-snimci. Ovako duboki džepovi pogodni su za naseljavanje gram-negativnih anaerobnih parodontnih bakterija, čija je svrha antibiotske terapije uz prethodno obavljeno mehaničko čišćenje s antimikrobnom terapijom suprimirati bakterije i uspostaviti povoljnu mikrofloru. Antibiotici izbora su bakteriostatici, amoksisicilin i metronidazol kroz 7 do 10 dana sistemski primjenjeni. Antibiotike je moguće primijeniti i lokalno, međutim, takva primjena zahtijeva kontrolirano otpuštanje sredstava koje se mora dovoljno dugo zadržati na mjestu infekcije i u dovoljnoj koncentraciji. Primjer sredstva s kontroliranim otpuštanjem je parodontno vlako koje sadržava tetraciklin (18). To je neresorptivni plastični kopolimer (etilen i vinil-acetat), biološki inertan i sadržava 25 postotni tetraciklinski hidrokloridni prah. U obliku monolitne niti, čiji je promjer 0.5 mm, stavlja se u džep oko implantata, osigurava tankim slojem cijanoakrilatnog ljepila i ostavlja se 7 do 12 dana. Terapijski učinak ovog sredstva s kontroliranim otpuštanjem trebao bi biti identičan učinku koji se postiže uporabom sistemski primjenjenog antibiotika (slika 11).



Slika 11. Tetraciklinsko vlakno umetnuto u parodontni džep (a) i osigurano cijanoakrilatnim ljepilom (b) preuzeto iz (10).

Tetraciklinsko vlakno umetnuto u parodontni džep i osigurano tankim slojem cijanoakrilatnog ljepila.

7. 1. 4. Regenerativna ili resektivna terapija; CIST – protokol A+B+C+D

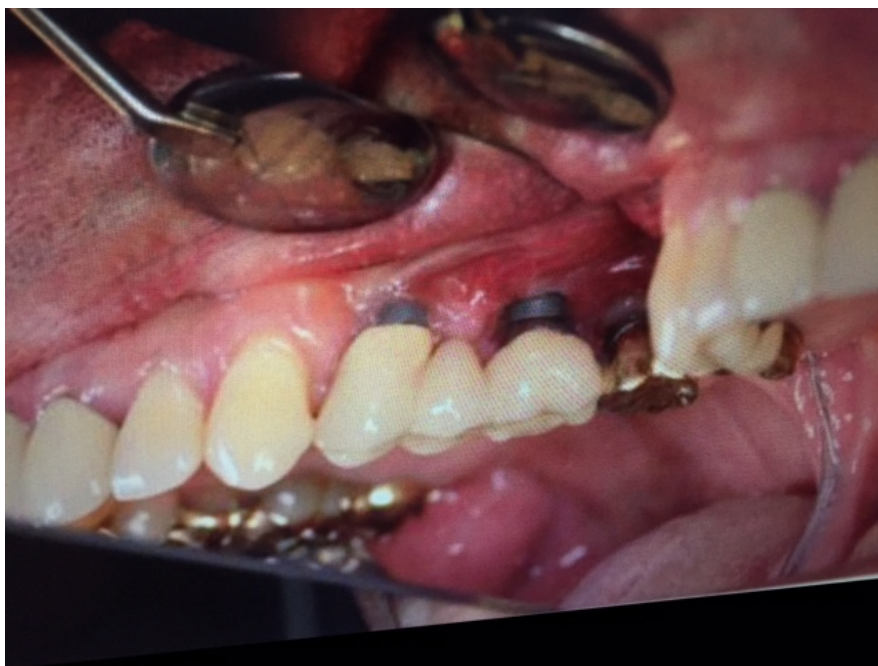
Regenerativna ili resektivna terapija ne primjenjuje se dok infekcija periimplantatnog prostora nije pod kontrolom. Prije planiranja kirurške faze liječenja, mjesta koja su bila zahvaćena upalom trebaju postati BOP-negativna, uz odsutstvo gnoja i smanjenu dubinu sondiranja. Odluka o primjeni regenerativne ili resektivne terapije donosi se ovisno o raširenosti i težini lokalnog gubitka kosti.

Ponovno stvaranje ili uspostavljanje izgubljenog ili oštećenog tkiva definira regenerativnu terapiju, čiji je cilj novo oblikovanje koštanih defekata nastalih oko implantata, a uključuje i uporabu membrana (19). GBR ili vođena regeneracija kosti svakodnevno je terapijsko sredstvo u implantološkoj kirurgiji. Najčešći materijali izbora u regenerativnoj terapiji jesu nadomjesni materijali umjetne kosti ili, pak, autogena kost ili kombinacija tih dvaju materijala. Prednost kombinacije tih dvaju

materijala je ta što autogena kost ima oseoinduktivna svojstva, dok je umjetna kost u pravilu samo držač mjesta za buduću augmentiranu kost koja nastaje nakon što se materijal izbora za popunjavanje koštanih defekata prekrije membranom i spriječi urastanje epitela i veziva u novonastalu kost i omogući organizaciju krvnog ugruška, urastanje krvnih žila i kako bi se očuvao volumen samog defekta. Takva vrsta terapije naziva se GTR ili vođena regeneracija mekih tkiva (20). Postoje resorbirajuće i neresorbirajuće membrane koje se biraju ovisno o vrsti i veličini defekta i potrebno ih je postaviti da se prekrije augmentirana kost i da sežu barem 3 mm ispod rubova defekata kako bi se osigurala njezina dobra stabilnost i cijeljenje. Ipak, daje se prednost resorbirajućim membranama jer ne zahtijeva njezino uklanjanje koji uključuje još jedan operativni zahvat nakon 4 do 6 tjedana kod manjih defekata, odnosno kod većih defekata 3 do 9 mjeseci (21,22). U mnogobrojnim istraživanjima dokazano je da je uporaba membrana u liječenju velikih koštanih defekata neophodna. Kao osnovni razlog navodi se činjenica da se kost regenerira brzinom od približno 1 mm u mjesec dana, a okolna meka tkiva i puno brže. U novije vrijeme se počinju koristiti PRF i PRGF tehnike čije ćemo pravo djelovanje otkriti tek za nekoliko godina.

Resektivne tehnike upotrebljavaju se kod umjerenih horizontalnih defekata u neestetskoj regiji. Ovakva terapija podrazumijeva remodelaciju površine kosti (osteoplasika), ostektomiju i apikalnu repoziciju režnja. Supragingivna instrumentacija, odizanje mukoperiostalnog režnja kako bi se prikazala površina implantata i što bolje uklonio što veći broj bakterija. Time se pokušava postići što bolja kontrola plaka i zaustaviti tijek bolesti iako su istraživanja pokazala da se tijekom bolesti ne zaustavlja nego se samo smanjuje gubitak kosti čime se usporava daljnji

tijek napredovanja periimplantitisa. Negativna strana resektivne terapije je što uzrokuje nastanak recesija (23, 24, 25).



Slika 12. Izgled periimplantatnog tkiva tjedan dana nakon resektivnog zahvata preuzeto iz (23).

Nemogućnost kontrole progresije periimplantitisa dovodi do eksplantacije implantata koji treba obaviti u što kraćem vremenu da upala koja je zahvatila tkiva ne progredira, što je ujedno krajnja faza liječenja periimplantitisa i zvanično ne spada u CIST-protokol.

8. Prevencija periimplantatnih bolesti

Periimplantatne bolesti su u porastu i zasad ne postoje koncepti liječenja koji jamče zagarantirani uspjeh, stoga je njihova prevencija od velike važnosti. Kroz individualni pristup svakom pacijentu i dobrim planiranjem postave implantata te ispravnom tehnikom postave, smanjuje se faktor rizika nastanka te sve češće bolesti. Naravno, uz dobru pacijentovu suradnju, redovitu mehaničku i kemijsku kontrolu plaka te redovitim kontrolama uz RTG praćenje, eliminaciju rizičnih faktora (pušenje, sistemske bolesti, parodontitis) najbolja je preventivna mjera (26). Tijekom *recalla* provjeravaju se klinički simptomi poput krvarenja pri sondiranju, dubine sondiranja i pojave recesija.

9. Zaključak

Implantoprotetska terapija rješenje je problema djelomične i potpune bezubosti. Bez obzira što se obavlja u velikom broju, sve je veći problem pojava periimplantantnih bolesti. Najveća komplikacija zasigurno je periimplantitis kod kojeg dolazi do gubitka potpornog tkiva oko implantata i ako se ne liječi, u krajnjem slučaju rezultira eksplantacijom implantata.

Veliki izazov današnjice svakako je liječenje periimplantatnih bolesti. Nekirurška terapija indicirana je kod periimplantatnog mukozitisa, dok je kod daljnje progresije bolesti i pojave periimplantitisa nekirurška terapija samo uvod u liječenje, gdje kao glavna faza liječenja dolazi kirurška terapija. Kod manjih koštanih defekata, metoda izbora za liječenje je resektivna kirurgija, dok je kod većih koštanih defekata indicirana regenerativna kirurška terapija. Liječenje laserima i PRF-om sve su zastupljenije metode današnjice.

Iako je postignut veliki napredak u terapiji periimplantatnih bolesti, još uvijek ne možemo jamčiti predvidljive rezultate liječenja i samo nastojimo usporiti tijek bolesti. Dakle, još se uvijek traga za najboljom metodom liječenja periimplantatnih bolesti koja će jamčiti predvidljive rezultate.

10. Sažetak

Kao alternativa klasičnoj protetskoj terapiji, predstavljeni su dentalni oseointegrirajući implantati. Uspješnost terapije uvelike ovisi o funkciji i estetici koja može biti narušena periimplantatnim bolestima. Periimplantatni mukozitis smatra se reverzibilnom promjenom, a periimplantitis ireverzibilnom promjenom.

Periimplantitis je definiran kao upala potpornog tkiva (kosti) oko implantata i rezultira gubitkom implantata. Često se uspoređuje s parodontitisom, ali periimplantitis se, za razliku od parodontitisa, puno brže širi i teže liječi. Loša oralna higijena, pušenje, sistemske bolesti i ranije dijagnosticirani parodontitis rizični su faktori za njegov razvoj. Očituje se kliničkom slikom krvarenja nakon sondiranja, prisutnošću gnoja, stvaranjem džepova, upalom mekih tkiva i oteklinama, gubitkom kosti vidljivome na RTG-u i, u konačnici, pomičnošću implantata.

Glavna tema novijih istraživanja je izbjegnuće gubitka implantata. Ovisno o defektu oko implantata, provodi se nekirurška, odnosno kirurška terapija. Mehaničko čišćenje supra i subgingivnog plaka i kamenca, ispiranje džepova antisepticima uz antibiotsku potporu spadaju u nekiruršku terapiju. Kirurška terapija je indicirana kod opsežnijih defekata koji zahtjevaju odizanje mukoperiostalnog reznja kako bi se što bolje uklonilo upalno i granulacijsko tkivo, remodelirala kost i ispunio defekt koštanim nadomjesnim materijalom. Liječenje laserom te PRF-om novije su metode liječenja periimplantitisa.

Još uvijek se traga za metodom liječenja koja će u potpunosti dovesti do izliječenja periimplantitisa.

11. Summary

As an alternative to traditional prosthetic therapy, osseointegrated implants have been presented. The success of dental implant therapy depends largely on function and aesthetics, which may be spoiled by following peri-implant diseases. Peri-implant mucositis is considered to be reversible condition while peri-implantitis is seen as irreversible condition.

Peri-implantitis is defined as inflammation of supporting tissue (bone) in peri-implant area and results in the loss of an implant. It is often compared to periodontitis but unlike periodontitis, it expands faster and is more difficult to treat. Poor oral hygiene, smoking, systemic diseases and early diagnosis of periodontal disease are risk factors for its development. It is manifested by clinical signs like bleeding after probing, pus formation and formation of pockets, swelling and inflammation of soft tissues, bone loss visible on X-ray, and ultimately implant mobility.

The main topic of recent reserches is how to avoid implant loss. Depending on a defect around the implant, non surgical or surgical treatment is carried out. Mechanical cleaning of supra and subgingival plaque as well as antiseptic and antibiotic pocket rinse include non surgical treatment. Surgical treatment is indicated in extensive defects requiring mucoperiostal flap to remove inflammatory and granulation tissue, remodeling of the bone and filling defect with bone substitutes. Laser therapy and PRF are new methods of peri-implantitis treatment.

We are still searching for a method of treatment that would enable complete healing of peri-implantitis.

12. Popis literature

1. Knežević G i sur. Osnove dentalne implantologije. Zagreb: Školska knjiga 2002.
2. Zitzman NU, Berlundh T. Definition and prevalence of peri-implant diseases. J Clin Periodontol. 2008; 35 (Suppl. 8): 286-91.
3. Jovanovic SA. The management of periimplant breakdown around functioning osseointegrated dental implants. J Periodontol. 1993;64 (11 Suppl): 117-83.
4. Nevins M, Melloing J.T. Enhancement of the damaged edentulous ridge to receive dental implants. A combination of allograft and Gore-Tex membrane. Int J Perio Rest Dent. 1992; 12 (2): 96-111.
5. Esposito M, Coulthard P, Worthington HV. Interventions for replacing missing teeth: different types of dental implants. Cochrane Database Syst Rev. 2005 Jan 25; (1): CD003815.
6. Zarb GA, Albrektsson T. Osseointegration- A requirement for the periodontal ligament Int J Perio Rest Dent. 1991;11:88-91.
7. Ellingsen JE, Thomsen P, Lyngstadaas SP. Advances in dental implant materials and tissue regeneration. Periodontology 2000. 2006; 41:136-56.
8. Albrektsson T, Zarb G, Worthington P, Eriksson AR. The long term efficacy of currently used dental implants: a review and proposed criteria for success. Int J Oral Maxillofac Implants. 1986; 1: 11-25.
9. Wolf HF, Rateitschak-Plüss EM, Rateitschak KH. Zagreb; Naklada Slap, 2008; 511.
10. Lindhe J, Karring T, Lang NP. Klinička parodontologija i dentalna implantologija, Zagreb: Globus, 2004; 1014-30.

11. Heuer W, Elter C, Demling A, Neumann A, Suerbaum S, Hanning M et al. Analysis of the early biofilm formation on oral implants in man. *J Oral Rehabil.* 2007; 34 (5): 377-82.
12. Quirynen M, Vogels R, Alsaadi G, Naert I, Jacobs R, Van Steenberghe D. Predisposing conditions for retrograde peri-implantitis, and treatment suggestions. *Clin Oral Implants Res.* 2005; 16 (5): 599-608.
13. Bowen AA, Pascua Garcia MT, Nasimi A. Infections in implantology: from prophylaxis to treatment. *Med Oral Patol Oral Cir Bucal.* 2007; 12 (4): 323-30.
14. Renvert S, Roos-Jansåker AM, Lindahl C, Renvert H, Rutger Persson G. Infection at titanium implants with or without a clinical diagnosis of inflammation. *Clin Oral Implants Res.* 2007; 18 (4): 509-16.
15. Renvert S, Roos-Janåaker AM, Claptey N. Non-surgical treatment of peri-implant mucositis and periimplantitis. *Cochrane Database Syst Rev* 2004. 8; (4): CD004970.
16. Esposito M, Worthington HV, Coulthard P. Interventions for replacing missing teeth: treatment of periimplantitis. *Cochrane Database Syst Rev* 2004. 8; (4): CD004970
17. Sahm N, Becker J, Santel T, Schwartz F, Non-surgical treatment of peri-implantitis using an air-abrasive device or mechanical debridment and local application of chlorhexidine: a prospective, randomized, controlled clinical study. *J Clin Periodontol.* 2011; 38 (9): 872-8.
18. Mombelli A, Feloutzis A, Brägger U, Lang NP. Treatment of peri-implantitis by local delivery of tetracycline. Clinical, microbiological and radiological results. *Clin Oral Implant Res.* 2001; 12 (4): 287-94.

19. Wang HL, Carroll MJ. Guided Bone regeneration using bone grafts and collagen membranes. *Quintessence Int.* 2001; 32 (7): 504-15.
20. Pini Prato G, Clauser C, Cortellini P, Tinti C, Vicenzi G, Paquarino U. Guided tissue regeneration versus mucogingival surgery in the treatment of human buccal recessions. A 4-year follow-up study. *J Periodontol.* 1996; 67 (11): 1216-23.
21. Newman MG, Takei HH, Carranza FA. *Carranza's Clinical Periodontology.* 9-th ed. Saunders; 2002.
22. Aurer A, Jorgić-Srdjak K. Membrane za parodontnu regeneraciju. *Acta Stomatol Croat.* 2005; 39 (1): 95-100.
23. Smetts R, Henningsen A, Jung O, Heiland M, Hammächer C, Stein JM. Definition, etiology, prevention and treatment of peri-implantitis a review. *Head Face Med.* 2014; 10:34.
24. Ata-Ali J, Candel-Marti ME, Flinchy Fernández AJ, Peñarrocha-Oltra D, Balaguer- Martinez JF, Peñarrocha-Diago M. Peri-implantitis: associated microbiota and treatment. *Med Oral Patol Oral Cir Buccal.* 2011; 16 (7): 937-43
25. Renvert S, Polyzois IN. Clinical approaches to treat peri-implant mucositis and peri-implantitis. *Periodontol 2000.* 2015; 68 (1): 369-404.
26. Japsen S, Berglundh T, Genco R, Ass AM, Demirel K, Derks J, Figuero E, Giovannoli JL, Goldstein M, Lambert F, Ortiz-Vigon A, Polyzois I, Salvi GE, Schwartz F, Serino G, Tomasi C, Zitzmann NU. *Head Face Med.* 2011; 10:33.
27. Sánchez- Garcés MSA, Gay-Escoda C. *Med Oral Patol Oral Cir Buccal.* 2004; 9 (Suppl: 69-74): 63-74.
28. Palmer R, Smith B, Howe L. *Implants in clinical dentistry;* London: Martin Dunitz Ltd. 2002; 245-7.

29. Renvert S, Giovannoli J. Peri-implantitis. Paris: Quintessence International, 2012.

13. Životopis

Luka Marković rođen je 04. veljače 1989. u Puli, gdje nakon osnovne škole upisuje srednju medicinsku školu 2003. Još od malih nogu govori da će biti doktor te se bavi raznim sportovima i glazbom. Stomatološki fakultet u Zagrebu upisuje 2007. godine gdje se uz studij počinje ozbiljnije baviti glazbom i surađivati s eminentnim izvođačima glazbene scene. Zbog glazbene karijere i ljubavi prema gitari, fakultet je u početku bio pomalo zapostavljen. Ipak, gitara ostaje samo lijepi hobi, a stomatologija postaje životni poziv.