

# Etiologija i terapija emfizema nastalog kao posljedica endodontskog liječenja

---

Jakić, Ines

Master's thesis / Diplomski rad

2016

Degree Grantor / Ustanova koja je dodijelila akademski / stručni stupanj: **University of Zagreb, School of Dental Medicine / Sveučilište u Zagrebu, Stomatološki fakultet**

Permanent link / Trajna poveznica: <https://um.nsk.hr/um:nbn:hr:127:738105>

Rights / Prava: [Attribution-NonCommercial-NoDerivs 3.0 Unported / Imenovanje-Nekomercijalno-Bez prerađivanja 3.0](#)

Download date / Datum preuzimanja: **2025-03-13**



Repository / Repozitorij:

[University of Zagreb School of Dental Medicine Repository](#)



SVEUČILIŠTE U ZAGREBU

STOMATOLOŠKI FAKULTET

Ines Jakić

**ETIOLOGIJA I TERAPIJA EMFIZEMA  
NASTALOG KAO POSLJEDICA  
ENDODONTSKOG LIJEČENJA**

DIPLOMSKI RAD

Zagreb, srpanj 2016.

Rad je ostvaren na Zavodu za endodonciju i restaurativnu stomatologiju  
Stomatološkog fakulteta Sveučilišta u Zagrebu.

Voditelj rada: dr. sc. Vlatko Pandurić, izv. prof.

Lektor teksta na hrvatskom i engleskom jeziku:

Iva Popovački Kramarić, prof. hrvatskog i engleskog jezika i književnosti

Adresa: Jaruščica 17c, Zagreb

Broj telefona: 098/ 940-4829

Rad sadrži:

- 33 stranice

- 14 slika

- 1 CD

*Zahvaljujem svome mentoru prof. dr. sc. Vlatku Panduriću na pomoći i savjetima vezanim za izradu ovog rada, kao i svim nastavnicima koji su uložili svoje vrijeme i trud u moju edukaciju tijekom svih 18 godina školovanja.*

*Također zahvaljujem svojoj obitelji i prijateljima na podršci i strpljenju tijekom posljednjih 6 godina, a osobito svome tati koji je od malih nogu vidio potencijal u meni, poticao me na uspjeh i bodrio kroz sve ove godine, od prvog razreda osnovne škole pa sve do završetka studija.*

## **SADRŽAJ**

|   |    |
|---|----|
| 1.0. UVOD   | 1  |
| 1.1. Emfizem nastao kao posljedica stomatološkog liječenja                        | 3  |
| 2.0. SVRHA  | 5  |
| 3.0. EMFIZEM NASTAO KAO POSLJEDICA ENDODONTSKOG<br>LIJEČENJA - MEHANIZAM NASTANKA | 6  |
| 4.0. ZNACI, SIMPTOMI I DIFERENCIJALNA DIJAGNOSTIKA<br>SUBKUTANOG EMFIZEMA         | 9  |
| 4.1. Dijagnostika   | 9  |
| 4.2 Diferencijalna dijagnostika   | 13 |
| 5.0. MEHANIZAM ŠIRENJA I KOMPLIKACIJE NASTANKA EMFIZEMA                           | 14 |
| 6.0. TERAPIJA EMFIZEMA  | 18 |
| 7.0. PREVENCIJA NASTANKA EMFIZEMA   | 20 |
| 8.0. RASPRAVA   | 24 |
| 9.0. ZAKLJUČAK  | 26 |
| 10.0. SAŽETAK   | 27 |
| 11.0. SUMMARY   | 28 |

|                  |    |
|------------------|----|
| 12.0. LITERATURA | 29 |
| 13.0. ŽIVOTOPIS  | 33 |

## **POPIS OZNAKA I KRATICA**

NaOCl - natrijev hipoklorit

H<sub>2</sub>O<sub>2</sub> - vodikov peroksid

CT - kompjutorizirana tomografija

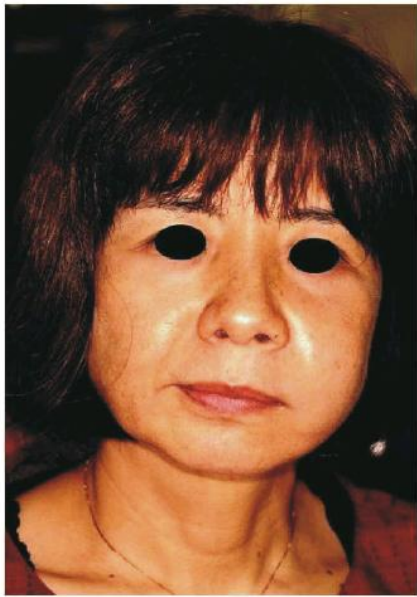RTG snimka - rentgenska (radiološka) snimka

## 1.0. UVOD

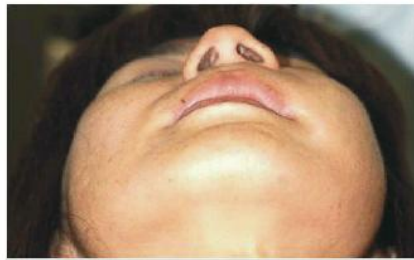Subkutani emfizem je abnormalno skupljanje zraka ili plina pod tlakom u potkožnom tkivu (1, 2). Riječ „emfizem“ vuče korijene iz starogrčke riječi koja znači „upuhati“ (3). To je rijetka komplikacija stomatološkog, a osobito endodontskog liječenja te iz tog razloga, kada se pojavi, djeluje alarmantno pacijentima, ali i stomatolozima (2, 4, 5). Često je neprepoznat ili krivo dijagnosticiran te posljedično krivo liječen (6). Većina slučajeva jatrogenog emfizema javlja se u cervikofacijalnoj regiji te se očituje blagim lokalnim oticanjem koje prolazi spontano i bez komplikacija (4, 5, 7) (Slika 1). Ipak, određeni broj pacijenata razvije ozbiljne, po život opasne komplikacije te stoga ovo stanje zahtijeva ozbiljan pristup i adekvatno liječenje (7). Incidencija u stomatologiji mu je u porastu zbog sve učestalije uporabe zračnih turbina (5).

Potencijalni uzroci cervikofacijalnog subkutanog emfizema su maksilofacijalna trauma, operacije glave i vrata, opća anestezija, endotrahealna intubacija i ventilacija, izvođenje Valsalvinog pokusa, infekcije bakterijama koje proizvode plin (*Clostridium perfringens*), barotrauma, strana tijela, neoplazme, migracija zraka iz pluća kod pneumotoraksa i pneumomediastinuma te određeni postupci u stomatološkom, odnosno endodontskom liječenju, koji su ujedno i tema ovog rada (6, 8, 9).

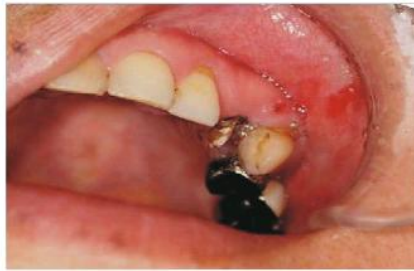



(a)



(b)



(c)

Slika 1. Pacijentica sa subkutanom emfizemom lica. Ekstraoralni i intraoralni nalaz.

Preuzeto: (10).

## **1.1. EMFIZEM NASTAO KAO POSLJEDICA STOMATOLOŠKOG LIJEČENJA**

Kao posljedica stomatološkog liječenja emfizem se, osim u endodonciji, javlja prilikom zahvata u restaurativnoj stomatologiji, parodontalnoj kirurgiji, protetici, kirurgiji temporomandibulanog zgloba, a najviše u oralnoj kirurgiji zbog uporabe zračne turbine koja kroz odignuti režanj, laceriranu mukozu ili alveolu utiskuje zrak subkutano. Osobito je velika incidencija nastanka emfizema prilikom ekstrakcije mandibularnog trećeg molara (2, 6, 11). Vrlo se rijetko javlja kao posljedica korištenja lasera, krioterapije te kao posljedica postoperativnih aktivnosti pacijenta koje podižu intraoralni tlak (kašalj, povraćanje, pušenje...) (12). Zanimljiv je i slučaj pojave emfizema prilikom izrade ispuna V. razreda zbog upuhivanja zraka u gingivni sulkus. Karakteriziraju ga mjehurići koji izlaze iz sulkusa (5).

Također, emfizem može nastati i ukoliko prije aplikacije lokalnog anestetika iz šprice nije istisnut suvišan zrak. Emfizem ovog oblika može se pojaviti prilikom svih stomatoloških intervencija prije kojih se analgezija određenog područja postiže lokalnom infiltracijskom ili terminalnom anestezijom, pa tako i u endodonciji (13).

Shovelton klasificira subkutani emfizem udružen s intervencijama u stomatologiji u četiri kategorije u zavisnosti od uzroka:

1. emfizem izazvan kašljem ili napinjanjem bolesnika,
2. emfizem zbog direktnog ubacivanja zraka u tkivo, npr. zračnom turbinom,
3. emfizem kod prolongiranih intervencija, npr. ekstrakcija trećeg molara ili kod parodontalnih kirurških zahvata,
4. onaj čiji uzrok nije utvrđen (6).

## **2.0. SVRHA**

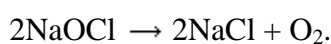
Svrha ovog rada jest uvid u etiologiju, mehanizme nastanka, znakove i simptome te prevenciju i terapiju cervikofacijalnog subkutanog emfizema koji se javlja kao posljedica neadekvatnih postupaka u tijeku endodontskog liječenja.

### 3.0 EMFIZEM NASTAO KAO POSLJEDICA ENDODONTSKOG LIJEČENJA - MEHANIZAM NASTANKA

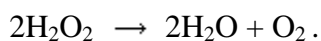
Tijekom endodontskog liječenja subkutani emfizem može nastati prilikom:

- agresivne irigacije korijenskih kanala

Irigansi koji najčešće uzrokuju emfizem su natrijev hipoklorit (NaOCl) i vodikov peroksid (H<sub>2</sub>O<sub>2</sub>) (6, 10). Natrijev hipoklorit je jeftino široko korišteno antimikrobno sredstvo koje mehanički uklanja tkivne ostatke iz kanala te razgrađuje vitalno i nekrotično tkivo. Nekrotično tkivo razgrađuje cijepajući proteine do aminokiselina pomoću slobodnog kloridnog iona (15). No, NaOCl odlikuju i nedostaci poput izazivanja korozije te citotoksičnosti ako dođe u dodir s periapexnim tkivom. Osobito su toksične visoke koncentracije (5.25 %) (16). NaOCl u dodiru s tkivom reagira idućom reakcijom (17):



Vodikov peroksid u dodiru s tkivom disocira na idući način (18):



Kao što je vidljivo iz gore navedenog, oba irigansa disocijacijom otpuštaju kisik. To se u praksi očituje kroz mjehuriće koji stvaraju pjenu. Upravo je otpušteni kisik razlog nastanka emfizema (1, 9, 10) (Slika 1).

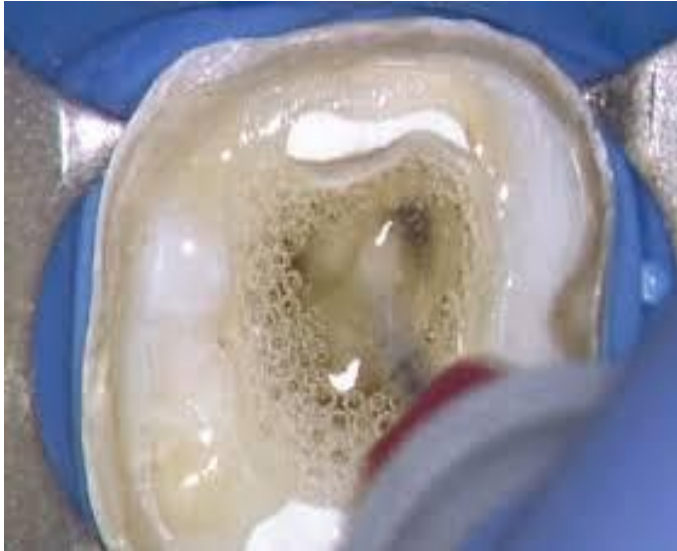Irigansi dolaze u dodir s periapikalnim tkivom preko apeksa, ali i preko jatrogenih perforacija, resorptivnih defekata i fraktura korijena. U slučaju distribucije preko apeksa, irigans može prijeći u okolno tkivo zbog širokog apikalnog foramena, apikalne konstrikcije uništene tijekom instrumentacije, primjene prevelike sile prilikom aplikacije tekućine te pređuboko postavljene ili zaglavljene igle (1).

- neadekvatnog sušenja korijenskih kanala

Sušenje kanala postaje uzrokom nastanka emfizema kada se zrak direktno aplicira u periapikalno tkivo. Putevi doticaja zraka s tkivom slični su kao i kod irigansa. Sušenje kanala komprimiranim zrakom iz pustera, osobito u vertikalnom smjeru, umjesto vakumskim sušenjem ili papirnatim štapićima (tzv. „paper pointima“), predstavlja primjer neadekvatnog sušenja kanala i kao takvo dovodi do veće incidencije nastanka emfizema (3) (Slika 2).

- oralnokirurških zahvata povezanih s endodoncijom – apikotomija

Mehanizam nastanka subkutanog emfizema u slučaju apikotomije isti je kao i kod ostalih oralnokirurških zahvata. Nastaje kao posljedica direktne aplikacije zraka iz brzo vrtećih zračnih turbina kroz odignuti rezanj (3, 6). Također može nastati i zbog ispiranja kirurške rane tripostotnim vodikovim peroksidom (9).



Slika 2. Otpuštanje mjerhurića kisika tijekom irigacije natrijevim hipokloritom.

Preuzeto: (19).

## **4.0 ZNACI, SIMPTOMI I DIFERENCIJALNA DIJAGNOSTIKA SUBKUTANOG EMFIZEMA**

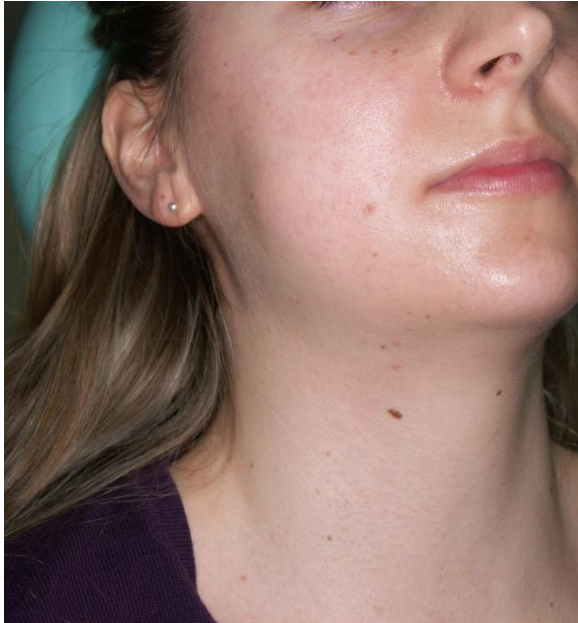### **4.1. DIJAGNOSTIKA**

Subkutani emfizem dijagnosticira se kliničkim pregledom i anamnezom, a potvrđuje radiološkim nalazom (RTG nalazom) (5, 6).

Klinička se dijagnoza temelji na iznenadnoj pojavi otoka lica i vrata, eritemu i krepitacijama na palpaciju, koje su patognomoničan znak emfizema (3, 6, 10, 11). Većina pacijenata razvije samo umjereno lokalno oticanje (20) (Slika 3). Kod nekih se to oticanje javi neposredno nakon zahvata, a kod nekih su potrebni sati da bi se pojavile kliničke promjene (10). Također, moguća je i pojava trismusa, odinofagije i disfagije (kada zrak penetrira u okolne strukture koje posjeduju respiratornu funkciju), a određeni broj pacijenata osjeti izrazitu oštru bol neposredno nakon aplikacije zraka ili irigansa kroz korijenske kanale (7, 10, 11). Ta je bol uglavnom kratkotrajna, a nastaje zbog tenzije uključenih struktura (1, 5). Bol ovakvog tipa je dobar anamnestički pokazatelj.

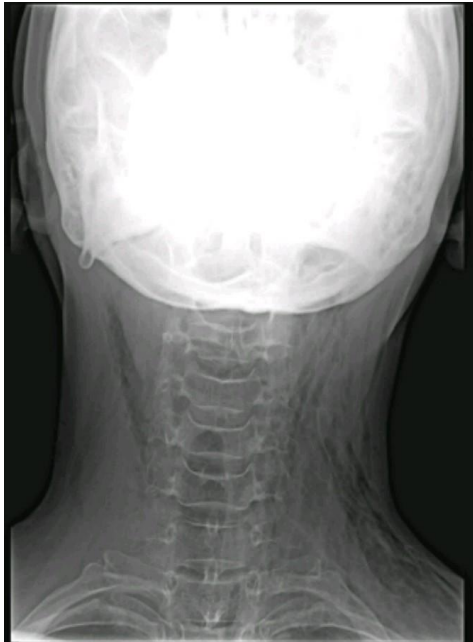Idući korak u dijagnostici emfizema je radiološka analiza koja se temelji na posteriorno-anteriornoj i lateralnoj RTG snimci prsa i vrata te kompjutoriziranoj tomografiji (CT). Klasične radiološke snimke otkrivaju radiolucuenta područja u mekim tkivima (Slika 4 i 5). Međutim, ovakve snimke mogu ponekad biti neadekvatne za prepoznavanje zraka te se iz tog razloga preporuča napraviti CT snimku ciljanog područja kad god je to moguće (3, 6) (Slika 6 i 7).



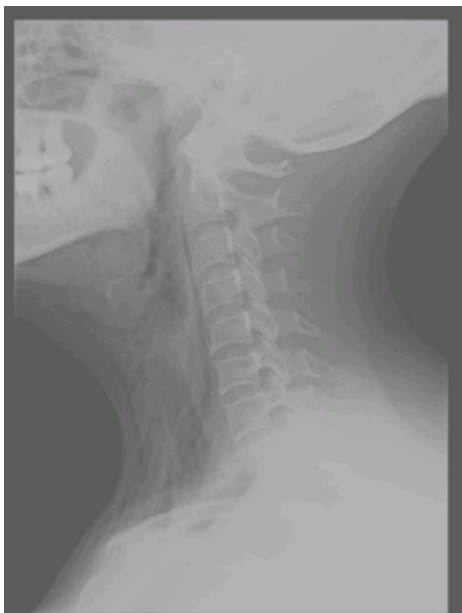

Slika 3. Ekstraoralni prikaz emfizema u bukalnom i submandibularnom prostoru.

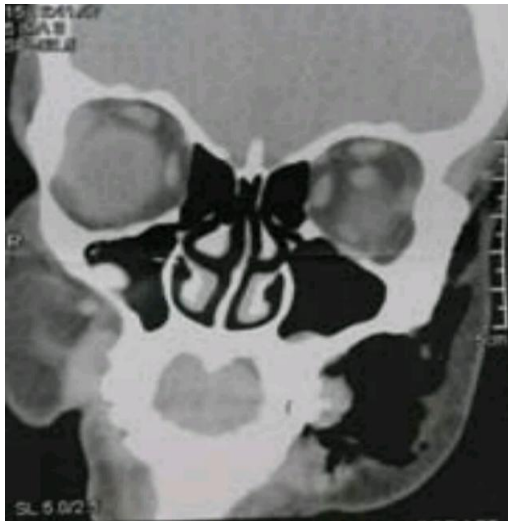Preuzeto: prof. dr. sc. Ivan Alajbeg, Zavod za oralnu medicinu.



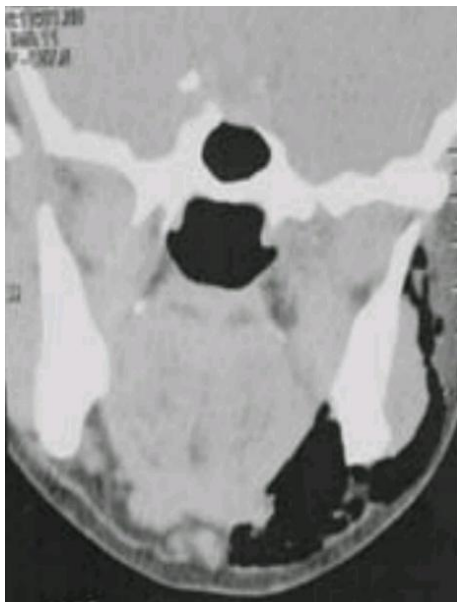Slika 4. Posterioro-anteriorna RTG snimka s prikazom emfizema. Preuzeto: (5).



Slika 5. Lateralna RTG snimka s prikazom emfizema. Preuzeto: (5).



Slika 6. CT snimka glave s prikazom emfizema. Prikaz 1. Preuzeto: (9).



Slika 7. CT snimka s prikazom emfizema. Prikaz 2. Preuzeto: (9).

## **4.2. DIFERENCIJALNA DIJAGNOSTIKA**

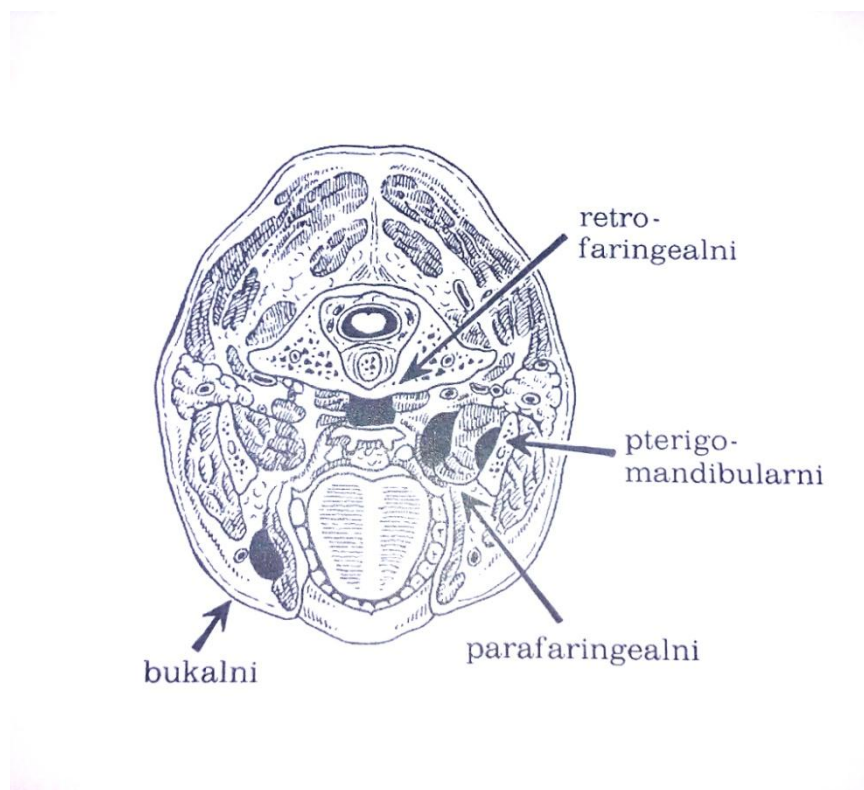
Diferencijalno-dijagnostički u obzir dolaze angioedem, hematoma, infekcije, postoperativni edem, sindrom gornje šuplje vene i nekrotizirajući fascitis uzrokovan mikroorganizmima koji stvaraju plin (6, 9, 11). Čak 10 % slučajeva subkutanog emfizema pogrešno se dijagnosticira kao alergijska reakcija, što dovodi do neadekvatne terapije (6, 12). Iz tog razloga osobito je važno razlučiti emfizem od angioedema koji nastaje kao alergijska reakcija na, tijekom stomatološkog liječenja često korištene, nesteroidne protuupalne lijekove i lokalne anestetike (20). Za razliku od svih gore navedenih stanja, kod subkutanog emfizema javljaju se krepitacije na palpaciju. One su patognomoničan znak i najbitniji diferencijalno-dijagnostički pokazatelj emfizema (5, 10).

## **5.0. MEHANIZAM ŠIRENJA I KOMPLIKACIJE EMFIZEMA**

Subkutani emfizem uglavnom se očituje blagim simptomima i prolazi spontano kroz nekoliko dana. Ipak, u određenom broju slučajeva zrak može migrirati dalje duž facijalnih prostora u dublje strukture (6). Kada zrak jednom uđe u potkožje, širi se po principu najnižeg otpora (3). Korjenovi prvog, drugog i trećeg donjeg molara direktno komuniciraju sa sublingvalnim i submandibularnim prostorom, a oni su u komunikaciji s pterigomandibularnim, parafaringealnim i retrofaringealnim prostorom. Ti su prostori u vezi s infratemporalnim i temporalnim prostorom koji preko pterigopalatinalnog prostora komuniciraju s orbitom (2, 11) (Slika 8 i 9). Zrak u retrofaringealnom prostoru dovodi do kompromitacije dišnih puteva te može migrirati u medijastinum (20) (Slika 10).

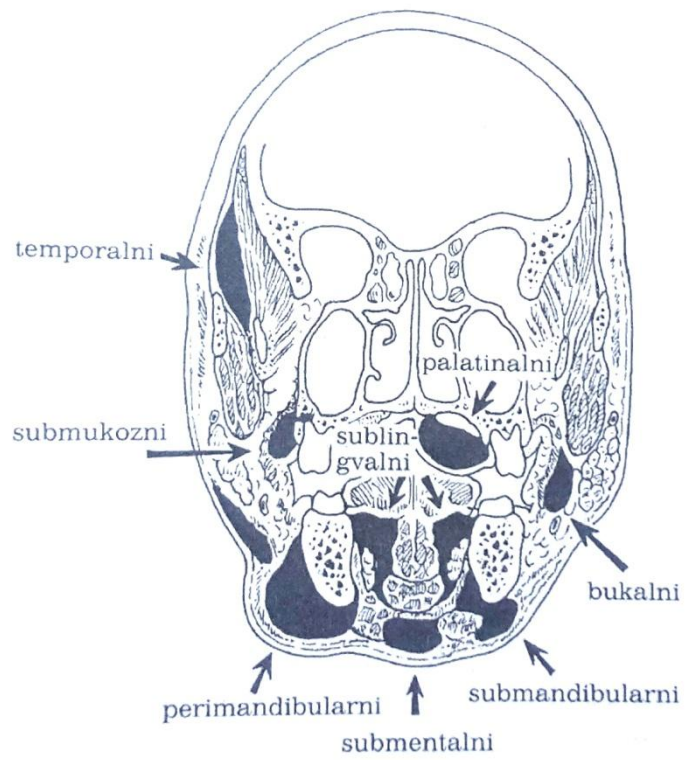
Komplikacije koje mogu nastati su emfizem orbite, privremeno oštećenje vida, kolaps arterija mrežnice, oštećenje optičkog živca, dispneja, trismus, pneumotoraks, pneumomedijastinum i pneumoperitoneum. Također, moguća je i pojava venske embolije koja može imati za posljedicu kardiovaskularni kolaps kao i pojava celulitisa i nekrotizirajućeg fascitisa nastalih zbog diseminacije oralne mikroflore kroz aerodigestivne komunikacije. Sve navedene komplikacije imaju ozbiljne pa čak i fatalne posljedice ukoliko se na vrijeme ne dijagnosticiraju i ne liječe (2, 6, 7, 11, 12).

Neke od najozbiljnijih komplikacija emfizema su pneumotoraks i pneumomediastinum. Pneumotoraks se definira kao skupljanje zraka između visceralne i parijetalne pleure. Pneumomediastinum označava abnormalno skupljanje zraka u mediastinumu. Na sreću, od 1960. do 2008. godine zabilježeno je samo šest slučajeva pneumomediastinuma kao posljedice endodontskog liječenja (8). Uz emfizem karakterizira ga dispneja, pozitivan Hammanov znak (krepitacije koje se javljaju sinkrono radu srca) te bol u prsima i leđima (5, 6, 21).

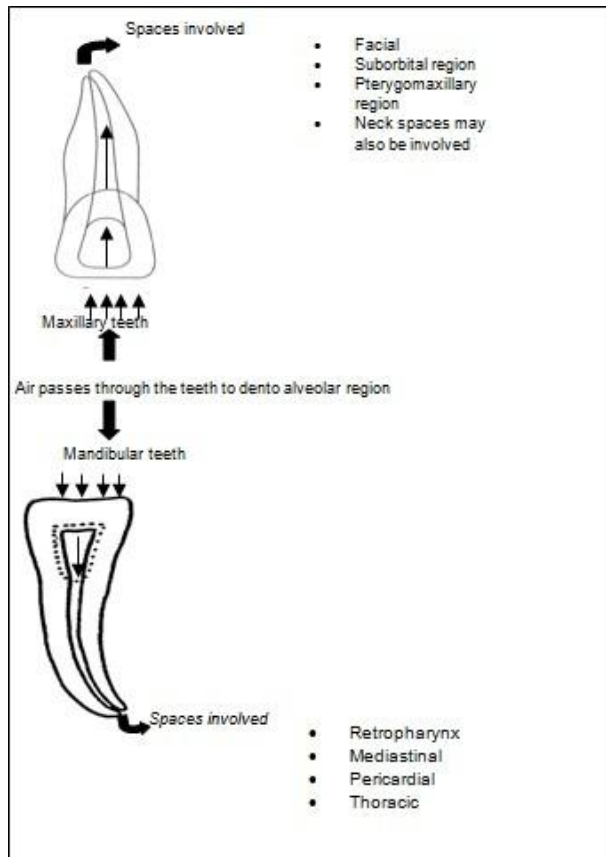


Slika 8. Komunikacije među anatomskim prostorima. Transverzalni presjek.

Preuzeto: (22).



Slika 9. Komunikacije među anatomskim prostorima. Frontalni presjek. Preuzeto: (22).



Slika 10. Putevi širenja zraka u anatomske prostore. Preuzeto: (3).



## 6.0. TERAPIJA EMFIZEMA

Osnovna pretpostavka ispravne terapije emfizema je ispravna i pravovremena dijagnoza (11).

Većina emfizema prolazi spontano kada se zrak resorbira kroz pet do deset dana (5). Terapija je suportivna (23). Pacijentu treba opisati prirodu slučaja, umiriti ga i observirati (15). Također mu se savjetuje izbjegavanje aktivnosti koje povećavaju intratorakalni tlak (kašalj, povraćanje, kihanje, sviranje glazbenog instrumenta itd.) (11). Preventivno se ordinira antibiotik kako bi se spriječile eventualne komplikacije zbog diseminacije mikroorganizama, poput medijastinitisa, celulitisa, duboke infekcije vrata i sepse (3). U literaturi su od antibiotika navedeni cefalosporini, amoksisilin s klavulanskom kiselinom i metronidazol, a u našoj se praksi najviše primjenjuje amoksisilin s dodatkom klavulanske kiseline (peroralno 2 puta dnevno po 1 g kroz 10 do 14 dana) (6, 23). Analgetici se propisuju po potrebi, u slučaju bolova. Prvi se dan primjenjuju hladni oblozi da bi se smanjila oteklina i spriječilo širenje emfizema u susjedne strukture, a nakon toga se primjenjuju topli oblozi kako bi se ubrzala lokalna cirkulacija i zrak što prije resorbirao (1). Primjena stopostotnog kisika ubrzava resorpciju, osobito u slučaju razvoja pneumomedijastinuma. Uporabom laksativa i supresora kašlja smanjuje se intratorakalni tlak (9).

Od osobite je važnosti kontrola prohodnosti dišnih puteva (11). Ukoliko dođe do opstrukcije dišnih puteva i infekcije, potrebna je hospitalizacija i kirurška intervencija (incizija i drenaža) (1).

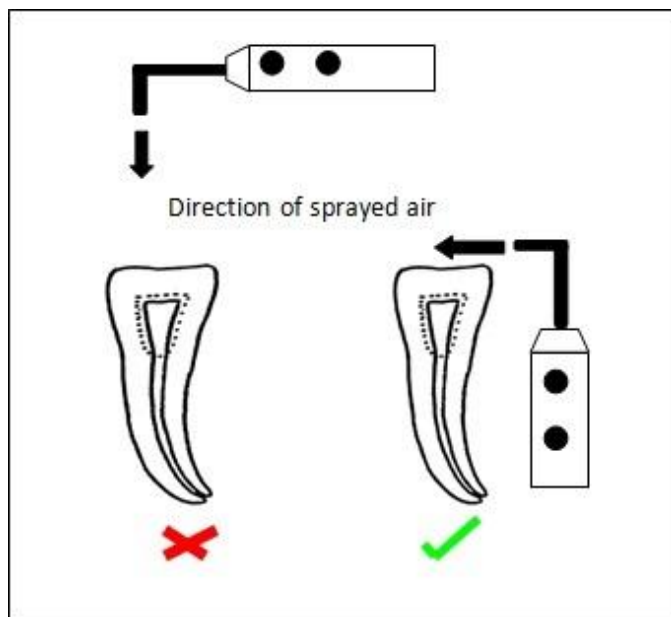
Također, pacijentu se može preporučiti ispiranje usne šupljine klorheksidinom te izvođenje vježbi za otvaranje usta u slučaju trismusa (11).

## **7.0. PREVENCIJA NASTANKA EMFIZEMA**

Kako bi se tijekom endodontskog liječenja spriječio nastanak emfizema, preporuča se korijenske kanale sušiti vakumski ili papirnatim štapićima umjesto komprimiranim zrakom iz pusterera. Ukoliko se ipak kanali suše zrakom pod tlakom, savjetuje se, umjesto vertikalnog, horizontalan smjer sušenja te preventivno postavljanje iglice u kanal (3) (Slika 11).

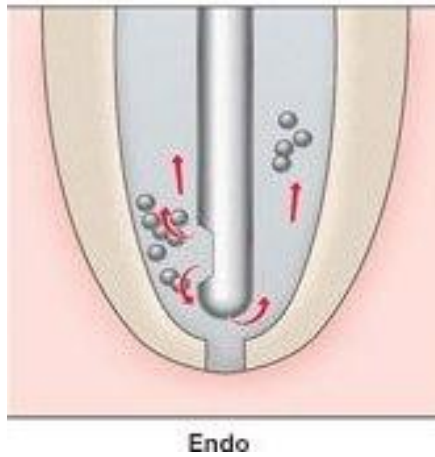
Također, potreban je oprez prilikom irigacije korijenskih kanala da bi se spriječio dodir irigansa s periapexnim tkivom. To se može postići labavim postavljanjem igle šprice u kanal, doziranjem sile aplikacije irigansa, označavanjem radne duljine na igli te korištenjem igala s lateralnim perforacijama (3, 24, 25) (Slika 12 i 13). Tanke igle su poželjne jer omogućuju bolje doziranje volumena irigansa istisnutog iz šprice, ali prilikom rada s njima treba biti oprezan jer mogu zaglaviti u kanalu (Slika 14). Savjetuje se pomicanje igle gore-dolje prilikom potiskivanja tekućine. Na taj način irigans može migrirati koronarno tijekom ispiranja kanala (24). Osobito se savjetuje oprez kod apikalnih otvora većih od veličine 30 (25).

Tijekom izvođenja apikotomije, kao i prilikom ostalih oralnokirurških zahvata, poželjno je odizanje što manjeg režnja, usmjeravanje zraka iz turbine izvan kirurškog polja te oprez prilikom ispiranja kirurške rane vodikovim peroksidom (9, 11). Nakon zahvata, pacijentu se savjetuje izbjegavanje aktivnosti koje povećavaju intraoralni i intratorakalni tlak (10). U slučaju postojanja gingivnih džepova ili nedovoljne adherencije gingive uz zub, uputno je izbjegavati upuhivanje zraka u području cerviksa zuba jer su zabilježeni slučajevi nastanka emfizema nakon te aktivnosti (5). Korištenje gumene plahtice također pridonosi prevenciji nastanka emfizema (14).




Slika 11. Neispravan i ispravan način sušenja korijenskog kanala zrakom. Preuzeto:

(3).

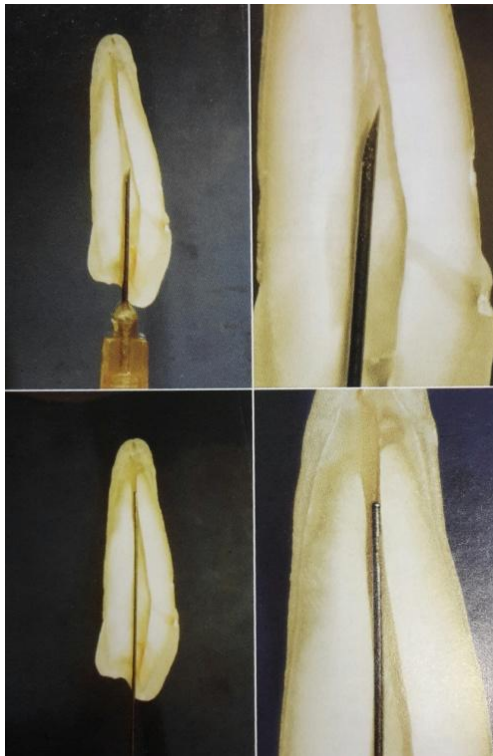

Slika 12. Igla s lateralnim otvorom koja omogućuje koronarni pomak irigansa.

Preuzeto: (26).



Slika 13. Igla s lateralnim otvorima. Preuzeto: (27).



Slika 14. Usporedba aplikacije obične i tanke igle u korijenskom kanalu. Preuzeto:  
(24).

## 8.0. RASPRAVA

Subkutani emfizem može nastati kao posljedica laceracije oralne mukoze ili sekundarno migracijom zraka iz pluća kod pneumotoraksa ili pneumomedijastinuma. Ipak, najčešći uzrok subkutanog cervikofacijalnog emfizema predstavljaju stomatološki zahvati (6).

Prvi slučaj subkutanog emfizema zabilježio je Turnball 1900. godine nakon ekstrakcije premolara (2). Heyman i suradnici dali su pregled emfizemskih komplikacija u stomatološkoj praksi u periodu od 1960. do 1993. godine te zaključili da među stomatološkim intervencijama ekstrakcija zuba pomoću zračne turbine predstavlja najčešći uzrok razvoja subkutanog i medijastinalnog emfizema (6). McKenzie i Rosenberg dolaze do sličnog zaključka. Od 32 slučaja subkutanog emfizema pregledana tijekom njihovog istraživanja, polovica je bila povezana s korištenjem zračnih turbina (9).

Određeni postupci tijekom endodontskog liječenja, ako se ne izvedu ispravno, mogu dovesti do nastanka emfizema. To su nepravilno sušenje i irigacija korijenskih kanala te upuhivanje zraka iz turbine kroz režanj u tijeku apikotomije (3). Natrijev hipoklorit i vodikov peroksid agresivni su irigansi koji mogu potencirati razvoj emfizema ukoliko se ne rabe na adekvatan način, osobito prilikom ispiranja korijenskih kanala bez apikalne konstrikcije. Naime, velik se volumen naglo potisnutog irigansa može distribuirati do periapikalnog tkiva te u dodiru s njim otpustiti kisik koji je u konačnici uzrok razvoja emfizema. Iz tog se razloga savjetuje labavo postavljanje igle šprice u kanal, doziranje volumena i sile aplikacije irigansa,

označavanje radne duljine na igli te uporaba igala s lateralnim perforacijama (3, 24, 25).

Sušenje kanala komprimiranim zrakom iz pustera smatra se neadekvatnim načinom sušenja, osobito ako je veličina apeksa 25 ili veća. Manji pritisak i igle s lateralnim perforacijama mogu donekle umanjiti mogućnost nastanka emfizema. Međutim, Bradford i suradnici u svome su istraživanju utvrdili da nema sigurnog načina za sušenje kanala zrakom pod tlakom. Ako se već kanali suše tlačno, Jerome savjetuje horizontalan smjer sušenja kanala (3).

Uporaba zračne turbine u tijeku kirurških postupaka te ispiranje kirurške rane tripostotnim vodikovim peroksidom smatraju se potencijalnim uzrocima nastanka emfizema u području endodontske kirurgije. Neželjene komplikacije, odnosno emfizem, mogu se spriječiti odizanjem manjeg režnja, usmjeravanjem zraka iz turbine izvan kirurškog polja te izbjegavanjem ispiranja kirurške rane vodikovim peroksidom (9, 11).



## **9.0. ZAKLJUČAK**

Subkutani emfizem rijetka je komplikacija endodontskog liječenja. Nastaje naglo te pacijentu, ali i stomatologu, djeluje alarmantno.

Primarna se prevencija temelji na mjerama opreza poput izbjegavanja agresivne irigacije i neadekvatnog sušenja korijenskih kanala. Ukoliko emfizem ipak nastane, pacijenta treba umiriti te mu objasniti prirodu slučaja. Uglavnom prolazi spontano kroz pet do deset dana, no zbog potencijalnih komplikacija to stanje treba shvatiti ozbiljno, observirati pacijenta te ga opskrbiti adekvatnom medikamentnom zaštitom u obliku antibiotika i analgetika. Također, savjetuje mu se izbjegavanje aktivnosti koje povećavaju intraoralni i intratorakalni tlak.

## **10.0. SAŽETAK**

Subkutani emfizem je abnormalno nakupljanje zraka pod tlakom u potkožnom tkivu. Uzroci nastanka emfizema su raznovrsni. Kao posljedica stomatološkog liječenja javlja se rijetko. Može se pojaviti tijekom oralnokirurškog, restaurativnog, protetskog te endodontskog liječenja.

Potencijalni uzroci nastanka emfizema tijekom endodontskog liječenja su agresivna irigacija i neadekvatno sušenje korijenskih kanala te oralnokirurški zahvati povezani s endodoncijom (apikotomija). Razvoj emfizema prati nagli nastanak otekline, eritem te kreptacije, koje su patognomoničan znak i osnovni diferencijalno-dijagnostički pokazatelj. Komplikacije su rijetke, no ako nastanu, očituju se u obliku infekcije, venske embolije, dispneje, pneumotoraksa, pneumomedijastinuma i pneumoperitoneuma. Liječenje emfizema sastoji se od observacije pacijenta, mirovanja te ordiniranja antibiotika i analgetika. Povlači se kroz desetak dana.

## **11.0. SUMMARY**

### **Etiology and therapy of emphysema caused by endodontic treatment**

Subcutaneous emphysema is an abnormal accumulation of air under pressure in subcutaneous tissue. There are many causes of emphysema and dental treatment is rarely one of them. It can occur during oral surgery, restorative, prosthetic dentistry and endodontics.

Potential causes of emphysema of endodontic origin are aggressive irrigation, inadequate drying of tooth canals and oral surgery treatments in endodontics (apicotomy). The evolution of emphysema is characterised by sudden swelling, redness and crepitus, which is a pathognomonic sign and the main differential diagnostic indicator. Complications appear rarely and if they do appear, they come in the form of an infection, vein embolism, dispnea, pneumotorax, pneumomediastinum and pneumoperitoneum. The treatment includes the observation of a patient, the patient's bed rest and an antibiotic and analgetic prescription. The resolution of emphysema happens within ten days.

## **12.0. LITERATURA**

1. Baraba A, Anić I. Komplikacije tijekom ispiranja korijenskih kanala. Sonda. 2008;25:62-3.
2. Parker A, Medhurst C, Irbash M, Philpott C. Periorbital oedema and surgical emphysema, an unusual complication of a dental procedure: a case report. Cases J. 2009;2:8108.
3. Mishra L, Patnaik S, Patro S, Debnath N, Mishra S. Iatrogenic subcutaneous emphysema of endodontic origin – case report with literature review. J Clin Diagn Res. 2014; 8(1): 279-81.
4. An GK, Zats B, Kunin M. Orbital, mediastinal, and cervicofacial subcutaneous emphysema after endodontic retreatment of a mandibular premolar: a case report. J Endod. 2014;40(6):880-3.
5. Gamboa Vidal CA, Vega Pizarro CA, Arriagada AA. Subcutaneous emphysema secondary to dental treatment: Case report. Med Oral Patol Oral Cir Bucal. 2007; 12:E 76-8.
6. Vacić A. Supkutani emfizem kao komplikacija ekstrakcije zuba. Vojnosanit Pregl. 2004;61(4):445-7.
7. Hagr A. Dangerous space emphysema after dental treatment. Ann Thorac Med. 2010;5(3):174–5.

8. Durukan P, Salt O, Ozkan S, Durukan B, Kavalci C. Cervicofacial emphysema and pneumomediastinum after a high-speed air drill endodontic treatment procedure. *Am J Emerg Med.* 2012;30(9):2095.
9. Haksever M, Akduman D. Hydrogen peroxide as a cause of iatrogenic subcutaneous cervicofacial emphysema: Is it innocent. *Open J Clin Diagn.* 2012;2:48-50.
10. Tokuda M, Kawakami Y, Morimoto-Yamashita Y, Mitsuo T. Subcutaneous emphysema caused by sodium hypochlorite plus RC-prep. *Open J Stom.* 2014;4:527-32.
11. Olate S, Assis A, Freire S, de Moraes M, de Albergaria-Barbosa JR. Facial and cervical emphysema after oral surgery: a rare case. *Int J Clin Exp Med.* 2013;6(9):840-4.
12. McKenzie WS, Rosenberg M. Iatrogenic subcutaneous emphysema of dental and surgical origin: a literature review. *J Oral MaxillofacSurg.* 2009;67(6):1265-8.
13. Kuna T. Lokalne komplikacije pri anesteziji. *Sonda.* 2002;4(6):44-6.
14. Wright KJ, Derkson GD, Riding KH. Tissue-space emphysema, tissue necrosis, and infection following use of compressed air during pulp therapy: case report. *Pediatr Dent.* 1991;13:110-3.
15. Torabinejad M, Walton R. *Endodontics: Principles and Practice.* 4th ed. St. Louis: Mosby Elsevier; 2009.

16. Miletić I, Knežević A, Anić I, Osmak M, Šutalo J, Blažić-Potočki Z. Citotoksičnost natrij-hipoklorita na kulturama stanica. *Acta Stomatol Croat.* 1999;33(2):25-33.
17. Powell fabrication and manufacturing. Bleach decomposition (sodium hypochlorite) [Internet]. St. Louis: Powell fabrication and manufacturing; 2015 [cited 2016 Jun 27]. Available from : [http://www.powellfab.com/technical\\_information/sodium\\_hypochlorite/decomposition\\_reason.aspx](http://www.powellfab.com/technical_information/sodium_hypochlorite/decomposition_reason.aspx).
18. Royal society of chemistry. Decomposing hydrogen peroxide [Internet]. Cambridge: Royal society of chemistry; 2016 [cited 2016 Jun 27]. Available from: <http://www.rsc.org/Education/EiC/issues/2007May/ExhibitionChemistry.asp>.
19. Ruddle CJ. Endodontic disinfection: tsunami irrigation. *Endo Pract.* 2008;11:7-16.
20. Frühauf J, Weinke R, Pilger U, Kerl H, Müllegger RR. Soft tissue cervicofacial emphysema after dental treatment: Report of 2 cases with emphasis on the differential diagnosis of angioedema. *Arch Dermatol.* 2005;141(11):1437-40.
21. Čičak B, Verona E, Mihatov-Stefanović I, Vrsalović R. Spontani pneumomediastinum kod zdravog adolescenta. *Acta Clin Croat.* 2009;48(4):461-6.
22. Bagatin M, Virag M. Maksilofacijalna kirurgija. 1. izd. Zagreb: Školska knjiga; 1991.

23. Midžić B. Emfizem kao komplikacija oralnokirurških zahvata [diplomski rad]. Zagreb: Stomatološki fakultet; 2009.
24. Cohen S, Hargreaves KM. Pathways of the pulp. 9th ed. St Louis: Elsevier Mosby; 2006.
25. Bradford CE, Eleazer PD, Downs KE, Scheetz JP. Apical pressures developed by needles for canal irrigation, J Endod. 2002;28(4):333-5.
26. Glassman G, Charara K. EndoVac™ apical negative pressure: safe and effective endodontic irrigation from beginning to end. Oral Health Dent J. 2015;2:8-14.
27. Shrivastav A. Recent advances in endodontic irrigation devices [Internet]. [place unknown]: Slideshare; 2015 [cited 2016 Jun 28]. Available from: <http://www.slideshare.net/anuprabhashrivastav/recent-advances-in-irrigation-devices>.

### **13.0. ŽIVOTOPIS**

Ines Jakić rođena je 27. listopada 1991. godine u Varaždinu. U Zagrebu završava osnovnu školu i II. gimnaziju. 2010. godine upisuje Stomatološki fakultet Sveučilišta u Zagrebu koji apsolvira 2016. godine.