

Nove mogućnosti ubrzavanja koštanog cijeljenja nakon oralnokirurških zahvata

Bučan, Sara Josipa

Master's thesis / Diplomski rad

2022

Degree Grantor / Ustanova koja je dodijelila akademski / stručni stupanj: **University of Zagreb, School of Dental Medicine / Sveučilište u Zagrebu, Stomatološki fakultet**

Permanent link / Trajna poveznica: <https://um.nsk.hr/um:nbn:hr:127:449203>

Rights / Prava: [Attribution-NonCommercial 4.0 International/Imenovanje-Nekomercijalno 4.0 međunarodna](#)

Download date / Datum preuzimanja: **2024-07-22**



Repository / Repozitorij:

[University of Zagreb School of Dental Medicine Repository](#)





Sveučilište u Zagrebu

Stomatološki fakultet

Sara Josipa Bučan

**NOVE MOGUĆNOSTI UBRZAVANJA
KOŠTANOG CIJELJENJA NAKON
ORALNOKIRURŠKIH ZAHVATA**

DIPLOMSKI RAD

Zagreb, 2022.

Rad je ostvaren na Zavodu za oralnu kirurgiju Stomatološkog fakulteta Sveučilišta u Zagrebu

Mentor rada: prof. dr. sc. Irina Filipović-Zore

Lektor hrvatskog jezika: Ivan Peroš, dipl. anglist i kroatist

Lektor engleskog jezika: Ivan Peroš, dipl. anglist i kroatist

Sastav Povjerenstva za obranu diplomskog rada:

1. _____
2. _____
3. _____

Datum obrane rada: _____

Rad sadrži: 38 stranica

7 slika

1 CD

Rad je vlastito autorsko djelo, koje je u potpunosti samostalno napisano uz naznaku izvora drugih autora i dokumenata korištenih u radu. Osim ako nije drukčije navedeno, sve ilustracije (tablice, slike i dr.) u radu su izvorni doprinos autora diplomskog rada. Autor je odgovoran za pribavljanje dopuštenja za korištenje ilustracija koje nisu njegov izvorni doprinos, kao i za sve eventualne posljedice koje mogu nastati zbog nedopuštenog preuzimanja ilustracija odnosno propusta u navođenju njihovog podrijetla.

Zahvale

Iskreno zahvaljujem mentorici, prof. dr. sc. Irini Filipović-Zore na pomoći i suradnji prilikom pisanja ovog diplomskog rada.

Zahvaljujem svojim roditeljima i dragim ljudima oko mene na neizmjernoj podršci.

NOVE MOGUĆNOSTI UBRZAVANJA KOŠTANOG CIJELJENJA NAKON ORALNOKIRURŠKIH ZAHVATA

Sažetak

Faktori rasta koji se otpuštaju iz trombocita prilikom cijeljenja imaju važnu ulogu u cijeljenju i mekih i tvrdih tkiva. Ova činjenica potaknula je razvoj trombocitnih preparata u različitim protokolima s ciljem poticanja i ubrzavanja cijeljenja. Trombocitima obogaćena plazma prva je generacija derivata krvi koja je našla primjenu u oralnoj kirurgiji. Zbog kompliciranije pripreme i intenzivnog otpuštanja faktora rasta i drugih proteina u prvih nekoliko sati nakon pripreme, što je uzrokovano stvaranjem rigidne fibrinske mreže, danas je uglavnom zamijenjena novom generacijom trombocitnih preparata – trombocitima obogaćenim fibrinom. Trombocitima obogaćen fibrin karakterizira stvaranje fleksibilne fibrinske mrežice koja omogućava postupno i dugotrajnije otpuštanje faktora rasta prilikom cijeljenja te jednostavan postupak pripreme. Novim metodama pripreme trombocitima obogaćenog fibrina mogu se izrađivati membrane i cilindri, a dolazi u obliku gela i tekućine što omogućuje široku primjenu u oralnokirurškim zahvatima. Kako bi se premostio problem nedovoljne količine kosti i koštanih defekata nastalih nakon oralnokirurških zahvata, razvijaju se koštani nadomjesni materijali. Osim dugogodišnjeg zlatnog standarda – autogenog transplantata, razvoj alogeničkih, ksenogenih i aloplastičnih koštanih nadomjesnih materijala omogućio je njihovu široku primjenu i dostupnost. Autogeni transplantati jedini posjeduju svojstvo osteogeneze, no neke od prednosti primjene ostalih koštanih nadomjesnih materijala su dostupnost u gotovo neograničenim količinama te mogućnost provođenja zahvata bez drugog, donorskog, operacijskog polja. Zbog nedostatka standardiziranog protokola i kontroliranih randomiziranih kliničkih istraživanja ne postoji jedinstven stav o tome koji je materijal najučinkovitiji i za koju indikaciju. Koštani nadomjesni materijali i trombocitni preparati često se koriste u kombinaciji za postizanje optimalnih rezultata u brojnim oralnokirurškim zahvatima kao što su prezervacija alveole, augmentacija alveolarnog grebena, apikotomija, cistektomija, liječenje osteonekroze čeljusti i podizanje dna maksilarnog sinusa te predstavljaju značajan iskorak u liječenju brojnih stanja, često omogućuju i skraćivanje postoperativnog oporavka, mogu smanjiti invazivnost pojedinih zahvata i postoperativne komplikacije.

Ključne riječi: koštano cijeljenje, trombocitni preparati, trombocitima obogaćena plazma, trombocitima obogaćen fibrin, koštani nadomjesni materijali, autogeni transplantat, alogeni transplantat, ksenogeni transplantat, aloplastični transplantat

NEW POSSIBILITIES FOR ACCELERATING BONE HEALING IN ORAL SURGERY

Summary

Growth factors released from platelets during the healing play an important role in the healing of both soft and hard tissues. This fact encouraged the development of thrombocyte preparations in various protocols with the aim of stimulating and accelerating the healing. Thrombocyte enriched plasma is the first generation of blood derivatives to find its application in oral surgery. Due to the more complex preparation and the intensive release of growth factors and other proteins in the first few hours after preparation, caused by the formation of rigid fibrin mesh, it is now mainly replaced by a new generation of thrombocyte preparations – thrombocyte-enriched fibrin. Thrombocyte-enriched fibrin is characterized by the formation of a flexible fibrin mesh that allows gradual and longer release of the growth factors, during the healing, and a simple preparation procedure. Membranes and cylinders can be produced by new methods of preparation of thrombocyte-enriched fibrin, which comes in the form of a gel and a liquid, allowing a wide range of application in oral surgery. In order to overcome the problem of insufficient bone quantity and bone defects caused by oral surgery, bone replacement materials are being developed. Apart from the long-standing gold standard – autogenic transplant, the development of allogeneic, xenogeneic, and alloplastic bone replacement materials enabled their wide application and availability. Autogenous transplants are the only ones that have the characteristic of osteogenesis, but some of the advantages of application of the other bone replacement materials are availability in almost unlimited quantities and possibility of the performing of operations without a second, donor, operating field. Due to the lack of a standardized protocol and controlled randomized clinical trials, the consensus of which material is the most effective and for which indication is not reached. Bone replacement materials and thrombocyte preparations are often used in combination to achieve optimal results in a number of oral surgery procedures such as alveolar preservations, alveolar reef augmentation, apicoectomy, cystectomy, jaw osteonecrosis treatment and raising of the bottom of maxillary sinus, and represent a significant step forward in the treatment of numerous conditions, often allowing faster post-operative recovery and sometimes reducing the invasiveness of some interventions and post-operative complications.

Keywords: bone healing, platelet preparations, thrombocyte-enriched plasma, thrombocyte-enriched fibrin, bone replacement materials, autogenic transplant, allogeneic transplant, xenogeneic transplant, alloplastic transplant

SADRŽAJ

1. UVOD.....	1
2. MATERIJALI I POSTUPCI POTPOMOĀNUTOG KOŠTANOG CIJELJENJA.....	4
2.1. Derivati krvi.....	5
2.1.1. Trombocitima obogaćena plazma (PRP).....	5
2.1.2. Trombocitima obogaćen fibrin (PRF).....	6
2.2. Koštani nadomjesni materijali.....	9
2.2.1. Autogeni transplantati.....	9
2.2.2. Alogeni transplantati.....	10
2.2.3. Ksenogeni transplantati.....	11
2.2.4. Aloplastični materijali.....	12
3. ORALNOKIRURŠKI ZAHVATI.....	16
3.1. Prezervacija alveole.....	17
3.2. Augmentacija alveolarnog grebena.....	18
3.3. Apikotomija.....	21
3.4. Cistektomija.....	22
3.5. Terapija osteonekroze čeljusti.....	22
3.6. Podizanje dna maksilarnog sinusa.....	23
4. RASPRAVA.....	25
5. ZAKLJUČAK.....	27
6. LITERATURA.....	29
7. ŽIVOTOPIS.....	37

Popis skraćenica

BMP (engl. *bone morphogenetic proteins*) – koštani morfofenetski proteini

RANKL (engl. *receptor activator of nuclear factor κ B ligand*) – ligand aktivator receptora nuklearnog faktora kapa B

RANK (engl. *receptor activator of nuclear factor κ B*) – aktivator receptora nuklearnog faktora kapa B

TGF- β 1, TGF- β 2 (engl. *transforming growth factor beta-1, transforming growth factor beta-2*) – transformirajući čimbenik rasta beta 1, transformirajući čimbenik rasta beta 2

PDGF (engl. *platelet-derived growth factor*) – trombocitni faktor rasta

VEGF (engl. *vascular endothelial growth factor*) – vaskularni endotelni faktor rasta

bFGF (engl. *basic fibroblast growth factor*) – osnovni faktor rasta fibroblasta

EGF (engl. *epidermal growth factor*) – epidermalni faktor rasta

IGF-1, IGF-2 (engl. *insulin-like growth factor-1, insulin like growth factor-2*) – inzulinu sličan faktor rasta 1, inzulinu sličan faktor rasta 2

PRP (engl. *platelet-rich plasma*) – trombocitima obogaćena plazma

P-PRP (engl. *pure platelet-rich plasma*) – čista trombocitima obogaćena plazma

L-PRP (engl. *leukocyte and platelet-rich plasma*) – leukocitima i trombocitima obogaćena plazma

PRGF (engl. *plasma rich in growth factors*) – plazma obogaćena faktorima rasta

PRF (engl. *platelet-rich fibrin*) – trombocitima obogaćen fibrin

L-PRF (engl. *leukocyte and platelet-rich fibrin*) – leukocitima i trombocitima obogaćen fibrin

PPP (engl. *platelet-poor plasma*) – trombocitima siromašna plazma

A-PRF (engl. *advanced platelet-rich fibrin*) – napredni trombocitima obogaćen fibrin

I-PRF (engl. *injectable platelet-rich fibrin*) – injekcijski trombocitima obogaćen fibrin

FDB (engl. *freeze-dried bone*) – suho smrznuta kost

DFDB (engl. *demineralized freeze-dried bone*) – demineralizirana suho smrznuta kost

rhBMP-2, rhBMP-7 (engl. *recombinant human bone morphogenetic protein-2, recombinant human bone morphogenetic protein-7*) – rekombinantni ljudski koštani morfogenetski protein-2, rekombinantni ljudski koštani morfogenetski protein-7

ABGS (engl. *autologous bone graft substitute*) – autologni koštani nadomjestak

ABC (engl. *autologous blood coagulum*) – autologni koagulum

FDA (engl. *Food and Drug Administration*) – Agencija za hranu i lijekove Sjedinjenih Američkih Država

PoP (engl. *plaster of Paris*) – kalcijev sulfat

PLA (engl. *polylactic acid*) – polilaktična kiselina

PCL (engl. *polycaprolactone*) – polikaprolakton

PGA (engl. *polyglycolic acid*) – poliglikolna kiselina

PMMA (engl. *polymethylmethacrylate*) – polimetilmetakrilat

GBR (engl. *guided bone regeneration*) – vođena koštana regeneracija

GTR (engl. *guided tissue regeneration*) – vođena tkivna regeneracija

FEA (engl. *finite element analysis*) – analiza konačnih elemenata

MRONJ (engl. *medication related osteonecrosis of the jaw*) – medikamentozna osteonekroza čeljusti

Koštano tkivo specijalizirano je vezivno tkivo sastavljeno od koštanih stanica i mineraliziranog organskog matriksa. Alveolarni nastavci maksile i mandibule sastoje se od kompaktne kosti (lat. *substantia compacta*) i spongiozne kosti (lat. *substantia spongiosa*) koje nastaju intramembranskim okoštavanjem. Stvaranje, pregradnja i resorpcija kosti odvijaju se pomoću koštanih stanica – osteoblasta, osteoklasta i osteocita. Osteoblasti nastaju migracijom prekursorskih stanica iz koštane srži, periosta i endoosta. Temeljna im je funkcija kontrola mineralizacije i sinteza sastojaka koštanog matriksa (1–3). Anorganski dio najvećim se dijelom sastoji od kalcijevog fosfata u obliku kristala hidroksiapatita dok je u organskom sadržaju koštanog matriksa najzastupljeniji kolagen tip I. Prokolagen, preteču kolagena, sintetiziraju osteoblasti. Diferencijaciju osteoblasta mogu potaknuti koštani morfogenetski proteini (engl. *bone morphogenetic proteins*, BMP) pa njihova primjena na preosteoblastične stanične linije dovodi do povećane ekspresije markera aktivnosti osteoblasta. Osteociti su terminalno diferencirane stanice nastale od osteoblasta koji bivaju okruženi koštanim matriksom prilikom mineralizacije. Pomoću citoplazmatskih izdanaka komuniciraju s osteoblastima, osteoklastima te s osteogenim stanicama periosta i endosta. Na taj način sudjeluju u remodeliranju kosti regulacijom aktivnosti osteoblasta i osteoklasta. Osteoklasti su multinuklearne stanice koje potječu iz monocitno-makrofagne linije i čija je temeljna funkcija razgradnja koštanog tkiva. Osteoblasti stvaraju ligand aktivator receptora nuklearnog faktora kapa B (engl. *receptor activator of nuclear factor κ B ligand*, RANKL) koji se veže na aktivator receptora nuklearnog faktora kapa B (engl. *receptor activator of nuclear factor κ B*, RANK) na membrani preosteoklasta. Vežanjem RANKL-a i RANK-a dolazi do diferencijacije osteoklasta i povećanja njihove resorptivne aktivnosti. Osteoprotegerin koji također stvaraju osteoblasti sprječava interakciju RANKL-a i RANK-a. Diferencijacija osteoklasta regulirana je i osteocitima putem estrogena i transformirajućeg čimbenika rasta beta (TGF- β) (4).

Prilikom koštanog cijeljenja opisujemo nekoliko preklapajućih faza istovjetnih onima tijekom cijeljenja mekog tkiva: upalna, fibroblastična faza te faza sazrijevanja i remodelacije. Međutim, specifičnost koštanog cijeljenja u odnosu na meko tkivo je regeneracija *ad integrum*, odnosno stvaranje istovrsnog tkiva. Cijeljenje kosti može biti primarno i sekundarno. Primarno cijeljenje kosti postiže se repozicijom koštanih fragmenata ili u slučajevima nepotpune frakture pri kojoj ne dolazi do odvajanja fragmentnih ulomaka (engl. *greenstick fracture*), dok se sekundarno cijeljenje odvija spontano (primjerice cijeljenje postekstrakcijske alveole) (5).

U trenutku ozljede tkiva započinje upalna faza koja obično traje tri do pet dana, a svoj vrhunac dostigne unutar 48 sati. Ozljeda endotela dovodi do aktivacije kaskade komplementa, agregacije trombocita i njihove degranulacije tijekom koje se otpuštaju čimbenici rasta i kemotaktički signali. Trombociti kao prve stanice koje migriraju na mjesto ozljede iz svojih α -granula otpuštaju faktore rasta i citokine poput trombocitnog faktora rasta (PDGF), transformirajućeg faktora rasta $\beta 1$ i $\beta 2$ (TGF- $\beta 1$, TGF- $\beta 2$), vaskularnog endotelnog faktora rasta (VEGF), osnovnog faktora rasta fibroblasta (bFGF) i epidermalnog faktora rasta (EGF) te inzulinu sličnog faktora rasta 1 i 2 (IGF-1 i IGF-2) (6). Polimorfonuklearni leukociti, limfociti, monociti te makrofagi također migriraju na mjesto ozljede i otpuštaju citokine koji stimuliraju angiogenezu (7).

Migracijom mezenhimalnih stanica sličnih fibroblastima krvni ugrušak se postupno zamjenjuje granulacijskim tkivom koje se u svojim kasnijim fazama sastoji od vezivnog matriksa s novostvorenim krvnim žilama i stanicama sličnim fibroblastima. Uzduž krvnih žila dolazi do nakupljanja osteoprogenitorskih stanica čijom diferencijacijom u osteoblaste započinje stvaranje još nemineraliziranog tkiva – osteoida. Mineralizacijom osteoida dio se osteoblasta okružuje koštanim matriksom čime postaju osteociti te nastaje vlaknasta kost karakterizirana slabo organiziranim kolagenim matriksom. Daljnjim procesima remodelacije vlaknasta kost zamjenjuje se lamelarnom kosti (1). Proces remodelacije počinje tri do četiri tjedna nakon nastanka ozljede i može se nastaviti godinama ukoliko je osigurana odgovarajuća opskrba krvlju te mehanička stabilnost (5).

Svrha ovog rada je prikazati materijale koji predstavljaju iskorak u ubrzavanju cijeljenja i, po potrebi, nadomještanja koštanog tkiva. Među njih ubrajamo derivate krvi i različite koštane nadomjesne materijale koji, osim u rutinskim postupcima u oralnoj kirurgiji kao što je prezervacija postekstrakcijske alveole, sve više omogućuju napredak u premošćivanju mogućih problema povezanih s nedovoljnom količinom kosti za provođenje implantoprotetske terapije, popunjavanja koštanih defekata nakon apikotomije i cistektomije te u liječenju osteonekroze čeljusti uzrokovane lijekovima ili zračenjem u području glave i vrata.

2. MATERIJALI I POSTUPCI POTPOMOGNUTOG KOŠTANOG CIJELJENJA

2.1. Derivati krvi

Plazma čini oko 60% volumena krvi. Sadržava vodu, proteine (albumini, faktori zgrušavanja, protutijela, enzimi, hormoni), ugljikohidrate (glukoza) i čestice masti. Krvne stanice zauzimaju preostali volumen krvi. Dije se na crvene krvne stanice ili eritrocite koji su zaduženi za prijenos kisika, bijele krvne stanice ili leukocite koji se dalje dijele na limfocite, monocite i granulocite (neutrofili, bazofili i eozinofili) te trombocite (8).

Trombociti nastaju od megakariocita u koštanoj srži. Otpuštanjem faktora rasta prilikom degranulacije te zajedno s krvnim proteinima fibronektinom, fibrinom i vitronektinom imaju ključnu ulogu u procesima cijeljenja i hemostaze (6).

Zahvaljujući ovim svojstvima razvijaju se protokoli koji sadržavaju različite derivate krvi – trombocitima obogaćena plazma te trombocitima obogaćen fibrin, u svrhu postizanja bržeg cijeljenja nakon oralnokirurških zahvata, smanjenja postoperativnih komplikacija te u terapiji osteonekroze.

2.1.1. Trombocitima obogaćena plazma (PRP)

Razvoj trombocitima obogaćene plazme započeo je 1970-ih godina u području hematologije kao terapijskog sredstva u liječenju trombocitopenije. Naziv nastaje kako bi se opisala plazma s višom koncentracijom trombocita od one u perifernoj krvi (fiziološki broj trombocita u krvi nalazi se u rasponu od 150000 do 400000/ μ L). Tijekom godina započinje njegova primjena u maksilofacijalnoj i oralnoj kirurgiji kao i u ostalim područjima medicine kao što su kardiokirurgija, pedijatrija, ginekologija, urologija, plastična kirurgija, oftalmologija i dermatologija (9).

Metode pripreme PRP variraju po broju i brzini centrifugiranja te upotrebi različitih supstanci za aktivaciju trombocita. Jedan od najčešće primjenjivanih protokola razvili su Anitua i sur. Protokol koristi jedno centrifugiranje pri 1800 okretaja u minuti tijekom 8 minuta (10). Neki autori smatraju kako nakon samo jednog ciklusa centrifugiranja zbog zaostajanja eritrocita na koje se adsorbiraju trombociti i leukociti dolazi do smanjenja broja raspoloživih trombocita te preporučuju dva ciklusa centrifugiranja. Venepunkcijom se izvadi pacijentova krv koja se pohranjuje u epruvetu s antikoagulansom. Prvo centrifugiranje se odvija pri niskom broju okretaja kako bi došlo do razdvajanja crvenih krvnih stanica. U ovoj fazi se u donjem dijelu epruvete nalaze uglavnom crvene krvne stanice dok se iznad nalazi tanki sloj, takozvani „buffy

coat“, bogat leukocitima i trombocitima te sloj plazme s trombocitima. Površinski sloj plazme te sloj bogat leukocitima i trombocitima se zatim prebace u sterilnu epruvetu nakon čega slijedi drugo centrifugiranje bez antikoagulansa, a pri višem broju okretaja. Nakon drugog centrifugiranja gornji sloj se sastoji od trombocitima siromašne plazme dok se u donjem dijelu epruvete nalazi talog trombocita. Gornje dvije trećine sadržaja epruvete se uklanjaju te se pokretima miješanja homogenizira donja trećina čime se dobije plazma bogata trombocitima. Postoje neslaganja među autorima oko toga je li potrebno aktivirati trombocite primjenom primjerice preparata kalcija ili goveđeg trombina neposredno prije aplikacije, ili ne (11).

PRP može postojati u obliku gela ili tekućine, a razlikujemo i P-PRP (engl. *pure platelet-rich plasma*) te L-PRP (engl. *leukocyte and platelet-rich plasma*). P-PRP ne sadržava leukocite i danas se smatra kompliciranim za svakodnevnu upotrebu s obzirom na razvoj novijih metoda. Za dobivanje se koristi plazmafereza kako bi se odvojile krvne stanice. Metoda je poznata po komercijalnom nazivu PRGF - Endoret® (engl. *plasma rich in growth factors – endogeneous regenerative technology*). Nakon centrifugiranja postiže se razdvajanje eritrocita, leukocita i plazme bogate faktorima rasta. Dvije frakcije PRGF-a se odvoje od ostatka krvi, jedna se koristi kao fibrinska membrana koja se dobiva pomoću plazmaterm uređaja za zgrušavanje, čime nastaje želatinozni ugrušak, a druga se kao neaktivirana može koristiti u liječenju alveolarnog osteitisa te se aktivira kalcijem iz tkiva (12,13).

2.1.2. Trombocitima obogaćen fibrin (PRF)

Choukroun i sur. su 2001. godine razvili trombocitima obogaćen fibrin (PRF) kao novu generaciju derivata krvi s pojednostavljenom tehnikom pripreme. Priprema PRF-a, za razliku od PRP-a, ne zahtijeva korištenje antikoagulansa. Unutar nekoliko minuta od vađenja krvi venepunkcijom dolazi do aktivacije trombocita pri kontaktu sa stijenkom epruvete i započinjanja koagulacijske kaskade. Pod utjecajem trombina, fibrinogen koncentriran u gornjem dijelu epruvete pretvara se u fibrin i nastaje ugrušak smješten u srednjem dijelu epruvete između sloja eritrocita u donjem dijelu i acelularne plazme u gornjem dijelu (14).

Karakteristika PRF-a koja ga razlikuje od ostalih koncentrata trombocita je stvaranje fleksibilne, elastične i snažne fibrinske mrežice. Upravo takva fibrinska mrežica omogućava postupno i dugotrajnije otpuštanje faktora rasta prilikom proliferacijske faze cijeljenja što je još jedna bitna razlika koja PRF čini superiornijim od prethodnika PRP-a. Faktori rasta otpuštaju se tijekom 7 do 14 dana, a fibrinska mrežica služi kao potpora pri migraciji stanica. PRF je

skladište prethodno spomenutih faktora rasta i citokina koji sudjeluju u procesu cijeljenja i angiogeneze kao što su TGF- β , VEGF, PDGF (15). U literaturi se također navodi da leukociti kojih u PRF ugrušku ima barem 50% u odnosu na njihovu ukupnu količinu u uzorku krvi doprinose cijeljenju zahvaljujući svom antibakterijskom djelovanju. Limfociti kao vrsta leukocita pokazali su se najučinkovitiji u regulaciji upalnih reakcija (16). Dohan Ehrenfest i sur. proveli su istraživanje o utjecaju građe fibrina i sadržaja leukocita u trombocitnim koncentratima. Opisali su kako je zahvaljujući građi prirodno polimeriziranog fibrina za vrijeme centrifugiranja i stvaranju fleksibilne fibrinske mreže kod PRF-a omogućeno dugotrajnije otpuštanje TGF- β , PDGF-a, VEGF-a i fibronektina te kako leukociti prisutni u L-PRF-u omogućuju stvaranje novih faktora rasta nakon prvotnog otpuštanja. Kod P-PRP-a faktori rasta i drugi proteini otpuštaju se intenzivno u prvih nekoliko sati nakon pripreme zbog stvaranja rigidne fibrinske mreže koja ne omogućuje takvu inkorporaciju citokina i migraciju stanica (17).

Venepunkcijom se izvadi 20 do 60 mL krvi koja se pohranjuje u epruvete od 9 mL. Potom se krv odmah centrifugira na 3000 okretaja u minuti tijekom deset minuta u stolnoj centrifugi (Slika 1.) pri čemu se fibrin polimerizira sporo i spontano što dovodi do stvaranja 3D-organizirane strukture s ugrađenim faktorima rasta i trombocitima. Što kraće vrijeme između vađenja krvi i centrifugiranja od presudne je važnosti za uspjeh PRF-a, budući da će u suprotnom doći do difuzne pretvorbe fibrinogena u fibrin u epruveti te će PRF biti neupotrebljiv zbog loše konzistencije. Nakon centrifugiranja PRF se najčešće kirurškim škarama odvaja od trombocitima siromašne plazme (PPP) i sloja bogatog eritrocitima (18,19).



Slika 1. Stolna centrifuga za pripremu PRF-a (s dopuštenjem Ivana Bućana, dr. med. dent.)

PRF razvijen od strane Choukrouna i sur., takozvani L-PRF (engl. *leukocyte PRF*) centrifugiran je na višim vrijednostima okretaja u minuti. Istraživanjima je ustanovljeno da će smanjenje broja okretaja centrifugiranja dovesti do povećanja broja stanica i pod tom pretpostavkom razvijen je A-PRF (engl. *advanced PRF*). A-PRF protokol odvija se pri otprilike 1500 okretaja u minuti tijekom 14 minuta. Upotrebom ovog protokola utvrđen je povećan broj trombocita, limfocita i neutrofila što dovodi i do povećane diferencijacije makrofaga koji su odgovorni i za diferencijaciju osteoblasta. Još jedna vrsta PRF-a je I-PRF ili injekcijski PRF. Za razliku od PRP-a koji postoji i u obliku tekućine, PRF je postojao isključivo u obliku gela iz čega proizlazi da se nije mogao injicirati. I-PRF centrifugira se na 700 okretaja u minuti tijekom 3 minute. Koriste se plastične epruvete koje ne dovode do aktivnog procesa koagulacije što omogućuje da se nakon nekoliko minuta centrifugiranja PRF lako aspirira i primjenjuje injiciranjem (20).

Iz PRF-a se mogu izrađivati i membrane i cilindri koristeći PRF Box (Process, Francuska). Pritiskom unutar navedenog instrumentarija nastaju membrane jednake debljine. Prilikom pritiska ugruška serumski eksudat se nakuplja na dnu kutije te se može koristiti za vlaženje koštanog nadomjestka, rane ili pohranjivanje autolognog koštanog presatka. Cilindri se oblikuju pritiskom klipa unutar PRF Box-a te se postavljaju primjerice u postekstrakcijsku alveolu ili kod podizanja dna maksilarnog sinusa transalveolarnom tehnikom (18).

U brojnim istraživanjima prikazan je doprinos PRF-a u cijeljenju koštanog i mekog tkiva kod zahvata prezervacije alveole, augmentacije alveolarnog grebena, podizanja dna maksilarnog

sinusa, liječenja lijekovima ili zračenjem uzrokovane osteonekroze, no naznačena je i potreba za istraživanjima s višom razinom dokaza i standardiziranim protokolom (21).

2.2. Koštani nadomjesni materijali

Mehanizmi koji čine osnovu za nadomještanje kosti su osteogeneza, osteoindukcija i osteokondukcija. Osteogeneza predstavlja proces formiranja kosti pomoću živih osteoblasta i ostalih stanica koje se nalaze u presatku. Autogena kost je jedini materijal koji ima osteogena svojstva. Osteoindukcija označava stvaranje nove kosti iz osteoprogenitorskih stanica sadržanih u graftu, a osim u autogenim transplantatima, ovo svojstvo posjeduju i alogeni transplantati. Osteokonduktivni materijali ne sadržavaju žive osteoblaste, već služe kao nosač za odlaganje novostvorene kosti, a materijal se resorbira ili ostaje nepromijenjen. Aloplastični i ksenogeni transplantati imaju osteokonduktivna svojstva (22,23).

2.2.1. Autogeni transplantati

Autogeni transplantati mogu biti intraoralni i ekstraoralni. Najčešće korišteni ekstraoralni autogeni transplantat uzima se s ilijačnog grebena, dok intraoralna donorska mjesta mogu biti iz područja ramusa i simfize mandibule, bezubih područja alveolarnog grebena, tubera gornje čeljusti i alveola u fazi cijeljenja. Spongiozna kost sadržava više osteoblasta od kortikalne, međutim iako siromašnija osteoblastima, kortikalna kost ima dobra osteokonduktivna svojstva te sadržava i faktore rasta. Dobra vaskularizacija iznimno je važna za uspješnost presatka, a s obzirom na ograničenu količinu dostupnog transplantata, rizike povezane s drugim, donorskim, operativnim poljem preporuča se korištenje drugih nadomjesnih materijala kada je to moguće (22,23).

S obzirom na sastav dentina (70% anorganskog dijela, 20% organskog i 10% vode) koji je sličan sastavu kosti, zubno tkivo, odnosno dentin, istražuje se kao zamjena koštanom tkivu i drugim koštanim nadomjesnim materijalima. Osim što je osteokonduktivan, autori smatraju da posjeduje i osteoinduktivna svojstva, budući da sadržava koštane morfogenetske proteine (23,24). Rijal i sur. uspoređivali su graftove mineraliziranog i demineraliziranog dentinskog matriksa pri čemu su ustanovili bolja svojstva demineraliziranog pripravka u augmentaciji kosti u istraživanju na štakorima (25). Koga i sur. također su proveli istraživanje na štakorima o

utjecaju veličine čestica i stupnja demineralizacije dentina na stvaranje kosti. Rezultati njihovog istraživanja pokazali su kako djelomično demineralizirani dentinski matriks s većim česticama pokazuje bolje rezultate u odnosu na mineralizirani i potpuno demineralizirani dentin. Autori smatraju da djelomično demineralizirani dentin posjeduje prikladnu površinu za pričvršćivanje stanica te ravnotežu između njegove resorpcije i stvaranja kosti. Također navode kako je moguće da sadržava više faktora rasta koji doprinose osteogenezi od potpuno demineraliziranog dentina, budući da se procesom demineralizacije mnogi proteini otpuštaju. Navode kako bi djelomično demineralizirani dentin veličine čestica oko 1000 μm mogao biti korišten kao koštani nadomjesni materijal u slučajevima manjih koštanih defekata, prezervaciji alveole, imedijatne implantacije i podizanja dna sinusa krestalnim pristupom (26). S druge strane, u sustavnom pregledu literature, uključujući kliničke studije i eksperimentalna istraživanja na životinjama koja su proveli Gharpure i sur. o kliničkoj učinkovitosti dentinskih koštanih nadomjestaka, autori su ustanovili veliku varijabilnost u resorpciji i remodelaciji (od 2 do 24 tjedna) te povećan rizik dehiscencije (od 12,96% do 34,38%). Velikim nedostatkom navode i nepostojanje standardiziranog protokola pri obradi grafta. Smatraju kako je potrebno provesti dodatna i dugotrajnija istraživanja te kliničarima savjetuju korištenje ovih materijala s oprezom, budući da dodatne prednosti u odnosu na ostale koštane nadomjestke nisu ustanovljene (27).

2.2.2. Alogeni transplantati

Alogeni transplantati presađuju se između jedinki iste vrste. Glavna prednost im je što njihovom primjenom nema potrebe za drugim operativnim poljem te su dostupni u znatno većoj količini. Alografti mogu biti smrznuti, suho smrznuti i demineralizirani suho smrznuti. Najčešće korišteni alogeni transplantati su suho smrznuti (engl. *freeze-dried bone*, FDB) i demineralizirani suho smrznuti (engl. *demineralized freeze-dried bone*, DFDB). Nakon uzimanja transplantata kosti u sterilnim uvjetima, kost se ispere destiliranom vodom te se usitnjava na manje čestice. Uranjanjem u etanol uklanja se masnoća te se smrzava dušikom i usitnjava još više što doprinosi osteogenezi. Suho smrzavanje omogućuje dugotrajno skladištenje i smanjenje antigenosti. Na ovaj način je u suho smrznutoj kosti sačuvan anorganski i organski matriks koji uključuje koštane morfogenetske proteine (engl. *bone morphogenetic proteins*, BMP). Da bi došlo do otpuštanja induktivnih proteina, osteoklasti prvo moraju resorbirati kost pa je otpuštanje odgođeno. Suho smrznuta kost uglavnom služi kao osnova za odlaganje nove kosti. Za proizvodnju DFDB nakon spomenutog slijedi još korak demineralizacije korištenjem klorovodične ili dušične kiseline. Ovim postupkom kalcijeve i

fosfatne soli hidroksiapatita se uklanjaju, dok koštani morfogenetski proteini ostaju sačuvani te su ranije dostupni, jer otpuštanje nije uvjetovano osteoklastičnom aktivnošću kao kod suho smrznute kosti. Slijedom toga, suho smrznuta kost ili FDB je primarno osteokonduktivna, dok se za demineraliziranu suho smrznutu kost ili DFDB smatra da je više osteoinduktivna (22,23). Koštani morfogenetski proteini su čimbenici rasta koji pripadaju TGF- β nadobitelji. Proizvode ih osteoblasti te sudjeluju u stvaranju koštanog tkiva i mobilizaciji osteoprogenitornih stanica. Klinička primjena zahtijeva nosač, najčešće derivat životinjskog kolagena. Komercijalno dostupni pripravci sadržavaju goveđi kolagen kao nosač i BMP-2 ili BMP-7. Genetičkim inženjerstvom proizvedeni su i rekombinantni BMP-2 i BMP-7 (rhBMP-2 i rhBMP-7), međutim nova istraživanja ukazala su na probleme povezane s kliničkom primjenom BMP-a: pojavu heterotopičnih osifikacija, osteolizu, infekciju i bol. Slijedom navedenog te zbog visoke cijene, klinička primjena im je ograničena (28,29). Vukičević i sur. su u svom radu napravili osvrt na nedavno otkrivenu autolognu koštanu napravu (engl. *autologous bone graft substitute*, ABGS) koja se sastoji od nosača autolognog koaguluma (engl. *autologous blood coagulum*, ABC) s otopljenim rekombinantnim BMP-6 u različitim ortopedskim i traumatskim indikacijama. Navode kako autologni koagulum, u usporedbi s derivatom životinjskog kolagena, ispunjava uvjete optimalnog nosača zbog jednostavnog rukovanja i zadržavanja BMP-a na mjestu implantacije bez uzrokovanja imunološkog i upalnog odgovora u odnosu na druge pripravke BMP-a. ABGS ubrzava obnavljanje kosti, a dodatkom alografta ili sintetske keramike na životinjskom modelu demonstriran je značajan porast volumena i bolja mikroarhitektura novostvorene kosti. Dodatna optimizacija je potrebna, no ABGS predstavlja iskorak u regenerativnoj medicini (29).

2.2.3. Ksenogeni transplantati

Ksenogeni transplantati potječu od jedinki druge vrste, a među najčešće korištenima je goveđa kost. Prema istraživanjima, dimenzije čestica goveđe kosti od jedan do dva milimetra pokazuju najbolje rezultate u stvaranju nove kosti. Mehanizam stvaranja nove kosti pomoću ksenogenih transplantata je osteokonduktivan što omogućuje njegova mikroporozna građa – graft služi kao nosač i potiče osteoblastičnu aktivnost. Ovaj hidroksiapatit je biokompatibilan, jeftiniji je od sintetskog i dostupan je u gotovo neograničenim količinama. Iako rizik od pokretanja imunološke reakcije nikada nije isključen, novim metodama pripreme koje uključuju korištenje goveđe kosti s atelokolagenom tipa 1 rizik se smanjuje. Prema Mironu i sur. atelokolagen smanjuje imunološku reakciju i inhibira bakterijsku aktivnost, a ovakav ksenograft je potpuno

resorptivan (23,30). Sartori i sur. proveli su istraživanje analizirajući osifikaciju nakon deset godina pri augmentaciji maksilarnog sinusa korištenjem ksenografta od goveđe kosti, komercijalnog naziva Bio-Oss[®]. Histofotometrijski su uspoređivali količinu kosti nakon 8 mjeseci, 2 i 10 godina pri čemu su ustanovili značajan porast stvaranja kosti koji je pratila resorpcija Bio-Oss[®]-i (31).

Prirodni koralji i derivati koralja, porozni hidroksiapatit, također su biokompatibilni. Istraživanja su pokazala da potiču stvaranje kosti kao nosači faktora rasta (BMP, TGF- β , FGF), dakle osteokonduktivni su. Resorbiraju se sporo, pri čemu se prirodni koralji resorbiraju brže od hidroksiapatita. FDA (engl. *Food and Drug Administration*) odobrila ih je 1992. godine, međutim spora resorpcija ili potpuni izostanak resorpcije otežava klinički uspjeh (28,32). U istraživanju provedenom na štakorima Anavi i sur. uspoređivali su koštanu remodelaciju primjenom β -trikalcijevog fosfata i koraljnog kalcijevog karbonata pri čemu je ustanovljena nešto veća remodelacija korištenjem β -trikalcijevog fosfata od koraljnog kalcijevog karbonata (33).

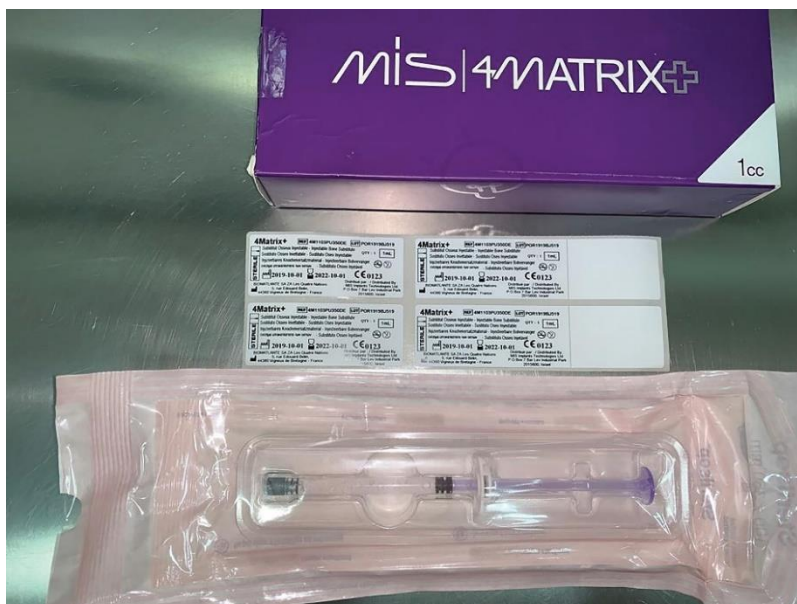2.2.4. Aloplastični materijali

Aloplastični materijali su sintetski osteokonduktivni materijali koji ne nose rizik od imunološke reakcije ni prijenosa bolesti. Među najčešće korištenima su kalcij fosfatni biomaterijali, bioaktivno staklo, kalcijev sulfat (engl. *plaster of Paris*, PoP) (23).

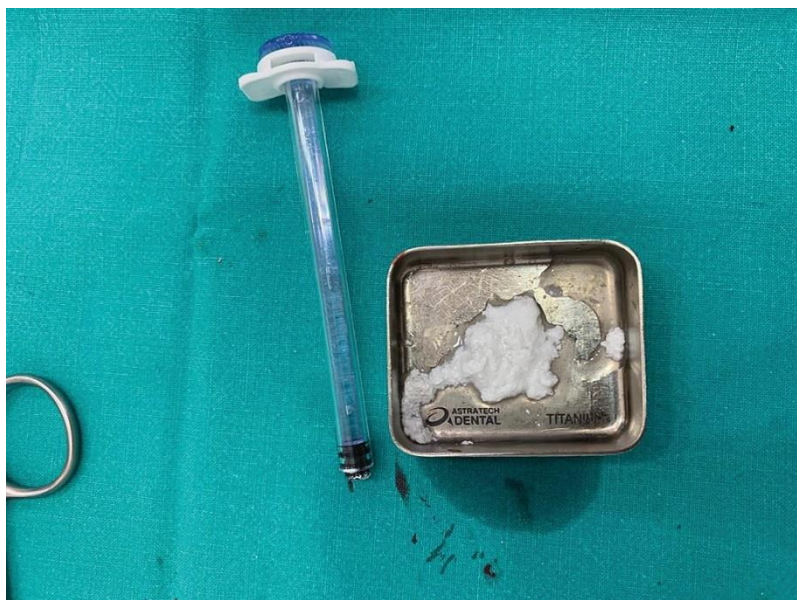Kalcijev sulfat je najstariji keramički koštani nadomjesni materijal za popunjavanje koštanih defekata koji je prvi put opisao Dressman 1892. (34). Biokompatibilan je, osteokonduktivan i brzo se resorbira. Kumar i sur. u svom istraživanju navode kako je kalcijev sulfat siguran za upotrebu i lako dostupan kao koštani nadomjesni materijal (35). Verma i sur. proveli su randomizirano kliničko istraživanje o upotrebi kalcijevog sulfata impregniranog amoksicilinom i klavulanskom kiselinom nakon vađenja donjih trećih molara, dok su kontrolnoj grupi propisani amoksicilin i klavulanska kiselina u obliku tableta. Zaključili su kako bi lokalna terapija korištenjem PoP-a impregniranog amoksicilinom i klavulanskom kiselinom mogla biti učinkovita zamjena sistemske primjene antibiotike terapije (36).

Kalcij fosfatni biomaterijali istražuju se od 1970-ih godina. Kompatibilni su, ali budući da su osteokonduktivni, moraju biti smješteni uz vitalnu kost kako bi mogli inducirati stvaranje kosti. Hidroksiapatit ($\text{Ca}_{10}(\text{PO}_4)_6(\text{OH})_2$) je sastavni dio kosti i zuba, stoga je biokompatibilan.

Sintetski hidroksiapatit može se dobiti precipitacijom kalcijevog nitrata i amonijevog dihidrogenfosfata. Mehanička svojstva su bolja u odnosu na β -trikalcijev fosfat, no potrebno mu je više vremena za resorpciju, stoga su proizvedeni preparati koji sadržavaju različite omjere β -trikalcijevog fosfata i hidroksiapatita ili dvofazni kalcij fosfati (Slika 2. i 3.).



Slika 2. Koštani nadomjesni materijal sastavljen od β -trikalcijevog fosfata (40%), hidroksiapatita (60%) i hidrogela (4MATRIX+, MIS Implants) (s dopuštenjem Josipa Bučana, dr. med. dent.)



Slika 3. Materijal (4MATRIX+, MIS Implants) pomiješan s fiziološkom otopinom i spreman za primjenu (s dopuštenjem Josipa Bučana, dr. med. dent.)

Usprkos boljim mehaničkim svojstvima od samog β -trikalcijevog fosfata, otpornost na pritisak i čvrstoća i dalje su slabiji od kortikalne kosti. Dvofazni kalcij fosfati omogućuju brže urastanje kosti nego pri korištenju samog hidroksiapatita te formiranje direktne veze s primateljevom kosti. Porozniji oblik materijala s međusobno povezanim makroporama, nalik spongioznoj kosti, preporučuje se za primjenu, a mogu se nalaziti i u kompaktnijem obliku. β -trikalcijev fosfat primjenjuje se više od 25 godina u dentalnoj medicini i ortopediji i smatra se zlatnim standardom među sintetskim koštanim nadomjesnim materijalima. Biokompatibilan je, resorptivan i sličnih svojstava kao anorganski dio koštanog tkiva. Uglavnom ne uzrokuje upalnu reakciju ni imunološki odgovor. Njegova porozna struktura odgovorna je za osteokonduktivna svojstva, a resorbira se postupno. Osteoklastima je potrebno otprilike 13 do 20 tjedana za resorpciju, nakon čega je gotovo u potpunosti zamijenjen s kosti (28).

Bioaktivna stakla su amorfn materijali temeljeni na kiselim oksidima (npr. fosforni pentoksid), alkalnim oksidima (npr. kalcijev oksid, magnezijev oksid, cinkov oksid) i silikatima. Posjeduju međusobno povezan sustav pora te su dostupni u kompaktnom i poroznom obliku. Bioaktivnost njihove površine omogućuje rast koštanog tkiva. Dva glavna pripravka na tržištu razlikuju se primarno po veličini čestica; veličina čestica u preparatu PerioGlas[®] varira od 90 do 170 μm , dok je u BioGran[®]-u veličina čestica u rasponu od 330 do 355 μm . Pri izlaganju bioaktivnog stakla tjelesnim tekućinama dolazi do reakcije na njihovoj površini koja dovodi do nastanka sloja kalcijevog fosfata. Dolazi do otpuštanja iona natrija, kalcija, fosfata i silicija. Posljedično, raste pH u okolini te osmotski tlak. Sloj silika-gela prekriva površinu stakla i na njega precipitira amorfn kalcijev fosfat. Čini se da kristalizacija ovih amorfnih struktura u hidroksiapatit dovodi do aktivacije osteoblasta. Također, otpuštanje alkalnih iona s površine stakla odgovorno je i za antibakterijska svojstva (37,38).

Sintetski polimeri također su predmet istraživanja u području koštanih nadomjesnih materijala zahvaljujući mogućnosti podesivih biomehaničkih svojstava i svojstava biorazgradivosti. Pružaju mogućnost kontrole poroznosti, kemijske strukture i imunoloških učinaka. Sintetski polimeri koji su najviše istraženi su polilaktična kiselina (engl. *polylactic acid*, PLA), polikaprolakton (engl. *polycaprolactone*, PCL), poliglikolna kiselina (engl. *polyglycolic acid*, PGA) i polimetilmetakrilat (engl. *polymethylmethacrylate*, PMMA) te njihovi kopolimeri i derivati. Mogu biti nerazgradivi (primjerice PMMA), ili razgradivi (primjerice PLA). Većina materijala može biti korištena kao nosač faktora rasta ili bioaktivnih molekula, međutim još postoje nedoumice oko osteokonduktivnosti, vremena apsorpcije i promjena u lokalnoj vrijednosti pH (28,39). Zhao i sur. proveli su *in vitro* istraživanje s hipotezom da se upotrebom

kombinacije hidroksiapatita i bioaktivnog stakla (umjesto samo hidroksiapatita) mogu poboljšati biološka svojstva koštanih nadomjestaka temeljenih na polimerima. Proizvedeni su polietilenski kompoziti visoke gustoće s hidroksiapatitom i bioaktivnim staklom korištenjem modificiranog injekcijskog prešanja. Zaključili su kako kombinacija hidroksiapatita i bioaktivnog stakla u ovim kompozitima potiče proliferaciju osteoblasta i pokazuje povoljna mehanička svojstva, a bioaktivno staklo ubrzava stvaranje proteina povezanih s okoštavanjem. Slijedom navedenog, kompozitni materijali sastavljeni od bioaktivnog stakla, hidroksiapatita i polietilena visoke gustoće imaju visok potencijal u nadomještanju kosti (40).

Hijaluronska kiselina kao sastojak izvanstaničnog matriksa predmet je istraživanja u području regenerativnih postupaka mekih i tvrdih tkiva. Literatura navodi kako pozitivno utječe na migraciju stanica, proliferaciju i diferencijaciju. Neke od prednosti spojeva s hijaluronskom kiselinom su homogena i stabilna morfologija te poboljšani procesi mineralizacije i razgradnje materijala. Hijaluronska kiselina se istražuje za razvoj organsko-anorganskih kompozita kao materijala koji bi njezina funkcionalna svojstva kombinirali s funkcionalnim svojstvima hidroksiapatita, biokeramike i bioaktivnog stakla. Hijaluronska kiselina može se koristiti kao platforma za ugradnju različitih biomolekula. Nakon što je otkriveno da polisaharidi tvore međusklopove između organskih i anorganskih komponenti u kostima i utječu na kristalizaciju nanočestica hidroksiapatita, došlo je do porasta interesa za proizvodnjom nadomjesnih koštanih materijala koji sadržavaju polisaharide kao što je hijaluronska kiselina. Materijali temeljeni na hijaluronskoj kiselini dostupni su u obliku koloida pa bi mogli služiti i kao nosači za distribuciju lijekova ugradnjom osteogenih molekula poput TGF- β , BMP-a i angiogenetskih čimbenika poput VEGF, FGF, PDGF i kemotaksijskih citokina (23,41). Schwartz i sur. proveli su kliničku studiju o upotrebi demineraliziranog koštanog alografta s hijaluronskom kiselinom kao nosačem u augmentaciji sinusa čiji rezultati pokazuju da ne dolazi do smanjenja učinkovitosti demineraliziranog koštanog alografta bez obzira što je upotreba hijaluronske kiseline smanjila ukupnu količinu demineraliziranog suho smrznutog koštanog alografta. Navode da konzistencija kita olakšava rukovanje materijalom te da mogućnost primjene bez miješanja s drugim koštanim nadomjesnim materijalima može smanjiti trajanje zahvata (42).

3. ORALNOKIRURŠKI ZAHVATI

3.1. Prezervacija alveole

Vađenje zuba neminovno dovodi do smanjenja visine i širine alveolarne kosti zbog čega, osobito u estetskoj zoni, postoji potreba za očuvanjem što prirodnijih kontura grebena. Statistički najznačajniji gubitak tkiva događa se u prvom mjesecu nakon vađenja. U slučaju vađenja samo jednog zuba aproksimalni dijelovi alveole su uglavnom sačuvani zahvaljujući parodontnom ligamentu susjednih zuba, a remodeliranje se događa najviše u središnjem dijelu alveole. Tanak fenotip koštanog zida (manji od 1 mm) češće pokazuje veću resorpciju i dovodi do spontanog zadebljanja mekog tkiva što može prikriti koštane promjene u podlozi. U prednjim dijelovima usne šupljine labijalna kortikalna ploča koja prekriva zube znatno je tanja od lingvalne i prva se resorbira i remodelira nakon gubitka zuba. Prednji dio maksile podložan je brzom rekonturiranju nakon gubitka zubi i kada alveola ostane intakna nakon vađenja. Resorbira se uglavnom vestibularna stijenka, dok se lingvalna kortikalna ploča resorbira tek kada dođe do uznapredovale atrofije. U distalnim dijelovima usne šupljine, iako je početni gubitak kosti često veći, zbog dvostruko veće širine grebena uglavnom preostaje dovoljan volumen za implantološku terapiju. Kliničkim i radiološkim procjenama ustanovljen je veći gubitak širine nego visine kosti. Iako tehnike prezervacije alveole ne sprječavaju u potpunosti resorpciju kosti, mogu smanjiti dimenzijske promjene (22, 43–45).

Randomizirano kliničko istraživanje koje su proveli Cardaropoli i sur. ispitalo je rezultate primjene nadomjestka od goveđe kosti i svinjske kolagene membrane u prezervaciji alveole u odnosu na netretirane alveole. Kako navode, prezervacija alveole upotrebom spomenutih materijala dovela je do manje horizontalne i vertikalne resorpcije kosti (46).

Dodatak A-PRF membrane koštanom nadomjesnom materijalu sastavljenom od hidroksiapatita i β -trikalcijevog fosfata rezultirao je smanjenjem vertikalne resorpcije i edema u odnosu na kontrolnu grupu gdje je prezervacija alveole provedena korištenjem samo koštanog nadomjesnog materijala, ali nije doveo do statistički značajne razlike u horizontalnoj resorpciji i postoperativnoj boli prema istraživanju Yewale i sur. (47). Također, dodatak I-PRF-a dentinskom graftu pokazao je obećavajuće rezultate u istraživanju van Ortena i sur., no autori navode ograničenja istraživanja u vidu manjeg broja slučajeva, nedovoljno dugotrajnog praćenja i potrebe za procjenom postupka dobivanja dentinskog grafta (48).


Cilj istraživanja Shaha i sur. bio je odrediti utječe li primjena trombocitnih koncentrata na smanjenje komplikacija i poboljšanje kvalitete života nakon vađenja zuba te na cijeljenje tvrdih i mekih tkiva. Prema njihovom sustavnom pregledu literature, trombocitni preparati mogu

poboljšati cijeljenje mekog tkiva te utjecati na smanjenje dubine sondiranja i gustoću kosti. Također, njihova primjena smanjuje oticanje i trismus, međutim, za bol, alveolarni osteitis, upalu i infekciju kao postoperativne komplikacije ne mogu biti preporučeni temeljem trenutnih dokaza. Autori napominju kako je zbog heterogenosti studija potrebno provesti dodatna istraživanja, to jest, meta-analizu o utjecaju na bol te kako bi isplativost ovih metoda trebala biti predmet budućih istraživanja (49).

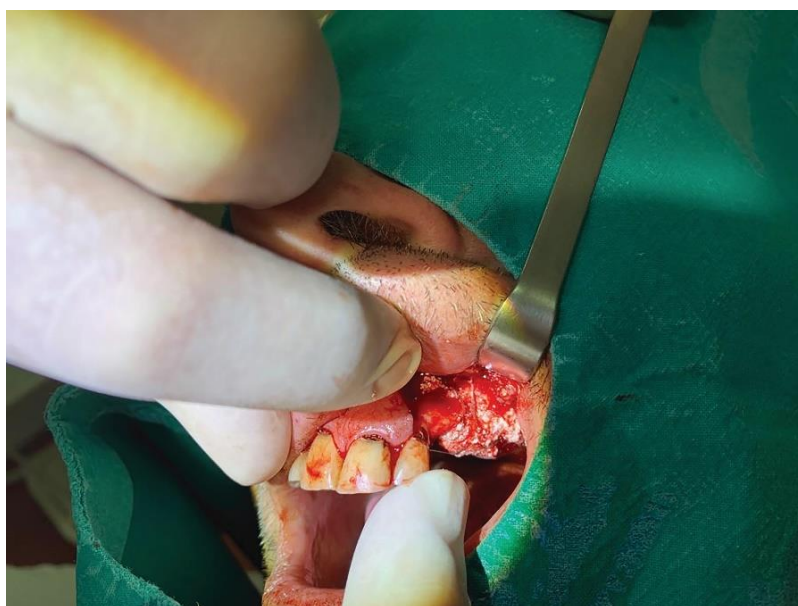U sustavnom pregledu literature Vittorini i sur. navode kako, iako tehnike prezervacije alveole smanjuju horizontalni i vertikalni gubitak kosti, treba procijeniti odnos između koristi i troškova ovih metoda s obzirom da netretirana ekstrakcijska područja uglavnom pokazuju normalno cijeljenje (50). Patil i sur. zaključuju kako postoji potreba za racionalizacijom primjene trombocitnih preparata i provođenjem kontroliranih randomiziranih kliničkih istraživanja zbog procjenjivanja dugotrajne koristi njihove primjene (51).

3.2. Augmentacija alveolarnog grebena

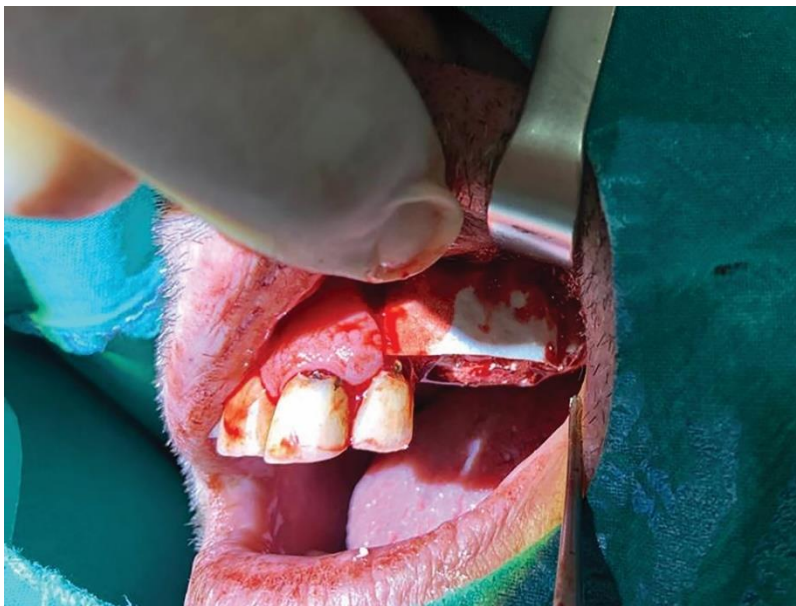Augmentacija alveolarnog grebena potrebna je u slučajevima kada zbog nedostatnog volumena kosti nije moguće adekvatno pozicionirati implantate, odnosno provesti protetsku rehabilitaciju. Princip vođene koštane regeneracije (engl. *guided bone regeneration*, GBR) prvi put su istražili Dahlin i sur. 1988. u eksperimentalnom istraživanju na štakorima gdje su membranama prekrili koštane defekte i na taj način omogućili urastanje koštanog tkiva, isključujući proliferaciju okolnog vezivnog tkiva unutar defekta. GBR je razvijen na temelju vođene tkivne regeneracije (engl. *guided tissue regeneration*, GTR) po principu izolacije epitela i vezivnog tkiva kako bi se omogućila migracija osteogenih stanica i stvaranje nove kosti (1,32). Upotrebom membrane (Slika 4.), bilo resorptivne, neresorptivne, sintetske ili prirodne, postiže se mehaničko brtvljenje u kombinaciji s autolognim, alogenim, ksenogenim i aloplastičnim koštanim materijalima (Slika 5., 6., 7.). Iako su autogeni transplantati smatrani zlatnim standardom, stopa preživljenja implantata usporediva je primjenom autolognih graftova i ostalih nadomjesnih materijala u trenutnoj literaturi (52).



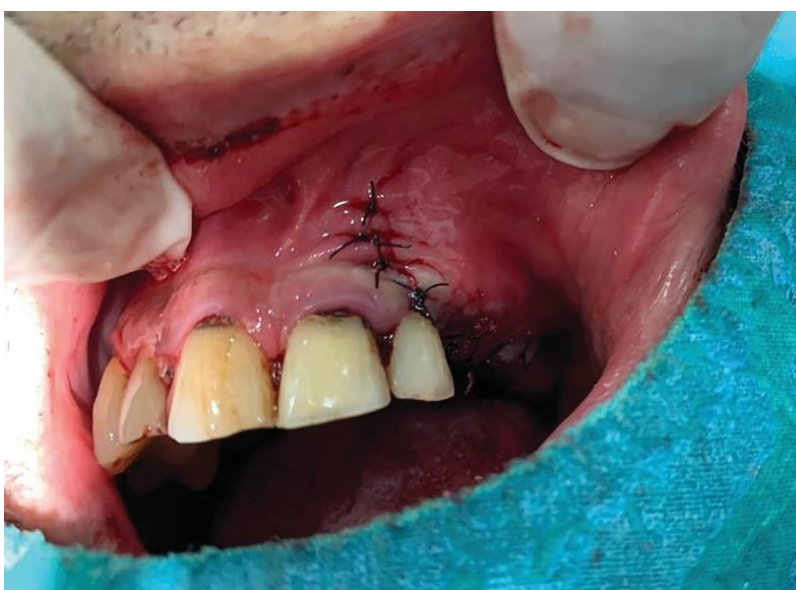Slika 4. Resorbirajuća membrana od svinjskog kolagena (4BONE RCM, MIS Implants) (s dopuštenjem Josipa Bučana, dr. med. dent.)



Slika 5. Augmentacija grebena primjenom aloplastičnog materijala (4MATRIX+, MIS Implants) (s dopuštenjem Josipa Bučana, dr. med. dent.)



Slika 6. Prekrivanje aloplastičnog materijala resorbirajućom kolagenom membranom (s dopuštanjem Josipa Bučana, dr. med. dent.)



Slika 7. Poticanje primarnog cijeljenja rane nakon augmentacije grebena šivanjem (s dopuštanjem Josipa Bučana, dr. med. dent.)

Troeltsch i sur. istraživanjem učinkovitosti nadomjesnih materijala u lateralnoj i vertikalnoj augmentaciji zaključuju kako se značajno poboljšanje u vertikalnoj dimenziji može postići

samo korištenjem autogenog koštanog transplantata s ilijačnog grebena ili lubanje, dok su za manje horizontalne i vertikalne defekte i dehiscencije rezultati svih materijala usporedivi (53).

3.3. Apikotomija

Apikotomija je kirurško odstranjenje apikalnog dijela korijena zuba. Indikacije za apikotomiju su kronični periapikalni proces koji ne reagira na konzervativnu terapiju, lom instrumenta u kanalu, zavijeni ili neprohodni kanali, *fausse route* ili krivi put, lom apikalne trećine korijena, resorpcija vrška korijena i dio korijena koji strši u cistu (54).

Cilj apikotomije je uklanjanje patološki promijenjenog periapikalnog tkiva, omogućavanje apikalnog brtvljenja kanala i stvaranje povoljnih uvjeta za cijeljenje. Ispitujući učinak duljine resekcije korijena i vrste koštanog nadomjestka korištenog nakon resekcije na biomehanička svojstva, Gümrükçü i sur. su, koristeći metodu konačnih elemenata (engl. *Finite element analysis*, FEA), zaključili kako povećana duljina odstranjenog dijela korijena dovodi do povećanog naprezanja i deformacije, dok su najniže vrijednosti ovih parametara uočene primjenom nadomjestka od hidroksiapatita, zatim ksenografta i alografta. Prema autorima, primjena nadomjestaka u području defekta pruža biomehaničku potporu (55).

U eksperimentalnom istraživanju na mačkama, Artzi i sur. istraživali su utjecaj GTR-a na cijeljenje tkiva nakon endodontske kirurgije. Korištena je anorganska goveđa kost kao koštani nadomjestak i resorptivna goveđa membrana. Koštani defekti ispunjeni su kombinacijom koštanog nadomjestka i membrane, samo koštanim nadomjestkom, samo membranom te neispunjeni dodatnim materijalima. Značajnije formiranje kosti primijećeno je primjenom membrane i koštanog nadomjestka u usporedbi s primjenom isključivo koštanog nadomjestka ili kod neispunjenog defekta. Ipak, čini se da je ključni faktor koji potiče cijeljenje membrana, a ne koštani nadomjesni materijal (56).

Primjena PRF-a u liječenju endodontskih periapikalnih lezija kod zubi sa zatvorenim apikalnim otvorom zbog nedostatka dobro osmišljenog znanstvenog istraživanja zahtijeva dodatno proučavanje, osobito provedbu randomiziranih dvostruko slijepih istraživanja kako bi se dokazala potencijalna superiornost primjene PRF-a prema Zoltowskoj i sur. (57).

3.4. Cistektomija

Cista je kuglasta šupljina s vanjskom (vezivnom) i unutrašnjom (epitelnom) ovojnicom ispunjena vodenastim, koloidnim ili kašastim sadržajem. Mogu biti neodontogene i odontogene koje se dalje dijele na upalne i razvoje odontogene ciste (54).

Prospektivnom randomiziranom studijom prikazana je regeneracija kosti nakon enukleacije radikularnih cista čeljusti korištenjem ksenografta (Bio-Oss®) i resorptivne svinjske membrane u GBR-u. Nakon 3 mjeseca nije uočena značajna razlika u stvaranju kosti u odnosu na kontrolnu skupinu u kojoj defekt nije ispunjen nadomjesnim materijalom, no nakon radiološke procjene nakon 6 mjeseci veće smanjenje defekta primijećeno je u pacijenata kod kojih su korišteni navedeni materijali (58).

Wang i sur. su u sustavnom pregledu literature proučavali utjecaj koštanih nadomjesnih materijala u odnosu na spontano cijeljenje nakon enukleacije cista. U zaključku navode da primjena koštanih nadomjesnih materijala ubrzava koštano cijeljenje i značajno poboljšava kvalitetu kosti (59).

3.5. Terapija osteonekroze čeljusti

Osteoradionekroza ubraja se u kasne komplikacije radioterapije tumora glave i vrata. Najčešće zahvaća stražnji dio mandibule, a rizik od nastanka je trajan. Najvažniji predisponirajući čimbenik je trauma (primjerice ekstrakcija zuba), dok su ostali rizični čimbenici pušenje, konzumacija alkohola i nekontrolirani dijabetes. Dijeli se u tri stadija: prvi stadij se klinički očituje plitkim ulceracijama i ekspaniranim kortikalisom, zahvaćen kortikalis i dio medule mandibule karakterizira drugi stadij, a zahvaćanje cijele debljine kosti uz mogući nastanak fistule, patološke frakture mandibule i nekroze okolne kosti obilježava treći stadij. Terapija prvog stadija je konzervativna – pojačana oralna higijena i antiseptičke otopine. Suprainfekcija se liječi antibiotskom terapijom – klindamicinom. Drugi stadij se liječi sekvestrektomijom i debridmanom kosti do u zdravo, uz primarno zatvaranje rane te primjenom antibiotika i antiseptika. Terapija trećeg stadija zahtijeva resekciju zahvaćenog dijela mandibule uz rekonstrukciju defekta. U liječenju prvog i drugog stadija može se primjenjivati i hiberbarična oksigenacija. Primjenom hiberbarične oksigenacije ispravlja se hipoksija i potiče regeneracija stanica. Preporučuje se oko 30 predoperativnih i 10 postoperativnih tretmana u trajanju od 90 minuta. Kontraindikacije za primjenu su plućne bolesti u kojima postoji rizik od kolabiranja

pluća, torakalne operacije, ozljede uha, infekcije gornjih dišnih puteva, trudnoća, pneumotoraks, zatajenje srca i liječenje citostaticima (60,61).

Rezultati istraživanja sugeriraju da upotreba PRF-a uz kiruršku terapiju osteoradionekroze može imati pozitivne učinke, ali postoji nedostatak randomiziranih kontrolnih studija i dugotrajnih istraživanja, prema Harrisu i sur. (62).

Medikamentozna osteonekroza čeljusti (engl. *medication related osteonecrosis of the jaw*, MRONJ) uzrokovana je primjenom antiresorptivnih i antiangiogenih lijekova u liječenju osteoporoze i malignih bolesti. Za postavljanje dijagnoze moraju se zadovoljiti tri kriterija: eksponirana kost ili pojava fistule u trajanju najmanje 8 tjedana, podatak o trenutnom ili prethodnom uzimanju antiresorptivnih ili antiangiogenih lijekova te da nije provedena radioterapija u području glave i vrata. Nastanku, kao i kod osteoradionekroze, prethodi trauma. Prema kliničkoj slici, MRONJ se klasificira u četiri stadija. Stadij 0 obilježava inaktivna sluznica uz diskretne radiološke znakove i nespecifične simptome (bol, oticanje, dizestezijske i sl.), a terapija je simptomatska uz redovite kontrole. Stadij I praćen je pojavom fistule s eksponiranom kosti, bez simptoma i upale i znakova infekcije. U slučaju pojave sekvestara, provodi se sekvestrektomija. Stadij II karakteriziraju znakovi infekcije pa se indicira antibiotska terapija i uklanjanje nekrotične kosti nakon sanacije upale. U stadiju III prisutno je sve prethodno navedeno uz još najmanje jedan od sljedećih znakova: širenje nekroze izvan alveole, pojava ekstraoralne fistule, osteoliza donjeg ruba mandibule ili dna maksilarnog sinusa s pojavom oroantralne komunikacije te pojava patoloških fraktura. Terapija se sastoji od ordiniranja antibiotika, debridmana, resekcije nekrotične kosti i rekonstrukcije defekta (60).

Primjena trombocitnih preparata može biti korisna u liječenju i prevenciji MRONJ-a zahvaljujući njihovom lokalnom imunomodulatornom djelovanju, poticanju angiogeneze i cijeljenja tkiva, no nedostaje dokaza dobivenih kroz sustavne preglede i meta-analize kako bi se potvrdila njihova učinkovitost (63).

3.6. Podizanje dna maksilarnog sinusa

Čest problem prilikom planiranja implantoprotetske terapije distalnog dijela gornje čeljusti je nedovoljan volumen kosti. Nedostatna količina kosti može biti uzrokovana niskim položajem dna maksilarnog sinusa i resorpcijom alveolarnog grebena. Augmentacija alveolarnog grebena i podizanje dna maksilarnog sinusa autolognom kosti i/ili biomaterijalima mogu otkloniti ovaj

problem. Implantati mogu biti ugrađeni u istom aktu s augmentacijom sinusa, ili augmentacija sinusa može prethoditi ugradnji implantata što zahtijeva dvije operacije (64).

Canellas i sur. proveli su sustavni pregled s meta-analizom te usporedili šest različitih komercijalno dostupnih ksenograftova u podizanju dna maksilarnog sinusa: Bio-Oss® (Geistlich Pharma), InduCera® Dual Coat, Lumina-Bone Porous® (Critéria), Osseous® (SIN – Sistema de Implantes Nacional), THE Graft® (Purgo Biologics) i Osteopant Osteoxenon® (Bioteck). Osteopant Osteoxenon® resorbirao se brže od ostalih nadomjestaka i doveo do najveće količine novostvorene kosti prilikom podizanja dna sinusa. Kombinacijom Bio-Oss®-i i aspirata koštane srži značajno se povećao postotak novostvorene kosti u odnosu na samostalnu primjenu Bio-Oss®-i. Dodatak L-PRF-a Bio-Oss®-i nije značajno povećao količinu regenerirane kosti. Autori zaključuju kako dosadašnja istraživanja pokazuju da među različitim komercijalno dostupnim ksenogenim materijalima postoji razlika u stvaranju nove kosti (65).

Castro i sur. su u sustavnom pregledu literature ispitivali regenerativni potencijal L-PRF-a u podizanju dna maksilarnog sinusa, prezervaciji alveolarnog grebena i implantoprotetskoj terapiji. U kombinaciji s drugim nadomjesnim materijalima, primjena L-PRF-a dovela je do boljih rezultata. Randomizirana kontrolirana ispitivanja ili kontrolirana klinička ispitivanja gdje je samo L-PRF korišten za popunjavanje defekta ili zajedno s autolognim koštanim graftom nisu provedena. U prikazima slučajeva, L-PRF je primijenjen zajedno s ugradnjom implantata kako bi implantati zadržali membranu sinusa u novom položaju. Zaključili su kako bi L-PRF i kao jedini materijal mogao poboljšati regeneraciju kosti, barem pri istovremenoj ugradnji implantata(66).

Od početka razvoja trombocitnih preparata 1970-ih godina, nastalo je nekoliko generacija pripravaka koji se koriste u različitim protokolima i metodama pripreme. Iako se prvotno razvijeni PRP pokazao uspješnim, razvitkom PRF-a, koji odlikuje jednostavnija priprema, te njegovim daljnjim usavršavanjem i saznanjima o najučinkovitijoj brzini centrifugiranja dolazi do toga da u široj primjeni uglavnom zamjenjuje PRP. Istraživanja su pokazala kako PRF omogućuje dugotrajnije otpuštanje faktora rasta u odnosu na PRP te se danas smatra zlatnim standardnom među derivatima krvi. Primjenu je našao u gotovo svim oralnokirurškim zahvatima u svrhu ubrzanja i poticanja cijeljenja mekog i koštanog tkiva. Protokoli variraju među proizvođačima različitih centrifuga i zbog toga glavni nedostatak predstavlja nedovoljan broj sustavnih pregleda literature sa standardiziranim protokolom koji omogućuje i dugotrajno i ujednačeno praćenje rezultata primjene PRF-a. Upravo bi takva istraživanja omogućila donošenje zaključka temeljenog na dokazima o isplativosti i svim indikacijama za primjenu PRF-a.

Među koštanim nadomjesnim materijalima, autogeni transplantati jedini posjeduju svojstvo osteogeneze. Međutim, potreba za drugim, donorskim, operacijskim poljem koje donosi dodatne rizike i ograničene količine dostupnog materijala potaknula je istraživanja i potragu za različitim izvorima drugih materijala. FDB i DFDB, odnosno alogeni transplantati, mogu posjedovati i osteoinduktivna svojstva te su kao i ksenogeni transplantati dostupni u gotovo neograničenim količinama. Sintetski nadomjesni materijali ili aloplastični materijali ne nose rizik od prijenosa bolesti ili imunološke reakcije. Učinkovitima su se tako pokazale i kombinacije materijala, primjerice dvofazni kalcij fosfati koji sadržavaju različite omjere β -trikalcijevog fosfata i hidroksiapatita što omogućuje bolja svojstva od pojedinačnih komponenti. Različiti dodatci omogućuju lakše rukovanje i razne konzistencije ovih materijala. Nedostatak im je što posjeduju samo osteokonduktivna svojstva.

Budući da ne postoji jedinstveni stav o tome koji materijal je najučinkovitiji i za koju indikaciju, a prema provedenim istraživanjima postoje razlike i u učinkovitosti materijala iste skupine, ali različitih proizvođača, često se primjenjuje kombinacija trombocitnih preparata i koštanih nadomjesnih materijala za postizanje optimalnih rezultata. Tek provođenje kontroliranih randomiziranih kliničkih istraživanja omogućit će jasnije stavove o superiornosti pojedinih materijala za određeni zahvat.

Dentalna medicina usredotočena je na promoviranje i postizanje oralnog zdravlja, ali i na zadovoljstvo pacijenta te je krajnji cilj pronalaženje ravnoteže između ove dvije zadaće. U okviru navedenog možemo govoriti i o postupcima ubrzavanja cijeljenja nakon oralnokirurških zahvata – osim što navedene metode predstavljaju značajan iskorak u liječenju brojnih stanja tijekom oralne rehabilitacije, često omogućuju i skraćivanje postoperativnog oporavka, mogu smanjiti invazivnost pojedinih zahvata i postoperativne komplikacije. Materijali i postupci su brojni te je nemoguće odrediti jednu metodu koja bi vrijedila za cijeli niz dijagnoza. Prilikom odabira metode, doktor dentalne medicine treba uzeti u obzir općemedicinsku i stomatološku anamnezu, imati u vidu krajnji ishod terapije koji želi postići u dogovoru s pacijentom, ali isto tako kritički procijeniti za koje postupke je adekvatno educiran, što će znatno pridonijeti uspjehu provedenog zahvata i savladavanju možebitnih komplikacija. Buduća istraživanja su okrenuta obuhvatnijoj, dugotrajnijoj i temeljitijoj analizi spomenutih materijala i metoda koja bi mogla objediniti dosadašnja saznanja s uporištem temeljenim na dokazima i donijeti jasnije smjernice i indikacije za njihovo korištenje.

1. Lindhe J, Karring T, Lang NP. Stvaranje alveolarne kosti. In: Klinička parodontologija i dentalna implantologija. 4th ed. Zagreb: Nakladni zavod Globus; 2004. p. 866–96.
2. Peterson LJ, Ellis III E, Tucker MR, Hupp JR. Wound Repair. In: Contemporary oral and maxillofacial surgery. 4th ed. St. Louis: Mosby; 1998. p. 49–62.
3. Krmpotić-Nemanić J, Marušić Ana. Systema skeletale, koštani sustav. In: Anatomija čovjeka. 2nd ed. Zagreb: Medicinska naklada; 2007. p. 17–71.
4. Đudarić L, Zoričić Cvek S, Cvijanović O, Fužinac-Smojver A, Čelić T, Martinović D. Osnove biologije koštanog tkiva. Med Flum. 2014;50(1):21–38.
5. Plavšić T, Vidović D. Kako kost cijeli? Sonda. 2017;18(34):61–3.
6. Durán G, Luzo AMC, Fávoro WJ, Durán N. Nanostructured platelet-rich plasma: state of art in dental treatments. Braz Dent Sci. 2020;23(2):10–10.
7. Sfeir C, Ho L, Doll BA, Azari K, Hollinger JO. Fracture Repair. In: Lieberman JR, Friedlaender GE, editors. Bone Regeneration and Repair: Biology and Clinical Applications. Totowa, NJ: Humana Press; 2005. p. 21–44.
8. Dean L. Blood and the cells it contains. In: Blood Groups and Red Cell Antigens. National Center for Biotechnology Information (US): Bethesda; 2005.
9. Alves R, Grimalt R. A Review of Platelet-Rich Plasma: History, Biology, Mechanism of Action, and Classification. Skin Appendage Disord. 2018;4(1):18–24.
10. Aguirre A, Arbildo H, Peralta J. Comparative performance of the protocol of plasma rich in growth factors – universal 1 (PRGF-U1) for obtaining platelet rich plasma. J Oral Res. 2017;6(1):16–8.
11. Dhurat R, Sukesh M. Principles and Methods of Preparation of Platelet-Rich Plasma: A Review and Author's Perspective. J Cutan Aesthetic Surg. 2014;7(4):189–97.
12. Dohan Ehrenfest DM, Rasmusson L, Albrektsson T. Classification of platelet concentrates: from pure platelet-rich plasma (P-PRP) to leucocyte- and platelet-rich fibrin (L-PRF). Trends Biotechnol. 2009;27(3):158–67.
13. Matulić N, Tafra Đ, Barić J, Gabrić D. Regeneracija koštanog i mekog tkiva primjenom PRGF-Endoret tehnologije – prikaz slučaja. Medix. 2016;119:310–3.

14. Dohan DM, Choukroun J, Diss A, Dohan SL, Dohan AJJ, Mouhyi J, et al. Platelet-rich fibrin (PRF): a second-generation platelet concentrate. Part I: technological concepts and evolution. *Oral Surg Oral Med Oral Pathol Oral Radiol Endod.* 2006;101(3):37–44.
15. Canellas JVDS, Medeiros PJD, Figueredo CMDS, Fischer RG, Ritto FG. Platelet-rich fibrin in oral surgical procedures: a systematic review and meta-analysis. *Int J Oral Maxillofac Surg.* 2019;48(3):395–414.
16. Wang Z, Mudalal M, Sun Y, Liu Y, Wang J, Wang Y, et al. The Effects of Leukocyte-Platelet Rich Fibrin (L-PRF) on Suppression of the Expressions of the Pro-Inflammatory Cytokines, and Proliferation of Schwann Cell, and Neurotrophic Factors. *Sci Rep.* 2020;10(1).
17. Dohan Ehrenfest DM, Bielecki T, Jimbo R, Barbé G, Del Corso M, Inchingolo F, et al. Do the fibrin architecture and leukocyte content influence the growth factor release of platelet concentrates? An evidence-based answer comparing a pure platelet-rich plasma (P-PRP) gel and a leukocyte- and platelet-rich fibrin (L-PRF). *Curr Pharm Biotechnol.* 2012;13(7):1145–52.
18. Blašković M, Gabrić Pandurić D, Katanec D, Brozović J, Gikić M, Sušić M. Primjena trombocitima obogaćenog fibrina u oralnoj kirurgiji. *Medix.* 2012;18(103):176–81.
19. Giannini S, Cielo A, Bonanome L, Rastelli C, Derla C, Corpaci F, et al. Comparison between PRP, PRGF and PRF: lights and shadows in three similar but different protocols. *Eur Rev Med Pharmacol Sci.* 2015;19(6):927–30.
20. Pavlovic V, Ciric M, Jovanovic V, Trandafilovic M, Stojanovic P. Platelet-rich fibrin: Basics of biological actions and protocol modifications. *Open Med.* 2021;16(1):446–54.
21. Ghanaati S, Herrera-Vizcaino C, Al-Maawi S, Lorenz J, Miron RJ, Nelson K, et al. Fifteen Years of Platelet Rich Fibrin in Dentistry and Oromaxillofacial Surgery: How High is the Level of Scientific Evidence? *J Oral Implantol.* 2018;44(6):471–92.
22. Misch CE. *Contemporary Implant Dentistry.* 3rd ed. St. Louis: Mosby; 2008. 1102 p.
23. Inchingolo F, Hazballa D, Inchingolo AD, Malcangi G, Marinelli G, Mancini A, et al. Innovative Concepts and Recent Breakthrough for Engineered Graft and Constructs for Bone Regeneration: A Literature Systematic Review. *Materials.* 2022;15(3):1120.

24. Goldberg M, Kulkarni AB, Young M, Boskey A. Dentin: Structure, Composition and Mineralization. *Front Biosci Elite Ed.* 2011;3:711–35.
25. Rijal G, Shin HI. Human tooth-derived biomaterial as a graft substitute for hard tissue regeneration. *Regen Med.* 2017;12(3):263–73.
26. Koga T, Minamizato T, Kawai Y, Miura K, Takashi I, Nakatani Y, et al. Bone Regeneration Using Dentin Matrix Depends on the Degree of Demineralization and Particle Size. *PloS One.* 2016;11(1):e0147235.
27. Gharpure AS, Bhatavadekar NB. Clinical Efficacy of Tooth-Bone Graft: A Systematic Review and Risk of Bias Analysis of Randomized Control Trials and Observational Studies. *Implant Dent.* 2018;27(1):119–34.
28. Fernandez de Grado G, Keller L, Idoux-Gillet Y, Wagner Q, Musset AM, Benkirane-Jessel N, et al. Bone substitutes: a review of their characteristics, clinical use, and perspectives for large bone defects management. *J Tissue Eng.* 2018;June 9(4):2041731418776819.
29. Vukičević S, Perić M, Oppermann H, Štoković N, Ivanjko N, Erjavec I, et al. Koštani morfogenetski proteini (BMP): Od otkrića do razvoja nove autologne koštane naprave koja se sastoji od rekombinantnog humanog BMP6 u autolognom krvnom ugrušku kao nosaču. *Rad Hrvat Akad Znan Umjet Med Znan.* 2020;544(52–53):26–41.
30. Miron YZ. *Next-Generation Biomaterials for Bone & Periodontal Regeneration.* 1st ed. Batavia, IL: Quintessence Publishing, USA; 2019. 384 p.
31. Sartori S, Silvestri M, Forni F, Icaro Cornaglia A, Tesei P, Cattaneo V. Ten-year follow-up in a maxillary sinus augmentation using anorganic bovine bone (Bio-Oss). A case report with histomorphometric evaluation. *Clin Oral Implants Res.* 2003;14(3):369–72.
32. Caranza FA, Newman MG, Takei HH. *Carranza's Clinical Periodontology.* 9th ed. Philadelphia ; London: Saunders; 2002. 1033 p.
33. Anavi Y, Avishai G, Calderon S, Allon DM. Bone remodeling in onlay beta-tricalcium phosphate and coral grafts to rat calvaria: microcomputerized tomography analysis. *J Oral Implantol.* 2011;37(4):379–86.

34. Kelly CM, Wilkins RM, Gitelis S, Hartjen C, Watson JT, Kim PT. The use of a surgical grade calcium sulfate as a bone graft substitute: results of a multicenter trial. *Clin Orthop*. 2001;(382):42–50.
35. Kumar C Y, K B N, Menon J, Patro DK, B H B. Calcium sulfate as bone graft substitute in the treatment of osseous bone defects, a prospective study. *J Clin Diagn Res JCDR*. 2013;7(12):2926–8.
36. Verma D, Bansal S, Pahari K. Can Amoxicillin and Clavulanic Acid Impregnated Plaster of Paris Beads Serve as an Effective Alternative to Systemic Antibiotics for Third Molar Surgeries? A Split Mouth Randomized Clinical Trial. *J Maxillofac Oral Surg*. 2021;doi:10.1007/s12663-021-01621-1.
37. Fukuba S, Okada M, Nohara K, Iwata T. Alloplastic Bone Substitutes for Periodontal and Bone Regeneration in Dentistry: Current Status and Prospects. *Materials*. 2021;14(5):1096.
38. Cannio M, Bellucci D, Roether JA, Boccaccini Dino N, Cannillo V. Bioactive Glass Applications: A Literature Review of Human Clinical Trials. *Materials*. 2021;14(18):5440.
39. Haugen HJ, Lyngstadaas SP, Rossi F, Perale G. Bone grafts: which is the ideal biomaterial? *J Clin Periodontol*. 2019;46(21):92–102.
40. Zhao B, Xu H, Gao Y, Xu JZ, Yin HM, Xu L, et al. Promoting osteoblast proliferation on polymer bone substitutes with bone-like structure by combining hydroxyapatite and bioactive glass. *Mater Sci Eng C*. 2019;96:1–9.
41. Sikkema R, Keohan B, Zhitomirsky I. Hyaluronic-Acid-Based Organic-Inorganic Composites for Biomedical Applications. *Mater Basel Switz*. 2021;14(17):4982.
42. Schwartz Z, Goldstein M, Raviv E, Hirsch A, Ranly DM, Boyan BD. Clinical evaluation of demineralized bone allograft in a hyaluronic acid carrier for sinus lift augmentation in humans: a computed tomography and histomorphometric study. *Clin Oral Implants Res*. 2007;18(2):204–11.
43. Ten Heggeler JM a. G, Slot DE, Van der Weijden GA. Effect of socket preservation therapies following tooth extraction in non-molar regions in humans: a systematic review. *Clin Oral Implants Res*. 2011;22(8):779–88.

44. Chappuis V, Araújo MG, Buser D. Clinical relevance of dimensional bone and soft tissue alterations post-extraction in esthetic sites. *Periodontol 2000*. 2017;73(1):73–83.
45. Van der Weijden F, Dell’Acqua F, Slot DE. Alveolar bone dimensional changes of post-extraction sockets in humans: a systematic review. *J Clin Periodontol*. 2009;36(12):1048–58.
46. Cardaropoli D, Tamagnone L, Roffredo A, Gaveglio L, Cardaropoli G. Socket preservation using bovine bone mineral and collagen membrane: a randomized controlled clinical trial with histologic analysis. *Int J Periodontics Restorative Dent*. 2012;32(4):421–30.
47. Yewale M, Bhat S, Kamath A, Tamrakar A, Patil V, Algal AS. Advanced platelet-rich fibrin plus and osseous bone graft for socket preservation and ridge augmentation – A randomized control clinical trial. *J Oral Biol Craniofacial Res*. 2021;11(2):225–33.
48. van Orten A, Goetz W, Bilhan H. Tooth-Derived Granules in Combination with Platelet-Rich Fibrin (‘Sticky Tooth’) in Socket Preservation: A Histological Evaluation. *Dent J*. 2022;10(2):29.
49. Shah N, Cairns M. Autologous Platelet Concentrates to improve post extraction outcomes. *Evid Based Dent*. 2018;19(4):118–9.
50. Vittorini Orgeas G, Clementini M, De Risi V, de Sanctis M. Surgical techniques for alveolar socket preservation: a systematic review. *Int J Oral Maxillofac Implants*. 2013;28(4):1049–61.
51. Patil S, Pawar V, Sultan Z, Almasri M, Rudrappa S, B P, et al. Influence of Platelet Concentrates on Postextraction Socket Healing: A Literature Review. *World J Dent*. 2022;13:176–80.
52. Chatelet M, Afota F, Savoldelli C. Review of bone graft and implant survival rate: A comparison between autogenous bone block versus guided bone regeneration. *J Stomatol Oral Maxillofac Surg*. 2022;123(2):222–7.
53. Troeltzsch M, Troeltzsch M, Kauffmann P, Gruber R, Brockmeyer P, Moser N, et al. Clinical efficacy of grafting materials in alveolar ridge augmentation: A systematic review. *J Cranio-Maxillo-fac Surg Off Publ Eur Assoc Cranio-Maxillo-fac Surg*. 2016;44(10):1618–29.

54. Miše I. Oralna kirurgija. Zagreb: Jugoslavenska medicinska naklada; 1983. 443 p.
55. Gümrükçü Z, Kurt S, Köse S. Effect of Root Resection Length and Graft Type Used After Apical Resection: A Finite Element Study. *J Oral Maxillofac Surg Off J Am Assoc Oral Maxillofac Surg*. 2019;77(9):1770.e1-1770.e8.
56. Artzi Z, Wassersprung N, Weinreb M, Steigmann M, Prasad HS, Tsesis I. Effect of guided tissue regeneration on newly formed Bone and cementum in periapical tissue healing after endodontic surgery: An in vivo study in the cat. *J Endod*. 2012;38(2):163–9.
57. Zoltowska A, Machut K, Pawlowska E, Derwich M. Plasma rich in growth factors in the treatment of endodontic periapical lesions in adult patients: A narrative review. *Pharmaceuticals*. 2021;14(10).
58. Shi J, Zhou J, Liu C, Liu Y, Si M. Radiographic bone volume alteration after jaw cyst enucleation with or without simultaneous bone grafts: A prospective randomized study. *Clin Implant Dent Relat Res*. 2022; 24(4):468-74.
59. Wang J, Yao QY, Zhu HY. Efficacy of bone grafts in jaw cystic lesions: A systematic review. *World J Clin Cases*. 2022;10(9):2801–10.
60. Lukšić I, Aljinović-Ratković N, Brajdić D, Dediol E, Macan D, Orihovac Ž. Upale maksilofacijalne regije. In: *Maksilofacijalna kirurgija*. Zagreb: Naklada Ljevak; 2019. p. 37–62.
61. Sen S, Sen S. Therapeutic effects of hyperbaric oxygen: integrated review. *Med Gas Res*. 2021;11(1):30–3.
62. Harris P, Durand R, Schmittbuhl M, Kabir R. Platelet-rich fibrin as a treatment option for osteoradionecrosis: A literature review. *J Stomatol Oral Maxillofac Surg*. 2022;123(3):20–7.
63. Fortunato L, Bennardo F, Buffone C, Giudice A. Is the application of platelet concentrates effective in the prevention and treatment of medication-related osteonecrosis of the jaw? A systematic review. *J Cranio-Maxillo-fac Surg Off Publ Eur Assoc Cranio-Maxillo-fac Surg*. 2020;48(3):268–85.
64. Esposito M, Grusovin MG, Rees J, Karasoulos D, Felice P, Alissa R, et al. Effectiveness of sinus lift procedures for dental implant rehabilitation: a Cochrane systematic review. *Eur J Oral Implantol*. 2010;3(1):7–26.

65. Canellas JVDS, Drugos L, Ritto FG, Fischer RG, Medeiros PJD. Xenograft materials in maxillary sinus floor elevation surgery: a systematic review with network meta-analyses. *Br J Oral Maxillofac Surg.* 2021;59(7):742–51.
66. Castro AB, Meschi N, Temmerman A, Pinto N, Lambrechts P, Teughels W, et al. Regenerative potential of leucocyte- and platelet-rich fibrin. Part B: sinus floor elevation, alveolar ridge preservation and implant therapy. A systematic review. *J Clin Periodontol.* 2017;44(2):225–34.

Sara Josipa Bučan rođena je 6. siječnja 1997. godine u Splitu. Nakon završene osnovne škole upisuje III. gimnaziju u Splitu i po završetku Stomatološki fakultet u Zagrebu.

Završava i predškolsko i osnovno glazbeno obrazovanje u trajanju od sedam godina u Glazbenoj školi Josip Hatze u Splitu u programu klavirista te završava osam godina baleta u Plesnom teatru Glazbene mladeži Split.

Pri Queen Mary University of London završava tečaj engleskog jezika, a talijanski jezik uči za vrijeme osnovnoškolskog i srednjoškolskog obrazovanja.

Za vrijeme studiranja asistira u privatnoj stomatološkoj ordinaciji i pohađa stomatološke kongrese u Hrvatskoj i inozemstvu. Koautor je poster prezentacije „Prikaz slučaja bolesnice s penetrantnom ozljedom vrata nastalom aplikacijom ortodontskog mini vijka“ na 15. kongresu Hrvatskog društva za maksilofacijalnu, plastičnu i rekonstrukcijsku kirurgiju glave i vrata i 9. kongresu Hrvatskog društva za oralnu kirurgiju.