

Patogeneza, dijagnostika i terapija periapikalnih procesa

Alvir, Ivana

Master's thesis / Diplomski rad

2016

Degree Grantor / Ustanova koja je dodijelila akademski / stručni stupanj: **University of Zagreb, School of Dental Medicine / Sveučilište u Zagrebu, Stomatološki fakultet**

Permanent link / Trajna poveznica: <https://um.nsk.hr/um:nbn:hr:127:042315>

Rights / Prava: [Attribution-NonCommercial-NoDerivs 3.0 Unported / Imenovanje-Nekomercijalno-Bez prerađivanja 3.0](#)

Download date / Datum preuzimanja: **2024-11-04**



Repository / Repozitorij:

[University of Zagreb School of Dental Medicine Repository](#)



SVEUČILIŠTE U ZAGREBU

STOMATOLOŠKI FAKULTET

Ivana Alvir

PATOGENEZA, DIJAGNOSTIKA I TERAPIJA PERIAPIKALNIH

PROCESA

DIPLOMSKI RAD

Zagreb, srpanj 2016.

Rad je ostvaren na Stomatološkom fakultetu Sveučilišta u Zagrebu, na Zavodu za endodonciju i restaurativnu stomatologiju.

Voditelj rada: prof. dr. sc. Nada Galić

Zavod za endodonciju i restaurativnu stomatologiju

Stomatološki fakultet Sveučilišta u Zagrebu

Lektor hrvatskog jezika: Romana Fabijanov, prof. hrv. jezika i književnosti

Adresa: Ledine 2, Orešje, 10 434 Sveta Nedelja

e-mail: fabijanov.romana@gmail.com

mob: 095 8312500

Lektor engleskog jezika: Klara Gojević, prof. eng. i njem. jezika

Adresa: Treskavička 8, 10 040 Zagreb

e-mail: klara.gojevic18@gmail.com

mob: 098 621032

Rad sadrži: 50 stranica

1 tablica

4 slike

1 CD

Zahvaljujem svojoj mentorici prof.dr.sc. Nadi Galić na pomoći, strpljenju i korisnim savjetima tijekom izrade diplomskog rada te na svom prenesenom znanju.

Zahvaljujem obitelji i prijateljima koji su mi tijekom studiranja pružili bezuvjetnu ljubav, razumijevanje i potporu, posebice ocu i majci.

Zahvaljujem svom zaručniku na strpljenju, podršci i ljubavi sve ove godine.

SADRŽAJ

1.0.	UVOD	1
2.0.	SVRHA RADA.....	3
3.0.	PATOGENEZA PERIAPIKALNIH PROCESA.....	4
3.1.	Endodontska flora.....	4
3.2.	Interakcija mikroorganizama.....	5
3.3.	Interferencija mikroorganizama.....	5
3.4.	Bakterijski čimbenici virulencije.....	6
4.0.	ODGOVOR DOMAĆINA NA IRITACIJE IZ KORIJENSKIH KANALA..	7
5.0.	KLASIFIKACIJA PERIAPIKALNIH PROCESA.....	10
5.1.	Klasifikacija prema Waltonu.....	10
5.1.1.	Akutni apikalni parodontitis.....	11
5.1.2.	Kronični apikalni parodontitis.....	12
5.1.3.	Sklerozirajući ostitis.....	13
5.1.4.	Akutni apikalni apsces.....	14
5.1.5.	Kronični apikalni apsces.....	16
5.2.	Klasifikacija prema Njemirovskom.....	18
5.2.1.	Parodontitis apicalis acuta.....	18

5.2.2. Parodontitis apicalis chronica.....	18
6.0. DIJAGNOSTIKA BOLESTI PERIAPEKSA.....	18
6.1. Anamneza.....	19
6.1.1. Medicinska anamneza.....	19
6.1.2. Stomatološka anamneza.....	20
6.2. Inspekcija.....	20
6.2.1. Ekstraoralna ispitivanja.....	20
6.2.2. Intraoralna ispitivanja.....	20
6.3. Palpacija.....	20
6.4. Perkusija.....	21
6.5. Ispitivanje vitalnosti zuba.....	21
6.5.1. Izravni podražaj dentina.....	22
6.5.2. Test hladnoćom.....	22
6.5.3. Test toplotom.....	22
6.5.4. Električno testiranje pulpe.....	22
6.6. Ispitivanje pomičnosti zuba.....	23
6.7. Radiološke pretrage.....	23
7.0. LIJEČENJE PERIAPIKALNIH PROCESA.....	24

7.1. Nekirurška terapija.....	25
7.1.1. Instrumentacija korijenskih kanala.....	25
7.1.1.1. Mehanička obrada endodontskog prostora.....	25
7.1.1.2. Kemijska obrada	28
7.1.2. Punjenje korijenskih kanala.....	29
7.1.2.1. Sredstva za punjenje korijenskih kanala.....	29
7.1.2.2. Tehnike punjenja korijenskih kanala.....	30
7.1.3. Antibiotička terapija.....	32
7.1.4. Nesteroidni protuupalni lijekovi koji djeluju na sintezu prostaglandina..	34
7.2. Kirurška terapija.....	35
7.3. Liječenje periapikalnih procesa kod rizičnih pacijenata.....	36
7.3.1. Liječenje periapikalnih procesa u trudnica.....	40
8.0. RASPRAVA.....	41
9.0. ZAKLJUČAK.....	42
10.0. SAŽETAK.....	43
11.0. SUMMARY.....	44
12.0. LITERATURA.....	46
13.0. ŽIVOTOPIS.....	50

POPIS KRATICA

AP – apikalni parodontitis

KK – korijenski kanal

MO – mikroorganizmi

PMN – polimorfonuklearni leukociti

LPS – lipopolisaharidi

SEM – scanningg elektronskim mikroskopom

fMLP - N-formil-metionil-leucil-fenilalanin

HSP – toplinski-šok protein

IFN – interferon

CSF – čimbenici koji stimuliraju kolonije

CBCT - „Cone Beam“ kompjuterska tomografija

CDJ – cemento-dentinal junction

IAF – initial apical file

MAF – master apical file

EDTA – etilen-diamin-tetraoctena kiselina

NSAIL – nesteroidni antiinflamatorni lijekovi

NSAID – nonsteroid antiinflammatory drugs

COX 1 – ciklooksigenaza 1

COX 2 – ciklooksigenaza 2

1.0. UVOD

Periapikalne patološke promjene, odnosno apikalni parodontitisi (AP), kao vrlo čest nalaz u stomatoloških pacijenata, razlog su brojnih tegoba, a u uznapredovalim slučajevima mogu i vitalno ugroziti pacijenta. Najčešće nastaju kao posljedica prodora živih i neživih iritansa iz korijenskog kanala (KK) prema apikalno, nastalih uslijed patoloških promjena u zubnoj pulpi. Živi iritansi su mikroorganizmi (MO), među kojima uglavnom dominiraju anaerobne bakterije (Gram-negativni anaerobni štapići), te poneki fakultativni anaerobi i virusi. Neživi iritansi uključuju mehaničke, termičke i kemijske iritanse, kao i promijenjene antigene (1,2). Proces započinje nakon nekroze pulpe, kao rezultat karijesa, traume ili iatrogenih postupaka, kada bakterije napadaju i zauzimaju endodontski prostor. Kao posljedica nekroze, endodontski prostor postaje selektivno stanište za naseljavanje miješanih mikroba, među kojima se ističe dominantna uloga anaerobnih bakterija (3). U posljednjem stadiju infektivnog procesa bakterije stvaraju naslagu poput biofilma, koju se može uočiti priljubljenu na stijenkama kanala (4,5). Stoga je suvremeni trend smatrati AP bolešću koja nastaje uslijed djelovanja bakterijskog biofilma. Bakterije koje doseljavaju u endodontski prostor s nekrotičnom pulpom dolaze u kontakt s parodontnim ligamentom preko apikalnih ili lateralnih otvora, započinju oštećenja i pojačavaju upalne promjene, te zajedno s ostalim navedenim iritansima prodiru iz korijenskog kanala i izazivaju oštećenje tkiva i upalni odgovor. Obrambeni sustav domaćina, uglavnom, može eliminirati bakterije koje potječu iz KK, no nije sposoban iskorijeniti bakterije iz zakutaka gdje su se zavukle, jer u njima nema aktivne mikrocirkulacije, uslijed čega su izvan dosega obrambenog sustava

organizma. Patogeneza bolesti je vrlo kompleksna i uključuje brojne bakterijske i imunološke čimbenike domaćina (6). Početni upalni odgovor uključuje vazodilataciju, zastoj krvi i porast permeabilnosti krvnih žila, što vodi k ekstravazaciji sadržaja krvnih žila u okolna tkiva. Ove krvožilne promjene prouzrokuju uobičajene upalne simptome: crvenilo, toplinu, otok i bol. U različitim stadijima upale sudjeluju brojne upalne stanice, koje uključuju trombocite, polimorfonuklearne leukocite (PMN), mastocite, makrofage, limfocite i dr. Sam upalni odgovor nije još u potpunosti razjašnjen, no brojne supstancije se smatraju medijatorima upale. Među njih se ubrajaju: neuropeptidi (P supstancije, genetski ovisan calcitonin peptid, dopamin hidrolaza, neuropeptidi Y i parasimpatički vazoaktivni crijevni polipeptidi), fibrinolitički peptidi, kinini, sustav komplementa (C3), derivati arahidonske kiseline (prostaglandini - PGE₂, PGE_{2α}, 6-keto-PGF_{1 α}, leukotrieni (LTB₄, LTC₄, LTD₄, LTE₄)), vazoaktivni amini (histamin, serotonin), lizosomalni enzimi, citokini (interleukini – IL6, IL-1, IL-1α, IL-1β, tumor nekroztirajući čimbenici – TNF-β, TNF-α), te medijatori imunoloških reakcija (IgE) (1,2).

2.0. SVRHA RADA

Svrha rada je pregledom dosadašnjih istraživanja o periapikalnim procesima sistematizirati najnovije spoznaje i time pridonijeti bržoj i efikasnijoj dijagnostici i terapiji periapikalnih procesa.

3.0. PATOGENEZA PERIPIKALNIH PROCESA

Svaki MO koji inficira KK ima sposobnost započeti periapikalnu upalu. Virulencija i patogenost pojedinih vrsta značajno variraju i mogu štetno djelovati u nazočnosti drugih MO. Iako su pojedinačno vrste u endodontskoj flori niske virulencije, njihovo intrakanalno preživljavanje i patogenost pod utjecajem su brojnih čimbenika: (a) interakcija s ostalim MO u KK u svrhu razvoja sinergističkih, podržavajućih odnosa; (b) sposobnost interferiranja s obranom domaćina i njezina izbjegavanja. Također, utječe i otpuštanje lipopolisaharida (LPS) i ostalih bakterijskih modulatora, te sinteza enzima koji razaraju tkiva domaćina (7).

3.1. ENDODONTSKA FLORA

Iako se smatra da svi oralni MO mogu inficirati eksponiranu zubnu pulpu, nalazi kultura upućuju da su samo neke vrste oralne mikroflore izolirane iz inficiranih KK. Kod klinički intaktne krune, uz nekrotičnu pulpu, bolesti periapiksa dominantno su prouzročene (>90%) obligatnim anaerobima, od kojih su najčešći pripadnici roda *Fusobacterium*, *Porphyromonas* (ranije *Bacteroides*), *Prevotella* (ranije *Bacteroides*), *Eubacterium* i *Peptostreptococcus*. Naprotiv, sastav MO, čak u apikalnoj trećini korijenskog kanala periapikalno zahvaćenih zubi s pulpom izloženoj usnoj šupljini, nije samo različit, nego i nema dominacije striktnih anaeroba (<70%). Koristeći tehniku kultura, tamnog polja i TEM, istraživači su pronašli i spirohete u KK. Nalazi kultura i primjena Scanning elektronskog mikroskopa (SEM) pokazali su i gljivice unutar KK zubi s primarnim AP. Postojanje intraradikularnih virusa tada

je bilo pokazano jedino u neupalnoj pulpi kod pacijenata s virusom imunodeficijencije.

3.2. INTERAKCIJA MIKROORGANIZAMA

Potpuno je jasno da MO imaju značajnu ulogu u ekološkoj regulaciji i mogućem razvoju polimikrobne flore u endodontskom staništu. Značaj miješane bakterijske flore jako je dobro prikazan na životinjama. Bakterije (*Prevotella oralis* i 11 drugih vrsta) su izolirane iz KK periapikalno zahvaćenih zubi u pokusnih majmuna, te su potom inokulirane u različitim kombinacijama ili zasebno u KK drugih majmuna. Kad su inokulirane samo pojedine vrste bakterija, razvio se blagi AP. No, u različitim kombinacijama, iste bakterijske vrste izazvale su teže periapikalne reakcije. Nadalje, *Prevotella oralis* ne nakuplja se unutar KK kao monoinfekcija, nego preživljava i prevladava u endodontskoj flori kad se unese s drugim bakterijama. Interakcija MO koja utječe na ekologiju endodontskog prostora može biti pozitivna (sinergistička) ili negativna, kao rezultat utjecaja MO na opskrbljivanje kisikom i hranjivim tvarima unutar endodontskog prostora.

3.3. INTERFERENCIJA MIKROORGANIZAMA

Sposobnost pojedinih MO da ometaju obranu domaćina dobro je istražena. Bakterijski LPS mogu signalizirati endotelnim stanicama da izlože leukocitne adhezijske molekule, što započinje ekstravazaciju leukocita u područje infekcije. Opisano je da *Porphyromonas gingivalis*, jedan važan endodontski i parodontni patogen i njegov LPS ne signaliziraju endotelnim stanicama da izluče E-selektin. *P.*

gingivalis, stoga, ima sposobnost blokiranja početnog koraka upalnog odgovora, „sakrivanja“ od domaćina i umnožavanja. Antigenost LPS javlja se u pojedinim oblicima, što uključuje mitogenu stimulaciju B-limfocita, te stvaranje nespecifičnih antitijela. *Actinomyces israelii*, periapikalni patogen rezistentan na terapiju, PMN lako uništavaju u *in vitro* uvjetima, no, u *in vivo* uvjetima, u tkivima, *A. israelii* stvara tako velike kolonije, koje ne mogu uništiti fagociti domaćina (6,7).

3.4. BAKTERIJSKI ČIMBENICI VIRULENCIJE

Bakterijski virulencijski čimbenici obuhvaćaju gradivne stanične sastojke i otpuštajuće proizvode koje bakterije izlučuju. Bakterijska strategija patogenog djelovanja, kao što je sposobnost stvaranja i zadebljanja biofilma također se smatra virulencijskim čimbenikom. Većina bakterijskih virulencijskih čimbenika ima svoje primarne uloge, a tek zatim uzrokuje oštećenje tkiva domaćina. Oni imaju gradivne ili fiziološke uloge i virulencija je samo slučajna i posljedična. Različiti virulencijski čimbenici obično sudjeluju zajedno u kombinaciji različitih stadija infekcije, a samostalni čimbenik može imati slične funkcije u različitim stadijima. Virulencijski čimbenici su uključeni u svaki korak infekcijskog procesa (priljevanje, prodor, preživljavanje i oštećenje). U bakterijske čimbenike virulencije ubrajamo: lipopolisaharide, peptidoglikane, lipoteikoičnu kiselinu, proteine vanjske membrane, vezikule (mjehuriće) vanjske membrane, lipoproteine, trepetljike (*Fimbriae*), egzopolisaharide, bičeve (*Flagel*), bakterijsku DNA (7).

Također u čimbenike koji pospješuju virulenciju bakterija ubrajamo i sekrecijske proizvode: enzime, egzotoksine, bakterijski peptid N-formil-metionil-leucil-

fenilalanin (fMLP), stresne proteine te metaboličke konačne produkte. Poznato je da pojedini enzimi, koje stvaraju i izlučuju bakterije, mogu imati ulogu u patogenosti. Najčešće od njih nalazimo proteinaze (ili proteaze), pogotovo kolagenaze, potom hijaluronidazu, kondroitin sulfatazu i kiselu fosfatazu, DNasa, fibrinolizin i fosfolipazu. Egzotoksini, (npr. leukotoksin) su toplinski nestabilni polipeptidi koje izlučuju žive bakterije, a izrazito su antigeni i obično visoko toksični. Stresnim proteinima, uključujući i toplinske-šok proteine (HSP), glavna je uloga omogućiti proteinima bakterija da prežive u stresnim uvjetima. Nadalje, između različitih bakterijskih konačnih proizvoda sastojci hlapivog sumpora, kratkolančane masne kiseline, indol, amonijak i poliamini (putrescin, spermidin, spermin i kadaverin) smatraju se, također, značajnim virulencijskim čimbenicima (6,7).

4.0. ODGOVOR DOMAĆINA NA IRITACIJE IZ KORIJENSKOG KANALA

AP se smatra posljedicom dinamičke borbe između MO endodontskog prostora i obrane domaćina. Obrana domaćina obuhvaća stanice, intercelularne medijatore, metabolite, efektorne molekule i humoralna protutijela.

Pojedine skupine stanica tijela sudjeluju u periapikalnom odgovoru. Većina njih pripada obrambenom sustavu, te uključuju PMN, T i B limfocite, plazma stanice i monocite/makrofage, no, sudjeluju i formativne stanice (fibroblasti, osteoblasti i epitelne stanice). Značaj PMN i derivata monocita u AP prikazan je pokusno. Intenzitet izazvanog pulpitisa i AP u miševa može se smanjiti ako su životinje tretirane s, poput biološkog odgovora, prilagođenim lijekovima, kao što je PPP glukan koji povećavaju broj i sposobnost cirkulirajućih neutrofila i monocita (1,7).

Nadalje, u obrani sudjeluju i osteoklasti, epitelne stanice, molekularni medijatori, proupalni i kemotaksijski citokini, interferoni (IFN), čimbenici koji stimuliraju kolonije (CSF), odnosno, citokini koji reguliraju proliferaciju i diferencijaciju hematopoetskih stanica, čimbenici rasta koji reguliraju rast i diferencijaciju nehematopoetskih stanica te eikosanoidi od kojih su u upalnom odgovoru domaćina najznačajniji prostaglandini i leukotrieni.

Klinički, reakcija periapikalnog tkiva može biti akutna i kronična, te postoji više podjela periapikalnih patoloških promjena. Jedna od njih je podjela na simptomatske, koji mogu biti popraćeni značajnim simptomima, kao što su bolovi i oticanje i asimptomatske upalne promjene, kod kojih postoje blagi upalni simptomi ili ih uopće nema.

Parodontitis apicalis uglavnom predstavlja upalni odgovor periapikalnog tkiva na infekciju iz korijenskih kanala. Jačina podražaja iz inficiranog endodontskog prostora zavisi o virulenciji bakterija i njihovih proizvoda, odgovoru domaćina, pulpnoj cirkulaciji i mogućnosti drenaže. Prvi odgovor organizma na podražaje iz pulpe je nespecifični imunološki odgovor, pri čemu, kemotaksijom privučeni, u upalno područje dolaze polimorfonukleari i makrofagi te fagocitiraju bakterije i njihove proizvode. Kao posljedica fagocitoze, polimorfonukleari oslobađaju sadržaj lizosoma (lizozim, kolagenaza, katepsin), a makrofagi brojne medijatore upale (interleukine, interferone, prostaglandine, leukotriene). Kao i općenito u organizmu, tako i u pulpi, nakon nespecifičnog, slijedi specifični imunološki odgovor angažiranjem limfocita, plazma stanica i makrofaga. U zbivanjima upalnog odgovora periapikalnog tkiva na podražaje iz endodontskog prostora najvažniju ulogu imaju

makrofagi i T-limfociti. Prodor mikroorganizama sa svojim antigenima, toksinima i ostalim proizvodima, zajedno s upalnim medijatorima iz endodontskog prostora u periapikalno tkivo izaziva upalni odgovor tkiva u periapeksu i može prouzročiti destrukciju parodontnog ligamenta, resorpciju cementa na korijenu zuba i resorpciju alveolarne kosti. Zavisno od virulencije uzročnika i obrambenih snaga organizma domaćina, reakcija periapikalnog tkiva može biti akutna i kronična. Kod akutne reakcije, uslijed djelovanja intracelularnih enzima iz oštećenih stanica i upalnih medijatora (histamin iz mastocita, bradikinin iz plazme i metaboliti arahidonske kiseline iz upalnih stanica), nastaju mikrocirkulacijske promjene. One obuhvaćaju klasičnu upalnu reakciju eksudacijskog tipa: vazodilataciju, krvnu stazu, povećanu propusnost krvnih žila, eksudaciju plazme, ekstravazaciju polimorfonukleara i monocita iz kapilara u okolno vezivno tkivo. Navedene stanice fagocitiraju štetne antigene, pri čemu otpuštaju lizosomske enzime, koji oštećuju okolna tkiva. Ovakve upalne promjene tijekom akutnog apeksnog parodontitisa, prouzročuju povišeni tlak u tkivu parodontnog ligamenta, koji mehanički tlači živčane završetke, a što izaziva jake pulzirajuće boli. Na radiološkom nalazu se najčešće nalaze proširene lakune oko vrška korijena, no, radiološki nalaz može biti i uredan. Uslijed upalnog sraza obrambenih stanica organizma domaćina s mikroorganizmima i njihovim proizvodima, nastaje gnoj koji izaziva lokalno ili difuzno oticanje, a koje je uglavnom popraćeno jakim bolovima i općim lošim stanjem. Ako je odnos između virulencije uzročnika i obrambenih snaga domaćina uravnotežen, nastaje u periapikalnom području kronična reakcija proliferacijskog karaktera, na podražaje iz endodontskog prostora. Analiza upalnih stanica i medijatora upućuje na nazočnost

humoralne (makrofagi, plazma-stanice, imunoglobulini IgG, IgA, IgM, IgE) i stanično posredovane (T-limfociti) imunosti. Iako se i ovdje događaju krvožilne promjene i nakupljanje imunoloških stanica, temeljno obilježje kroničnog apeksnog parodontitisa je kronična upalna reakcija, destrukcija parodontnog ligamenta, resorpcija alveolarnog grebena i resorpcija cementa korijena zuba (1,2).

5.0. KLASIFIKACIJA PERIPIKALNIH PROCESA

Klinički, reakcija periapikalnog tkiva može biti akutna i kronična te postoji više podjela periapikalnih patoloških promjena. Jedna od njih je podjela na simptomatske, koji mogu biti popraćeni značajnim simptomima, kao što su bolovi i oticanje i asimptomatske upalne promjene, kod kojih postoje blagi upalni simptomi ili ih uopće nema. Simptomatske upalne promjene su: akutni apikalni parodontitis (početni i uznapredovali), akutni periapikalni apsces (intermitetni, subakutni). Asimptomatske upalne promjene su: pulpo-osteosklerozna, kronični apikalni parodontitis (početni i uznapredovali), granulomatozni oblik, cista, kronični periapikalni apsces (1).

5.1. KLASIFIKACIJA PREMA WALTONU

Prema Waltonu (2), periapeksne patoze klasificiraju se prema kliničkim i histološkim nalazima u pet glavnih skupina. Obično se lezije, povezane s izraženim simptomima kao što su bol i oticanje, nazivaju akutnim (simptomatskim), a one povezane s blagim simptomima ili asimptomatske lezije nazivaju se kroničnima.

5.1.1. Akutni apikalni parodontitis (APP)

Etiologija: nastavak je pulpitisa u područje periapiksa. To je eksudativna i blaga upalna reakcija periapikalnog vezivnog tkiva uzrokovana djelovanjem iritansa iz korijenskog kanala ili je pak posljedica mehaničke traume.

Simptomatologija: najčešće se javljaju simptomi umjerene do jake boli pri žvakanju ili okluzijskom kontaktu. Ako je to nastavak pulpitisa onda su prisutni i patološki odgovori na hladno, vruće i električne iritacije. Ako je to nastavak nekroze, nema odgovora na testove vitaliteta. Prisutna je osjetljivost na perkusiju.

Radiološki znak može biti prošireni periodontni ligament, ali je najčešće taj prostor normalan, a *lamina dura* intaktna.

Histološki su u području upale vidljivi leukociti, makrofagi, a povremeno je moguće vidjeti područja likvefakcijske nekroze. Dolazi do male resorpcije kosti i korijena (nevidljiva na Rtg-u).

5.1.2. Kronični apikalni parodontitis

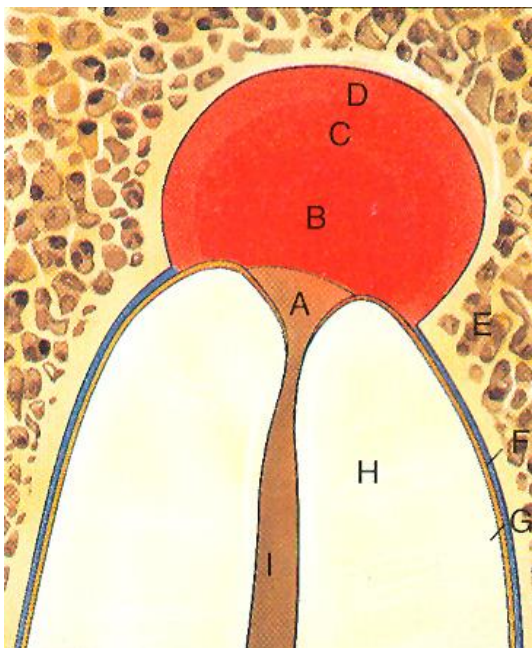
Etiologija: kronični apikalni parodontitis najčešće nastaje prelaskom akutnog apikalnog parodontitisa u kronični oblik uslijed nekroze pulpe.

Simptomatologija: zub je obično asimptomatski ili se osjeća kao blaga nelagoda.

Pulpa je nekrotična, pa nema odgovora na električne ili toplinske iritacije. Perkutorno zubi mogu biti blago osjetljivi, a na dodir pacijent zub osjeća drukčije od ostalih zbog promjena na kosti ili promjena na mekim tkivima oko zuba.

Radiografski je vidljiv prekid „*laminae durae*“, a mogu se vidjeti jače razorena peri- i interradičularna tkiva. Histološki su ovakve lezije klasificirane kao granulomi ili ciste.

Periapikalni granulom (*parodontitis apicalis chronica granulomatosa*) jedan je od najčešćih oblika kroničnog periapikalnog procesa proliferacijskog karaktera. Sastoji se od granulomatoznog tkiva prožetog masnim stanicama, makrofagima, limfocitima, plazma stanicama i polimorfonuklearnim leukocitima. Osim ovih, često se mogu vidjeti i višejezgrene gigantske stanice, stanice kolesterola, epitela i „pjenaste“ stanice. Radiografski je vidljiva granica između granulomatoznog tkiva i okolne kosti. Granulom je relativno ograničen i znak je otpornosti organizma (obrambena reakcija), da ne dopusti veće širenje upalnog procesa u okolnu kost (2). U njemu, prema Fishu, postoje četiri zone (Slika 2):

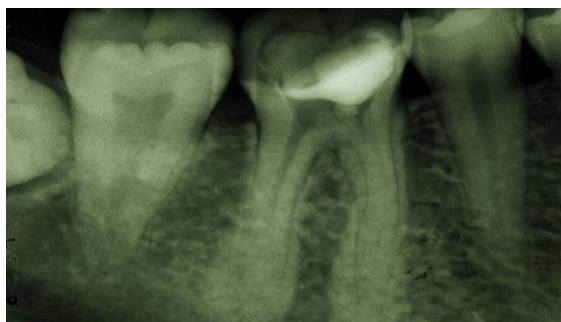

Slika 2. Zona nekroze/infekcije (A) nalazi se u središtu lezije, a u njoj se nalaze mikroorganizmi i njihovi proizvodi, te, neutrofili. Zona kontaminacije (B) sadrži mnoštvo limfocita. Zona iritacije (C) sadrži makrofage i osteoklaste. Zona stimulacije (D) nalazi se na periferiji periapikalne lezije, prema zdravom tkivu, a u njoj se nalaze fibroblasti, kolagen, osteoblasti, angioblasti i novostvorena kost.

Preuzeto iz:(9)

5.1.3. Sklerozirajući ostitis

Etiologija: Sklerozirajući ostitis (Slika 3.) varijanta je kroničnog (asimptomatskog) apikalnog parodontitisa u kojoj dolazi do povećanja broja koštanih trabekula kao odgovor na trajnu iritaciju iz korijenskog kanala.



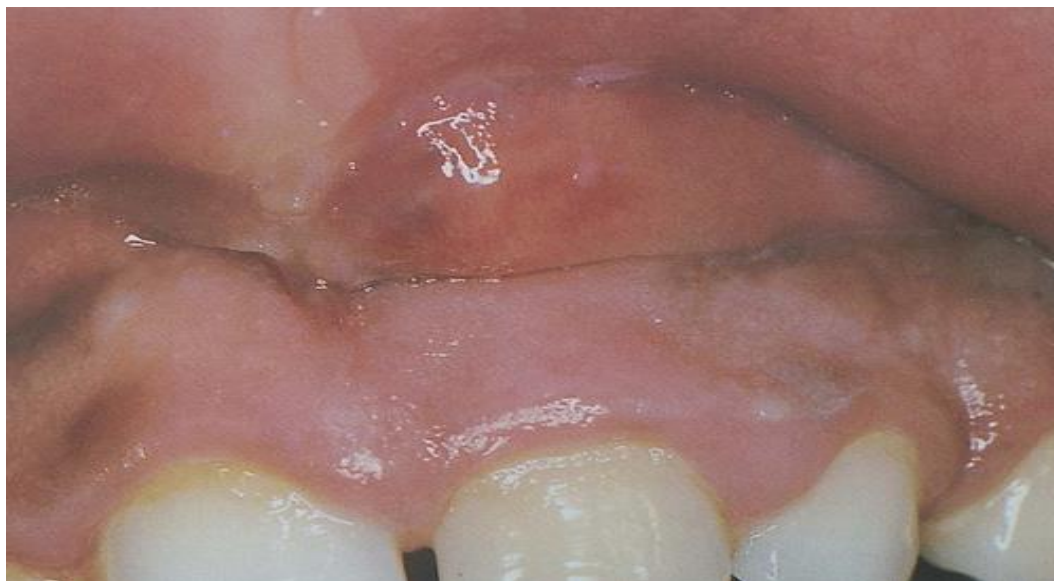Slika 3. Rtg-slika sklerozirajućeg ostitisa na donjem prvom molaru. Preuzeto iz: (1)

Ovo je čest periapeksni nalaz mandibularnih lateralnih zubi koji imaju upalu ili nekrozu pulpe. U ovisnosti o uzroku (pulpitis ili nekroza pulpe), može biti asimptomatski ili bolan, može ili ne mora odgovarati na toplinske i električne iritacije, kao i biti osjetljiv na palpaciju i perkusiju.

Radiološki je primjetno zgušnjavanje kosti oko vrška korijena, a histološki je očito povećanje iregularno složene trabekularne kosti i upale. Diferencijalno dijagnostički valja imati na umu nepatološku enostožu (sklerotičnu kost) (8).

5.1.4. Akutni apikalni apsces

Etiologija: Akutni apikalni apsces (Slika 4) lokalizirana je ili difuzna likvefakcijska lezija koja razara periradikularna tkiva, a jak je upalni odgovor na bakterijske i nebakterijske iritacije nekrotične pulpe.



Slika 4. Slika apscesa. Preuzeto iz : (9)

Simptomatologija: Takvi su zubi bolni i osjetljivi na najmanji dodir i perkusiju, a na termičke i električne podražaje ne reaguju. Pacijenti imaju blagu do izrazito jaku neugodu i (ili) otok uz moguće sistemske poremećaje (povišena temperatura, slabost), te u DKS – leukocitozu. Radiografski vidimo promjene od podebljanog periodontnog ligamenta (rjeđe) do opsežnih resorptivnih lezija (češće).

Histološki je to lokalizirana destrukcija i likvefakcijska nekroza koja sadrži velik broj PMN leukocita, ostataka tkiva i stanica te nakupine gnojnog eksudata. Apsces okružuje granulomatozno tkivo. Apsces ne mora direktno komunicirati s apikalnim otvorom, te se ne mora drenirati kroz korijenski kanal (2).

Akutna upala počinje hiperemijom i seroznim eksudatom i tada je ograničena na predio oko apeksa, pa govorimo o periapikalnom stadiju. Subjektivni simptomi nisu jače izraženi. Postoji osjetljivost zuba koju pacijent opaža kad pritišće na taj zub ili kad žvače. Objektivno je zub bolan na jaču perkusiju u horizontalnom i vertikalnom smjeru.

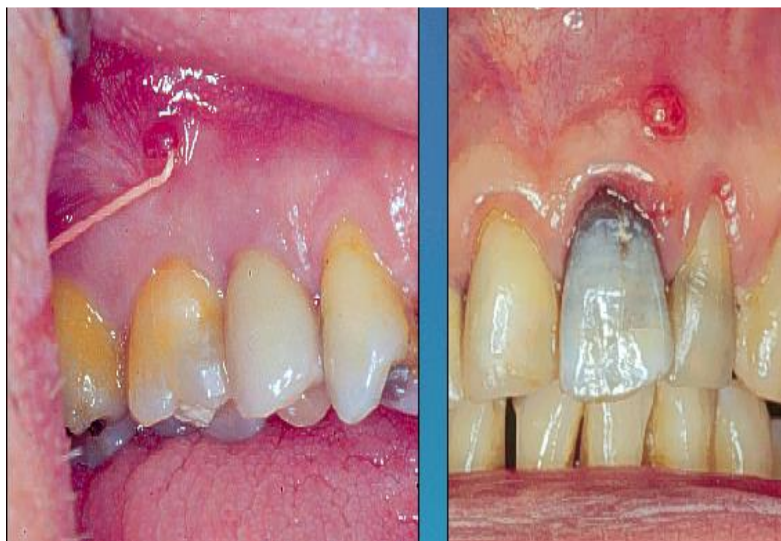Ako se ne odstrani uzrok u tom stadiju, razvija se drugi stadij koji autori (8) nazivaju enostalni stadij – enostalni apsces. Osim hiperemije nastaje infiltrat okruglih stanica, počnu se odlagati leukociti u apeksnom parodontu, javljaju se osteoklasti koji resorbiraju koštane gredice. Upala nije više ograničena na parodont, ona je prešla na koštanu supstanciju i nastao je cirkumskriptni osteomijelitis. Stadij u kojemu se javlja enostalni apsces daje veće simptome. Pacijent osjeća bolove sinhrono s pulsom, svaki dodir zuba osjeća kao bol, tuži se da mu je zub dulji, a može ga lokalizirati. Objektivna pretraga utvrđuje jaču osjetljivost na perkusiju, crvenilo i manju oteklinu u predjelu apeksa zuba. Pacijent često ima i povišenu temperaturu. Treći je stadij akutne upale periapikalnog parodonta subperiostni apsces. Gnojna se upala širi duž Haversovih kanala prema periostu i uzrokuje upalu pokosnice čeljusne kosti. Periost se odiže od kosti i gnojni sadržaj ga razara. Istodobno nastaje upalni edem susjednih mekih dijelova i oteklina obraza. Nastaju jaki spontani bolovi. Prilikom svakog pomicanja tijela pacijent ima bolove, a pogoršava ih horizontalni položaj tijela, tjelesno naprezanje i hodanje niz stepenice. Imamo dojam da je riječ o teškom bolesniku. Objektivno se palpacijom nalazi jaka oteklina obraza. Zub se klima i osjetljiv je na najmanji dodir. U predjelu apeksa zuba možemo opipati bolno podebljanje, srednje tvrdo s više ili manje izraženom fluktuacijom. Temperatura

tijela je različita, ovisno o reaktivnosti pacijenta. Limfne su žlijezde povećane i bolne.

Četvrti je stadij submukozni apsces, koji nastaje nakon što je gnojni proces penetrirao periost i etablirao se ispod sluznice. Proces odiže sluznicu i taj se stadij naziva parulis, a palpacijom možemo ustanoviti fluktuaciju gnoja. Gnoj prodire obično na mjestu najmanjeg otpora, obično je to u vestibulumu ili u cavum orisu. Proces može penetrirati u obraz i nastaje subkutani apsces. Fistulacije su odraz kroničnih formi parodontitisa. Kod submukoznog stadija bolovi se smanjuju. Objektivno se može ustanoviti fluktuacija otekline iznad oboljelog zuba, a može se javiti spontana evakuacija gnoja. Rentgenski je nalaz za *parodontitis apicalis acuta* negativan, jer je proces u periapeksu akutne naravi, pa se još nisu mogle razviti rentgenski vidljive promjene, osim ako se ne radi o akutnoj egzacerbaciji kroničnog procesa, gdje se nalazi periapikalna radiolucentna promjena (1,2,8).

5.1.5. Kronični apikalni apsces

Etiologija: Kronični apikalni apsces (Slika 4.) rezultat je dugotrajne (kronične) periapeksne lezije koja rezultira nastankom apscesa koji se drenira na nekoj površini (po tome se razlikuje od svog akutnog oblika). uzrok je nekrotična pulpa. Obično je povezan s kroničnim apeksnim parodontitisom kod kojega je došlo do stvaranja apscesa. Takav apsces „probija“ se kroz kost putom najmanjeg otpora i kroz meka tkiva, formirajući fistulu na oralnoj sluznici ili koži lica. Može se drenirati kroz parodont u parodontni sulkus, a diferencijalno dijagnostički moramo isključiti parodontne džepove i apsces.



Slika 4. Kronični apikalni apsces s fistulom. Preuzeto iz: (9)

Simptomatologija: Za ovakve je apscese karakteristično da su asimptomatski jer se nastali gnoj može prazniti (drenirati) kroz sinus trakt, odnosno, fistulu, osim ako dođe do začepljenja puta drenaže – fistule, kada nastaje bol. Fistula je vrlo tvrdokorna jer je djelomično ili potpuno građena od epitela okruženog upalnim vezivom. Klinički, radiografski i histološki nalaz odgovara onom kod kroničnog apikalnog parodontitisa (2).

5.2. KLASIFIKACIJA PREMA NJEMIROVSKOM

5.2.1. *Parodontitis apicalis acuta*

- a) Periapikalni stadij
- b) Enostalni stadij
- c) Subperiostalni apsces
- d) Submukozni apsces

5.2.2. *Parodontitis apicalis chronica*

- a) fibrosa
- b) diffusa
- c) granulomatosa
- d) cystogranulomatosa (cista) (8) .

6.0. DIJAGNOSTIKA BOLESTI PERIAPEKSA

Dijagnostika je umijeće prepoznavanja bolesti iz njenih znakova i simptoma. U svrhu izbjegavanja postavljanja pogrešne dijagnoze i razgraničavanja orofacijalne boli nepulpne ili periapeksne podloge, korak po korak treba pristupiti dijagnosticiranju bolesti i planiranju terapije :

- a) ustanoviti glavnu pritužbu
- b) prikupiti podatke iz opće zdravstvene i dentalne anamneze
- c) provesti subjektivne, objektivne i radiografske metode ispitivanja
- d) protumačiti prikupljene podatke
- e) postaviti pravilnu dijagnozu i plan liječenja .

Dijagnostika pulpnih i periapeksnih patoza je slična i usko su vezane. Osnovne dijagnostički postupci uključuju :

- a) anamnezu
- b) inspekciju
- c) palpaciju

- d) pekusiju
- e) ispitivanje vitaliteta
- f) ispitivanje pomičnosti zuba
- g) rentgenološku analizu .

6.1. ANAMNEZA

6.1.1. Medicinska anamneza

Mnogi pacijenti pate od sistemskih bolesti, ozljeda ili uzimaju lijekove koji interferiraju s endodontskim postupkom. Uz to, korijenski kanal je veza između usne šupljine i unutrašnjosti organizma. Medicinska anamneza osim što pomaže pri postavljanju dijagnoze, upućuje i na osjetljivost i reakciju pacijenata na infekciju, propisane lijekove, mogućnost zaustavljanja krvarenja i njegov emocionalni status. Kod rizičnih bolesnika pri endodontskim zahvatima postoji mogućnost kontaminacije, propagacije ili aktivacije infekcije u periapeksno područje. Moguća je upotreba kratkih formulara koji sadrže pitanja o preboljelim i tekućim težim bolestima, ozljedama ili operativnim zahvatima. Ako postoji teže ili nedovoljno razjašnjeno patološko stanje potrebno je konzultirati se s osobnim liječnikom pacijenta.

6.1.2. Stomatološka anamneza

Svrha stomatološke anamneze je ustanoviti glavne smetnje i simptome kod pacijenta, kada su smetnje započele i što pacijentu može olakšati tegobe. Ispitivanje se može započeti jednostavnim pitanjem kao što je: „Što vas muči?“, a nastaviti nizom pitanja

koja se odnose na: početak boli, provocirajuće i olakšavajuće čimbenike, učestalost, intenzitet, trajanje, lokalizaciju, položaj tijela, stimuliranu ili spontanu bol, kakvoću boli. Tijekom ispitivanja liječnik postavlja privremenu dijagnozu koja se obično potvrdi detaljnim pregledom i testovima.

6.2. INSPEKCIJA

6.2.1. Ekstraoralna ispitivanja

Ispituje se opći izgled pacijenta, tonus kože, postoji li asimetrija lica, otekline, promjena boje, crvenilo, ekstraoralni ožiljak, povećani cervikalni i facijalni limfni čvorovi. Prisutni ekstraoralni znakovi govore o proširenosti upale i mogućem uzroku smetnji.

6.2.2. Intraoralna ispitivanja

a) meka tkiva (usne, oralna mukoza, jezik, nepce i mišićno tkivo)

Na alveolarnoj mukozi i pričvrstnoj gingivi treba tražiti znakove diskoloracije, ulceracije, otekline i sinus trakt.

b) denticija

Pregledava se vizualno u potrazi za diskoloracijom, frakturama, abrazijom, erozijom, opširnim karijesom i velikim ispunima.

6.3. PALPACIJA

Provodi se vrškom prsta na mukozi u području apeksa i treba obuhvatiti najmanje jedan kontrolni zub. Ako je prisutna upala periosta taj pritisak će otkriti postojanje i

stupanj osjetljivosti te proširenost periapeksnog procesa. Bidigitalno ili bimanualno mogu se ekstraoralno ispalpirati limfni čvorovi i intraoralno dno usne šupljine. Ako je otkriveno mjesto koje je osjetljivo na palpaciju treba zabilježiti njegov položaj i proširenost te je li to mjesto mekano ili tvrdo. To upućuje na moguću potrebu za incizijom i drenažom.

6.4. PERKUSIJA

Snažan odgovor na perkusiju govori o području parodonta. Perkusija se izvodi laganim udaranjem drškom instrumenta po incizalnom ili okluzalnom rubu zuba paralelno s uzdužnom osi zuba. Ako je subjektivna bol intenzivna, perkusija se provodi vrškom prsta. Osnova za procjenu testa je kontrolna perkusija na zdravom zubu.

6.5. ISPITIVANJE VITALNOSTI ZUBI

Stimulacija dentina hladnoćom, toplinom ili električnim podražajima potiče odgovor koji ako nije uobičajen može upućivati na zub uzročnik. Odgovor na stimulans govori o prisutnosti živčanih vlakana koji prenose impulse. Zbog komparacije uvijek treba testirati i kontrolne zube iste skupine. Kad vruća (ili hladna) hrana ili pića uzrokuju bol, tada je test na toplinu (ili hladnoću) najbolji izbor.

6.5.1. Izravni podražaj dentina

To je u većini slučajeva najtočniji i najpouzdaniji test vitaliteta pulpe. Ekspozirani dentin se može ispitati na vitalitet prelaskom oštre sonde po dnu kaviteta. Izostanak odgovora nije toliko značajan kao što je pozitivan odgovor.

6.5.2. Test hladnoćom

Rabe se uglavnom tri sredstva: led, ugljični dioksid i etil klorid. Etil klorid je najjednostavniji za uporabu. Nanese se sprejem na komadić vate i prisloni na srednju trećinu facijalne površine zuba. Vaticu treba držati nekoliko sekundi prislonjenu na zub dok pacijent ne osjeti bol. Vitalna zdrava pulpa odgovara na podražaj hladnoćom umjerenom prolaznom reakcijom, reverzibilno promijenjena pulpa odgovara oštrom kratkom boli koja prestaje kad se ukloni podražaj. Produžena i intenzivna bol odgovara ireverzibilnom pulpitisu. Nekrotična pulpa ne daje nikakav odgovor (2).

6.5.3. Test topline

Najmanje je koristan i ne rabi se rutinski. Međutim, ovaj test je koristan onda kad je glavni simptom osjetljivost na toplinu, a pacijent ne može prepoznati o kojem zubu je riječ. Za izvođenje testa može se rabiti gutaperka zagrijana na plamenu, rotacija gumice za poliranje, primjena tople vode ili zagrijani instrument. Optimalna temperatura za testiranje je 65°C.

6.5.4. Električno testiranje pulpe

To je izazivanje odgovora pulpe električnim podražajima živčanih elemenata. Većina uređaja rade pomoću baterija i proizvode direktni elektricitet visoke frekvencije.

Podražaj se primjenjuje na facijalnu površinu zuba u svrhu određivanja prisutnosti živčanih završetaka i vitalnosti pulpe. Ovaj test treba biti zadnji test vitaliteta koji samo potvrđuje nalaze drugih testova, a prije njegova izvođenja kliničar treba imati dobru predodžbu koji zub bi mogao biti uzročnik. Zube treba osušiti i premazati dobrim vodičem (zubnom pastom npr.) Pacijenta treba uputiti da podizanjem ruke upozori liječnika kad osjeti blago peckanje ili trnce u zubu.

6.6. ISPITIVANJE POMIČNOSTI ZUBA

Pomičnost zuba se može odrediti kliničkim ispitivanjem:

1. stupanj = fiziološka pomičnost
2. stupanj = vjerojatno povećana pomičnost
3. stupanj = sigurno povećana pomičnost
4. stupanj = pokretljivost oko 1 mm
5. stupanj = pokretljivost veća od 1 mm i vertikalna pokretljivost (1,2)

6.7. RADIOLOŠKE PRETRAGE

Radiološki snimak je nezamjenjiv i nužan kao pomoć pri dijagnostici i liječenju.

Ipak, većina patoloških promjena u pulpi, kao i periradikularne lezije u ranom stadiju, nisu vidljive na snimku. Promjena postaje vidljiva tek kada se upalni proces proširi i resorbira alveolnu kost i tvrda zubna tkiva.

Stomatolog mora imati na umu vezu između pulpe i periapikalnog tkiva. Dobro formirano periapikalno prosvjetljenje je obično udruženo s nekrozom pulpe i

proizlazi iz nje. Prosvjetljenje u periapikalnom području zuba s vitalnom pulpom nije endodotskog podrijetla, nego je ili normalna struktura ili promjena neendodotskog podrijetla. Osim prosvjetljenja može se javiti i zasjenjenje (kondenzirajući ostitis ili nepatološka sklerozacija kosti).

Pored navedenoga, potrebno je istaknuti kako je pouzdanost rtg-slike upitna i iz već poznatih razloga jer je to dvodimenzijski zbirni snimak, koji prikazuje trodimenzijsku strukturu, te može biti lažno pozitivno i lažno negativno interpretiran. Naime, pri rtg-snimanju vrlo je bitno vrijeme ekspozicije, kut snimanja (zakoni ortoprojekcije i izometrije), vrsta filma itd. (10). Pored toga, uvijek je potrebno imati na umu mogućnost superponiranja anatomskih struktura s periapikalnim područjem pojedinih zubi (npr. *foramen mentale*, *foramen nasoplatinum*). Poradi navedenih nedostataka, u suvremenoj rtg-dijagnostici vodeće mjesto preuzima tzv. „ConeBeam“ kompjuterska tomografija, (CBCT) koja ima daleko viši stupanj dijagnostičke točnosti i preciznosti u prikazu anatomskih i patoloških osobitosti zuba i okolnih struktura, uz značajno smanjenu dozu zračenja, u odnosu na standardne rtg-slike (11).

7.0. LIJEČENJE PERIPIKALNIH PROCESA

Cilj terapije periapikalnih patoza je potpuno uklanjanje ili bar dovoljna redukcija iritansa koji su doveli do njihovih nastanaka. Takva terapija trebala bi omogućiti organizmu da pokrene proces cijeljenja i dovede do *restitutio ad integrum* oštećenih tkiva. Terapija periapeksnih patoza se može podijeliti u dvije glavne skupine:

- a) nekirurška (biološka)

b) kirurška (1,2,12) .

7.1. NEKIRURŠKA TERAPIJA

Bez obzira na vrstu periapeksne patoze, osnovna terapija bi se trebala sastojati od uklanjanja promijenjene pulpe, mehaničkog i kemijskog čišćenja i širenja korijenskog kanala te njegovo dobro brtvljenj odgovarajućim materijalima. Čišćenje, širenje i punjenje kanala treba završiti u području unutrašnjeg otvora korijenskog kanala, čime bi se izbjeglo bilo kakvo dodatno traumatiziranje periapeksnog tkiva i omogućilo fiziološko cijeljenje periapeksa. U slučajevima kada je potrebno ostvariti drenažu kroz korijenski kanal, fiziološki foramen se proširuje endodotskim iglicama do broja 25. Nakon uspostavljanja drenaže mora se ponovno oblikovati apeksno suženje (2).

Da bi se moglo pristupiti endodontskom liječenju potrebno je osigurati aseptičko radno polje, dovoljno sačuvanog zdravog zuba, mogućnost dostatne instrumentacije endodontskog prostora, mogućnost potpunog popunjavanja obrađenog endodontskog prostora, sačuvan potporni aparat zuba. Također je bitno funkcijsko značenje zuba, estetsko značenje zuba te da pacijent ne boluje od određenih sistematskih bolesti.

7.1.1. Instrumentacija korijenskih kanala

7.1.1.1. Mehanička obrada endodontskog prostora

Schilder je definirao temeljni cilj preparacije endodontskog prostora slijedećim riječima: “ Sustavi korijenskih kanala moraju biti očišćeni i oblikovani: *očišćeni* od

njihovih organskih ostataka i **oblikovani** kako bi se mogli trodimenzijski hermetički ispuniti “. U tu svrhu KK možemo obrađivati ručnim, strojnim, ultrazvučnim i zvučnim tehnikama, koje mogu biti koronarno-apikalne i apikalno-koronarne. Čišćenje i oblikovanje korijenskih kanala obavljamo istovremeno pomoću odgovarajućih instrumenata i postupaka. Čišćenjem nastojimo ukloniti postojeće, odnosno, potencijalne iritanse iz korijenskih kanala, kao što su bakterije i njihovi proizvodi, nekrotično tkivo, organski ostaci, vitalno tkivo, sastojci slin, krvni ugrušci, ostaci hrane. Oblikovanjem želimo postići koničan oblik kanala koji se sužava prema apikalno, obradu svih stijenki kanala i zadržavanje fiziološkog foramena na izvornom položaju.

Danas je jedna od najčešće korištenih ručnih tehnika „**Step-back**“ **tehnika instrumentacije korijenskih kanala**. “Step-back” tehniku prvi je opisao Clem 1969. godine, te je to tehnika koja se predaje i uči na većini stomatoloških učilišta. Konačni cilj “Step-back” tehnike jest oblikovanje korijenskih kanala u obliku konusa, odnosno, lijevka, s apeksnim dijelom koji ostaje, što je moguće sličniji, svom izvornom promjeru i smještaju. Sam postupak se započinje trepanacijom i odstranjenjem krova pulpne komore, te pronalaženjem ulaza u korijenske kanale. Svaki korijenski kanal treba instrumentirati do fiziološkog foramena. Naime, smatra se da završetak endodontskog instrumentiranja, a potom i endodontskog ispuna treba biti na fiziološkom foramenu, odnosno na cementno-dentinskom spojištu (engl. *cemento-dentinal junction-CDJ*). Stoga je jedan od temeljnih preduvjeta uspješnog endodontskog liječenja određivanje duljine korijenskog kanala, odnosno položaja fiziološkog foramena (*foramen physiologicum*) (1), koji se može odrediti digitalno-

taktilnim, radiografskim i električkim postupcima (1,2). Prvu endodontsku iglicu koja u području fiziološkog foramena zastaje i ne može se potisnuti apikalno bez pritiska smatra se tzv. početnom ili inicijalnom apikalnom iglicom (engl. *initial apical file* - IAF). Nakon brtvljenja IAF u području apeksa, na kruni istoga zuba odredi se mjesto, tzv. "referentnu točku", koja će nam označavati mjesto u visini kojega će se postaviti stoper na IAF, ali i na sljedećim endodontskim iglicama kojima se želi postići punu radnu duljinu i doći do apeksa. IAF obilježen stoperom postavi se na endodontsku mjerku i na taj način odredi točna radna duljina za daljnju instrumentaciju korijenskog kanala. Prema izmjerenoj radnoj duljini kanal se širi sa sljedeće 3 uzastopne endodontske iglice, što zavisi o obliku i promjeru korijenskog kanala, ali i vrsti patološkog procesa, odnosno, destrukciji dentinskog tkiva. Nakon svake instrumentacije treba isprati korijenski kanal 0.5-5.25%-tnom otopinom Naphipoklorita. Struganje se izvodi translacijskim pokretima amplitude od 2-3 mm i rotacijom od jedne trećine okreta kad se radi proširivačima, jedne četvrtine okreta kad se radi strugačima, polovinu okreta kad se radi fleksibilnim iglicama i bez rotacije kad se radi Hedstroem iglicama. U stupnjevima redom iznosi 120⁰, 90⁰, odnosno, 180⁰. Postupak instrumentacije izvodi se toliko dugo dok iglica više ne zapinje o stijenke kanala, odnosno, bez otpora ulazi u kanal cijelom radnom duljinom, dosežući fiziološki foramen. Posljednja iglica koja dosegne radnu duljinu i lagano se zaglavi u dentinu je glavna apikalna iglica ili tzv. "master apikalna iglica" (engl. *master apical file* – MAF). Time je završena obrada apikalnog dijela kanala – čišćenje i izrada apikalnog stopa koji onemogućuje prolaz sredstva za punjenje u periapikalno tkivo. Nakon preparacije apikalnog dijela, slijedi oblikovanje kanala u

obliku lijevka, odnosno, konusa, što se postiže primjenom sljedećih 3-5 uzastopnih većih endodontskih iglica, koje se uvode svaka za 0.5-1 milimetar kraće od prethodne. Dakle, prvu iglicu za broj veću od glavne apikalne iglice (MAF) uvodi se za 0.5-1.0mm kraće od pune radne duljine (kod ravnih kanala za 0.5mm, a kod zavijenih za 1mm) i potom se kanal obrađuje navedenim pokretima instrumentacije. Slijedi ispiranje kanala Na-hipokloritom. Nakon završene obrade s navedenom iglicom i ispiranja, mora se ponovno u KK unijeti glavnu apikalnu iglicu ("MAF") i njome pročistiti kanal do fiziološkog foramena pri čemu se provjerava prohodnost kanala i uklanja ostatke dentinske piljevine. Taj postupak se naziva "rekapitulacija", a njime se nastoji spriječiti začepljenje apeksnog dijela sastruganim dentinom, a time i skraćenje radne duljine. "Rekapitulacija" se ponavlja svaki puta nakon što se koristi sljedeća veća iglica koja ide za 0.5-1.0 mm kraće od prethodne. Ako se primjenjuje više od tri iglice, postupak je i nadalje isti. Stepence koje su nastale tijekom instrumentacije većim, a kraćim instrumentima zaglade se strugačima ili hoedstroem pilicama. Za olakšanje navedene tehnike, koronarni i srednji dio kanala može se proširiti Gates Glidden svrdlima.

7.1.1.2. Kemijska obrada

Kemijska obrada služi kao potpora i nadopuna mehaničkoj obradi. Nakon i tijekom mehaničke obrade KK, kemijska sredstva obrađuju složeni prostor lateralnih i akcesornih kanalića, nedostupnih intrakanalnim instrumentima. Temeljni učinci kemijskih preparata su: irigacija (ispiranje) KK (radi odstranjenja dentinske piljevine nakon mehaničkog struganja), dezinfekcija (uništavanje MO koji se nisu uspjeli odstraniti mehaničkim putem), omekšavanje dentina (čime olakšava prolaz

instrumentima i daljnje mehaničko čišćenje i širenje KK) i lubrikacija (pomaže klizanje instrumentima kroz KK). Danas se najčešće rabe Na-hipoklorit (NaOCl), preparati na bazi etilen-diamin-tetraoctene kiseline (EDTA), urične kiseline i klorheksidin.

7.1.2. Punjenje korijenskih kanala

Punjenje korijenskog kanala završna je faza endodontskog liječenja, čiji je cilj potpuno hermetičko brtvljenje radikularnog prostora biološki neaktivnim materijalom koji će omogućiti cijeljenje periapikalnog područja i spriječiti širenje infekcije kroz kanal korijena u taj prostor. Svrha brtvljenja je ukloniti sve moguće puteve rubnog propuštanja, bilo iz usne šupljine, bilo iz periapikalnog i periradikularnog područja i zabrtviti sve podražajne čimbenike unutar kanala, koji se nisu mogli ukloniti tijekom čišćenja i na taj način smanjiti, tj. spriječiti njihovo štetno djelovanje. To je neophodno stoga što su mikrobiološki podražaji (mikroorganizmi, toksini, metaboliti) skupa s produktima pulpne nekroze i njihovim širenjem u periradikularno tkivo, osnovni uzroci neuspjeha endodontskog liječenja. Korijenski kanal se može puniti kada je kanal dovoljno pripremljen za taj zahvat, kada se smatra da u njemu nema patogenih bakterija, kada je kanal dovoljno isušen te nema akutnih upalnih promjena u periapikalnom području.

7.1.2.1. Sredstva za punjenje korijenskih kanala

U sredstva za punjenje KK ubrajamo: meka punila koja ostaju trajno meka (paste), meka punila koja stvrdnjavaju u korijenskom kanalu (cementi), polutvrda punila (gutaperka štapić), tvrda punila (zlatni i srebrni štapić) i meka punila koja se

stvrđavaju u apikalnom dijelu korijenskog kanala (materijali za retrogradno punjenje).

Poželjna svojstva koja bi trebala imati sredstva za punjenje korijenskih kanala jesu tkivna podnošljivost, stalni volumen, polagano stvrđavanje, dobro svezivanje za dentin, radiokontrastnost, ne boji zubna tkiva, lako se uklanja iz kanala (topljivost u otapalima), bakteriostatičan učinak.

Budući su svi cementi koji postoje na tržištu uglavnom topljivi u tkivnim tekućinama, treba ih biti što je moguće manje u kanalima, kako bi se spriječila propusnost endodontskog ispuna, a time i prodor bakterija.

7.1.2.2. Tehnike punjenja korijenskih kanala

Postoje brojne hladne i tople tehnike punjenja korijenskih kanala, koje se obavljaju ručno ili uz pomoć odgovarajućih uređaja. Jedna od najčešće korištenih ručnih tehnika punjenja korijenskih kanala je tehnika hladne lateralne kondenzacije

Postupak hladne lateralne kondenzacije. To je relativno jednostavna tehnika, a njena velika prednost je što može zabrtviti apeks i tako kontrolirati duljinu punjenja. Za ovu tehniku kanali, također, moraju imati oblik lijevka, odnosno konusa. Nakon konačnog oblikovanja korijenskog kanala npr. "Step-back" postupkom, a prije punjenja postupkom hladne lateralne kondenzacije, odabire se glavni gutaperka štapić. On promjerom i duljinom odgovara master apikalnoj iglici (MAF). Radna duljina glavne gutaperke potpuno odgovara radnoj duljini master apikalne iglice. Nakon što se kanal ispere 2.5%-tnom otopinom Na-hipoklorita i posuši

standardiziranim papirnatim štapićima odgovarajućeg promjera MAF-u, slijedi postupak punjenja KK. Konačna provjera radne duljine obavlja se uvođenjem gutaperke u korijenski kanal pri čemu njena duljina mora biti u razini tzv. “referentne točke” na kruni zuba, koju se odredilo na početku instrumentacije korijenskog kanala. Postupak lateralne kondenzacije postižemo pomoću ručnih instrumenata, tzv. spreadera, kojima oblikujemo prostor za postavljanje tzv. sekundarnih gutaperki kojima postižemo brtvljenje KK. Početni spreader bi morao biti što tanji (npr. br. 20 ili 25), kako bi mogao dosegnuti udaljenost 0.5-1 mm od fiziološkog foramena. Sekundarni gutaperka štapići su promjera ili kao spreader ili za broj manji od spreadera. Nakon što se pripremi KK za punjenje i zamiješa odgovarajući cement, uzme se glavni gutaperka štapić s obilježenom radnom duljinom, obloži se tankim slojem cementa i unosi lagano u kanal. Pritom se nastoji pravilno i što tanje raspodijeliti cement po stijenama kanala i istisnuti preostali zrak, kako bi se spriječilo protiskivanje cementa u periapikalno područje. Nakon što se postavi vrh glavnog gutaperka štapića do fiziološkog foramena, a što se kontrolira poravnavanjem obilježenog mjesta na gutaperci s ranije obilježenom “referentnom točkom” na zubnoj kruni, ostavlja se 20-30 sekundi u mirovanju, kako bi se osigurao njegov apikalni položaj. Lateralna kondenzacija započinje polaganim uvođenjem odabranog spreadera u kanal, pored glavnog gutaperka štapića sve do 0.5-1 mm kraće od fiziološkog foramena. Kad spreader dosegne navedeni položaj, potisne se njime gutaperku u lateralno, prema stijenci korijenskog kanala. Spreader se vadi van rotirajući ga za 180° (kod zakrivljenih kanala navedeni stupanj rotacije je manji), čime se dodatno potiskuje gutaperku u lateralno, uz stijenke kanala, a u isto vrijeme

osigurava prostor za postavljanje sekundarnog gutaperka štapića, koji se odabire prema veličini spreadera. Sekundarni štapić se prije unošenja u kanal obloži tankim slojem cementa, a potom stavlja u kanal do dubine koja je ostala nakon izvlačenja spreadera. Nakon postavljanja sekundarnog gutaperka štapića, ponovno se uvodi spreader i potiskuje u lateralno i njega zajedno s glavnim gutaperka štapićem i tako se stvara prostor za unošenje novih sekundarnih štapića, koje se unosi na isti način. Kad se spreader ne može uvesti dublje od 2-3 mm u korijenski kanal, to je znak da je završen postupak lateralne kondenzacije. Zatim se zagrijanim ekskavatorom odrežu sve gutaperke koje se nalaze iznad ulaza u KK, nakon čega se zagrijanim pluggerom dodatno potisne gutaperka štapiće u vertikalnom smjeru. Potom se očisti kavitet, stavi sterilna vatica i privremeni ispun, te učini rtg-kontrola endodontskog punjenja u svrhu procjene njegove uspješnosti (1,3,13,14). Prema rtg-slici uglavnom se procjenjuje homogenost i duljina punjenja KK (1,2,13,14). Općenito, rtg-provjera se smatra nedovoljno pouzdanom radi distorzije, preklapanja anatomskih struktura, radiokontrastnosti filma, a i radi interpretacije kliničara (15). Međutim, iako postoje suprotni stavovi (16-18), drži se da je rtg-slika bila i ostala temelj kontrole svih endodontskih postupaka (19,20).

7.1.3. Antibiotička terapija

Kod akutnih periapikalnih apscesa i celulitičnih promjena, a i kod nekih rizičnih pacijenata neizostavna je i antibiotička terapija. Penicilin (npr. *Amoxil*) je, svakako, poradi odgovarajućeg antimikrobnog, baktericidnog djelovanja i netoksičnosti za organizam, lijek izbora. Ipak, smatra se da je kombinacija semisintetskog penicilina, amoksicilina, s klavulanskom kiselinom (*Klavocin, Amoksiklav, Augmentin*) za

odontogene infekcije još bolji odabir, stoga što klavulanska kiselina veže β -laktamazu i time štiti penicilin u slučajevima kad infekciju prouzročuju MO koji luče β -laktamazu. U otpornijim, zatvorenim anaerobnim odontogenim infekcijama *Klavocin* se kombinira s, također baktericidnim, metronidazolskim preparatima (*Medazol, Efloran*), koji pokrivaju širi anaerobni spektar bakterija. Kod pacijenata koji su alergični na penicilin danas se uglavnom prepisuje klindamicin (*Klimicin, Dalacin*), no, mogu se dati i makrolidi, npr. eritromicin, ili noviji makrolidi (azitromicin i claritromicin). Klindamicin je u nižim dozama bakteriostatik, a u višim djeluje baktericidno. Eritromicin, također, djeluje bakteriostatski, no ne djeluje na anaerobe. Za razliku od njega, noviji makrolidi (npr. Sumamed), osim antimikrobnog spektra eritromicina, pokrivaju i dio anaeroba. Cefalosporini prve generacije (*Ceporex*) imaju isti antimikrobni spektar kao penicilini, no slabije su učinkoviti od njega, stoga se ne preporučuju liječenju periapikalnih patoloških promjena. Pored toga, u slučaju alergije na penicilin, u 10% slučajeva moguća je unakrsna reakcija s cefalosporinima. Od ostalih antibiotika, većina ih se, kao npr. tetraciklini rijetko rabe, a neki, kao aminoglikozidi se primjenjuju samo kod hospitaliziranih pacijenata pri liječenju teških gram-negativnih infekcija ili za profilaksu.

7.1.4. Nesteroidni protuupalni lijekovi koji djeluju na sintezu

prostaglandina

Ovi lijekovi se još nazivaju i analgetici-antipiretici, NSAIL (nesteroidni antiinflamatorni lijekovi) i NSAID (nonsteroid antiinflammatory drugs). Mehanizam djelovanja ovih lijekova temelji se na reverzibilnoj i ireverzibilnoj inhibiciji enzima ciklooksigenaze. Postoje dva oblika ovog enzima: ciklooksigenaza 1 (COX 1) i ciklooksigenaza 2 (COX 2). COX 2 se drži enzimom odgovornim za upalnu sintezu prostaglandinskih medijatora, međutim, većina današnjih NSAIL inhibira oba enzima. Terapijski učinak se postiže blokadom COX2 izoenzima. Tri su učinka NSAIL: protuupalni učinak (uslijed smanjenja vazodilatacijskih prostaglandina PGE₂ i PGI₂ dolazi do smanjenja edema), analgetski učinak (uslijed nedostatka hiperalgezičnih prostaglandina dolazi do smanjenja osjetljivosti živčanih završetaka na algogene supstance), antipiretski učinak (uslijed inhibicije proizvodnje prostaglandina i interleukina-1). NSAIL obuhvaćaju: derivate salicilne kiseline, derivate pirazolona, derivate para-aminofenola, derivate indola, derivate propionske kiseline, derivate aminofenolctene kiseline, oksikame i fenamate. Od salicilata je najznačajnija acetilsalicilna kiselina, jedan od najčešće korištenih lijekova na svijetu. Djeluje analgetski, antipiretski i protuupalno, no uslijed ireverzibilne acetilacije ciklooksigenaze u trombocitima sprječava proizvodnju tromboksana i na taj način produljuje vrijeme krvarenja. Stoga je potrebno oprezno pristupiti pacijentima koji su pod terapijom ovim lijekovima, jer postoji mogućnost ozbiljnijeg krvarenja. Derivati pirazolona se danas sve rjeđe primjenjuju zbog mogućeg toksičnog učinka na koštanu srž i posljedične agranulocitoze. Od para-aminofenola se koristi

acetaminofen (paracetamol) kao učinkovit i podnošljiv analgetik-antipiretik koji ne nadražuje želučanu sluznicu. Prikladan je u terapiji blagih do srednje jakih bolova, a u obliku sirupa je iznimno prikladan i za djecu. Ne djeluje protuupalno. Od derivata indola spominje se benzydamin, kao učinkovit inhibitor sinteze PGE₂ i PGI₂, koji ne nadražuje želučanu sluznicu. Ostali NSAID su iznimno učinkoviti protuupalni lijekovi, a kod bolova orofacijalnog područja najčešće se koriste derivati propionske kiseline (ibuprofen) i aminofenolctene kiseline (diklofenak). Rezultati nekih istraživanja upućuju da NSAID značajno reduciraju koncentraciju PG u pulpnim i periapikalnim lezijama (21,22). Najčešće nuspojave NSAID su gastrointestinalne (dispepsija, proljevi, mučnina, povraćanje), a moguć je i razvoj želučanih lezija uslijed nedostatka zaštitnog djelovanja PGE₂ na želučanu sluznicu. Moguće su i kožne reakcije, kao i bubrežni poremećaji uslijed inhibicije sinteze bubrežnih hemodinamskih prostaglandina. Rjeđe nastaje oštećenje jetre i supresija koštane moždine (13,23). Pored navedenih nuspojava, drži se da selektivni inhibitori COX2 mogu izazvati i povećani rizik od ateroskleroze i srčanog udara te ih je potrebno dodatno usavršavati (24).

7.2. KIRURŠKA TERAPIJA

U literaturi (2) se nalaze podaci o uspješnosti konvencionalnog endodontskog tretmana u 68-93% slučajeva. Opće prihvaćeno mišljenje je da tretman pulpnih i periapikalnih procesa prvenstveno treba biti nekirurški, a da se kirurške metode liječenja koriste samo u slučajevima neuspjeha konvencionalne metode ili kao

dodatak konvencionalnoj terapiji kod potrebe za korekturnim ili reparativnim zahvatom.

Kirurški zahvati koji se koji se najčešće primjenjuju su: incizija, apikotomija, kiretaža, amputacija korijena, hemisekcija (1, 2, 12,13,14).

7.3. LIJEČENJE PERIPIKALNIH PROCESA KOD RIZIČNIH

PACIJENATA

U skupinu rizičnih pacijenata ubrajaju se pacijenti koji boluju od kardiovaskularnih bolesti, koji imaju respiratorne smetnje, odnosno plućne bolesti, bubrežne bolesti, endokrine bolesti, bolesti hematopoetskog sustava, infektivne bolesti, epilepsiju, kao i pacijenti koji su na antikoagulacijskoj terapiji, imunosupresivnoj terapiji, kemoterapiji i radioterapiji, te pacijenti koji boluju od zaraznih bolesti. Posebnu pozornost treba obratiti i liječenju periapikalnih procesa kod trudnica. Budući je u rizičnih pacijenata uslijed osnovne bolesti ili terapije koju pacijenti primaju smanjena otpornost organizma, postoji velika opasnost od štetnog djelovanja MO iz korijenskih kanala i periapikalnog područja. Kako bi se zaštitilo pacijente od prodora MO u cirkulaciju i izazivanja bakterijemije i posljedičnih bolesti (npr. bakterijski endokarditis) treba provesti lokalnu i sustavnu zaštitu. Pod lokalnom zaštitom podrazumijevaju se upute pacijentu o besprijekornoj higijeni i ispiranje usne šupljine antisepticima prije samog zahvata. Sustavna zaštita se provodi antibioticima, pri čemu je obvezatno savjetovanje s liječnikom koji liječi osnovnu pacijentovu bolest, kako bi antimikrobna zaštita bila što djelotvornija. Profilaktički, antibiotici se daju

rizičnim pacijentima kod kojih prolazna bakterijemija tijekom i nakon endodontskog zahvata može pogoršati postojeću bolest ili izazvati novu (1,2,25). Pacijenti koji zahtijevaju antibiotsku profilaksu su: pacijenti s umjetnim srčanim zaliskom, s preboljelim infekcijskim endokrditisom, s kongenitalnim srčanim malformacijama (transpozicija velikih krvnih žila, tetralogija Fallot i dr.), sa stečenim valvularnim disfunkcijama (reumatska srčana bolest), s hipertrofičkom kardiomiopatijom, s prolapsom mitralnih zalistaka s regurgitacijom, s kirurški rekonstruiranim pulmonalnim šantom, pacijenti s umjetnim zglobovima (naročito unutar 2 godine od ugradnje), s malnutricijom, hemofilijom, diabetes mellitusom (inzulin ovisni), reumatoidnim artritismom, sistemnim eritemskim lupusom, imunokompromitirani pacijenti i zračeni pacijenti (1). U tablici 1. prikazani su antibiotici i doze koje se daju za profilaksu rizičnih pacijenata prema preporukama American Heart Association (AHA), British Cardiac Society (BCS) i British Society for Antimicrobial Chemoterapy (BSAC) (26) Potrebno je naglasiti da antibiotici mogu interferirati i s drugim lijekovima koje pacijent uzima stalno ili povremeno te se o mogućim popratnim učincima treba informirati prije propisivanja lijekova (27).

Tablica 1. Doze i razlike između preporuka za propisivanje antibiotika kod pacijenata sa srčanim bolestima s visokim i srednjim rizikom. Preuzeto iz:(26,27).

Klinička situacija	AHA	British Cardiac Society	BSAC
Standardna profilaksa za pacijente s visokim i umjerenim rizikom	Amoxicillin <i>per os</i> 2,0 g 1sat prije zahvata	Amoxicillin <i>per os</i> 3,0 g 1sat prije zahvata, osim kod pacijenata s preboljenim infektivnim endokarditisom	Amoxicillin <i>per os</i> 3,0 g 1 sat prije zahvata
Pacijenti koji ne mogu primiti lijek <i>per os</i>	Ampicilin 2,0 g i.m. ili i.v. 30 min. prije zahvata	Azitromicin 500 mg oralna suspenzija 1 sat prije zahvata	Azitromicin 500 mg oralna suspenzija 1 sat prije zahvata
Pacijenti alergični na penicilin	Klindamicin 600 mg <i>per os</i> 1 sat prije zahvata ili Cefaldroxil ili Cefalexin 2,0 g <i>per os</i> 1 sat prije zahvata ili Azitromicin oralna suspenzija ili Klaritromicin 500 mg 1 sat prije zahvata	Klindamicin 600 mg <i>per os</i> 1 sat prije zahvata	Klindamicin 600 mg <i>per os</i> 1 sat prije zahvata
Pacijenti alergični na penicilin i koji ne mogu primiti lijek <i>per os</i>	Klindamicin 600 mg i.v. 30 min. prije zahvata ili Cefazolin 1,0 g i.m. ili i.v. 30 min. prije zahvata	Nije specificirano	Azitromicin 500 mg oralna suspenzija 1 sat prije zahvata

Kod pacijenata na antikoagulantnoj terapiji potrebno je 2 dana prije prestati davati antikoagulanse i na dan terapije izvaditi protrombinsko vrijeme, koje bi se trebalo povisiti na 60% od normalnog protrombinskog vremena. Ako su antikoagulansi vitalno indicirani (npr. kod bolesnika s umjetnim srčanim zaliskom) doza se preoperativno prepolovi ili se bolesnika privremeno stavi na heparin. Kod pacijenata

s prirođenim poremećajem hemostaze (Hemofilija A, Hemofilija B, Willebrandt-ova bolest...) ne smije se davati provodna anestezija nego površinska infiltracijska.

Prethodno treba dati supstitucijsku terapiju (za hemofiliju A- krioprecipitat (Faktori VIII i XIII, te fibrinogen; za Hemofiliju B i C - svježu plazmu; za Willebrandt-ovu bolest krioprecipitat 24 sata prije zahvata). Potrebna je i antibiotska profilaksa.

Kod pacijenata s diabetes mellitusom koji nisu pod kontrolom i imaju sistavne komplikacije prije zahvata treba imati nalaz glukoze u krvi ne stariji od 3 dana. Ako dođe do hipoglikemije, treba pacijentu dati zaslađeni napitak ili nešto slatko, a ako dođe do hipoglikemijskog gubitka svijesti, treba poleći pacijenta i i.v. dati 50ml 25%-tne glukoze. Kod hiperglikemičke kome treba dati tekućinu i Inzulin 8 i.j. i hospitalizirati pacijenta (25).

Ako kod pacijenata s respiratornim smetnjama, dođe do astmatičnog napada u stomatološkoj ordinaciji potrebno je odmah prekinuti zahvat i osloboditi dišne puteve. Po potrebi se daju beta blokatori/bronhodilatatori inhalacijom ili parenteralnim putem. Ako nastupi hipoksija treba dati kisik i bronhodilatatore kroz nazalnu kanilu. Potreban je oprez ako pacijent sam, peroralno, uzima teofilin jer dodatna primjena bronhodilatatora parenteralno može dovesti do toksičnih reakcija (25,28). Kod pacijenata s epilepsijom mogu strah, specifični mirisi ordinacije, zvuk stomatološke bušilice izazvati epileptički napad za vrijeme stomatološkog zahvata. Pacijenti imaju auru u 50-60% slučajeva i čim to spomenu potrebno je izvaditi sve iz pacijentovih usta, te staviti između zubi mekani klin od tkanine ili staničevine. Antiepileptici pomažu brzu resorpciju lidokaina (Xylocain) te mogu dovesti do

toksičnih efekata u CNS-u, stoga se ne smije dati veću dozu od 5-8 mg lidokaina na kg tjelesne težine (25).

Bolesnici sa zaraznim bolestima (hepatitis, AIDS) također su rizični pacijenti. Pored brige za pacijentovu osnovnu bolest pri stomatološkom zahvatu, kod ovih pacijenata je jako potrebno paziti i na sprječavanje prijenosa ovih bolesti bilo na stomatološko i pomoćno osoblje koje može doći u doticaj s kontaminiranim sadržajem ili površinama, bilo na ostale pacijente koji dolaze u ordinaciju. Ove virusne infekcije, kao i bakterijske, prenose se preko krvi i sline, izravnim kontaktom, kapljičnim putem i aerosolom, tj. aerogenim putem, rukama stomatologa i stomatološkog osoblja, instrumentima i kontaminiranim površinama. U svrhu što bolje prevencije potrebno je cijepljenje, osobna higijena i apsolutna dezinfekcija radnog mjesta te sterilizacija svih instrumenata i strojnih nastavaka koji su za to predviđeni (25,29).

7.3.1. Liječenje periapikalnih procesa u trudnica

Poradi dinamike fizioloških i patoloških zbivanja koja se odražavaju kako na organizam u cjelini, tako i na lokalno stanje u usnoj šupljini, trudnica je specifični stomatološki pacijent. Pristup liječenju podrazumijeva uobičajenu medicinsku i stomatološku anamnezu. Preporučuje se da se rtg-dijagnostika ne primjenjuje u prvih 5 tjedana trudnoće (25,30). Ako je pretraga neminovna tada se zahtijeva posebna pozornost pri provođenju uobičajene zaštite pri rtg-snimanju (25).

Sljedeća dvojba pri liječenju trudnica je primjena anestezije. Pri odabiru lokalnog anestetika preporuča se primjeniti anestetike koji imaju estersku vezu između lipofilnog i hidrofilnog radikala (prokain) jer fetalna jetra brzo razgrađuje takvo

sredstvo, dok teže podnosi anestetik s amidnom vezom (ksilokain). *Lege artis* izvedena anestezija kod zdrave trudnice nema, u pravilu, nikakve štetne posljedice za plod te nije kontraindiciran ni anestetik s vazokonstriktorom. No, u trudnica koje imaju povišen tlak, EPH gestozu, diabetes i, općenito, bolesti kod kojih se ne primjenjuje anestetik s vazokonstriktorom, primjenjuje se anestetik bez vazokonstriktora (25, 31).

Ako nastupi potreba za antibiotskom terapijom uslijed stomatoloških patoloških promjena, najsigurnije je primjeniti neki od antibiotika iz penicilinske skupine ili eventualno cefalosporine (32).

8.0. RASPRAVA

Periapikalni procesi uzrokovani su mnogim živim i neživim iritansima. Na temelju anamneze, kliničke slike te radioloških nalaza procjenjuje se radi li se o simptomatskim ili asimptomatskim procesima. Nakon utvrđene dijagnoze endodontsko liječenje se provodi ručnim ili strojnim tehnikama instrumentacije te punjenjem hladnim ili toplim tehnikama punjenja korijenskih kanala. Ako je prisutan apsces ili je proces celulitičnog karaktera, potrebna je, uz endodontsku instrumentaciju incizija i drenaža, uz primjenu odgovarajuće antibiotske terapije te ponekad i hospitalizacija pacijenta. Liječenje periapikalnih lezija kod rizičnih pacijenata provodi se prema strogo određenim protokolima, koji zahtijevaju dogovor i suglasnost liječnika-specijaliste koji liječi osnovnu bolest, te izvođenje potrebnih

predradnji prije endodontskog liječenja (najčešće antibiotska premedikacija, kratkotrajni prekid antikoagulantne terapije itd.). Smatra se da je za procjenu uspjeha cijeljenja periapikalne lezije potrebno oko 6 mjeseci. Cijeljenje može biti u potpunosti (*restitutio ad integrum*), ožiljkasto ili može izostati.

Poznato je, nažalost, da nisu sva endodontska liječenja uspješna. Brojna istraživanja nalaze uspješnost endodontskog liječenja u rasponu između 53% i 96% (2).

Suvremeni endodontski autoriteti (1,2,7) drže da bi trebalo zanemariti ovakve statističke procjene i usmjeriti pozornost na svaki slučaj zasebno te pokušati procijeniti mogućnost uspješnosti endodontskog liječenja određenog zuba u okviru zadanih okolnosti. Stoga se drži da je pri endodontskom liječenju ključno na vrijeme (prije početka endodontskog zahvata), procijeniti mogućnost neuspjeha, te na to upozoriti pacijenta na njemu razumljiv način.

9.0. ZAKLJUČAK

Kod terapije periapikalnih procesa, kao i kod svih patoloških stanja u organizmu trebamo dobro prepoznavati kliničku sliku kako bi što brže i preciznije odredili pravilnu dijagnozu. Cilj nam je pacijenta riješiti boli, te izliječiti i sačuvati zahvaćeni zub. U tu svrhu obavlja se klasični endodontski zahvat te ispun korijenskog kanala, prema zahtjevima struke. Ako je potrebno primjenjuju se i parodontološki, odnosno kirurški zahvati i odgovarajuća antibiotska zaštita. Terapija periapikalnih procesa kod rizičnih pacijenata i trudnica zahtjeva posebnu pozornost i po potrebi specifičan pristup.

10.0. SAŽETAK

Periapikalni procesi, kao vrlo česti patološki nalaz u stomatoloških pacijenata, razlog su brojnih tegoba, a u uznapredovalim slučajevima mogu biti i vrlo opasni. Najčešće nastaju kao posljedica prodora živih i neživih iritansa iz inficiranih korijenskih kanala prema apikalno, pri čemu izazivaju oštećenje tkiva i upalni odgovor. Sam upalni odgovor nije još u potpunosti razjašnjen, no, brojne supstancije se smatraju medijatorima upale. Klinički, periapikalne procese možemo podijeliti na simptomatske i asimptomatske (akutni apikalni parodontitis, kronični apikalni parodontitis, sklerozirajući ostitis, akutni apikalni absces, kronični apikalni absces). U svrhu postavljanja dijagnoze najčešće se čine anamnestički, klinički i radiološki dijagnostički postupci. Nakon utvrđene dijagnoze, endodonsko liječenje se provodi ručnim ili strojnim tehnikama mehaničkog i kemijskog čišćenja i širenja korijenskih kanala, te punjenja kanala hladnim ili termoplastičnim tehnikama, kako bi se u potpunosti zabrtvio endodonski prostor i spriječila bilo kakva reinfekcija tog područja. Ako je prisutan absces ili je proces celulitičnog karaktera, potrebna je, uz endodonsku instrumentaciju, incizija i drenaža te primjena odgovarajuće antibiotske terapije. U uznapredovalim slučajevima ponekad je potrebna i hospitalizacija pacijenta. Smatra se da je za procjenu uspjeha cijeljenja periapikalne lezije potrebno oko 6 mjeseci. Cijeljenje može biti u potpunosti (*restitutio ad integrum*), ožiljkasto ili može izostati. U slučaju neuspjeha endodonskog liječenja, može se raditi ponavljanje tog konzervativnog zahvata ili se, ako nije kontraindicirano, može pristupiti jednom od kirurških postupaka.

11.0. SUMMARY

Etiology, pathogenesis, clinical picture, diagnostics and therapy of periapical processes

Periapical processes, often found to be the pathologic result in dental patients, are the cause of many problems, and can be very dangerous in advanced stages. They usually happen when vital and nonvital irritants pass from the infected root canals towards apical, causing damage to the tissue and infection. The infection itself has not been entirely explained yet, but numerous substances are considered to be mediators in the process. Clinical periapical processes can be divided into symptomatic and asymptomatic ones (acute apical periodontitis, chronic apical periodontitis, condensing osteitis, acute apical abscess, chronic apical abscess). In order to make a diagnosis, anamnestic as well as clinical and radiological diagnostic procedures are usually carried out. After making a diagnosis, endodontic therapy is carried out using manual techniques or instruments to mechanically and chemically clean and widen the root canal, and fill it by using cold or warm techniques, in order to completely close the endodontic area and stop any possible reinfection. If abscess is present or the process is of cellulitic character, incision and drainage, as well as adequate antibiotic therapy, are needed besides endodontic instrumentation. In advanced stages hospitalization of the patient is necessary. It is considered that a six month period is needed in order to estimate the success of the healing of the periapical lesion. Healing can be complete (*restitutio ad integrum*), with a scar or it can not occur, which is considered a failure of the endodontic therapy. This can be

caused by numerous reasons. Should the conservative endodontic therapy fail, and there is no contraindication, one of the surgical procedures is carried out.

12.0. LITERATURA

1. Ingle JI, Bakland LK. Endodontics. London: Decker Inc; 2002.
2. Walton RE, Torabinejad M. Principles and practice of endodontics. Toronto: WB Saunders Company; 2002.
3. Figdor D, Sundqvist G. A big role for the very small-understanding the endodontic microbial flora. Aust Dent J. 2007;52:S38-51.
4. Nair PNR. Light and electron microscopic studies of root canal flora and periapical lesions. J Endod. 1987;13:29-39.
5. Siqueira JF, Jr, Rôças IN, Lopes HP. Patterns of microbial colonization in primary root canal infections. Oral Surg Oral Med Oral Pathol Oral Radiol Endod. 2002;93:174-178.
6. Siqueira JF, Jr, Rôças IN. Bacterial pathogenesis and mediators in apical periodontitis. 2007;18(4):267-80.
7. Nair PNR. Pathogenesis of apical periodontitis and the causes of endodontic failures. J Dent Res. 2004;15:348-81.
8. Njemirovskij Z, i sur. Klinička endodoncija. Zagreb: Globus; 1987.
9. Stock CJR, Gulabivala K, Walker RT, Goodman JR. Atlas der Endodontie. Berlin: Ullstein Mosby GMBH & Co; 1997.
10. Whites C, Pharoah MJ. Oral Radiology. St.Louis: Mosby; 2004.
11. de Paula-Silva FW, Wu MK, Leonardo MR, da Silva LA, Wesselink PR.
Accuracy of periapical radiography and cone-beam computed tomography scans

- in diagnosing apical periodontitis using histopathological findings as a gold standard. *J Endod.* 2009;35(7):1009-12 .
12. Orstavik D, Pitt Ford TR. *Essential Endodontology. Prevention and treatment of apical periodontitis.* Edinburgh: Blackwell Munksgard; 2007.
13. Cohen S, Burns RC. *Pathways of the pulp.* St Louis, Missouri: Mosby Inc; 2002.
14. Bergenholtz G, Hørsted-Bindslev P, Reit C. – editors. *Textbook of Endodontology.* 1st ed. Copenhagen: Blackwell Munksgard; 2003.
15. Galić N, Stare Z, Šutalo J. Clinical evaluation of the accuracy of the Endometer ES-1 in locating the apical foramen. *Period Biol.*1993;95:153-6.
16. Chunn CB, Zardiackas LD, Menke RA. In vivo root canal length measurement using the Forameter. *J Endodon.* 1981;7:515-20.
17. Becker GJ, Lankelma P, Wesselink PR, Thoden van Velzen SK. Electronic determination of root canal length. *J Endodon.* 1980;6:876-80.
18. Griffiths BM, Brown JE, Hyatt AT, Linney AD. Comparison of three imaging techniques for assessing endodontic working length. *Int End J.* 1992;25:279-87.
19. Garcia AA, Navarro LF, Castello VU, Laliga RM. Evaluation of a digital radiography to estimate working length. *J Endod.* 1997;23(6):363-5.
20. Mentés A, Gencoglu N. Canal length evaluation of curved canals by direct digital or conventional radiography. *Oral Surg Oral Med Oral Pathol Oral Radiol Endod.* 2002;93:88-91.

21. Hutchins M, Housholder G, Suchina J, Rittman B, Rittman G, Montgomery E. Comparison of acetaminophen, ibuprofen, and nabumetone therapy in rats with pulpal pathosis. *Journal Endod.* 1999;25:804-6.
22. Lessard GM, Torabinejad M, Swope D. Arachidonic acid metabolism in canine tooth pulps and the effects of nonsteroidal anti-inflammatory drugs. *Journal Endod.* 1986;12:146-9.
23. Linčir I. *Farmakologija za stomatologe.* 2nd ed. Zagreb: Moderna Vremena; 2000.
24. Das UN. COX-2 inhibitors and metabolism of essential fatty acids. *Med Sci Monit.* 2005;11(7):233-7.
25. Suvin M, i sur. *Incidenti i nezgode u stomatološkoj praksi – prevencija i zaštita.* Zagreb: Školska knjiga; 1988.
26. Brincat M, Salvarrio L, Saunders W. Endodontics and infective endocarditis – is antimicrobial chemoprophylaxis required? *Int Endod J.* 2006;39:671-82.
27. http://www.sfzg.hr/repository/Antibiotici_u_endodonciji.pdf
28. Bennet JD, Dembo JB. Medical emergencies in dental office. *Dent Clin North Am.* 1995;39:487-616.
29. Glick M. Infections diseases and dentistry. *Dent Clin North Am.* 1996;40:263-89.
30. De Liefde B. The dental care of pregnant women. *NZ Dent J.* 1984;80:41-3.
31. Vujić J, Ciglar I. *Trudnica u stomatološkoj praksi.* *Acta Stomatol Croat.* 1978;12:171-8.

32. Džanić N, Dražančić A. Drug use in pregnant women in Zagreb. *Gynaecol Perinat.* 1992;1:79-83.

13.0.ŽIVOTOPIS

Ivana Alvir rođena je 16.08.1985. u Zadru. Osnovnu školu završila u Zemuniku Donjem u kojem je i odrasla. Jezičnu gimnaziju je završila 2004.g. u Zadru, a 2005.g. upisuje Stomatološki fakultet Sveučilišta u Zagrebu .