

Liječenje nekarijesnih lezija

Prskalo, Katica

Educational content / Obrazovni sadržaj

Publication status / Verzija rada: **Accepted version / Završna verzija rukopisa prihvaćena za objavljivanje (postprint)**

Publication year / Godina izdavanja: **2018**

Permanent link / Trajna poveznica: <https://um.nsk.hr/um:nbn:hr:127:918831>

Rights / Prava: [Attribution-NonCommercial-NoDerivatives 4.0 International/Imenovanje-Nekomercijalno-Bez prerada 4.0 međunarodna](#)

Download date / Datum preuzimanja: **2024-12-04**



Repository / Repozitorij:

[University of Zagreb School of Dental Medicine
Repository](#)



LIJEČENJE NEKARIJESNIH LEZIJA

U svakodnevnom kliničkom radu susrećemo veliki broj pacijenata s nekarijesnim oštećenjima zuba. Budući da je usna šupljina dinamički sustav zubi su nebrojeno puta tijekom dana izloženi različitom stupnju mehaničkog opterećenja i različitim uvjetima okoliša što je uvjetovano prehranbenim, funkcijskim i parafunkcijskim navikama. S druge strane, sistemni faktori, kao što su bolesti i stres doprinose u nastanku nekarijesnih oštećenja zuba. Nekarijesne lezije u literaturi se nazivaju "zubno trošenje" (*tooth wear*).

Osnovni čimbenici u nastanku nekarijesnih lezija mogu se razvrstati u dvije skupine:

1. fizičko-mehanički čimbenici,
2. kemijski čimbenici.

Prema uzroku nastanka i izgledu lezija nekarijesne lezije razvrstavamo u četiri skupine:

1. abfrakcija
2. abrazija
3. atricija
4. erozije.

Prema podacima iz literature i temeljem kliničkog iskustva nekarijesne lezije su najčešće posljedica istovremenog djelovanja više čimbenika.

1. Abfrakcija

Abfrakcija je nekarijesna lezija u području vrata zuba. Osnovno obilježje abfrakcije je gubitak cakline u području vrata zuba. Nastaje zbog sekundarnog okluzijskog stresa koji se koncentrira u vratnom dijelu zuba, a stres nastaje zbog savijanja zuba uslijed okluzijskog opterećenja. Neispravne restoracije, nefunkcionalni kontakti, ekstrahirani susjedni zub i parafunkcije pridonose pojavnosti abfrakcijskih lezija. Lezije se obično javljaju izolirano, na jednom zubu ili više zuba. Lezije su klinastog oblika s oštrim vanjskim i unutarnjim linijskim kutovima.

Pojam "abfrakcija" u terminologiju uvodi McCoy (1982), Lee i Eakle (1984) i Grippo (1991). McCoy opisuje teorijski proces kojim okluzijske sile stvaraju naprezanja u caklini i dentinu duž cervikalnog područja i predisponiraju ih na daljnje trošenje erozivnim i abrazivnim faktorima. Autori Lee i Eakle, pretpostavljaju da je primarni etiološki čimbenik nastanka takvih lezija utjecaj vlačnih naprezanja tijekom žvakanja i malokluzije. Izmjena vlačnih i tlačnih naprezanja

rezultira slabljenjem cakline u području caklinsko-cementnoga spojišta. Nastaju mikropukotine između kristala hidroksilapatita, što omogućava ulazak vode i ostalih malih molekula. Na taj način oslabljena caklina podložnija je mehaničkom oštećenju te dolazi do krhanja cakline.

Grippo pojam „abfrakcija“ definira kao patološki gubitak zubne strukture uzrokovan biomehaničkim silama koje dovode do fleksije zuba i frakture cakline i dentina na mjestu koje je udaljeno od mjesta nastanka sile.

2. Dentalna abrazija

Abrazija je mehanički gubitak tvrdog zubnog tkiva uzrokovan neprirodnim silama posredstvom nekog sredstva. Razlikujemo demastikacijsku i umjetnu abraziju. Demastikacijska abrazija se očituje smanjenjem vertikalne dimenzije zuba, a posljedica je žvakanja tvrde hrane odnosno jakih žvačnih sila. Takve osobe obično imaju izrazito razvijene snažne žvačne mišiće (mastere). Krune zuba mogu biti skraćene sve do razine gingive. Zbog postupnog trošenja zuba dolazi do povlačenja pulpe i stvaranja sekundarnog dentina, ali također može doći i do otvaranja pulpne komorice i upale pulpe. Umjetna abrazija nastaje kao posljedica učestalog pridržavanja predmeta u ustima (pušači lule, glazbenici, grickanje olovke ili noktiju). U takvim slučajevima izgled abradiranih zubi odgovara izgledu predmeta. Pretjerano održavanje oralne higijene je čest uzrok nastanka abrazivnih cervikalnih lezija zuba. U njihovom nastanku značajnu ulogu ima sam pacijent te sredstva koja koristi u održavanju oralne higijene. Faktori koji vode k nastanku lezija su nepravilno linearno četkanje (ribanje) zuba, tvrde zubne četkice i prejake sile četkanja, te količina, pH i abrazivnost zubne paste. Kod dešnjaka takve lezije su više izražene na lijevoj strani zubnog niza i obrnuto kod ljevaka na desnoj.

3. Atricija

Atricija je trošenje cakline, dentina ili restauracije zbog kontakta antagonističkih zubi bez posredovanja drugih sredstava. Razlikujemo fiziološku i patološku atriciju. Fiziološka atricija nastaje uslijed normalne funkcije žvakanja, gutanja i govora, a patološka je uzrokovana parafunkcijama, npr. bruksizmom (stiskanje i škripanje zubi pogotovo noću). Atriciju karakterizira plošni gubitak cakline i plitki gubitak dentinskog tkiva, a ekvivalentne fasete vidljive su na antagonističkim zubima. Prema lokalizaciji razlikujemo incizalnu, okluzalnu i proksimalnu atriciju. Proksimalnom atricijom kontaktne točke pretvaraju se u kontaktne plohe.

4. Dentalna erozija

Dentalna erozija je postupan, kronični, trajni gubitak tvrdih zubnih tkiva zbog kemijskog jetkanja ili kelacije zubne površine. Dentalna erozija je uzrokovana isključivo djelovanjem kiselina na površinu zuba. No, kliničku sliku mogu pogoršati fiziološka funkcija i parafunkcije, a također i pojačano održavanje zubne higijene pogotovo kada zubi postanu žući zbog gubitka cakline.

S obzirom na podrijetlo kiseline razlikujemo egzogeno i endogeno uzrokovanu eroziju. Kod egzogenih erozija kiseline se unose u usnu šupljinu hranom, pićima (dijetetske erozije) ili izlaganjem zubi kiselinskim parama iz okoliša (profesionalne erozije). Također je poznato da i lijekovi (C vitamin, acetilsalicilna kiselina, antihistaminici, antidepresivi) imaju ulogu u nastanku erozija.

Kod endogenih erozija kiselina dolazi iz organizma, iz želuca. To je vrlo snažna klorovodična kiselina, a u usnu šupljinu dolazi kod raznih poremećaja i bolesti kao što su poremećaji jedenja (bulimija), gastroezofagealna refluksna bolest (GERB), ili zbog čestih regurgitacija tijekom života, rjeđe kod izrazito učestalog i dugotrajnog povraćanja u trudnoći.

Egzogene erozije posljedica su učestalog i prekomjernog unosa kisele hrane i pića (citrično voće, voćni sokovi, coca-cola i druga gazirana pića, alkohol). Profesionalne erozije su u prošlosti bile prisutne kod radnika u tvoricama akumulatora i u biokemijskim laboratorijima što je na sreću bitno smanjeno unapređenjem tehnološkog procesa i mjerama zaštite na radu. U novije vrijeme vidljive su erozije zubi kod profesionalnih plivača zbog djelovanja klora u bazenima i kod kušača vina.

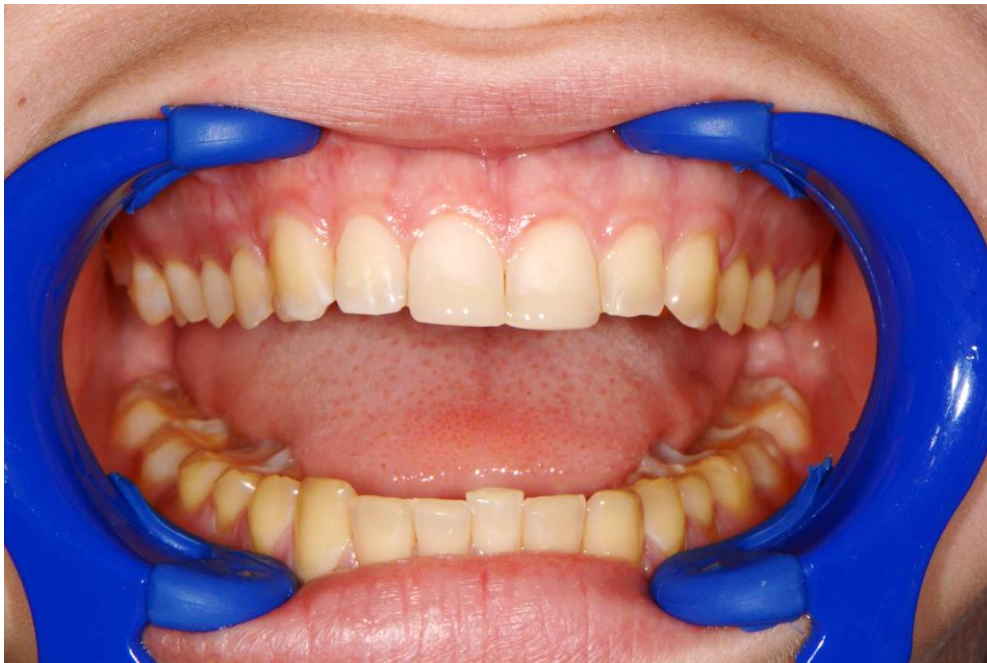I kod egzogenih i kod endogenih erozija važna je učestalost kiselinskog djelovanja. Naime, učestalom prisutnošću kiseline u ustima slina svojim puferima (bikarbonatni, fosfatni) ne može neutralizirati kiseline te dugotrajno u ustima vlada niski pH. Npr. pacijent s erozivnim lezijama u anamnestičim podacima navodi da je pio oko 2 litre coca-cole dnevno u malim gutljajima. Dodatni štetni moment je mućkanje kiselog napitka u ustima jer produžuje i pojačava djelovanje kiseline. Proces erozije, odnosno otapanje minerala cakline i dentina događa se kada je pH vrijednost u ustima dugotrajno ispod 5,5. Opseg demineralizacije ovisi o svojstvima kiseline koja dolazi u kontakt s površinom zuba, vremenu i učestalosti kontakta kiseline i zuba, količini i načinu konzumacije hrane i pića, strukturi tvrdih zubnih tkiva (caklina, dentin, mliječna, trajna denticija), zaštitnoj funkciji sline i higijeni.

Za dijagnostiku dentalnih erozija potrebno je određeno kliničko iskustvo. U početnom stadiju erozijske promjene očituju se visokim stupnjem glatkoće površine zuba i gubitkom sjaja. Kod

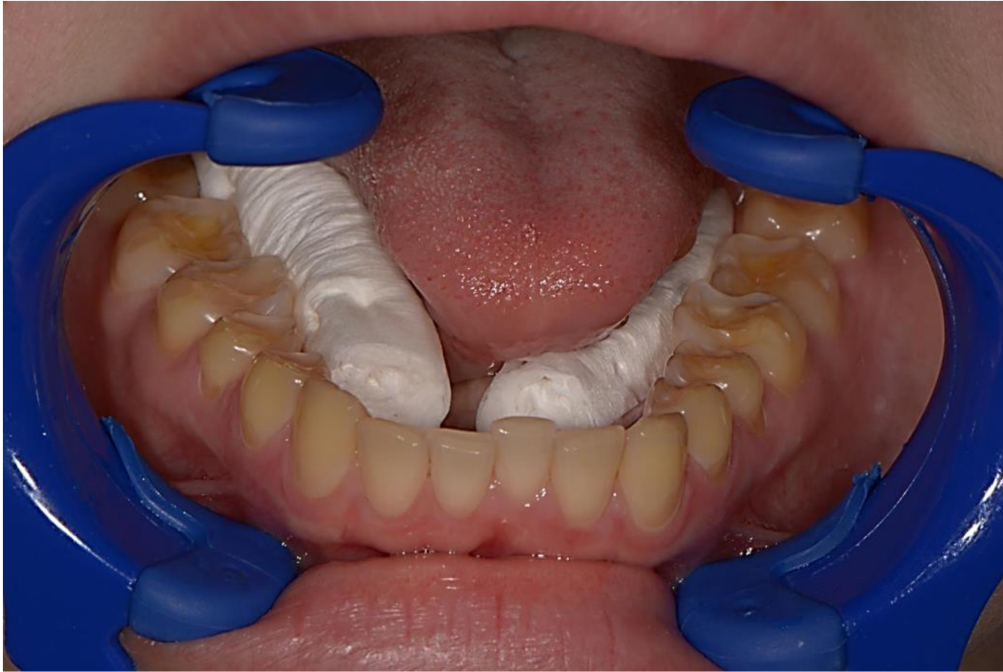endogenih erozija promjene su početno lokalizirane na oralnim ploham zuba, a kod egzogenih erozija početne promjene su prisutne na labijalnim i griznim ploham zuba. U uznapredovalim stadijima promjene zahvaćaju sve, ili gotovo sve, plohe zuba. Karakteristični znakovi su smanjen volumen zubi, tanka caklina i vidljivo caklinsko-dentinsko spojište, gubitak zubnih kvržica, trganje oslabljenih incizalnih rubova sjekutića, izdigniti ispuni i/ili protetski nadomjestci, izrazito žuta boja zubi zbog dominantne boje dentina i preosjetljivost zubi (sl. 1.-sl. 6.). Budući da erozivne promjene nastaju postupno pacijenti ih obično ne primjećuju. Najčešći razlog posjete stomatologu je visoki stupanj preosjetljivosti zubi i promjena boje zuba u žućkastu.

Klinički oblici erozija prema stupnju erozije i lokalizaciji su:

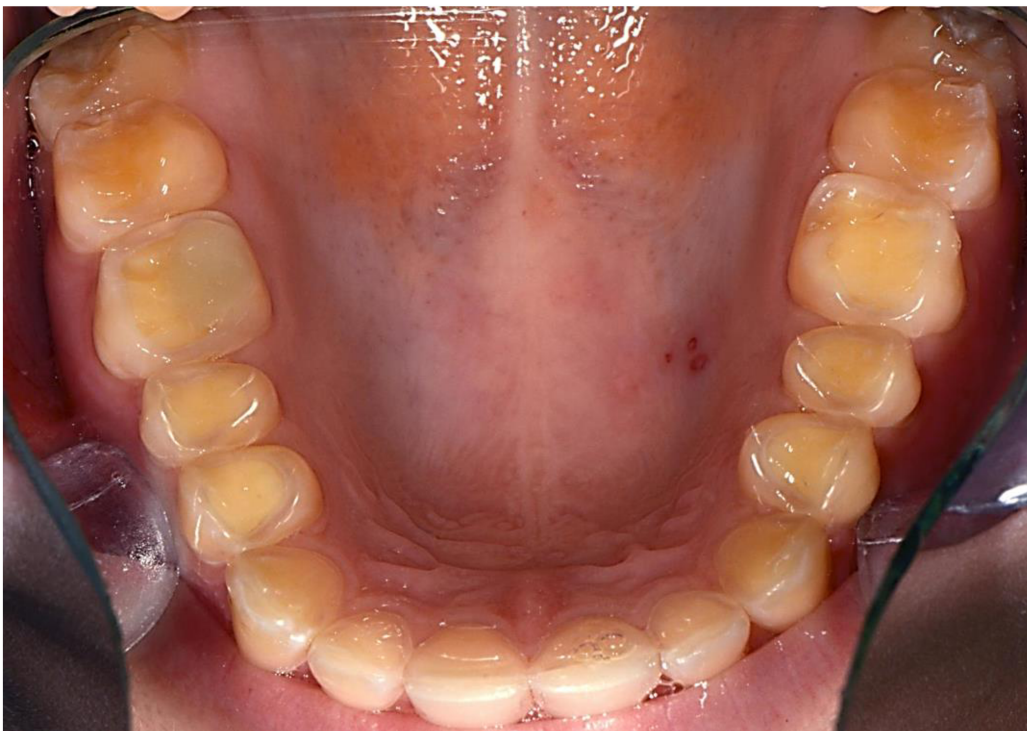- visok stupanj glatkoće površine i gubitak sjaja,
- bubrežasti ili diskoidni oblik na cerviksnoj trećini labijalne plohe,
- klinasti oblici na caklinsko-cementnom spojištu,
- ograničeni oblici na incizijskim bridovima i/ili okluzijskim kvržicama,
- erodirane površine uz očuvan samo tanki dio cakline uz gingivni rub.



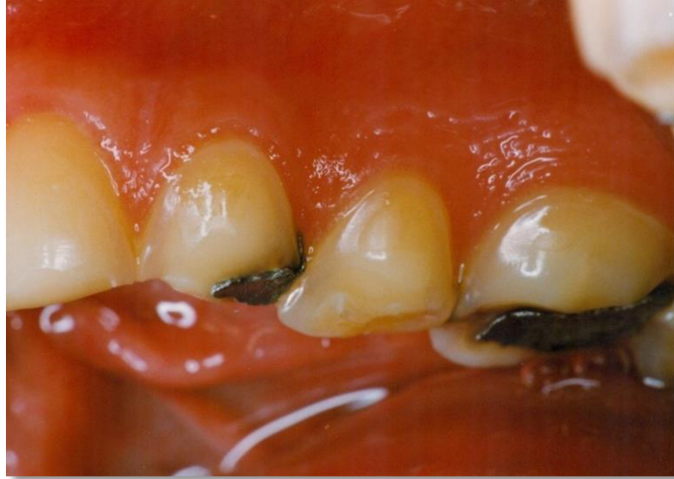Slika 1. Generalizirana erozija. Vestibularne plohe gornjih prednjih zubi restaurirane su kompozitnim materijalom.



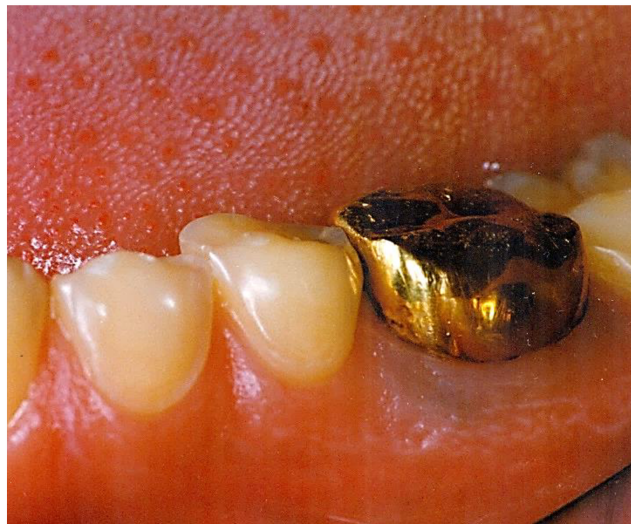Slika 2. Erozija na donjim zubima. Na bočnim zubima dominira žuta boja dentina
Zbog gubitaka okluzalne cakline.



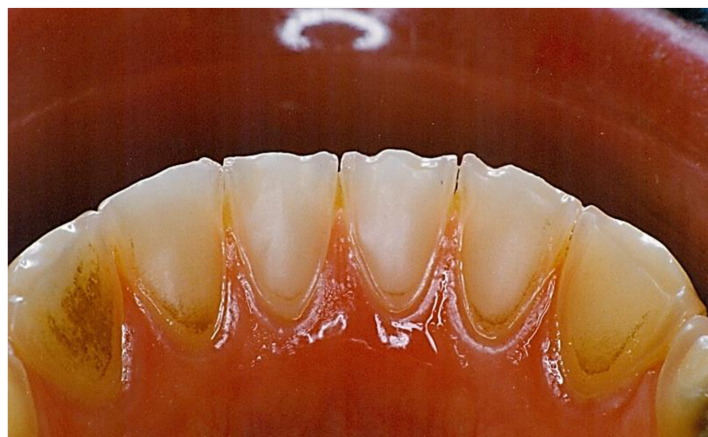
Slika 3. Okluzalni izgled gornjih zubi. Vidljiv je izražen gubitak okluzalne cakline i
caklinsko-dentinsko spojiše.



Slika 4. Sjajni izgled bukalnih ploha zuba i stršeći amalgamski ispuni što se u literaturi opisuje kao "rocky islands".



Slika 5. Nesrazmjer u veličini zlatne krunice i okolnih erodiranih zubi koji su cjelini smanjeni.



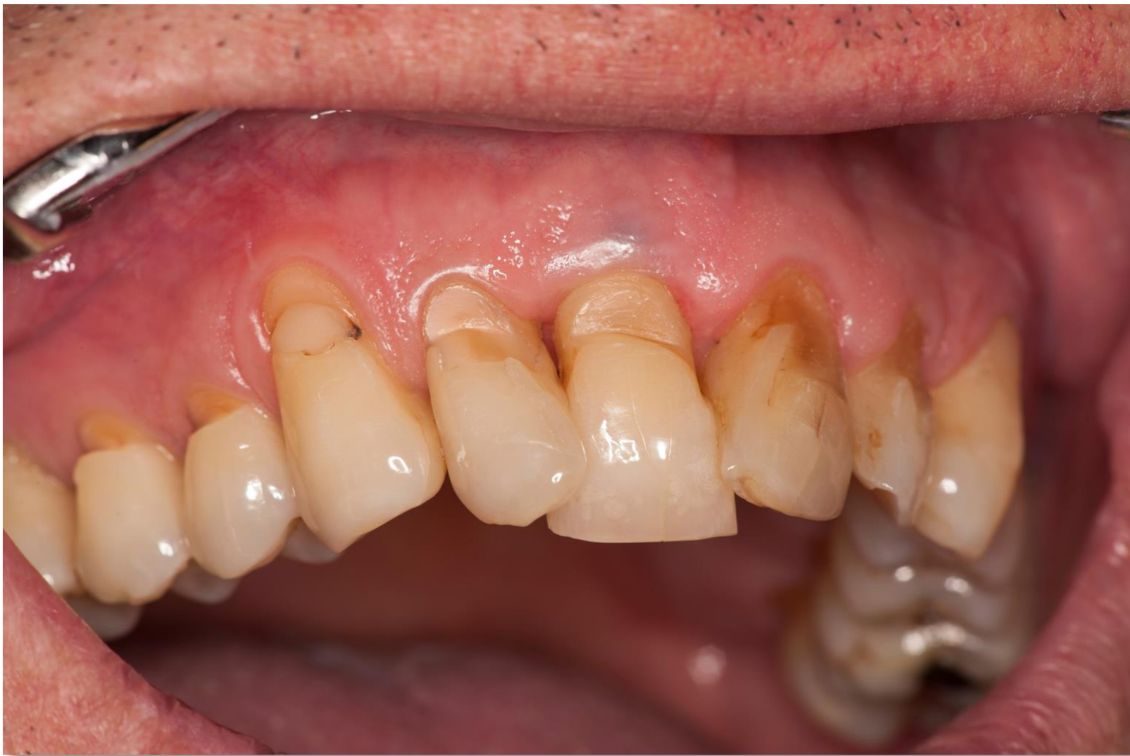Slika 6. Erozija donjih prednjih zubi posebno izražena na incizalnim bridovima.

5. Cervikalne lezije

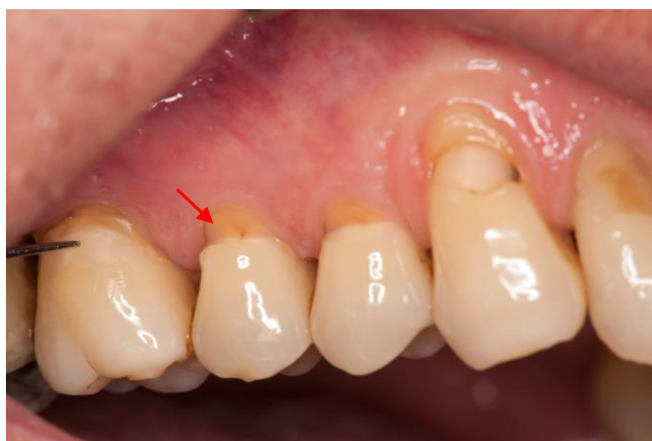Pojam cervikalne lezije često je sinonim za nekarijesna oštećenja zuba u području zubnog vrata, gdje se nekarijesna oštećenja zuba najčešće pojavljuju. Prema podacima iz literature prevalencija nekarijesnih cervikalnih lezija (NCL) kreće se od 5-85%. Tako visoka pojavnost NCL vjerojatno je posljedica anatomske složenosti toga područja. To je područje u kojemu kruna zuba prelazi u korijen, a vrat zuba obuhvaća i štiti slododni rub gingive. Prelazak krune u korijen i međusobni odnos cakline i cementa, kao i građa cervikalne cakline, utječu na nastanak nekarijesnih lezija. U 10% slučajeva caklina i cement se ne dodiruju nego između njih postoji dio caklinom ne prekrivenog dentina koji je mekši u odnosu na caklinu i tako podložniji patološkim procesima. U 30% slučajeva caklina i cement se rubno dodiruju, u 60% slučajeva cement prekriva caklinu. Caklina je u području zubnog vrata tanka, caklinske prizme su međusobno paralelne i okomite na površinu, a tvdoća cakline u području zubnog vrata je manja od tvrdoće okluzalne cakline. K tomu treba dodati učestalu pojavu gingivne recesije (GR), povlačenja parodonta u apikalnom smjeru, a posljedica je ogoljenje površine korijena zuba. Navedeni predisponirajući čimbenici navode na zaključak da i abfrakcija i abrazija i erozija, a pogotovo njihova interakcija lako dovode do NCL različitog kliničkog izgleda.

NCL izgledom mogu varirati od manjih brazda do većih klinastih defekata koji zahvaćaju samo caklinu, caklinu i radikularni dio zuba ili samo radikularni dio zuba (sl. 7.). I manje i veće lezije s izloženim dentinom mogu izazvati pojačanu osjetljivost dentina, izloženost pulpnoga tkiva (sl. 8.), a u teških oblicima i frakturu zuba. Pojačana osjetljivost zuba javlja se na sve intenzivne podražaje i pacijenti se obično žale na slatko, hladno, kiselo i na mehaničke podražaje (pojačanu osjetljivost kod pranja zubi). Kod kliničkog pregleda bol se može provocirati mlazom zraka ili sondiranjem. Bol je intenzivna i često je razlog dolaska liječniku.

Osim pojačane osjetljivosti prisutan je estetski nesklad, pogotovo kod lezija na prednjim zubima. NCL su predilekcijska mjesta za akumulaciju plaka pa izbjegavanje čišćenja zbog preosjetljivosti zuba može dovesti do nastanka karijesa i upale gingive, a u konačnici, zbog blizine pulpe, do ireverzibilnog pulpitisa ili nekroze pulpe.



Slika 7. Klinički izgled nekarijesnih cervikalnih lezija. Na pojedinim zubima lezije zahvaćaju i korijen zuba zbog recesije gingive i posljedičnog produljenja kliničke krune.



Slika 8 . Cervikalne lezije na bočnim zubima. Na drugom pretkutnjaku oštećenje seže do pulpe.

6. Terapija nekarijesnih oštećenja zuba

U terapiji nekarijesnih oštećenja zuba najvažnije je prepoznati uzrok(e) njihovog nastanka i ukloniti ih kako ne bi došlo do daljnjeg pogoršanja kliničke slike. Ponekad je to vrlo teško jer se uzroci međusobno isprepliću. U prepoznavanju etioloških činitelja od velike su važnosti anamnestički podaci dobiveni od pacijenta (njihova raščlamba i procjena) i temeljiti klinički pregled kako bi se zaključilo što je uzrok a što posljedica. Nakon toga primjenjuju se neke od navedenih terapijskih mjera:

- **preventivne mjere u ponašanju pacijenta** kojima je svrha pojasniti, a potom i korigirati nepodesne navike koje su dovele do oštećenja. Najčešće su to promjena načina prehrane, održavanja oralne higijene i izrada relaksacijskih udlaga. Ako postoje bolesti koje su dovele do postojećega stanja potrebno je pacijenta uputiti na odgovarajuće liječenje.

- **preventivne mjere kojima se želi poboljšati kakvoća zubne strukture i svojstva sline.** To se postiže sredstvima za remineralizaciju (preparati fluora, amorfnog kalcijevog fosfata, kazein fosfopeptid) bilo u kućnoj uporabi ili u težim slučajevima u stomatološkoj ordinaciji, te stimulacijom salivacije žvakanjem žvakaće gume bez šećera. Tako stimulirana slina bogatija je puferima što pomaže u održavanju pH sline.

- **restorativni postupak.**

Odabir restorativnog postupka najčešće određuje veličina lezije, a restorativni postupak se izvodi zbog:

- nemogućnosti da se smanji napredovanje lezije uklanjanjem uzroka
- estetske neprihvatljivosti
- dentinske preosjetljivosti
- jačanja zubne strukture i integriteta zuba s obzirom na dubinu i voluminoznost lezije.

6.1. Plitke lezije

Plitke cervikalne lezije često uzrokuju jaku preosjetljivost pogotovo neposredno nakon nastanka kada još nije došlo do spontanog pečaćenja izloženih dentinskih tubulusa odlaganjem minerala iz sline ili do sklerozacije i odlaganja sekundarnog dentina u projekciji oštećenih tubulusa. U tim slučajevima izvodi se postupak desenzibilizacije. Svrha postupka desenzibilizacije je zapečati površinu dentina i spriječiti prijenos podražaja prema pulpi.

Pacijenti u kućnoj uporabi koriste sredstva za remineralizaciju (fluoridne paste, paste na bazi amorfnog kalcijevog fosfata i kazein fosfopeptida, specijalne zubne paste za desenzibilizaciju), a profesionalno se lezije oblažu sredstvima kao što su lakovi i dentinski adhezivi. Takve postupke treba periodično ponavljati, pogotovo ako se rabe lakovi koji se lako uklone četkanjem zubi. Ako postupak desenzibilizacije nije učinkovit ili dođe do povećanja lezije treba razmotriti mogućnost restorativnog postupka.

6.2. Opsežne lezije

Kod opsežnijih i opsežnih lezija uvijek se radi nadoknada oštećenog tkiva vodeći se pri tom postulatom suvremene dentalne medicine, što podrazumjeva minimalnu invazivnost tj. maksimalnu štednju zubnog tkiva.

Izvođenje restorativnog postupka određeno je odabirom materijala za nadoknadu tkiva, a odabir materijala određen je estetskim zahtjevima i funkcijskim opterećenjem restoracije. Mogu se koristiti - stakleno ionomerni cementi (SIC),

- tekući kompozitni materijali,
- giomeri,
- kompozitni materijali.

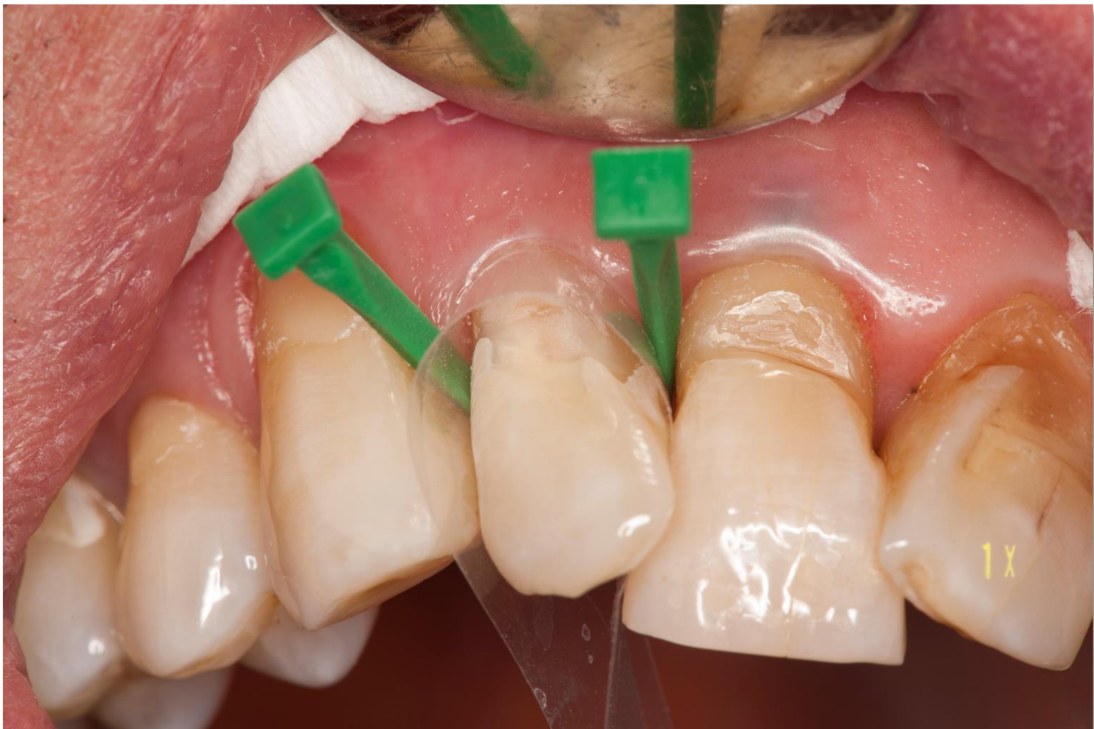Stakleno ionomerni cementi su posebno prikladni materijali u restauraciji NCL-a jer su to hidrofilni materijali, a u području vrata zuba nije jednostavno osigurati apsolutno suho radno polje. Odlikuju se izravnom kemijskom adhezijom na tvrda tkiva, imaju koeficijent termičke ekspanzije podudaran s koeficijentom termičke ekspanzije zubnih tkiva (što pridonosi trajnosti restoracija) i remineralizacijska svojstva zbog visokog sadržaja fluorida. Klinički postupak je jednostavan. Osim uobičajenog čišćenja površine zuba od plaka i pigmenata, površinu zuba treba tretirati otopinom "kondicionera" (tvornički pripravak u kojemu je 10% poliakrilna kiselina glavni sastojak) čime se uklanja zaostali prljavi sloj i pospješuje kemijska adhezija materijala. Nakon stvrdnjavanja i finalne obrade, površnu SIC poželjno je zaštititi voodootpornim sredstvom, kao što su nisko viskozne smole i lakovi. Mogu se rabiti konvencionalni i smolom modificirani SIC koji su estetki ugodniji, ali kod lezija dubljih od 2 mm potrebno je slojevito postavljanje i polimerizacija svakog sloja vidljivim svjetlom.

Tekući kompoziti zahtijevaju adhezivni postupak (jetkanje, ispiranje, sušenje, nanošenje adhezivnog sredstva, polimerizacija adheziva, aplikacija tekućeg kompozita, polimerizacija,

finalna obrada) i prikladni su za restoraciju manjih cervikalnih lezija ili reparaciju postojećih restoracija.

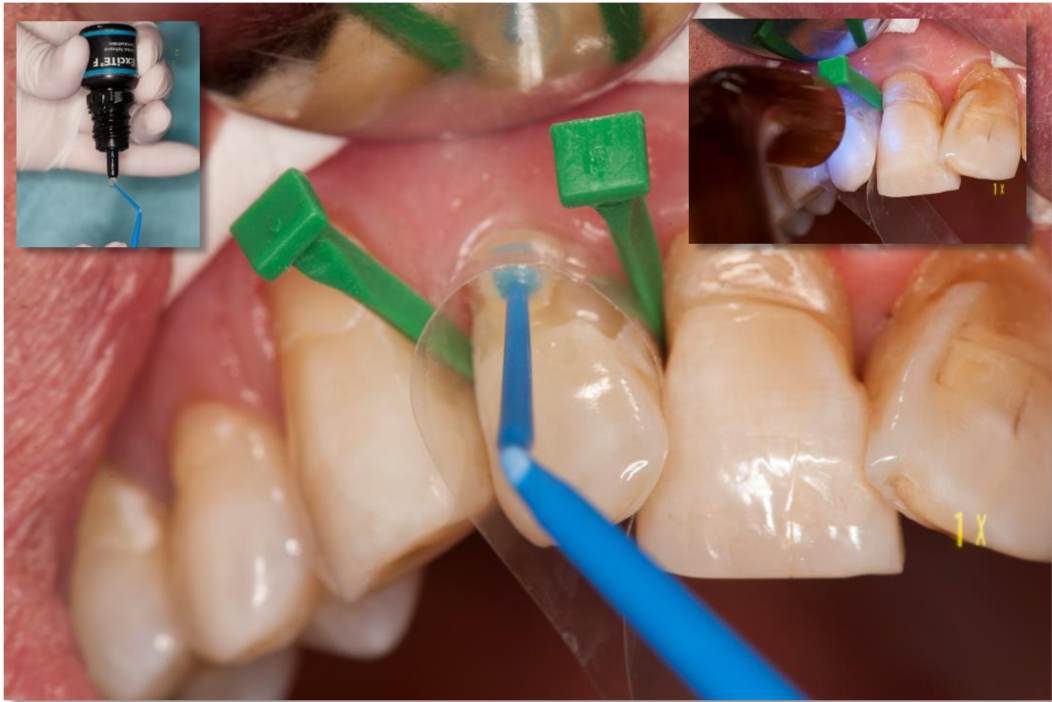Giomeri i kompozitni materijali također zahtijevaju adhezivni restorativni postupak. Giomeri su po sastavu slični kompozitnim materijalima. Na neki način su hibridi kompozita i SIC jer kao punilo sadrže prerađivane stakleno ionomerne čestice, stoga kao i SIC otpuštaju fluore i imaju remineralizacijsku sposobnost.

Kompozitnim materijalima postižu se izvrsni estetski rezultati. I tekući kompoziti i giomeri i kompozitni materijali zahtijevaju suho radno polje što se u restauraciji cervikalnih lezija može postići uporabom celuloidnih traka. Klinički postupak restoracije cervikalnih lezija kompozitom prikazan je na slikama 9-13., a isti klinički postupak se primjenjuje u restoraciji cervikalnih lezija giomerima.

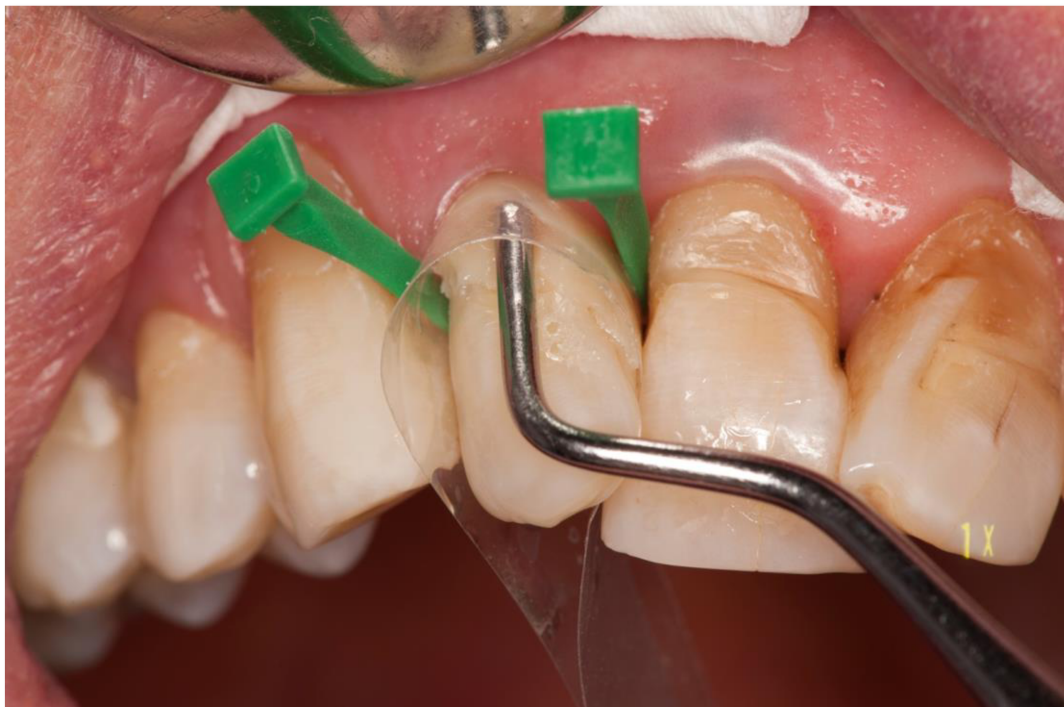

Slika 9. Izgled lezije nakon jetkanja cakline fosfornom kiselinom, ispiranja i sušnja zrakom.

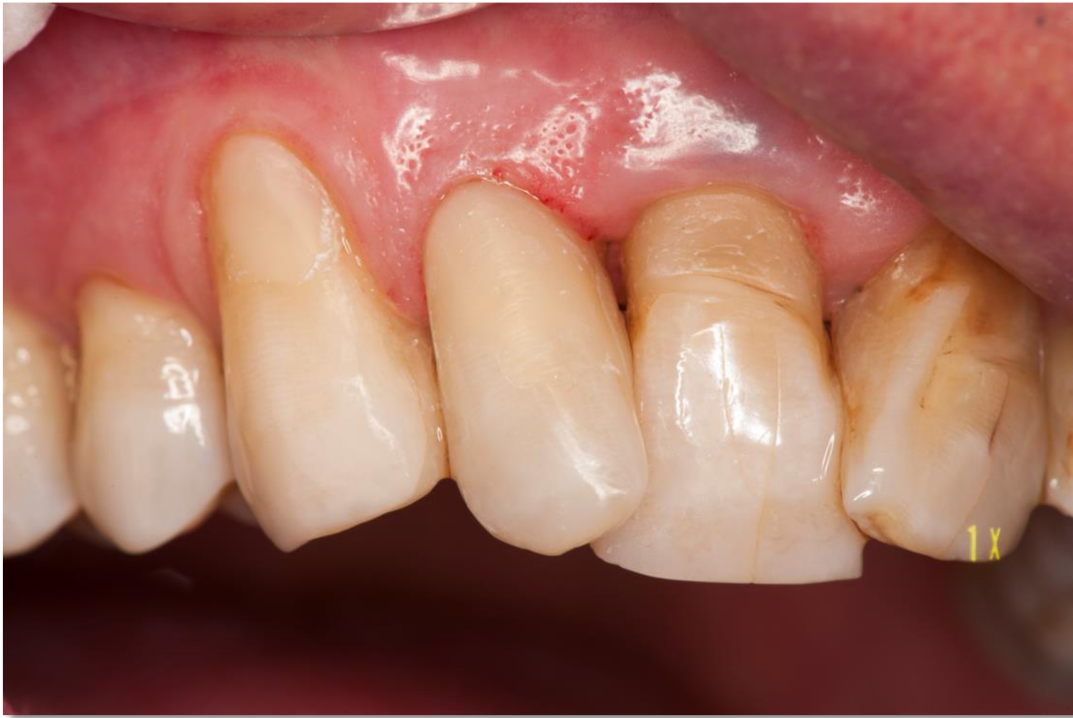Kritični moment u restoraciji cervikalnih lezija je odnos restoracije i gingive. Postavljenjem konturne matrice u gingivni sulkus i fiksacijom matrice interdentalnim klinovima osigurava se suho radno polje i izvrsna adaptacija materijala, a u konačnici izvrstan odnos restoracije i gingive. Kada je matrica dobro postavljena često nije potrebna subgingivna obrada ispuna nego nježno finiranje i poliranje, a labijalni dio restoracije lako se konturira dijamantnim brusilima i diskovima različite finoće.



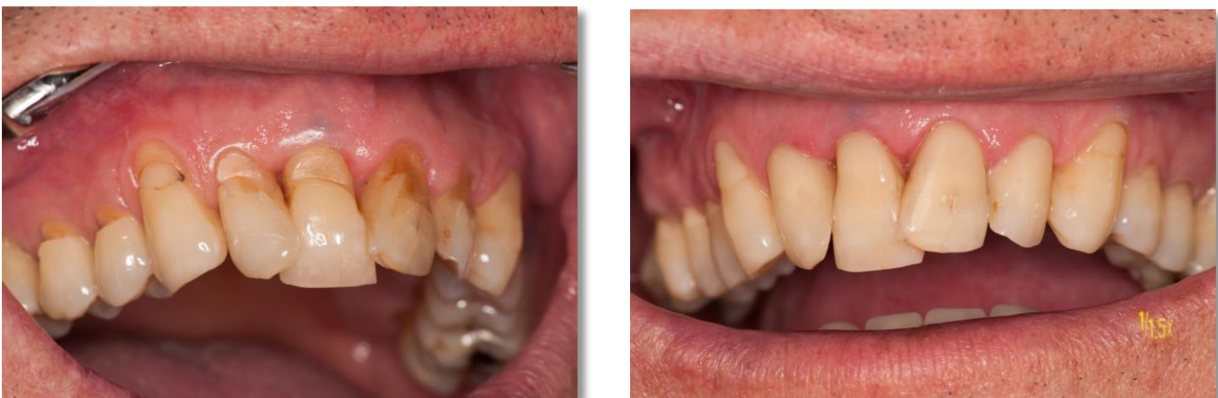Slika 10. Nanošenje i polimerizacija adhezivnog sredstva.



Slika 11. Unošenje i adaptacija kompozitnog materijala. Ako je dubina lezije veća od 2 mm potrebna je slojevita tehnika rada.



Slika 12 . Nekarijesna cerviksna lezija na zubu 22 restaurirana kompozitnim materijalom.



Slika 13. Izgled lezija prije i nakon restauracije.

Kod jako opsežnih lezija gdje postoji veće oštećenje vestibularnih ili oralnih ploha i snižena vertikalna dimezija zubi (erozija, abrazija) porebna je opsežnija protetska rekonstrukcija. Mogu se izraditi oralne i vestibularne keramičke ljuskice, okluzalni keramički čipsevi, inley, onley, ili klasična protetska rehabilitacija krunicama.

Literatura

1. Šutalo J, i sur. Patologija i terapija tvrdih zubnih tkiva. Naklada Zadro, Zagreb, 1994.
2. Bartlett DW. Critical Review of Non-carious Cervical (Wear) Lesions and the Role of Abfraction, Erosion, and Abrasion. *J Dent Res.* 2006;85(4):306-12.
3. Sarode GS, Sarode SC. Abfraction: A review. *J Oral Maxillofac Pathol.* 2013;17(2): 222–7.
4. Grippo JO. Noncarious cervical lesions: the decision to ignore or restore. *J Esthet Dent.* 1992;4:55–64.
5. Özgöz M, Arabaci T, Sümbüllü MA, Demir T. Relationship between handedness and tooth brush-related cervical dental abrasion in left and right-handed individuals. *J Dent Sci.* 2010;5:177–82.
6. Litonjua LA, Andreana S, Bush PJ, Cohen RE. Toothbrushing and gingival recession. *Int Dent J.* 2003;53:67–72.
7. Wetton S, Hughes J, Newcombe RG, Addy M. The effect of saliva derived from different individuals on the erosion of enamel and dentine. *Caries Res.* 2007;41:423–6.
8. Davari A, Ataei E, Assarzadeh H. Dentin Hypersensitivity: Etiology, Diagnosis and Treatment; A Literature Review. *J Dent.* 2013;14(3):136–45.
9. Levitch LC, Bader JD, Shugars DA, Heymann HO. Non-carious cervical lesions. *J Dent.* 1994;22(4):195–07.
10. Bartlett DW, Fares J, Shirodaria S, Chiu K, Ahmad N, Sherriff M. The association of tooth wear, diet and dietary habits in adults aged 18 – 30 years old. *J Dent.* 2011; 39(12):811–6.
11. West NX, Sanz M, Lussi A, Bartlett D, Bouchard P, Bourgeois D. Prevalence of dentine hypersensitivity and study of associated factors: a European population-based cross-sectional study. *J Dent.* 2013;41(10):841–51.
12. Mickenautsch S, Mount G, Yengopal V. Therapeutic effect of glass-ionomers: an overview of evidence. *Austral Dent J.* 2011;56:10-5.
13. Burke FJ. Dental Materials: What Goes Where? Class V Restorations. *Dent Update.* 2015; 42(9):829-30, 833-6, 839.
14. Francisconi LF, Scaffa PM, de Barros VR, Coutinho M, Francisconi PA. Glass ionomer cements and their role in the restoration of non-carious cervical lesions. *J Appl Oral Sci.* 2009;17(5):364-9.
15. Jyothi KN, Annapurna S, Anil Kumar S, Venugopal P, Jayashankara CM. Clinical evaluation of giomer and resin-modified glass ionomer cements in class V noncarious cervical lesions: an in vivo study. *J Conserv Dent.* 2011;14(4):409-13.

