

Suvremeno kirurško liječenje duboko impaktiranih umnjaka

Pažin, Fabio

Master's thesis / Diplomski rad

2022

Degree Grantor / Ustanova koja je dodijelila akademski / stručni stupanj: **University of Zagreb, School of Dental Medicine / Sveučilište u Zagrebu, Stomatološki fakultet**

Permanent link / Trajna poveznica: <https://um.nsk.hr/um:nbn:hr:127:705178>

Rights / Prava: [Attribution-NonCommercial 4.0 International/Imenovanje-Nekomercijalno 4.0 međunarodna](#)

Download date / Datum preuzimanja: **2025-01-02**



Repository / Repozitorij:

[University of Zagreb School of Dental Medicine Repository](#)





Sveučilište u Zagrebu

Stomatološki fakultet

Fabio Pažin

SUVREMENO KIRURŠKO LIJEČENJE DUBOKO IMPAKTIRANIH UMNJAKA

DIPLOMSKI RAD

Zagreb, 2022

Rad je ostvaren na Zavodu za oralnu kirurgiju Stomatološkog fakulteta Sveučilišta u Zagrebu.

Mentor rada: doc. dr. sc. Ivan Zajc, dr. med. dent., specijalist oralne kirurgije

Stomatološki fakultet Sveučilišta u Zagrebu, Zavod za oralnu kirurgiju

Lektor hrvatskoga jezika: Dubravka Grganić Rožman, prof. mentor

Lektor engleskoga jezika: Anita Vegh, dipl. uč. eng. jezika

Sastav Povjerenstva za obranu diplomskog rada:

1. _____
2. _____
3. _____

Datum obrane rada: _____

Rad sadrži:

32 stranice

0 tablica

6 slika

1 CD

Rad je vlastito autorsko djelo, koje je u potpunosti samostalno napisano uz naznaku izvora drugih autora i dokumenata korištenih u radu. Osim ako nije drukčije navedeno, sve ilustracije (tablice, slike i dr.) u radu su izvorni doprinos autora diplomskog rada. Autor je odgovoran za pribavljanje dopuštenja za korištenje ilustracija koje nisu njegov izvorni doprinos, kao i za sve eventualne posljedice koje mogu nastati zbog nedopuštenog preuzimanja ilustracija odnosno propusta u navođenju njihovog podrijetla.

ZAHVALE

Zahvaljujem se mentoru, doc. dr. sc. Ivanu Zajcu na savjetima i pomoći prilikom izrade diplomskog rada.

Hvala obitelji – ocu, majci, baki i bratu na potpori tokom studija.

Hvala starijim kolegama, specijalizantima i profesorima na prenesenom znanju i na strpljenju.

Hvala mentoru za stručnu praksu – dr. med. dent. Igoru Vrančiću.

Posebno hvala mojim kolegama koji su imali veliki utjecaj na to da mi ove godine studiranja budu najljepši period života.

SUVREMENO KIRURŠKO LIJEČENJE DUBOKO IMPAKTIRANIH UMNJAKA

Sažetak

Dentalna medicina kao struka posljednjih godina raste i eksponencijalno se razvija. Uz karijes, koji je najčešće dijagnosticirana bolest na svijetu, pod čestu problematiku javljaju se i problemi s umnjacima. Impaktirani i poluimpaktirani umnjaci, a posebice oni duboko položeni stvaraju veliku nelagodu za pacijenta, a njihovo liječenje nije jednostavno i može dovesti do ozbiljnih komplikacija.

Suvremeno kirurško liječenje impaktiranih umnjaka podrazumijeva pomno postavljenu dijagnozu i ekstrakciju bez ili s minimalnom komplikacijom. Veliku pomoć terapeutima doprinosi razvoj radioloških snimaka, a posebice izum CBCT uređaja. Mogućnost vizualizacije problematičnog zuba u tri dimenzije omogućuje postavljanje točne dijagnoze i najbolji mogući pristup liječenju. U novije vrijeme, na scenu se probijaju i piezoelektrični sustavi koji iako još i dalje nisu savršeni za uporabu, imaju svijetlu budućnost u uporabi u oralnoj kirurgiji.

Ključne riječi: Impaktirani umnjaci, komplikacije, CBCT, Piezoelektrični sustav

CONTEMPORARY SURGICAL MANAGEMENT OF DEEPLY IMPACTED WISDOM TEETH

Summary

Dental medicine is a profession that is exponentially growing and advancing in the past few years. Besides caries, which is the most common disease in the world, there are also problems with wisdom teeth that are not uncommon either. Impacted wisdom teeth, especially those that are deeply impacted, represent discomfort for the patients. Their treatment is not simple and it can lead to serious complications.

Modern surgical treatment of impacted wisdom teeth implies carefully set diagnosis and extraction with minimal to zero complications. A big turning point in helping the therapists is the evolution of radiography, especially the invention of CBCT. Possibility of visualising the problematic tooth in three dimensions helps making the correct diagnosis and helps with finding the best possible approach, and therefore, the treatment. In recent time, the piezoelectric systems are entering the scene, and even though they are not perfect in use, they have a bright future in oral surgery.

Key words: Impacted wisdom teeth, complications, CBCT, Piezoelectric system

SADRŽAJ

1. UVOD.....	1
2. UZROCI I KLASIFIKACIJA IMPAKTIRANIH UMNJAKA.....	3
3. INDIKACIJE ZA EKSTRAKCIJU.....	6
4. RADIOGRAFIJA.....	8
4.1. Ortopantomograf.....	9
4.2. CBCT.....	11
5. EKSTRAKCIJA IMPAKTIRANIH UMNJAKA I KOMPLIKACIJE.....	15
5.1. Ekstrakcija u donjoj čeljusti.....	16
5.1.1. Parestezija.....	17
5.2. Ekstrakcija u gornjoj čeljusti.....	18
5.2.1. Oroantralna komunikacija.....	18
5.3. Ostale komplikacije.....	19
6. PIEZOELEKTRIČNI SUSTAV U ORALNOJ KIRURGIJI.....	21
7. RASPRAVA.....	24
8. ZAKLJUČAK.....	26
9. LITERATURA.....	28
10. ŽIVOTOPIS.....	31

POPIS SKRAĆENICA

CBCT – *Cone beam* kompjuterizirana tomografija

NIH – National Institute of Health

2D – dvodimenzionalno

3D – trodimenzionalno

CT – kompjuterizirana tomografija

FPD – flat-panel detektor

DAŽ – donji alveolarni živac

LŽ – lingvalni živac

PSA – posterior superior alveolar nerve block

mm - milimetar

PE – piezoelektrični sustav

Treći molari su zubi koji su često problematični. Ima slučaja kada izrastu u normalnu okluziju ne stvarajući probleme, međutim nerijetko se desi upravo suprotno. Veliki je problem kada se radi o impaktiranim umnjacima, a trenutno najbolja metoda liječenja je i dalje njihova ekstrakcija. Prije napretka struke i današnje tehnologije ekstrakcije duboko impaktiranih umnjaka bile su puno kompliciranije i dovodile su do češćih nastanaka komplikacija i neuspješnih liječenja. Procjena duboko položenih zubi jedino je moguća radiološkim snimkama, međutim dvodimenzionalna snimka u nekim slučajevima ne daje zadovoljavajući uvid u odnos zubi s maksilarnim sinusom u gornjoj čeljusti ili odnos zubi s mandibularnim kanalom u donjoj.

Pojava CBCT-a pomaže u određivanju položaja svih anatomskih struktura zahvaljujući vizualizaciji u tri dimenzije. Prihvatljiva cijena uređaja, mala količina zračenja i jednostavnost veliki su plusevi, a mogli bi u budućnosti biti korišteni češće. Procjena odnosa korijena zubi s mandibularnim kanalom uvelike smanjuje mogućnost ozljede donjeg alveolarnog živca i samim time nastanka parestezije, a u gornjoj čeljusti može smanjiti učestalost nastanka oroantralne komunikacije nakon ekstrakcije. Osim navedenih struktura vidimo i odnos prema susjednim zubima, položaj i debljinu kosti.

Osim CBCT-a, kao suvremene metode u oralnoj kirurgiji, u zadnje vrijeme pojavljuje se i uporaba piezoelektričnog sustava koji je korišten u endodonciji i parodontologiji. Koristan je i u nekim dijelovima oralne kirurgije te može biti metoda izbora prilikom ekstrakcije duboko impaktiranih umnjaka. Iako je njegovim korištenjem operacija znatno sporija, brža regeneracija kosti i poštuda mekih tkiva prednosti su uporabe ovog uređaja.

Svrha ovog rada jest osvrnuti se na suvremene metode dijagnostike i liječenja impaktiranih umnjaka s najvećim fokusom na radiološku dijagnostiku, poglavito na CBCT.

**2. UZROCI I KLASIFIKACIJE IMPAKTIRANIH
UMNJAKA**

Zube koji su potpuno formirani, a ne niču u očekivano vrijeme u zubnom luku možemo podijeliti na retinirane i impaktirane zube. Glavni čimbenici za nastanak ovakvog stanja su anatomske varijacije i sam smještaj zuba te zubi koji kasno niču – među koje najčešće spadaju umnjaci u obje čeljusti i maksilarni očnjaci (1).

Retinirani zubi ne niču zbog uzroka koji nisu mehanički: patološki procesi, predubok položaj zubnog zametka i udruženo gubitak impulsa za nicanje, pogrešan smjer okomice zubnog zametka i zametci koji se nalaze na atipičnom mjestu.

Impaktirani zubi ne niču zbog mehaničkih zapreka kao što su drugi zubi, ramus mandibule i nedovoljan prostor u zubnom luku. S obzirom da su umnjaci zubi koji zadnji niču, ne čudi da su mandibularni umnjaci najčešće impaktirani zubi te ujedno i najčešće ekstrahirani zubi. Studija koju su provodili Elsey i Rock (2) kaže kako se impakcija umnjaka mladih ljudi u Europi pojavljuje u 73% slučajeva. Incidencija se razlikuje kod rasa ljudi zbog različitog vremena erupcije umnjaka. Prosjek kada eruptiraju je između sedamnaeste i dvadeset prve godine dok je primjerice kod mladih Nigerijaca erupcija mandibularnih umnjaka u dobi od četrnaest godina (3) (4) (5) (6). Osim rase; prehrana, intenzitet korištenja mastikatorne muskulature i genetska podloga jedni su od potencijalnih čimbenika za pojavu impakcije zuba (7).

Klasifikacija impaktiranih umnjaka

Poznajemo četiri klasifikacije kod impaktiranih umnjaka: Winterova, Thomova, Parantova i Pell/Gregoryjeva klasifikacija.

Winterova se odnosi na poziciju okomice umnjaka na drugi molar te se razlikuje osam osnovnih položaja ili klasa: vertikalni, mezoangularni, horizontalni, distoangularni, bukoangularni, lingvoangularni, inverzni i ostali atipični položaji (1).

Thomova jest nadopuna Winterove koja razlikuje poluimpaktirane i poluretinirane od impaktiranih i retiniranih zuba. U njegovoj klasifikaciji se pronalazi i podjela na oblike korijena pa se razlikuju tri tipa: ravni korijeni, korijeni zakrivljeni mezijalno i korijeni zakrivljeni distalno (8).

Pell/Gregoryjeva govori o odnosu impaktiranog umnjaka i drugog molara / ramusa mandibule u donjoj čeljusti:

- klasa A – okluzalna ravnina impaktiranog umnjaka je u ravnini ili iznad okluzalne ravnine drugog molara
- klasa B – okluzalna ravnina impaktiranog umnjaka je između okluzalne ravnine cervikalnog ruba drugog molara
- klasa C – impaktirani zub je ispod razine cervikalnog ruba drugog molara
- klasa I – postoji dovoljno prostora između prednjeg ruba uzlaznog kraka mandibule i distalne plohe drugog molara za erupciju umnjaka
- klasa II – prostor između prednjeg ruba uzlaznog kraka mandibule i distalne plohe drugog molara za erupciju umnjaka je manji od mezio-distalne širine umnjaka
- klasa III – umnjak je u cijelosti ugrađen u kost uzlaznog kraka mandibule i ne postoji prostor za njegovo nicanje.

Parantova dijeli na četiri klase s obzirom na način kirurškog vađenja i pravce kojima se izvlači cijeli ili separirani dijelovi zuba.

- klasa I – ekstrakcija uz odstranjenje dijela kosti
- klasa II – ekstrakcija uz odstranjenje kosti i presjecanje zuba
- klasa III – ekstrakcija uz odstranjenje kosti, presjecanje vrata zuba i separiranje korijenova
- klasa IV – ekstrakcije pri kojima se očekuju velike teškoće.

3. INDIKACIJE ZA EKSTRAKCIJU

Kada je poželjno odstraniti umnjake? Ekstrakcija prilikom patoloških promjena ili boli je neupitna, međutim profilaktičko odstranjivanje umnjaka je često veoma kontroverzna tema iako velika većina stručnjaka podržava taj zahvat (9). Većini pacijenata s impaktiranim umnjakom će prije ili kasnije nastati patološka promjena, a razlog tome je što ih je gotovo nemoguće održavati čistima. Ekstrahiranje u ranoj životnoj dobi rezultira rijetkim kirurškim komplikacijama, a jednako tako smanjen je broj postoperativne infekcije i suhe alveole. Nacionalni zdravstveni institut (eng. NIH) godine 1979. navodi pet glavnih indikacija za ekstrakciju umnjaka (10):

- dokaz o hipertrofiji, cisti ili nastanku tumora od zubnog zametka
- ponavljani perikoronitis
- ireverzibilne karijesne lezije
- koštani džep između drugog kutnjaka i umnjaka
- distalna karijesna lezija na drugom kutnjaku, a dovodi se u svezu s umnjakom.

Prije ovakvih zahvata potrebno je uzeti detaljnu anamnezu, povijest pacijentovih bolesti, klinički pregled, a nije na odmet ni procijeniti psihološko stanje pacijenta - ekstrakcija umnjaka jedno je od složenijih zahvata u dentalnoj medicini koje nosi rizik mnogih komplikacija te je nerijetko da pacijenti imaju strahove od operacije. Ovakve operacije mogu trajati i po sat vremena te je kooperativnost i strpljenje pacijenta od velike važnosti. U slučaju da procijenimo da pacijent to ne bi mogao izdržati, možemo preoperativno ordinirati sedacijske lijekove. Bitna stavka kod kliničkog pregleda jest procijeniti koliko prostora i kakav pristup imamo. Pacijenti s ortodontskim napravama, malim ustima, velikim jezikom te ograničenim otvaranjem usta čine ekstrakciju umnjaka zahtjevnijom. Mallampatijeva klasifikacija se koristi pri procjeni prostora, a dijeli se na četiri klase:

- klasa I: Potpuna vizualizacija tvrdog i mekog nepca te uvule
- klasa II: Potpuna vizualizacija tvrdog i mekog nepca te djelomično vidljiva uvula
- klasa III: Potpuna vizualizacija tvrdog i mekog nepca
- klasa IV: Vidljivo samo tvrdo nepce.

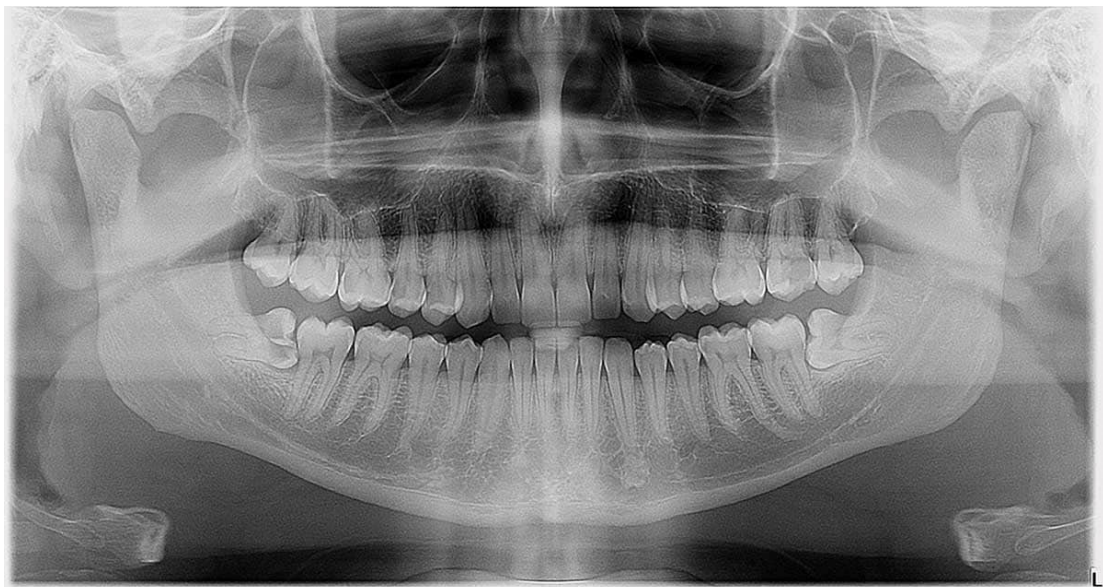
Pacijenti s klasom IV obično imaju velike jezike, kratak vrat, a koronoidni nastavak je tokom translacije u neposrednoj blizini maksilarnih umnjaka. Ovakvi pacijenti se gotovo uvijek šalju iskusnijim kirurzima na operaciju (9).

4. RADIOGRAFIJA

Bez radioloških snimaka procjena položaja duboko impaktiranih umnjaka je nemoguća. Za visok broj uspješnih operacija i niske slučajeve komplikacija možemo zahvaliti Wilhelmu Conradu Röntgenu koji je otkrio X-zrake 1895. godine te započeo njihov daljni razvoj. Za manje zahvate i nekomplikirane ekstrakcije u oralnoj kirurgiji dovoljna je 2D snimka ili ortopantomogram. Međutim, kod težih slučajeva, što je i tema ovog rada, snimka u dvije dimenzije nije dovoljna. Od kraja 1990-ih na tržište dolazi suvremeni način snimanja 3D slika – CBCT (Cone-beam computed tomography).

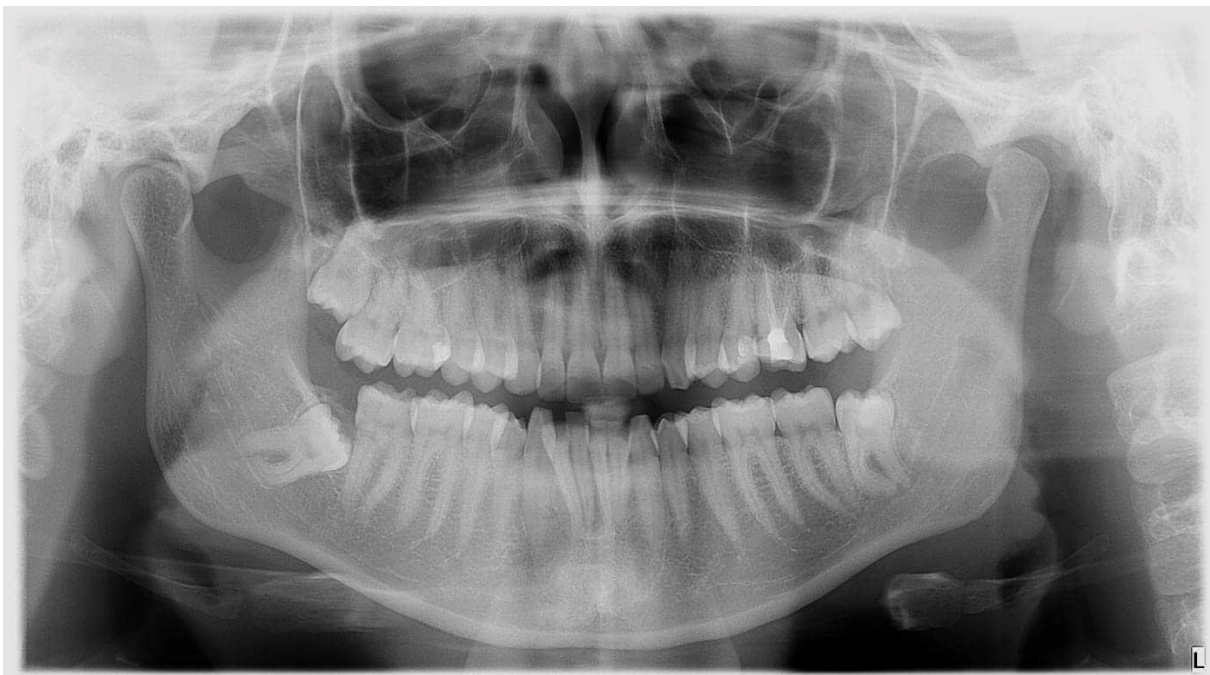4.1. Ortopantomograf

Ortopantomograf je uređaj koji može biti analogni ili digitalni. Analogni ima pokretnu rendgensku cijev i kazete s filmom dok digitalni sadržava detektor umjesto filma. Proces snimanja ortopantomografom traje od dvanaest do dvadeset sekundi. Pacijentova usta se postavljaju u zagrizni blok i mora držati glavu u točno određenom i stabilnom smjeru. Pomaci pacijenta mogu dovesti do deformacije snimke, a time može doći do krive dijagnoze. Prilikom ekspozicije rendgenska cijev i film rotiraju se oko glave – kazeta s filmom ispred pacijentova lica a rendgenska cijev iza njegova zatiljka te se stvara slojevita slika (11).



Slika 1 - Primjer na kojem je ortopantomogram dovoljan za sigurnu ekstrakciju zuba 38 i 48 zbog jasnog položaja u odnosu na okolne strukture. Slika je izvorni doprinos.

Kod snimanja ortopantomografom postoje i prednosti i mane. Prednost je ta što u jednoj ekspoziciji dobijemo kompletnu snimku kostiju lica i zubnih lukova sa čeljusnim zglobovima. Isto tako cijene snimke su niske i pristupačne te se koriste manje doze zračenja. Nedostatak je taj što snimka nije slojevita već je sumacijska, a strukture ponekad mogu biti razvučene i uvećane. Kod liječenja duboko impaktiranih umnjaka, a pogotovo onih koji se nalaze u blizini rizičnih struktura (posebice mandibularni kanal), izrazito je potrebna treća dimenzija koju ortopantomogramom ne možemo dobiti. Zbog toga, kada ne možemo sa sigurnošću procijeniti odnos zuba za ekstrakciju sa okolnim strukturama, prednost dajemo 3D snimanju, a posebice CBCT-u.



Slika 2 - Primjer na kojem ortopantomogram nije dovoljan za sigurnu ekstrakciju zuba 48 zbog nejasnog položaja u odnosu na mandibularni kanal. Slika je izvorni doprinos.

4.2. CBCT

U punom nazivu Cone beam computed tomography je tehnika snimanja pomoću CT uređaja a bazira se na stožastom (cone beam), odnosno divergentnom snopu CT zraka. Te stožasto usmjerene rendgenske zrake bivaju registrirane na dvodimenzionalnom detektoru nakon prolaska kroz pacijenta. Tijekom prolaska kroz različite vrste tkiva, rendgenske zrake se različito apsorbiraju, a princip rada CBCT-a temelji se na mjerenju slabljenja ili atenuacije tih rendgenskih zraka nakon što su prošle kroz tkivo. Detektori mjere njihov intenzitet i pretvaraju zrake u električne signale koje računalo koristi kako bi sintetiziralo sliku. Zbog kratkog vremena snimanja smanjena je i doza zračenja. Snimanje ovom tehnikom omogućuje potpun i precizan pregled pacijentova koštanog tkiva, a samim time i točniju dijagnozu. Metoda je izbora u oralnoj kirurgiji za složenije zahvate, a u zadnje vrijeme zbog veće pristupačnosti, učestalije se koristi i u ostalim granama stomatologije - ortodontija i endodontija (12).

Uređaj se sastoji od kućišta u kojem se nalazi izvor koničnih rendgenskih zraka te od 2D digitalnog flat-panel detektora (FPD). Ti se detektori sastoje od detektorske ploče građene od scintilirajućih kristala (cezijev jodid) u matriksu fotodioda koje su uronjene u amorfni silicij. FPD pretvaraju rendgensku zraku u digitalni signal visoke prostorne rezolucije.

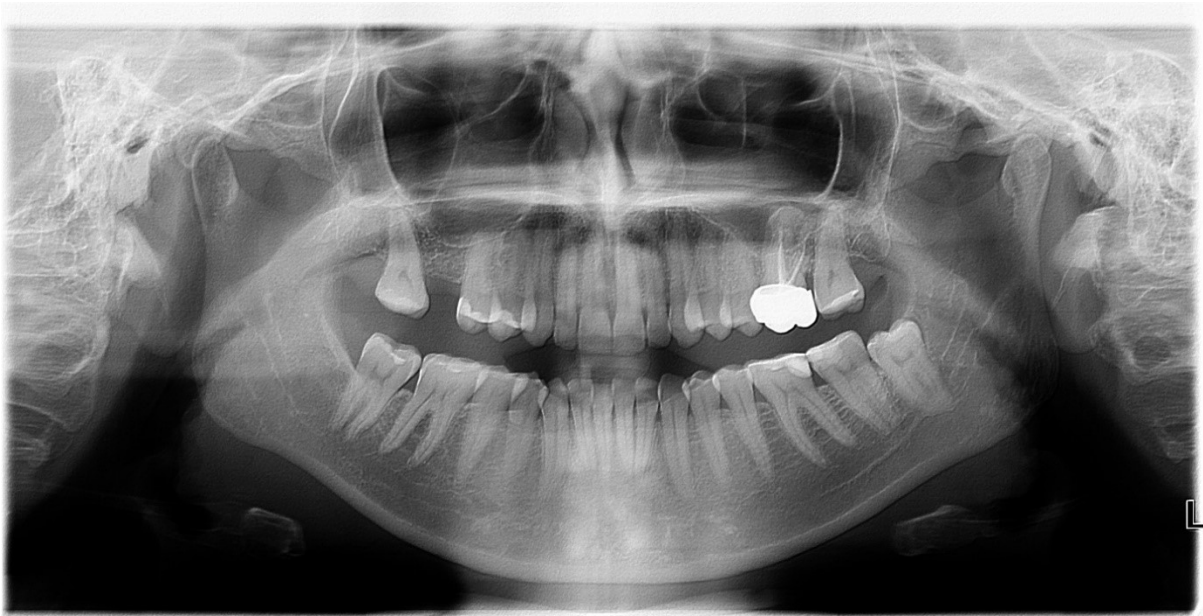
Za snimanje ciljanog područja je potrebna jedna cirkularna rotacija koja traje do 30 sekundi, a nakon snimanja je računalo potrebno oko dvije minute da se rekonstruira slika i tada na ekranu dobijemo trodimenzionalnu sliku. Presjeci koje CBCT-om možemo vizualizirati su: sagitalni, aksijalni, kosi, koronarni i volumni. Kada ga usporedimo s običnim rendgenskim metodama, CBCT je u svakom pogledu superioran. Prikaz obje čeljusti u stvarnoj veličini, već navedeni presjeci i mogućnost prikaza višebrojnih sagitalnih presjeka u alveolarnom grebenu su neke od prednosti koje nam ostale radiološke metode ne mogu ponuditi. U usporedbi s običnim CT-om CBCT uređaj je jeftiniji, a time i dostupniji, smanjeno je vrijeme snimanja, manja je doza zračenja, udobniji je za pacijenta i limitira snopove zraka na glavu i vrat. Nedostatak je to što ne možemo analizirati meka tkiva pacijenta (13).

CBCT se koristi i u endodontiji gdje je od velike pomoći prilikom dijagnosticiranja periapikalnih lezija te broja i morfologije korijenskih kanala. Njime možemo uočiti i vertikalne i horizontalne frakture, upalne resorpcije korijena i cervikalne resorpcije. Uvelike doprinosi detekciji broja i oblika kanala te povećava šanse uspješnog endodontskog punjenja i samu provjeru. U ortodontiji se koristi za analizu rasta i dobi, za kefalometrijsku analizu i ugradnju

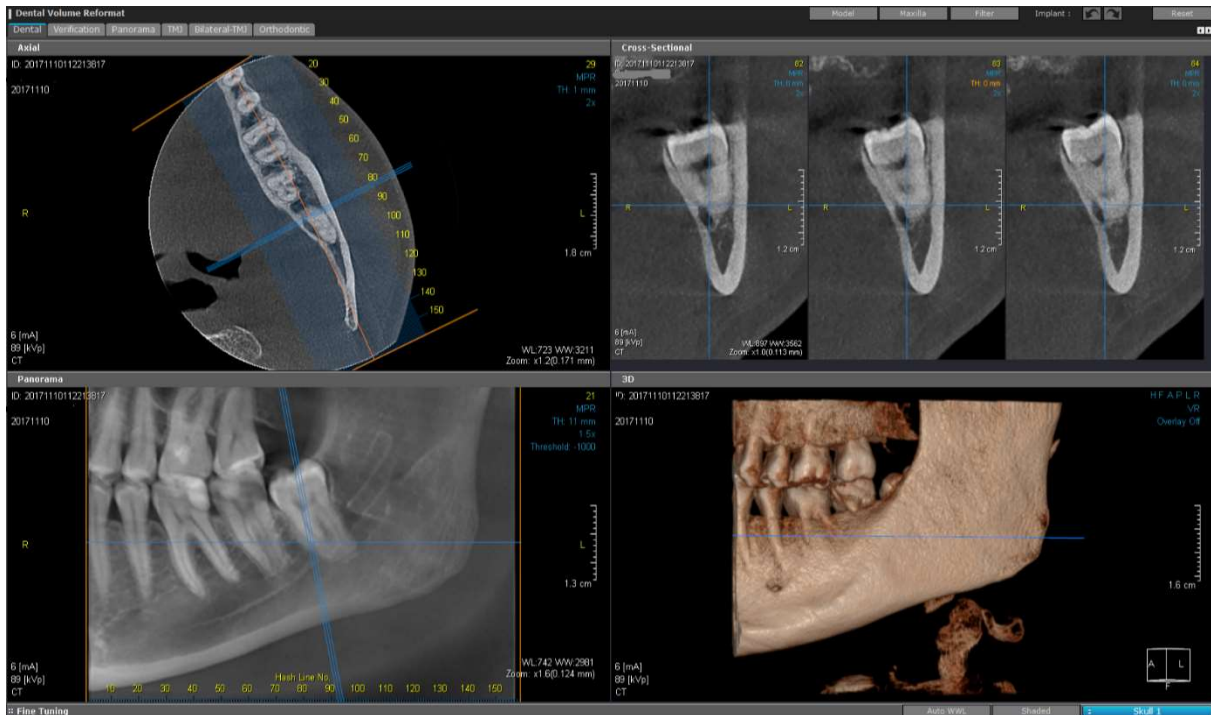
miniimplantata nakon dijagnostike retiniranih i impaktiranih zuba. Osim u navedenim granama stomatologije koristi se i u liječenju i pregledu temporomandibularnih poremećaja (14).

U oralnoj kirurgiji je, osim u implantologiji, veoma koristan za određivanje položaja zuba, a pogotovo kada je riječ o impaktiranim umnjacima koji su duboko položeni. Istraživanje Osame Alabed Mela i suradnika (15) je uključivalo 50 impaktiranih umnjaka te su proučavali njihov bukolingvalni položaj na CBCT-u u odnosu na mandibularni kanal. Lingvalni pravac kanala je najčešći (42%), nakon njega bukalni (30%), pravac kanala ispod korijena zuba (22%) i međukorijenski pravac kanala (6%). 15 ih je bilo u kontaktu s mandibularnim kanalom dok ostalih 35 molara nije bilo u kontaktu. Iako je studija uključivala relativno mali broj slučajeva, neka druga istraživanja iste tematike daju slične rezultate koji kažu da su bukalni i lingvalni pravci mandibularnog kanala najčešći.

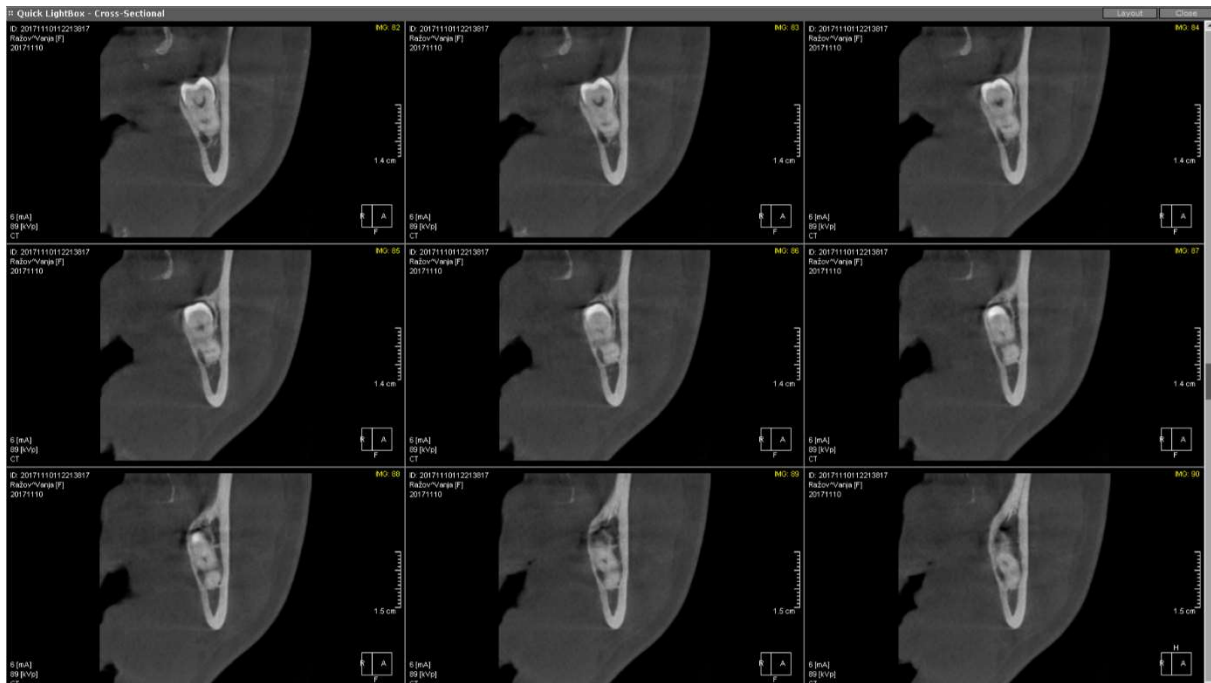
CBCT snimka nije rutinska po pitanju preoperativne dijagnostike impaktiranih umnjaka, ali njegova je uporaba najsigurnija informacija o odnosu korijena zuba i mandibularnog kanala ili ostalih anatomskih struktura. Samom uporabom možemo osigurati što uspješniju operaciju i dovesti do smanjenja potencijalnih komplikacija na nizak postotak.



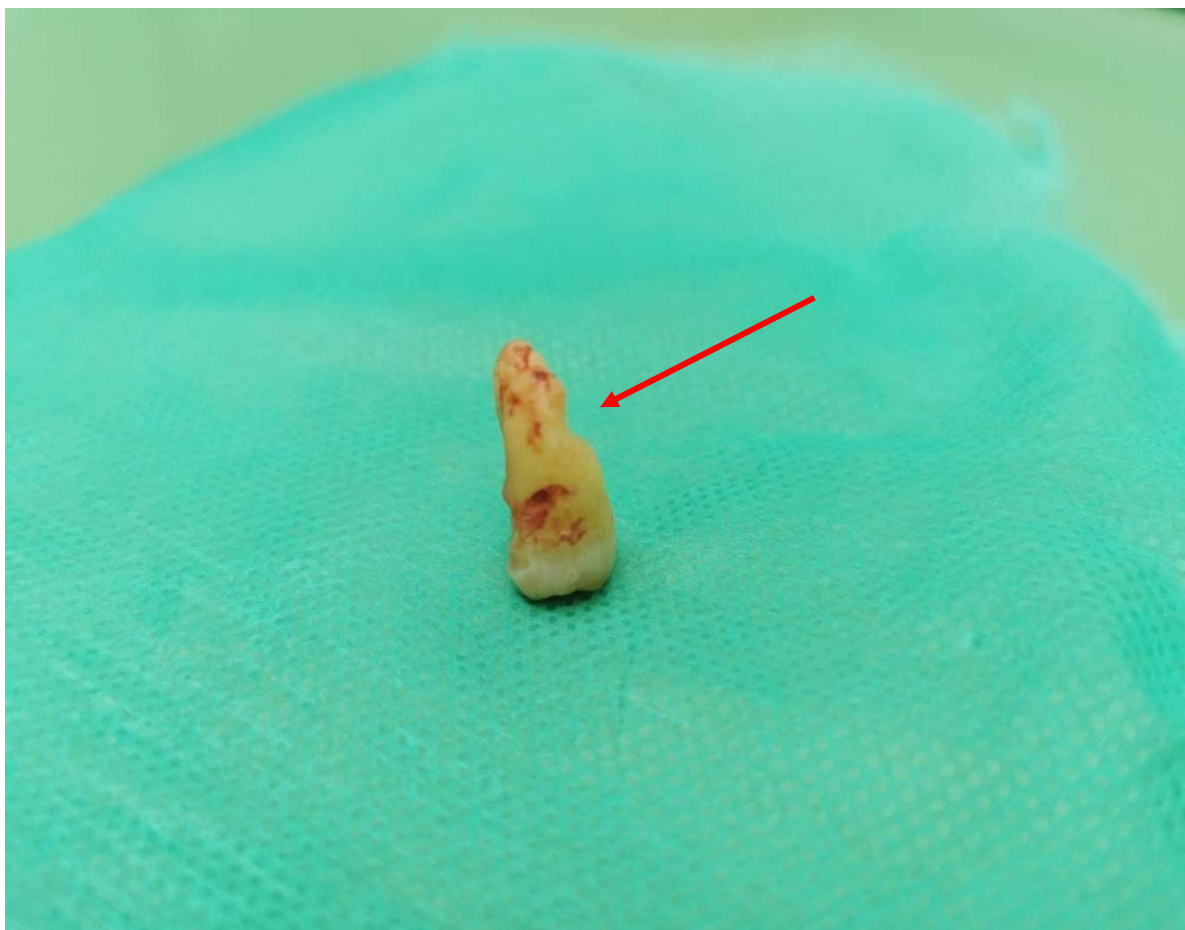
Slika 3 - Ortopantomogram, potrebna CBCT snimka za ekstrakciju zuba 38. Preuzeto s dopuštenjem mentora doc. dr. sc. Ivana Zajca.



Slika 4 - CBCT zuba 38. Preuzeto s dopuštenjem mentora doc. dr. sc. Ivana Zajca.



Slika 5 - CBCT, frontalni presjeci zuba 38, vidljivi odnosi korijena i mandibularnog kanala. Preuzeto s dopuštenjem mentora doc. dr. sc. Ivana Zajca.



Slika 6 – Alveotomiran zub 38, vidjiva impresija donjeg alveolarnog živca na korijenu.

Preuzeto s dopuštanjem mentora doc. dr. sc. Ivana Zajca.

5. EKSTRAKCIJA IMPAKTIRANIH UMNJAKA

Kao što je već rečeno, uspješan ishod kirurškog zahvata ovisi o preoperativnoj procjeni i planiranju s ciljem izbjegavanja svih potencijalnih komplikacija. Anamnestički podatci utječu na preoperativno pripremanje pacijenta i postoperativno ordiniranje uputa. I dalje je bitan fokus na radiološkoj dijagnostici kojom se procjenjuje pozicija i tip impakcije zuba, odnos prema susjednim zubima, oblik i veličina samog zuba, dubina u kosti i odnos prema anatomskim strukturama poput mandibularnog kanala u donjoj i maksilarnog sinusa u gornjoj čeljusti.

Alveotomija ili alveolotomija jest kirurško uklanjanje zuba, a koristi se u donjoj i u gornjoj čeljusti te joj je indikacija impaktirani i retinirani zubi (16).

5.1. Ekstrakcija u donjoj čeljusti

Kod ekstrakcije mandibularnog umnjaka operativno polje je teško dostupno zbog loše vidljivosti, sline i krvarenja. Anestezija izbora najčešće je provodna na donji alveolarni živac. U slučaju da nije moguća, alternative su Gow-Gatesov mandibularni blok ili Vazirani-Akinosi. Zahvat započinje incizijom mukoperiosta s rezom koji omogućuje dobru vidljivost. Nakon toga, procjenjuje se može li se zub ekstrahirati u jednom komadu ili će se separirati kao što se procjenjuje volumen kosti koji će se odstraniti. Kost uklanjamo svrdlom i zub se ekstrahira polugama. Ranu zatvaramo šavom i na kraju pacijentu dajemo postoperativne upute.

Koronektomija

Prvi put spomenuta 1984. godine kao alternativna metoda konvencionalnom uklanjanju umnjaka, a korisna je kod ekstrakcije donjih umnjaka čija bi ekstrakcija mogla ozlijediti donji alveolarni živac (17). Nakon radiografske procjene odnosa mandibularnog kanala i korijena zuba može se početi s operacijom. Koronektomija podrazumijeva uklanjanje krune zuba a korijen koji je u blizini kanala ostaje netaknut u kosti. Da bi rana zacijelila, potrebno je odstraniti i gornji dio korijena ispod razine lingvalne i bukalne kosti. Kontraindikacija za koronektomiju jest aktivni karijes na zubu, periapikalni proces i neposredna blizina tumora i cista. Relativna kontraindikacija koronektomiji jest kod horizontalno impaktiranih umnjaka zbog mogućnosti oštećenja živca. Osim lokalnih, postoje i sistemske kontraindikacije pod koje spadaju imunokompromitirani pacijenti (kemoterapija, terapija imunomodulatorima, pacijenti s HIV-om), a tu su i pacijenti na bisfosfonatima ili denosumabu, odnosno lijekovima koji mogu uzrokovati medikamentoznu osteonekrozu čeljusti (18).

5.1.1. Parestezija

Impaktirani mandibularni umnjaci su u neposrednoj blizini donjeg alveolarnog živca (DAŽ), lingvalnog živca (LŽ), milohioidnog i bukalnog živca.

Pod pojam parestezija se podrazumijeva poremećeni osjet koji se javlja u obliku trnaca, bockanja, žarenja ili pečenja. Simptom je privremenog ili trajnog oštećenja perifernih živaca (najčešće zahvaćen bude DAŽ), a to oštećenje može nastati prilikom opsežnih operacija kao što je alveotomija. Blaži oblici parestezija mogući su i za vrijeme anesteziranja (provodna anestezija na DAŽ).

Ova se komplikacija može izbjeći dobrom procjenom rendgenske snimke. U nekim slučajevima se na panoramskoj snimci (ortopantomogram) može procijeniti da zub nije u blizini mandibularnog kanala i samim time živcu. S obzirom da nam ta snimka prikazuje samo dvije dimenzije, nemoguće je procijeniti odnos zuba i njegovih korijena u odnosu na mandibularni kanal i živac kada se oni superponiraju. U tim slučajevima, pacijenta je potrebno poslati na CBCT snimanje da dijagnoza bude točnija. Ako se procijeni da postoji rizik, najbolje je pacijenta poslati oralnom kirurgu.

Incidencija postoperativnih disestezija (naziv za poremećaje u doživljavanju osjeta) donjeg alveolarnog i lingvalnog živca se razlikuje po objavljenim studijama. Asanami S. Kasazaki i suradnici (19) proučavali su 583 slučaja ekstrakcije kod zdravih studenata od kojih je 75% imalo korijene u blizini mandibularnog kanala. Ozljede i komplikacije DAŽ su bile između 0 i 0,4%. Studija iz 2000. od Gargallo-Albiola (20) govori kako komplikacije DAŽ i LŽ su između 0,278% i 13%, a Cheungovo (21) istraživanje oko 0,69%. Puno faktora ovisi o oštećenju DAŽ i LŽ, međutim parestezije prilikom ekstrakcije su rijetke i često prolaze u prvih šest mjeseci. Parestezije DAŽ i LŽ mogu na pacijenta utjecati i fizički i psihički – često dovode do problema s pričanjem i žvakanjem.

Pacijentov subjektivni doživljaj nakon ekstrakcije je od velike važnosti, a u slučaju promijenjenog osjeta jako je bitno evaluirati težinu ozljede. Bitno je napomenuti pacijentu da su te promjene često privremene ali oporavak može trajati od nekoliko tjedana pa i do godine dana.

Rizik parestezije nakon ekstrakcije umnjaka je proporcionalan praćenju smjernica i dobroj preoperativnoj evaluaciji. Studija od Waylanda (9) je uključivala 25,000 ekstrakcija umnjaka

bez trajnih oštećenja živaca. Trinaest pacijenata je imalo privremenu paresteziju, a velika većina njih su bili adolescenti sa formiranom jednom trećinom ili dvije trećine korijena zuba. Rana ekstrakcija umnjaka se pokazala kao ključ kod izbjegavanja nastanka parestezije.

5.2. Ekstrakcija u gornjoj čeljusti

Gornja čeljust zahtijeva nešto drugačiji pristup od donje čeljusti a razlog tome je položaj terapeuta u odnosu na pacijenta, odabir kliješta, anatomski okruženja, način anesteziranja i sam oblik zuba. Anestezija je najčešće infiltracijska s vestibularne i nepčane strane; opcije su još tuberska anestezija (PSA) i maksilarni blok. Preporučuje se odizanje većeg mukoperiostalnog režnja da bi imali dobar pristup maksilarnom tuberu. Procedura je veoma slična kao i u donjoj čeljusti. Nakon odizanja režnja pristupamo uklanjanju pripadajuće kosti a zatim polugama i kliještima vadimo zub. Kao i u donjoj čeljusti, naglasak je na detaljnoj radiografskoj procjeni, a osim susjednog zuba, ovdje moramo paziti i na maksilarni sinus. U slučaju da procjenu ne zadovoljava sam ortopantomogram, metoda izbora opet može biti CBCT. U slučaju potrebe za sekcioniranjem zuba, dijelimo ga na tri dijela (oblik Mercedesovog znaka), međutim često je dovoljno koristiti samo kliješta i zub ekstrahirati prema bukalno, a pokazuje se i uspješnost ekstrakcije korištenjem Crayerove poluge. Potencijalna komplikacija u gornjoj čeljusti može biti nastanak oroantralne komunikacije (22).

5.2.1. Oroantralna komunikacija

Komplikacija moguća samo u gornjoj čeljusti a podrazumijeva komunikaciju između maksilarnog sinusa i usne šupljine. Najčešće nastaje prilikom ekstrakcije gornjih molara pa tako uključuje i gornje umnjake. Otvor u maksilarni sinus koji ne epitelizira može postati trajna komunikacija s usnom šupljinom i tada je nazivamo oroantralna fistula.

Najjednostavniji način dijagnosticiranja oroantralne komunikacije se izvršava odmah nakon ekstrakcije i kohleacije a naziva se Valsalvin test – začepi se pacijentove obje nosnice i kažu mu se da puhne kroz tako zatvoreni nos. U slučaju da je test pozitivan može se čuti zrak i pojava krvavih balončića kroz ekstrakcijsku ranu u ustima. Za otvore promjera manjeg od 2mm dovoljno je samo pritisnuti alveolarnu kost i s vremenom će se zatvoriti sami od sebe. Otvori promjera od 2 do 7mm se mogu tretirati sredstvima za stvaranje ugruška i šavom. Otvori veći od 7mm zahtijevaju kirurško rješenje koje podrazumijeva odizanje i zatvaranje režnjem.

Instrukcije pacijentu nakon ekstrakcije su da dva tjedna ne puše na nos i da kiše sa otvorenim ustima kako bi ugrušak opstao i time osigurao sigurno cijeljenje rane. Od lijekova se propisuje antibiotik (najčešće amoksicilin sam ili u kombinaciji s klavulonskom kiselinom) i koristi se sedam dana i nazalni dekongestivi koji se koriste tjedan dana a osiguravaju prohodno osteomeatalno ušće (23).

Prevenција je opet oslanjanje na radiološku dijagnostiku, a u slučaju da na ortopantomogramu ne možemo procijeniti položaj korijena zuba u odnosu na ostale strukture, a poglavito na maksilarni sinus, poželjno je učiniti CBCT.

5.3. Ostale komplikacije

Pod očekivane pojave nakon ekstrakcije impaktiranih umnjaka spadaju bol, oteklina, krvarenje i trismus. Komplikacije su moguće ali ih se može izbjeći uz odgovarajuću dijagnozu i držeci se kirurškog protokola. Rizik je manji za maksilarne umnjake, a raste sa starošću pacijenta, nepovoljnim položajem umnjaka i u slučaju nekih dodatnih komorbiditeta. Ostale komplikacije su alveolarni osteitis, infekcija, krvarenje, fraktura čeljusti, osteomijelitis, oštećenje susjednih zuba, aspiracija zuba, parodontni defekti i ozljede temporomandibularnog zgloba.

Alveolarni osteitis

Ili suha alveola jedna je od najčešćih komplikacija prilikom vađenja umnjaka. Karakterizira ju velika bol koja se širi u uho i temporalnu regiju, a prati ju i loš zadah. Točan uzrok još nije poznat u potpunosti, a postoji puno kontroverznih koncepata oko njenog nastanka. Neki od potencijalnih uzroka su: trauma prilikom operacije, manjak iskustva kod kirurga, sistemske bolesti, oralni kontraceptivi, pacijentov spol (kod žena se pojavljuje češće), pušenje, ispadanje ugruška, bakterijska infekcija, prevelika irigacija ili kiretaža alveole, dob pacijenta, lokalni anestetici s vazokonstriktorom, količina sline (24).

Češće se pojavljuje prilikom ekstrakcije umnjaka u mandibuli. Neki autori (24) vjeruju kako je razlog tome veća gustoća kosti, manja vaskularizacija i smanjen kapacitet proizvodnje granulacijskog tkiva. Međutim, ne postoje dokazi koji povezuju nastanak suhe alveole i

nedovoljnu opskrbu krvlju. Razlog većoj incidenciji u mandibuli može biti zbog većeg broja ekstrakcija samih mandibularnih umnjaka.

Što se prevencije tiče, povoljni rezultati se pokazuju kod uporabe 0,12% i 0,2% klorheksidina prije operacije i kroz tjedan dana nakon operacije. Samo liječenje se fokusira na korištenje lijekova protiv boli, a topikalni lijekovi su puno efikasniji od sistemskih. Uspješnim se pokazuju i stripse jodoform gaze obložene s pastom za suhu alveolu (gualacol, eugenol i 1,6% klorobutanol). Koristi se još i Alveogyl koji sadrži butamben (anestetik), eugenol (analgetik) i jodoform (antimikrobni preparat) (25).

Frakture čeljusti

Jedna od najtežih komplikacija kod ekstrakcije umnjaka a može se dogoditi za vrijeme operacije ili nakon nje. Fraktura je ozbiljna komplikacija pogotovo ako dođe i do ozljede živca. U donjoj čeljusti su puno rjeđe ali, i dalje moguće pogotovo ako se radi o duboko impaktiranim umnjacima položenih na donjem rubu mandibule. Najčešće mjesto frakture je tuber maksile koji se nalazi najdistalnije i prilikom vađenja umnjaka ne treba prevelika sila da pukne kost koja je mekša i nema nikakvu potporu. Frakturirani tuber sa dobrom krvnom opskrbom spojen s periostom se može reponirati i pustiti da zacijeli (23) .

Kako bi se frakture u obje čeljusti izbjegle ili barem svele na minimum, uvelike nam je bitno preoperativno pregledati rendgenske snimke da procijenimo gustoću kosti, prostor parodontnog ligamenta i blizinu maksilarnog sinusa. Isto tako, kontroliranje sile tijekom ekstrakcije i degažiranje je od velike važnosti za ekstrakciju bez komplikacije.

6. PIEZOELEKTRIČNI SUSTAV U STOMATOLOGIJI

Korištenje ovog sustava u operacijama kostiju je veoma novo i inovativno, a dopušta selektivno uklanjanje mineraliziranog dok pošteduje meko tkivo. Sličan je kavitronu - koristi vibraciju visoke frekvencije (25-35 kHz) koja se prenosi na metalni vršak, međutim, snaga piezo-kirurškog instrumenta je tri do šest puta jača (26). Cijene ovih uređaja kreću se između 5 i 7 tisuća eura, dok sam vršak košta oko 150 eura. Definitivno je najveća prednost ove tehnologije to što dolazi do puno manje traume mekog tkiva a pošteđena su živčana vlakna i krvne žile (manje krvarenje). Velika je preciznost prilikom rada, a minimalno toplinsko oštećenje kosti dovodi do bržeg oporavka. Osim u parodontologiji i endodonciji ova metoda se može koristiti i kod invazivnih operacija kao što su maksilektomija, mandibulektomija i kondilektomija gdje nam je jako bitno sačuvati neurovaskularne strukture.

Pri frekvencijama od 25-35 kHz Piezoelektrični uređaji (PE) režu samo mineralizirano tkivo. Meka tkiva vibriraju istom frekvencijom kao i vršak uređaja te ne dolazi do rupture dok god ona nisu zarobljena u kosti koja im onemogućava slobodnu vibraciju. Ukoliko slobodno vibriraju, pošteđena su te su ozljede vaskularnih i živčanih tkiva uvelike smanjena. PE za koštane operacije imaju povećanu snagu (do 90W) koja je mnogo veća od instrumenata prve generacije koja je imala snagu od 5 do 15W. Snaga rezanja kosti ovisi o njenoj gustoći, samom vršku instrumenta (oblik, oštrina, materijal) i pritisku kojim radimo. U odnosu na rotirajuće instrumente PE ne zahtijevaju velik pritisak na kost da bi bili efektivni i time su smanjena termička oštećenja i koštane mikrofrakture (27). Manjak je taj što rezanje kosti PE uređajima traje dulje nego rotirajućim brusnim instrumentima (neke studije kažu da u prosjeku operacije traju oko 35% dulje). Međutim, u studiji provedenoj od Barone et al. (28) operacije PE uređajima, kod ekstrakcije duboko impaktiranih mandibularnih umnjaka, bile su brže i s manjim brojem komplikacija.

Kako u osteoplastici PE ima upotrebu i kod osteotomije te ga možemo uzeti kao potencijalnu metodu izbora prilikom ekstrakcije impaktiranih umnjaka. Još uvijek su tradicionalne metode kod ekstrakcije zastupljenije, ali PE uređaji isto tako mogu biti korišteni prilikom sekcioniranja i separiranja dijelova zuba, skidanja kosti i luksacije korijena (pogotovo su korisni kod ekstrahiranja zaostalih dijelova korijena), a pokazali su se i primjenjivi kod pacijenata s ograničenim otvaranjem usta. S obzirom da se PE u nekim slučajevima koriste i kod mandibulektomije, možemo ih primijeniti kod alveolotomije i rezanja kosti mandibule bez oštećenja neurovaskularnog spleta u mandibularnom kanalu što je veoma korisno kod ekstrakcija umnjaka u rizičnim zonama. Oprez je potreban jer, iako su sigurniji, oštećenja su i

dalje moguća – direktan kontakt vrška PE sa živcem ili žilom neće dovesti do oštećenja osim ako je pritisak prevelik i nekontroliran (29) (30).

PE uređaji još su uvijek relativno novi jer se koriste tek dvadesetak godina. Omogućuju brže i bolje zarastanje kosti, brži oporavak osteocita i sprječavaju nekrozu kosti i okolnih mekih struktura. PE kirurgija kosti je efikasnija u prvim fazama koštanog cijeljenja, bolje kontrolira protuupalne procese i stimulira remodelaciju kosti. Nedostatci su dulje vrijeme trajanja u odnosu na tradicionalne metode i to što tehnika može biti zahtjevna za terapeuta. Međutim, tehnika koja uključuje PE uređaje i dalje napreduje te ima puno potencijala za napredak u budućnosti (31).

Potreba naše struke za inovativnim i suvremenim metodama povećava se iz dana u dan kako bi se zadovoljile potrebe i ugodnost pacijenata.

Pojam liječenje u naslovu ovog rada ne odnosi se samo na proces ekstrakcije zuba, već na predtretman i posttretman same operacije. Prije operacije nužno je postaviti odgovarajuću dijagnozu i plan terapije, a osim kliničkog pregleda od velike je važnosti imati i dobar uvid koji je danas moguć zahvaljujući napretku radiologije. Ortopantomografske snimke ne mogu uvijek dočarati odnos impaktiranih zuba prema susjednim strukturama. Prednost je što dobijemo sliku svih impaktiranih zuba odjednom u usnoj šupljini, a nedostatak je smanjena razlučivost zbog superponirajućih struktura. Dvodimenzionalne radiološke snimke su u nekim slučajevima nedostatne za procjenu položaja zuba u odnosu na rizične anatomske strukture, ali u novije vrijeme postoji puno bolja alternativa, a to su trodimenzionalne snimke, poglavito CBCT.

CBCT-om je moguće odrediti vestibulooralni položaj, a osim dokazivanja postojanja impaktiranog zuba u čeljusti, prikazuje inklinacije osovine zuba u svim ravninama, količinu kosti oko zuba, 3D odnos prema okolnim strukturama i zubima, anatomske varijacije i cjelokupni razvoj orofacijalnog sustava i impaktiranog zuba. Dakle, prednost u odnosu na ostale radiološke metode u smislu vizualizacije maksilofacijalne regije je neupitna. Osim navedenih prednosti, CBCT se odlikuje relativno niskom cijenom, dozom radijacije koja je i do 98% manja od konvencionalnog CT-a i jednostavnost njegove primjene (11).

Korištenje piezoelektričnog sustava (PE) u stomatologiji i oralnoj kirurgiji, osim CBCT-a kao suvremene metode, je nešto što bi se moglo češće koristiti u skorijoj budućnosti. Skidanje kosti samo po sebi ne može biti atraumatsko, međutim, korištenje PE uređaja može dovesti do brže regeneracije kosti i sigurniji rad prilikom alveotomije. Sigurnost mu dolazi do izražaja prilikom ekstrakcije umnjaka koji se nalaze u blizini mandibularnog kanala i donjeg alveolarnog živca. S obzirom da je poštjedniji za meka tkiva, slučajevi parestezije kao komplikacije nakon operacije mogu biti smanjeni. Nedostatak mu je što je sporiji od rotirajućih instrumenata i nekad zahtijeva veći pritisak, ali napretkom u budućnosti, njegova bi se primjena mogla povećati (30) (31).

Razvoj i pristupačnost radiografskih metoda je u današnje vrijeme na visokom nivou. Zato je mogućnost pojave impaktiranih umnjaka moguće dijagnosticirati već u ranoj životnoj dobi, a mnoga su mišljenja da je tada i najbolje provesti njihovu ekstrakciju. Razlog tome je što u mlađoj dobi zub nije u potpunosti završio svoj razvoj te je mogućnost nastanka komplikacija puno manja, a regeneracija kosti je brža. Bitno je za naglasiti da u slučaju da zub ima mjesta za izrastanje i ne pravi kliničke smetnje nije indiciran za ekstrakciju.

U slučaju da zub treba ekstrahirati i u kasnijim godinama, napredak radiografije i izum CBCT-a olakšava plan i izvođenje terapije, a tada se komplikacije mogu svesti na minimum. Preciznost trodimenzionalnih lokalizacija impaktiranih zubi je ključna za njihovo pravilno kliničko liječenje. CBCT-om dobijemo maksimalnu količinu informacija bez potreba za dodatnim zračenjem.

CBCT je trenutno jedna od najsupriornijih metoda vizualizacije orofacijalne regije i njegovo sve učestalije korištenje u dentalnoj medicini je razlog za veći postotak uspješnijih liječenja te manji postotak nastanka komplikacija.

1. Brozović J, Pandurić DG, Sušić M. Alveotomija-indikacije, kontraindikacije i kirurški postupak, Sonda, 2008;16:64-8.
2. Eley MJ, Rock WP. Influence of orthodontic treatment on development of third molars. Br J Oral Maxillofac Surg. 2000;38(4):350-3.
3. Archer WH. Oral Surgery: A Step-By-Step Atlas of Operative Techniques, 4th ed. Philadelphia: W.B. Saunders Company; 1966. p. 507-10.
4. Pahkala R, Pahkala A, Laine T. Eruption pattern of permanent teeth in a rural community in northeastern Finland. Acta Odontol Scand. 1991;49(6):341-9.
5. Odusanya SA, Abayomi IO. Third molar eruption among rural Nigerians. Oral Surg Oral Med Oral Pathol. 1991;71(2):151-4.
6. Kruger E, Thomson WM, Konthasinghe P. Third molar outcomes from age 18 to 26: findings from a population-based New Zealand longitudinal study. Oral Surg Oral Med Oral Pathol Oral Radiol Endod. 2001;92(2):150-5.
7. Alling CC, Alling RD. Indications for management of impacted teeth. In: Alling CC, Helfrick JF, Alling RD, editors. Impacted Teeth. Philadelphia: W.B. Saunders; 1993. p. 49-54.
8. Miše I. Oralna kirurgija, Zagreb: Medicinska naklada, 1991.
9. Impacted Third Molars by John Wayland; DDS, FAGD, MaCSD, Wailuku; 2018. - Wiley-Blackwell; 1st edition (2017). In.
10. Synan W, Stein K. Management of Impacted Third Molars. Oral Maxillofac Surg Clin N Am. 2020;32(4):519–59.
11. Krolo I, Zadavec D. Dentalna radiologija. Zagreb: Medicinska naklada; 2016.
12. Zadavec D. Princip rada CBCT uređaja. In: Krolo I, Zadavec D. Dentalna radiologija. Zagreb: Medicinska naklada; 2016.
13. Marotti M. Osnove radiologije za stomatologe. Sonda. 2003;5:8-9.
14. Patel S, Brown J, Pimentel T, Kelly RD, Abella F, Durack C. Cone beam computed tomography in Endodontics - a review of the literature. Int Endod J. 2019;52(8):1138–52.
15. Mela OA, Tawfik MAM, Mansour NA. Assessment of the relationship between the mandibular canal and impacted third molars using cone beam computed tomography. Mansoura Journal of Dentistry. 2014;1(3):49-55.
16. Brozović, Juraj; Gabrić Pandurić, Dragana; Sušić, Mato Alveotomija- indikacije, kontraindikacije i kirurški postupak // Sonda, 9 (2008.).
17. Ecuyer J, Debien J. Surgical deductions. Actual odontostomatol (Paris). 1984;38(148):695-702.
18. Renton T, Hankins M, Sproate C, McGurk M. A randomised controlled clinical trial to compare the incidence of injury to the inferior alveolar nerve as a result of coronectomy and removal of mandibular third molars. Br J Oral Maxillofac Surg. 2005;43(1):7-11.

19. Asanami S, Kasazaki Y. *Expert Third Molar Extractions*. Tokyo: Quintessence, 1993.
20. Gargallo-Albiol J, Buenechea-Imaz R, Gay-Escoda C. Lingual nerve protection during surgical removal of lower third molars. a prospective randomised study. *Int J Oral Maxillofac Surg*. 2000;29(4):268–71.
21. Cheung LK, Leung YY, Chow LK, Wong MCM, Chan EKK, Fok YH. Incidence of neurosensory deficits and recovery after lower third molar surgery: a prospective clinical study of 4338 cases. *Int J Oral Maxillofac Surg*. 2010;39(4):320–6.
22. Sifuentes-Cervantes JS, Carrillo-Morales F, Castro-Núñez J, Cunningham LL, Van Sickels JE. Third molar surgery: Past, present, and the future. *Oral Surg Oral Med Oral Pathol Oral Radiol*. 2021;132(5):523–31.
23. Bouloux GF, Steed MB, Perciaccante VJ. Complications of third molar surgery. *Oral Maxillofac Surg Clin North Am*. 2007;19(1):117–28.
24. Larsen PE. The effect of a chlorhexidine rinse on the incidence of alveolar osteitis following the surgical removal of impacted mandibular third molars. *J Oral Maxillofac Surg*. 1991;49(9):932–7.
25. Contemporary views on dry socket (alveolar osteitis): a clinical appraisal of standardization, aetiopathogenesis and management: a critical review. *Int J Oral Maxillofac Surg*. 2002;31(3):309–17.
26. Augustin G, Zigman T, Davila S, Udilljak T, Staroveski T, Brezak D, et al. Cortical bone drilling and thermal osteonecrosis. *Clin Biomech* (2012) 27(4):313–25.
27. Fister J, Gross BD. A histologic evaluation of bone response to bur cutting with and without water coolant. *Oral Surg Oral Med Oral Pathol* (1980) 49(2):105–11.
28. Barone A, Marconcini S, Giacomelli L, Rispoli L, Calvo JL, Covani UA. Randomized clinical evaluation of ultrasound bone surgery versus traditional rotary instruments in lower third molar extraction. *J Oral Maxillofac Surg* (2010) 68:330–6.
29. Costa DL, Thomé de Azevedo E, Przysieszny PE, Kluppel LE. Use of Lasers and Piezoelectric in Intraoral Surgery. *Oral Maxillofac Surg Clin N Am*. 2021;33(2):275–85.
30. Amghar-Maach S, Sánchez-Torres A, Camps-Font O, Gay-Escoda C. Piezoelectric surgery versus conventional drilling for implant site preparation: a meta-analysis. *J Prosthodont Res*. 2018;62(4):391–6.
31. Alrefai M, Daboul A, Fleischhacker B, Landes C. Piezoelectric versus conventional techniques for orthognathic surgery: Systematic review and meta-analysis. *J Stomatol Oral Maxillofac Surg*. 2021;S2468-7855(21)00270-6.

Fabio Pažin rođen je 28. listopada 1996. godine u Zadru. Završava osnovnu školu u Bjelovaru i srednju gimnaziju Bjelovar. 2015. godine započinje svoje studijsko obrazovanje na Stomatološkom fakultetu u Zagrebu. Tokom studija sudjelovao na 4. i 5. Simpoziju studenata dentalne medicine, igrao i bio kapetan fakultetske rukometne ekipe s kojom je osvojio dvije brončane medalje na Humanijadi. Stručnu praksu na šestoj godini odrađivao u sklopu Doma zdravlja Zagreb-Zapad. Od jezika, uz hrvatski, tečno govori i engleski, a učio je njemački i španjolski u sklopu jezičnih škola.