

# Računalno vođena implantološka terapija

---

**Allouch, Ahmad**

**Master's thesis / Diplomski rad**

**2022**

*Degree Grantor / Ustanova koja je dodijelila akademski / stručni stupanj:* **University of Zagreb, School of Dental Medicine / Sveučilište u Zagrebu, Stomatološki fakultet**

*Permanent link / Trajna poveznica:* <https://um.nsk.hr/um:nbn:hr:127:712880>

*Rights / Prava:* [Attribution-NonCommercial 4.0 International/Imenovanje-Nekomercijalno 4.0 međunarodna](#)

*Download date / Datum preuzimanja:* **2025-03-23**



*Repository / Repozitorij:*

[University of Zagreb School of Dental Medicine Repository](#)





Sveučilište u Zagrebu  
Stomatološki fakultet

Ahmad Allouch

# **RAČUNALNO VOĐENA IMPLANTOLOŠKA TERAPIJA**

DIPLOMSKI RAD

Zagreb, 2022.

Rad je ostvaren na Zavodu za oralnu kirurgiju Stomatološkog fakulteta Sveučilišta u Zagrebu

Mentor rada: doc. dr. sc. Marko Granić, Zavod za oralnu kirurgiju, Stomatološki fakultet

Sveučilišta u Zagrebu

Lektor hrvatskog jezika: Vanja Nekich, prof.hrv.jezika i književnosti.

Lektor engleskog jezika: Mihael Nekich, stalni sudski tumač za engleskog jezika.

Sastav Povjerenstva za obranu diplomskog rada:

1. \_\_\_\_\_

2. \_\_\_\_\_

3. \_\_\_\_\_

Datum obrane rada: \_\_\_\_\_

Rad sadrži: 29 stranica

0 tablica

9 slika

1 CD

Rad je vlastito autorsko djelo, koje je u potpunosti samostalno napisano uz naznaku izvora drugih autora i dokumenata korištenih u radu. Osim ako nije drukčije navedeno, sve ilustracije (tablice, slike i dr.) u radu su izvorni doprinos autora diplomskog rada. Autor je odgovoran za pribavljanje dopuštenja za korištenje ilustracija koje nisu njegov izvorni doprinos, kao i za sve eventualne posljedice koje mogu nastati zbog nedopuštenog preuzimanja ilustracija odnosno propusta u navođenju njihovog podrijetla.

## **ZAHVALE**

Od srca zahvaljujem mentoru, doc. dr. sc. Marku Graniću na stručnim savjetima i na pomoći prilikom izrade diplomskog rada.

Velika hvala direktoru „BEGO Croatia“, gospodin Darijanu Prokopu, koji mi je ustupio fotografije te dopustio da se njima koristim u ovom radu.

Ovaj rad posvećujem ocu i majci koji su vjerovali u mene i bili mi najveća potpora na putu prema ostvarenju ovog cilja.

Hvala braći Mohamadu i Aliju i sestri Marwi na podršci i motivaciji prilikom studiranja.

Hvala bratiću Victoru na predivnih 7 godina provedenih u Zagrebu.

Hvala stricu Aliju i strini Mirjani što su poput roditelja bili uz mene u Hrvatskoj.

Posebno hvala mojim kolegama zbog kojih će mi godine studiranja ostati u lijepom sjećanju.

# RAČUNALNO VOĐENA IMPLANTOLOŠKA TERAPIJA

## SAŽETAK

Digitalizacija se posljednjih nekoliko godina eksponencijalno razvija u svim granama dentalne medicine posebno u dentalnoj implantologiji. Standardiziranjem digitalnih protokola dijagnostike, planiranja i samog zahvata ugradnje dentalnih implantata, dentalna implantologija je postala predvidljiva, minimalno invazivna i sigurna kirurška grana dentalne medicine.

Računalno vođena implantologija, izradom kirurških šablona (predložaka), nastoji povećati preciznost ugradnje dentalnih implantata na već virtualno planiranom mjestu u softverskom programu. Prednosti ove tehnike su skraćivanje kirurškog zahvata, sprječavanje komplikacija i povećavanje preciznosti i sigurnosti cjelokupne terapije. Međutim, ova tehnika još uvijek nosi sa sobom određene rizike. Preporuka je svakog doktora dentalne medicine koji se bavi dentalnom implantologijom da upozna digitalne protokole i njenu primjenu prilikom planiranja i ugradnje dentalnih implantata.

**Ključne riječi:** digitalizacija, računalno vođena implantologija, kirurške šablone, dentalni implantati

# COMPUTER-ASSISTED DENTAL IMPLANTOLOGY

## SUMMARY

Digitization has been developing exponentially over the last few years across all branches of dental medicine, especially in dental implantology. The standardization of digital protocols for diagnostics, planning and the procedure for dental implant placement, means that dental implantology has become a predictable, minimally invasive and safe surgical branch of dental medicine.

Computer-guided implantology and the creation of surgical templates seek to increase the precision of dental implant placement at a virtually planned location set in the software program. The advantages of this technique are shortening the surgical procedure, preventing complications and increasing the accuracy and safety of the entire therapy. However, this technique still carries with it certain risks. The recommendation for any dentist specializing in dental implantology is to become acquainted with digital protocols and applications when planning and installing dental implants.

**Keywords:** digitalization, computer-guided implantology, surgical templates, dental implants.

# SADRŽAJ

1. UVOD.....	1
2. STATIČKO I DINAMIČKO VOĐENJE U IMPLANTOLOGIJI .....	3
3. VRSTE KIRURŠKIH ŠABLONA .....	5
4. PREOPERATIVNI POSTUPCI IZRADE KIRURŠKIH ŠABLONA .....	10
4.1. Radiološka evaluacija i planiranje implantata .....	11
4.2. Softversko planiranje kirurških šablona.....	11
4.3. CAM sustav. ....	13
5. KLINIČKI POSTUPCI.....	14
6. KOMPLIKACIJE.....	18
7. RASPRAVA.....	20
8. ZAKLJUČAK.....	23
9. LITERATURA .....	25
10. ŽIVOTOPIS.....	29

## **POPIS SKRAĆENICA**

CAD/CAM – Computer-aided design & computer-aided manufacturing software

CT – računalna tomografija

3D – trodimenzionalno

CBCT – *cone beam* računalna tomografija

DICOM – Digital Imaging and Communications in Medicine

STL – Stereolithography File

SLA – Stereolitografija

UV zračenje – ultraljubičasto zračenje



## **1. UVOD**

Tijekom niza godina, do dolaska dentalnih implantata, saniranje djelomične i potpune bezubosti je predstavljalo veliki izazov u stomatološkoj praksi. Dentalni implantati su se pokazali kao izvrsno rješenje u nadoknadi jednog ili više zubi bez potrebe za brušenjem preostalih intaktnih zuba. Osim navedenog terapijskog benefita, dentalni implantati djeluju profilaktički na ostale strukture stomatognatog sustava (kost, meko tkivo) i time sprječavaju njihovu deformaciju (1). s pojačanom ugradnjom dentalnih implantata dolazi do čestih komplikacija kao što su oštećenje mandibularnog živca, perforacije maksilarnog sinusa, oštećenje susjednih zubi kao rezultat malpozicije implantata. Ove komplikacije su potaknule na potragu za smjericama u svrhu redukcije i eliminacije grešaka na najnižu razinu moguću. Osim navedenih komplikacija, pogrešan položaj implantata otežava izradu protetskog rada koji zadovoljava estetske i funkcijske zahtjeve pacijenta (2)

Zahvaljujući napretku tehnologije, uvedena je računalno vođena implantologija koja koristi nove softverske programe i CAD/CAM sustav u svrhu izrade kirurške šablone, koji omogućuje ugradnju implantata na već digitalno planiranom mjestu (3). Prednosti 3D vođenog kirurškog protokola se jasno očituju u smanjenju vremena zahvata, minimalno invazivnim pristupom, manjoj postoperativnoj nelagodi pacijenta, većoj preciznosti i predvidljivosti te manjim neželjenim komplikacijama (4).

Računalno potpomognuta implantologija još uvijek nije uveliko rasprostranjena među praktičarima. Razlozi tome su visoka cijena digitalne tehnologije (intraoralni skener, softveri, 3D printer), potreba za dodatnom edukacijom i potrebno vrijeme za izradu kirurških šablona (5).

## **2. STATIČKO I DINAMIČKO VOĐENJE U DENTALNOJ IMPLANTOLOGIJA**

Računalno vođena implantologija se dijeli na dinamičku i statičku tehniku.

Dinamička tehnika ne uključuje korištenje kirurških vodilica. Ona se služi naprednim navigacijskim sustavima (robotski sustav) u svrhu povećanja preciznosti i smanjenja rizika od teških komplikacija. Softver ograničava i kontrolira pokrete posebnog nasadnog instrumenta te omogućuje praćenje položaja svrdla u aktualnom vremenu zahvata pomoću optičke ili infracrvene kamere. Prednost takvog sustava je prilagodljivost tijekom zahvata. Plan terapije se može modificirati u bilo kojem trenutku zahvata bez obzira na preoperativni plan. Primjena navigacijske tehnike je još uvijek ograničena zbog složenog rukovanja i visoke cijene potrebnih uređaja (6).

Statičke tehnika se također dijeli na staru (konvencionalnu) i novu. Stara tehnika započinje uzimanjem otiska i izradom *wax-upa* na studijskim modelu. Zatim se izrađuje radiološki predložak koji se koristi za vrijeme radiološkog snimanja (*double scan technique*) radi prijenosa oblika i pozicije konačnog protetskog rada u CBCT snimku. Snimke se zatim obrađuju u posebnom softveru pomoću kojeg se planira položaj implantata i izgled buduće kirurške šablone koja se na kraju printa 3D printerom ili gloda u glodalici. Ova tehnika uključuje puno koraka pa je podložnija greškama (7). U novoj, razvijenijoj tehnici, postupak je skraćen korištenjem intraoralnog skenera. Skeneri su eliminirali potrebu uzimanja otiska i izrade radiografske šablone. Ova tehnika je detaljnije objašnjena u ostatku rada (8).

### **3. VRSTE KIRURŠKIH ŠABLONA**

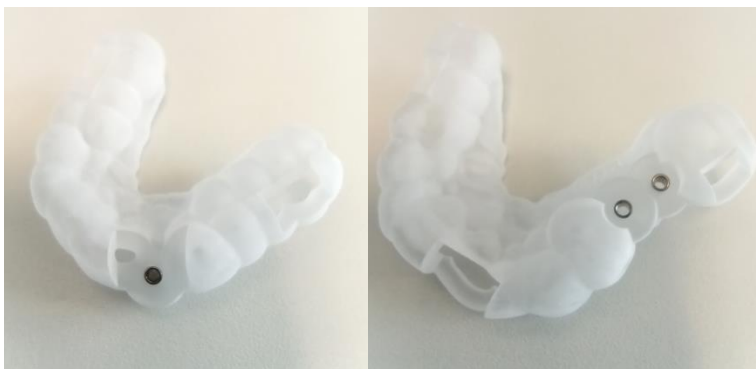
Kiruršku šablonu čine vodeći cilindri i kontaktna površina. Kontaktna površina osigurava dosjed šablone na njezino ležište u usnoj šupljini, a cilindri su odgovorni za centriranje svrdla u odgovarajućem smjeru i poziciji (9).

Stumpel je u svom članku podijelio kirurške šablone na temelju stupnja ograničenja pokreta svrdala. Tri vrste kirurških šablona su:

- 1- nelimitirajuće kirurške šablone
- 2- djelomično limitirajuće kirurške šablone
- 3- potpuno limitirajuće kirurške šablone (10).

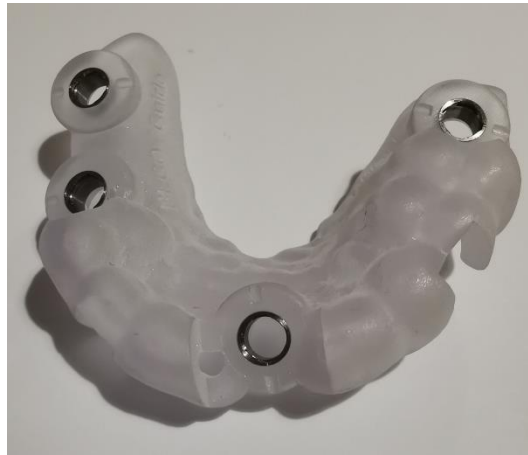Nelimitirajuća šablona (non-limiting guide) ne ograničava pokrete svrdla. Ona se isključivo koristi za označavanje početnog mjesta preparacije. Dubinu i angulaciju određuje operater slobodno rukom. Takve šablone se izrađuju od tanke prozirne vakuumske folije s probušenom rupom na optimalnoj poziciji budućeg ugrađenog dentalnog implantata. Njihova uporaba može rezultirati neadekvatnim postavljanjem dentalnih implantata pa se zbog toga ne preporučuju u slučajevima gdje je preciznost neophodna (11).

Kod djelomično limitirajuće kirurške šablone (pilot-guided), terapeutu je omogućena vođena preparacija isključivo pilot-svrdlom. Ostatak preparacije terapeut vrši konvencionalnom (*free-hand*) tehnikom. Preciznost takvog dizajna je bolja u odnosu na prethodni, međutim mogu se pojaviti velika odstupanja u položaju dentalnih implantata (slika 1) (12).



**Slika 1:** Pilot navigirane šablone. Preuzeto s dopuštenjem gospodina Darijana Prokopa, direktora tvrtke BEGO Croatia.

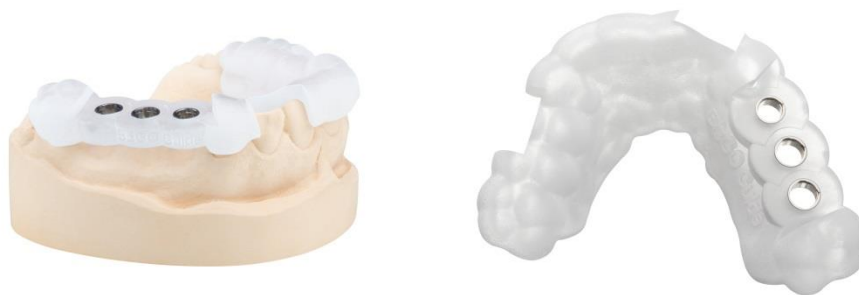Potpuno limitirajuća šablona (*full-guided*) je restriktivnija u svom dizajnu te omogućuje vođenu preparaciju svim svrdlima do određene dubine i u određenoj angulaciji. Takav predložak omogućuje precizniju ugradnju i bolje rezultate (slika 2).



**Slika 2:** Potpuno navigirane šablone. Preuzeto s dopuštenjem gospodina Darijana Prokopa, direktora tvrtke BEGO Croatia.

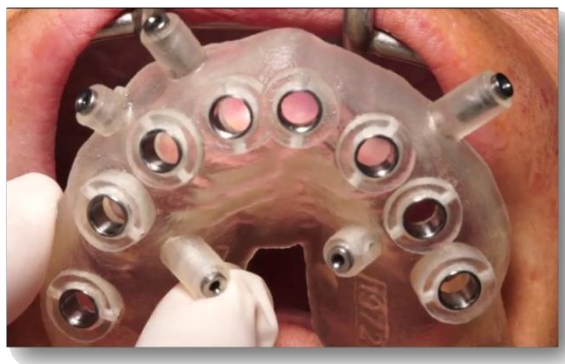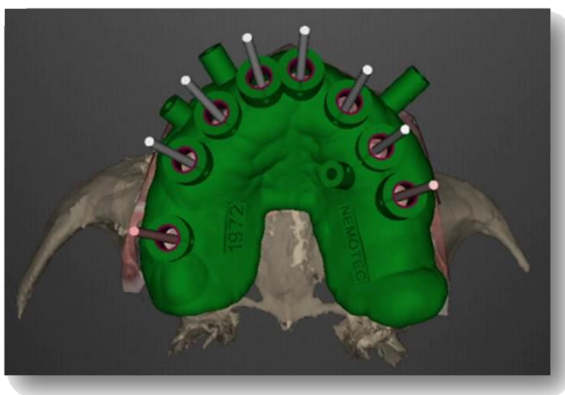
Druga podjela je zasnovana na vrsti podupiranja vodilica. Razlikujemo tri osnovne vrste:

- dentalno poduprta
- mukozno poduprta
- koštano poduprta.



**Slika 3:** Dentalno poduprta šablona. Preuzeto s dopuštenjem gospodina Darijana Prokopa, direktora tvrtke BEGO Croatia.

U stanju djelomične bezubosti, kad se nadoknađuje mali broj zuba, indicirane su dentalno poduprte šablone. One se stabiliziraju na preostalim zubima. Dokazano je da su šablone nošene zubima preciznije od ostalih vrsta (13). Rad s tim šablonama pripada u minimalno invazivne zahvate, bez potrebe za odizanjem velikih režnjeva (slika 3).



**Slika 4:** Mukozno poduprta šablona. Preuzeto s dopuštenjem gospodina Darijana Prokopa, direktora tvrtke BEGO Croatia.



Mukozno poduprte šablone se koriste u stanju potpune bezubosti. Šablone se oslanjaju isključivo na meko tkivo. Dopuštaju zatvoreni pristup (*flapless*) ugradnje dentalnih implantata. Nedostatak im je nemogućnost modelacije mekog tkiva oko implantata (slika 4).

Koštano poduprta šablona je inducirana kad je potreban otvoreni pristup radi remodelacije kosti (rekonturiranje, koštana augmentacija). Šablona se pričvršćuje na kost pinovima što joj daje stabilnost. Također, takav dizajn omogućuje oblikovanje mekog tkiva te osigurava dobru preglednost kirurškog polja. Glavna mana te vrste šablone je postoperativna nelagoda pacijenta (14).

Vrstu kirurškog predloška određuje situacija u usnoj šupljini (anatomija ležišta, broj preostalih zubi). Po veličini, šablone mogu prekrivati samo dio čeljusti ili biti proširene na obje strane. Konačni dizajn šablone ovisi o korištenom sustavu, o iskustvu i preferenciji praktičara.

Ovisno o dostupnosti različitih digitalnih alata, kirurške šablone se mogu izraditi u ordinaciji ili u laboratoriju gdje doktor dentalne medicine direktno ili indirektno sudjeluje u procesu izrade. Kirurške šablone mogu se isto izraditi u specijaliziranim centrima bez sudjelovanja doktora dentalne medicine nakon dostavljanja potrebnih podataka (STL file, CBCT) (15).

#### **4. PREOPERATIVNI POSTUPCI IZRADE KIRURŠKIH ŠABLONA**

#### **4.1 Radiološka evaluacija i planiranje implantata**

Nakon uzimanja detaljne anamneze i provođenja kliničkog pregleda, zajedno s pacijentom izabere se najbolje terapijsko rješenje. Pacijenta se upućuje na snimanje trodimenzionalne rendgenske snimke. Prije uvođenja 3D tehnologije u dentalnoj medicini, doktori dentalne medicine su se služili dvodimenzionalnim snimkama u svrhu planiranja terapije. Naime, zbog distorzije filma i nedovoljno informacija dobivenih iz takvih snimaka, nisu bili prikladni za precizno implantološko planiranje (16). Uvođenjem *cone beam* računalne tomografije (CBCT) 2000. godine, započela je nova era dijagnostike u dentalnoj implantologiji te se danas smatra zlatnim standardom zbog toga što daje pouzdane podatke o koštanoj morfologiji u sve tri ravnine (17).

Pri planiranju pomoću CBCT-a, prvo se procjenjuje količina kosti na mjestu buduće ugradnje dentalnih implantata. Izmjere se dužina i širina koštanog ležišta. Zatim se analizira njegov odnos prema susjednim strukturama. To se odnosi na susjedne zube, mandibularni kanal u donjoj čeljusti, maksilarni sinus, nosni hodnik i nasopalatinalni kanal u gornjoj čeljusti. Zbog resorpcije kosti nakon gubitka zubi, vršak alveolarnog grebena se približava ovim strukturama, te zbog nepravilnog planiranja, može doći do njihovog oštećenja tijekom ugradnje dentalnih implantata (18).

Nakon analize CBCT-a, slijedi postupak virtualnog postavljanja dentalnih implantata. U softveru terapeut ima na raspolaganju različite, na tržištu dostupne, implantate. Izabere se implantat odgovarajuće veličine te se zatim pozicionira u željenoj poziciji.

Ranije, položaj implantata je bio određen volumenom kosti bez obzira na konačnu poziciju protetskog rada. Danas se radi po principu „protetski navođene implantoprotetske terapije“ kod koje položaj implantata mora biti kompatibilan s budućim protetskom radom. Zato se prvo planira protetski nadomjestak poštujući pravila okluzije, funkcije i estetike te se zatim na temelju toga određuje položaj implantata. Na taj način reduciramo razne komplikacije te osiguramo dugoročnost cjelokupnog rada (19).


Na kraju, prototip planiranja se pohranjuje u datoteku te je spreman za daljnje planiranje.

#### **4.2. Softversko planiranje kirurških šablona**

Danas na tržištu, u sklopu CAD sustava, dostupni su brojni softveri za virtualno planiranje šablona. Od najpoznatijih nabrajamo Exocad, Dental wings i 3shape. Ti softveri se temelje na principu stapanja CBCT-a u DICOM sustavu i STL (stereolithography) file-a. STL file je virtualni 3D prikaz vidljivih struktura usne šupljine koji nam omogućuje analize mekih tkiva i ležišta šablone. Njega možemo dobiti na jedan od dva načina, intraoralnim skeniranjem ili ekstraoralnim skeniranjem konvencionalnog modela (21,22).

Zatim se izvede preklapanje STL file i CBCT u CAD sustavu označavanjem istih referentnih točaka na CBCT-u i STL File-u. Greška u ovoj osjetljivoj fazi može rezultirati nepravilnim dosjedom šablona na ležište (21).

Nakon toga slijedi planiranje položaja vodećih cilindara. Cilindri su dio šablone kroz koje se preparira koštano ležište i ugrađuje implantat. Ovisno o tipu cilindra, on omogućuje vođenu preparaciju jednim, nekoliko ili svim svrdlima te određuje njihovu angulaciju i dubinu preparacije (slika 5). U ovoj se fazi utvrđuje udaljenost cilindra od ramena implantata. Taj podatak je vrlo bitan za kasnije pravilan izbor dužine svrdla za osteotomiju (22).



**Slika 5:** A) cilindar za pilot svrdlo B) cilindar za potpunu navigaciju. Preuzeto s dopuštenjem gospodina Darijana Prokopa, direktora tvrtke BEGO Croatia.

Tada slijedi digitalno planiranje tijela šablone. Dizajn šablone ovisi o anatomiji u ustima (oblik kosti, prisutnost/odsutnost zubi), o softveru, o proizvođaču i o samoprocjeni terapeuta. Materijal od kojeg je izrađena treba biti tvrd i otporan na deformaciju. Preporučeno da je šablona prozirna zbog bolje vidljivosti operacijskog polja. Svojim dizajnom, šablona mora osigurati dobru

stabilnost. U nekim slučajevima, za dodatnu stabilizaciju nam služe stabilizacijski elementi kao što su pinovi i vijci koji se sidre u kosti. Na kraju, radi kontrole dosjeda, isplanira se višestruki otvori na šablonama.

### **4.3 CAM sustav**

Nakon dizajniranja u CAD sustavu, dizajn kirurškog predloška se šalje u obliku datotek e radi 3D ispisa. Kirurške šablone se mogu izraditi na dva načina. Jedan je način glodanje blokova ili diskova u glodalici. Drugi je 3D printanje koje je ujedno najkorištenija metoda. Najčešće je riječ o SLA 3D printanju koje je postalo jako popularno zbog svoje sposobnosti izrade visokopreciznih prototipova. Pomoću UV zračenja, 3D printer vrši polimerizaciju sloj po sloj od 1 mm tekuće smole. Tijekom printanja čuva se prostor u koji se kasnije postavlja tvornički izrađeni cilindar (23).

## **5. KLINIČKI POSTUPCI**

Kao i kod konvencionalne (*free-hand*) tehnike, implantološki zahvat počinje davanjem lokalne anestezije i odizanjem mukoperiostalnog režnja. U nekim slučajevima, moguće je izvesti zahvat bez odizanja režnja (*flapless technique*) pomoću *punch* svrdla.



**Slika 6:** kirurški set navigirane implantacije. Preuzeto s dopuštenjem gospodina Darijana Prokopa, direktora tvrtke BEGO Croatia.

Operater najprije provjerava dosjed i stabilizaciju kirurškog predloška na njegovom ležištu. Stabilnost šablone je ključna za daljnji rad. Svako pomicanje i deformacije šablone može utjecati na konačni ishod implantoprotetske terapije. Ako su u sklopu plana terapije, pinovi i vijci se fiksiraju za dodatnu stabilizaciju. Ti elementi zahtijevaju preparaciju u kosti.

Sljedeći korak je preparacija koštano g ležišta. Navigirana dentalna implantologija zahtijeva poseban kirurški set (slika 6). Slijed svrdala je isti kao kod konvencionalne tehnike. Glavna razlika je njihova duljina. Duljina svrdla kod navođene tehnike je zbroj duljine cilindra, razmaka između donjeg ruba cilindra i ramena implantata i duljine implantata. Ta udaljenosti označena stoperom koji sprječava preparaciju kosti preko željene duljine (slika 7).



**Slika 7:** Razlika između pilot svrdla sa i bez stopera. Preuzeto s dopuštenjem gospodina Darijana Prokopa, direktora tvrtke BEGO Croatia.

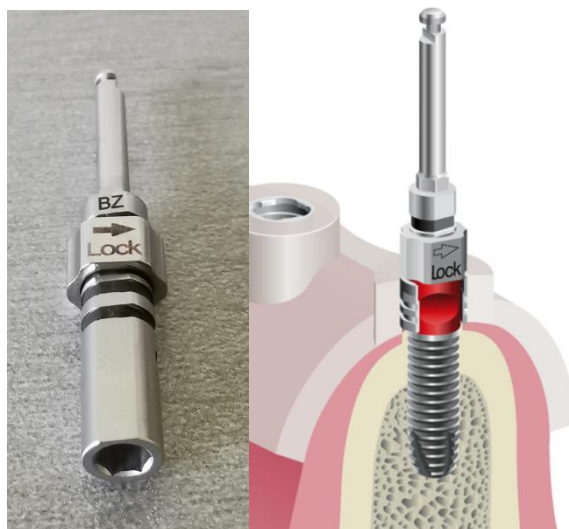
Operater također treba paziti na širinu cilindra koja, u slučaju potpune navođene tehnike, odgovara širini zadnjeg svrdla. Prilikom korištenja tanjih svrdala, posebni ključevi se umetnu u cilindar kako bi umanjili njegov unutarnji promjer i odgovarao tanjim svrdlima (slika 8). Budući da ključevi imaju određenu debljinu (1 mm) potrebno je tu debljinu dodati duljini svrdla.



**Slika 8:** ključ namijenjen smanjenju unutarnjeg promjera cilindra. Preuzeto s dopuštenjem gospodina Darijana Prokopa, direktora tvrtke BEGO Croatia.



Nakon preparacije kosti, slijedi uvrtnje dentalnog implantata izravno kroz šablone pomoću posebnog adaptera ili nakon njihovog skidanja iz usta (slika 9) (24).



**Slika 9:** Adapter za inserciju implantata kroz šablonu. Preuzeto s dopuštenjem gospodina Darijana Prokopa, direktora tvrtke BEGO Croatia.

## **6. KOMPLIKACIJE**

Iako je cilj računalno navođene dentalne implantologije smanjiti različite komplikacije implantološke terapije, one ipak postoje. Terapeut ih je dužan poznavati te pokušati prevenirati ili adekvatno liječiti ukoliko se pojave.

Jedna od komplikacija nastaje kao rezultat neadekvatne irigacije fiziološkom otopinom zbog dizajna kirurških vodilica koji sprječava vodeno hlađenje. Naime, tijekom rada sa svrdlima za osteotomiju oslobađa se velika toplina uzrokovana trenjem između površine svrdla i kosti što može dovesti do nekroze kosti i kasnije gubitka implantata (25).

Komplikacija isto može nastati neadekvatnim planiranjem. Zbog višebrojnih faza planiranja, pojedine faze su podložne minimalnim greškama koje se na kraju akumuliraju u veće greške i utječu na ishod terapije. Klinički se to jasno očituje neadekvatnim dosjedom šablona i pomičnošću istih. Osim toga, u manjem broju slučajeva, opisani su lomovi kirurških vodilica (26).

Važno je istaknuti da visina šablone i dužina svrdla za navigiranu tehniku otežava provođenje zahvata pogotovo u stražnjoj regiji i u pacijenata s ograničenim otvaranjem usta.

## **7. RASPRAVA**

Potreba naše struke za preciznijim metodama povećava se iz dana u dan kako bi smo zadovoljili funkcijske i estetske zahtjeve naših pacijenata.

Računalno potpomognutom kirurgijom postizemo veću predvidljivost ishoda implantoprotetske terapije. Time je terapeutu omogućen precizan prijenos informacija virtualnog plana terapije u stvarno operacijsko polje.

Prednosti navođene tehnike poput smanjenja trajanja zahvata, smanjenja postoperativnih tegoba i raznovrsnih komplikacija nastalih konvencionalnom tehnikom, uklanjanju nedoumice pacijenata i olakšavaju im donošenje odluke za terapiju (27).

Međutim, računalno vođena implantologija nosi sa sobom i brojne mane. Nedostaci su veliki troškovi zbog nabave softvera i novih digitalnih uređaja te edukacija terapeuta. Osim finansijskih troškova, još jedan izazov čini utrošeno vrijeme za izradu šablone.

Unatoč razvoju tehnike, preciznost vođene tehnike je još uvijek pod upitnikom. Položaj planiranih implantata i njihov krajnji položaj u čeljusti se još uvijek ne podudaraju u potpunosti. Brojna istraživanja su ispitivala preciznost ugradnje implantata pomoću kirurških šablona. Najčešći izmjereni parametri su bili: angularna, cervikalna, apikalna i vertikalna devijacija (28)

Marliere i suradnici (29) su u svom preglednom radu proučavali preciznost navođene implantacije u bezuboj čeljusti. Došli su do sljedećih rezultata: angularna devijacija je varirala između 1,85 i 8,4°, cervikalna devijacija u rasponu od 0,17 do 2,17 mm i apikalna devijacija od 0,77 do 2,86 mm.

Colombo i suradnici (30) su odstupanja izmjerili u djelomičnoj bezubosti. Devijacija u nagibu je bila 0,40°, u razini platforma 0,72 mm, a apikalno 0,72 mm.

Veća odstupanja su našli Park i suradnici (31) pri korištenju nemetalnih vodećih cilindara s razlikom od 0,65 vertikalno, 3,59° angularno, 1,16 mm cervikalno i 1,50 mm apikalno.

Druga istraživanja su pokazala preciznije rezultate dentalno poduprtih šablona spram mukoznih i koštanih. Vođena implantacija je bila preciznija u gornjoj nego u donjoj čeljusti zbog veće površine gornje čeljusti (13).

Iz navedenih podataka, možemo zaključiti da računalno vođeno postavljanje implantata dopušta određene devijacije koje bi svaki terapeut trebao uzeti u obzir tijekom planiranja kako ne bi došlo do ozljede rizičnih vitalnih struktura.

Primjenom oralnog skenera u implantoprotetici olakšao se postupak planiranja i smanjilo se utrošeno vrijeme. Konvencionalne tehnike uzimanja otiska i izrada radnog modela se polako zamjenjuju intraoralnim skeniranjem i njegovim virtualnim modelom (32). Prema novom istraživanju, Rossini i suradnici u zaključili da se digitalni modeli smatraju preciznim i pouzdanim kao i tradicionalne modeli (33).

## **8. ZAKLJUČAK**

Postupak ugradnje dentalnih implantata je uvelike pojednostavljen vođenom implantacijom zahvaljujući razvoju digitalnih alata za planiranje. Digitalno planiranje nam je omogućilo vizualizaciju završenih protetskih radova te provođenje implantoprotetske terapije prema suvremenom principu, takozvane protetski navođene implantologije, što je prema istraživanjima rezultiralo boljim dugoročnim kliničkim ishodima.

Skraćeno kirurško vrijeme i smanjena stopa komplikacija su prednosti koje minimiziraju potencijalne strahove pacijenata te značajno povećavaju njihovo zadovoljstvo. Međutim, vođena kirurgija je još uvijek uvjetovana preciznošću izvođenja plana terapije i kliničkim iskustvom praktičara.

Na kraju, prateći digitalni razvoj u dentalnoj medicini, računalno vođena implantacija djeluje obećavajuće i da bi u skoro vrijeme mogla postati sve pristupačnija zbog svoje široke primjene.



## **9. LITERATURA**

1. Lindhe J. Klinička parodontologija i dentalna implantologija. 5. hrv izd. Zagreb: Nakladni zavod Globus;2010.
2. Liaw K, Delfini RH, Abrahams JJ. Dental Implant Complications. Semin Ultrasound CT MR. 2015 Oct;36(5):427–33.
3. Ludlow M, Renne W. Digital workflow in implant dentistry. Curr. Oral Health Rep. 2017;4(2):131-5.
4. Azari A, Nikzad S. Computer-assisted implantology: historical background and potential outcomes-a review. Int J Med Robot. 2008;4(2):95-104.
5. Chen P, Nikoyan L. Guided Implant Surgery: A Technique Whose Time Has Come. Dent Clin North Am. 2021 Jan;65(1):67–80.
6. Jorba-García A, González-Barnadas A, Camps-Font O, Figueiredo R, Valmaseda-Castellón E. Accuracy assessment of dynamic computer-aided implant placement: a systematic review and meta-analysis. Clin Oral Investig. 2021 May;25(5):2479–94.
7. Mikulić L. Kirurške šablone u dentalnoj implantologiji [Diplomski rad]. Zagreb: Stomatološki fakultet Sveučilišta; 2017. 36 p.
8. D'haese J, Ackhurst J, Wismeijer D, De Bruyn H, Tahmaseb A. Current state of the art of computer-guided implant surgery. Periodontol 2000. 2017;73(1):121-133.
9. Kola MZ, Shah AH, Khalil HS, Rabah AM, Harby NM, Sabra SA, Raghav D. Surgical templates for dental implant positioning; current knowledge and clinical perspectives. Niger J Surg. 2015;21(1):1-5.
10. D'Souza KM, Aras MA. Types of implant surgical guides in dentistry: a review. J Oral Implantol. 2012;38(5):643-52.
11. Topić L. Digitalni protokol u implantologiji [Diplomski rad]. Zagreb: Sveučilište u Zagrebu, Stomatološki fakultet; 2021 [pristupljeno 02.05.2022.] Dostupno na: <https://urn.nsk.hr/urn:nbn:hr:127:481406>.
12. Younes F, Eghbali A, De Bruyckere T, Cleymaet R, Cosyn J. A randomized controlled trial on the efficiency of free-handed, pilot-drill guided and fully guided implant surgery in partially edentulous patients. Clin Oral Implants Res. 2019 Feb;30(2):131–8.
13. Geng W, Liu C, Su Y, Li J, Zhou Y. Accuracy of different types of computer-aided design/computer-aided manufacturing surgical guides for dental implant placement. Int J Clin Exp Med. 2015;8(6):8442-9.
14. Stumpel LJ. 3rd Cast-based guided implant placement: A novel technique. J Prosthet Dent. 2008;61–9.

15. Živković Čeović Ž. PRIKAZ MOGUĆNOSTI RADA SUSTAVOM M-guide™ [Završni specijalistički]. Zagreb: Sveučilište u Zagrebu, Stomatološki fakultet; 2019 [pristupljeno 30.04.2022.] Dostupno na: <https://urn.nsk.hr/urn:nbn:hr:127:756389>.
16. Zdravec D, Krolo I. Dentalni radiološki uređaji. U: Krolo I, Zdravec D. Dentalna radiologija. Zagreb: Medicinska naklada; 2016. p.28-9.
17. Howerton WB Jr., Mora MA. Advancements in Digital Imaging: What is new and on the horizon? J Am Dent Assoc. 2008;139(3):20S-4S. DOI: 10.14219/jada.archive.2008.0354.
18. Charette JR, Goldberg J, Harris BT, Morton D, Llop DR, Lin WS. Cone beam computed tomography imaging as a primary diagnostic tool for computer-guided surgery and CAD-CAM interim removable and fixed dental prostheses. J Prosthet Dent. 2016; 116(2):157-65.
19. Brugnami F, Caleffi C. Prosthetically driven implant placement. How to achieve the appropriate implant site development. Keio J Med. 2005 Dec;54(4):172-8.
20. Mora MA, Chenin DL, Arce RM. Software tools and surgical guides in dental-implant-guided surgery. Dent Clin North Am. 2014;58(3):597-626.
21. Arcuri L, Lorenzi C, Cecchetti F, Germano F, Spuntarelli M, Barlattani A. Full digital workflow for implant-prosthetic rehabilitations: a case report. Oral Implantol (Rome). 2016;8(4):114-121.
22. Anssari Moin D, Derksen W, Waars H, Hassan B, Wismeijer D. Computer-assisted template-guided custom-designed 3D-printed implant placement with custom-designed 3D-printed surgical tooling: an in-vitro proof of a novel concept. Clin Oral Implants Res. 2017;28(5):582-585.
23. Greenberg AM, Digital technologies for dental implant treatment planning and guided surgery. Oral Maxillofac Surg Clin North Am. 2015;27(2):319-40.
24. Germino M. Clinical Application of Computer-Guided Implant Surgery. Yale J Biol Med. 2014;87(3):397.
25. Marković A, Lazić Z, Mišić T, Šćepanović M, Todorović A, Thakare K, et al. Effect of surgical drill guide and irrigants temperature on thermal bone changes during drilling implant sites - thermographic analysis on bovine ribs. Vojnosanit Pregl. 2016 Aug;73(8):744-50.
26. Bruno V, Badino M, Riccitiello F, Spagnuolo G, Amato M. Computer guided implantology accuracy and complications. Case Rep Dent. 2013;2013:701421.
27. Hultin M, Svensson KG, Trulsson M. Clinical advantages of computer-guided implant placement: a systematic review. Clin Oral Implants Res. 2012 Oct;23 Suppl 6:124-35.
28. Bover-Ramos F, Viña-Almunia J, Cervera-Ballester J, Peñarrocha-Diago M, García-Mira B. Accuracy of Implant Placement with Computer-Guided Surgery: A Systematic Review and

- Meta-Analysis Comparing Cadaver, Clinical, and In Vitro Studies. *Int J Oral Maxillofac Implants*. 2018 Feb;33(1):101–15.
29. Marlière DAA, Demètrio MS, Picinini LS, Oliveira RGD, Netto HDDMC. Accuracy of computer-guided surgery for dental implant placement in fully edentulous patients: A systematic review. *Eur J Dent*. 2018 Mar;12(1):153–60.
30. Colombo M, Mangano C, Mijiritsky E, Krebs M, Hauschild U, Fortin T. Clinical applications and effectiveness of guided implant surgery: a critical review based on randomized controlled trials. *BMC Oral Health*. 2017 Dec 13;17(1):150.
31. Park JY, Song YW, Park SH, Kim JH, Park JM, Lee JS. Clinical factors influencing implant positioning by guided surgery using a nonmetal sleeve template in the partially edentulous ridge: Multiple regression analysis of a prospective cohort. *Clin Oral Implants Res*. 2020 Dec;31(12):1187–98.
32. Mangano F, Gandolfi A, Luongo G, Logozzo S. Intraoral scanners in dentistry: a review of the current literature. *BMC Oral Health*. 2017 Dec 12;17(1):149.
33. Rossini G, Parrini S, Castroflorio T, Deregibus A, Debernardi CL. Diagnostic accuracy and measurement sensitivity of digital models for orthodontic purposes: A systematic review. *Am J Orthod Dentofacial Orthop*. 2016;149(2):161-70.

## **10. ŽIVOTOPIS**

Ahmad Allouch rođen je 24. travnja 1997. godine u Nabatiehu, Libanon gdje završava osnovnu i srednju školu u privatnoj školi „Collège Notre Dame“. 2015. godine, preselio se u Republiku Hrvatsku gdje je godinu dana učio hrvatski jezik na Filozofskom fakultetu u sklopu „Croaticum“ programa. 2016. godine upisao je Stomatološki fakultet u Zagrebu. Tijekom studija, volontirao je na Zavodu za oralnu kirurgiju i dječju dentalnu medicinu. Aktivno je sudjelovao na 4. i 5. Simpoziju studenata dentalne medicine kao voditelj radionice iz CBCT -a i dentalnih implantata te je 2020. godine vodio sekciju za oralnu kirurgiju. Isto tako je sudjelovao u organizaciji EVP-a i EDSA sastanka u Zagrebu. Na šestoj godini studija je pohađao tečaje iz dentalnih implantata i protetskih rješenja u implantoprotetici pod vodstvom doktora Juraja Turčina. Aktivno se služi francuskim, hrvatskim, arapskim i engleskim jezikom.