

Neinvazivna terapija karijesa

Petaros, Sandra

Master's thesis / Diplomski rad

2015

Degree Grantor / Ustanova koja je dodijelila akademski / stručni stupanj: **University of Zagreb, School of Dental Medicine / Sveučilište u Zagrebu, Stomatološki fakultet**

Permanent link / Trajna poveznica: <https://um.nsk.hr/um:nbn:hr:127:873849>

Rights / Prava: [Attribution-NonCommercial-NoDerivs 3.0 Unported / Imenovanje-Nekomercijalno-Bez prerađivanja 3.0](#)

Download date / Datum preuzimanja: **2024-07-23**



Repository / Repozitorij:

[University of Zagreb School of Dental Medicine Repository](#)



SVEUČILIŠTE U ZAGREBU

STOMATOLOŠKI FAKULTET

Sandra Petaros

NEINVAZIVNA TERAPIJA KARIJESA

DIPLOMSKI RAD

Zagreb, lipanj 2015.

Rad je ostvaren na Zavodu za endodonciju i restaurativnu stomatologiju
Stomatološkog fakulteta u Zagrebu.

Voditelj rada: prof. dr. sc. Katica Prskalo, Zavod za endodonciju i restaurativnu
stomatologiju Stomatološkog fakulteta u Zagrebu.

Lektor hrvatskog jezika: Danijela Petaros Globan, prof. hrvatskoga jezika i
književnosti, prof. fonetike i dipl. bibliotekarica

Đakovačka 6, 10110 Zagreb, 098624425

Lektor engleskog jezika: Željana Šurlan, profesor engleskog jezika i književnosti i
talijanskog jezika i književnosti

Letovanićka ulica 32, 10000 Zagreb, 0989757267

Rad sadrži: 38 stranica

10 slika

1 CD

Zahvaljujem svojoj mentorici prof. dr. sc. Katici Prskalo na pomoći i sugestijama tijekom pisanja ovog diplomskog rada.

Najveće hvala mojoj obitelji, Dominiku i prijateljicama koji su mi vječna podrška i koji su bili uz mene i kada sam ja posustajala.

SADRŽAJ:

1. UVOD.....	1
1.1. KARIJES.....	3
1.2. DIJAGNOSTIKA KARIJESNE LEZIJE.....	5
1.2.1. Suvremeni pristup dijagnostici karijesa.....	7
1.2.2. Procjena karijes rizika i opsežnosti karijesne lezije.....	10
2. SVRHA RADA.....	12
3. NEINVAZIVNI POSTUPCI U TERAPIJI KARIJESA.....	13
3.1. REMINERALIZACIJA.....	13
3.2. TERAPIJA KARIJESA OZONOM.....	15
3.2.1. Uređaji za ozonoterapiju.....	16
3.2.2. Primjena ozona u terapiji karijesa.....	18
3.3. TERAPIJA KARIJESA LASEROM.....	20
3.3.1. Upotreba lasera.....	21
3.4. TERAPIJA KARIJESA METODOM FOTOAKTIVNE DEZINFEKCIJE.....	24
4. MINIMALNO INVAZIVNI POSTUPCI U TERAPIJI KARIJESA.....	25
4.1. TERAPIJA KARIJESA CARISOLV SISTEMOM.....	25
4.1.1. Način primjene.....	25
4.2. TERAPIJA KARIJESA „STEPWISE“ METODOM.....	27
4.2.1. Način primjene.....	27

4.3. TERAPIJA KARIJESA MINIMALNO INVAZIVNOM PREPARACIJOM.....	28
4.4. TERAPIJA KARIJESA „ART“ METODOM.....	29
5. RASPRAVA.....	31
6. ZAKLJUČAK.....	32
7. SAŽETAK.....	33
8. SUMMARY.....	34
9. LITERATURA.....	35
10. ŽIVOTOPIS.....	38

POPIS SKRAĆENICA:

SEM - scanning electron microscope

RVG - digitalna radiovizigrafija

ppm - parts per million

DMFS - decay-missing-filled surfaces

ICDAS - The International Caries Detection and Assessment System

CPP-ACP-kazein fosfopeptid-amorfni kalcijum fosfat

TCP-trikalcijum fosfat

n-Hap-nano-hydroxyapatite

ER:YAG - erbium: Yttrium-aluminum-garnet

PAD - Photo Activated Desinfection

GaAs - Galium Arsenide

TBO - toluidine blue O

UV - ultraljubičasto zračenje

LED - Light Emitting Diodes

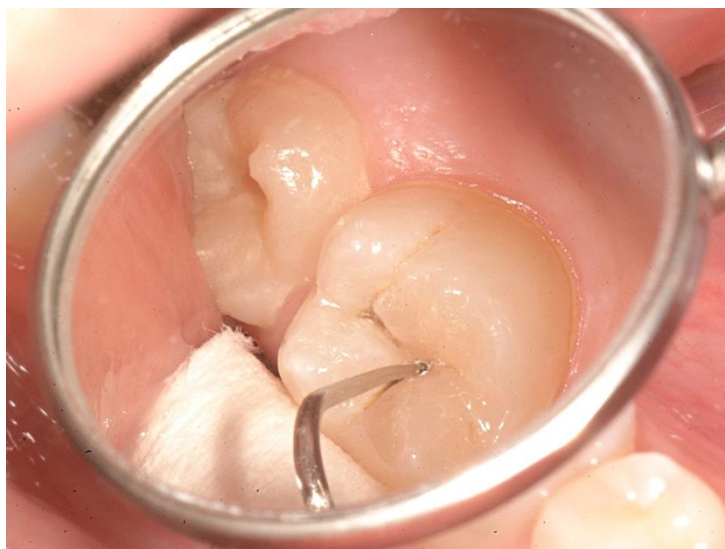ART - Atraumatski Restaurativni Tretman

1. UVOD

Karijes kao najraširenija kronična bolest današnjice (1) zaokuplja pažnju stručnjaka, osobito krajem 19. stoljeća, od vremena Blacka, koji se smatra ocem restaurativne stomatologije. Suvremeni materijali, tehnološka dostignuća i promjene u epidemiologiji karijesa doveli su do promjena u pristupu liječenju karijesa te je današnja terapija suprotna klasičnim Blackovim načelima isključivo kirurške terapije karijesa, koji se smatraju previše destruktivnima i neefikasnim, jer ne liječe bolest. Glavni problem je što kavitet restauracijom postaje sve veći, a ispun izložen sve većem opterećenju, čime zub postaje slabiji. Kirurški pristup zamijenili su proaktivni, preventivni i konzervativni postupci koje karakterizira veći individualni pristup bolesti a smanjen je naglasak na univerzalni imedijatni kirurški tretman, iako je kod uznapredovalih bolesti i danas neizbježan. U današnjem liječenju teži se očuvanju tvrdih zubnih tkiva i uklanjanju isključivo karijesom zahvaćenog tkiva bez preventivnog proširivanja, što omogućuje znatno veće očuvanje zubnog tkiva i veću dugotrajnost zuba. Danas se smatra neprihvatljivim žrtvovati prirodno zubno tkivo preparacijom velikih kaviteta pod pretpostavkom da će to spriječiti daljnji razvoj oboljenja. Konvencionalne metode preparacije karijesa mikromotorima i turbinama uključuju buku, vibracije i neugodan stres za pacijente. Iako se bol može ublažiti anestezijom, strah od igle i mehaničkog rada bušilica izaziva nelagodu. Kako se zahvati nastoje učiniti što ugodnijima za pacijenta, učestalo se traga za novim i suvremenijim alternativama, te se nove metode razvijaju, a stare unapređuju (2).

Ono što prethodi promijeni cijele filozofije i stava su unaprijeđene mogućnosti dijagnoze. Uz konvencionalnu metodu dijagnosticiranja karijesa sondom

i ogledalom (slika 1), sve češće se uvode i moderni uređaji. Blackova načela koja podrazumijevaju ekstenzirano širenje kaviteta i uključivanje dodatnih dijelova zuba s većom sklonosti za nastanak karijesa, kao što su fisure na griznim površinama zuba, danas zamjenjuju metode minimalne preparacije.



Slika 1. Vizualno-taktilna metoda dijagnostike okluzalnog karijesa.

Preuzeto: prof. dr. sc. Katica Prskalo

1.1. KARIJES

Zubni karijes je kronična infektivna bolest tvrdih zubnih tkiva, koja nastaje pod djelovanjem bakterija. Izraz se upotrebljava za locirano kemijsko otapanje površine zuba za koje su zaslužni metabolički događaji, a oni se odvijaju u biofilmu koji prekriva zahvaćeno područje. Lezija zubnog karijesa je znak ili simptom bolesti, a rezultat je poremećaja fiziološke uravnoteženosti između zubnih minerala i fluida biofilma, koji prekriva zahvaćeno mjesto. Može zahvatiti caklinu, dentin i cement, a rijetko se može samoograničiti, osim ako se ne ukloni biofilm s tog mjesta. U suprotnome, karijes će napredovati sve dok potpuno ne razori zub. Biofilm koji se formira na površini zuba, nužno ne rezultira nastankom klinički vidljive lezije, ali je preduvjet za njen razvoj.

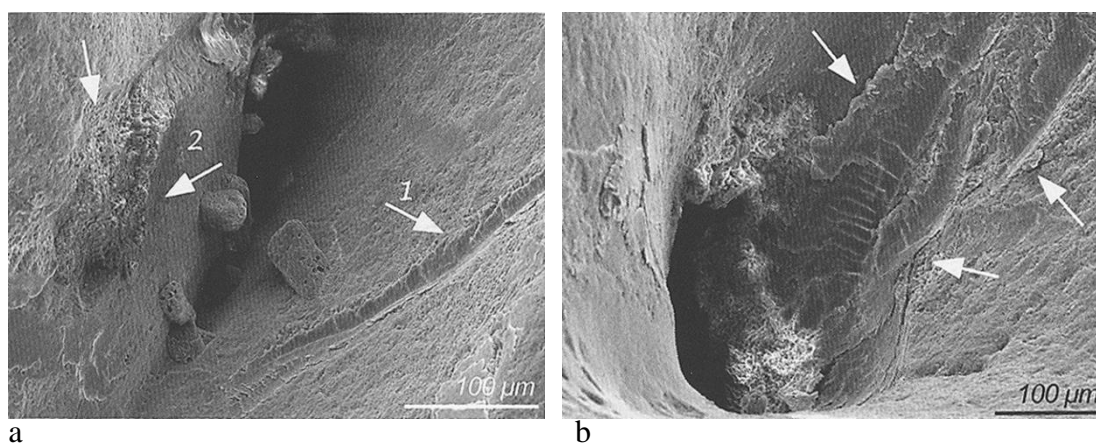
Organizacija biofilma odvija se u nekoliko faza. *Prva faza* je stvaranje pelikule, tanke glikoproteinske ovojnice bez stanica i bakterija. *U drugoj fazi* nastaje inicijalna kolonizacija bakterijama iz skupine aeroba i fakultativnih anareoba, koju čine većinom streptokoki (*S. mutans*, *S. sanguis*, *S. mitis*, *S. salvarius*, *S. sobrinus*), te neiserija i gram-pozitivni štapići. U toj fazi u matriksu plaka vladaju još uvijek aerobni uvjeti, pa se razgradnja glukoze događa u ciklusu limunske kiseline uz CO_2 i H_2O kao završnim produktima. *Treća faza* označava nastanak zrelog plaka. Karakterizirana je pojačanim stvaranjem ekstracelularnih polisaharida dekstrana, levana i mutana, koji povećavaju voluminoznost i ljepljivost plaka, te se smanjuje njegova propusnost. Novonastali anaerobni uvjeti pogoduju fuzobakterijama, aktinomicetama, filamentoznim bakterijama i gram-negativnim kokima. Posljedica

anaerobnih uvjeta je razgradnja ugljikohidrata do pirogroždane i mliječne kiseline. Nakupljanje kiselih metabolita znatno snižava pH-vrijednosti u plaku, što dovodi do demineralizacije cakline i nastanka inicijalne lezije.

Demineralizacija je proces otapanja kristala hidroksilapatita, te on oštećuje caklinu, dok je remineralizacija proces obnavljanja kristala tijekom kojega se ioni kalcija, fosfata, fluorida i drugih iona precipitiraju iz sline ili iz unutrašnjosti lezije, te se zatim rekristaliziraju. Prirodni proces remineralizacije važan je za smanjenje nastanka karijesa, jer mijenja, usporava ili čak prekida demineralizaciju i nadomješta izgubljenu mineralnu masu cakline nastalu zbog procesa demineralizacije. Oba se procesa neprestano izmjenjuju i dopunjuju, a remineralizacija se često zna aktivirati još dok traje demineralizacija (3, 5).

1.2. DIJAGNOSTIKA KARIJESNE LEZIJE

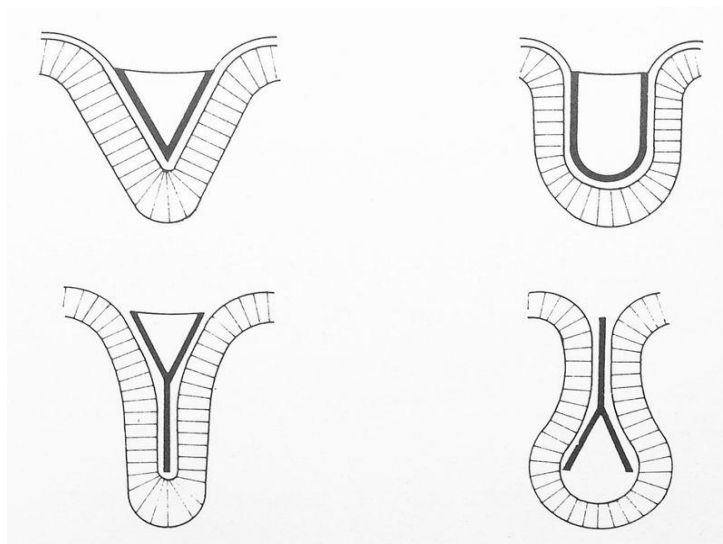
Specifičnost patogeneze karijesne lezije nameće potrebu rane dijagnostike lezije kako bi se spriječilo opsežnije oštećenje tkiva. Metode otkrivanja karijesa i njihovi nedostaci predmet su brojnih istraživanja. Najčešća metoda inspekcije i danas je vizualno-taktilna, odnosno upotreba ogledala i sonde (6) pri čemu se traži patološka promjena boje i tvrdoće tkiva. Nedostaci takve inspekcije su mogućnost kontaminacije zdravog tkiva i njegovo oštećenje sondom, što ovisi o kvaliteti instrumenata i pažljivosti rada terapeuta. Nepažljivim rukovanjem može doći do ubrzanog širenja karijesne lezije, tako što se agresivnijim postupanjem nekavitirana površinska lezija može dovesti u kavitiranu (slika 2), a subjektivni doživljaj kliničara može dati različite evaluacije (7).



Slika 2 (a i b). SEM nakon sondiranja fisurnog sustava. Preuzeto: (8)

Budući da caklina kliničkim pregledom izgleda prividno zdravo, skriveni karijes je moguće precizno dijagnosticirati radiografski tek kada je on u uznapredovaloj fazi. Kod zuba bez vidljivih znakova kavitacije, sondiranjem sonda zapinje u fisurama većinom zbog specifične anatomije fisure (slika 3), a ne zbog


karijesa. Dijagnozu okluzalnog karijesa otežava remineralizirana caklina iznad lezije u dentinu. Lezije postaju vrlo velike bez uočljive kavitacije u fisuri, jer je fluoridirana caklina manje sklona frakturama i kolapsu od nefluoridirane (9, 10). S obzirom na brzinu tehnološkog razvoja i usavršavanja postupaka, koji se primjenjuju u kliničkom otkrivanju karijesa, u modernom liječenju nastojimo osim vizualne inspekcije, sondiranja i „bite-wing“ rendgenskih snimaka koristiti novije metode, koje objektivno i pouzdano pokazuju stupanj proširenosti karijesa, a da pri tome nisu štetne za pacijenta i ne oštećuju zubnu strukturu.



Slika 3. Oblici fisurnog sustava. Preuzeto: (11)

1.2.1. Suvremeni pristup dijagnostici karijesa

U suvremenom pristupu liječenju od presudne je važnosti rano dijagnosticiranje početnih demineraliziranih lezija, koje su u tom stadiju još na mikroskopskoj razini, vizualno i taktilno nedostupne. Jednako tako moderni dijagnostički uređaji imaju veliku ulogu u praćenju napredovanja lezija.

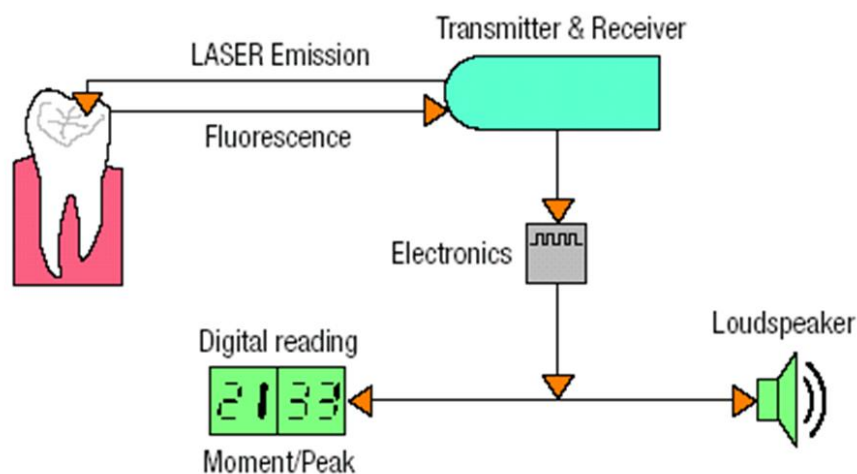


Slika 4. a) DIAGNOdent uređaj. , b) DIAGNOdent pen.

Preuzeto: prof. dr. sc. Katica Prskalo

DIAGNOdent (slika 4) je jedan takav uređaj, koji omogućuje otkrivanje karijesa na okluzalnim i na aproksimalnim površinama zubi, inače teško dostupnima inspekciji. Radi na principu lasera i fluorescencije zubnog tkiva. U prisustvu karijesa, svjetlosna zraka veće valne duljine se reemitira i promjene se registriraju u obliku digitalnih brojčanih vrijednosti. Uređaj koristi lasersko svjetlo valne duljine 655nm (crveno svjetlo), koje se nitima prenosi do vrška nastavka kada se ono prisloni na površinu zuba (slika 5). Prije rada s uređajem, potrebno je dobro očistiti površinu zuba koja se analizira, jer zubni kamenac, fluorescentni dentalni materijali, zubne

paste, proflaktičke paste, razne pigmentacije na zubu i hipomineralizirani zubi mogu pokazati lažno pozitivne mjerne vrijednosti. Nakon čišćenja laserska sonda uređaja prislanja se na plohu zuba koju želimo ispitati. Tada uređaj trenutno pokazuje brojčanu vrijednost od 0 do 99, što je pokazatelj stupnja zahvaćenosti karijesnim procesom. Za dobivene vrijednosti od 0-10 zaključujemo kako karijesa nema ili tek započinje u caklini, te se provodi normalna profilaksa. Vrijednosti od 11-20 pokazuju da je karijes dublje u caklini ili dentinu, ali bez lateralne proširenosti, te se provodi intenzivna profilaksa. Vrijednosti od 21-30 označavaju da se karijes lateralno proširio u dentin, pa se radi minimalno invazivno liječenje. Kako se vrijednosti povećavaju od 31- 99, opseg karijesa je veći, što zahtijeva restaurativne zahvate i intenzivnu profilaksu. Prednosti uređaja su njegova jednostavna uporaba, objektivnost u interpretaciji dijagnoze, neinvazivnost, te mogućnost ranog otkrivanja područja demineralizacije (7, 10, 12, 13).



Slika 5. Princip rada DIAGNOdent uređaja. Preuzeto: prof. dr. sc. Katica Prskalo

Mjerenje električne rezistencije električnim karijes monitorom je još jedna metoda dijagnosticiranja, koja radi na principu mjerenja električne vodljivosti, a

mijenja se s demineralizacijom čak i kada površina izgleda intaktno. To se može objasniti činjenicom da su poroznosti koje su ispunjene vodom i elektrolitima, a nastale su tijekom demineralizacije dobar vodič električne struje. Mjerenje se radi s posebno dizajniranom sondom koja se prislanja na zub, a vrijednosti koje dobijemo su od -1,00 do 13,00 (14).

Digitalna radiovizigrafija (RVG) trenutno prikazuje slike visoke rezolucije na ekranu računala, te omogućuje lakšu i bolju detekciju karijesnih lezija. Umjesto rendgenskog filma koristi se digitalni intraoralni senzor. Takva digitalna rendgenska slika prikazuje se trenutno na monitoru i može se dalje obrađivati kao bilo koja digitalna fotografija, te arhivirati u karton pacijenta na računalu. Bitno je napomenuti da je kod digitalnih sustava puno kraća ekspozicija pri slikanju u odnosu na klasične rendgenske snimke, pa je doza zračenja koju pacijent primi manja čak i za 90% (3).

1.2.2. Procjena karijes rizika i opsežnosti karijesne lezije

U nakani liječenja metodom neinvazivne terapije, procjena karijes rizika i same opsežnosti karijesne lezije, neizostavan je korak pri odabiru terapije. FDI je 1999. godine pacijente podijelio u niskorizične, umjerenorizične i visokorizične. U niskorizičnu skupinu pripadaju oni pacijenti s dobrom oralnom higijenom, koji nisu imali karijesnu leziju u posljednje tri godine. Kod njih ponegdje se mogu uočiti bijele mrlje, izloženi su djelovanju fluorida, bakterije koje uzrokuju karijes su u manjim količinama, slina im je normalne kvalitete i kvantitete, uzimaju hranu s malom količinom šećera i DMFS indeks je 0. Umjerenorizični pacijenti su oni koji su imali jednu karijesnu leziju u posljednje tri godine, mogu biti vidljive bijele mrlje, imaju adekvatnu oralnu higijenu, umjereno su izloženi djelovanju fluorida, imaju srednju razinu bakterija koje uzrokuju karijes, slina je normalna ili reducirana, unose umjerenu količinu šećera, a DMFS indeks je veći od 0. Visokorizičnim pacijentima smatraju se oni sa siromašnom oralnom higijenom, s dvije i više karijesnih lezija u posljednje tri godine, mogu se pronaći aktivne i neaktivne bijele mrlje, eksponirana površina korijena i duboke fisure, mala ili nikakva izloženost fluoridima, kariogene bakterije su na visokoj razini, imaju reduciranu slinu, uzimaju mnogo šećera, a DMFS indeks je oko 2.

The International Caries Detection and Assessment System (ICDAS) je sustav namijenjen otkrivanju karijesa i procjeni istog, a također pomaže pri odabiru terapije. Za ispravno korištenje, potrebno je utvrditi je li površina zuba čista i suha, daje li inspekcija kakav zvuk, je li zapečaćena, restaurirana, okrunjena ili nedostaje. Površina zuba najprije se čisti rotirajućom četkicom. Svaki zub se procjenjuje. Ako

nema vidljivih lezija, zubi se suše komprimiranim zrakom u trajanju od 5 sekundi i ponovno se procjenjuju. Stupanj karijesa svake površine zuba određuje se pomoću sedam točaka. Stadij 0 označava površinu bez lezije, proizvodi zvuk i može biti obojana fisura, 1-opacitet vidljiv samo na suhoj površini zuba, 2-opacitet vidljiv na vlažnoj površini, 3-lokalizirana lezija u caklini, 4-vidljivo obezbojenje dentina kroz intaktnu caklinu, 5- kavitacija, 6-opsežna kavitacija koja zahvaća barem pola zubne površine.

2. SVRHA RADA

Svrha ovog diplomskoga rada je objediniti tehnike suvremenog liječenja karijesa, napraviti kratki pregled mogućnosti neinvazivnih terapija, te osobna edukacija o tehnikama s kojima se dosada nisam imala prilike susresti.

3. NEINVAZIVNI POSTUPCI U TERAPIJI KARIJESA

3.1. REMINERALIZACIJA

Detekcija karijesnih lezija i procjena stupnja njihova napredovanja jedan je od temeljnih zadataka doktora dentalne medicine. U današnje doba kada su nam na raspolaganju znanja, metode i sredstva za poticanje remineralizacije izuzetno je važno procijeniti proširenost lezije. Male nekavitirane lezije potrebno je pratiti modernim dijagnostičkim uređajima, koja nam otkrivaju je li lezija u fazi progresije, stabilizacije ili regresije. Ukoliko je ona ograničena na caklinu, moguće je uz kontrolu biofilma djelovati sredstvima za remineralizaciju.

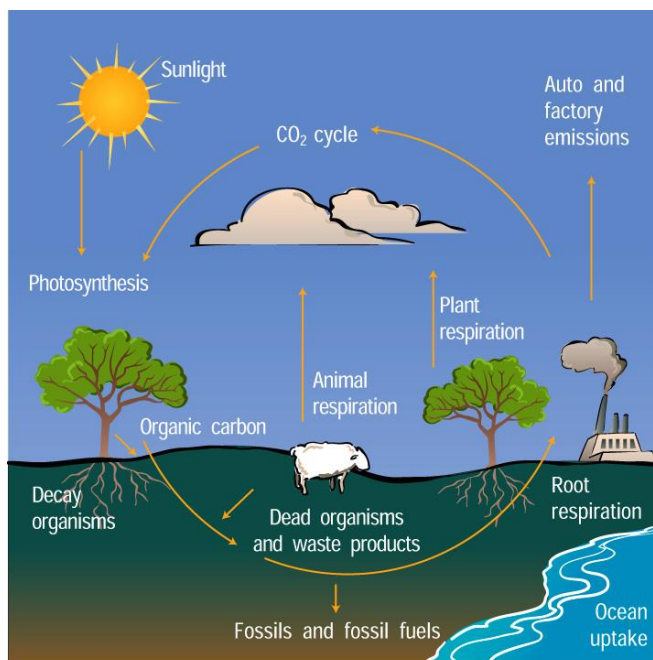
Fluoridi imaju značajnu ulogu u procesu remineralizacije, jer omogućuju ionsku razmjenu i stvaranje hidroksiapatita, otpornijeg na bakterijske kiseline. Tretman remineralizacije lezija bez kavitacije danas svakako ima prednost pred klasičnim kirurškim metodama. Veliku ulogu ima i pacijentova motivacija. Remineralizacija fluoridima moguća je uz povišenu lokalnu koncentraciju fluorida, koja se najbolje postiže topikalnom fluoridacijom. Topikalni fluoridi dijele se na anorganske i organske preparate. Glavni predstavnici anorganskih preparata su natrij fluorid, monofluorofosfat, kositreni fluorid i zakiseljeni preparati fluora, dok su od organskih najistaknutiji aminfluorid te amonijev fluorid. Fluor se danas najčešće primjenjuje u obliku pasta za zube, vodica za ispiranje, otopina, gelova i lakova. U novije vrijeme za primjenu fluora u usnoj šupljini koriste se i žvakače gume, naprave za sporo otpuštanje fluorida te restaurativni materijali. Fluoridima se također pripisuje antimikrobni učinak na streptokoke.

Osim samostalnog tretiranja remineralizirajućim sredstvima, u terapiju se može uključiti i ozon, koji dodatno pospešuje remineralizaciju, tako što uklanja uzročnike karijesa.

U novije vrijeme, osim fluorida koriste se i druga sredstva kao što su: kazein fosfopeptid-amorfni kalcijum fosfat (CPP-ACP), kombinacija CPP-ACP s fluoridima, kalcij natrij fosfosilikat (Novamin), trikalcijum fosfat (TCP), nano-hydroxyapatite (n-Hap) te Enamelon koji se sastoji od nestabilnih kalcijevih i fosfatnih soli s natrijevim fluoridom (15).

3.2. TERAPIJA KARIJESA OZONOM

Ozon je elementarni oblik kisika, nastaje u prirodi (slika 6), a može se stvoriti i u generatorima provođenjem električne energije kroz kondenzatore s kisikom. Posjeduje snažna antioksidacijska svojstva, ubija bakterije, viruse i gljivice. Koristi se u terapiji raznih bolesti, a pronašao je svoje mjesto i u stomatologiji. Koristi se kod demineraliziranih površina zuba, kod početnih karijesnih promjena u fisurama zuba kao znak rane kolonizacije, u liječenju karijesa bočice, te u posteruptivnoj fazi zuba. Također se koriste prije pečaćenja fisura, jer se pretpostavlja da uz mehaničko čišćenje uvijek ostane mikroorganizama ispod pečatnog ispuna, te kod defekata mineralizacije, jer su takvi zubi porozniji i predstavljaju predilekcijsko mjesto za taloženje *Streptococcus mutans*.



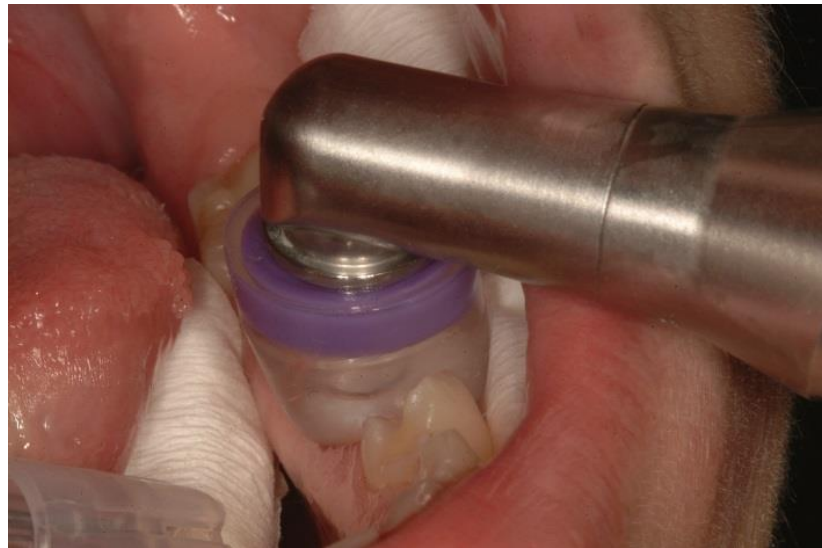Slika 6. Stvaranje ozona u prirodi. Preuzeto: (4)

Cilj liječenja ozonom je pomoću aktivnih tvari omogućiti bolesnome tkivu ozdravljenje, uništiti bakterije koje uzrokuju karijes razarajući njihovu membranu i izliječiti zub pomoću jakog dezinficirajućeg učinka. Djeluje neutralizirajuće i na kiseli pH u aktivnim lezijama, tako što piruvatnu kiselinu oksidira do acetata i ugljičnog dioksida, a razara i proteine koji suprimiraju remineralizaciju. Dosadašnja istraživanja pokazala su da se nakon uporabe ozona 10 sekundi eliminira 99% bakterija, a nakon 20 sekundi uporabe eliminira se 99,9% bakterija. U većini slučajeva korijenskoga karijesa i karijesa u fisurama unutar 4-12 tjedana, zbiva se remineralizacija, te nema nuspojava. Pouzdan je za uporabu radi oblika aplikatora koji ograničava polje djelovanja. Nakon terapijske ekspozicije sustav vakuumom usiše višak ozona (3, 10, 16).

3.2.1. Uređaji za ozonoterapiju

Uređaj Healozone tvrtke KaVo ima zatvoreni sustav. Ozon stvoren u generatoru se aplicira direktno na zub preko nastavka i silikonske kapice (slika 7). U generatoru se ozon stvara iz atmosferskog kisika na način da se molekula kisika dijeli na dva atoma kisika. Budući da atomarni kisik ima tendenciju spajanja s drugim molekulama kisika dolazi do formiranja ozona, koji napušta uređaj i ima terapijsku vrijednost u koncentraciji od 4494 miligrama po m^3 , odnosno 2100 ppm. Kapica se namješta na zub, tako da ga u potpunosti obuhvati, kako bi se stvorio preduvjet za nastanak vakuuma, jer jedino u tom slučaju uređaj može početi raditi. U slučaju gubitka kontakta kapice sa zubom, uređaj prestaje raditi, te se time i sprečava rasap

ozona izvan mjesta primjene, a višak neizreagiranog ozona automatski se vraća u uređaj na principu vakuuma. Tu prolazi kroz nekoliko filtara unutar kojih dolazi do konverzije ozona natrag u kisik. Kisik se miješa sa zrakom i u tom obliku otpušta u okolinu.



Slika 7. Primjena ozona Healozone uređajem. Preuzeto: Prof. dr. sc.Katica Prskalo

Neizostavni dio tretmana predstavlja i tzv. „pH-balancer“, tekućina koja se primjenjuje na tretiranu površinu neposredno nakon aplikacije ozona i ima remineralizirajući učinak. Sadrži limunsku kiselinu, koja omogućuje dublji prodor i transport fluorida u karijesnu leziju i Xilitol za zaštitu usta od metaboličkih aktivnosti bakterija. Tekućina se aplicira na samu leziju u trajanju od 20 sekundi, a ostatak se rasprši po pacijentovim ustima. Zatim pacijent tekućinu drži u ustima narednih 30 sekundi, promućka i nakon toga ispljune bez ispiranja. Na taj način stvaraju se preduvjeti za remineralizaciju.

Postoji i Ozonytron tvrtke Mymed, aparat s otvorenim sustavom s kućištem i nastavkom za aplikaciju šest različitih sondi, ovisno o mjestu primjene. Radi tako da

se ne vrhu sonde stvara magnetsko polje. Pri dodiru sa zubom kisik se raspada na nascentni oblik, koji djeluje direktno na mjestu aplikacije. Isti kisik se veže za molekule tkiva i stvara ozon, koji se ponovno raspada i tako se iskorištava (3, 16).

3.2.2. Primjena ozona u terapiji karijesa

Učinkovitost ozona veća je što je kontaktno vrijeme između ozona i tkiva dulje. Molekula ozona je relativno nestabilna, s poluvremenom raspada od pet do trideset minuta. Ovisi o alkaličnosti, što produljuje kontaktno vrijeme i pospješuje terapijski učinak ili kiselosti tkiva i tjelesnih tekućina na koje je primijenjen. U trenutku dodira ozona s tkivom, jedan atom kisika se odvaja od molekule ozona i djeluje kao jaki oksidans na bakterije, plijesni, gljivice, viruse i parazite. Produljenjem kontaktnog vremena za deset do dvadeset sekundi, količina uništenih bakterija ozonom, može se gotovo poistovjetiti s procesom sterilizacije. Ozon zaustavlja plitke nekavitirane karijesne lezije u sklopu preventivnih postupaka, tako što reducira frekvenciju potrošnje fermentacijskih ugljikohidrata, ujedno pojačavajući učinak fluoridnih preparata. Nije učinkovit u terapiji kavitiranih lezija blizu gingivnog ruba s dubinom većom od tri milimetra. U tim slučajevima se prije tretmana ozonom, vanjski dio karijesa mehanički uklanja uz ostavljanje jednog milimetra karijesom zahvaćenog tkiva na stjenci spram pulpe. U terapiji lezija fisurnog sustava kod kojih karijes seže do srednje trećine dentina, najprije se uklanja karijesom zahvaćeno tkivo, te se potom aplicira ozon u svrhu dezinfekcije prepariranog kaviteta. Za razliku od njih, inicijalne nekavitirane lezije fisurnog

sustava ne zahtijevaju mehaničko uklanjanje, već samo površinsku primjenu ozona. Remineralizirana zubna tkiva rjeđe ponovno budu zahvaćena karijesom zbog „otpornosti“, koja uključuje promjenu morfologije dentina, promjenu u sastavu minerala, te promjenu tvrdoće tkiva. Precipitacija minerala između dentinskih tubulusa remeti i obliterira morfološku građu dentina, čime onemogućava penetraciju mikroorganizama i njihovih kiselih produkata. Primjena ozona u profilaktičke svrhe moguća je i kada postoji zadovoljavajuće rubno zatvaranje između restaurativnog materijala i tvrdog zubnog tkiva, jer ne pokazuje negativne interakcije s caklinskim tkivom i restaurativnim materijalom. Ukratko, ozon izrazito smanjenje broj mikroorganizama karijesne lezije, oksidira pirogrožđanu kiselinu na acetat i ugljični dioksid, reducira prirodne inhibitore remineralizacije i omogućuje da se dentinski tubulusi otvaraju pod utjecajem ozona, čime se pospješuje proces remineralizacije (17, 18).

3.3. TERAPIJA KARIJESA LASEROM

Od 1960. godine kada je proizveden prvi vidljivi laser, proučava se utjecaj lasera na zubna tkiva i uspješnost njegove primjene u restaurativnoj stomatologiji i endodonciji (19). Godine 1964. zabilježen je prvi pokušaj tretiranja karijesa, kada je zabilježeno variranje uspješnosti od nestanka male, 2mm duboke lezije do potpunog izlječenja karijesom promijenjenog tkiva, uz izbjeljivanje okolnog ruba cakline (2). Brz napredak tehnologije i dugogodišnja istraživanja, dovela su do uporabe danas najčešće korištenog, diodnog lasera. Rad lasera je ovisan o svojstvima svjetlosti elektromagnetskog zračenja. Za razliku od bijele svjetlosti koju najčešće nalazimo u prirodi, laserska svjetlost je monokromatska, koherentna i usmjerena. Monokromatska znači da se emitira na specifičnoj valnoj duljini, odnosno sadrži jednu frekvenciju ili vrlo uzak spektralni raspon. Koherentna znači da se svi fotoni nalaze u istoj fazi u vremenu i prostoru. Usmjerena označava virtualnu međusobnu paralelnost svih fotona u snopu. Rezultat usmjerenosti je iznimno mala divergencija na velikoj udaljenosti, što omogućava da se laserska zraka lako kontrolira i fokusira (20). Utjecaj lasera na biološka tkiva je određen uzajamnim djelovanjem parametara laserskog zračenja, valnom duljinom, fizikalnim osobinama obasjanog tkiva, energijom zračenja, kontinuiranim ili pulsničkim načinom rada, promjerom laserske zrake i vremenom ekspozicije. Laserska jedinica sastoji se od tri dijela: laserskog medija, ekscitacijskog mehanizma i povratnog mehanizma. Laserski medij je vrsta atoma ili molekule, čiji su elektroni uključeni u proces nastanka laserskog djelovanja. On određuje specifičnu radnu duljinu laserske zrake, a može biti u obliku plina,

tekućine i čvrste tvari. Ekscitacijski mehanizam pumpa energiju u laserski medij sa svrhom povećanja broja elektrona, koji se nalaze u ekscitiranom metastabilnom stanju, a može biti električni, optički i kemijski. U povratnom mehanizmu optički rezonator je sastavljen od dva visokopolirana zrcala na nasuprotnim krajevima laserske komore. Jedno je 100% reflektirajuće za sve fotone koji u njega udare, a drugo je na izlazu iz komore djelomično propusno. Reflektira većinu fotona, ali nekima omogućava i prolazak kroz njega, te oblikuje izlaznu lasersku zraku, koju formiraju fotoni iste valne duljine i faze, dok napuštaju laser kroz djelomično propusno zrcalo (21).

3.3.1. Upotreba lasera

U stomatologiji najčešće se koriste Er:YAG i CO₂ laseri zbog svojih valnih duljina i visokog apsorpcijskog koeficijenta laserske zrake u vodi i hidroksiapatitu tvrdih zubnih tkiva. Koriste se za:

1. Uklanjanje subgingivnih karijesnih lezija uz produživanje kliničke krune zuba uklanjanjem gingive, bez potrebne dodatne hemostaze.
2. Pripremu cakline i dentina za izradu dodatne retencije kompozitnih ispuna kao alternativa jetkanju.
3. Redukciju mikroorganizama unutar karijesne lezije (baktericidni učinak).
4. Terapiju preosjetljivosti dentina (desenzibilizaciju dentina).

5. Rano otkrivanje i prevenciju karijesa. Istraživanja 2015. godine, Jorge-a i suradnika (22) pokazala su da je caklina tretirana laserom otpornija na djelovanje kiseline od netretirane.

6. Polimerizaciju svjetlosno aktivirajućih stomatoloških materijala.

7. Uklanjanje starih restaurativnih materijala (kompozita, staklenih ionomera, cementa).

8. Izbjeljivanje zuba (2, 21).

Laseri velike snage koriste se za uklanjanje karijesa i u laserskoj kirurgiji tvrdih i mekih tkiva. Djelovanje lasera na tvrda zubna tkiva očituje se kao više ili manje izražen termički učinak. Posljedica je taljenje i vaporizacija tkiva i stvaranje kratera. Probijanje ili rezanje cakline dobiva se relativno dugom ekspozicijom i velikom pulsnom energijom. Pulsni valovi manje zagrijavaju od kontinuiranih, pa se taljenje površine može izvesti bez značajnije vaporizacije površine.

Točka taljenja prirodnog hidroksiapatita je između 700 i 1000°C. Ako je temperatura na površini veća od 700 °C, dolazi do taljenja kristala, a niža temperatura izaziva dehidraciju. Današnji laserski sistemi, koji se rabe za uklanjanje tvrdih zubnih tkiva zasnivaju se na Er:YAG laseru koji omogućuje uporabu vodenog hlađenja, čime se izbjegava dehidracija. Njegova energija gotovo se potpuno apsorbira u caklini, čime je smanjeno moguće toplinsko oštećenje tkiva. Osim toga, Er:YAG laserom moguće je mikronski precizno uklanjati tvrda zubna tkiva.

Uporaba lasera u infracrvenom dijelu spektra omogućuje uspješan rad na tvrdim zubnim tkivima. Laseri velike snage u vidljivom dijelu spektra nisu pogodni

za obradu tvrdih zubnih tkiva zbog velike refleksije i vrlo velike gustoće energije, koja se slabije apsorbira, što povećava mogućnost oštećenja zubne pulpe i okolnog mekog tkiva (23).

3.4. TERAPIJA KARIJESA METODOM FOTOAKTIVNE DEZINFEKCIJE

Fotoaktivna dezinfekcija (PAD = Photo Activated Desinfection) temelji se na vezanju fotoosjetljivih molekula na membranu bakterija. Naknadno osvjetljavanje svjetlom specifične valne duljine, dovodi do proizvodnje singletnog kisika i ostalih radikala kisika, što rezultira rupturom staničnog zida bakterije i njihovim uništenjem. Jedna od metoda je korištenje fotosenzibilizatora aluminij-disulfoniranog ftalocijanina (ADP ili AIPCS2), u kombinaciji s galij aluminij arsernidnim diodnim laserom (GaAs). Fotosenzibilizator proizvodi singletni kisik i slobodne radikale nakon što je aktiviran svjetlosnom energijom lasera, te dovodi do uništavanja mikroorganizama u demineraliziranom dentinu, kao i u kolagenom matriksu. Druga metoda koristi toluidinsko modriLO (toluidine blue O, TBO) ili kationski cink (II) ftalocijanin, koji mogu eliminirati gram pozitivne oralne bakterije. Treća metoda koristi H₂O₂ i svjetlo blizu ultraljubičastom zračenju (UV), a pomaže pri smanjenju broja mikroorganizama u karijesom promijenjenom tvrdom tkivu, što se objašnjava nastajanjem OH radikala u procesu reakcije H₂O₂ s UV svjetlom. Metoda može koristiti i nekoherentno zračenje, kao što su plazma lampe, halogene lampe i LED (Light Emitting Diodes) diode, koje se često koriste u polimerizaciji kompozita u stomatologiji. Laboratorijska istraživanja pokazala su da te dvije komponente, kada se koriste odvojeno, nemaju nikakav učinak na bakterije ili zdravo tkivo, ali ako se koriste u kombinaciji s fotoaktivnim elementima i posebnim svjetlom, rezultiraju toksičnim djelovanjem na bakterije (24).

4. MINIMALNO INVAZIVNI POSTUPCI U TERAPIJI KARIJESA

4.1. TERAPIJA KARIJESA CARISOLV SISTEMOM

Carisolv je minimalno invazivna kemomehanička metoda uklanjanja karijesom promijenjenog zubnog tkiva. Proizveden je 1999. godine u Göteborgu u Švedskoj. U svom sastavu ima 0.95 % NaOCl i tri aminokiseline: lizin, leucin i glutamin, koje služe za kemijsko vezanje na dentin, jer se spajaju s različitim proteinskim lancima denaturiranoga kolagena, pojačavajući tako djelovanje natrijeva hipoklorita na kariozni dentin. Ujedno neutraliziraju djelovanje natrijeva hipoklorita na zdravi kolagen, koji se može remineralizirati. U pripravku ima i metilceluloze koja poboljšava viskoznost, te boje koja olakšava klinički rad (24, 25).

4.1.1. Način primjene

Najprije se lezija otvara dijamantrnim brusnim tijelom ukoliko je potrebno. Zatim se u kavitet se unosi Carisolv gel u trajanju od 30 sekundi, koji selektivno omekšava karijesom zahvaćeni dentin, inhibira bakterije i ostavlja zdravo tkivo netaknuto. Omekšano zubno tkivo lako se uklanja posebnim svrdlima, koji su mekši od dentina ili ekskavatorom, a kavitet se ispiri i suši. Nakon toga unosi se karijes detektor na 30 sekundi. Nakon ispiranja zub se osvjetljava lampom i tada se vidi je li uklonjeno svo karijesom zahvaćeno tkivo. Ukoliko je kavitet čist, dalje se normalno

nastavlja s izradom ispuna. Ukoliko iz kaviteta nije u potpunosti uklonjen karijesni dentin, postupak se ponavlja.

Prednost tehnike je u tome što nije potrebna anestezija, a nedostatak što zahtijeva više vremena da bi se uklonio karijes (24, 25).

4.2. TERAPIJA KARIJESA „STEPWISE“ METODOM

Pri dijagnosticiranju duboke karijesne lezije ugrožena je pulpa. U slučaju da je vitalna, potrebno je karijesno promijenjen dentin uklanjati s velikim oprezom, kako ne bi došlo do otvaranja pulpe. Uzimajući u obzir biološku sposobnost oporavka zubne pulpe, umjesto da se uklanja sav karijesno promijenjen dentin u dubinu, može se koristiti „stepwise“ tehnika (26).

4.2.1. Način primjene

„Stepwise“ tehnikom se pri prvom posjetu odstranjuje samo mekani kariozni dentin u akutnoj fazi progresije karijesa. Kavitet se privremeno restaurira i ponovno otvara nakon nekoliko tjedana. U toj fazi, radi se daljnja ekskavacija prije konačne restauracije. Cilj je zaustaviti progresiju lezije i omogućiti formiranje terciarnog dentina prije konačnog ispuna, čime se nastoji izbjeći komplikacija otvaranje pulpe (24).

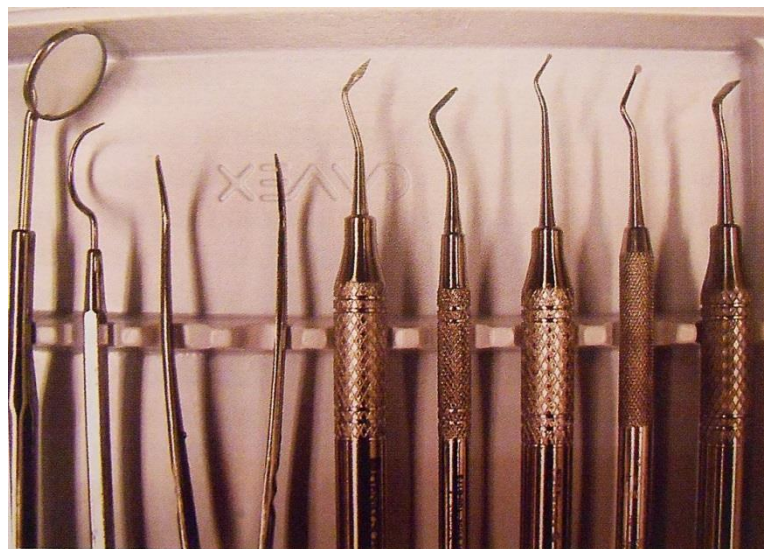4.3. TERAPIJA KARIJESA MINIMALNO INVAZIVNOM PREPARACIJOM

Još 1978. godine Simonsen (13) je dao opis minimalno invazivne restauracije, što je značilo uklanjanje samo kariozne jamice i fisure, uz pomoć malih svrdala, s dubinom preparacije u početnom dijelu dentina ili u nekim slučajevima s ograničenjem u caklini. Zub se restaurirao adhezivnom tehnikom uz pomoć kompozita, a preko se stavljala pečatna masa. Problem je stvaralo korištenje dva različita materijala. Danas je to izbjegnuto korištenjem tekućih kompozita koji s dobrim fizikalnim svojstvima imaju manju količinu punila. To utječe na njihovu viskoznost, koja uspješno brtvi sve kavitete, jamice i fisure u minimalno invazivnoj stomatologiji. Klinička istraživanja Qina i suradnika iz 2005. godine (13) dokazala su potpunu retenciju tekućeg kompozita i odsutnost karijesa kod mikrokaviteta u 85% slučajeva nakon 24 mjeseca. Rizik za karijes postoji zbog gubitka kompozitnog materijala u fisurama ili kavitetima koji nisu zaštićeni od djelovanja plaka i bakterija, što dokazuje da su potrebne kontrole takvih ispuna i trenutna reparacija ako je došlo do gubitka materijala.

Za uspješnu izradu mikrokaviteta postoje posebni preparacijski setovi svrdala za mikropreparaciju (Komet® set 4337 i set 4337F). Svrdla imaju vrlo malu radnu dijamantnu glavu, što omogućuje precizno uklanjanje tvrdog zubnog tkiva, bez oštećenja susjednog zdravog tkiva (13).

4.4. TERAPIJA KARIJESA „ART“ METODOM

Atraumatski restaurativni tretman (ART) je minimalno invazivni postupak za prevenciju karijesa i zaustavljanja njegovog napredovanja. Liječenje uključuje uporabu ručnih instrumenata (slika 8), kojima se uklanja karijesom promijenjeno tkivo i restauraciju kaviteta staklenoionomernim cementom. Metoda je primarno razvijena s ciljem primjene u nerazvijenim zemljama i socijalno ugroženim zajednicama, gdje su struja, tekuća voda i novčana sredstva u oskudici. Kasnije se taj pristup koristi kao ART metoda uklanjanja karijesa, a posebno je prigodna u radu s djecom. Prema evaluaciji Tajlandske studije 1992. (5) godine djeca koja su bila tretirana ART metodom rado sudjeluju u tretmanu, za razliku od djece tretirane s rotirajućim mikromotorom.



Slika 8. Set ART instrumenata. Preuzeto: (4)

Metoda se izvodi kada je karijes zahvatio dentin i prisutna je kavitacija, koju pacijent sam ne može čistiti. Primjenu mogu otežavati prisutnost dubokih kaviteta i kaviteti s vrlo malim otvorom. Demineralizacije u caklini slijedi smjer caklinskih prizmi. Kod okluzalnih lezija ima oblik piramide, čiji je otvor uži od dubljih dijelova. Napredovanjem lezije caklina ostaje nepoduprta ili slabo poduprta dentinom. Takva caklina se može slomiti ručnim instrumentima, kao što su caklinsko dlijeto, gingivni rubni rezač ili piramidni instrument, stvarajući tako dovoljno velik otvor za ekskavator i uklanjanje inficiranog dentina. Nakon rada s ekskavatorom, kavitet, jamice i fisure se kondicioniraju. Zatim se staklenoionomerni cement zamiješa prema uputama proizvođača i njime se prepuni kavitet. Materijal se potisne kažiprstom umočenim u tanki sloj vazelina, ukloni se višak materijala i provjeri se okluzija (5, 27).

5. RASPRAVA

Neinvazivno liječenje karijesa ujedno je i suvremeno liječenje, koje je u potpunosti zamijenilo nekadašnje načine liječenja. U dijagnostici karijesnih lezija, uz taktilnu metodu i rendgenske snimke, koriste se noviji uređaju poput onog temeljenog na laserskoj fluorescenciji. Dijagnosticirane lezije liječe se minimalno invazivnim postupcima, pri čemu se maksimalno čuva zdravo zubno tkivo, a uklanja isključivo inficirano tkivo, samo onoliko koliko je nužno. Karijes podrazumijeva stalnu izmjenu demineralizacije i remineralizacije, a na njih mogu utjecati novije metode liječenja, kao što su terapija ozonom i laserom. Brojna istraživanja omogućila su razvoj novih tehnologija i metoda, koje se svakodnevno sve više upotrebljavaju u ordinacijama dentalne medicine. Danas su pacijenti sve upućeniji u nove metode i tragaju za mjestima gdje se one provode u svrhu što bolje usluge i nadi da će im zahvat biti učinjen na što bezbolniji način. Nove metode to omogućuju, što pridonosi manjem stresu kod pacijenata i smanjenju straha od doktora dentalne medicine, a samim time i ugodnijem radu terapeuta. Naglasak treba staviti na obuku i usmjeravanje pacijenata na samostalnu njegu s ciljem prevencije, sprečavanja bolesti te minimaliziranja potrebe za kirurškom intervencijom.

6. ZAKLJUČAK

Neinvazivno liječenje karijesa, kao obvezatna metoda liječenja karijesa danas, suprotnost je Blackovim principima prema kojima se nekad radilo. Takve značajne promjene u liječenju omogućila su brojna istraživanja, koja su rezultirala boljim poznavanjem nastanka karijesa i procesa koji se odvijaju unutar lezije. Kirurški pristup izvodi se samo kada je to neophodno, a u današnjem liječenju prednost se daje neinvazivnim metodama, gdje se teži očuvanju tvrdih zubnih tkiva i uklanjanju isključivo karijesom zahvaćenog tkiva bez preventivnog proširivanja. Takvom pristupu uvelike pridonosi razvoj suvremenih dijagnostičkih metoda, koje omogućuju pravovremeno otkrivanje i praćenje lezije, a nove metode liječenja pomažu nam da ono bude minimalno invazivno.

7. SAŽETAK

Neinvazivna terapija karijesa suvremeni je pristup liječenja najraširenije infektivne bolesti. Terapija se temelji na prevenciji karijesa, pravovremenom otkrivanju lezija, zatim remineralizaciji, te minimalnom odstranjivanju inficiranog zubnog tkiva. Pri dijagnosticiranju lezija, uz taktilnu metodu i rendgenske snimke, uvodi se korištenje modernih uređaja poput DIAGNOdent-a, koji omogućuje rano otkrivanje karijesa. Laser se osim u prevenciji i dijagnosticiranju, koristi i za redukciju mikroorganizama, pripremu dentina i cakline, te uklanjanje karijesom promijenjenog tkiva. Za remineralizaciju zubnog tkiva pomaže nam uporaba terapije ozonom. Ozon smanjuje broj mikroorganizama karijesne lezije, reducira inhibitore remineralizacije i omogućuje da se dentinski tubulusi otvaraju, čime je pospješćen proces remineralizacije. Za odstranjenje isključivo inficiranog zubnog tkiva i poštudu zdravog, koriste se neke od neinvazivnih metoda, kao što su: ART tehnika, koja se temelji na korištenju ručnih instrumenata; „step-wise“ tehnika, pri kojoj nastojimo sačuvati vitalitet zubne pulpe; kemomehanička metode, gdje se posebnim gelom boji karijesom promijenjeno tkivo; fotoaktivna dezinfekcija, koja se temelji na vezanju fotoosjetljivih molekula na membranu bakterija ili minimalno invazivna preparacija, u kojoj se koriste posebna svrdla malenih glava.

8. SUMMARY

NON-INVASIVE CARIES TREATMENT

Non-invasive treatment of caries is a contemporary approach to the treatment of the most widespread infectious disease. The therapy is based on caries prevention, timely detection of lesions, remineralization and minimal removal of infected tooth structure. In the diagnosis of the lesion with the tactile method and X-rays we introduced the use of modern devices such as DIAGNOdent, which allows early detection of caries. The laser is used in prevention and diagnosis, suppression of microorganisms, preparation of dentin and enamel and removal of caries affected tissue. Ozone therapy is helpful for remineralization of tooth structure. Ozone reduces the number of microorganisms in carious lesions, reducing inhibitors of remineralization and allows the dentinal tubules to open, which aids the process of remineralization. Today we use some of the non-invasive methods for the targeted removal of the infected tooth tissue while saving the healthy tissue, such as: ART technique, which is based on the use of hand-held instruments, "step-wise" technique, in which we try to preserve the vitality of dental pulp, chemomechanical methods, where a special gel is used to color the carious tissue, photoactive disinfection, which is based on the binding of photosensitive molecules in the membrane of bacteria and finally, minimally invasive preparation, which uses a special drill with small head.

9. LITERATURA

1. Selwitz RH, Ismail AI, Pitts NB. Dental caries. *The Lancet*. 2007;369(9555):51–9.
2. Husein A. Applications of lasers in dentistry: a review. *Arch Orofac Sci*. 2006;1:1–4.
3. Čović S. Primjena ozona u stomatologiji, Diplomski rad. Stomatološki fakultet, Sveučilište u Zagrebu. Zagreb. 2008.
4. Tropical forests absorbing more carbon dioxide than previously thought, 2015. posjećeno na mrežnoj stranici:
<http://gnightearth.com/2015/01/06/tropical-forests-absorbing-more-carbon-dioxide-than-previously-thought/> 1.7.2015.
5. Fejerskov O, Kidd E (urednik hrvatskog izdanja Anić I). *Zubni karijes: bolest i klinički postupci*. Jastrebarsko. Naklada Slap. 2011.
6. Gomez J, Tellez M, Pretty IA, Ellwood RP, Ismail AI. Non-cavitated carious lesions detection methods: a systematic review. *Comm Dent Oral Epidemiol*. 2013 Feb;41(1):55–66.
7. Milardović S, Dukić W. KaVo DIAGNOdent pen-moderan pristup otkrivanju aproksimalnog i okluzalnog karijesa. *Sonda*, 2007;14/15: 59-61.
8. Kühnisch i sur. Effects of dental probing on occlusal surfaces – A scanning electron microscopy evaluation. *Caries Res*. 2007;41:43-8.
9. Brzović V, Majstorović M, Katanec D, Miletić I, Anić I. Klinička primjena KaVo DIAGNOdent 2095 uređaja u dijagnozi karijesa okuzalne plohe. *Sonda*. 2004;11:77 – 8.

10. Knežević A, Tarle Z, Prskalo K. Terapija karijesnih lezija ozonom. *Acta Stomatol Croat.* 2004; 38(4):365 – 74.
11. Šutalo J. Patologija i terapija tvrdih zubnih tkiva. Zagreb: Naklada Zadro, 1994:243
12. Šegović S, Miletić Karlović I. Dijagnostika karijesnih lezija. *Hrvat stomatol vjesn.* 2006;13(2): 17-9.
13. Dukić W. Minimalno invazivna preparacija: 2.dio, klinički primjeri i postupci. *Sonda.* 2007;14/15:55 – 9.
14. Bamzahim MS. Evaluation of DIAGNOdent method for detection and quantification of carious lesions - in vitro and in vivo studies. Doctoral dissertation. Stockholm. 2005.
15. Jingarwar MM, Bajwa NK, Pathak A. Minimal intervention dentistry - a new frontier in clinical dentistry. *J Clin Diagn Res.* 2014 Jul;8(7):ZE04-8.
16. Radionov D, Radionov B, Voloder M. Ozon-novo terapijsko sredstvo u stomatologiji. *Medix.* 2004;10(54/55):175–6.
17. Jurmanović D, Prebeg D, Pavelić B. Primjena ozona u stomatologiji – I. dio. *Sonda.* 2009; 10: 88–91.
18. Jurmanović D, Prebeg D, Pavelić B. Primjena-ozona-u-stomatologiji – II. dio. *Sonda.* 2010; 11: 87-90.
19. Rodrigues LKA, Nobre dos Santos M, Pereira D, Assaf AV, Pardi V. Carbon dioxide laser in dental caries prevention. *J of Dent.* 2004; 32: 531–40.
20. Batinjan G, Gabrić Pandurić D, Filipović Zore I. Mehanizmi djelovanja lasera i aplikacija diodnog lasera u stomatologiji. *Sonda.* 2013; 14: 35-7.

21. Pandurić DG. Physical and ultrastructural bone effect comparison between laser and surgical drill. Stomatološki fakultet, Sveučilište u Zagrebu; 2010.
22. Jorge AC, Cassoni A, de Freitas PM, Reis AF, Brugnera Junior A, Rodrigues JA. Influence of cavity preparation with Er,Cr:YSGG laser and restorative materials on in situ secondary caries development. Photomed Laser Surg. 2015 Feb;33(2):98-103.
23. Anić I. Primjena lasera u restaurativnoj stomatologiji i endodonciji. Sonda. 2003;5(7):40-2.
24. Dukić W. Suvremeni antimikrobni postupci u terapiji karijesa II. dio. Sonda. 2010; 11: 59-63.
25. New CARISOLV System, 2015. posjećeno na mrežnoj stranici: <http://carisolvsystem.com/en> 30.5.2015.
26. Monari V, Arsati YB de OL, Rodrigues JA. Avoiding pulp exposure in deep caries lesions. Rev Gaucha Odontol (Online). 2011;59(4):633–8.
27. Smales RJ, Yip HK. The atraumatic restorative treatment (ART) approach for primary teeth: review of literature. J Pediatr Dent. 2000;22:4.

10. ŽIVOTOPIS

Sandra Petaros rođena je 21. svibnja 1987. godine u Zagrebu. Nakon završene osnovne škole upisuje IX gimnaziju u Zagrebu, koju završava 2006. godine. Iste godine upisuje Stomatološki fakultet u Zagrebu. Tijekom studiranja aktivno sudjeluje u projektima fakulteta, kao što su Udruga Zubić vila i Projekt za promociju oralnog zdravlja slijepih i slabovidnih osoba. Uz studij radi kao iTOP instruktor.