

Utjecaj položaja i vrste implantata na okolna tvrda i meka tkiva - prikaz slučaja

Šabulić, Adnan

Professional thesis / Završni specijalistički

2022

Degree Grantor / Ustanova koja je dodijelila akademski / stručni stupanj: **University of Zagreb, School of Dental Medicine / Sveučilište u Zagrebu, Stomatološki fakultet**

Permanent link / Trajna poveznica: <https://um.nsk.hr/um:nbn:hr:127:670689>

Rights / Prava: [Attribution-NonCommercial 4.0 International](#)/[Imenovanje-Nekomercijalno 4.0 međunarodna](#)

Download date / Datum preuzimanja: **2025-04-03**



Repository / Repozitorij:

[University of Zagreb School of Dental Medicine Repository](#)





SVEUČILIŠTE U
ZAGREBU
STOMATOLOŠKI
FAKULTET

Adnan Šabulić

**UTJECAJ POLOŽAJA I VRSTE
IMPLANTATA NA OKOLNA TVRDA I MEKA
TKIVA – PRIKAZ SLUČAJA**

POSLIJEDIPLOMSKI SPECIJALISTIČKI RAD

Zagreb, 2022.

Rad je ostvaren u privatnoj ordinaciji dentalne medicine Adident u Zagrebu.

Naziv poslijediplomskoga specijalističkog studija: Dentalna implantologija

Mentor rada: izv. prof. dr. sc. Davor Brajdić, Stomatološki fakultet u Zagrebu

Lektor hrvatskog jezika: Andrea Orehovec, mag. educ. philol. croat.

Lektor engleskog jezika: Emanuel Maloča, mag. philol. angl.

Sastav Povjerenstva za ocjenu poslijediplomskoga specijalističkog rada:

1. _____

2. _____

3. _____

Sastav Povjerenstva za obranu poslijediplomskoga specijalističkog rada:

1. _____

2. _____

3. _____

Datum obrane rada: _____

Rad sadrži: 29 stranica

10 slika

1 CD

Rad je vlastito autorsko djelo, u potpunosti samostalno napisano, uz naznaku izvora drugih autora i dokumenata korištenih u radu. Osim ako nije drukčije navedeno, sve ilustracije (tablice, slike i dr.) u radu su izvorni doprinos autora poslijediplomskog specijalističkog rada. Autor je odgovoran za pribavljanje dopuštenja za korištenje ilustracija koje nisu njegov izvorni doprinos, kao i za sve eventualne posljedice koje mogu nastati zbog nedopuštenog preuzimanja ilustracija odnosno propusta u navođenju njihovog podrijetla.

Želim zahvaliti svojem mentoru izv. prof. dr. sc. Davoru Brajdiću na sugestijama te na spremnosti i strpljivosti pri odgovaranju na sva moja pitanja kako bi ovaj rad bio što bolji.

Posebne zahvale kolegi doc. dr. sc. Petru Đaniću na velikom doprinosu u vidu savjeta i sugestija tijekom pisanja ovog rada.

Isto tako, hvala i kolegici studentici 5. godine Stomatološkog fakulteta u Zagrebu Hani Liri Luketić koja je član tima dentalnog centra.

Hvala mojoj obitelji i mojim dragim prijateljima na podršci tijekom studija i na motivaciji kada je najviše trebalo.

Sažetak

UTJECAJ POLOŽAJA I VRSTE IMPLANTATA NA OKOLNA TVRDA I MEKA TKIVA – PRIKAZ SLUČAJA

Cilj implantoprotetske terapije predvidiv je i dugoročno stabilan rezultat nadoknade izgubljenih zubi. Jedan od čimbenika dugoročnog uspjeha jest stabilnost krestalne kosti oko implantata. Kako bi se stabilnost kosti oko vrata implantata osigurala, potrebno je poštivati biološke principe. Količina i kvaliteta mekih tkiva oko implantata bitni su čimbenici stabilnosti krestalne kosti. Izborom implantata kao i njihovim položajem može se utjecati na količinu mekih tkiva oko implantata. Korištenjem implantata s promjenjivom platformom i koničnom vezom te njihovim subkrestalnim položajem osigurava se povećanje vertikalne debljine mekih tkiva. Na taj način osigurat će se stvaranje adekvatne biološke širine oko implantata. Svi ti čimbenici osigurat će povoljnu kliničku situaciju za izradu protetske suprastrukture te omogućiti dugoročno stabilne uvjete bez opasnosti od gubitka mekih i tvrdih tkiva oko implantata. Poštujući biološke principe u mogućnosti smo ne samo nadoknaditi funkciju izgubljenih zubi već i zadovoljiti sve estetske kriterije koji nam predstavljaju izazov kod implantoprotetske terapije.

U radu je prikazan klinički slučaj oralne rehabilitacije u području donjeg lijevog drugog molara u 56-godišnjeg pacijenta. Pacijent je prije 3 godine u ordinaciju došao žaleći se na bolove u području donjeg lijevog drugog molara. Radiološkom analizom utvrđen je opsežni periradikularni proces koji nije bilo moguće konzervativno endodontski liječiti. Pacijentu je predložena ekstrakcija navedenog zuba te odgođena implantacija za četiri mjeseca. Zbog životnih okolnosti pacijenta, od ekstrakcije do implantacije prošlo je 3 godine. Prilikom implantacije implantat sa širokom koničnom vezom položen je subkrestalno.

Subkrestalni položaj implantata preporučuje se kod pacijenata kod kojih postoji tanki biotip sluznice, a s ciljem povećanja vertikalne debljine mekih tkiva.

Implantati se subkrestalno postavljaju u slučajevima: kada je debljina mekog tkiva manja od 3 mm, kada se najmanje 12 mm kosti nalazi koronarno od vitalnih anatomskih struktura koje treba izbjegavati (donji alveolarni živac, maksilarni sinusi, nosna šupljina i sl.) te kada je prisutan barem 1 mm kosti bukalno i lingvalno nakon postavljanja implantata.

Ključne riječi: krestalna kost, meka tkiva, konična veza, implantoprotetska rehabilitacija, tanki biotip gingive

Summary

INFLUENCE OF THE POSITION AND TYPE OF IMPLANT ON THE SURROUNDING HARD AND SOFT TISSUES – CASE REPORT

The goal of implant prosthetic therapy is a predictable and stable long-term result of the restoration of lost teeth. One of the factors contributing to its long-term success is the stability of the crestal bone surrounding the implant. To ensure this bone stability around the implant, biological principles need to be followed. The quantity and quality of soft tissue around the implant are important factors for the stability of the crestal bone. By choosing the type of implants as well as their position, we can influence the amount of soft tissue around them. By using implants with a variable platform, a conical connection and their subcrestal position, we provide greater vertical thickness of soft tissues. This way, we ensure the creation of an adequate biological width around the implant. All these factors guarantee a favourable clinical situation for the production of prosthetic superstructure and provide stable long-term conditions without the risk of losing soft and hard tissue around the implant. Respecting biological principles, we are not only able to compensate for the function of lost teeth but also to meet all aesthetic criteria that challenge us in the implant prosthetic therapy.

This paper presents a clinical case of oral rehabilitation in the area of the lower left second molar in a 56-year-old patient. Three years ago, patient visited the dental office and complained about the pain in the area of the lower left second molar. Radiographic analysis revealed an extensive periradicular process, which was not treatable with conservative endodontic treatments. Extraction of the tooth in question was suggested to the patient, postponing the implantation for four months. Patient's private circumstances led to postponing the implantation for 3 years. During the implantation, an implant with a wide conical connection was placed subcrestally.

Such subcrestal position of the implant is performed in patients with a thin biotype of mucosa, with the aim of increasing the vertical thickness of the soft tissues. Implants are positioned subcrestally in the following cases: when the soft tissue is less than 3 mm thick, when at least 12 mm of the bone is located coronally from the vital anatomical structures that need to be avoided (lower alveolar nerve, maxillary sinuses, nasal cavity, etc.) and when at least 1 mm of bone is present buccally and lingually after placing the implant.

Keywords: crestal bone, soft tissues, conical connection, implant prosthetic work, thin gingiva biotype

SADRŽAJ

1. UVOD	1
2. PRIKAZ SLUČAJA	3
3. RASPRAVA.....	11
3.1. Alveolarna kost i cijeljenje	12
3.2. Oseointegracija	12
3.2.1. Biomehanika oseointegracije	12
3.2.2. Utjecaj opterećenja na oseointegraciju implantata	12
3.3. Ostali faktori oseointegracije.....	13
3.3.1. Biokompatibilnost materijala.....	13
3.3.2. Makroskopska i mikroskopska obilježja površine implantata	13
3.3.3. Kvaliteta i tip kosti.....	14
3.3.4. Kirurška tehnika.....	14
3.4. Meka tkiva i vrste biotipa	15
3.4.1. Debeli biotip.....	15
3.4.2. Tanki biotip.....	15
3.4.3. Biološka širina	15
3.5. Inicijalna stabilnost implantata.....	16
3.5.1. Resorpcija kosti u jedinici vremena.....	16
3.6. Čimbenici za odluku o položaju implantata	17
3.6.1. Promjena platforme.....	17
3.6.2. Obrada vrata implantata.....	17
3.6.3. Vrsta veze implantata i nadogradnje.....	18
3.7. Epikrestalni položaj implantata	19
3.8. Suprakrestalni položaj	19
3.9. Subkrestalni položaj	20
4. ZAKLJUČAK	22
5. LITERATURA.....	24
6. ŽIVOTOPIS	28

Popis skraćenica

mm – milimetar

CBCT – Kompjuterska tomografija s konusnim zrakama (engl. Cone beam computed tomography)

1. UVOD

Implantologija kao najmlađa grana dentalne medicine vrlo je bitan čimbenik u mnogim slučajevima fiksno–protetske rehabilitacije pacijenata gdje je potrebno nadoknaditi nedostatak članova zubnog luka. Budući da nijedan pacijent nije isti, kao što nije ista nijedna klinička situacija, za uspješan postupak implantacije treba uzeti u obzir mnogobrojne biološke varijacije koje se mogu naći kod pacijenata.

Posebno treba obratiti pozornost na pacijente s tankim biotipom gingive kod kojih je debljina mekog tkiva manja od 3 mm. Kod takvih pacijenata značajno je veći rizik od nepoželjne pregradnje kosti nakon implantacije što može rezultirati neuspješnom oseointegracijom (1). Osim debljine i vrste mekih tkiva kod pacijenata se razlikuje i takozvani tip kosti koji utječe na ishod oseointegracije implantata (2).

Doktor dentalne medicine, dakako, ne može utjecati na biološke čimbenike kod različitih pacijenata, ali ih može analizirati i donijeti odluke koje će rezultirati najpovoljnijim ishodom terapije.

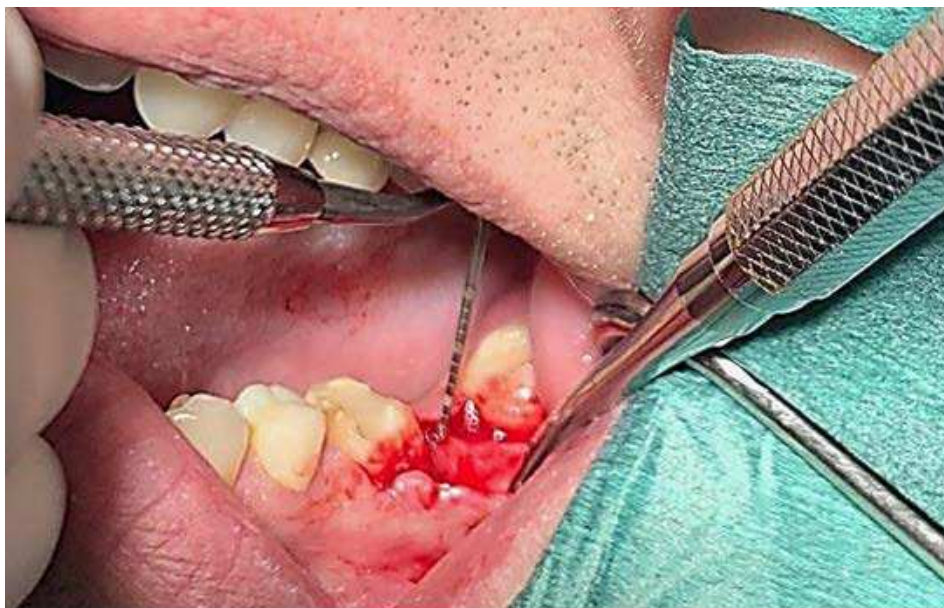
Odabirom vrste veze implantata i položaja implantata u kosti mogu se izbjeći nepoželjne posljedice pregradnje kosti koja rezultira gubitkom i recesijom mekih tkiva što osim neestetskog rezultata može u konačnici dovesti i do gubitka implantata. Naime, određene vrste implantata postavljaju se u određeni položaj s obzirom na razinu krestalne kosti upravo zbog svojih svojstava. Postavljanjem implantata u neodgovarajući položaj dovesti će do negativnih učinaka na pregradnju kosti oko vrata implantata.

Svrha je ovog rada prikazati kako se odabirom vrste implantata i njegovim odgovarajućim položajem u kosti spriječila nepovoljna pregradnja kosti, tj. njezin gubitak, ali i očuvala biološka širina, što je povoljno utjecalo na stabilnost implantata i estetski rezultat nakon postavljanja fiksno–protetskog rada od cirkonij-oksidge keramike.

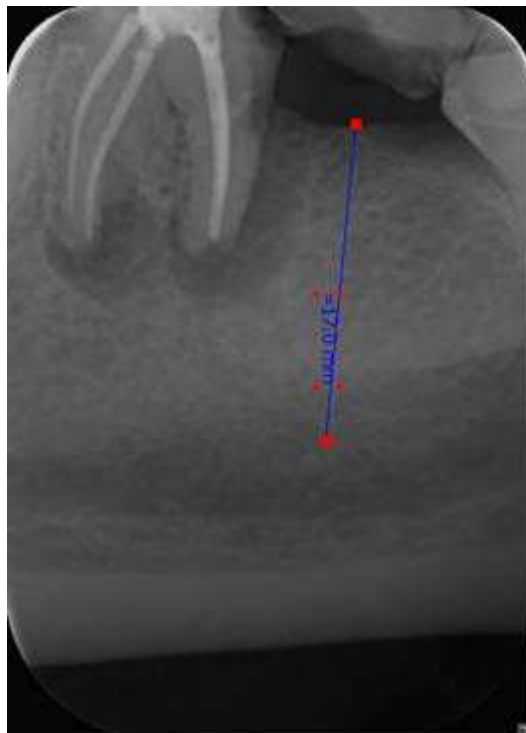
Svrha ovog poslijediplomskog specijalističkog rada detaljan je prikaz kliničke slike i terapijskih mogućnosti kod gubitka zubi koristeći implantoprotetsku terapiju i poštujući biološke principe kako bi se osigurao dugoročno stabilan rezultat. Kako bi prikazali na koji se način ostvaruje dobra stabilnost i vertikalno zadebljanje mekih tkiva, napravljen je prikaz slučaja u kojemu se postigla zadovoljavajuća debljina mekih tkiva i stabilnost implantata u krestalnoj kosti koristeći metode i znanje o toj temi.

2. PRIKAZ SLUČAJA

Pacijent u dobi od 53 godina došao je u ordinaciju prije 3 godine žaleći se na bolove u području donjeg lijevog drugog molara. Detaljnom anamnezom utvrđeno je da pacijent ne boluje od akutnih niti kroničnih bolesti, ne uzima nikakvu kroničnu terapiju te je bez poznatih alergija na hranu i lijekove. Pri kliničkom pregledu uočio se perkutorno izrazito bolan zub 37 koji je uzrok zubobolje. Ostali status usne šupljine bio je uredan, uz dobar parodontološki status i adekvatnu oralnu higijenu. Radiološkom analizom utvrđen je opsežni periradikularni proces koji nije bilo moguće konzervativno endodontski liječiti. Pacijentu je predložena ekstrakcija navedenog zuba. Pacijent je 2 godine nakon ekstrakcije odgađao posjetu stomatologu i implantaciju na mjestu ekstrahiranog zuba, ali se naposljetku odlučio za taj zahvat. Radiološkom analizom utvrđeno da zub 36 (zub mezijalno od ekstrahiranog zuba) periapikalno ima ostitički proces u cijeljenju te je na njemu odrađena revizija endodontskog punjenja. Kako bi se dogodilo cijeljenje i omogućilo postavljanje implantata prije nego što je potrebno bilo pričekati određeno vrijeme od revizije. Naime, postavljanje implantata neposredno pored upalnog zbijanja imalo bi direktan negativan učinak na oseintegraciju implantata. Nakon ukupno 3 godine od prvotne ekstrakcije proveden je zahvat implantacije. Prilikom inspekcije keratinizirana sluznica u području zuba 37 nije imala očekivanu i adekvatnu vertikalnu debljinu kao što je imaju pacijenti s debelim biotipom gingive. Takvo stanje trebalo je uzeti u obzir već i prilikom ugradnje implantata, a također izborom vrste i položajem implantata spriječiti nepoželjne posljedice implantacije kod ovakvog tankog biotipa gingive.



Slika 1. Mjerenje vertikalne debljine mekog tkiva nakon odizanja bukalnog režnja pune debljine



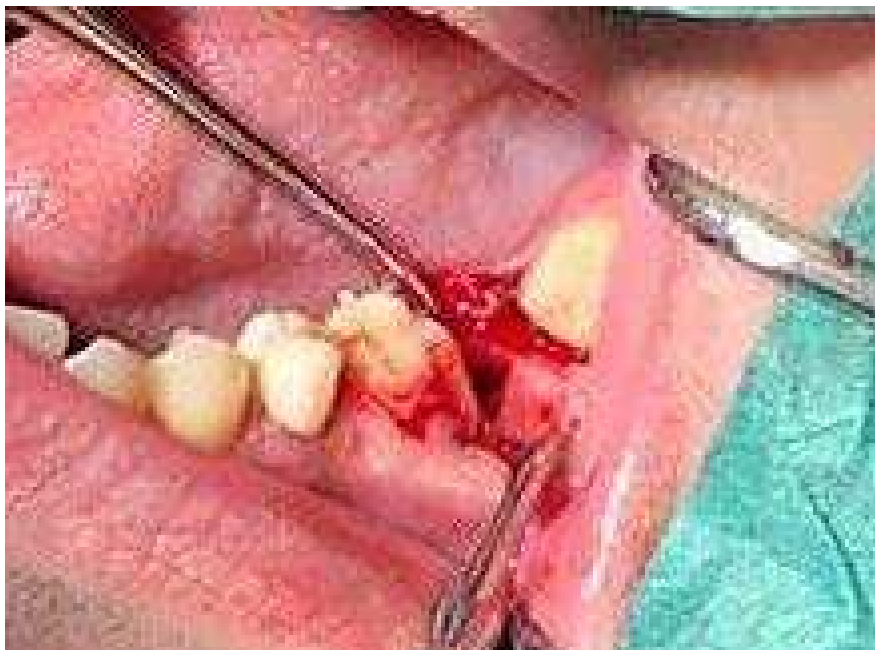Slika 2. Mjerenje visine alveolarnog grebena na mjestu planirane implantacije (regija 37)

Učinjena je incizija sluznice na sredini hrpta grebena interdentalno koja je intrasulkularno produžena mezijalno i distalno s bukalne strane susjednih molara. Lingvalni dio režnja nije odignut kako bi se u ovom trenutku mogla precizno izmjeriti vertikalna debljina mekog tkiva iznad budućeg implantata. Vertikalna debljina mekog tkiva iznosila je 2,5 mm. (Slika 1.) Radiološkom analizom utvrđena je visina alveolarnog grebena na mjestu planirane implantacije mjerena od hrpta grebena do mandibularnog kanala od 17 mm (Slika 2.).



Slika 3. Konični implantat s promjenom platforme (Mis C1 implantat, MIS Implants Technologies, Izrael)

Odabran je implantat (MIS C1 implantat, MIS Implants Technologies, Izrael) dužine 10 mm i promjera 3,75 mm (Slika 3.) s koničnom vezom i promjenom platforme koji omogućuje subkrestalno postavljanje implantata u kosti. Jedna od najvažnijih faza kod subkrestalnog postavljanja implantata jest preparacija kortikalne kosti. S obzirom na to da je duljina odabranog implantata 10 mm, preparacija ležišta mora iznositi 12 mm. Time se postiže pozicija implantata tako da je isti smješten 2 mm ispod razine kosti, pri čemu ne smije doći do pretjeranog naprezanja kosti prilikom pozicioniranja implantata. Kortikalni dio kosti preparira se posebnim svrdlima čiji je cilj spriječiti kompresijsku nekrozu kosti zbog već spomenutog neželjenog naprezanja.



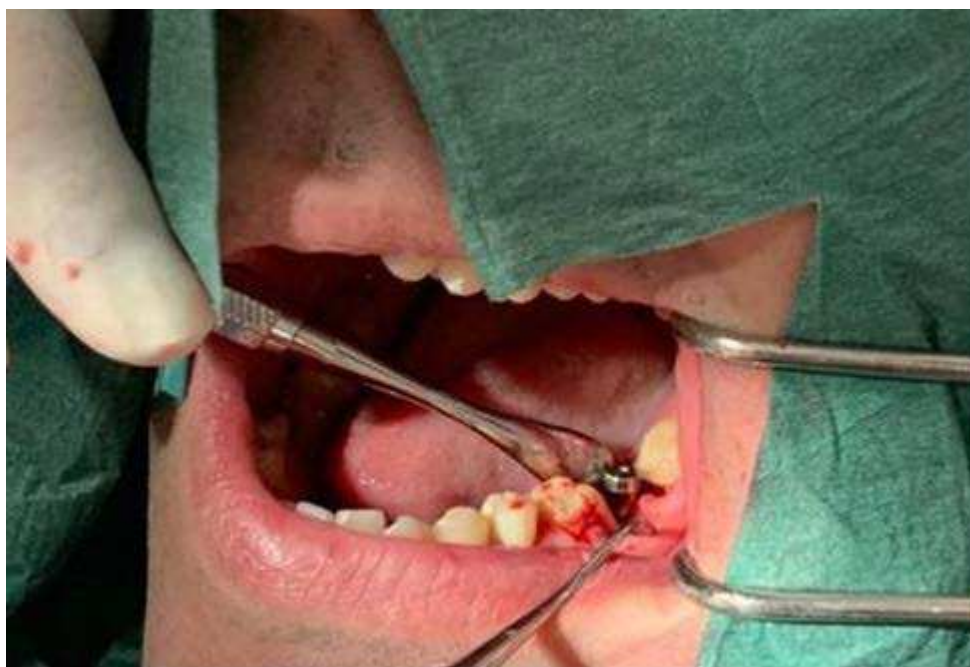Slika 4. Implantat smješten ispod razine kortikalne kosti

Nakon što je implantat postavljen 2 mm ispod koštanog grebena (Slika 4.), doći će do pregradnje te će se postići ukupna biološka širina od oko 4 mm. Ona uključuje već postojeću debljinu mekih tkiva od oko 2 mm koja je izmjerena na samom početku kirurškog zahvata.

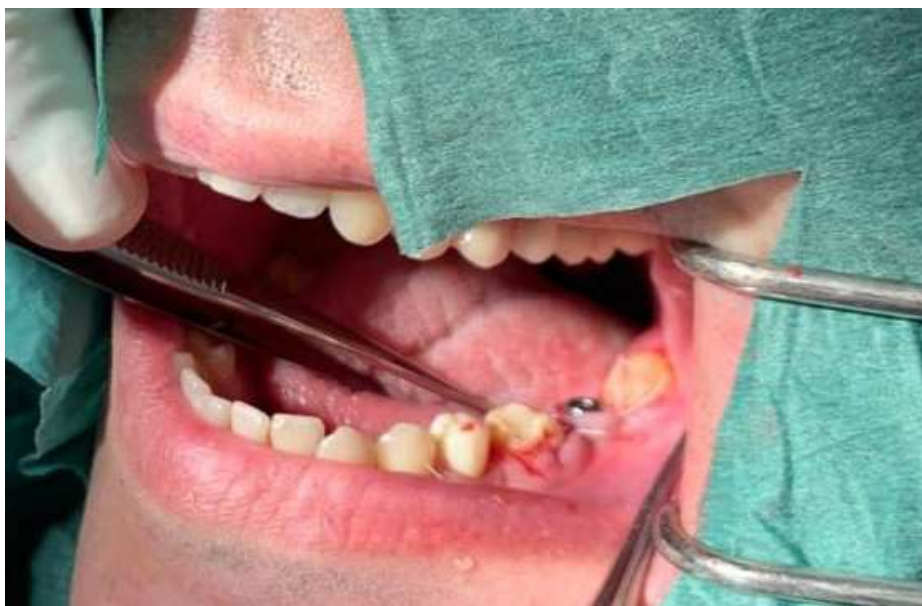

Slika 5. Profilno svrdlo za oblikovanje ležišta implantata

Takozvano profilno svrdlo koristi se nakon subkrestalnog postavljanja implantata, u svrhu oblikovanja profila kosti iznad vrata implantata, ali i da bi se smanjio nagib koštanog brida i olakšala protetska opskrba (Slika 5.).



Slika 6. Postavljenje nadogradnje za cijeljenje



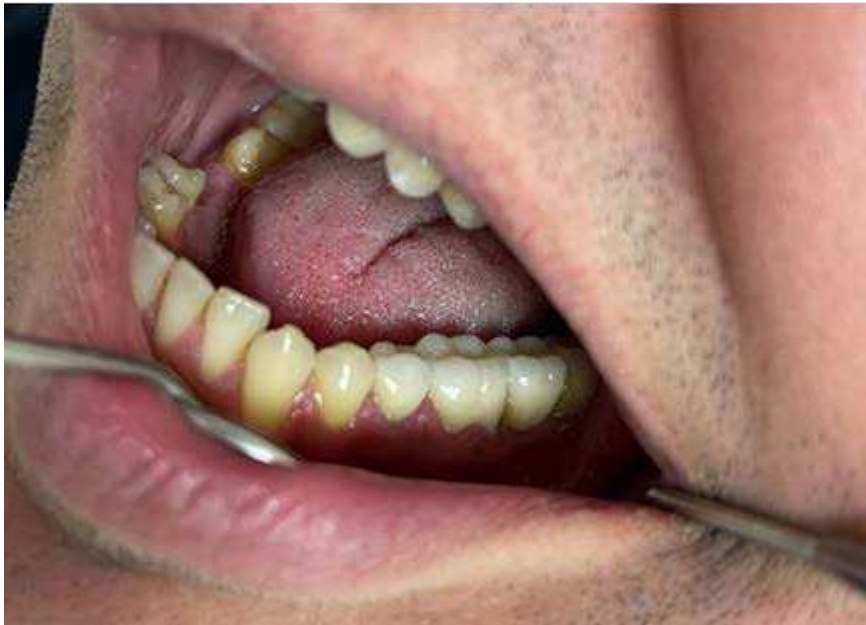Slika 7. Šav oko nadogradnje za cijeljenje, uspostavljena je komunikacija između implantata i usne šupljine

Profilno svrdlo (Slika 5.) stvara oblik nadogradnje za cijeljenje u koštanim zidovima iznad implantata. S obzirom na to da je postignuta adekvatna primarna stabilnost implantata u kosti, odlučeno je da se učini jednofazni zahvat, tj. postavi nadogradnja za cijeljenje ili gingiva former. Odabrana je nadogradnja za cijeljenje visine 5 mm (Slika 6. i 7.). Oblik nadogradnje odgovara obliku koštanog grebena. Postavljanje nadogradnje za cijeljenje u istom aktu kada je i ugrađen implantat omogućuje stvaranje željene adekvatne biološke širine oko implantata, ali i estetski prihvatljivijeg izlaznog profila, dok s druge strane neće biti potrebe za dodatnim kirurškim zahvatom otvaranja implantata nakon perioda oseointegracije implantata.

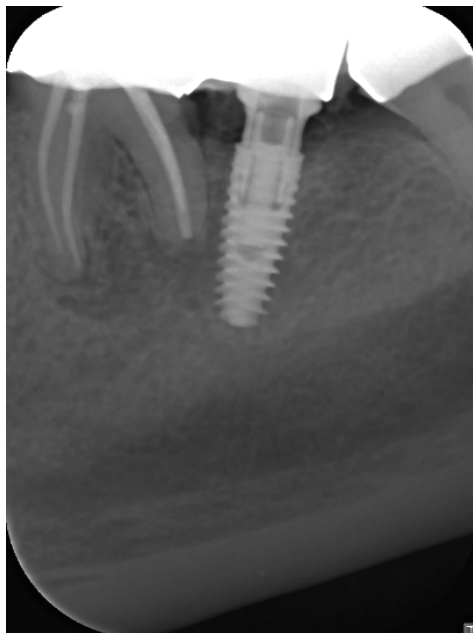
Nakon 4 mjeseca od implantacije u kojoj je stavljena nadogradnja za cijeljenje, izmjerena je vertikalna debljina mekog tkiva od 4,5 mm (Slika 8.) te je započet standardni protetski protokol opskrbe implantata krunicom. Odlučeno je postaviti cirkonij-oksidnu keramičku krunicu (IPS e.max ZirCAD LT, IPS e.max Ceram, Ivoclar, Lihtenštajn) koja se veže na implantat vijkom kako bi se izbjeglo cementiranje krunice na nadogradnju i sve eventualne neželjene posljedice takve protetske opskrbe. Također, subgingivni je dio cirkonij-oksidne keramičke krunice poliran te nije prekriven niti keramikom niti glazurom. Na taj način polirani dio cirkonij-oksida dolazi u direktni kontakt s mekim tkivima što omogućuje čvrstu adherenciju stanica na površinu poliranog cirkona. Takav čvrsti spoj između cirkonij-oksida i mekih tkiva osigurava stabilnost i otpornost periimplantnih tkiva na bakterijski prodor kroz

sulkus.

Slika 8. Vertikalna debljina mekog tkiva 4 mjeseca nakon implantacije u kojoj je odmah postavljena nadogradnja za cijeljenje iznosi 4,5 mm



Slika 9. Cirkonij-oksidna keramička krunica retinirana vijkom na implantatu u regiji 37



Slika 10. Retroalveolarna snimka uspješno oseointegriranog implantata nakon 4 mjeseca

Nakon što je cirkonij-keramička krunica izrađena i predana pacijentu možemo vidjeti da se odlično uklapa u zubni niz i pokazuje i više nego zadovoljavajuću estetiku (Slika 9.). Pacijent je dobio upute o održavanju oralne higijene i naručen je na kontrolni pregled za 4 mjeseca. Na kontrolnom je pregledu napravljena retroalveolarna snimka na kojoj je vidljivo da implantat posjeduje zadovoljavajuću oseintegraciju koja se očekuje nakon perioda od 4 mjeseca (Slika 10.).

3. RASPRAVA

3.1. Alveolarna kost i cijeljenje

Kako bi uspješna implantacija bila moguća i kako bi implantat bio povoljno pozicioniran u kosti, potrebno je razumjeti histološku građu kosti. Kost je po sastavu specijalizirano vezivno tkivo koje sadrži mineralni organski matriks. U koštanom organskom matriksu nalaze se kolagen, nekolageni proteini te proteoglikani. Unutar samog matriksa odloženi su ioni kalcija i fosfata (3).

Osnovu uspješne implantacije čini pravilno cijeljenje alveolarne kosti. Kod cijeljenja koštanog tkiva prema morfologiji i funkciji novonastalog tkiva razlikuju se dva tipa. Tako kod načina cijeljenja zvanog obnavljanje nastaje koštano tkivo koje se razlikuje od originalnog. Kada se novonastalo koštano tkivo ne razlikuje od originalnog ni po morfologiji ni po funkciji, tada se govori o načinu cijeljenja zvanom regeneracija. U cijeljenju koštanog tkiva zbivati će se i regeneracija i obnavljanje, ovisno o karakteru ozljede (3).

3.2. Oseointegracija

Oseointegracija dentalnih implantata predstavlja izravnu vezu površine implantata s kosti, bez umetnutih slojeva mekog tkiva. Ipak, oseointegracija kao pojam nije definirana s histološkog stajališta, već se temelji na stabilnosti. Tako je oseointegracija po definiciji proces postizanja klinički asimptomatske rigidne fiksacije aloplastičnog materijala u kosti tijekom funkcionalnog opterećenja (4).

3.2.1. Biomehanika oseointegracije

Veza koju implantat ostvaruje s kosti biomehaničke je naravi. Dokazano je da nema urastanja kosti u prostorima manjim od 100 mikrona (5). Koštano tkivo prilagodit će se površinskim nepravilnostima veličine od 1 do 100 mikrona i time ostvariti biomehaničke veze. Iz ovih podataka lako je zaključiti zašto promjena topografije implantata u tolikoj mjeri djeluje na snagu sidrenja implantata. Istraživanja su pokazala da tijekom prva 3 do 4 tjedna nakon implantacije nema znakova prave oseointegracije. Nakon 3 mjeseca od implantacije uočena je proporcionalnost direktnog kontakta kosti i metala te jasno povećana otpornost na odstranjivanje odvrtanjem (3).

3.2.2. Utjecaj opterećenja na oseointegraciju implantata

Od iznimne je važnosti procijeniti kada je implantat spreman na funkcionalno okluzijsko

opterećenje u vidu suprastrukture i gotovog protetskog rada. Naime, prerano opterećeni implantat ima daleko veći rizik od neuspješne oseointegracije u usporedbi s implantatom kod kojeg je ispoštovan vremenski period potreban za potpuno cijeljenje koštanog tkiva. Pomicanje spoja između kosti i implantata potaknut će stvaranje mekog tkiva što će negativno utjecati na stabilnost implantata i time ga učiniti klinički neupotrebljivim (3). Iako prijevremeno opterećenje implantata može rezultirati izostankom oseointegracije, Frostov zakon opisuje kako blago preopterećenje kosti nakon perioda oseointegracije dovodi do povećanja njezine mase. Ishod toga može biti kortikalizacija kortikalne ploče alveolarne kosti i/ili rast kosti. Naime, nakon određenog vremena pod opterećenjem uočeno je da kortikalna ploča na rendgenskim snimkama postaje intenzivno bijele boje što se pripisuje povećanoj mineralizaciji. Kortikalizacija i vertikalni rast kosti usko su vezani pojmovi pri čemu se jedan objašnjava povećanjem i intenziviranjem zona kortikalne mineralizacije, a drugi oseifikacijom periosta ili vezivnog tkiva koji leže na površini kosti (1).

3.3. Ostali faktori oseointegracije

Ostali faktori oseointegracije uključuju biokompatibilnost materijala, makroskopska i mikroskopska obilježja površine implantata, kvaliteta i tip kosti te kirurška tehnika.

3.3.1. Biokompatibilnost materijala

Najkorišteniji su materijali u izradi implantata čisti titan i titanska legura s vanadijem i aluminijem (TI-6AL-4V). Titan je materijal koji je pokazao izvrsnu biokompatibilnost i otpornost na koroziju te se nije pokazao toksičnim na makrofage i fibroblaste (6).

3.3.2. Makroskopska i mikroskopska obilježja površine implantata

Makroskopska obilježja uključuju oblik navoja, promjer i dužinu implantata. Oblik navoja posebno je važan jer se koštano tkivo prvo stvara upravo na izbočenim elementima implantata. Oblik i dužina implantata izravno povećavaju površinu spoja s kosti i utječu na primarnu stabilnost implantata (7). Mikroskopska obilježja uključuju hrapavost površine koja se prema Wennerbergu i Albrektssonu može podijeliti u četiri kategorije:

1. glatke površine: veličina čestica $< 0,5 \mu\text{m}$
2. minimalno hrapave površine: veličina čestica $0,5 \text{ do } < 1,0 \mu\text{m}$
3. umjereno hrapave površine: veličina čestica od $1,0 \text{ do } < 2,0 \mu\text{m}$ (najčešće korištene vrste)

4. hrapave površine: veličina čestica $\geq 2,0 \mu\text{m}$.

Prethodna istraživanja pokazala su da su implantati umjerene hrapavosti i izražene hrapavosti imali bolju inicijalnu stabilnost od onih s glatkom ili minimalno hrapavom površinom (8).

Glavna teorija o utjecaju mikrotopografije površine implantata na stvaranje peri-implantnog tkiva jest ona vezana za površinsku energiju. Manja veličina čestica (ali veća od $1,0 \mu\text{m}$) na površini rezultira većom površinskom energijom što je povoljnije za prijanjanje stanica. Potencijalni nedostaci hrapavljenja površine implantata uključuju probleme s periimplantitisom te veći rizik od ionskog curenja (6).

3.3.3. Kvaliteta i tip kosti

Kvaliteta kosti podijeljena je u četiri skupine prema udjelu i strukturi kompaktnog i trabekularnog koštanog tkiva (9). Kvaliteta kosti podijeljena je u četiri tipa.

1. Tip I: homogena kortikalna kost
2. Tip II: debela kortikalna kost koja obavija nešto trabekularne kosti
3. Tip III: tanka kortikalna kost koja obavija veći dio trabekularne kosti nego kod tipa II.
4. Tip IV: pretežno trabekularna kost koju obavija vrlo tanka kortikalna kost ili je nema uopće

Kost tipa II smatra se najpovoljnijom za oseintegraciju implantata zbog svoje guste kortikalne kosti na grebenu i čvrste trabekularne kosti s unutarnje strane. Vaskularizacija koje je bitna za proces oseintegracije obilnija je nego u tipu I kosti, a čvrstoća trabekularnog dijela kosti veća je nego ona u tipova III i IV (2).

3.3.4. Kirurška tehnika

Uz gore navedene čimbenike oseintegracije, kirurška tehnika od iznimne je važnosti te se tom dijelu implantološke terapije treba posebno posvetiti. Terapeut mora paziti da se ne prekorači maksimalni dopušteni broj okretaja te da se osigura vanjsko hlađenje sterilnom fiziološkom otopinom. U suprotnom integritet kosti može biti narušen, a oseintegracija kompromitirana (10). Uspješnost oseintegracije može biti narušena,

primjerice, nepovoljnim položajem implantata, kirurškom traumom ili nedovoljnom udaljenošću između implantata (1).

3.4. Meka tkiva i vrste biotipa

Pri kliničkom planiranju implanto-protetske rehabilitacije uz ostale čimbenike potrebno je i obratiti pozornost na vrstu parodontološkog biotipa. Vrsta biotipa utjecat će na izbor metoda korištenih u implanto-protetskoj terapiji, a imajući to na umu, mogu se izbjeći neželjeni ishodi. Izraz "parodontni biotip" uveli su Seibert i Lindhe te ga razlučili na dvije kategorije. Jedna kategorija opisuje "debelu-ravnu" gingivu, a druga "tanku" (11). Kod debelog biotipa uočava se široka zona keratiniziranog mekog tkiva s neizraženom konturom gingive, što upućuje na poveću količinu kosti koja se nalazi ispod mekog tkiva, a ovaj biotip pokazuje veću otpornost na upale i traume. Za razliku od debelog biotipa, kod tankog biotipa nalazimo usku zonu keratiniziranog mekog tkiva s izraženom konturom gingive što je povezano sa reduciranom količinom kosti koja se nalazi ispod takvog mekog tkiva. Posljedično, kod ovog je biotipa osjetljivost na traumu i infekcije veća (12).

3.4.1. Debeli biotip

Kao što je već spomenuto, debeli biotip karakterizira širok i debeo pojas pričvrzne sluznice. Papile su plosnatog oblika i sklonost je recesijama mala. Ako se sondiranjem parodontološkog sulkusa ne vidi sonda kroz gingivu, može se reći da se radi o debelom biotipu. Ovaj gingivni tip pogodniji je za ostvarivanje dugoročne stabilnosti mekog tkiva oko implantata. Doduše, treba imati na umu da je ovaj biotip skloniji stvaranju ožiljaka od tankog biotipa (10).

3.4.2. Tanki biotip

Tanki biotip karakterizira tanki pojas pričvrzne sluznice i visoki tijek papila. Ova obilježja pogoduju estetskom izgledu oblika krune zuba, ali je sklonost pojavi recesija veći. Za osiguranje dugoročne stabilnosti treba pomno isplanirati tijek terapije, korištene metode i materijale. U to spada položaj implantata, količina raspoložive kosti, izlazni profil te oblik i dosjed protetskog rada (10).

3.4.3. Biološka širina

Biološka širina definirana je kao dimenzija mekih tkiva koja su pričvršćena za dio zuba koronarno od krestalnog dijela alveolarne kosti. Ona se sastoji od epitelnog pričvrstka i

vezivnog tkiva (13). U istraživanju iz 1961. godine mjerene su vrijednosti ove dvije komponente biološke širine na 30 kadavera i 287 zubi. Dobivene prosječne vrijednosti bile su 0,69 mm za dubinu sulkusa, 0,97 mm za epitelni pričvrstak te 1,07 mm za vezivno tkivo (14). Budući da biološku širinu čine epitelni pričvrstak i vezivno tkivo, ovim istraživanjem utvrđena je veličina od 2,04 mm.

Uloga ektodermalnih tkiva u tijelu zaštita je od prodora bakterija. Međutim, zubi i implantati probijaju ovu barijeru od vanjskog svijeta čime je zaštita od prodora bakterija otežana. Ono što je ključno za zaštitu kosti od bakterijskih čimbenika jest upravo biološka širina, prirodni pričvrstak koji priliježe na dio zuba ili implantata koronarno od krestalne kosti (15).

Biološka širina oko implantata nešto je veća nego ona oko zubi. Istraživanjem periimplantantnih tkiva na psećem modelu dobiveni su rezultati od 2,14 mm za epitelni pričvrstak te 1,66 mm za vezivno tkivo. Time biološka širina iznosi 3,8 mm (16).

3.5. Inicijalna stabilnost implantata

Kao što je već spomenuto, na primarnu stabilnost implantata utječu oblik i dužina implantata kao i kirurška tehnika ovisno o kvaliteti i tipu kosti. Uz te značajke na inicijalnu stabilnost implantata utječu i mikroskopska obilježja odnosno hrapavost površine implantata. Mehaničke metode postizanja hrapavosti uključuju obradu, oblikovanje ili uklanjanje površinskog materijala fizičkim silama. Mehanički tretmani uključuju uklanjanje površinskog materijala rezanjem ili pjeskarenjem. Dakle, najčešće su korištene mehaničke tehnike strojna obrada, poliranje i pjeskarenje (17).

Osim mehaničkih metoda postoje i kemijske metode, primjerice jetkanje sumpornom kiselinom ili jakim lužinom. Najčešće korištene metode za modifikaciju površine titana jesu elektropoliranje i anodna oksidacija, također poznata kao anodiziranje. Osim toga, u zadnje se vrijeme koristi i laser zbog svojih mogućnosti hrapavljenja površine bez direktnog kontakta s površinom implantata, čime se sprječava kontaminacija površine (18). Ovim se tehnikama povećava inicijalna stabilnost implantata jer je povećana površina implantata u kontaktu s kosti.

3.5.1. Resorpcija kosti u jedinici vremena

Uspješnom se implantološkom terapijom smatra ona terapija kod koje resorpcija marginalne krestalne kosti ne prelazi 0,2 mm godišnje (1). Zadovoljavanje ovog uvjeta, doduše, ne

isključuje ranu značajnu resorpciju krestalne kosti unutar godine dana od opterećenja implantata pa tako literatura iz 1986. godine navodi da se implantati koji su pokazali i do 1,5 mm nižu razinu kosti unutar godine dana od opterećenja mogu smatrati stabilni ako je nadalje uvjet od najviše 0,2 mm resorpcije kosti godišnje zadovoljen (19). U današnje se vrijeme koristeći implantate s povoljnijim dizajnom u vidu mikronavoja u vratnom dijelu vrata i koničnom vezom postiže i do 4 puta manja rana značajna pregradnja kosti unutar godine dana od opterećenja (1). Etiologija ove pojave koja se radiološki opisuje poput "tanjurića" i prestanak iste i dalje nije potpuno razjašnjena, ali je cilj svakog kliničara svesti bilo kakvu resorpciju kosti na minimum, što kirurškim što protetskim pristupom, i time dobiti stabilnu bazu protetske suprastrukture.

3.6. Čimbenici za odluku o položaju implantata

Neki od čimbenika koji utječu na odluku o položaju implantata su: promjena platforme, tj. "platform switching", obrada vrata implantata te vrsta implantata i nadogradnje.

3.6.1. Promjena platforme

Promjena platforme odnosi se na razliku u promjerima vrata implantata i nadogradnje na implantat gdje vrat implantata ima veći promjer. Time se i lokacija mikrozjapa pomiče prema centralnoj osi implantata i dalje od krestalne kosti (20).

Uz pomicanja lokacije mikrozjapa, promjena platforme ima i druga obilježja. Naime, lateralno vezivno tkivo se zadebljava što povećava protok krvi kroz to područje, a tkivo koje sadrži upalne stanice nalazi se iznad razine platforme. Rezultat ovih događanja je taj da se biološka širina ne smanjuje kako bi prekrila tkivo s upalnim stanicama i posljedično nema remodelacije kosti, odnosno, gubitka krestalne kosti (21).

3.6.2. Obrada vrata implantata

Vrat implantata može imati polirani rub određene debljine ili može biti hrapav, tj. sadržavati mikronavoje.

Ako hrapavi dio vrata implantata biva izložen u usnoj šupljini, često može doći do adherencije bakterija na njega. Ta spoznaja dovela je do poliranja vrata implantata. Polirani dio implantata ne može oseintegrirati kao onaj s mikronavojima i hrapavom površinom te je u istraživanjima s jednodijelnim implantatima uviđeno da se razina kosti uspostavlja na granici glatke i hrapave površine bez obzira na dubinu

postavljanja implantata (22).

3.6.3. Vrsta veze implantata i nadogradnje

Vrste veza implantata i nadogradnje mogu se podijeliti na više načina (23):

1. vanjske i unutarnje
2. prema tome ima li praznog prostora između dva dijela veze
3. prema kutu spajanja nadogradnje i implantata (90° ili manje)
4. prema geometrijskom obliku veze (oktogonalni, heksagonalni, konični itd.).

Jedan od prvih oblika veze bila je vanjska heksagonalna veza (24). Tada su uočeni nedostaci u vidu mikropokreta nadogradnje (25) te često odvijanje vijka nadogradnje (26).

Dr. Gerald A Niznick dizajnirao je prvi implantat s unutarnjom heksagonalnom vezom te su odmah uočene prednosti ovakve veze. Prednosti su uključivale bolju distribuciju sila, manju sklonost odvijanju vijka, manje rotacijskih pokreta te bolje brtvljenje veze (24).

Prostor između nadogradnje i implantata u potpunosti je eliminiran kod Morseove konične veze te se pokazalo da konični oblik veze može smanjiti odvijanje vijka zbog sile trenja između nadogradnje i implantata (27).

Nekoliko je istraživanja pokazalo da implantati s Morseovom koničnom vezom imaju bolja obilježja i povoljnije utječu na stabilnost kretalne kosti od implantata s drugim tipovima veza (28, 29). Nedavno provedeno istraživanje (30) dokazalo je da ovaj tip veze između nadogradnje i implantata ima bolje rezultate u pogledu bakterijskog brtvljenja u usporedbi s ostalim tipovima, imajući na umu da niti jedna veza nema 100% brtvljenje od bakterija (31). Morseova konična veza pokazala se otpornijom i na pomicanje nadogradnje te je pokazala i veću otpornost na gubitak snage veze između nadogradnje i implantata od ostalih vrsta spojeva (32). Zbog koničnog oblika veze čini se da se stvara manja sila na vijku nadogradnje, a nastala sila tijekom funkcije bolje se raspoređuje, što štiti vijak nadogradnje od preopterećenja (1, 33).

Na spoju implantata i nadogradnje neizbježna je pojava mikropukotine te treba imati na umu da je to mjesto gdje će potencijalno doći do bakterijske kontaminacije i mikropomaka.

Mikropukotina na spoju nadogradnje i implantata dovodi do protoka bakterija uslijed mikropomaka. Uočeno je da vanjska veza pokazuje veću propusnost (pri mikropukotini od 1.22 mikrona) u usporedbi s unutarnjom vezom (pri mikropukotini od 0.97 mikrona) (34). Od svih vrsta veza uočeno je da implantati s Morseovom koničnom vezom pokazuju najmanji broj prisutnih bakterija što se pripisuje upravo koničnom obliku dosjeda dva elementa veze i nagibu od 2 do 4 stupnja (24). Općenito, mikropomak je najmanji kod stabilne veze implantata

i nadogradnje, odnosno, što je manji kut nagiba, veza je stabilnija i otpornija na bočne pomake. Kod implantata kod kojih mikropukotina nije svedena na apsolutni minimum (0,5 μm kod konične veze), potrebno je postaviti implantat tako da se mikropukotina nalazi 1,0 do 2,0 mm iznad alveolarnog grebena (1).

3.7. Epikrestalni položaj implantata

Epikrestalni položaj implantata opisuje postavljanje implantata u razini krestalne kosti i takav položaj implantata danas preporučuje većina proizvođača krestalnih implantata s promjenom platforme. Za ostale vrste implantata nije preporučljivo postavljati ih epikrestalno već suprakrestalno (1).

Tako se primjerice kod krestalnih implantata s podudarnom vezom javlja problem pri postavljanju epikrestalno jer mikropukotina spoja nije udaljena od kosti te dolazi do gubitka kosti. Isto tako, ako se taj isti implantat stavi suprakrestalno, dio grube površine implantata ostaje izložen mekim tkivima, što prema istraživanjima dovodi do većih stopa periimplantitisa što je naravno nepovoljno za ishod implantacije (35).

3.8 Suprakrestalni položaj

Ukoliko je prisutna veza koja nije konična i kod koje nije prisutna promjena platforme, tada se preporučuje postaviti implantat suprakrestalno. To znači da je vrat implantata iznad razine krestalne kosti. Time se eliminira utjecaj mikropukotine na kost i sprječava bakterijska kontaminacija u kosti.

Visina poliranog dijela trebala bi biti do 1,0 mm kako bismo bili sigurni da hrapavi dio implantata nije izložen mekim tkivima (1).

Isto tako, postojanje poliranog vrata zahtijeva suprakrestalni položaj jer bi postavljen u razini ili ispod razine kosti uzrokovao resorpciju kosti. Kao što je već spomenuto, polirani dio implantata nema sposobnost oseointegracije kao dijelovi implantata s mikronavojima i hrapavom površinom pa je i u istraživanjima s jednodijelnim implantatima zabilježeno da se razina kosti svakako uspostavlja na granici glatke i hrapave površine (22).

Jedna od vrsta implantata kod kojeg se preporučuje suprakrestalni položaj pri implantaciji jest i transmukozni implantat. Ako implantat ima polirani vrat viši od 1,8 mm, smatra se transmukoznim implantatom. Kod navedenih implantata postoji dvostruka mikropukotina, jedna na spoju implantata i implantantne nadogradnje, a druga na nakošenoj ravnini poliranog

vrata gdje će biti smješten rub protetskog rada. Ako se ovakav implantat stavi preduboko, može doći do gubitka kosti jer polirani dio dolazi u doticaj s kosti, a može doći i do pojave viška mekih tkiva na nakošenoj ravnini vrata implantata. Ta tkiva mogu ometati ili spriječiti pravilan dosjed krunice na implantantnoj nadogradnji. Iz ovih je razloga preporuka postaviti transmukozne implantate suprakrestalno (1).

3.9. Subkrestalni položaj

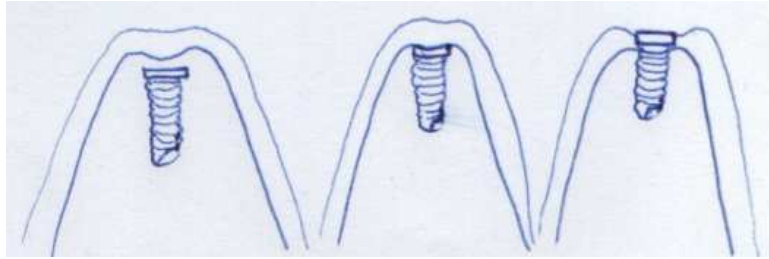
Subkrestalni položaj implantata preporučuje se kada debljina mekog tkiva nije zadovoljavajuća. Naime, subkrestalnim položajem implantata može se povećati vertikalna debljina mekog tkiva i to:

- kada je debljina mekog tkiva manja od 3 mm
- kada imamo barem 12 mm kosti koronarno od vitalnih anatomskih struktura koje treba izbjegavati (alveolarni živac ili sinus)
- kada postoji barem 1 mm kosti bukalno i lingvalno nakon postavljanja implantata (1).

Subkrestalni položaj implantata nije preporučljiv pri korištenju svih vrsta implantata i svih veza između nadogradnje i implantata. Tako se ne preporučuje postavljanje implantata sa širokom koničnom vezom (npr. 15 stupnjeva) 3 mm ispod razine kosti ni u jednoj situaciji. Smatra se dovoljnim 2 mm ispod razine kosti ako klinička situacija to dozvoljava. Najpovoljniji su za subkrestalni položaj implantati s Morseovom koničnom vezom te se oni mogu postaviti i na dubinu od 3 mm (1).

Uz koničnu vrstu veze subkrestalni se položaj preporučuje primjenjivati kod implantata koji imaju promjenu platforme. Posljedica promjene platforme, kao što je već spomenuto, jest pomicanje mikropukotine dalje od krestalne kosti što smanjuje mogućnost resorpcije kosti koja se događa uslijed prisutnosti upalnih stanica (21).

Subkrestalni položaj izrazito je bitan kod pacijenta s debljinom mekog tkiva manjom od 3 mm jer se stvara prostor za stvaranje biološke širine od već spomenutih 3,8 mm, a bez resorpcije kosti u tom procesu. Time se ostvaruje vertikalno zadebljanje mekog tkiva, što s epikrestalnim ili suprakrestalnim položajem ne bi bilo moguće (1) (Slika 11.).



Slika 11. Implantat položen subkrestalno, epikrestalno i suprakrestalno (crtež autora)

4. ZAKLJUČAK

Kada u kliničkom radu naiđemo na pacijenta kod kojeg stanje zuba zahtjeva ekstrakciju i gdje nikako nije moguće endodontski tretirati zub, moramo odmah razmišljati kako nadoknaditi ekstrahirani zub. Jedan od načina nadoknade ekstrahiranog zuba je nadoknada implantatom i njegova opskrba krunicom. Kako bi se što više sačuvala količina kosti i volumen mekih tkiva preporuča se imedijatna implantacija, odnosno, implantacija odmah nakon ekstrakcije, dakle isti dan, u sklopu istog zahvata. Ponekad imedijatna implantacija nije moguća pa se kliničar odlučuje na odgođenu implantaciju koja se izvrši u periodu od 4 do 6 mjeseci nakon prvotne ekstrakcije indiciranog zuba. Budući da nemaju svi pacijenti istu kvalitetu i vrstu kosti te količinu mekih tkiva, odnosno, debljinu gingive, treba imati na umu koji implantat odabrati te na koji ga način pozicionirati. Posebice kod pacijenata s tankim biotipom gingive preporuča se subkrestalno postavljanje implantata sa širokom koničnom vezom i promjenom platforme kod kojeg je smanjeno mikropropuštanje spoja nadogradnje za cijeljenje i implantata. Upravo to smanjeno mikropropuštanje ga čini pogodnim za postavljanje ispod razine krestalne kosti, za razliku od nekih drugih implantata s različitimama vezama kod kojih to nije moguće. Zbog subkrestalnog postavljanja ovakvog implantata dolazi do očuvanja biološke širine što direktno uzrokuje smanjenu pregradnju kosti pa time i bolju stabilnost i zadebljanje vertikalnih mekih tkiva u usporedbi s početnom situacijom. Svakako prije implantacije treba napraviti dijagnostičke snimke (CBCT, rendgenska radiografija) kako bi utvrdili kolika je udaljenost od vrha alveolarnog grebena do alveolarnog živca. Uvjet da bi postavili implantat subkrestalno je da ta udaljenost premašuje 12 mm, odnosno udaljenost između vrha alveolarnog grebena i maksilarnog sinusa/nosne šupljine ako se radi o implantaciji u gornjoj čeljusti. Poduzimanjem svih potrebnih koraka i koristeći znanje te poštujući biološke principe moguće je direktno utjecati na stabilnost krestalne kosti i količinu mekih tkiva.

5. LITERATURA

1. Linkevičius T, Zero bone loss concepts – Koncepti bez gubitka kosti, Zagreb: Media ogled; 2020.
2. Gulsahi, A. Bone Quality Assessment for Dental Implants. In: Turkyilmaz I., editor. *Implant Dentistry - The Most Promising Discipline of Dentistry* [Internet]. London: IntechOpen; 2011 [cited 2022 Jan 10]. p 437 – 452. Available from: <https://www.intechopen.com/chapters/21562> doi: 10.5772/16588
3. Lindhe J, Karring T, Lang NP. *Klinička parodontologija i dentalna implantologija*. Oxford: Blackwell Munksgaard; 2004.
4. Albrektsson T, Brunski J, Wennerberg A. 'A requiem for the periodontal ligament' revisited. *Int J Prosthodont*. 2009 Mar-Apr;22(2):120-122.
5. Albrektsson T, Johansson C. Osteoinduction, osteoconduction and osseointegration. *Eur Spine J*. 2001 Oct;10(2):96-101.
6. Isa Z.M, Hobkirk J. A. Dental Implants: Biomaterial, Biomechanical And Biological Considerations. *Ann Dent UM* [Internet]. 2000 Dec [cited 2022 Jan 10];7(1):27-35. Available from: <http://mjs.um.edu.my/index.php/adum/article/view/7115>
7. Steigenga J, Al-Shammari K, Misch C, Nociti FH Jr, et. al. Effects of implant thread geometry on percentage of osseointegration and resistance to reverse torque in the tibia of rabbits. *J Periodontol*. 2004 Sep;75(9):1233-1241.
8. Albrektsson T, Berglundh T, Lindhe J. Osseointegration: historic background and current concepts. *Clin Perio Impl Dent*. 2003 Apr; 4(1): 809-820.
9. Ribeiro-Rotta RF, Lindh C, Pereira AC et. al. Ambiguity in bone tissue characteristics as presented in studies on dental implant planning and placement: a systematic review. *Clin Oral Impl Res* [Internet]. 2011 Dec [cited 2022 Jan 10];22(8):789–801. Available from: https://www.researchgate.net/publication/49649227_Ambiguity_in_bone_tissue_characteristics_as_presented_in_studies_on_dental_implant_planning_and_placement_A_systematic_review
10. Stefan W, Harder S, Reich S, et. al, editors . *Implantoprotetika koncept usmjeren na pacijenta*, 1th edition. Zagreb: Media ogled; 2015.
11. Seibert JL, Lindhe J. *Textbook of Clinical Periodontology*. In: Lindhe J, editors. *Aesthetics and periodontal therapy*. 2nd ed. Copenhagen, Munksgaard; 1989. p. 477–514.
12. Manjunath RG, Rana A, Sarkar A. Gingival Biotype Assessment in a Healthy Periodontium: Transgingival Probing Method. *J Clin Diagn Res*. 2015;9(5):66-69.
13. Linkevičius T, Apse P. Biologic width around implants. An evidence-based review.

- Stomatologija. 2008;10(1):27-35.
14. Gargiulo AW, Wentz FM, Orban B. Dimensions and relations of the dentogingival junction in humans. *J Periodontol*. 1961;32(1):261–267.
 15. Makigusa K. Histologic comparison of biologic width around teeth versus implant: The effect on bone preservation. *J Implant Reconstr Dent* [Internet]. 2009 [cited 2022 Jan 10];12(6):52-58.
Available at: http://www.moderndentistrymedia.com/nov_dec2010/makigusa.pdf
 16. Berglundh T, Lindhe J, Ericsson I, et. al. The soft tissue barrier at implants and teeth. *Clin Oral Implants Res*. 1991 Apr-Jun;2(2):81-90.
 17. Ellingsen JE, Thomsen P, Lyngstadaas SP. Advances in dental materials and tissue regeneration. *Periodontol 2000*. 2006 May;41(1):136-156.
 18. Alla RK, Ginjupalli K, Upadhya N, et. al. Surface Roughness of Implants: A Review. *Trends Biomater Artif Organs* [Internet]. 2011 May [cited 2022 Jan 10];25(3):112-118. Available at: https://www.researchgate.net/publication/233832439_Surface_Roughness_of_Implants_A_Review
 19. Albrektsson T, Zarb G, Worthington P, et. al. The long-term efficacy of currently used dental implants: A review and proposed criteria for success. *Int J Oral Maxillofac Implants*. 1986 Jul - Sept;1(1):11–25.
 20. Gupta S, Sabharwal R, Nazeer J, et. al. Platform switching technique and crestal bone loss around the dental implants: a systematic review. *Ann Afr Med*. 2019 Jan-March;18(1):1–6.
 21. Hagiwara Y. Does platform switching really prevent crestal bone loss around implants? *Jpn Dent Sci Rev* [Internet]. 2010[cited 2022 Jan 10];46(1):122–131. Available at: <https://core.ac.uk/download/pdf/82079597.pdf>
 22. Jung YC, Han CH, Lee KW. A 1-year radiographic evaluation of marginal bone around dental implants. *Int J Oral Maxillofac Implants*. 1996 Nov-Dec;11(6):811-818.
 23. Muley N, Prithviraj DR, Gupta V. Evolution of External and Internal Implant to Abutment Connection. *Int J Oral Implantol Clin Res*. 2012 Sep-Dec;3(3):122-129.
 24. Agarwal N, Pai U, Rodrigues SJ. Implant abutment connections: A review. *Kar Pros J* [Internet]. 2017[cited 2022 Jan 10];1(3):13–25. Available at: http://kpjonline.com/pdf/CurrentIssue2017v3/3%20IMPLANT_ABUTMENT_CONNECTIO NS.pdf
 25. Meng JC, Everts JE, Qian F, et. al. Influence of connection geometry on dynamic micromotion at the implant-abutment interface. *Int J Prosthodont*. 2007 Nov-Dec;20(6):623-625.
 26. Jemt T, Lekholm U. Oral implant treatment in posterior partially edentulous jaws: a 5-year

- follow-up report. *Int J Oral Maxillofac Implants*. 1993;8(6):635-640.
27. Sutter F, Weber HP, Sorenson J, Belser U. The new restorative concept of the ITI dental implant system: Design and engineering. *Int J Periodont Rest Dent*. 1993 Sep-Oct;13(5):409-431.
28. Zanatta LC, Dib LL, Gehrke SA. Photoelastic stress analysis surrounding different implant designs under simulated static loading. *J Craniofac Surg*. 2014 May;25(3):1068-1071.
29. Stein AE, McGlmpy EA, Johnston WM, et. al. Effects of implant design and surface roughness on crestal bone and soft tissue levels in the esthetic zone. *Int J Oral Maxillofac Implants*. 2009 Sep-Oct;24(5):910-919.
30. Schmitt CM, Nogueira-Filho G, Tenenbaum HC, et al. Performance of conical abutment (Morse Taper) connection implants: a systematic review. *J Biomed Mater Res A*. 2014 Feb;102(2):552-574.
31. Baj A, Bolzoni A, Russillo A, et al. Cone-morse implant connection system significantly reduces bacterial leakage between implant and abutment: an in vitro study. *J Biol Regul Homeost Agents*. 2017 Apr-Jun;31(2):203-208.
32. Gehrke SA, Delgado-Ruiz RA, Prados Frutos JC, et al. Misfit of Three Different Implant-Abutment Connections Before and After Cyclic Load Application: An In Vitro Study. *Int J Oral Maxillofac Implants*. 2017 Jul/Aug;32(4):822-829.
33. Hanaoka M, Gehrke SA, Mardegan F, et al. Influence of implant/abutment connection on stress distribution to implant-surrounding bone: a finite element analysis. *J Prosthodont*. 2014 Oct;23(7):565-571.
34. Gil FJ, Herrero-Climent M, Lázaro P, et al. Implant-abutment connections: influence of the design on the microgap and their fatigue and fracture behavior of dental implants. *J Mater Sci Mater Med*. 2014 Jul;25(7):1825-1830.
35. Teughels W, Van Assche N, Sliepen I, et al. Effect of material characteristics and/or surface topography on biofilm development. *Clin Oral Implants Res*. 2006;17(2):68-81.

6. ŽIVOTOPIS

Adnan Šabulić rođen je 18. rujna 1975. godine. Upisao je Stomatološki fakultet u Zagrebu 1997. godine i 2003. diplomirao te stekao stručno zvanje doktor dentalne medicine. Nakon diplome odradio je jednogodišnji stručni staž te odmah nakon toga polaže državni stručni ispit i stječe Odobrenje za samostalni rad. Od 2003. godine radio u je Domu zdravlja Zagreb i dvjema privatnim poliklinikama. Svoju ordinaciju Adident otvara 2013. godine gdje radi i dandanas. Godine 2018. upisuje Poslijediplomski specijalistički studij iz dentalne implantologije. Kontinuirano se educira na radnim tečajevima u zemlji i inozemstvu raznih tematika kao što su konvecionalni implantološki protokol, imedijatne funkcije, napredne kirurške tehnike, bone grafting, sinus, nove tehnike u estetskoj fiksnoj protetici itd. Sudjelovao je na mnogim Quintessence simpozijima kao i na raznim kongresima o praktičnom radu. Certificiran je za rad s Nobel Biocare implantatima, MIS implantatima, Bego i mnogim drugim. Također je certificiran za korištenje metoda terapijske hipnoze od strane Omni Hypnosis Training Centre of California.