

Implantat ili ortodontsko zatvaranje prostora

Pavlec, Nikola

Master's thesis / Diplomski rad

2015

Degree Grantor / Ustanova koja je dodijelila akademski / stručni stupanj: **University of Zagreb, School of Dental Medicine / Sveučilište u Zagrebu, Stomatološki fakultet**

Permanent link / Trajna poveznica: <https://um.nsk.hr/um:nbn:hr:127:146401>

Rights / Prava: [Attribution-NonCommercial-NoDerivs 3.0 Unported / Imenovanje-Nekomercijalno-Bez prerada 3.0](#)

Download date / Datum preuzimanja: **2025-03-14**



Repository / Repozitorij:

[University of Zagreb School of Dental Medicine Repository](#)



STOMATOLOŠKI FAKULTET SVEUČILIŠTA U ZAGREBU

Nikola Pavlec

**IMPLANTAT ILI ORTODONTSKO
ZATVARANJE PROSTORA**

DIPLOMSKI RAD

Zagreb, rujan 2015.

Rad je izrađen na Zavodu za ortodonciju Stomatološkog fakulteta
Sveučilišta u Zagrebu

Voditelj rada: doc.dr.sc. Martina Šlaj, dr.med.dent.

Lektorica hrvatskog jezika: Lidija Lebinec, prof

Lektorica engleskog jezika: Lidija Lebinec, prof

Rad sadrži:

50 stranica

16 slika

1 CD

Zahvaljujem se svojoj mentorici doc.dr.sc. Martini Šlaj, dr.med.dent. na stručnoj pomoći i savjetima tijekom izrade ovog rada.

SADRŽAJ

1. UVOD	1
1.1. Dentalna ageneza	1
2. SVRHA RADA	2
3. ZATVARANJE PROSTORA	3
3.1. Malokluzije	5
3.2. Profil	7
3.3. Oblik i boja očnjaka	8
3.4. Razina usnice	9
3.5. Terapija	10
4. OTVARANJE I ČUVANJE PROSTORA ZA IMPLANTAT	15
4.1. Adekvatan prostor za implantat	16
4.2. Prostor između korijena	18
4.3. Konstruiranje mjesta za implantat	20
4.4. Ispravljanje gubitka papile tijekom otvaranja prostora	22
4.5. Procjena dobi za postavljanje implantata	24
4.6. Čuvanje prostora	25
5. TRANSPLANTAT PRIRODNOG ZUBA	27
5.1. Izbor zuba donora	29
5.2. Mjesto implantacije i kirurški postupak	31
5.3. Ortodonska i restaurativna terapija autotransplantiranih zubi	32
5.4. Krioprezervacija zubi	33
6. RASPRAVA	34
7. ZAKLJUČAK	38
8. SAŽETAK	39
9. SUMMARY	40
10. LITERATURA	41
11. ŽIVOTOPIS	46

1. UVOD

1.1. Dentalna ageneza

Dentalna ageneza ili kongenitalni nedostatak jednog ili više zubi u mliječnoj i/ ili trajnoj denticiji, smatra se razvojnom anomalijom broja zubi koja se može povezati s nekim sistemskim sindromima i ostalim oralnim anomalijama (1,2). Kongenitalni nedostatak jednog ili više zubi uzrokuje estetske i funkcijske probleme u dentofacijalnom kompleksu koji nastaju zbog nepoželjnog smještaja prisutnih zubi unutar zubnih lukova. Epidemiološke studije su pokazale da ageneza zubi najčešće zahvaća maksilarni lateralni sjekutić s prevalencijom od 1 do 3 % (1-4). Isto tako, studije su pokazale da je veća prevalencija bilateralne ageneze nego unilateralne, te da je nešto veća u žena (5,6). Etiologija kongenitalnog nedostatka zubi povezuje se s genetskim faktorima i vanjskim utjecajem okoline. Ekspresija više od 200 gena utječe na razvoj zubi, pa tako mutacija bilo kojeg gena može zaustaviti normalan razvoj (7). Obiteljska se dentalna ageneza može naslijediti prema autosomnom ili x-vezanom obrascu. Vanjski čimbenici koji mogu utjecati na agenezu uključuju infekcije, traume u apikalnom području zuba, izloženost nekim lijekovima te izloženost radijaciji. Pošto se maksilarni lateralni sjekutići nalaze u estetskoj zoni, njihov nedostatak uvelike utječe na izgled osmijeha i umanjuje dentofacijalnu estetiku. Pacijenti s agenezom lateralnih sjekutića suočeni su s funkcijskim problemima i lošom estetikom već u ranoj dobi, što može loše utjecati na njihovo samopouzdanje i psihološki razvoj.

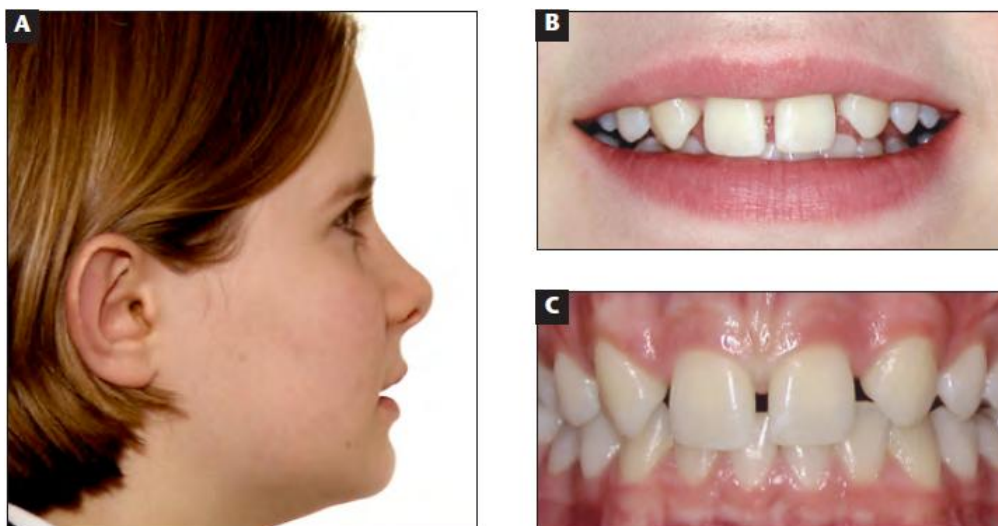
2. SVRHA RADA

Svrha ovog rada je prikazati različite strategije zbrinjavanja nedostatka zubi koje uključuju ortodontsko zatvaranje prostora, otvaranje prostora za implantat i transplantat prirodnog zuba, s naglaskom na kongenitalni nedostatak maksilarnih laterálnih sjekutića.

3. ZATVARANJE PROSTORA

Ortodontsko zatvaranje prostora u slučajevima nedostatka maksilarnih lateralnih sjekutića, bilo zbog ageneze, traume ili destrukcije karijesom, podrazumijeva ortodontski pomak očnjaka u kontakt s centralnim incizivom odnosno ortodontsko zatvaranje prostora supstitucijom očnjaka. Izbor ove strategije eliminira potrebu za protetskom rekonstrukcijom maksilarnih lateralnih sjekutića, što je ujedno i prednost ove metode. Nakon zatvaranja prostora, očnjak i prvi premolar se preoblikuju kako bi svojim izgledom i funkcijom što bolje oponašali lateralni maksilarni sjekutić i očnjak kojeg zamjenjuju. Velika prednost u izboru ove metode je trajnost postignutih rezultata inicijalnom terapijom. Isto tako, mezijalizacija očnjaka na položaj maksilarnog lateralnog sjekutića omogućuje ostvarivanje optimalne arhitekture gingive i alveolarne kosti, što nije slučaj kod potrebe nošenja mobilnih retainera prije stavljanja implantata (8). Nadalje, prirodna denticija nudi veću šansu prezervacije alveolarne kosti u području maksilarnih lateralnih inciziva nego ostale protetske opcije. Još jedna od prednosti zatvaranja prostora je smanjivanje mogućnosti impakcije umnjaka (9). Svim ovim prednostima zajednička je tendencija konzervacije zubi i zubnih struktura što je naravno i generalno pravilo u stomatologiji. Iako strategija ortodontskog zatvaranja prostora preko supstitucije očnjakom nudi zadovoljavajuće estetske i funkcijske rezultate, ključno je da se provede na odgovarajućem pacijentu.

Kako bi se odabrao odgovarajući pacijent, potrebno je uzet u obzir specifične dentalne i facijalne kriterije koji uključuju: tip malokluzije, profil, razinu zbijenosti, oblik i boju očnjaka, razinu usnice te dob pacijenta (10) (slika 1.).

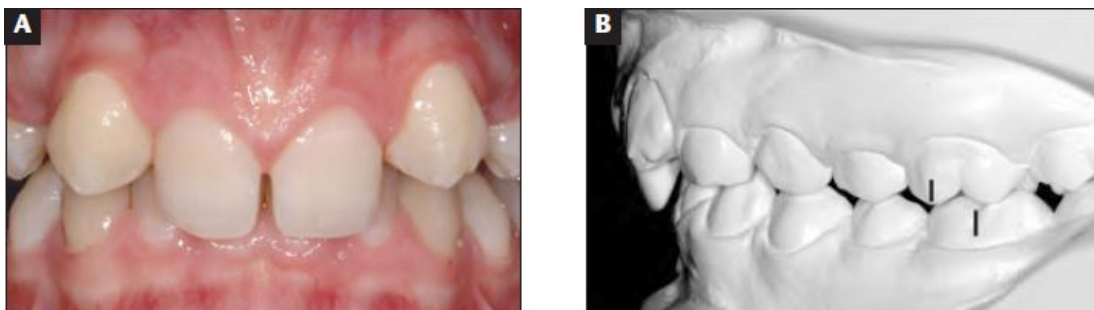


Slika 1. Evaluacija dentalnih i facijalnih kriterija. Preuzeto: (10)

3.1. Malokluzije

Klasa II prema Angleu, distokluzija ili distalni zagriz je stanje u kojem se donji zubni luk u odnosu na gornji, nalazi distalnije nego normalno. Odnos donjeg i gornjeg molara je takav da meziobukalna kvržica gornjeg molara okludira mezijalnije nego što je to slučaj kod klase I, odnosno normokluzije, gdje ona okludira između meziobukalne i mediobukalne kvržice donjeg prvog molara. Gornji očnjak nalazi se mezijalnije od normalnog položaja između donjeg očnjaka i prvog pretkutnjaka. Ovu skupinu malokluzija Angle je podijelio u dvije podklase zbog razlike u položaju prednjih zubi. Klasu II/1 intraoralno karakterizira distalni postav donjeg zubnog luka uz protruziju ili kompresiju gornje fronte. Gornji zubni luk obično je izdužen i uzak te poprima oblik slova „V“. Često je prisutna lepezasta postava zubi u frontalnom segmentu tvoreći dijasteme. Ekstraoralno kod osoba s malokluzijom klase II/1 dominira konveksni profil, prominencija gornje usne te uvučena brada uz naglašeni mentolabijalni sulkus i povećani nazolabijalni kut. Kod osoba s malokluzijom klase II/2 gornji zubni luk je širok, voluminozan i nerijetko četvrtastog oblika. Karakteristična je široka apikalna baza i strma postava inciziva, pa je za razliku od klase II/1, zbijenost rjeđe prisutna. Kod ove anomalije prisutan je duboki zagriz jačeg stupnja, gdje su donji incizivi u kontaktu s palatinalnom sluznicom, a gornji s labijalnim rubom gingive. Ekstraoralno je donja trećina lica skraćena, s naglašenim mentolabijalnim sulkusom, tankim usnicama, i tupim nazolabijalnim kutom.

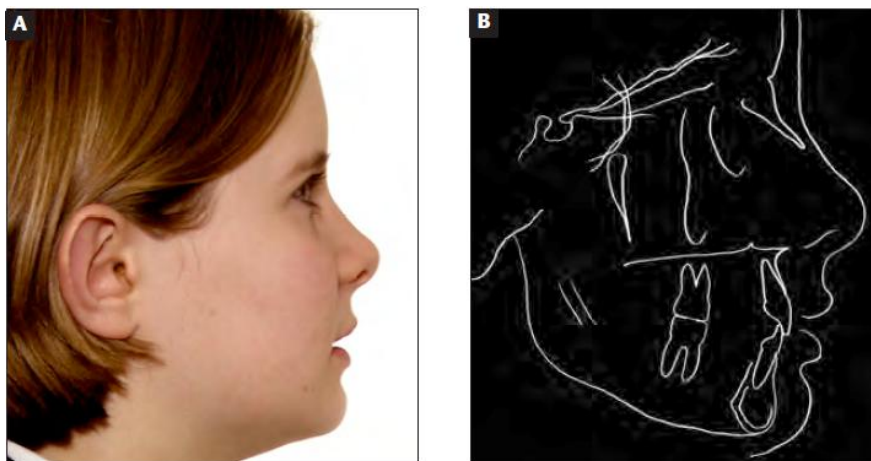
U kontekstu planiranja terapije, ortodontsko zatvaranje prostora preko supstitucije očnjakom može biti indicirano ili kontraindicirano ovisno o postojećem tipu malokluzije. Postoje dva tipa malokluzije za koje je indiciran izbor ove strategije rješavanja kongenitalnog nedostatka maksilarnih lateralnih inciziva. Prvi tip podrazumijeva malokluzije klase II po Angleu bez zbijenosti u mandibularnom zubnom luku (10). U ovom slučaju nakon zatvaranja prostora odnos molara ostaje u klasi II, a prvi premolar je smješten na normalnu poziciju očnjaka kako bi oponašao njegovu funkciju (slika 2.). Zatvaranjem prostora ispravlja se overjet kako bi se uspostavio optimalni interincizalni odnos. Druga situacija koja je indikacija za supstituciju očnjakom su osobe s malokluzijom klase I po Angleu s izraženom kompresijom u mandibularnom zubnom luku koja zahtjeva ekstrakciju (10). U oba slučaja ovih malokluzijazavršna bi okluzija trebala biti dizajnirana da laterotruzijske kretnje budu u anteriornoj grupnoj funkciji (11). Važna je i procjena odnosa veličine zubi u frontalnoj regiji pošto supstitucija očnjakom može dovesti do pretjerane veličine maksilarne fronte. Kako bi se postignuo normalan odnos overbitea i overjeta, suvišak volumena zubne supstance često se mora reducirati (12).



Slika 2. Nicanje maksilarnih očnjaka na mjestu lateralnih inciziva i odnos molara u klasi II po Angleu. Preuzeto: (10)

3.2. Profil

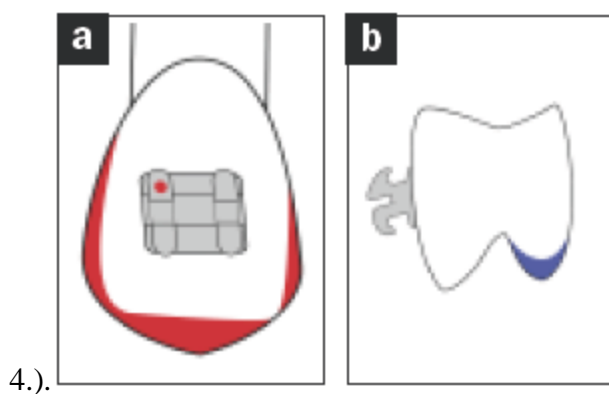
Sljedeći važan kriterij u odabiru pacijenata za supstituciju očnjakom kod kongenitalnog nedostatka maksilarnih lateralnih sjekutića je izgled profila. Idealni kandidati su osobe s relativno ravnim balansiranim profilom (slika 3.). U obzir dolaze i pacijenti s laganim konveksnim profilom koji je karakterističan kod malokluzija klase II po Angleu (10). No, ukoliko je konveksitet profila jače izražen, uz deficijentne konture brade i retruzivnom mandibulom, bolji izbor bila bi terapija koja uz rješavanje malokluzije daje rezultate i u ispravljanju profila. Kod osoba s konkavnim profilom karakterističnim za malokluzije klase III, bolji izbor strategije je otvaranje prostora za implantat ili protetsku opciju zbog mogućnosti pogoršavanja profila zatvaranjem prostora.



Slika 3. Ravni balansirani profil. Preuzeto: (10)

3.3. Oblik i boja očnjaka

Iako oblik i boja očnjaka nisu primarni kriterij za donošenje odluke o zatvaranju prostora preko supstitucije očnjakom, oni uvelike pridonose estetskoj komponenti završnog rezultata. Pošto je očnjak prirodno dosta veći zub od maksilarnog lateralnog sjekutića koji treba zamijeniti, često je potrebna značajna redukcija krune kako bi se postigla normalna okluzija i prihvatljiva estetika (10) (slika



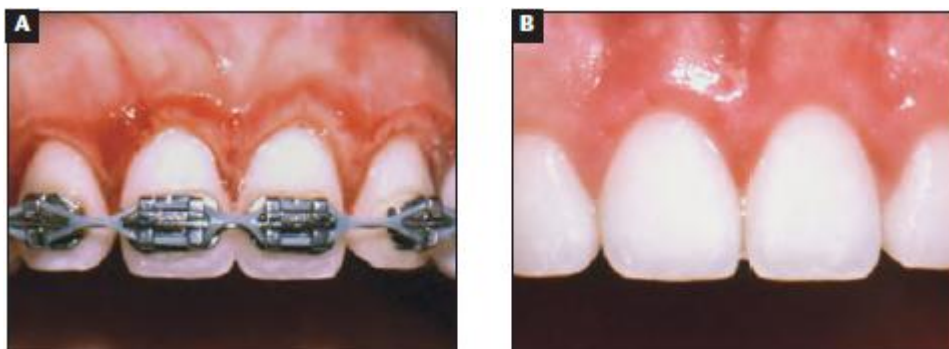
Slika 4. Remodelacija očnjaka i prvog premolara. Preuzeto (38)

Zbog razlike u vestibulooralnoj širini kruna i konveksiteta labijalnih ploha maksilarnih očnjaka i lateralnih sjekutića, uklanjanje cakline očnjaka u svrhu remodelacije često dovodi do prosijavanja dentina čime se postiže negativni efekt u kontekstu estetike (13). Kod očnjaka s izrazito konveksnim labijalnim plohamo često je potrebna jača redukcija cakline koja diktira restaurativne intervencije. Dodatne restauracije mogu biti potrebne na mezio i distoincizalnim rubovima u svrhu kreiranja normalnih lateralnih kontura ovisno o količini abrazije incizalnog ruba očnjaka (11). Isto tako, značajna je redukcija cakline, uz potencijalno potrebnu restoraciju, često potrebna palatinalno i incizalno za optimalni vertikalni ortodontski smještaj očnjaka na željenu poziciju lateralnog sjekutića (10). U obzir treba uzeti i

boju očnjaka, koja bi trebala biti približna onoj središnjeg sjekutića. No očajnici često imaju tendenciju biti saturirani bojom što ih čini jednom do dvjema nijansama tamnijim od centralnih inciziva. Ova razlika u boji može se riješiti konzervativno individualnim izbjeljivanjem očnjaka (10). Iz ovoga se može zaključiti da je idealni očajnik za supstituciju onaj koji je bojom što sličiji centralnom incizivu, ima relativno ravnu labijalnu plohu te optimalnu vestibuloralnu širinu.

3.4. Razina usnice

Razina vidljivosti gingive prilikom smijanja može narušiti estetiku nakon terapije supstitucijom očnjaka. Kod pacijenata s većom udaljenosti usnice i gingive prilikom smijanja, razina gingive pretjerano je vidljiva isto kao i pretjerana prominencija korijena očnjaka (10). Takav estetski problem može se očekivati kod osoba s inkompetentnom usnom i izraženom vertikalnom dimenzijom maksile. U takvim slučajevima ponekad je indicirana gingivektomija (slika 5.)



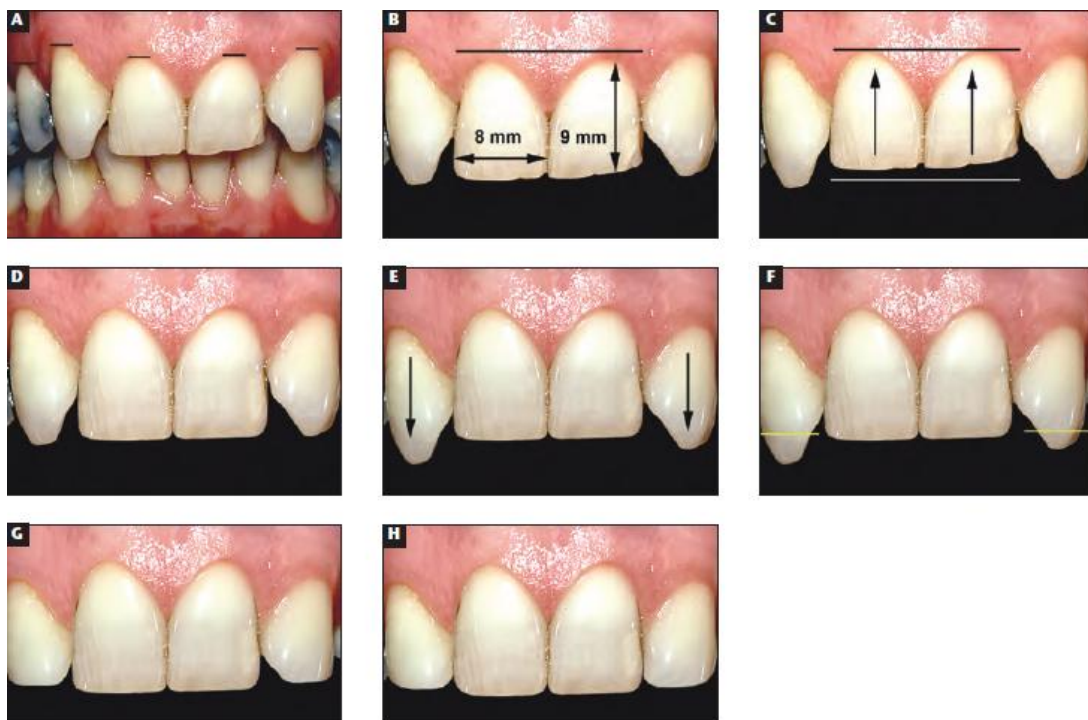Slika 5. Optimalna arhitektura gingive postignuta gingivektomijom. Preuzeto (10)

3.5. Terapija

Početak terapije započinje aplikacijom fiksnog aparata koristeći tehniku ravnog luka. Ovisno o razini zbijenosti u mandibularnom zubnom luku, protruziji inciziva, razini usnice te očekivanom obrascu rasta, ponekad je potrebno ekstrahirati dva donja premolara. No ukoliko se radi o slučaju s normalnim mandibularnim zubnim lukom, nije ga potrebno širiti već ga zadržati u predtretmanskome obliku (14). Serijska ekstrakcija može efektivno smanjiti trajanje fiksne ortodonske terapije ako je dijagnoza napravljena kod pacijenta s ranom mješovitom denticijom.

U prvoj fazi provodi se nivelacija koristeći NiTi žičane lukove okruglog presjeka i manjih promjera. Zubi se dovode u oblik idealnog luka te se horizontalno i vertikalno niveliraju. Nakon toga zatvaranje se prostora postiže aplikacijom termički obrađenog 0,016 x 0,022 inčnog žičanog luka od nehrđajućeg čelika, koristeći bravice različitih veličina slotova (14). Koriste se 0,018 inčne bravice na centralnim incizivima i očnjacima te 0,022 inčne na premolarima i molarima (14). Inicijacija mezijalizacije očnjaka može se postići aplikacijom powerchaina ili NiTi opruge za zatvaranje prostora distalno od očnjaka. Nakon što su očnjaci zatvorili aplastični prostor, četiri prednja zuba (13, 11, 21 i 23) vežu se ligaturama u obliku broja 8 kako bi se pojačala sidrišna jedinica. Dalje se provodi mezijalizacija posteriornih zubi individualno koristeći istu mehaniku uključujući svaki sljedeći mezijalizirani zub u prednju sidrišnu jedinicu ligaturama. Kako bi se mezijalizirali molari, koriste se intemaksilarne gumice klase III. Isto tako mogu se koristiti T-loopovi za zatvaranje prostora, no oni proizvode veće sile pa mogu kompromitirati anteriorno sidrište.

Za postizanje idealnih razina marginalne gingive potrebno je ekstrudirati očnjake i intrudirati prve premolare (slika 6.).



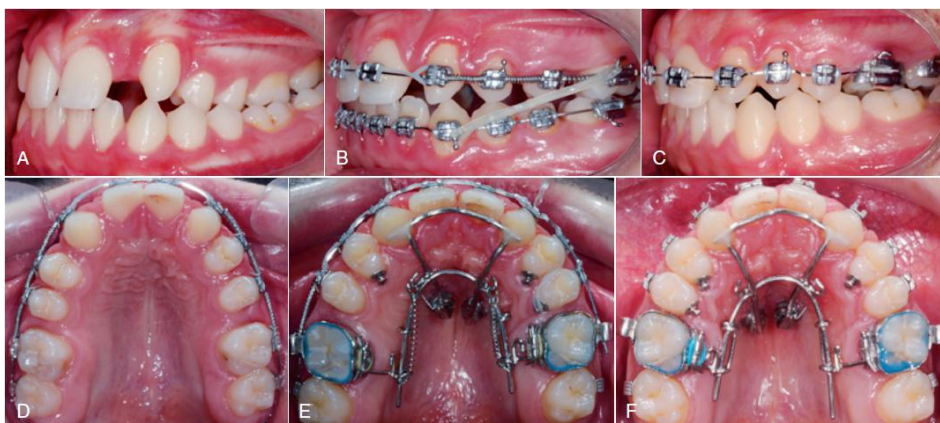
Slika 6. Ekstruzija, remodelacija i kompozitna restauracija očnjaka. Preuzeto: (10)

Očnjaci koji zamjenjuju lateralne sjekutiće moraju se ekstrudirati kako bi pomaknuli marginalnu gingivu jedan do dva milimetra ispod margina centralnih sjekutića (14). Isto tako, prvi se premolari trebaju intrudirati do razine gdje je caklinsko-cementno spojište približno u razini sjekutića, no ipak više od razine „novih“ lateralnih inciziva (14). Ekstruzija očnjaka i intruzija prvog premolara postižu se namjernim višim ili nižim pozicioniranjem bravica. Kod ekstruzije očnjaka bravice se pozicioniraju više (gingivalno) dok se kod intruzije prvog premolara pozicioniraju niže. Time se već u prvim mjesecima terapije mogu postići optimalne razine gingivalnih rubova. Česta greška je pretjerani bukalni tip

intrudiranih prvih premolara koji dovodi do prevelikog overjeta u području očnjaka. Takvo stanje otežava restoraciju drugog premolara u svrhu estetike i funkcionalne okluzije, no može se ispraviti u završnoj fazi terapije poravnanjem čeličnog žičanog luka u segmentu premolara (14). Isto tako jedan od problema je i nekontrolirani bukalni torque ekstrudiranih očnjaka koji smanjuje širinu i volumen parodonta što može dovesti do gingivalnih recesija nekoliko godina nakon tretmana. Kako bi se spriječio ovaj problem koriste se bravice s minimalnom preskripcijom palatinalnog torquea od 20 stupnjeva prilikom ekstruzije očnjaka u prvim mjesecima terapije(14).

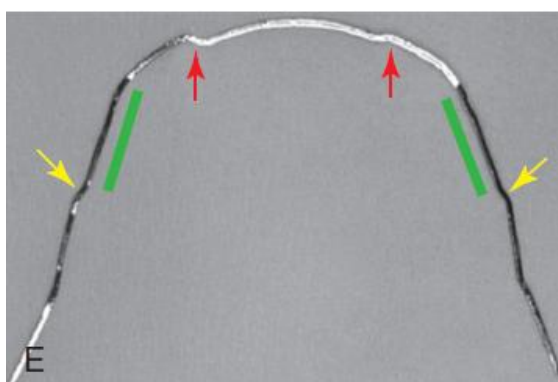
Problemi nastaju kada se terapija mora provesti s maksimalnim anteriornim sidrištem. Iako je u tom slučaju konvencionalna biomehanika dovoljna za zatvaranje prostora, pomicanje svakog zuba posebno često zahtjeva dosta vremena te ovisi o kooperabilnosti pacijenta prilikom nošenja intermaksilarnih elastičnih gumica (11).

Problemi maksimalnog anteriornog sidrišta mogu se izbjeći uspostavom apsolutnog skeletnog sidrišta s dva povezana palatinalna mini implantata kako bi se posteriorni zubi mogli mezijalizirati istovremeno (15). Ovaj sistem naziva se T-Mesialslider i omogućuje mezijalni pomak premolara i molara bez dodatnog sidrišta ili gumica klase III (slika 7.)



Slika 7. Uspostava apsolutnog sidrišta u terapiji zatvaranja prostora T-mesialsliderom. Preuzeto: (14)

Mezijalni pomak prvog premolara može biti otežan kod prisutnosti divergencije korjenova. Kako bi se spriječio pomak bukalnog korijena u kortikalis, indicirano je lagano rotirati takav premolar (14). Za optimalno poravnanje frontalnih zubi potrebno je prilagoditi žičani luk savijanjem. Između centralnih inciziva i mezijaliziranog očnjaka potrebno je saviti žičani luk prema dolje (offset bend), dok je mezijalno i distalno od prvog premolara potrebno saviti žičani luk prema gore (inset bend) (slika 8.).



Slika 8. Prilagodba žičanog luka savijanjem za optimalno poravnanje fronte.

Preuzeto: (14)

Dugotrajna retencija u maksilarnom luku je obavezna pošto postoji mogućnost otvaranja prostora nakon uklanjanja fiksne ortodontske naprave. Termoplastični retaineri nisu adekvatni već je potrebno aplicirati fiksni žičani retainer palatinalno povezujući šest, a ako je potrebno i 8 frontalnih zubi.

Još jedna moguća alternativa za pacijente s agenezom maksilarnih lateralnih sjekutića koji uz to imaju i gummy smile, je anteriorno zatvaranje prostora te otvaranje prostora iza drugog premolara za implantat.

U slučajevima unilateralne ageneze maksilarnog lateralnog sjekutića zatvaranje prostora preko substitucije očnjakom također je jedna od opcija terapije. No kod takvih pacijenata gornja sredina je često asimetrična te odstupa od sredine lica pa je indicirana ekstrakcija jednog od kontralateralnih zubi. Najčešće se pristupa ekstrakciji preostalog lateralnog sjekutića pogotovo ako je uzak ili mikrodontan. Alternativa je ekstrakcija drugog premolara ukoliko su lateralni sjekutić i očnjak slične veličine. Daljnja terapija je ista kao i kod bilateralne ageneze lateralnih sjekutića. Glavna indikacija za unilateralno zatvaranje prostora je prisutnost klase II na strani ageneze i klase I na kontralateralnoj strani, uz simetričnu gornju sredinu kod pacijenata kojima se ne vidi marginalna gingiva prilikom smijanja (14).

4. OTVARANJE I ČUVANJE PROSTORA ZA IMPLANTAT

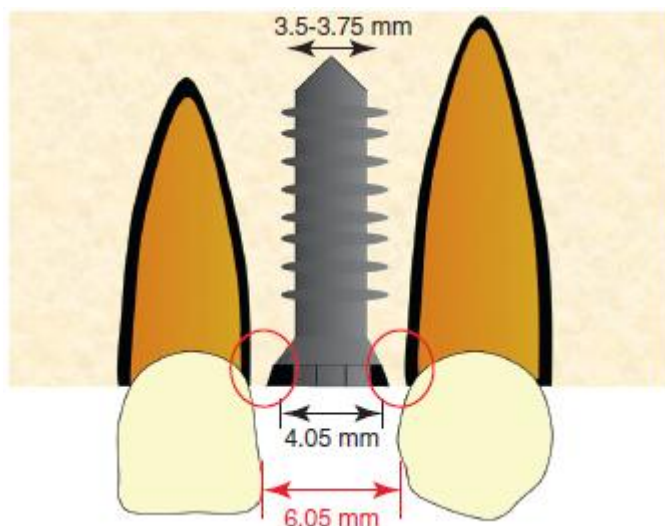
Implantati su postali česta metoda u liječenju bezubosti. U današnje bi vrijeme kod osoba s nedostatkom zubi no očuvanim postojećim zubima bilo neprimjereno uklanjati caklinu i dentin kako bi se bezubi prostor nadoknadio tročlanim mostom. U tom kontekstu implantati nude konzervativnije rješenje. To se pogotovo odnosi na adolescente koji imaju kongenitalni nedostatak jednog ili dvaju maksilarnih lateralnih sjekutića (16). Ako kriteriji za izbor strategije rješavanja takvog problema idu u prilog ortodontskom otvaranju bezubog prostora onda implantati nude idealnu alternativu za nadomještaj zubi koji nedostaju. Iako istraživanja pokazuju visoku stopu uspješnosti implantata, nadomještaj maksilarnih lateralnih sjekutića implantatima estetski je zahtjevan (17). Veličina bezubog prostora često je mala, alveolarni greben ponekad je deficijentan a papile mogu biti prekratke. Susjedni korijeni mogu biti preblizu a razine gingive nejednake. Isto tako postoji mogućnost da je pacijent premlad. Sve ove varijable mogu kompromitirati krajnju estetiku pa je zato ključna interdisciplinarna suradnja ortodonta, oralnog kirurga i protetičara (16).

Ortodontskim otvaranjem prostora, terapeut nastoji raspodijeliti sav raspoloživ prostor nastao kongenitalnim nedostatkom maksilarnih lateralnih sjekutića i ektopičnom mezijalnom erupcijom očnjaka. Otvaranje prostora se postiže zatvaranjem središnje dijasteme te distalnom retrakcijom i uspravljanjem ektopičnog očnjaka.

4.1. Adekvatan prostor za implantat

U slučajevima unilateralne ageneze maksilarnog lateralnog sjekutića, veličina prostora za implantat i suprastrukturu može se odrediti mjerenjem veličine kontralateralnog lateralnog sjekutića. No kod nekih pacijenti postojeći je lateralni sjekutić mikrodontan, pa ova metoda nije moguća isto kao i kod bilateralne agenize (18). U takvih pacijenata, veličinu prostora za implantat diktiraju faktori estetike i okluzije.

Pravilo zlatnih proporcija ukazuje da se optimalna estetika može uspostaviti ako je meziodistalna dimenzija prednjeg zuba u omjeru od 1:0,618 sa susjednim zubom. To podrazumijeva da bi meziodistalna širina maksilarnog lateralnog sjekutića trebala iznositi približno 2/3 širine centralnog inciziva (19). Centralni su sjekutići prosječno široki oko 9 mm, pa tako prostor za smještaj lateralnog sjekutića ne bi smio biti manji od 6 mm (16,18) (slika8.).



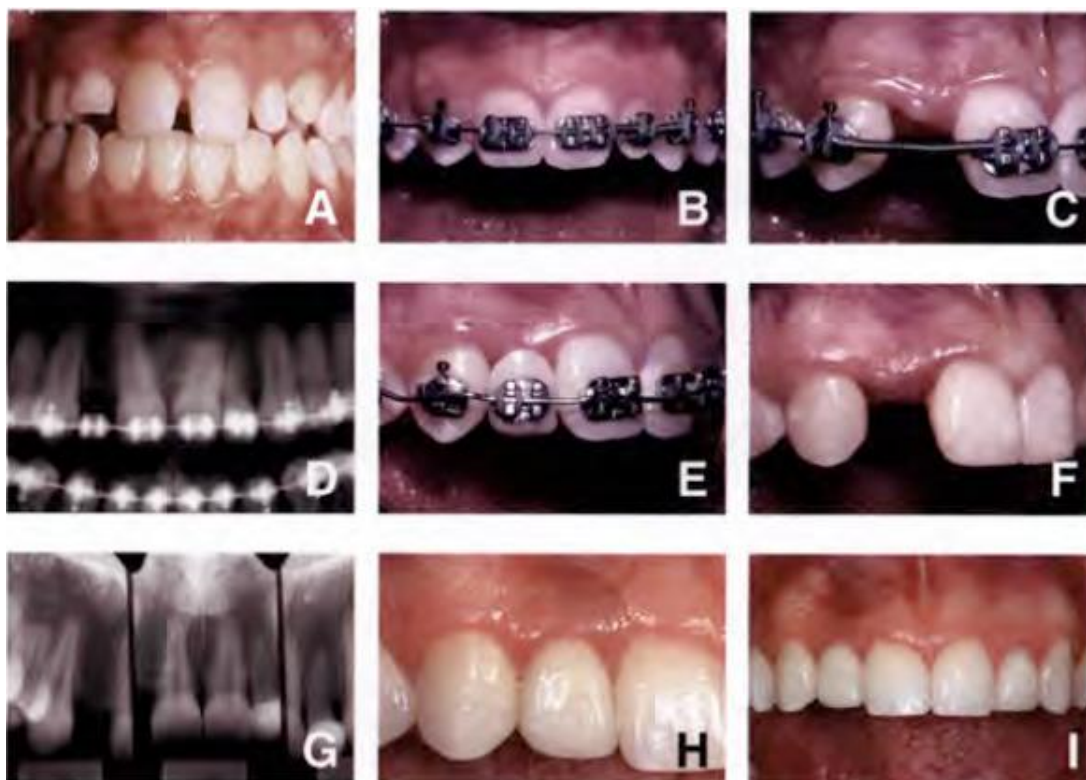Slika 8. Optimalan prostor za smještaj implantata. Preuzeto: (14)

Tradicionalno promjer implantata iznosi 3.75 mm a širina platforme na implantatu obično 4 mm (iako danas na tržištu postoje implantati i s manjim promjerom). Kako bi se osigurao prostor za konstruiranje papile i omogućilo normalno cijeljenje, prostor između implantata i susjednih zubi mora iznositi najmanje 1 mm (16,18). No u nekim situacijama nedostaje prostora za smještaj implantata zbog potrebe postizanja optimalne posteriorne okluzije i korekcije overjeta i overbitea. Tada se može pristupiti odabiru implantata manjeg promjera (najuzi 3.2 mm) ili interproksimalnom uklanjanju cakline centralnih cjekutića i očnjaka ili premolara kako bi se dobila dodatna širina za smještaj implantata i suprastrukture. Još jedna od metoda za procjenu prostora je Boltonova analiza. To je odontometrijska metoda procjene usklađenosti zubnih masa gornje i donje čeljusti. Prednji omjer podrazumijeva sumu meziodostalnih širina od šest prednjih zubi mandibule podijeljenih sa sumom meziodistalnih širina od šest prednjih zubi maksile. Prosječna vrijednost tog omjera iznosi 0.78 . Ovim omjerom možemo matematički izračunati potreban prostor za smještaj implantata uvodeći meziodistalnu širinu maksilarnih lateralnih sjekutića u formulu kao nepoznanicu.

4.2. Prostor između korijena

Još jedan od bitnih faktora za optimalni smještaj implantata je prostor između korijena centralnog inciziva i očnjaka. Minimalni potreban razmak između implantata i susjednih korijena za normalnu osteointegraciju iznosi 1 mm (16,18,20). Iako se prilikom otvaranja prostora za implantat distalizacijom očnjaka može dobiti dovoljan prostor, potrebno je obratiti pažnju na udaljenost apikalnih područja korijena. Udaljavanjem očnjaka od središnjeg sjekutića postoji mogućnost da su se apeksi njihovih korijena nagnuli jedan prema drugome (16), (slika 9.C i D). U tom slučaju postoji mogućnost nedovoljnog prostora među apeksima korijena centralnog sjekutića i očnjaka. U tijeku finalizacije terapije vrhovi korijena moraju se udaljiti kako bi se osigurao prostor kirurgu za smještaj implantata. Kako bi se provjerilo da li ima dosta prostora među vrhovima korijena, ortodont mora progresivno uzimati i analizirati periapikalne ili ortopantomgramske snimke (slika 9. D i G). Ukoliko su korijeni previše nagnuti, pomak zubi može se postići repozicioniranjem bravica ili primjerenim savijanjem žičanog luka (18) (slika 9.E). Obje metode funkcioniraju no proces produljuje terapiju za dodatnih 4 do 5 mjeseci. Drugi mogući razlog prevelike blizine korijena je završena ortodonska terapija u mladih pacijenata kojima je preostao značajan facijalni rast (16). Tijekom rasta maksile i mandibule, zubi erupiraju odgovarajući na povećanje vertikalne dimenzije lica. Iako se postigne idealan odnos korijena za smještaj implantata na kraju ortodonske terapiji, postoji mogućnost migracije apikalnih dijelova korijena jednim prema drugima u pacijenata kojima je preostao značajan vertikalni rast, kompezatornu erupciju i neadekvatnu stabilizaciju bezubog prostora (20). U takvom slučaju indicirano je nošenje fiksno

vezanog retainera u bezubom području maksilarnog lateralnog sjekutića kako bi se spriječilo međusobno približavanje korijena centralnog inciziva i očnjaka.

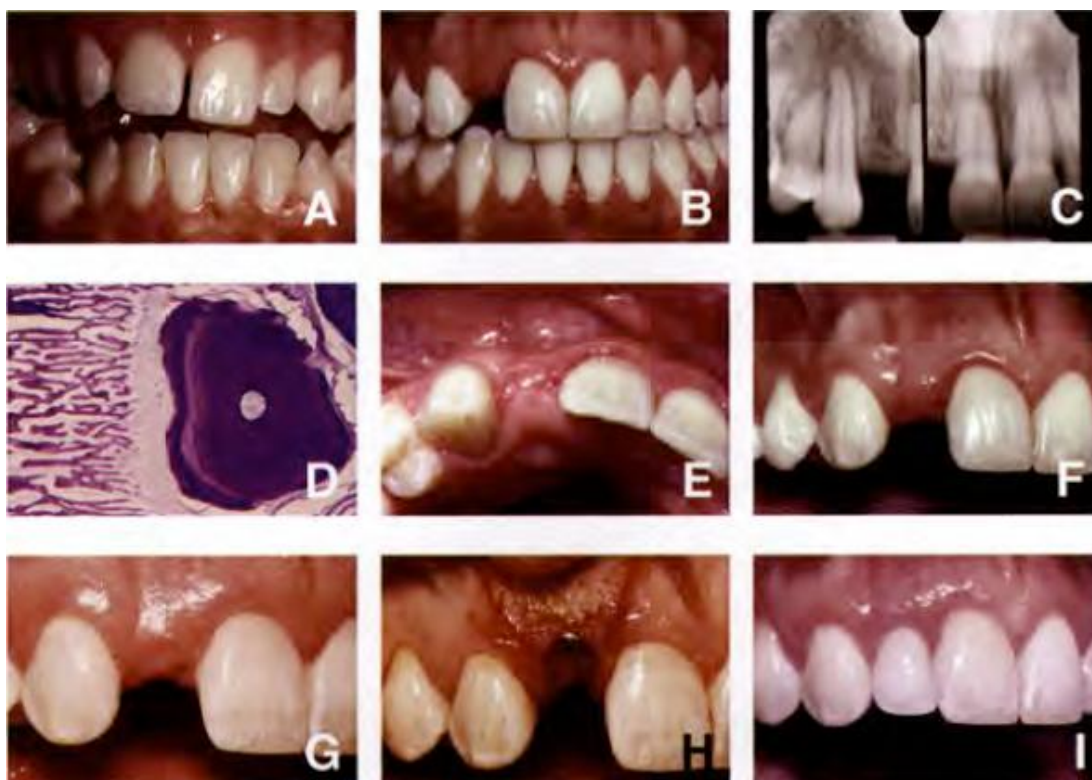

Slika 9. Ageneza lateralnog sjekutića (A), nivelacija (B), otvaranje prostora (C), približeni apikalni dijelovi korijena kao posljedica otvaranja prostora (D), prilagođavanje luka tip-back savijanjem i čuvanje prostora akrilatnim zubom (E), optimalan prostor za suprastrukturu (F), ispravljen odnos apikalnih dijelova korijena (G), uspješna postava implantata (H), zadovoljavajuća estetika nakon 5 godina (I).

Preuzeto: (16)

4.3. Konstruiranje mjesta za implantat

Kod ageneze maksilarnog lateralnog sjekutića, trajni očnjak obično niče pokraj centralnog sjekutića što je ujedno i idealna situacija (slika 10.A). Prilikom distalizacije očnjaka u svrhu otvaranja prostora za implantat, pomak korijena stvara adekvatno alveolarno istežanje parodontnog ligamenta (16). Taj proces se naziva ortodonsko konstruiranje mjesta te se može postići na bilo kojem dijelu alveolarnog grebena ortodontskim pomicanjem zubi prije smještaja implantata. Distalizacijom očnjaka ne samo da se osigurava dovoljna vestibulo-oralna širina grebena za implantat nego se i postiže smanjena resorpcija alveolarnog grebena kroz vrijeme za razliku od resorptivnih promjena kod ekstrakcija (slika 10.B-H). Osim što se ovom metodom postiže adekvatna visina i širina grebena za implantat, prednost je i što nije potrebna augmentacija kosti. U tom slučaju nije ni potrebno raditi režanj drugi puta kako bi se prikazao implantat nakon integracije, već je moguće koristiti tissue punch. Time se konzerviraju meka tkiva što uvelike poboljšava krajnju estetiku.

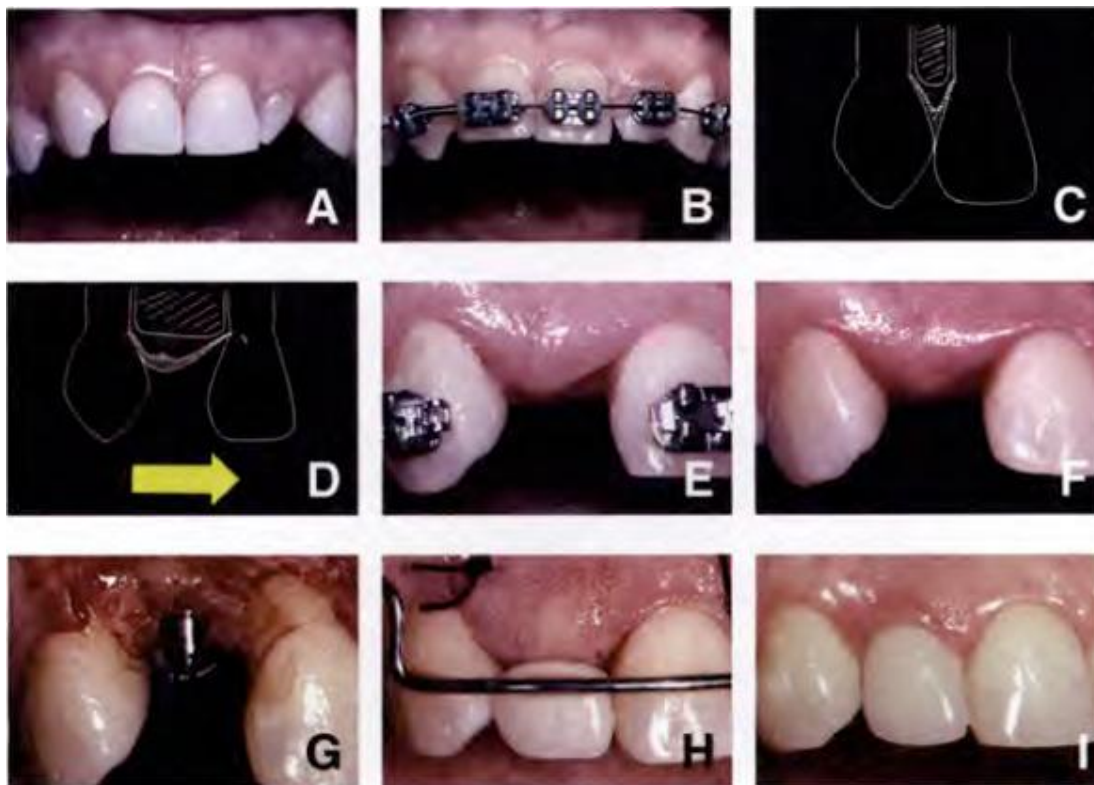


Slika 10. Ageneza desnog maksilarnog lateralnog sjekutića i nicanje očnjaka uz centralni sjekutić (A), ortodonsko otvaranje prostora za implantat (B), periapikalni radiograf pokazuje zadebljanje lamine dure mezijalno od očnjaka i distalno od centralnog inciziva nakon ortodonske terapije (C), fotomikrograf korijena u tijeku pomaka pokazuje kako istegnuta parodontna membrana olakšava depoziciju alveolarne kosti (D), ortodontskim konstruiranjem mjesta stvoren je optimalni alveolarni greben (E,F), nakon 4 godine debljina grebena ostaje ista (G), optimalna debljina i širina greben za postavu implantata (H), zadovoljavajuća estetika na kraju terapije (I). Preuzeto: (16)

4.4. Ispravljanje gubitka papile tijekom otvaranja prostora

Kako očnjak često niče pokraj centralnog inciziva, između ta dva zuba postoji jedna papila. No ukoliko se pristupa otvaranju prostora za maksilarni lateralni sjekutić koji nedostaje, potrebno je stvoriti dvije papile – jednu distalno od centralnog inciziva i jednu mezijalno od očnjaka (16). Kreiranje papila ovisi o dobi pacijenta i smjeru pomaka zubi. Ako je pacijent mlad i posjeduje dovoljan potencijal rasta, formacija papile nakon ortodontske terapije dosta je predvidljiva. No kod odraslih osoba neće doći do nadoknadne erupcije zubi nakon otvaranja prostora, što ugrožava formaciju papile. Isto tako smjer pomaka zubi direktno utječe na razvoj papile nakon ortodontskog otvaranja prostora. Tijekom udaljavanja dvaju zubi, interproksimalna papila ostat će uz zub koji se ne miče. To podrazumijeva da će papila kod recipročnog pomaka zubi ostati negdje na sredini bezubog prostora. No distalizacijom očnjaka koji je niknuo uz centralni inciziv tijekom facijalnog rasta, papila će ostati distalno uz centralni inciziv (18). Kako se očnjak gura distalno, njegov mezijalni gingivalni sulkus je restegnut i otvoren. To se naziva Atheronov režanj i crvene je boje jer je prekriven nekeratiniziranim sulkularnim epitelom (21) (slika 11.E). S vremenom, u pacijenata koji još rastu, taj vertikalni defekt nestaje zbog nadoknadnog nicanja zuba i ponovne formacije gingivalnog sulkusa. U odraslih pacijenta ne dolazi do naknadnog nicanja zubi nakon ortodontske terapije, pa stvoren Atheronov patch neće zamijeniti papilu koja nedostaje (slika 11.F). U takvoj situaciji prilikom otvaranja vestibularnog režnja za implantat, mezijalni dio režnja treba se protegnuti mezijalno uz centralni inciziv (20) (slika 11.G). To omogućuje kirurgu da potkopa režanj te ga produži koronarnije. Nakon insercije implantata stavlja se

gingivaformer od 2 mm na implantat te se sve prekrije režnjem. Time se tkivo vuče koronarnije kako bi se rekreirala distalno od centralnog inciziva.



Slika 11. Ageneza desnog maksilarnog lateralnog sjekutića (A), umetnuta opruga za otvaranje prostora i neželjeni pomak sredine (B), otvaranje prostora mezijalnim pomakom centralnog inciziva i posljedični smještaj papile mezijalno od očnjaka (C,D), Atheronov režanj stvoren distalno od centralnog sjekutića (E), prisutnost gingivalne depresije nakon godinu dana zbog završenog rasta (F), proširivanje režnja mezijalno od krune centralnog inciziva i postavljanje gingivaformera (G), prekrivanje gingivaformera režnjom (H), optimalna papila distalno od centralnog inciziva (I). Preuzeto: (16)

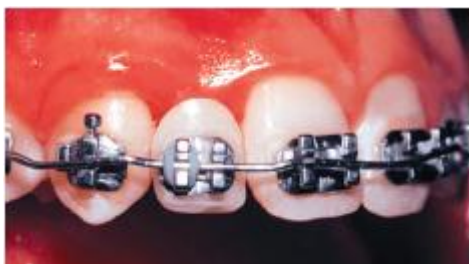4.5. Procjena dobi za postavljanje implantata

Većina ortodontski pacijenata su u dobi od 14 do 15 godina na kraju terapije. Ukoliko se provede implantacija u toj dobi, implantat će se ponašati slično ankiloziranom zubu. Pošto zubi niču kao odgovor na facijalni rast, koji u ovoj dobi još nije završen, postoji mogućnost nadoknadnog nicanja susjednih zubi. To bi dovelo do diskrepance u razinama gingive implantata i prirodnih zubi što je estetski neprihvatljivo kod osoba s visokom linijom osmijeha (16). U tom kontekstu bitno je procijeniti da li je završena većina facijalnog rasta. Studije su pokazale da je prosječna dob u kojoj prestaje facijalni rast 17 godina u ženskoj te 21 godina u muškoj populaciji (22). No te vrijednosti su prosječne, te se svakom pacijentu treba pristupiti individualno. Kako bi se procijenio kraj vertikalnog rasta, uzimaju se sekvencijalne LL-kefalometrijske snimke koje se superponiraju i zatim analiziraju (23). Prva snimka uzima se na kraju rasta u visinu a sljedeća 6 mjeseci do godinu dana kasnije. Ukoliko nema promjena u vertikalnoj facijalnoj visini (od nasiona do mentona), indicirano je da je većina facijalnog rasta završena te da je smanjen rizik u kontekstu nicanja susjednih zubi.

U odraslih pacijenata implantati se mogu postaviti u bilo kojem trenutku nakon ortodontskog otvaranja bezubog prostora. U većini slučajeva jednostavnije je postaviti implantat nakon skidanja fiksnog ortodontskog aparata. No kod pacijenata kojima je indicirano ekstrahirati lateralni sjekutić zbog vertikalne frakture ili obilne destrukcije karijesom, pristupa se imedijatnoj implantaciji kako bi se očuvao alveolarni greben.

4.6. Čuvanje prostora

Otvoreni prostor za postavu implantata potrebno je čuvati tijekom i nakon ortodontske terapije. U anteriornoj regiji maksile indicirano je napraviti privremene akrilatne nadomjestke kako bi tijekom terapije održavali taj prostor i privremeno osigurali estetiku. Na akrilatne zube potrebno je zalijepiti bravice, uključiti ih u žičani luk te ih ligaturama povezati sa susjednim zubima kako bi se čuvao prostor tijekom ortodontske terapije (18). Bitno je da se akrilatni zubi dizajniraju kako bi čim manje pritiskali alveolarnu gingivu, pogotovo mezijalno i distalno u području koje će postati papila (slika 12.)

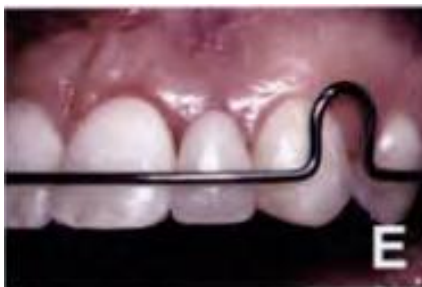

Slika 12. Čuvanje prostora tijekom ortodontske terapije. Preuzeto: (14)

U posteriornom dijelu mandubule kod nedostatka drugih premolara estetika nije od krajnje važnosti pa nema potrebe za privremenim akrilatnim nadomjestkom. U tom slučaju može se umetnuti zatvorena opruga u žičani luk između prvog premolara i prvog molara kako bi spriječilo njihovo približavanje (18).

Postava implantata kod nedostatka maksilarnih lateralnih inciziva obično se radi nakon završetka ortodontske terapije. Ukoliko se radi o kratkom periodu između skidanja ortodontskog aparata i postave implantata, što je slučaj kod pacijenata sa

završenim facijalnim rastom, idealno rješenje je mobilni akrilatni retainer sa ugrađenim protetskim nadomjestkom (slika 16).



Slika 13. Mobilni akrilatni retainer sa ugrađenim protetskim nadomjestkom.

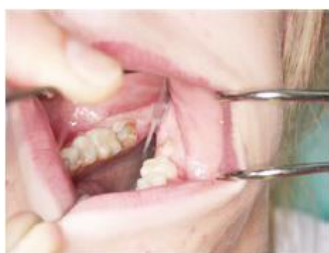Preuzeto: (16)

To omogućuje postavu i otkrivanje implantata tijekom nošenja retainera. Akrilatne zube potrebno je osloniti na cingulum susjednih zubi kako bi se spriječio pritisak na interproksimalno meko tkivo i uklonilo transmukozno opterećenje implantata (18). No ako je za postavu implantata nakon završene ortodontske terapije potrebno čekati 4 do 5 godina, preporuča se izrada kompozitom vezanog mosta kao privremenu restoraciju u svrhu čuvanja prostora. Nošenje mobilnog retainera u ovom slučaju nije prikladno jer ovisi o kooperabilnosti mladog pacijenta a i akrilatni zubi s vremenom imaju tendenciju trošenju i diskoloraciji (18). Fiksna retencija indicirana je i kod nedostatka mandibularnih drugih premolara kada je potreban dulji period retencije prije postave implantata. Čuvanje prostora osigurava se postavom bukalnog fiksnog retainera koji se sastoji od žice i žičane mrežice vezane na prvi premolar i prvi molar. Bitno je da žica ne interferira sa okluzijom i otiskom za suprastrukturu implantata. Nakon postave krune implantata retainer se uklanja.

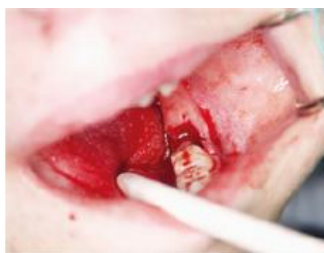5. TRANSPLANTAT PRIRODNOG ZUBA

Autogena transplantacija zuba kirurški je prijenos ne-izniklog, impaktiranog ili izniklog zuba iz jedne alveole u drugu kod iste osobe (24). Može se definirati i kao kontrolirana avulzija zubi te njihova reimplantacija u ekstrakcijsko područje ili kirurški pripremljenu alveolu. Prvu autogenu transplantaciju dokumentirao je M.L.Hale 1954. godine. Glavni principi ove metode vrijede još i danas a metodu autotransplantacije nezrelih premolara opisali su Slagsvold i Bjercke 1967 i 1974 godine. Nakon transplantacije nezrelog zuba njegov korijen, koji je bio djelomično formiran prije prijenosa, nastavlja rasti a zub zadržava svoj kapacitet za funkcionalnu adaptaciju. Endodontska terapija obično nije ni potrebna. Moguće je i transplantirati zreli zub kojem je završen rast i razvoj korijena. U tom slučaju obavezna je endodontska terapija 3 do 4 tjedna nakon transplantacije zbog nemogućnosti revaskularizacije. Najčešća indikacija za autotransplantaciju uključuje gubitak zuba zbog opsežne destrukcije karijesom. U većini slučajeva radi se prvom trajnom molara koji rano eruptira u ustima te je često opsežno restauriran. Autotransplantacija u ovom slučaju podrazumijeva uklanjanje trećeg molara te njegovu reimplantaciju na mjesto izgubljenog prvog molara (slika 14.). Ostale indikacije za autotransplantaciju uključuju kongenitalni nedostatak zubi, gubitak zubi uzrokovan traumom, vertikalne frakture ili resorpcije korijena, opsežne endodontske lezije, impakciju i ektopično nicanje zubi te općenito zube sa lošom prognozom. Glavne indikacije za autotransplantaciju nezrelih premolara su neravnomjerno raspoređene multiple ageneze, ageneze drugih mandibularnih premolara te kongenitalni nedostatak ili avulzija centralnih i lateralnih inciziva (25). Traumatski

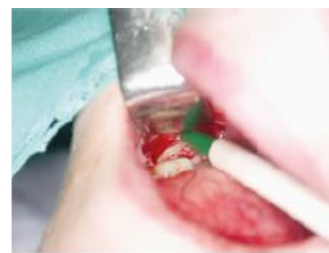gubitak maksilarne fronte većinom se događa kod djece u dobi od 7 do 10 godina isto kao i dijagnoza kongenitalnog nedostatka lateralnih inciziva, pa se tim slučajevima transplantacija premolara u razvoju smatra dobrom alternativom (slika 15.)



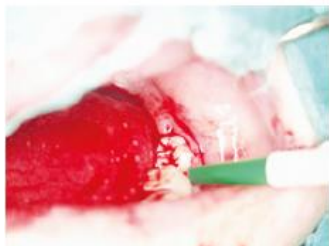Slika 2. Zub 37 za ekstrakciju.



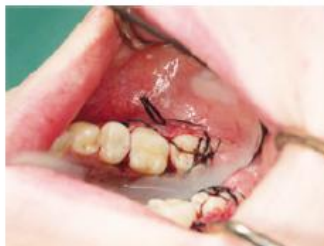Slika 3. Prazna alveola nakon ekstrakcije zuba 37.



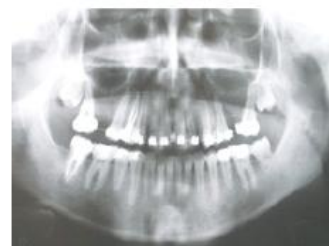Slika 4. Ekstrakcija zametka 48.



Slika 5. Transplantirani zub 48 u alveoli zuba 37.



Slika 6. Transplantirani zub fiksiran šavovima.

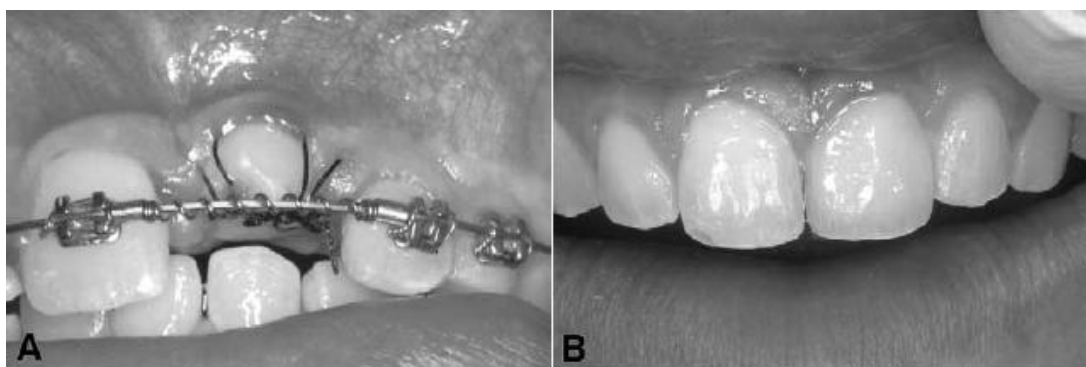

Slika 7. Radiološki nalaz nakon 8 mjeseci. Vidljivo cijeljenje PDL-a i razvoj korijena transplantiranog zuba.

Slika 14. Kirurški postupak autotranplantacije nezrelog umnjaka na mjesto drugog molara. Preuzeto: (39)

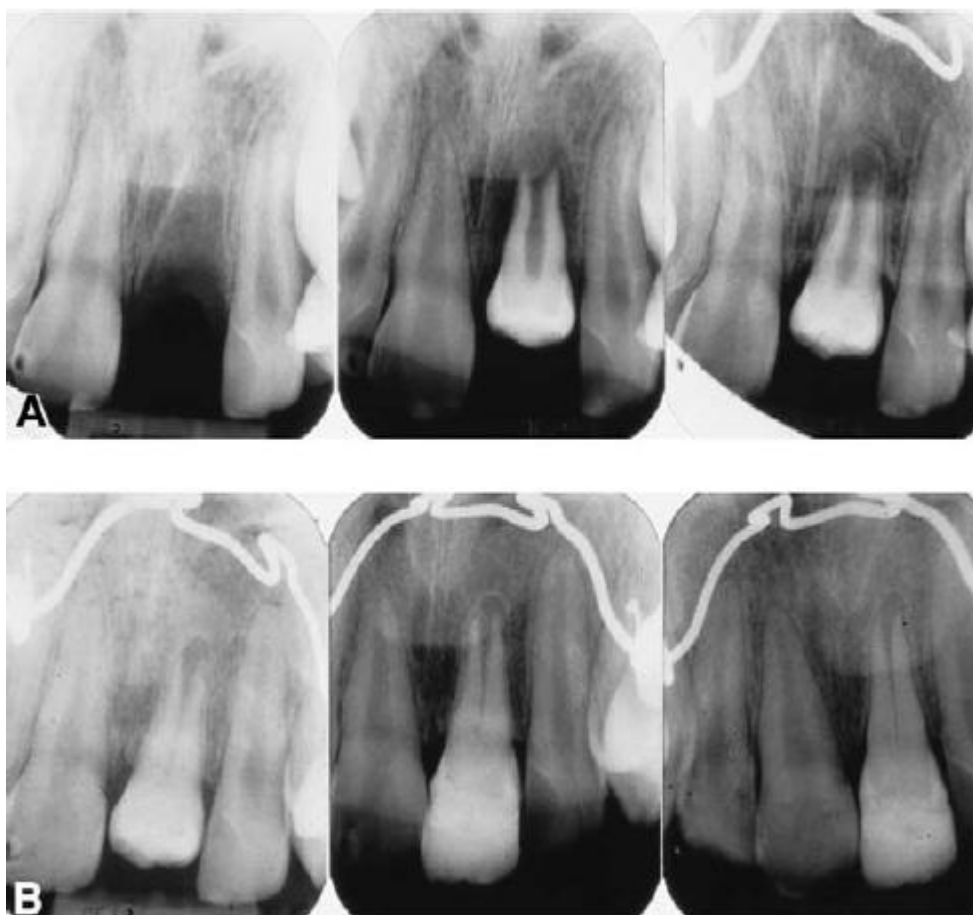5.1. Izbor zuba donora

Morfologija i smještaj zuba te njegov stadij razvoja glavni su kriteriji za izbor donora. Morfologija je bitna u kontekstu postojanja abnormalne morfologije korijena koja onemogućuje atraumatsku ekstrakciju (26). Ukoliko je nemoguće atraumatski ekstrahirati zub te je njegov smještaj takav da zahtjeva pretjeranu manipulaciju okolnog tkiva prilikom ekstrakcije, kontraindicirana je transplantacija takvog zuba (26). Optimalno vrijeme za autotransplantaciju premolara u anteriorno maksilarno područje je kada je razvoj korijena dosegnuo $\frac{2}{3}$ do $\frac{3}{4}$ završne duljene korijena (25, 26, 27). Prognoza za kompletno cijeljenje parodonta u ovoj fazi razvoja korijena je veća od 90 % (28). Bitna je i vještina kirurga u kontekstu očuvanja parodontnog ligamenta jer oštećenje može dovesti do ankiloze. Isto tako nužno je postojanje adekvatnog prostora mezijalno i distalno između transplantata i susjednih zubi kako bi se spriječila njihova interferencija u prvih 2 mjeseca i omogućila fiziološka mobilnost tijekom fiksacijskog perioda. Ukoliko je transplantat postavljen u poluiznikloj poziciji konvencionalni šavovi su prihvatljiviji od fiksacije.



Slika 15. Autotransplantacija mandibularnog prvog premolara u svrhu nadoknade izgubljenog centralnog incizica tijekom traume. Preuzeto: (25)

Jedan od znakova uspješne autotransplantacije je nastavak razvoja korijena (slika 16.). Dio korijena koji je formiran prije transplantacije uvijek pokazuje znakove obliteracije pulpe no dio koji se formira nakon transplantacije obično ima normalnu pulpnu komoru (25). Iako transplantirani zub ponekad ne reagira na elektrostimulaciju pulpe, endodontski tretman obično nije potreban. No ukoliko zub pokazuje skoro potpunu obliteraciju pulpne komore unutar jedne godine, indicirano je napraviti endodontsko liječenje.



Slika 16. Radiografski prikaz autotransplantacije nezrelog premolara na mjesto avulzije centralnog sjekutića kroz 2 godine. Nakon traume, nakon transplantacije i 3 mjeseca kasnije (A), 6, 12 i 24 mjeseci nakon traume (B). Preuzeto: (25)

5.2. Mjesto implantacije i kirurški postupak

Odgovarajuća koštana potpora na mjestu implantacije zuba važan je faktor za uspješnu autotransplantaciju. Nužna je zadovoljavajuća širina alveolarne kosti u svim dimenzijama s adekvatnim keratiniziranim pričvrstnim tkivom za odgovarajuću stabilizaciju transplantiranog zuba (26). Isto tako mjesto transplantacije mora biti bez akutne infekcije i kronične upale. Autotransplantacija se može izvoditi pod općom ili lokalnom anestezijom. Sat vremena prije operacije uzima se antibiotska profilaksa Amoksicilinom koju pacijent nastavlja sljedećih tjedan dana. Ukoliko se radi o kongenitalnom nedostatku zuba prvo se modelira alveola na mjestu implantacije karbidnim ili dijamantnim svrdlom uz hlađenje fiziološkom otopinom. Nakon toga slijedi ekstrakcija zuba donora koja mora biti atraumatska kako bi se čim više očuvao parodontni ligament. Pretjerana trauma Hertwigove ovojnice transplantata limitira ili inhibira daljnji rast i razvoj korijena (29). Vrijeme manipulacije transplantatom treba biti što kraće a kirurg mora izbjegavati kontakt sa korijenom zuba. Nakon toga zub donor se postavlja u prethodno pripremljenu alveolu koja mora biti 1-2 mm šira i dublja radi očuvanja parodontnog ligamenta (30). Time se postiže optimalan kontakt zuba sa koštanim zidom radi bolje opskrbe krvlju. Zub mora biti postavljen u infraokluziji kako bi mu se omogućilo izrastanje paralelno s razvojem korijena. Transplantat se stabilizira šavovima, te se dodatno fiksira splintom. Transplantacija se smatra uspješnom kada je prisutno normalno cijeljenje preiapikalnog tkiva, bez prisutnosti upale pulpe i bez progresivne resorpcije korijena. Isto tako zub treba biti fiksiran u alveoli te ne smije postojati nelagoda prilikom žvakanja. Ne smije biti pomičan a normalna lamina dura mora biti vidljiva na rentgenskoj snimci.

5.3. Ortodonska i restaurativna terapija autotransplantiranih zubi

Terapija kongenitalnog nedostatka maksilarnih lateralnih sjekutaća autotransplantacijom premolara vrši se u više faza. Prvo je potrebno ortodontski otvoriti prostor tehnikom ravnog luka na mjestu ageneze lateralnog sjekutića kako bi u svim dimenzijama bilo dovoljno prostora za transplantat. Nakon toga slijedi skidanje fiksnog ortodontskog aparata te kirurški postupak autotransplantacije. Transplantirani zub je potrebno postaviti u infraokluziji te provesti fleksibilnu fiksaciju u trajanju od 7 do 10 dana (31). U slučajevima transplantacije zrelih zubi, što obično nije slučaj kod rješavanja ageneze lateralnih sjekutića zbog dobi pacijenta, obavezno je provesti endodontsko liječenje 3 do 4 tjedna nakon transplantacije. Nakon 2 do 3 mjeseca moguće je preoblikovanje restaurativnim tehnikama kako bi transplantirani zub morfološki i funkcijski oponašao zub koji nadomješta (31). Obično je premolare teže preoblikovati i nadomjestiti kompozitom za optimalnu estetiku fronte pa ih je zato kasnije indicirano protetski nadoknaditi vestibulatnim keramičkim ljuskama. Pošto se transplantiranom nezrelom zubu nastavlja rast i razvoj korijena te se može uspostaviti normalan parodontini ligament, takav zub moguće je ortodontski pomicati. No potreban je period od 3 do 9 mjeseci u kojemu se radiografski i klinički prati stanje transplantiranog zuba (25, 31). Nakon toga ponovno se postavlja fiksni aparat te se transplantirani zub ortodontskom terapijom dovodi do završne okluzije i u funkciju u zubnom luku.

5.4. Krioprezervacija zubi

U slučajevima kada nije moguće imedijatno transplantirati zub, zub se može sačuvati krioprezervacijom kako bi se iskoristio kasnije. Krioprezervacija je proces prezerviranja stanica ili cijelih tkiva hlađenjem na ekstremno niske temperature. Obično se radi o temperaturi vrelišta tekućeg dušika koja iznosi -196°C (32). Na tako niskim temperaturama sve se biološke aktivnosti zaustavljaju, uključujući i biokemijske reakcije koje dovode do smrti stanice. Isto tako voda se nalazi u krutom stanju. Zbog anomalije vode kristali leda zauzimaju veći volumen pa tako pritiskom mogu oštetiti intracelularne organele. Zbog toga se koriste posebne substance koje se nazivaju krioprotektanti koji sprječavaju formaciju kristala leda (32).

Učestalost traumatskih ozljeda u djece se alarmantno povećava. Najčešće traumatske ozljede uključuju avulziju zubi maksilarne fronte u dobi od 7 do 10 godina. Zubi su a toj dobi još u razvoju pa lakše dolazi do avulzije pošto korijeni nisu dosegli punu duljinu. U slučajevima težih ozljeda često dolazi do oštećenja okolnih tkiva što onemogućuje imedijatnu reimplantaciju. Krioprezervacija takvih nezrelih zubi koji se mogu kasnije iskoristiti nudi novu obećavajuću terapiju. Krioprezervirani transplantirani zubi ponašaju se isto kao i imedijatno autotransplantirani zubi, pa se isto tako mogu iskoristiti u ortodontskoj terapiji kod strategije otvaranja prostora za autotransplantat.

6. RASPRAVA

Kongenitalni nedostatak jednog ili više zubi uzrokuje estetske i funkcijske probleme u dentofacijalnom kompleksu koji nastaju zbog nepoželjnog smještaja prisutnih zubi unutar zubnih lukova. Najčešće se radi o kongenitalnom bilateralnom nedostatku maksilarnih lateralnih sjekutića i mandibularnih drugih premolara. Isto tako ageneza predstavlja multidimenzionalni klinički problem jer uključuje više specijalista u terapiji. Potreban je timski rad i interdisciplinarni pristup pedodonta, ortodonta, oralnog kirurga, restaurativnog stomatologa, protetičara a ponekad i pedijatra (ako su dentalne anomalije dio nekog sistemskog sindroma). Od svih uključenih specijalista, ortodont ima ključnu ulogu u dijagnozi i planiranju terapije pošto on mora riješiti dilemu u izboru strategije i tijeka terapije. Moguće strategije su ortodonsko zatvaranje prostora preko substitucije očnjakom, ortodonsko otvaranje prostora za implantat ili transplantacija prirodnog zuba. Odluka mora proizaći iz detaljne evaluacije određenih faktora koji imaju veliki utjecaj na ishod terapije. Faktori poput skeletnog obrasca rasta, prisutnosti malokluzija, profila, linije osmijeha, odsutnosti jednog ili više zubi, oblika i boje očnjaka predstavljaju osnovne varijable u izboru terapije (slika 17.).

Ortodonsko otvaranje prostora indicirano je kod pacijenata s konkavnim profilom, malokluzijama klase III i klase II/2 po Angleu, unilateralne ili bilateralne ageneze, kod nedostatka više zubi, rastresitosti unutar zubnih lukova te očnjakom nepovoljne morfologije i boje. Kada se pristupi ovoj strategiji, uobičajeni trend je nadoknada gornjeg lateralnog sjekutića implantatom. Iako većina studija pokazuje da stopa uspješnosti implantata premašuje 90%, prisutan je manjak dokaza o

dugotrajnim biološkim komplikacijama implantološke terapije(33). Komplikacije koje su zabilježene u studiji deset godišnjeg praćenja implantološki tretiranih pacijenata u prednjoj maksilarnoj regiji uključuju infraokluziju čak i nakon završenog rasta te značajni gubitak marginalne alveolarne kosti u području pokraj implantata(34). Zbog toga Rosa i Zachrisson zaključuju da prisutnost gummy simlea ide u prilog ortodontskom zatvaranju prostora(35). No ako ostali faktori diktiraju pristup otvaranju prostora, moguće je otvoriti prostor u području premolara kako bi se izbjegle navedene estetske komplikacije. Kada se pristupa ortodontskom otvaranju prostora za implantat, Park i suradnici naglašavaju važnost erupcije trajnog očnjaka na mjestu lateralnog sjekutića jer se distalizacijom očnjaka stvara adekvatna količina kosti u svim dimenzijama (36). Time se ortodontski kreiraju optimalno mjesto i uvjeti za postavljanje implantata.

Indikacije za ortodonsko zatvaranje prostora podrazumijevaju pacijente sa malokluzijam klase II po Angleu bez zbijenosti u mandibularnom zubnom luku te malokluzijom klase I po Angleu sa izraženom kompresijom u mandibularnom zubnom luku koja zahtjeva ekstrakciju. U obzir dolaze osobe sa relativno ravnim balansiranim ili lagano konveksnim profilom a idealni očnjak za supstituciju je onaj koji je bojom što sličniji centralnom incizivu, ima relativno ravnu labijalnu plohu te optimalnu vestibulo-oralnu širinu. Kod ortodontskog zatvaranja prostora mezijalizacijom očnjaka postoji mogućnost estetskog problema zbog prisutnosti neželjenih bukalnih koridora koji su posljedica redukcije cirkumferencije zubnog luka(36). Zachrisson zato predlaže dodavanje labijalnog torquea lingvalno

inkliniranim trajnim očnjacima i prvim premolarima kako bi se smanjila ova estetska mana(37).

Ako uspoređujemo dvije osnovne strategije, možemo zaključiti da je zatvaranje prostora preko substitucije očnjakom konzervativniji, biokompatibilniji i jednostavniji pristup dok otvaranje prostora za implanta podrazumijeva kirurške postupke i protetsku nadoknadu zubi koji nedostaju. Kada nakon otvaranja prostora slijedi implantološka terapija, ukupno trajanje i cijena terapije rastu. To je pogotovo slučaj kada je ortodonska terapija završena kod adolescenta pa se ponekad mora čekati i čuvati prostor za implantat do završetka facijalnog rasta. Cilj terapije bilo da se radi o otvaranju ili zatvaranju prostora nije samo nadoknada funkcije ,već treba težiti čim boljim estetskim rezultatom. Ako oblik, boja i marginalna gingiva očnjaka nisu usklađeni sa susjednim zubima kod pristupa substitucije očnjakom, završna estetika je kompromitirana. No isto tako kod strategije otvaranja prostora za implantat krajnji rezultat ne ovisi samo o sposobnosti ortodonta već i o sposobnosti i točnosti kirurga i protetičara kako bi se uspostavila optimalna dugotrajna stabilnost i estetika. U kontekstu dugotrajnosti rehabilitacije, zatvaranje prostora nudi prednost rehabilitacije prirodnim zubom što stvara bolju perspektivu u dugotrajnom održavanju rezultata.

Kada je indicirano ortodonsko otvaranja prostora, autotransplantacija bi uvijek trebala biti razmotrena umjesto protetskih opcija. Iako autotransplantacija zahtjeva zahtjevni kirurški zahvat, ova metoda predstavlja odličnu opciju koja pruža biokompatibilnost pošto se zub koji nedostaje nadomješta prirodnim zubom. Za razliku od implantata kod uspješno transplantiranog zuba nema opasnosti od

infraokluzije i plavog obojenja marginalne gingive jer transplantirani zub nastavlja svoj rast i razvoj te nadoknadno niče kao odgovor na rast kako i susjedni prirodni zubi. Isto tako moguće ga je inkorporirati u ortodontsku terapiju kako bi ga se dovelo do završne okluzije i funkcije u zubnom luku.

7. ZAKLJUČAK

Stomatolozi se često susreću s osobama koje imaju malformacije zubi ili kojima zubi nedostaju. Mogući uzroci gubitka zubi su različiti - destrukcija zubi karijesom, parodontopatije, kongenitalni nedostatak zubi te širok spektar trauma, a pacijenti se najčešće javljaju stomatologu zbog narušene estetike u interkaninomu prostoru. Kod ortodontskih pacijenata najčešće se radi o kongenitalnom nedostatku maksilarnih lateralnih sjekutića, agenezi mandibularnih drugih premolara ili avulziji maksilarne fronte. Kako bi se nadoknadio nedostatak zuba postoje različite strategije terapije koje uključuju ortodontsko zatvaranje prostora, ortodontsko otvaranje prostora za implantat i transplantat prirodnog zuba. Idealni tretman podrazumijeva najkonzervativniju opciju koja zadovoljava estetske i funkcijske potrebe pojedinca. Odabir prikladne terapije ovisi o analizi i procijeni različitih faktora koji uključuju postojanje i tip malokluzije, veličinu potrebnog prostora, odnos veličine zubi, profil, oblik i boju očnjaka, visinu osmijeha te dob pacijenta. Svaka od spomenutih strategija ima svoje prednosti i mane, indikacije i kontraindikacije te ograničenja pa je u dugoročnom kontekstu potrebno izabrati adekvatan kompromis. Ortodont ima ključnu ulogu u dijagnozi i planiranju terapije pošto on mora riješiti dilemu u izboru strategije i tijekom terapije, no za postizanje idealnog krajnjeg rezultata ključan je interdisciplinarni pristup i timski rad.

8. SAŽETAK

Pacijenti često dolaze stomatologu zbog estetskih i funkcijskih problema koji nastaju zbog nedostatka zubi. Mogući uzroci gubitka zubi su različiti - destrukcija zubi karijesom, parodontopatije, kongenitalni nedostatak zubi te različite traume. Kod ortodontskih pacijenata najčešće se radi o kongenitalnom nedostatku maksilarnih lateralnih sjekutića, agenezi mandibularnih drugih premolara ili avulziji maksilarne fronte. Svrha ovog rada je prikazati različite strategije zbrinjavanja nedostatka zubi koje uključuju ortodontsko zatvaranje prostora, otvaranje prostora za implantat i transplantat prirodnog zuba, s naglaskom na kongenitalni nedostatak maksilarnih lateralnih sjekutića. Idealni tretman podrazumijeva najkonzervativniju opciju koja zadovoljava estetske i funkcijske potrebe pojedinca. Odabir prikladne terapije ovisi o analizi i procijeni različitih faktora koji uključuju postojanje i tip malokluzije, veličinu potrebnog prostora, odnos veličine zubi, profil, oblik i boju očnjaka, visinu osmijeha te dob pacijenta. Svaka od spomenutih strategija ima svoje prednosti i mane, indikacije i kontraindikacije te ograničenja pa je u dugoročnom kontekstu potrebno izabrati adekvatan kompromis. Za postizanje idealnog krajnjeg rezultata ključan je interdisciplinarni pristup i timski rad.

9. SUMMARY

Patients often ask for dentist's intervention because of aesthetic and functional problems that occur due to the missing teeth. Possible causes for losing teeth can vary – destruction of teeth through caries, parodontopathy, congenitally missing teeth and different types of trauma. With orthodontic patients, the cause is usually congenital lack of maxillary lateral incisors, agenesis of mandibular second premolars or avulsion of maxillary front. The purpose of this paper is to show different strategies of taking care of missing teeth, which includes orthodontic space closing, space opening for the implant and transplant of natural teeth, with the emphasis on the congenitally missing maxillary lateral incisors. The ideal treatment implies the most conservative option which complies with aesthetic and functional needs of an individual. Choosing of the adequate therapy depends on the analysis and evaluation of different factors, that include presence and type of malocclusion, size of the needed space, proportions of teeth, profile, form and color of canine teeth, height of the smile and the age of a patient. Each of the mentioned strategies has its advantages and disadvantages, indications and contraindications, as well as its limitations, so it is necessary to choose the adequate compromise in the long run. For reaching the ideal eventual result, the key is an interdisciplinary approach and a team work.

10. LITERATURA

1. Larmour CJ, Mossey PA, Thind BS, Forgie AH, Stirrups DR. Hypodontia—A retrospective review of prevalence and etiology. Part I. *Quintessence Int* 2005;36:263–70.
2. Goodman JR, Jones SP, Hobkirk JA, King PA. Hypodontia: Clinical features and the management of mild to moderate hypodontia. *Dent Update* 1994;21:381–84.
3. Prskalo et al. The prevalence of lateral incisor hypodontia and canine impaction in Croatian population. *Coll Antropol* 2008;32:1105-9.
4. Pinho T, Tavares P, Maciel P, Pollmann C. Developmental absence of maxillary lateral incisors in the Portuguese population. *Eur J Orthod* 2005;27:443–9.
5. Fujita Y, Hidaka A, Nishida I, Morikawa K, Hashiguchi D, Maki K. Developmental anomalies of permanent lateral incisors in young patients. *J Clin Pediatr Dent* 2009; 33:211–5.
6. Polder BJ, van't Hof MA, Van der Linden FP, Kuijpers-Jagtman AM. A meta-analysis of the prevalence of dental agenesis of permanent teeth. *Community Dent Oral Epidemiol* 2004;32:217–26.
7. De Coster PJ, Marks LA, Martens LC, Huysseune A. Dental agenesis: Genetic and clinical perspectives. *J Oral Pathol Med* 2009;38:1–17.
8. Zachrisson BU. Improving the esthetic outcome of canine substitution for missing maxillary lateral incisors. *World J Orthod* 2007;8:72–9.

9. Nordquist GG, McNeill RW. Orthodontic vs. restorative treatment of the congenitally absent lateral incisor—long term periodontal and occlusal evaluation. *J Periodontol* 1975;46:139–43.
10. Kokich VO Jr, Kinzer GA. Managing congenitally missing lateral incisors. Part I: Canine substitution. *J Esthet Restor Dent* 2005;17:5–10.
11. Zachrisson BU. Improving orthodontic results in cases with maxillary incisors missing. *Am J Orthod* 1978;73:274–89.
12. Kokich VG. Managing orthodontic-restorative treatment for the adolescent patient. In: McNamara JA, Brudon WI, eds. *Orthodontics and Dentofacial Orthopedics*. Ann Arbor, MI: Needham Press; 2001:423–52.
13. Zachrisson BU, Mjor IA. Remodeling of teeth by grinding. *Amer J Orthod*. 1975;68(5):545-53.
14. Rosa M, Zachrisson BU. Missing Maxillary Lateral Incisors: New Procedures and Indications for Optimal Space Closure. Nanda, Ravindra (eds). *Esthetics and biomechanics in orthodontics*, 2nd ed. : Saunders; 2015. pp. 528-57.
15. Ludwig B, Zachrisson BU, Rosa M. Non-compliance space closure in patients with missing maxillary lateral incisors. *J Clin Orthod*. 2013;47:180–87.
16. Kokich VG. Maxillary lateral incisor implants: planning with the aid of orthodontics. *J Oral Maxillofac Surg*. 2004;62:48–56.
17. American Dental Association Council on Scientific Affairs: Dental endosseous implants: An update. *J Am Dent Assoc* 135:92, 2004.
18. Spear FM, Mathews DM, Kokich VG. Interdisciplinary management of single-tooth implants. *Semin Orthod* 1997 Mar;3(1): 45-72.

19. Kokich V. Anterior dental esthetics: an orthodontic perspective: III. Mediolateral relationships. *J Esthet Dent*. 1993;5:200–7.
20. Kokich VO Jr, Kinzer GA. Managing congenitally missing lateral incisors. Part III: Single-tooth implants. *J Esthet Restor Dent* 2005;17:202-10.
21. Atherton J: Gingival response to orthodontic tooth movement. *Am J Orthod* 58:179, 1970.
22. Fudalej P. Determining the cessation of facial growth to facilitate implant placement. Master's Thesis. University of Washington. Department of Orthodontics. Seattle, WA; 1998.
23. Kokich V. Orthodontic-restorative management of the adolescent patient. In: *Orthodontics and Dentofacial Orthopedics*. McNamara Jr JA, ed Needham Press, Ann Arbor, MI. 2001;425-52
24. Mendes PA, Rocha G. Mandibular third molar autotransplantation: Literature review with clinical cases. *J Can Dent Assoc* [Internet]. 2004 December [cited 2012 March 12];70(11):[about 6 p]. Available from: <http://www.jcda.ca/>
25. Zachrisson BU, Stenvik A, Haanaes HR. Management of missing maxillary anterior teeth with emphasis on autotransplantation. *Am J Orthod Dentofacial Orthop* 2004;126:284–8.
26. Clokie CML, Yau D, Chano L. Autogenous tooth transplantation: An alternative to dental implant placement?. *J Can Dent Assoc*. 2001;67:92-6.
27. Kristerson L. Autotransplantation of human premolars. A clinical and radiographic study of 100 teeth. *Int J Oral Surg* 1985;14:200–13.
28. Schwartz O, Cryoreservation as long-term storage of teeth for transplantation or replantation. *Int J Oral Maxillofac Surg* 1986;15;30-2.

29. Thomas S, Turner SR, Sandy JR. Autotransplantation of teeth: Is there a role?. *Br J Orthod.* 1998;25:275-82.
30. Lon LFS, Cerni BB, Baboni FB, Maruo H, Guariza-Filho O, Tanaka OM. Root formation of an autotransplanted tooth. *Dent Traumatol.* 2009;25:341-5.
31. <http://sonda.sfzg.hr/wp-content/uploads/2015/04/Mileti%C4%87-K.-et-al.-Autotransplantacija-zuba-u-ortodontskoj-terapiji.pdf>
32. <http://www.jcdr.net/articles/pdf/1438/59-%202307.pdf>
33. Rosa M, Zachrisson BU. The spaceclosure alternative for missing maxillary lateral incisors: An update. *J Clin Orthod* 2010;44:540–9.
34. Thilander B, Odman J, Lekholm U. Orthodontic aspects of the use of oral implants in adolescents: A 10-year followup study. *Eur J Orthod* 2001;23:715–31.
35. Rosa M, Zachrisson BU. Integrating esthetic dentistry and space closure in patients with missing maxillary lateral incisors. *J Clin Orthod* 2001;35:221–34.
36. Park JH, Okadakage S, Sato Y, Akamatsu Y, Tai K. Orthodontic treatment of a congenitally missing maxillary lateral incisor. *J Esthet Restor Dent* 2010;22:297–312.
37. Zachrisson BU. Making the premolar extraction smile full and radiant. *World J Orthod* 2002;3:260–5.
38. Park JH, <http://blogs.atsu.edu/iconnect/wp-content/uploads/2011/05/Park-article.pdf>
39. Filipović-Zore et al. <http://sonda.sfzg.hr/wp-content/uploads/2015/04/Mudrini%C4%87-I.-et-al.-Autotransplantacija-zuba.pdf>

40. Smaragda K. et al.

http://www.researchgate.net/publication/255785905_Agenesis_of_maxillary_lateral_incisors_A_global_overview_of_the_clinical_problem

11. ŽIVOTOPIS

Nikola Pavlec rođen je 20.02.1991. u Varaždinu, gdje završava osnovnu školu. Upisuje opći smjer Prve gimnazije u Varaždinu te nakon dvije godine upisuje program međunarodne mature (International Baccalaureate Diploma Programme). Maturirao je 2009. godine te iste godine upisuje Stomatološki fakultet Sveučilišta u Zagrebu.