

Prevenција i tretman inicijalnih karijesnih lezija tijekom ortodontske terapije

Ratkovski, Lucija

Master's thesis / Diplomski rad

2022

Degree Grantor / Ustanova koja je dodijelila akademski / stručni stupanj: **University of Zagreb, School of Dental Medicine / Sveučilište u Zagrebu, Stomatološki fakultet**

Permanent link / Trajna poveznica: <https://um.nsk.hr/um:nbn:hr:127:222016>

Rights / Prava: [Attribution-NonCommercial 4.0 International/Imenovanje-Nekomercijalno 4.0 međunarodna](#)

Download date / Datum preuzimanja: **2024-07-22**



Repository / Repozitorij:

[University of Zagreb School of Dental Medicine Repository](#)





Sveučilište u Zagrebu

Stomatološki fakultet

Lucija Ratkovski

**PREVENCIJA I TRETMAN INICIJALNIH
KARIJESNIH LEZIJA TIJEKOM
ORTODONTSKE TERAPIJE**

DIPLOMSKI RAD

Zagreb, 2022.

Rad je ostvaren u: Stomatološki fakultet Sveučilišta u Zagrebu, Zavod za ortodonciju

Mentor rada: prof. dr. sc. Senka Meštrović, Zavod za ortodonciju, Stomatološki fakultet Sveučilišta u Zagrebu

Lektor hrvatskoga jezika: Blanka Mesić, profesorica hrvatskoga jezika i književnosti

Lektor engleskoga jezika: Marija Matic, mag. philol. angl. et mag. soc.

Sastav Povjerenstva za obranu diplomskog rada:

1. _____

2. _____

3. _____

Datum obrane rada: _____

Rad sadrži: 34 stranice

7 slika

1 CD

Rad je vlastito autorsko djelo, koje je u potpunosti samostalno napisano uz naznaku izvora drugih autora i dokumenata korištenih u radu. Osim ako nije drukčije navedeno, sve ilustracije (tablice, slike i dr.) u radu izvorni su doprinos autora diplomskog rada. Autor je odgovoran za pribavljanje dopuštenja za korištenje ilustracija koje nisu njegov izvorni doprinos, kao i za sve eventualne posljedice koje mogu nastati zbog nedopuštenog preuzimanja ilustracija, odnosno propusta u navođenju njihova podrijetla.

Zahvala

Zahvaljujem svojoj mentorici prof. dr. sc. Senki Meštrović na strpljenju, stručnosti i predanosti tijekom pripreme ovog rada.

Hvala mojoj majci, ocu, bratu i sestri na bezuvjetnoj ljubavi, radosti i predivnom životu koji su mi omogućili.

Hvala mr. sc. Nevenki Vukušić i Jeleni Bradić, dr. med. dent. na svim danim savjetima. Učiti od vas bilo je veliko zadovoljstvo.

Hvala Mariti i Maji na dugogodišnjem prijateljstvu, osmijesima i svim proživljenim uspomenama.

Laura i Nika, hvala vam! Za sve.

Ovaj rad posvećujem baki koja sve moje uspone i padove promatra s nekog puno ljepšeg mjesta.

PREVENCIJA I TRETMAN INICIJALNIH KARIJESNIH LEZIJA TIJEKOM ORTODONTSKE TERAPIJE

Sažetak

Bijela mrlja naziv je za početni oblik karijesnog procesa cakline gdje se demineralizacijski procesi odvijaju u njezinu površinskom i ispodpovršinskom sloju. Glavni je uzročnik bijelih mrlja dentalni plak čije je uklanjanje tijekom ortodontske terapije nepotpuno zbog otežanog provođenja oralne higijene. Posljedica je gubitak minerala čime caklina postaje porozna pa se svjetlost drukčije lomi, a na caklini se vidi opakna, mliječno bijela promjena.

Dijagnozu bijele mrlje važno je postaviti na vrijeme kako bi se spriječila daljnja progresija karijesa i nastanak kavitacije. Prilikom standardnoga kliničkog pregleda, vizualno-taktilnom metodom, bijele mrlje lako se uočavaju zbog karakterističnog izgleda. Diferencijalno dijagnostički potrebno ih je razlikovati od ostalih hipomineraliziranih lezija kao što su: dentalna fluorozna, molarno-incizivna hipomineralizacija i traumatska hipomineralizacija.

Postoje neinvazivni i invazivni terapijski postupci zbrinjavanja bijelih mrlja. Neinvazivne metode temelje se na preparatima fluora i kazein fosfopeptid-amorfnog kalcijeva fosfata, koji potiču remineralizaciju bijele mrlje i zaustavljaju progresiju lezije. Invazivnim metodama, mikroabrazijom, izbjeljivanjem i infiltracijskom tehnikom, rješava se narušena estetika zuba uzrokovana bijelom mrljom.

Ključne riječi: bijela mrlja, dentalni plak, hipomineralizirana lezija, dijagnostika, terapija

PREVENTION AND TREATMENT OF WHITE SPOT LESIONS DURING ORTHODONTIC TREATMENT

Summary

The term white spot lesion refers to the initial form of dental caries process in enamel, where demineralisation processes occur in surface and subsurface layer of enamel. Main cause of white spots is dental plaque, whose removal during orthodontal therapy is incomplete due to the difficulties in oral hygiene. Due to the loss of minerals, enamel is porous so the light breaks differently, while the opaque, milky white change can be seen on the enamel.

It is important to diagnose white spot in time to prevent further progression of dental caries and the emergence of cavities. During standard clinical check, visual-tactile method is used to easily detect white spots because of their characteristic shape. During the diagnosis, it is necessary to differentiate them from other hypomineralised lesions such as: dental fluorosis, molar incisor hypomineralisation and traumatic hypomineralisation.

White spots can be treated by means of non-invasive and invasive therapeutic procedures. Non-invasive methods are based on fluoride preparations and casein phosphopeptides-amorphous calcium phosphate, which entice remineralisation of the white spot and stop the progression of the lesion. Invasive methods, microabrasion, whitening and infiltration technique, are used to repair damaged teeth aesthetics caused by the white spot.

Key words: white spot, dental plaque, hypominealised lesion, diagnostics, therapy

SADRŽAJ

1. UVOD	1
2. GRAĐA CAKLINJE	4
3. PROMJENE NA CAKLINI	7
3.1. Preeruptivne promjene na caklini	8
3.1.1. Dentalna fluoroza	8
3.1.2. Traumatska hipomineralizacija	8
3.1.3. Molarno-incizivna hipomineralizacija	9
3.2. Posteruptivne promjene na caklini	10
3.2.1. Nastanak	10
3.2.2. Prevalencija	11
3.2.3. Dijagnoza	11
4. TERAPIJA BIJELIH MRLJA	13
4.1. Neinvazivne metode	14
4.1.1. Preparati floura	14
4.1.2. Kazein fosfopeptid-amorfni kalcijev fosfat (CPP-ACP)	15
4.2. Invazivne metode	16
4.2.1. Mikroabrazija	16
4.2.2. Izbjeljivanje	16
4.2.3. Infiltracija smolom	16
5. RASPRAVA	18
6. ZAKLJUČAK	22
7. LITERATURA	24
8. ŽIVOTOPIS AUTORA	33

Popis skraćenica

CPP-ACP – kazein fosfopeptid-amorfni kalcijev fosfat

MIH – molarno-incizivna hipomineralizacija

QLF – *Quantitative Light-induced Fluorescence*

ppm - *parts per milion*

F⁻ - fluorid, anion fluora

SZO – Svjetska zdravstvena organizacija

Svrha ortodontske terapije, bilo fiksnim ili mobilnim napravama, ispravljanje je nepravilnog položaja zuba, odnosa među čeljustima te poboljšanje narušene funkcije i estetike pacijenta (1).

Tijekom terapije fiksnim ortodontskim napravama otežano je održavanje oralne higijene (2). Postavljanjem elemenata fiksne ortodontske naprave (bravica, prstenova, ligatura) na površinu zuba raste broj plak retentivnih mjesta. Oni svojom nepravilnom površinom otežavaju pravilno provođenje oralne higijene i posljedično dovode do nakupljanja značajnije količine plaka (3). Bukalna površina maksilarnih molara i lingvalna površina mandibularnih molara predilekcijska su mjesta za nakupljanje plaka (4).

Acidogene bakterije dentalnog plaka, nakupljenog oko elemenata fiksne ortodontske naprave, snizuju vrijednosti oralnog pH svojim metaboličkim, razgradnim produktima. Niže vrijednosti pH dovode do otapanja minerala kalcijeva hidroskiapatita, glavnog gradivnog elementa zubne cakline (5,6). Posljedica ovih procesa pojava je inicijalne karijesne lezije tzv. bijele mrlje, koju karakterizira opakna bijela boja nastala zbog poroznosti površinskih slojeva cakline. Ovakve promjene najčešće se mogu primijetiti oko rubova ortodontskih bravica (7,8). Bijele mrlje čest su nalaz kod pacijenata tijekom ortodontske terapije i zahtijevaju posebnu brigu s ciljem zaustavljanja daljnjeg napredovanja lezije. Usprkos svim preventivnim mjerama i edukaciji o pravilnom provođenju oralne higijene tijekom ortodontske terapije, koje ortodont daje pacijentu nakon postave fiksnog aparata, inicijalne karijesne lezije i dalje se pojavljuju i to najvjerojatnije zbog nedovoljne suradljivosti pacijenta (9).

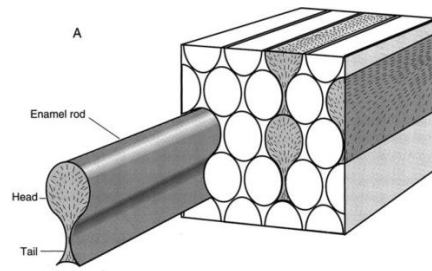
Nakon završetka ortodontske terapije, određene inicijalne karijesne lezije mogu se spontano povući zbog poboljšanja oralne higijene i popunjenjem caklinskih poroznosti ionima iz sline. Međutim, većina inicijalnih karijesnih lezija zahtijeva određene terapijske postupke (10). U neinvazivne terapijske metode ubraja se korištenje preparata na bazi fluora (paste za zube, vodice za ispiranje, gelovi, lakovi), također i pasta za zube s dodatkom kazein fosfopeptid-amorfnog kalcijeva fosfata (CPP-ACP), koji se direktno primijenjuju na površinu bijele mrlje (11). U invazivnije terapijske metode zbrinjavanja bijele mrlje ubrajaju se mikroabrazija (12) i izbjeljivanje (13). Kao novija terapijska metoda također se navodi i infiltracijska tehnika niskoviskoznim smolama koje popunjavaju poroznosti u caklini i ujednačavaju indekse lomova zdrave cakline (indeks loma = 1.65) i infiltrirane cakline (indeks loma = 1.52) (14,15).

Svrha je ovog rada prikazati nastanak inicijalnih karijesnih lezija te objasniti moguće preventivne mjere i terapijske metode njihova zbrinjavanja.

Najtvrdje kalcificirano tkivo u čitavom ljudskom organizmu je zubna caklina. Ona je odgovorna za čvrstoću zuba, osigurava boju zuba, štiti unutarnje strukture zuba (dentin i pulpu) te čini vanjski dio krune zuba. Caklina je visokomineralizirano tkivo građeno od 96% anorganske tvari, 1% organske tvari (proteini, lipidi, citrati..) i 3% vode, translucetna je, stoga boju zuba određuje dentin koji prosijava kroz caklinsku, translucetnu površinu (16).

Proces razvitka cakline, tj. amelogeneza započinje oko 18. tjedna intrauterina života i u uskoj je vezi s razvitkom dentina, tj. dentinogenezom. Amelogeneza i dentinogeneza započinju kada preameloblasti i preodontoblasti završnom diferencijacijom postanu ameloblasti i odontoblasti, sekretorne stanice koje počinju izlučivati organski matriks. Početni sloj organskog matriksa, načinjenog od kolagenih vlakana i osnovne supstance, prvo izlučuju odontoblasti i taj sloj naziva se preentin. Njegova mineralizacija kreće kada ameloblasti započnu svoju sekretornu fazu, čime se stvara prvi sloj cakline tzv. granična opna ili caklinsko-dentinska membrana. Sa svakim novim izlučenim slojem organske matrice ameloblasti se povlače prema vanjskom caklinskom epitelu. Konačno, dolazi do stapanja vanjskoga caklinskog epitela i ameloblasta te formiranja reduciranoga caklinskog epitela, koji štiti površinu cakline od okolnog tkiva tijekom nicanja zuba u usnu šupljinu. Paralelno sa sekretornom fazom dolazi i do mineralizacije cakline, smanjuje se udio organskih sastojaka i vode, a povećava udio anorganskih komponenti, soli kalcija i fosfata. Tijekom maturacije i u preeruptivnoj fazi mineralizacije dolazi do potpune zamjene organskih sastojaka i vode s anorganskim. Nakon nicanja zuba dolazi do ugrađivanja minerala iz sline u porozni, površinski sloj cakline, tj. do posteruptivne mineralizacije (17).

Histološki caklinu možemo analizirati na više razina. Na razini svjetlosnog mikroskopa caklinska prizma osnovna je gradivna jedinica. Prizme se protežu od površine cakline do caklinsko-dentinskog spojišta, imaju, na poprečnom presjeku, oblik ključanice na kojoj se razlikuju rep i glava (Slika 1).



Slika 1. Prikaz caklinskih prizmi na poprečnom presjeku, izgled ključanice, preuzeto iz:

Purk JH. Morphologic and structural analysis of material-tissue interfaces relevant to dental reconstruction (18).

Od ostalih histoloških struktura s aspekta svjetlosne mikroskopije caklinu čine:

Hunter-Schregerove pruge → fenomen tamnih i svijetlih zona primijećen na uzdužnom presjeku cakline, a posljedica je promjenjivog i valovitog tijeka caklinskih prizmi

Retziusove pruge → nazivaju se i crtama rasta, a posljedica su ritmičkog odlaganja cakline

Neonatalna pruga → najizraženija crta rasta, posljedica je metaboličkih promjena koje nastaju u trenutku rađanja djeteta

Perikimate → sitna udubljenja na vestibularnim ploham zuba, a predstavljaju završetak Retziusovih pruga

Pickerillove ili imbrikacijske linije → ispupčenja među perikimatama

Na razini elektroničke mikroskopije osnovna gradivna jedinica cakline je kristal kalcijeva hidroksiapatita ($\text{Ca}_{10}(\text{OH})_2(\text{PO}_4)_6$). Riječ je o vrlo tankim, na poprečnom presjeku, romboidnim pločicama ugrađenim u mrežu proteinskog gela. Iako su kristali vrlo gusto zbijeni jedan pored drugoga, među njima ipak postoje slobodni međukristalni prostori. Njih ispunjava organska komponenta cakline i voda, a zajedno međukristalni prostori čine caklinske pore preko kojih se odvija difuzija tvari male molekularne mase, koje mogu penetrirati u unutrašnjost zuba. Time se objašnjavaju demineralizacijske i remineralizacijske pojave, diskoloracije, izbjeljivanja te promjena boje cakline tijekom starenja (16,19,20).

3. PROMJENE NA CAKLINI

Boja zuba primarno je određena debljinom dentina, ali i bojom, translucencijom i stupnjem mineralizacije cakline. Bilo kakva promjena u caklini, dentinu ili pulpi može dovesti do promjene boje zuba, što se naziva obojenjem ili diskoloracijom. Diskoloracije zuba čest su estetski problem pacijentima i razlog dolaska u stomatološku ordinaciju. Najčešći su uzroci obojenja promjene na caklini koje se mogu podijeliti na preeruptivne i posteruptivne (21).

3.1. Preeruptivne promjene na caklini

Preeruptivne promjene cakline nastaju prije erupcije zuba u usnu šupljinu, tj. za vrijeme mineralizacije tvrdih zubnih tkiva što posljedično dovodi do strukturnih promjena, smanjene debljine tvrdih zubnih tkiva, promjene boje zuba. Uzroci ovih promjena mogu biti traume, prevelika konzumacija fluorida u ranoj dječjoj dobi te idiopatski razlozi. U preeruptivne promjene cakline ubrajaju se: dentalna fluoroza, traumatska hipomineralizacija i molarono- incizivna hipomineralizacija (MIH) (21).

3.1.1. Dentalna fluoroza

Dentalna fluoroza kronični je estetski i razvojni poremećaj sazrijevanja cakline povezan s prekomjernim unosom fluorida u organizam za vrijeme razvoja zuba. Prevalencija fluoroze u posljednja dva desetljeća je u porastu, a to se može pripisati povećanom unosu fluorida preko karijes-preventivnih sredstava: paste za zube, vodice za ispiranje usta, gelova (22,23). Fluoridi smanjuju koncentraciju kalcijevih iona u matriksu što utječe na aktivnost proteaza, a to dovodi do usporenja degradacije proteina caklinskog matriksa. Dolazi do abnormalnog rasta kristala apatita, što se može vidjeti kroz promjene na caklini (24,25). Caklina zahvaćena fluorozom je porozna i hipomineralizirana, a težina kliničke slike ovisi o količini unesenih fluorida i vremenu u kojem su se fluoridi unosili u organizam. Promjene na caklini mogu biti blažih oblika kao difuzne, simetrične, bjelkaste mrlje ili strije, dok je rupičasta, porozna caklina sa smeđim mrljama vidljiva u težim slučajevima fluoroze. Kod najtežih oblika dentalne fluoroze mogući je potpuni nedostatak cakline zuba jer je caklina vrlo porozna i sklona lomovima nakon erupcije zuba (22,26).

3.1.2. Traumatska hipomineralizacija

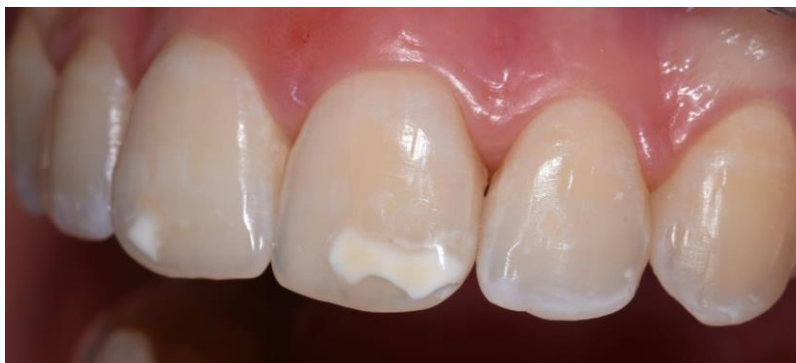Hipomineralizacijske promjene na caklini mogu biti lokalizirane ili generalizirane. Najčešći uzrok lokaliziranih, hipomineralizacijskih promjena cakline trajnih zuba su traume ili infekcije mliječnih zuba. Traumatske ozljede mliječnih zuba javljaju se u ranom djetinjstvu i zahvaćaju 4-30% djece. Rezultat traume mliječnog zuba je poremećeno sazrijevanje trajnog

zuba nasljednika. Poremećeno sazrijevanje cakline trajnog zuba može se klinički manifestirati blagim promjenama boje cakline, bijelim do svjetlosmeđim mrljama, ili značajnijim promjenama oblika kliničke krune zuba (21,27).

3.1.3. Molarno-incizivna hipomineralizacija (MIH)

MIH ili molarno-incizivna hipomineralizacija je kvalitativni, razvojni poremećaj cakline koji zahvaća trajne molare i trajne incizive. Također MIH može, ali ne toliko često, zahvatiti i trajne očnjake i premolare (28–30).

Mnoga istraživanja provedena su s ciljem pronalaska točnog uzročnika MIH-a, no etiologija je i dalje nepoznata. Čimbenici koji dovode do nastanka MIH-a su: neonatalni problemi (mala porođajna težina, nedonoščad, intubirana djeca), rane dječje bolesti (astma, bronhitis, otitis media), antibiotska terapija, hospitalizacije (31). Prevalencija MIH-a kod djece i adolescenata iznosi od 2,8 do 40% (32). Kliničku sliku MIH-a karakteriziraju opaciteti bijele, žute ili svijetlo smeđe boje različitih veličina (Slika 2). Promjene su asimetrične, mogu se javiti na svim prvim trajnim molarima dok su na incizivima promjene obično manjih dimenzija. Posteruptivni lomovi cakline mogu se javiti odmah nakon nicanja zuba ili kasnije tijekom života, a nastaju zbog djelovanja žvačnih sila na oslabljenu/hipomineraliziranu caklinu (33).



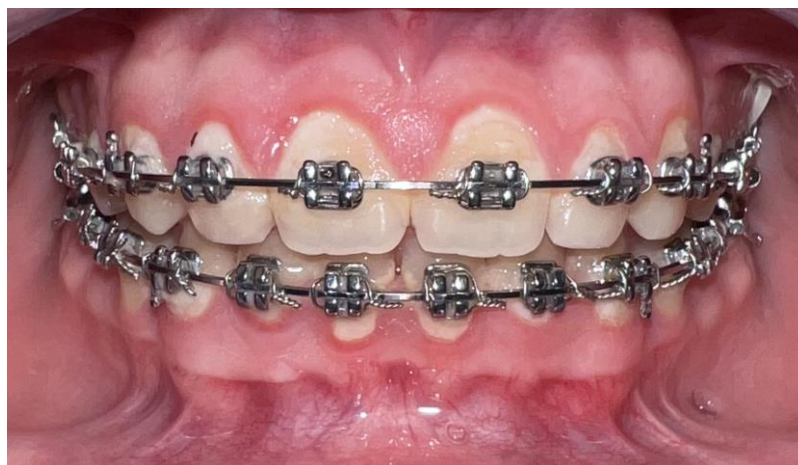Slika 2. Prikaz MIH-a na trajnim, gornjim središnjim sjekutićima. Slika preuzeta uz dopuštenje autorice Jelene Bradić, dr. med. dent.

3.2. Posteruptivne promjene na caklini

Posteruptivne promjene na caklini nastaju nakon nicanja zuba i povezane su s nakupljanjem dentalnog plaka na površini cakline i njezinom početnom, površinskom demineralizacijom (21). Takva promjena na caklini naziva se inicijalna karijesna lezija, tj. bijela mrlja.

3.2.1. Nastanak

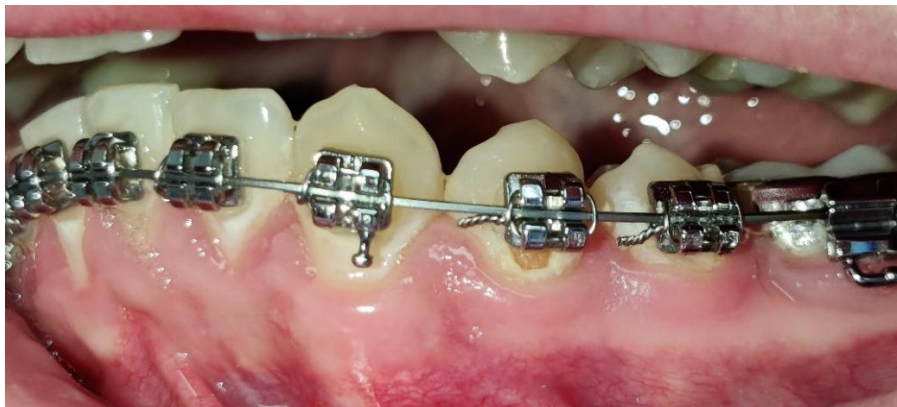Inicijalna karijesna lezija ili bijela mrlja definirana je kao površinska i/ili ispodpovršinska demineralizacija cakline bez prisutnosti kavitacije, početni je oblik karijesnog procesa s mogućnošću remineralizacije (34,35). Bijele mrlje razvijaju se na površini zuba kao posljedica produljenog i neometanog nakupljanja plaka uzrokovanog nepravilnom oralnom higijenom (Slika 3 i 5). U takvim uvjetima kiseline difundiraju u dublje dijelove i dovode do demineralizacije ispodpovršinske cakline. Ako se napredovanje karijesnog procesa ne zaustavi, lezija će kavitirati i neće se moći remineralizirati (36). Inicijalne lezije najčešće se nalaze na glatkim plohama zuba, u fisurama i jamicama, a karakterizira ih mliječno bijela, opakna promjena na caklini vidljiva nakon produljenog sušenja zrakom (37). Zbog smanjenja minerala u caklini ona postaje manje translucetna i mijenja se refraktorni indeks cakline. Kada su poroznosti u caklini ispunjene vodom, slabije se uočavaju nego kad se osuše. No, napredovanjem karijesa cakline nije potrebno sušiti površinu kako bi se uočila bjelkasta područja. Ako je karijesna lezija vidljiva samo nakon sušenja, smatra se da je karijes zahvatio samo vanjsku polovinu cakline. Ako je opacitet vidljiv i bez sušenja, karijesnim procesom zahvaćena je cijela caklina i vanjski dio dentina (6,38,39).



Slika 3. Hipertrofija gingive uzrokovana lošom oralnom higijenom tijekom ortodontske terapije. Preuzeto uz dopuštenje autorice prof. dr. sc. Senke Meštrović.

3.2.2. Prevalencija

Prevalencija inicijalnih karijesnih lezija kod pacijenata u tijeku ortodontske terapije iznosi od 2 do 97%. Promjene na caklini mogu se uočiti već nakon 4 tjedna od početka terapije kao što je prikazano na Slici 4. Ortodontski pacijenti imaju veću incidenciju početnih karijesnih lezija u usporedbi s pacijentima koji nisu u terapiji. 50% ortodontskih pacijenata razvije i više inicijalnih karijesnih lezija tijekom terapije, a samo 24% pacijenata ih uopće ne razvije (40).



Slika 4. Prikaz inicijalne karijesne lezije tijekom ortodontske terapije. Preuzeto uz dopuštenje autorice prof. dr. sc. Senke Meštrović.

3.2.3. Dijagnoza

Pravodobno postavljanje dijagnoze i početak tretmana inicijalnih karijesnih lezija sprječava daljnje napredovanje karijesnog procesa i nastanak kavitacije. Postoje razni načini i tehnike pomoću kojih se može dijagnosticirati inicijalna karijesna lezija.

a) VIZUALNO-TAKTILNA DETEKCIJA KARIJESA

Klinički pregled i vizualno-taktilna dijagnostika karijesa i danas ostaju nezamjenjivi. Tehnika je koja daje sveobuhvatne podatke o proširenosti i aktivnosti karijesne lezije. Koristeći stomatološko ogledalo i svjetlo jednostavno se mogu uočiti bijele, opakne i matirajuće promjene na caklini (41).

Fiberoptička transiluminacija pomoćna je tehnika vizualnoj dijagnostici karijesa, ona zahtijeva izvor svjetlosti jakog intenziteta koji se usmjerava u interdentalni prostor u apikalnom smjeru zuba. Dio zuba zahvaćen karijesom vidi se kao tamno područje. Ovom metodom slabije se detektiraju male lezije u caklini, uspješnija je za veće, dentinske lezije (42).

b) RADIOLOŠKA DETEKCIJA KARIJESA

Neinvazivna dijagnostička metoda kojom se otkrivaju lezije nedostupne vizualnom pregledu. Najvažnija je tehnika ugriza u traku tzv. bite wing rendgenska snimka jer se s njom olakšava dijagnosticiranje karijesa aproksimalnog područja. Snimke se dobivaju tako da se rendgenska

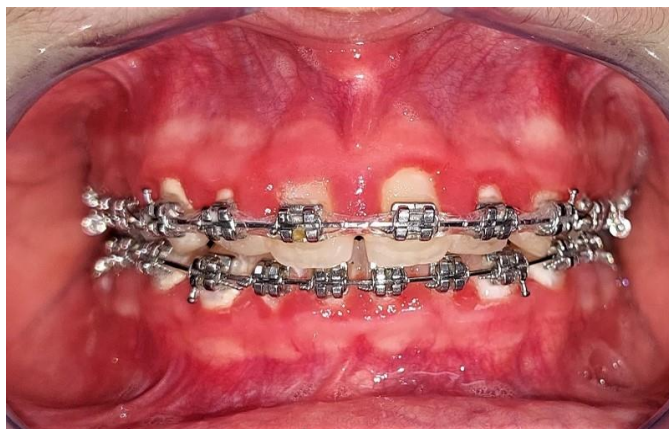zraka postavi okomito na uzdužnu os zuba i to kroz kontaktnu točku dvaju susjednih zuba (43).

c) SVJETLOSNA DETEKCIJA KARIJESA

Zdravi zubi imaju prirodnu autofluorescenciju. Njezin intenzitet smanjuje se kad su tkiva karijesno promijenjena i na tom načelu temelji se detekcija karijesa kod kvantitativno svjetlosno-inducirane fluorescencije (QLF). Do smanjenja autofluorescencije dolazi zbog gubitka minerala kod karijesno promijenjenih tkiva. Zdravi zubi fluoresciraju u zelenom području dok demineralizirana tkiva izgledaju tamnije. QLF sustav čini intraoralna kamera s plavim izvorom svjetlosti, koji obasipa zub, te posebni detektor. Podatci se skupljaju i kompjuterski obrađuju te se dobivaju kvantitativni rezultati gubitka fluorescencije zahvaćenog područja u odnosu na zdravo (44). Laserski izazvana fluorescencija u kliničkoj je primjeni već godinama preko DIAGNOdent i DIAGNOdent Pen uređaja. Sadrže laser posebne valne duljine i detektor povratne fluorescencije te daju numeričku vrijednost od 0 do 99. Za DIAGNOdent vrijednosti od 0 do 13 označavaju zdravo tkivo, vrijednosti od 14 do 20 upozoravaju na inicijalnu karijesnu leziju, dok vrijednosti iznad 20 upozoravaju na karijes dentina. Vrijednosti za DIAGNOdent Pen su niže: od 0 do 6 – zdravo tkivo, od 6,1 do 17 – karijes cakline, više od 17 – karijes dentina. DIAGNOdent koristi se za detekciju karijesa okluzalnih i glatkih ploha, dok DIAGNOdent Pen ima nastavak za detekciju karijesa aproksimalnih ploha (43,45,46).

d) DETEKCIJA KARIJESA POMOĆU ELEKTRIČNE ENERGIJE

Riječ je o novijoj metodi detekcije karijesa koja se temelji na promjeni električne vodljivosti u karijesnim lezijama u odnosu na zdrava tkiva. Karijesom zahvaćena područja imaju poroznosti ispunjene vodom i ionima te mogu provoditi električnu energiju, stoga je vodljivost električne energije kroz karijesom zahvaćeni zub veća u odnosu na zdravi zub (47).



Slika 5. Elastomerne ligature, predilekcijska mjesta za nakupljanje plaka.

Preuzeto uz dopuštenje autorice prof. dr. sc. Senke Meštović.

4. TERAPIJA BIJELIH MRLJA

Terapijske metode zbrinjavanja bijelih mrlja dijele se na invazivne i neinvazivne. Neinvazivne terapijske metode temelje se na remineralizaciji cakline zahvaćene karijesnim procesom pomoću preparata na bazi fluorida i kazein fosfopeptid-amorfnog kalcijeva fosfata (11). Invazivnije metode uključuju mikroabraziju, izbjeljivanje i infiltracijsku tehniku pomoću kojih se bijele mrlje nastoje u potpunosti ukloniti (1).

4.1. Neinvazivne terapijske metode:

4.1.1. Preparati fluora

Redovitom topikalnom primjenom preparata na bazi fluora, u usnoj šupljini, smanjuju se razvoj i progresija karijesa na tri načina: inhibira se demineralizacija cakline, potiču se remineralizacijski procesi cakline i inhibira se djelovanje bakterijskih enzima koji stvaraju kiseline (48,49). Fluoridni preparati koji se topikalno primjenjuju dijele se na one za osobnu primjenu i na one za profesionalnu primjenu.

Četkanje zuba fluoridiranim zubnim pastama dvaput dnevno jednostavan je i učinkovit način primjene fluorida. Istodobno je omogućeno mehaničko uklanjanje plaka i djelovanje fluorida na površinu zuba. Ovim kombiniranim učinkom uspješno se zaustavlja progresija i prevenira se razvoj novih karijesnih lezija. Svjetska zdravstvena organizacija (SZO) preporučuje korištenje zubnih pasti koje imaju 1000-1500 ppm F⁻ u svom sastavu. Pacijentima s visokim karijes rizikom preporučuje se korištenje pasti s većim koncentracijama fluorida, do 5000 ppm F⁻. Upotreba takvih pasti može biti opasna zbog ingestije većih količina fluora pa na tržištu postoje i zubne paste s koncentracijama fluorida od 500 do 2800 ppm F⁻ koje su namijenjene za djecu i hendikepirane osobe (50,51).

Otopine za ispiranje usta na bazi fluorida također su djelotvorna sredstva za prevenciju karijesa. Otopine s nižom koncentracijom NaF, od 0,05%, koriste se svakodnevno, dok se otopine s koncentracijom od 0,2%, koriste jedanput na tjedan. Poželjno ih je koristiti u različito vrijeme od drugih preparata kako bi se produljilo vrijeme kontakta zubne površine i fluorida (52).

Primjena fluoridnih gelova i pjena provodi se u stomatološkoj ordinaciji zbog visokih koncentracija fluorida tih preparata i kontrole samog postupka fluoridacije (opasnost od ingestije visokih koncentracija fluorida). Gelovi ili pjene nanose se u posebne individualizirane žlice, ne smije se staviti više od 2.5 ml sredstva za fluoridaciju i potrebna je stalna primjena aspiratora. Primjenjuju se dvaput godišnje (53).

Fluoridni lakovi djelotvorniji su od gelova i otopina jer se lak zadržava dulje i koncentracije fluorida u lakovima su dvostruko veće od onih u gelovima i otopinama. Lakovi se apliciraju

izravno na kritična mjesta za razliku od drugih topikalnih preparata. Preporučuje se primjena lakova od 2 do 4 puta godišnje (54).

4.1.2. Kazein fosfopeptid-amorfni kalcijev fosfat (CPP-ACP)

Kazein fosfopeptid (CPP) bioaktivni je polipeptid napravljen od kravljeg kazeina biotehnologijom. Ima sposobnost vezanja kalcija, tj. stabilizacije kalcijeva fosfata u otopini u obliku amorfnog kalcijeva fosfata (ACP). CPP-ACP kompleks adherira na površinu hidroksiapatita i mekih tkiva, osigurava kalcijeve i fosfatne ione u otopini potrebne za remineralizaciju cakline, a može se povezati i s vodikovim ionima na površini zuba i prodrijeti u dublje slojeve cakline s ciljem stvaranja novih minerala. CPP-ACP pokazuje i antimikrobni učinak jer utječe na rast i adheziju bakterija dentalnog plaka. Smatra se da je ACP prekursor za stvaranje hidroksiapatita. Kada se nađe u vodenom mediju, ACP otpušta kalcijeve i fosfatne ione potrebne za stvaranje hidroksiapatita. CPP-ACP kompleks može se primjenjivati u žvakaćim gumama, vodicama za ispiranje usta ili topikalnim premazima kao što je GC Tooth Mousse (GC Asia Dental Pte Ltd) prikazan na Slici 6.



Slika 6. GC Tooth Mousse, topikalni premaz na bazi CPP-ACP.

4.2. Invazivne terapijske metode:

4.2.1. Mikroabrazija

Mikroabrazija je terapijski postupak kojim se poboljšava izgled caklinske površine, uklanjaju površinski defekti i obojenja te potiče remineralizacija. Na početku samog postupka zube je potrebno očistiti gumicom i profilaktičkom pastom te izolirati gumenom zaštitom. Zatim se na zube nanosi mikroabrazivna pasta, koja sadrži mješavinu klorovodične kiseline niske koncentracije i abrazivne paste. Kiselina omekšava i oslabljuje vanjskih 22-27 µm cakline dok abraziv mehanički uklanja taj razmekšani sloj. Posebnim gumicama i četkicama površina zuba se polira, laganim okretajima u intervalima od 20 do 30 sekundi uz ispiranje. Na kraju tretmana zubi se fluoridiraju. Količina cakline koja se ukloni ovim postupkom je mala, ali dovoljna da se uklone obojenja, najuspješnije egzogenog podrijetla (55,56).

4.2.2. Izbjeljivanje

Postoji nekoliko načina kojima se zubi mogu izbjeljivati; kod kuće i profesionalno u stomatološkoj ordinaciji.

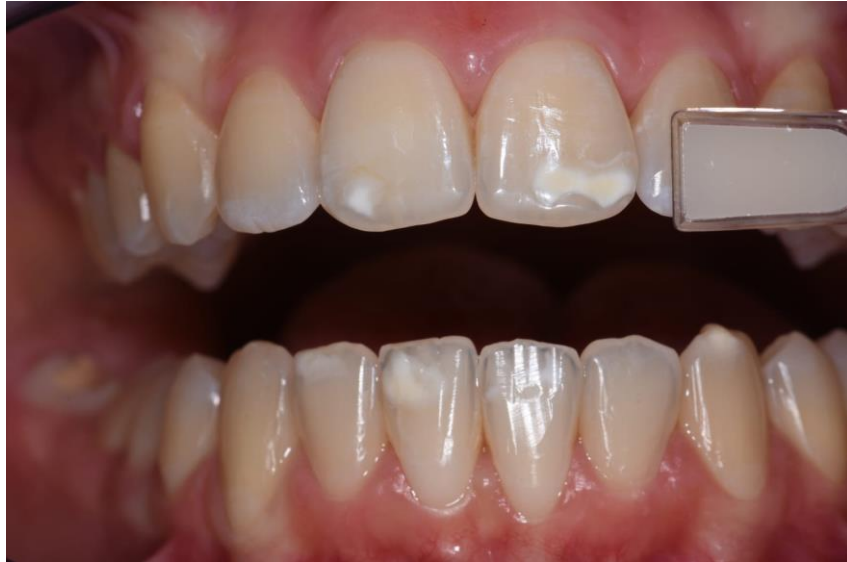Izbjeljivanje u stomatološkoj ordinaciji provodi stomatolog koristeći se visokim koncentracijama vodikova peroksida (25-50%) ili karbamid-peroksida (35-40%). Prilikom postupka izbjeljivanja potrebno je zaštititi okolna meka tkiva, usnice, gingivu i jezik kako ne bi došli u kontakt s agresivnim oksidirajućim sredstvom i posljedične traume. Po završetku postupka stomatolog uklanja višak sredstva za izbjeljivanje. Pod nadzorom stomatologa može se provoditi i izbjeljivanje pomoću individualnih udloga koje se napune sredstvom za izbjeljivanje visokih koncentracija i postave u usta na 30 minuta do 2 sata.

Izbjeljivanje kod kuće provodi pacijent samostalno tako da individualnu udlogu napuni sredstvom za izbjeljivanje nižih koncentracija (10% vodikov peroksid ili 5-22% karbamid-peroksid) i nosi 1-4 sata dnevno ili dulje. Ova metoda izbjeljivanja traje od 2 do 6 tjedana i redovito se kontrolira u stomatološkoj ordinaciji (13,40).

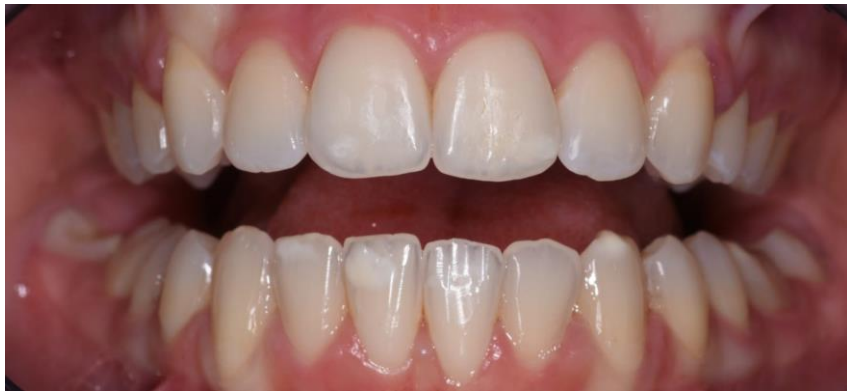4.2.3. Infiltracija smolom

Inicijalnu karijesnu leziju u caklini i preeruptivne hipomineralizacijske lezije karakterizira povećanje pora nastalo gubitkom, tj. smanjenjem minerala. Infiltracijska tehnika, razvijena u posljednjih nekoliko godina, nastoji te pore iskoristiti za njihovu infiltraciju smolama kako bi se onemogućila daljnja progresija karijesnog procesa. Predtretman caklinske površine uključuje jetkanje 15-postotnom klorovodičnom kiselinom u trajanju od 2 minute, na taj se način pore u površinskoj caklini otvaraju i omogućeno je njihovo prožimanje infiltracijskom smolom. Nakon ispiranja kiseline na zub se nanosi etanol u trajanju od 30 sekundi kako bi se uklonio višak vode iz lezije. Niskoviskozna smola nanosi se na površinu zuba kroz 3 minute

čime se popunjavaju pore i onemogućava progresija karijesnog procesa. Višak smole ukoni se papirnatom rolicom i zub se osvjetljava polimerizacijskom lampom 40 sekundi. Postupak se ponavlja do zadovoljavajućih rezultata, 2 do 3 puta (57,58).



a



b

Slika 7. Prikaz terapijske uspješnosti infiltracijske tehnike u terapiji MIH-a na trajnim gornjim središnjim sjekutićima, (a) stanje na početku terapije i prikaz krajnjeg rezultata nakon provedenog postupka infiltracije smolom (b). Slika preuzeta uz dopuštenje autorice Jelene Bradić, dr. med. dent.

Ortodontskom terapijom uspostavljaju se pravilni okluzalni odnosi i ispravlja se narušena estetika pacijentova osmijeha. Tijekom ortodontske terapije otežano je održavanje oralne higijene i posljedično pojačano nakupljanje dentalnog plaka (59). Postavljanjem bravica na zube, korištenjem ortodontskih žica i žičanih ligatura raste broj plak retentivnih mjesta, a provođenje standardne oralne higijene postaje otežano (7,49,60,61). Bukalna površina maksilarnih molara i lingvalna površina mandibularnih molara mjesta su značajnijeg nakupljanja plaka (4). Provedena istraživanja pokazala su da korištenje klasičnih bravica s elastomernim ligaturama, za razliku od žičanih, povećava količinu plaka na površini zuba i to je prikazano na Slici 5 (3,62). Samoligirajuće bravice, napravljene s ciljem uklanjanja neželjenog učinka ligatura, posjeduju klip koji veže žičani luk, stoga korištenje žičanih ili elastomernih ligatura nije potrebno. Time se smanjuje nakupljanje plaka i poboljšava parodontni status pacijenta (63).

Povećanim nakupljanjem dentalnog plaka i nepotpunim uklanjanjem istog raste broj kariogenih bakterija u usnoj šupljini, koje svojim metaboličkim procesima stvaraju kiseline. Kiseline snizuju pH vrijednost usne šupljine do kritičnih vrijednosti (5.5) i uzrokuju početne demineralizacijske procese na površini cakline (5–7,64). Upravo ti demineralizacijski procesi uzrokuju povećanje pora u caklini, stoga se svjetlost drukčije lomi i tom dijelu cakline daje mliječno bijelu boju i opaknost (65). Nastala promjena na caklini naziva se bijela mrlja ili inicijalna karijesna lezija. Bijele mrlje mogu nastati na svim površinama zuba gdje je nakupljanje plaka pojačano, najčešće nastaju oko rubova bravica (8,12).

Prevalencija bijelih mrlja nakon završetka ortodontske terapije iznosi od 2 do 97% (66,67). Provedena istraživanja pokazuju da se bijele mrlje najviše pojavljuju u prvih šest mjeseci trajanja ortodontske terapije na mandibularnim i maksilarnim lateralnim incizivima (7,68,69).

Kolonizacijom kariogenih bakterija mijenjaju se svojstva dentalnog plaka, iz aerobnih u anaerobne uvjete, raste broj laktobacila i streptokoka, karijesni proces napreduje i dolazi do kavitacije. Stoga je vrlo važna pravodobna postava dijagnoze bijele mrlje i početak terapije. Postoje mnoge metode za postavljanje dijagnoze od vizuano-taktilne, radiološke, svjetlosne do metode pomoću električne energije. Najjednostavnija i najviše korištena dijagnostička metoda je vizualno-taktilna, primjenjivana tijekom standardnog kliničkog pregleda (41).

Prilikom postavljanja dijagnoze bijele mrlje u obzir treba uzeti i druga stanja koja dovode do hipomineralizacije cakline, a to su: dentalna fluoroza, traumatska hipomineralizacija i

molaro-incizivna hipomineralizacija (MIH). Razlikuju se po tome što je bijela mrlja u vlažnom mediju translucetna, a nakon sušenja postaje opakna i mliječno bijele boje dok su ostale hipomineralizirane lezije u vlažnom mediju opakne. Površina bijele mrlje je mekane konzistencije i oko zuba se može primijetiti nakupina dentalnog plaka (43).

Zadatak suvremene dentalne medicine je prepoznati inicijalnu karijesnu leziju na vrijeme i neinvazivnim metodama potaknuti remineralizaciju kako ne bi došlo do daljnje progresije bolesti (10).

Provođenje pravilne oralne higijene vrlo je važno u prevenciji bijelih mrlja, a postiže se podizanjem svijesti pacijenta, dobrom edukacijom i motivacijom (70). Pacijentu se mora objasniti važnost pravilnog četkanja zubi i korištenja zubnog konca jer se tako najuspješnije uklanja dentalni plak i prevenira nastanak drugih oralnih bolesti, karijesa, gingivitisa i parodontitisa (71).

Korištenje preparata na bazi fluora također prevenira nastanak karijesnih lezija i potiče remineralizaciju inicijalnih karijesnih lezija. Topikalnom primjenom fluorida kroz zubne paste, vodice za ispiranje usta, gelova i lakova oko površine zuba stvaraju se depoziti CaF_2 , koji se u trenutku pada pH vrijednosti otpuštaju i štite zube od demineralizacije. Fluoridi se također mogu ugraditi u strukturu cakline i formirati acidorezistentniji fluoroapatit, čije je kritična vrijednost pH niža od hidroksiapatita, pa je otporniji na djelovanje kiselina (72).

SZO preporučuje korištenje fluoridnih zubnih pasti dvaput dnevno i to u koncentracijama od 1000 do 1500 ppm F^- za odrasle, a za djecu paste u koncentracijama od 500 do 2800 ppm F^- uz primjenu i vodica za ispiranje usta (0,05% NaF) jedanput dnevno (50).

Na redovnim kontrolnim pregledima, svakih 6 mjeseci, stomatolog može vršiti topikalnu fluoridaciju lakovima, gelovima i pjenama, koji sadrže veće koncentracije fluorida pa njihova svakodnevna primjena nije opravdana zbog moguće intoksikacije fluoridima.

Prevencija i remineralizacija može se provoditi i preparatima na bazi CPP-ACP i to kroz žvakaće gume, otopine za ispiranje usta i kreme za premazivanje zubi. CPP-ACP kompleks povećava koncentraciju fosfata i kalcija u usnoj šupljini, adherira na hidroksiapatit i meka tkiva te na taj način sprječava demineralizaciju. Remineralizaciju potiče stvaranjem kristala kalcijeva fosfata (73,74).

Preparatima na bazi fluorda i CPP-ACP (Slika 6) prevenira se napredovanje karijesnog procesa i potiče remineralizacija postojećih lezija. Međutim, estetski problem bijele mrlje i dalje ostaje neriješen. Invazivnijim terapijskim metodama, tj. mikroabrazijom, infiltracijskom tehnikom te izbjeljivanjem zubi uspješno se rješava narušena estetika zuba

uzrokovana bijelom mrljom. Provedena istraživanja pokazala su da uspješnost mikroabrazije u rješavanju bijelih mrlja iznosi preko 85% (13), a uspješnost infiltracijske tehnike preko 70% (Slika 7) (15).

Na temelju ovog preglednog rada može se zaključiti sljedeće:

- Tijekom ortodontske terapije fiksnim aparatićem provođenje oralne higijene je otežano. Kao posljedica nepravilne i nepotpune oralne higijene može doći do nakupljanja veće količine dentalnog plaka koji rezultira nastankom inicijalne karijesne lezije, tj. bijele mrlje.
- Bijelu mrlju može se najjednostavnije dijagnosticirati vizualno-taktilnom metodom tijekom standardnoga kliničkog pregleda. Površina lezije mekše je konzistencije, u prisutnosti vlage je translucetna, a nakon sušenja opakna i mliječno bijele boje.
- Najuspješniji način prevencije bijele mrlje jest dobra oralna higijena. Stoga je zadaća stomatologa motivirati i educirati pacijenta o pravilnom četkanju zubi, korištenju zubnog konca, interdentalnih četkica i preparata na bazi fluorida (vodice za ispiranje usta, paste za zube). Dobra edukacija pacijenta rezultirat će uspješnim završetkom ortodontske terapije bez prisutnosti karijesnih lezija.

1. Fernández-Ferrer L, Vicente-Ruíz M, García-Sanz V, Montiel-Company JM, Paredes-Gallardo V, Almerich-Silla JM, et al. Enamel remineralization therapies for treating postorthodontic white-spot lesions. *J Am Dent Assoc.* 2018;149(9):778-786.e2.
2. The effect of orthodontic treatment on periodontal tissue inflammation: A systematic review. *Quintessence Int.* 2017;49(1):69–77.
3. Metin-Gürsoy G, Uzuner FD. The Relationship between Orthodontic Treatment and Dental Caries. In: Akarslan Z, editor. *Dental Caries - Diagnosis, Prevention and Management* [Internet]. InTech; 2018 [cited 2022 Aug 24]. Available from: <http://www.intechopen.com/books/dental-caries-diagnosis-prevention-and-management/the-relationship-between-orthodontic-treatment-and-dental-caries>
4. Furuichi Y, Lindhe J, Ramberg P, Volpe AR. Patterns of de novo plaque formation in the human dentition. *J Clin Periodontol.* 1992;19(6):423–33.
5. Beerens MW, Van Der Veen MH, Van Beek H, Ten Cate JM. Effects of casein phosphopeptide amorphous calcium fluoride phosphate paste on white spot lesions and dental plaque after orthodontic treatment: a 3-month follow-up: Effects of CPP-ACFP. *Eur J Oral Sci.* 2010;118(6):610–7.
6. Benson PE, Parkin N, Dyer F, Millett DT, Furness S, Germain P. Fluorides for the prevention of early tooth decay (demineralised white lesions) during fixed brace treatment. Cochrane Oral Health Group, editor. *Cochrane Database Syst Rev* [Internet]. 2013 [cited 2022 Jun 21]; Available from: <https://doi.wiley.com/10.1002/14651858.CD003809.pub3>
7. Tufekci E, Dixon JS, Gunsolley JC, Lindauer SJ. Prevalence of white spot lesions during orthodontic treatment with fixed appliances. *Angle Orthod.* 2011;81(2):206–10.
8. Du M, Cheng N, Tai B, Jiang H, Li J, Bian Z. Randomized controlled trial on fluoride varnish application for treatment of white spot lesion after fixed orthodontic treatment. *Clin Oral Investig.* 2012;16(2):463–8.
9. Lopatiene K, Borisovaite M, Lapenaite E. Prevention and Treatment of White Spot Lesions During and After Treatment with Fixed Orthodontic Appliances: a Systematic

- Literature Review. *J Oral Maxillofac Res* [Internet]. 2016 [cited 2022 Jun 20];7(2). Available from: <http://www.ejomr.org/JOMR/archives/2016/2/e1/v7n2e1ht.htm>
10. Cochrane NJ, Cai F, Huq NL, Burrow MF, Reynolds EC. New Approaches to Enhanced Remineralization of Tooth Enamel. *J Dent Res*. 2010;89(11):1187–97.
 11. Chen H, Liu X, Dai J, Jiang Z, Guo T, Ding Y. Effect of remineralizing agents on white spot lesions after orthodontic treatment: A systematic review. *Am J Orthod Dentofacial Orthop*. 2013;143(3):376-382.e3.
 12. Murphy TC, Willmot DR, Rodd HD. Management of postorthodontic demineralized white lesions with microabrasion: A quantitative assessment. *Am J Orthod Dentofacial Orthop*. 2007;131(1):27–33.
 13. Knösel M, Attin R, Becker K, Attin T. External Bleaching Effect on the Color and Luminosity of Inactive White-Spot Lesions after Fixed Orthodontic Appliances. *Angle Orthod*. 2007;77(4):646–52.
 14. Eckstein A, Helms HJ, Knösel M. Camouflage effects following resin infiltration of postorthodontic white-spot lesions in vivo: One-year follow-up. *Angle Orthod*. 2015;85(3):374–80.
 15. Kim S, Kim EY, Jeong TS, Kim JW. The evaluation of resin infiltration for masking labial enamel white spot lesions: Resin infiltration for labial masking. *Int J Paediatr Dent*. 2011;21(4):241–8.
 16. Fejerskov O, Kidd EAM, editors. *Dental caries: the disease and its clinical management*. 2nd ed. Oxford ; Ames, Iowa: Blackwell Munksgaard; 2008. 616 p.
 17. Ali S, Farooq I, Khurram SA. Tooth Development. In: Farooq I, Ali S, Anderson P, editors. *An Illustrated Guide to Oral Histology* [Internet]. 1st ed. Wiley; 2021 [cited 2022 Jun 23]. p. 1–13. Available from: <https://onlinelibrary.wiley.com/doi/10.1002/9781119669616.ch1>
 18. Purk JH. Morphologic and structural analysis of material-tissue interfaces relevant to dental reconstruction. In: *Material-Tissue Interfacial Phenomena* [Internet]. Elsevier;

- 2017 [cited 2022 Jun 23]. p. 205–29. Available from: <https://linkinghub.elsevier.com/retrieve/pii/B978008100330500008X>
19. Smith TM. Dental Histology. In: Richards M, Britton K, editors. *Archaeological Science* [Internet]. 1st ed. Cambridge University Press; 2019 [cited 2022 Jun 23]. p. 170–97. Available from: https://www.cambridge.org/core/product/identifier/9781139013826%23CN-bp-8/type/book_part
20. Boushell LW, Sturdevant JR. Clinical Significance of Dental Anatomy, Histology, Physiology, and Occlusion. In: *Sturdevant's Art and Science of Operative Dentistry* [Internet]. Elsevier; 2019 [cited 2022 Jun 23]. p. 1–39. Available from: <https://linkinghub.elsevier.com/retrieve/pii/B9780323478335000010>
21. Watts A, Addy M. Tooth discolouration and staining: a review of the literature. 2001;190:8.
22. Di Giovanni T, Eliades T, Papageorgiou SN. Interventions for dental fluorosis: A systematic review. *J Esthet Restor Dent*. 2018;30(6):502–8.
23. Fejerskov O, Manji F, Baelum V. The Nature and Mechanisms of Dental Fluorosis in Man. *J Dent Res*. 1990;69(2_suppl):692–700.
24. Robinson C, Connell S, Kirkham J, Brookes SJ, Shore RC, Smith AM. The Effect of Fluoride on the Developing Tooth. *Caries Res*. 2004;38(3):268–76.
25. Bronckers ALJJ, Lyaruu DM, DenBesten PK. The Impact of Fluoride on Ameloblasts and the Mechanisms of Enamel Fluorosis. *J Dent Res*. 2009;88(10):877–93.
26. Bertassoni L, Martin J, Torno V, Vieira S, Rached RN, Mazur R. In-Office Dental Bleaching and Enamel Microabrasion for Fluorosis Treatment. *J Clin Pediatr Dent*. 2008;32(3):185–8.
27. Sandhu M, Gulia S, Nagpal M, Sachdev V. Circular Enamel Hypoplasia: A Rare Enamel Developmental Disturbance in Permanent Teeth. :2.

28. Americano GCA, Jacobsen PE, Soviero VM, Haubek D. A systematic review on the association between molar incisor hypomineralization and dental caries. *Int J Paediatr Dent.* 2017;27(1):11–21.
29. Silva MJ, Scurrah KJ, Craig JM, Manton DJ, Kilpatrick N. Etiology of molar incisor hypomineralization - A systematic review. *Community Dent Oral Epidemiol.* 2016;44(4):342–53.
30. Elhennawy K, Schwendicke F. Managing molar-incisor hypomineralization: A systematic review. *J Dent.* 2016;55:16–24.
31. Ghanim A, Manton D, Mariño R, Morgan M, Bailey D. Prevalence of demarcated hypomineralisation defects in second primary molars in Iraqi children: *Prevalence of hypomineralized second primary molar.* *Int J Paediatr Dent.* 2013;23(1):48–55.
32. Bhaskar S, Hegde S. Molar-incisor hypomineralization: Prevalence, severity and clinical characteristics in 8- to 13-year-old children of Udaipur, India. *J Indian Soc Pedod Prev Dent.* 2014;32(4):322.
33. da Cunha Coelho ASE, Mata PCM, Lino CA, Macho VMP, Areias CMFGP, Norton APMAP, et al. Dental hypomineralization treatment: A systematic review. *J Esthet Restor Dent.* 2019;31(1):26–39.
34. Bergstrand F. A Review on Prevention and Treatment of Post-Orthodontic White Spot Lesions - Evidence-Based Methods and Emerging Technologies. *Open Dent J.* 2011;5(1):158–62.
35. Ferreira JMS, Silva MFA, Oliveira AFB, Sampaio FC. Evaluation of different methods for monitoring incipient carious lesions in smooth surfaces under fluoride varnish therapy. *Int J Paediatr Dent.* 2008;18(4):300–5.
36. Chambers C, Stewart S, Su B, Sandy J, Ireland A. Prevention and treatment of demineralisation during fixed appliance therapy: a review of current methods and future applications. *Br Dent J.* 2013;215(10):505–11.

37. Aykut-Yetkiner A, Kara N, Ateş M, Ersin N, Ertuğrul F. Does Casein Phosphopeptid Amorphous Calcium Phosphate Provide Remineralization on White Spot Lesions and Inhibition of *Streptococcus mutans*? *J Clin Pediatr Dent*. 2014;38(4):302–6.
38. Mayne RJ, Cochrane NJ, Cai F, Woods MG, Reynolds EC. In-vitro study of the effect of casein phosphopeptide amorphous calcium fluoride phosphate on iatrogenic damage to enamel during orthodontic adhesive removal. *Am J Orthod Dentofacial Orthop*. 2011;139(6):e543–51.
39. Mount GJ. Defining, Classifying, and Placing Incipient Caries Lesions in Perspective. *Dent Clin North Am*. 2005;49(4):701–23.
40. Paula ABP, Fernandes AR, Coelho AS, Marto CM, Ferreira MM, Caramelo F, et al. Therapies for White Spot Lesions—A Systematic Review. *J Evid Based Dent Pract*. 2017;17(1):23–38.
41. Braga MM, Mendes FM, Ekstrand KR. Detection Activity Assessment and Diagnosis of Dental Caries Lesions. *Dent Clin North Am*. 2010;54(3):479–93.
42. Rochlen GK, Wolff MS. Technological Advances in Caries Diagnosis. *Dent Clin North Am*. 2011;55(3):441–52.
43. Deveci C, Çınar Ç, Tirali RE. Management of White Spot Lesions. In: Akarslan Z, editor. *Dental Caries - Diagnosis, Prevention and Management* [Internet]. InTech; 2018 [cited 2022 Aug 11]. Available from: <http://www.intechopen.com/books/dental-caries-diagnosis-prevention-and-management/management-of-white-spot-lesions>
44. Amaechi BT, Higham SM. Quantitative light-induced fluorescence: A potential tool for general dental assessment. *J Biomed Opt*. 2002;7(1):7.
45. Lussi A, Megert B, Longbottom C, Reich E, Francescut P. Clinical performance of a laser fluorescence device for detection of occlusal caries lesions: Detection of occlusal caries. *Eur J Oral Sci*. 2001;109(1):14–9.
46. Pretty IA. Caries detection and diagnosis: Novel technologies. *J Dent*. 2006;34(10):727–39.

47. Longbottom C, Huysmans MCDNJM. Electrical Measurements for Use in Caries Clinical Trials. *J Dent Res*. 2004;83(1_suppl):76–9.
48. Torres C, Rosa P, Ferreira N, Borges AB. Effect of Caries Infiltration Technique and Fluoride Therapy on Microhardness of Enamel Carious Lesions. *Oper Dent*. 2012;37(4):363–9.
49. Sudjalim T, Woods M, Manton D. Prevention of white spot lesions in orthodontic practice: a contemporary review. *Aust Dent J*. 2006;51(4):284–9.
50. O’Mullane DM. Fluoride and Oral Health. *Community Dent Health*. 2016;(33):69–99.
51. Goldman AS, Yee R, Holmgren CJ, Benzian H. Global affordability of fluoride toothpaste. *Glob Health*. 2008;4(1):7.
52. Marinho VC, Chong LY, Worthington HV, Walsh T. Fluoride mouthrinses for preventing dental caries in children and adolescents. Cochrane Oral Health Group, editor. *Cochrane Database Syst Rev* [Internet]. 2016 [cited 2022 Aug 12];2021(2). Available from: <http://doi.wiley.com/10.1002/14651858.CD002284.pub2>
53. Øgaard B, Seppä L, Rolla G. Professional Topical Fluoride Applications— Clinical Efficacy and Mechanism of Action. *Adv Dent Res*. 1994;8(2):190–201.
54. Seppä L. Fluoride Varnishes in Caries Prevention. *Med Princ Pract*. 2004;13(6):307–11.
55. Pini NIP. Enamel microabrasion: An overview of clinical and scientific considerations. *World J Clin Cases*. 2015;3(1):34.
56. Croll TP. Enamel Microabrasion for Removal of Superficial Dysmineralization and Decalcification Defects. *J Am Dent Assoc*. 1990;120(4):411–5.
57. Paris S, Meyer-Lueckel H, Kielbassa AM. Resin Infiltration of Natural Caries Lesions. *J Dent Res*. 2007;86(7):662–6.
58. Meyer-Lueckel H, Chatzidakis A, Naumann M, Dörfer CE, Paris S. Influence of application time on penetration of an infiltrant into natural enamel caries. *J Dent*. 2011;39(7):465–9.

59. Naranjo AA, Triviño ML, Jaramillo A, Betancourth M, Botero JE. Changes in the subgingival microbiota and periodontal parameters before and 3 months after bracket placement. *Am J Orthod Dentofacial Orthop.* 2006;130(3):275.e17-275.e22.
60. Akin M, Basciftci FA. Can white spot lesions be treated effectively? *Angle Orthod.* 2012;82(5):770–5.
61. Mattousch T, van der Veen M, Zentner A. Caries lesions after orthodontic treatment followed by quantitative light-induced fluorescence: a 2-year follow-up. *Eur J Orthod.* 2007;29(3):294–8.
62. Forsberg CM, Brattstrom V, Malmberg E, Erik C. Ligature wires and elastomeric rings: two methods of ligation, and their association with microbial colonization of *Streptococcus mutans* and *lactobacilli*. :5.
63. Nascimento LEAG do, Pithon MM, dos Santos RL, Ayres Freitas AO, Sales Alviano D, Nojima LI, et al. Colonization of *Streptococcus mutans* on esthetic brackets: Self-ligating vs conventional. *Am J Orthod Dentofacial Orthop.* 2013;143(4):S72–7.
64. Bishara SE, Ostby AW. White Spot Lesions: Formation, Prevention, and Treatment. *Semin Orthod.* 2008;14(3):174–82.
65. Øgaard B. White Spot Lesions During Orthodontic Treatment: Mechanisms and Fluoride Preventive Aspects. *Semin Orthod.* 2008;14(3):183–93.
66. Al Maaitah EF, Adeyemi AA, Higham SM, Pender N, Harrison JE. Factors affecting demineralization during orthodontic treatment: A post-hoc analysis of RCT recruits. *Am J Orthod Dentofacial Orthop.* 2011;139(2):181–91.
67. Heravi F, Ahrari F, Tanbakuchi B. Effectiveness of MI Paste Plus and Remin Pro on remineralization and color improvement of postorthodontic white spot lesions. *Dent Res J.* 2018;15(2):95.
68. Sukontapatipark W. Bacterial colonization associated with fixed orthodontic appliances. A scanning electron microscopy study. *Eur J Orthod.* 2001;23(5):475–84.

69. Pandis N, Vlachopoulos K, Polychronopoulou A, Madianos P, Eliades T. Periodontal condition of the mandibular anterior dentition in patients with conventional and self-ligating brackets. *Orthod Craniofac Res.* 2008;11(4):211–5.
70. Khoroushi M, Kachuie M. Prevention and treatment of white spot lesions in orthodontic patients. *Contemp Clin Dent.* 2017;8(1):11.
71. Schmalz G, Kiehl K, Schmickler J, Rinke S, Schmidt J, Krause F, et al. No difference between manual and different power toothbrushes with and without specific instructions in young, oral healthy adults—results of a randomized clinical trial. *Clin Oral Investig.* 2018;22(3):1147–55.
72. Hicks J, Garcia-Godoy F, Flaitz C. Biological factors in dental caries: role of remineralization and fluoride in the dynamic process of demineralization and remineralization (part 3). *J Clin Pediatr Dent.* 2004;28(3):203–14.
73. Bayram M, Kusgoz A, Yesilyurt C, Nur M. Effects of casein phosphopeptide-amorphous calcium phosphate application after interproximal stripping on enamel surface: An in-vivo study. *Am J Orthod Dentofacial Orthop.* 2017;151(1):167–73.
74. Willmot DR. White lesions after orthodontic treatment: does low fluoride make a difference? *J Orthod.* 2004;31(3):235–42.

Lucija Ratkovski rođena je 24. 6. 1997. godine u Zagrebu. Nakon završene osnovne škole upisuje V. gimnaziju, a 2016. godine započinje studij dentalne medicine na Stomatološkom fakultetu Sveučilišta u Zagrebu.

Za vrijeme studija prisustvuje brojnim kongresima. Koautorica je članka “ Oralna higijena–temelj oralnog zdravlja”, objavljenog u časopisu Sonda 2021. godine te znanstveno-istraživačkog rada “Ispitivanje mehaničkih svojstava eksperimentalnih kompozitnih materijala s bioaktivnim staklom”, predloženog za Rektorovu nagradu.

Od 2018. godine do završetka studija asistira u privatnoj specijalističkoj stomatološkoj ordinaciji i obavlja studentski posao u Satiričkom kazalištu Kerempuh.