

Rehabilitacija potpune bezubosti pokrovnom protezom na implantatima

Fantulin, Nika

Master's thesis / Diplomski rad

2022

Degree Grantor / Ustanova koja je dodijelila akademski / stručni stupanj: **University of Zagreb, School of Dental Medicine / Sveučilište u Zagrebu, Stomatološki fakultet**

Permanent link / Trajna poveznica: <https://um.nsk.hr/um:nbn:hr:127:076874>

Rights / Prava: [Attribution-NonCommercial 4.0 International/Imenovanje-Nekomercijalno 4.0 međunarodna](#)

Download date / Datum preuzimanja: **2024-07-25**



Repository / Repozitorij:

[University of Zagreb School of Dental Medicine Repository](#)





Sveučilište u Zagrebu

Stomatološki fakultet

Nika Fantulin

**REHABILITACIJA POTPUNE BEZUBOSTI
POKROVNOM PROTEZOM NA
IMPLANTATIMA**

DIPLOMSKI RAD

Zagreb, 2022.

Rad je ostvaren na: Zavodu za mobilnu protetiku Stomatološkog fakulteta Sveučilišta u Zagrebu

Mentor rada: izv. prof. dr. sc. Sanja Peršić Kiršić, Stomatološki fakultet Sveučilišta u Zagrebu

Lektor hrvatskoga jezika: Marina Maretić, profesorica hrvatskog jezika i književnosti

Lektor engleskoga jezika: Željka Periša Perkov, profesorica engleskog jezika i književnosti i filozofije

Sastav Povjerenstva za obranu diplomskoga rada:

1. _____

2. _____

3. _____

Datum obrane rada: _____

Rad sadrži: 47 stranica

4 tablice

13 slika

1 CD

Rad je vlastito autorsko djelo, koje je u potpunosti samostalno napisano uz naznaku izvora drugih autora i dokumenata korištenih u radu. Osim ako nije drukčije navedeno, sve ilustracije (tablice, slike i dr.) u radu su izvorni doprinos autora diplomskog rada. Autor je odgovoran za pribavljanje dopuštenja za korištenje ilustracija koje nisu njegov izvorni doprinos, kao i za sve eventualne posljedice koje mogu nastati zbog nedopuštenog preuzimanja ilustracija odnosno propusta u navođenju njihovog podrijetla.

Zahvala

Zahvaljujem svojoj mentorici izv. prof. dr. sc. Sanji Peršić Kiršić na srdačnoj pomoći, ustupljenim fotografijama i korisnim savjetima prilikom izrade ovog diplomskog rada.

Zahvaljujem svojoj obitelji na ljubavi, savjetima i podršci kojom su me pratili tijekom svih godina školovanja.

Zahvaljujem svojim prijateljima na predivnim uspomnama na najljepše i najteže dane našega studiranja.

REHABILITACIJA POTPUNE BEZUBOSTI POKROVNOM PROTEZOM NA IMPLANTATIMA

Sažetak

Pitanje potpune bezubosti predstavlja složen biomehanički problem koji se standardno rješava izradom konvencionalnih potpunih proteza. One su retinirane isključivo ventilnim učinkom i često ne osiguravaju dovoljnu retenciju i stabilizaciju proteze pa rezultiraju nezadovoljstvom pacijenata žvačnom funkcijom. Danas, međutim, suvremena stomatologija nudi rješenje u obliku fiksnih ili mobilnih nadomjestaka retiniranih implantatima. Pokrovna proteza na implantatima mobilni je nadomjestak koji može nadomjestiti najveće resorpcije alveolarnog grebena, a brojna su istraživanja pokazala kako su pokrovne proteze na implantatima odličan terapijski postupak za bezube pacijente zbog znatnog poboljšanja funkcije žvakanja, retencije i stabilnosti proteza, a samim time i kvalitete života ovisne o oralnom zdravlju (OHRQoL) u odnosu na prethodno iskustvo nošenja potpunih proteza.

Najčešće se za retenciju potpunih proteza ugrađuju implantati standardnih dimenzija, međutim, postoje slučajevi u kojima je alveolarni greben resorbiran u tolikoj mjeri da ne postoji adekvatna širina grebena za njihovu ugradnju. Takvi, uski grebeni na izbor ostavljaju jedino mini dentalne implantate (MDI) promjera manjega od 2.5 mm. Njihova je ugradnja minimalno invazivan postupak te su financijski prihvatljiviji od standardnih implantata. Zbog brojnih prednosti i rasta broja objavljenih kritičkih istraživanja o njihovoj upotrebi, očekuje se skorašnje proširenje interesa te preciznije definiranje indikacija i kontraindikacija za njihovu ugradnju.

Ključne riječi: potpuna bezubost; potpune proteze; pokrovna proteza na implantatima; implantati standardnih dimenzija; uski grebeni; mini dentalni implantati

REHABILITATION OF COMPLETE EDENTULISM WITH AN IMPLANT-RETAINED OVERDENTURE

Summary

The issue of complete edentulism is a complex biomechanical problem that is usually solved by making conventional complete dentures. They are retained exclusively by the valve effect and often do not provide sufficient retention and stabilization of the denture, resulting in patient discontentment with chewing function. Today, however, modern dentistry offers a solution in the form of fixed or mobile restorations retained by implants. An implant-retained overdenture is a mobile replacement that can replace the largest resorptions of the alveolar ridge, and numerous studies have shown that implant-retained overdentures are an excellent therapeutic procedure for edentulous patients due to the significant improvement of chewing function, retention and stability of the prostheses, and by that also the quality of life depending on oral health (OHRQoL) in comparison to the previous experience of wearing complete dentures.

Most often, implants of standard dimensions are inserted for the retention of complete dentures, however, there are cases in which the alveolar ridge is resorbed to such an extent that there is no adequate ridge width for their insertion. Such narrow ridges leave only the choice of mini dental implants (MDI) with a diameter less than 2.5 mm. Their insertion is a minimally invasive procedure and they are more financially acceptable than standard size implants. Due to the numerous advantages and the growing number of published critical studies on their use, it is expected that interest in them will soon expand and that the indications and contraindications for their insertion will be more precisely defined.

Keywords: complete edentulism; complete dentures; implant-retained overdentures; implants of standard dimensions; narrow ridges; mini dental implants

SADRŽAJ

1. UVOD.....	2
1.1. Posljedice gubitka zuba	4
1.2. Klasifikacija bezube čeljusti	5
1.3. Uznapredovala atrofija bezube čeljusti.....	10
2. TERAPIJSKE MOGUĆNOSTI SANACIJE POTPUNE BEZUBOSTI	11
2.1. Podjela implantoprotetskih radova.....	13
3. PODJELA I VRSTE IMPLANTATA.....	15
3.1. Implantati standardnih dimenzija (SDI) za retenciju potpune proteze	17
3.2. Mini dentalni implantati (MDI)	18
4. POKROVNA PROTEZA NA IMPLANTATIMA.....	21
4.1. Pokrovna proteza retinirana na MDI	25
5. RETENCIJSKE VEZE IZMEDU PROTEZE I IMPLANTATA	27
6. TIJEK IZRADE POKROVNE PROTEZE NA IMPLANTATIMA.....	30
7. RASPRAVA	35
8. ZAKLJUČAK	38
9. LITERATURA.....	40
10. ŽIVOTOPIS	46

Popis skraćenica

Al – aluminij

CAD/CAM – computer-aided design and manufacturing

ITI – International Team for Implantology

cm² – kvadratni centimetar

mm – milimetar

MDI – mini dentalni implantati

n. - nervus

N – Newton

OHRQoL – oral health-related quality of life

% – posto

SDI – standardni dentalni implantati

Ti – titanij

TMP – temporomandibularni poremećaji

V – vanadij

Potpuna bezubost podrazumijeva nedostatak svih zuba u gornjoj i donjoj čeljusti u odrasloj populaciji. Gubitak svih zuba je ireverzibilno stanje te kao takvo značajno utječe na kvalitetu života pacijenata, narušavajući im samopouzdanje i onemogućujući funkciju žvakanja, govora i smijanja, a ostalo je, unatoč napretku suvremene stomatologije, čest nalaz u ustima pacijenata. Glavni uzroci gubitka zuba su karijes i parodontne bolesti, odnosno njihovo nepravovremeno tretiranje (1). Drugi čimbenici koji rjeđe dovode do gubitka zuba su: trauma, konzumacija duhanskih proizvoda, loša oralna higijena, zračenje u terapiji tumora, dostupnost zdravstvene skrbi te društveni faktori. U posljednjih dvadesetak godina bezubost je u industrijaliziranim zemljama sve rjeđa, ali u nerazvijenim zemljama prevalencija bezubosti i dalje raste (2).

Potpuna proteza je terapijsko sredstvo kojim se konvencionalno nadoknađuju izgubljeni zubi, a glavni joj je zadatak uspostaviti normalnu žvačnu funkciju, ukloniti smetnje govora i ispraviti estetske defekte. Nasuprot tomu, neispravno izrađena proteza može djelovati štetno na fundament tkiva koja ga nose. Zato bi protetičar uvijek trebao imati na umu ono osnovno načelo opće medicine koje glasi "primum non nocere", odnosno, protetski zahvat prvenstveno ne bi trebao naškoditi pacijentu (3).

Ponekad je retencija konvencionalne potpune proteze jako oslabljena, bilo parafunkcijskim navikama koje ju destabiliziraju, bilo zbog suhoće usta ili nepravilne građe ili jako resorbiranog alveolarnog grebena. U tim situacijama uputno je razmisliti o izradi nekog od implantoprotetskih rješenja. Unatoč nešto većem utrošku vremena za izradu pokrovne proteze na implantatima i složenijim postupcima izrade, takva rješenja uvelike poboljšavaju sve pacijentove funkcije, a pridonose i njegovom većem samopouzdanju i zadovoljstvu. Mnoga istraživanja su pokazala kako je mogućnost žvakanja kod pacijenata s pokrovnim protezama na implantatima značajno bolja nego kod pacijenata s potpunim gornjim i donjim protezama bez implantata, naročito kod pacijenata s donjim totalnim protezama retiniranim implantatima (4).

Pokrovne proteze na implantatima odličan su rehabilitacijski postupak za bezube pacijente zbog znatnog poboljšanja retencije proteze, funkcije žvakanja, retencije, a samim time i kvalitete života ovisne o oralnom zdravlju (OHRQoL) u odnosu na prethodno iskustvo nošenja potpunih proteza. Parametri, poput sile zagriža i usitnjavanja hrane značajno se poboljšavaju

uuvođenjem implantata u terapiji stabilizacije proteza, a istraživanja su pokazala kako povećanje osjećaja ugone pri nošenju proteza poboljšava socijalne odnose, unaprjeđuje kvalitetu života te razvija osjećaj sigurnosti (5, 6).

Svrha je ovoga rada prikazati prednosti i nedostatke izrade pokrovne proteze na implantatima kao jedne od mogućnosti terapije potpune bezubosti, nasuprot izradi konvencionalnih potpunih proteza s jedne strane te fiksnih implantoprotetskih rješenja s druge strane.

1.1. Posljedice gubitka zuba

Kao posljedica gubitka zuba javljaju se mnogobrojne promjene koje se očituju na:

1. Alveoli i alveolarnom nastavku

Promjene se javljaju u vidu razgradnje (resorpcije) kosti, koja se može javiti direktno kao gubitak koštanog tkiva nakon vađenja zuba i indirektno promijenjenim djelovanjem mišića i lošim opterećenjem parodonta zuba. Također, dolazi do promjene odnosa gornjeg i donjeg bezubog grebena i povećane deformacije pod funkcijskim opterećenjem (8).

Direktni gubitak kosti može nastati nakon vađenja zuba, zbog traume ili loše provedenog kirurškog postupka. Opsežniji gubitak kosti nastaje kao posljedica upalnih promjena i komplikacija u cijeljenju ekstrakcijske rane. Parodontne bolesti često bivaju praćene opsežnim gubitkom koštanog tkiva.

Indirektna razgradnja kosti nastaje trajnim djelovanjem mišića u bezubom području. Aktivnost mišića jezika i obraza izaziva razgradnju kosti donje čeljusti u području nastalom gubitkom premolara i molara. Posljedice jake resorpcije kosti mogu biti plitki i ravni bezubi grebeni ili često uski i oštri bezubi grebeni koji otežavaju izradu proteze.

Na lateralnim dijelovima gornje čeljusti unutrašnja (nepčana) strana kosti je kompaktnija, dok je na donjoj čeljusti gušće građena kost s vanjske strane (linea obliqua externa). Zbog toga se atrofija kosti u gornjoj čeljusti odvija izvana prema unutra (centripetalno), a u donjoj čeljusti u suprotnom smjeru, dakle više iznutra prema van (centrifugalno). Ona se, dakle, povećava, širi, a maksila se suzuje. Sredina bezubog grebena maksile premješta se oralno, a sredina grebena mandibule vestibularno. Gubitak kosti opsežniji je u prvih šest mjeseci nakon vađenja zuba i nikada ne prestaje. Na taj se način udaljenost između donjih i gornjih bezubih grebena povećava kako u sagitalnoj, tako i u horizontalnoj ravnini (3, 9).

2. Susjednim zubima i zubima u nasuprotnoj čeljusti

Gubitkom kontakata sa susjednim zubima, preostali zubi pokazuju tendenciju naginjanja u taj novonastali prostor uslijed čega nastaje retencijsko mjesto duž gingivnog ruba tih zubi. Ono pogoduje nakupljanju hrane i naslaga te s vremenom nastanku parodontnih džepova i razvoju parodontitisa. Dolazi i do elongacije zubi u nasuprotnoj čeljusti pa završe ponekad čak u

kontakta sa sluznicom u suprotnoj čeljusti. Time se sve više povećava pritisak na prednje zube koji se lepezasto šire i postupno rasklimavaju (3).

3. Čeljusnom zglobu

Gubitkom zuba u zglobu nastaju funkcionalne promjene kao posljedica snižene okluzije. Ona najčešće nastaje kombinacijom gubitka pojedinih zuba i trošenja ostalih zuba. Gubitkom stražnjih zuba mijenja se položaj mandibule pa se mijenja i položaj kondila u zglobnoj jamici. Potom dolazi do remodelacije dijelova zgloba pa kondil postupno počinje opterećivati predio zglobne jamice te može doći do pomaka diska i nastanka temporomandibularnih poremećaja (TMP). Javljaju se promjene u iznosu i kretnjama donje čeljusti, atrofija diska i drugi problemi sa zglobom (3,8).

4. Mišićima

Gubitkom zuba mijenja se i aktivnost i funkcija mišića. Kao posljedica njihove hiperaktivnosti nastaje hipertrofija dok inaktivnost dovodi do atrofije mišića. Često se javlja i hipertrofija jezika. Jezik se može povećati u tolikoj mjeri da prekrije bezube grebene, a često preuzima i većinu uloge zubi pri žvakanju (10). Također, gubitkom zuba pacijenti se ograničavaju na manje raznovrsnu, mekšu prehranu, što posljedično utječe i na sveukupno zdravlje i kvalitetu života pacijenata (11).

Kako bi se spriječio nastanak i razvoj svih destruktivskih procesa nužna je pravovremena nadoknada izgubljenih zuba izradom protetskih nadomjestaka, kao i ponovna uspostava narušenih funkcija stomatognatog sustava.

1.2. Klasifikacija bezube čeljusti

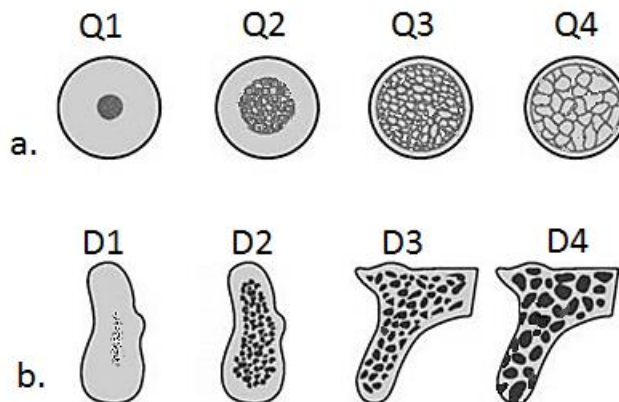
Zdravo koštano tkivo neprestano je u procesu pregradnje, odnosno stvaranja i resorpcije tijekom života. Time se čvrstoća kostiju prilagođava stupnju njihova opterećenja. Wolffovo pravilo kaže kako neopterećena kost degenerira, kao što degenerira i preopterećena kost. Sa zubima i implantatima unutar kosti postoji prijenos sila koji pridonosi jačanju i održavanju te kosti. Opterećenje raspodijeljeno na neko veće područje dovodi do vanjske resorpcije kosti na opterećenoj površini, kao u slučaju potpunih nadomjestaka. S druge strane, izostankom

opterećenja smanjuje se kvaliteta kosti, tj. nastupa resorpcija unutarnjih potpornih struktura. Dakle, intrakoštano fiziološko opterećenje je ono što održava volumen i kvalitetu kosti (12). Gubitkom zuba resorptivne promjene u gornjoj i donjoj čeljusti mogu znatno otežati izradu funkcijski zadovoljavajućih proteza, a o količini i kvaliteti alveolarne kosti ovisi i uspjeh samih implantata. Kvalitetna, gusta kost temelj je uspjeha oseointegracije jer osigurava primarnu stabilnost implantata. Slabija kvaliteta kosti može se nadoknaditi ugradnjom dužih implantata, dok gušća kost dopušta ugradnju kraćih i širih implantata u onim dijelovima gdje postoji smanjena visina alveolarnog grebena (13). S obzirom na gustoću kosti, postoje različite klasifikacije u kojima je opisan odnos kortikalne kosti i trabekularne kosti.

Lekholm i Zarb još su 1985. sastavili prvu klasifikaciju bezubih grebena, a ista se koristi i danas i predstavlja siguran vodič za određivanje kvalitete kosti (14). Procjena količine kosti, tj. alveolarnog grebena vrši se na temelju oblika čeljusti koji ostaje nakon vađenja zuba, a iskazuje se kao pet tipova (tip A, B, C, D ili E). Tip A predstavlja očuvanu visinu rezidualnog grebena u koji je moguće ugraditi implantat dužine i do 14 mm, a tip E je ekstremno resorbirana kost. Ostali tipovi su negdje između njih, a idealnim za ugradnju implantata smatra se tip A ili tip B visina grebena.

Kvaliteta rezidualnog grebena podijeljena je na tip Q1, Q2, Q3 i Q4. Tip Q1 predstavlja homogenu kortikalnu kost s manjom opskrbbom krvlju od svih drugih tipova. Za dobru oseointegraciju važna je adekvatna opskrba krvlju, stoga je ovaj tip kosti manje pogodan za implantaciju. Tom tipu potrebno je oko pet mjeseci da se oseointegrira s implantatom. Prilikom brušenja za implantate potreban je pritisak i oštro kortikalno svrdlo. Q1 tip najčešće je područje gdje su nekada bili donji zubi u fronti. Primarna stabilnost je uglavnom dobra, međutim sekundarna može biti lošija ili joj može trebati više vremena dok se razvije zbog slabije prokrvljenosti. Tip Q2 sastoji se od debelog sloja kortikalne kosti koja okružuje jako gustu spongioznu kost. Potrebno je oko 4 mjeseca da dođe do oseointegracije s implantatom. Često je prisutna bilateralno u području alveolarnog grebena u stražnjem dijelu mandibule, od očnjaka ili prvog pretkutnjaka do retromolarnog jastučića, ali ima je i u fronti. Ovdje je dobra i primarna i sekundarna stabilnost. Tip Q3 čini tanki sloj kortikalne kosti koji obavija gustu spongiozu. Najčešće je prisutna u frontalnom dijelu maksile, ali može je biti i u području pretkutnjaka i kutnjaka u maksili, kao i u stražnjem dijelu mandibule. Tip Q4 je najmanje gusta kost sačinjena od tankog sloja kortikalne kosti koja obavija rastresitu spongiozu male gustoće. Najčešće je prisutna u tuberu maksile, a nekad i u području kutnjaka. Kod ovoga tipa

česti su problemi pri oseointegraciji zbog nedovoljne primarne stabilnosti implantata. Zato se trebaju koristiti tehnike kondenzacije i kompresije tog dijela ili ostaviti implantat ispod sluznice i čekati da s vremenom nastane sekundarna stabilnost. Najpoželjniji tipovi kvalitete kosti za ugradnju implantata su tipovi Q2 i Q3, upravo zbog ravnoteže između čvrstoće kosti i opskrbe krvlju koja je nužna za oseointegraciju (Slika 1., Tablica 2.) (15).



Slika 1. Klasifikacija kosti prema kvaliteti i gustoći: a. prema Lekholmu i Zarbu; b. prema Mischu. Preuzeto s dopuštenjem autora: izv. prof. dr. sc. Sanja Peršić Kiršić

Zatim je 1987. Misch je podijelio gustoću kosti u 4 skupine (D1-D4) uzimajući u obzir makroskopske osobine kortikalne i trabekularne kosti. Tako je upotpunio i proširio klasifikaciju kvalitete kosti, a dao je i taktilne analoge pojedinog tipa koštanog tkiva (Tablica 1.) (16). U njegovoj klasifikaciji postoji još i D5 tip kosti koji se odnosi na nezrelo koštano tkivo (npr. nakon vađenja zuba) (Tablica 2.).

Tablica 1. Klasifikacija kosti po Mischu uz opis, taktilni analog i tipičan smještaj pojedine gustoće kosti

Gustoća kosti	Opis	Taktilni analog	Tipičan smještaj
D1	gusta kortikalna kost	drvo javora ili hrasta	prednja mandibula
D2	gusta kortikalna kost i gusta trabekularna kost	smreka ili bijeli bor	prednja i stražnja mandibula, prednja maksila
D3	porozna i tanka kortikalna kost i dobra trabekularna kost	balsa drvo	prednja i stražnja maksila, stražnja mandibula

D4	porozna i tanka kortikalna kost i široka i rijetka trabekularna kost	stiropor	stražnja maksila
----	--	----------	------------------

Northon i Gamble načinili su klasifikaciju na temelju CT snimaka. Na njima se uz pomoć softvera mogu dobiti objektivni podaci o gustoći u području interesa (Region of interest, ROI). Kvaliteta (gustoća) izražava se u prosječnoj vrijednosti Hounsfieldovih jedinica u izabranom području. U tablici 2. prikazane su najčešće korištene klasifikacije sa svojim karakteristikama (15).

Tablica 2. Najčešće klasifikacije kvalitete i gustoće kosti

Lekholm i Zarb	Misch	Northon i Gamble
Q1 – kost sastavljena uglavnom od homogene kortikalne kosti	D1 – debela kompaktna kost, kortikalna	>1000 HU
Q2 – debeli sloj kortikalne kosti koja obavija jako gustu spongiozu	D2 – debela i minimalno porozna kompaktna kost te gusta spongioza	650-1000 HU
Q3 – tanja i poroznija kortikalna kosti koja obavija spongiozu normalne gustoće	D3 – tanka i porozna kortikalna kost i rastresita spongioza	350-650 HU
Q4 – jako tanak porozni sloj kortikalne kosti koji obavija rastresitu spongiozu male gustoće	D4 – rastresita i tanka spongiozna kost	100-350 HU
	D5 – nezrelo koštano tkivo	<100 HU

Na radiološkim snimkama i onima kompjuterizirane tomografije, kvaliteta kosti može se utvrditi pomoću Hounsfieldove skale. Hounsfieldova jedinica (HU) oznaka je radiološke gustoće kosti. HU skala predstavlja kvantitativnu procjenu gustoće kosti, a ima dvije krajnje točke. Jedna je zrak (minus 1000 HU), a druga čista voda (0 HU). Studije su pokazale da je gustoća žive kosti ili kortikalne kosti kadavera između 1000 i 1600 HU. Podatci dobiveni

mjenjem gustoće na CBCT (engl. Cone beam computed tomography) snimkama uvršteni su u Mischeovu klasifikaciju (Tablica 3.) (16).

Tablica 3. Tip kosti prema Mischovoj klasifikaciji s pripadajućim Hounsfieldovim brojem

Gustoća kosti	Hounsfieldova jedinica
D1	>1250
D2	800-1250
D3	350-800
D4	150-350

1.3. Uznappedovala atrofija bezube čeljusti

Gubitkom zuba kost gubi fiziološko opterećenje i kao takva atrofira, kao što atrofira i preopterećena kost. Zubi i implantati održavaju prijenos sila unutar kosti čime pridonose jačanju i očuvanju kosti. Ako nema zuba, nema ni funkcijskih sila koje bi se na njih usmjeravale čime se gubi i glavna uloga parodonta koji bi te sile prenio na koštanu podlogu. Drugim riječima, mijenja se cijeli mehanizam prijenosa funkcijskog opterećenja pa koštana podloga i sluznica trpe puno veći pritisak i postaju glavni nosioci potpunih proteza (9). Vađenjem zuba smanjenje rezidualnog alveolarnog grebena najbrže je u prvih šest mjeseci, ali se kontinuirano nastavlja do kraja života. Gubitak kosti izraženiji je kod donje nego kod gornje čeljusti, osobito u prva tri mjeseca nakon vađenja.

Potpune proteze nadoknađuju meka i tvrda tkiva usne šupljine, međutim često su nestabilne, osobito u donjoj čeljusti, stoga rade veće opterećenje na koštanu strukturu. Naime, nošenjem takve proteze pričvršćena sluznica (epitel) postaje jače keratinizirana, a ispod epitela u submukozi nastaju krvni ugrušci koji se postupno zamijene prvo granulacijskim, a onda i vezivnim tkivom. Tako nastaju ožiljci na granici sluznice i proteze te u slučaju ponavljano ozljeđivanja kost podlegne resorpciji i nastaje labavi greben (tzv. "flabby ridge") koji se pod pritiskom iskrivljava i nije adekvatan oslonac protezi. To dodatno ubrzava resorpciju ležišta, stoga dugotrajnim nošenjem donje potpune proteze često biva gotovo nemoguće napraviti novu stabilnu protezu (15, 17). Smanjuje se ležište proteze čija baza radi pritisak na izlazište n. alveolarisa inferiora, uzrokuje bol u području foramena mentale i otežava žvakanje i govor. Pacijentima se onda preporuča korištenje adhezivnih krema, a one otežavaju higijenu i nerijetko uzrokuju neugodan miris, što u konačnici rezultira sve većim nezadovoljstvom pacijenta i izbjegavanjem nošenja donje potpune proteze.

2. TERAPIJSKE MOGUĆNOSTI SANACIJE POTPUNE BEZUBOSTI

U terapiji potpune bezubosti najčešće se koristi konvencionalna potpuna proteza. Ona predstavlja mobilno-protetski nadomjestak koji nadoknađuje izgubljene zube i dijelove alveolarnoga grebena. Time pacijentu omogućuje ponovnu uspostavu mastikacije, fonacije i estetike kao glavnih izgubljenih funkcija stomatognatog sustava (3). Međutim, prvi izbor u terapiji potpune bezubosti nisu više gornja i donja totalna proteza, već gornja totalna, a donja pokrovna na implantatima. Prema smjernicama McGillovog konsenzusa iz 2002. godine, a koje vrijede i danas, terapija izbora donje potpune bezubosti je pokrovna proteza na 2 implantata standardnih dimenzija (SDI) (18). Ukoliko su grebeni uski, preporuka je ugradnja 4 mini dentalna implantata (MDI) umjesto horizontalne augmentacije kosti (ITI konsenzus) (19). Naime, ugradnja implantata u ekstremno resorbirane alveolarne grebene zahtijeva augmentaciju kosti i mekog tkiva, što zbog svoje dugotrajnosti i bolnosti može biti kontraindicirano za starije osobe koje su nerijetko opterećene i drugim sistemskim bolestima (20).

Kako bi se mogli ugraditi implantati, potreban je određeni volumen kosti, i to barem 1.5 mm kosti između implantata i susjednog zuba i 3 mm kosti između dva implantata. Nadalje, potrebna je i debljina kosti od bar 1 mm prema bukalno i lingvalno. U vertikalnoj dimenziji potrebno je paziti na maksilarni sinus u gornjoj, a na n. alveolaris inferior u donjoj čeljusti. Ako je smanjena visina alveolarnog grebena, ne mogu se ugraditi implantati standardne dužine i širine. Moguća je ugradnja kratkih i širokih dentalnih implantata, npr. dužine ≤ 8 mm i širine ≥ 5 mm, ali takvi bi implantati imali isključivo kortikalno sidrenje u donjoj čeljusti što bi dovelo u pitanje uspjeh oseointegracije zbog smanjene perfuzije krvi. Uz to, postoji veći rizik za frakturu čeljusti prilikom njihove ugradnje i oseointegracije, uzimajući u obzir njihovu veću širinu u kombinaciji sa vrlo tankim slojem kortikalne kosti. Za kratke i široke implantate uz adekvatnu debljinu same kosti potrebna je i adekvatna širina pričvrstne gingive. U suprotnom zbog pomičnosti gingive može doći do razvoja periimplantitisa i gubitka implantata (iako je oseointegracija bila uspješna) što može rezultirati i frakturom čeljusti (21). Iz toga razloga kratki i široki dentalni implantati neće uvijek biti optimalno terapijsko rješenje.

Implantoprotetska rehabilitacija potpune bezubosti pomoću pokrovne proteze retinirane na implantatima podrazumijeva suradnju iskusnog stomatološkog protetičara i oralnog kirurga. Protetičar mora procijeniti je li za bolesnika povoljnija protetska rehabilitacija pomoću implantata ili će se konvencionalnim protetskim nadomjeskom postići zadovoljavajući estetski i funkcijski rezultat (22).

Za liječenje bezubih pacijenata važne kriterije čine uzrok i trajanje same bezubosti, opseg resorpcije kosti, međučeljsni odnosi, funkcija i izgled proteza te psihološki profil i očekivanja pacijenta. Nerealna očekivanja, manjkava suradnja, neliječene sistemske bolesti, psihičke bolesti, ovisnosti i dob (djeca u fazi rasta) su apsolutne kontraindikacije za implantate. Relativne kontraindikacije čine nedovoljan obujam i loša kakvoća kosti, nedovoljan interokluzijski razmak, pušenje i loša oralna higijena. Također, uključuju sve situacije u kojima je ishod terapije upitan i postoji velik rizik od nastanka komplikacija (vaskularne bolesti, infarkt miokarda i CV inzult unatrag 6 mjeseci, poremećaji zgrušavanja i antikoagulantna terapija, pacijenti na radioterapiji i kemoterapiji, intravenska primjena bisfosfonata i dr.). Nakon iscrpne anamneze te pregleda i ocjene higijene, važno je pacijentu istaknuti prednosti, ali i rizike terapije pomoću implantata, upoznati ga s troškovima terapije te mu ponuditi i konvencionalni oblik protetskog rješenja.

2.1. Podjela implantoprotetskih radova

Ovisno o protetskoj komponenti implantoprotetski radovi dijele se na mobilne i fiksne, iako je implantat po svojoj definiciji uvijek fiksni. Fiksni implantoprotetski radovi pričvršćeni su za nadogradnju implantata (abutment) cementom ili vijčano te ih pacijent ne može samostalno skinuti, a načela higijene su kao i kod fiksnih protetskih radova (23). Mobilni se implantoprotetski radovi ne pričvršćuju u punom smislu riječi. Ipak, na neki se način moraju stabilizirati i retinirati za nadogradnje implantata. U tu svrhu koriste se razni pričvršni elementi poput kugličnih spojki, lokatora, prečki, magneta i teleskopa.

Načelno raspoložemo s nekoliko implantoprotetskih rješenja, ovisno o opsegu resorpcije kosti:

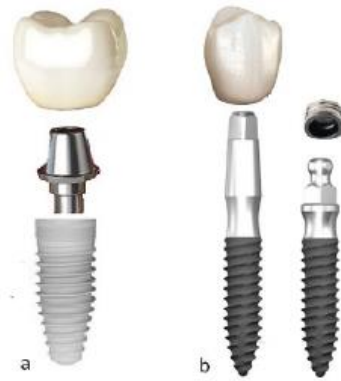1. Fiksni most na implantatima - u slučaju lagane resorpcije kosti bez znatnih međučeljsnih neslaganja (24). Ovo rješenje dolazi u obzir kad pacijent ima nisku liniju osmijeha, zbog moguće vidljivosti prijelaza rada i gingive u slučaju visoke linije osmijeha. Most se može fiksirati cementiranjem ili vijčano.
2. Fiksna proteza na implantatima - ukoliko je resorpcija nešto veća ili postoje blaga međučeljsna neslaganja. Pričvršćuje se vijcima, a ukloniti je može isključivo stomatolog (24). Također, kao i most na implantatima, nije indicirana u slučaju visoke linije osmijeha.

3. Pokrovna proteza na implantatima - ako postoji jaka vertikalna ili horizontalna resorpcija alveolarnog grebena, skeletne anomalije, znatna međučeljusna neslaganja te u slučaju nedovoljnog oslonca za usne. Njima se postiže bolji profil usana i prirodnost zubnog luka te dobra estetika u slučaju visoke linije osmijeha („gummy smile“). Također, jednostavnije je ispravljanje međučeljusnih odnosa, održavanje higijene i popravak proteza, potrebno je manje implantata, a svi protetski postupci su jednostavniji, brži i jeftiniji (25).

Izbor terapije ovisi o resorpciji kosti, međučeljusnim odnosima, broju implantata koji se koristi, kao i o željama i mogućnostima pacijenta i terapeuta.

3. PODJELA I VRSTE IMPLANTATA


Implantati se prvenstveno mogu podijeliti na jednodijelne i dvodijelne (Slika 2.) (15). Dvodijelni imaju dio koji se ugrađuje u kost i nadogradnju koja se uvija u implantat. Prema obliku mogu biti cilindrični, konusni i hibridni, s navojima ili bez. Navoji poboljšavaju mehaničku vezu s koštanim tkivom i primarnu stabilnost.



Slika 2. a. dvodijelni implantati: u dio implantata koji je u kosti uvije se nadogradnja na koju se cementira ili uvije krunica, b. jednodijelni implantat: abutment je dio implantata i ne može se odvojiti, a na njega se cementira krunica ili retinira matrica u protezi. Preuzeto s dopuštenjem autora: izv. prof. dr. sc. Sanja Peršić Kiršić

Površina implantata može biti glatka ili hrapava. Oseointegracija se definira kao funkcionalna i strukturna povezanost kosti i površine implantata (26). Hrapavost povećava površinu implantata čime ubrzava proces oseintegracije, a ostvaruje se i dodatna mikromehanička veza s okolinom ("micro-interlocking").

Prema dimenzijama ih možemo podijeliti na implantate standardnih dimenzija, kratke i široke implantate i uske implantate (Slika 3.). Najčešće korišteni implantati standardnih dimenzija promjera su između 3,5 i 5 mm i dužine veće od 8 mm, a koriste se onda kada postoji odgovarajući volumen kosti. Široki i kratki implantati se koriste u slučaju smanjene vertikalne dimenzije alveolarnog grebena, a očuvane širine. Oni su promjera većeg od 5 mm, a dužine manje od 8 mm. Prikladni su za područje pretkutnjaka i kutnjaka jer se njihovim korištenjem može izbjeći podizanje dna sinusa. Uski implantati imaju promjer manji od 3,5 mm, a dužinu veću od 10 mm. Prikladni su za retenciju i stabilizaciju potpunih i djelomičnih proteza kao i za nadomještanje pojedinačnih sjekutića ili prvih pretkutnjaka (27).



Slika 3. a. implantati standardnih dimenzija, b. uski implantati, c. kratki, ali široki dentalni implantati. Preuzeto s dopuštenjem autora: izv. prof. dr. sc. Sanja Peršić Kiršić

Uske je implantate 2013. godine International Team for Implantology podijelio u tri skupine:

1. Skupina < 3,00 mm (miniimplantati)
2. Skupina 3,00 do 3,25 mm
3. Skupina 3,30 do 3,50 mm

Najnovijim konsenzusom prije nekoliko godina podjela je izmijenjena pa se uski implantati još uvijek dijele u tri skupine, međutim, smanjen je promjer miniimplantata (28).

1. Skupina < 2,5 mm (miniimplantati)
2. Skupina 2,50 mm do < 3,3 mm uski implantati
3. Skupina 3,30 mm do 3,5 mm implantati standardne platforme

3.1. Implantati standardnih dimenzija (SDI) za retenciju potpune proteze

Potpuno bezuba čeljust s izrazito resorbiranim alveolarnim grebenom tipična je indikacija za implantate, kao sredstvo retencije i stabilizacije pokrovne proteze. U donjoj čeljusti indicirana je ugradnja dvaju implantata u područje između obaju foramena mentale. U gornjoj čeljusti uvjeti za ugradnju su nešto teži zbog razlike u morfologiji čeljusnoga grebena, njegove „spužvaste građe“ i blizine maksilarnog sinusa. Iz toga je razloga delikatnije planiranje i izrada mobilnoproetskog rješenja te je indiciran veći broj implantata, najčešće četiri (22). Ta je odluka donesena 2002. godine na simpoziju održanom na McGill Sveučilištu u Montrealu

(McGill konsenzus) te slovi kao "zlatni standard" u pitanju zbrinjavanja problema potpune bezubosti (18).


3.2. Mini dentalni implantati (MDI)

Mini dentalni implantati su uski jednodijelni implantati širine manje od 2.5 mm, a nastali su iz potrebe za imedijatnim opterećenjem. U početku su se ugrađivali usporedno s implantatima standardnih dimenzija i služili za privremenu retenciju proteze dok se SDI ne oseointegrira. Titula vlasnika patenta mini dentalnih implantata pripisuje se američkom implantologu dr. Victoru Sendaxu koji je zajedno sa suradnicima razvio i protokol ugradnje i koncept retencije MDI (29).

Mini dentalni implantati najčešće se koriste za poboljšanje retencije i stabilnosti mandibularnih proteza, i to za slučajeve dovoljne visine, ali nedovoljne širine alveolarnog grebena. Njihova je glavna prednost mogućnost ugradnje u ekstremno resorbirane alveolarne grebene. Zbog izrazito male širine nisu pogodni za ugradnju na mjestima gdje se prilikom ugradnje javljaju jake sile ($>45-50 \text{ N/cm}^2$), kao što se to događa u regiji molara ili kod bruksizma kada se razvijaju jake sile u funkciji. Također, sluznica mora biti čvrsta i ne jako debela ($<3.5 \text{ mm}$), jer se u slučajevima pomičnog grebena ("flabby ridge") micanjem sluznice pod opterećenjem mogu lako rasklimati ispod baze proteze. Postoje i druge indikacije za njihovu upotrebu poput ugradnje za retenciju djelomične proteze umjesto kvačice ili uz neki drugi retencijski sustav ili kao dodatna retencija za fiksni rad, međutim uspješnost i preživljenje tako korištenih miniimplantata nije znanstveno dokumentirano longitudinalnim kliničkim istraživanjima (15).

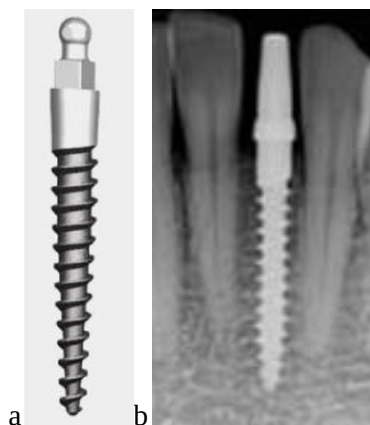Za MDI je potrebna i adekvatna gustoća kosti kako bi uspješno odolijevali okluzijskom opterećenju (30). Nisu indicirani u slučajevima tankog poroznog kortikalisa i tanke široke trabekularne kosti (tip D4 po Mischu). Kod rijetke D3 ne smiju se odmah opteretiti jer nemaju dovoljnu stabilnost (kasno opterećenje: 3-6 mjeseci). Njihovu uspješnu oseointegraciju dokazali su prvi put Balkin i suradnici u svom histološkom istraživanju 2001. godine u kojem je bila vidljiva apozicija kosti na površini implantata i oko njega zacijeljena kost (31). Također, zbog svojega su uskoga promjera skloni frakturama pa se izrađuju se od titanske legure tvrdoće 5 (Ti90, Al 6, V4) koja je tvrđa od čistog titana (tvrdoća 4).

Dizajn MDI se uglavnom malo razlikuje među različitim proizvođačima. Svi su jednodijelni implantati koničnog oblika s V-oblikom navoja, a dizajnirani su tako da se samonarezuju kako bi imali što bolji kontakt s kosti. Najčešće se razlikuju na razini vratnog dijela MDI, tj. dijela na koji priliježe alveolarna sluznica. Originalni miniimplantati imali su dva glatka navoja koji su prolazili kroz sluznicu, međutim, današnji MDI u svom sastavu imaju transmukoznu platformu čija je veličina približno ista i iznosi oko 3 mm (Slika 4.) (15).



Slika 4. Lijevo: dimenzije mini implantata: dužina L se ugrađuje u kost, dok je gornji dio i transmukozni dio uvijek istih dimenzija, desno: miniimplantat u plastičnom tubusu. Preuzeto s dopuštenjem autora: izv. prof. dr. sc. Sanja Peršić Kiršić

Najčešće korišteni MDI su oni s kuglastom glavom (ball miniimplantati) (Slika 5.a), a najčešća retencijska veza su tzv. "o-prstenovi" koji se sastoje od metalnog kućišta i gumenog prstena u njemu. Gumeni prsten smanjuje naprezanja i omogućuje direktan kontakt metalnog kućišta s MDI-om, a može se izvaditi i zamijeniti novim onda kada mu oslabi retencija (32). Njegovo trajanje određeno je stupnjem disparaliteta implantata te preciznošću i učestalošću skidanja proteze. Također, postoje i miniimplantati namijenjeni za fiksoprotetske radove koji imaju ravne glave na koje se mogu cementirati ravne ili kose nadogradnje. Kose plohe služe kako bi mogle ispraviti nagnuti implantat u manjem opsegu (Slika 5.b).



Slika 5. Mini dentalni implantat. a. s kuglastom glavom, b. s ravnom glavom. Preuzeto s dopuštanjem autora: izv. prof. dr. sc. Sanja Peršić Kiršić

4. POKROVNA PROTEZA NA IMPLANTATIMA

Konvencionalno izrađene potpune proteze retinirane ventilnim učinkom između baze proteze i alveolarnog grebena uglavnom ne osiguravaju dovoljnu retenciju i stabilizaciju potrebnu za zadovoljstvo pacijenta žvačnom funkcijom. Istraživanje o njihovu utjecaju pokazalo je da poboljšavaju kvalitetu života, ali ne i funkciju žvakanja (33).

Intenzivnim razvojem implantologije, potpuna bezubost sve se više rješava primjenom pokrovne proteze na implantatima koju pacijent samostalno namješta i vadi. Brojne višegodišnje studije pokazale su njihove izvrsne dugoročne rezultate sa stopom uspjeha iznad 95% (34).

Ahmad Kutkut i suradnici u svojem su sustavnom pregledu 2017. godine dokazali znatno veću kvalitetu života i više stope sveukupnog zadovoljstva, udobnosti, stabilnosti i sposobnosti govora i žvakanja u pacijenata koji su nosili pokrovnu protezu retiniranu implantatima u donjoj čeljusti, nasuprot onima koji su nosili konvencionalnu potpunu protezu (35).

Ono što se želi postići je rasterećenje sluznice ležišta prijenosom opterećenja na implantate. To pogoduje sporijoj resorpciji alveolarnoga grebena, i to ne samo u području oko implantata nego i u udaljenim područjima zbog manjeg slijeganja proteznih sedala. Također, bolja je retencija i stabilizacija proteze, kao i žvačna funkcija i kvaliteta života (36, 37).

Carl E. Misch je 1989. godine podijelio pokrovne proteze na 2 tipa:

- 1) MP-4 - opterećenje se prenosi u potpunosti preko implantata, stoga zahtijeva veći broj implantata (npr. 5 u donjoj čeljusti, a 6-8 u gornjoj čeljusti)
- 2) MP-5 - opterećenje je kombinirano, odnosno prenosi se preko manjeg broja implantata (1, 2, 3 ili 4 implantata) i mukoperiosta, a izrađuju se češće zbog prihvatljivije cijene (38).

Čitava klasifikacija prikazana je u tablici 4., a prikazuje 5 implantoprotetskih tipova situacija u kojoj se prve tri odnose na fiksne proteze. Te mogućnosti ovise o količini tvrdih i mekih tkiva koja se nadomještaju, kao i o aspektima proteze u estetskoj zoni. Posljednje dvije opcije odnose se na pokrovne proteze, a ovise isključivo o opterećenju.

Tablica 4. Mischovih pet implantoprotetskih tipova situacija u implantoprotetici

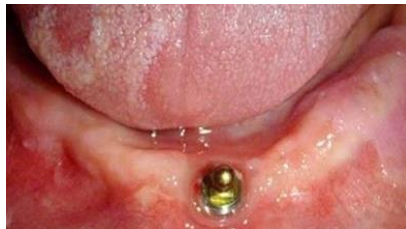Tip proteze	Definicija
FP-1	Fiksna proteza; zamjenjuje samo krunu zuba i izgleda kao prirodan zub
FP-2	Fiksna proteza; zamjenjuje krunu i dio korijena zuba, konture krune izgledaju normalno u okluzalnoj polovici, ali produljeno ili hiperkonturirano u gingivnoj

	polovici
FP-3	Fiksna proteza; zamjenjuje nedostajeće krune, gingivu i dio bezubog mjesta
MP-4	Pokrovna proteza; opterećenje se potpuno prenosi preko implantata
MP-5	Pokrovna proteza; kombinirano opterećenje

S obzirom na prijenos sila, Hamid R. Shafie je 2007. godine podijelio pokrovne proteze na:

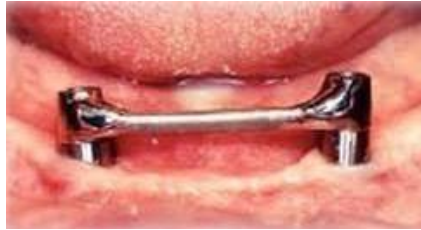- 1) tkivno poduprtu protezu – baza proteze se maksimalno proširuje, a preko te baze se sile u funkciji prenose na sluznicu (npr. 2 implantata s 2 odvojena retencijska elementa, npr. kuglične spojke)
- 2) tkivno-implantološki poduprtu protezu – manje se opterećuje sluznica (2 implantata međusobno povezana retencijskim elementom, npr. prečkom)
- 3) potpuno implantološki poduprtu protezu – potrebna su najmanje 4 implantata koji osiguravaju potpuni prijenos sila na kost, tada se može smanjiti baza proteze (39).

Zhai J.J. i suradnici u svom su prikazu slučaja dokazali da čak i samo jedan implantat može znatno poboljšati funkciju žvakanja i kvalitetu života pacijenta (Slika 6.) (40). Pritom treba koristiti rezilijentnu vezu implantata s protezom.



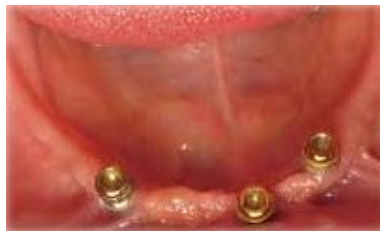Slika 6. Jedan implantat u donjoj čeljusti za retenciju donje pokrovne proteze. Preuzeto s dopuštenjem autora: izv. prof. dr. sc. Sanja Peršić Kiršić

Batenburg i suradnici u svom su istraživanju dokazali da nema značajne razlike u zadovoljstvu pacijenata žvačnom funkcijom pri ugradnji dva ili četiri implantata u donjoj čeljusti te da su dva implantata dovoljna za adekvatnu retenciju donje potpune proteze (Slika 7.) (41).



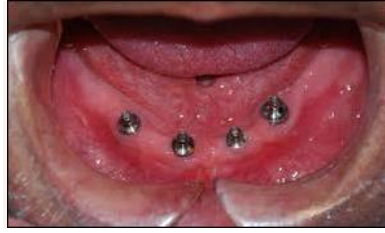Slika 7. Dva implantata za retenciju donje pokrovne proteze povezana prečkom. Preuzeto s dopuštenjem autora: izv. prof. dr. sc. Sanja Peršić Kiršić

Tri implantata koriste se u slučajevima kada spojnica dvaju implantata čini liniju ispred koje se nalazi dio sedla (Slika 8.).



Slika 8. Tri implantata u donjoj čeljusti za retenciju pokrovne proteze. Preuzeto s dopuštenjem autora: izv. prof. dr. sc. Sanja Peršić Kiršić

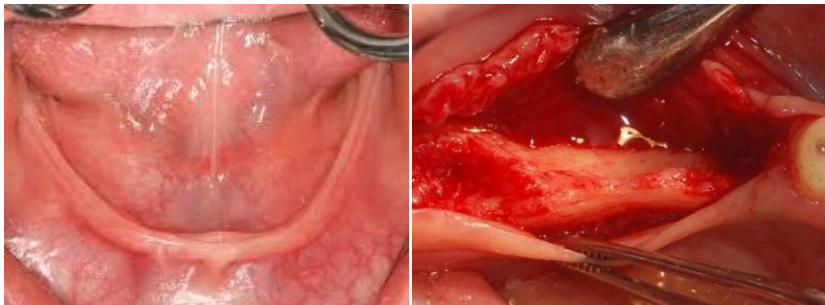
De Jong i suradnici u svojem su istraživanju zaključili da je kod mlađih pacijenata u kojih žvačna muskulatura nije atrofirala te imaju jaku denticiju u suprotnoj čeljusti bolje postaviti četiri implantata nego dva jer dolazi do veće resorpcije kosti distalno kada su ugrađena dva implantata (Slika 9.) (41). Naime, jake sile koje se razvijaju pod protezom uzrokuju resorpciju rezidualnih grebena u prednjim područjima maksile i stražnjim područjima mandibule (42). Također, mogu pospješiti i atrofiju maksilarnog bezubog grebena ("flabby ridge"). Zato se preporučuju česte kontrole i montaže kako bi se izbjegla anteriorizacija okluzije te podlaganje proteze po potrebi.



Slika 9. Četiri implantata u donjoj čeljusti za retenciju pokrovne proteze. Preuzeto s dopuštenjem autora: izv. prof. dr. sc. Sanja Peršić Kiršić

4.1. Pokrovna proteza retinirana na MDI

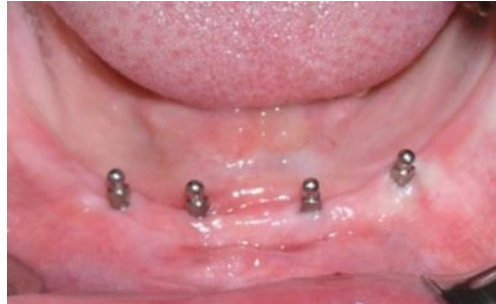Kao što je ranije napomenuto, za uspješnu oseointegraciju potrebno je imati debljinu kosti od barem 1 mm bukalno i lingvalno od samog implantata kako bi implantat bio stabilan i kako se kost ne bi resorbirala. Nedovoljna širina kosti često onemogućava inserciju implantata standardnih dimenzija (3.5-5 mm), osobito ako su grebeni jako resorbirani (Slika 10.). Zato je ponekad ugradnja mini dentalnih implantata jedino terapijsko rješenje kojim je moguće izbjeći iscrpljujuće kirurške zahvate poput augmentacije kosti koji u starijih pacijenata s brojnim komorbiditetima mogu biti upitnog ishoda.



Slika 10. Jako resorbiran alveolarni greben u donjoj čeljusti. Preuzeto s dopuštenjem autora: izv. prof. dr. sc. Sanja Peršić Kiršić

Budući da tijekom njihove ugradnje nije potrebno odizati mukoperiostalni režanj (tzv. "flapless operacija") smanjuje se i vrijeme cijeljenja i trajanje same terapije (43). Dodatna je prednost i manja traumatizacija tkiva, postoperativna bol i edem. Istraživanja su pokazala da ugradnja implantata bez odizanja režnja izaziva manju bol nego ako se ugrađuje tehnikom odizanja režnja (44). Ugradnja mini dentalnih implantata najčešće je indicirana za poboljšanje retencije i stabilnosti mandibularne

potpune proteze, i to četiri miniimplantata u intraforaminalnoj regiji koji moraju biti duži od 10 mm, kako je odlučeno na ITI konsenzusu 2013. godine (Slika 11.). Uspješnost ove indikacije dokazana je mnogim longitudinalnim studijama, a uspjeh implantata iznosio je od 90 do 100% u kratkoročnim i dugoročnim razdobljima kliničkog praćenja. U gornju čeljust najčešće se ugrađuje šest miniimplantata (15).



Slika 11. Četiri mini dentalna implantata u donjoj čeljusti. Preuzeto s dopuštenjem autora: izv. prof. dr. sc. Sanja Peršić Kiršić

Prema kliničkim iskustvima na Stomatološkom fakultetu Sveučilišta u Zagrebu moguća opcija je i ugradnja tri, pa i dva mini dentalna implantata, ali tada je potrebno imati na umu da će biti potrebni češći kontrolni pregledi, podlaganja i zamjena gumenih prstenova. Grupa istraživača sa Stomatološkog fakulteta pratila je pacijente s ugrađenim tri miniimplantata pet godina te je ustanovila da nije bilo velike razlike u zadovoljstvu pacijenata žvačnom funkcijom i kvalitetom života. Ako se ugrađuju tri implantata, najčešće se ugrađuje jedan u sredini, a dva u području distoaproximalnih ploha očnjaka što čini zapravo idealan razmještaj miniimplantata s obzirom na sile koje proteza vrši na njih. Kod ugradnje dvaju miniimplantata, potrebno je paziti da zubi u protezi ne budu ispred linije rotacije koja ih spaja. Međutim, o dugoročnoj upotrebi dva ili tri miniimplantata u dostupnoj literaturi još nema dovoljno podataka. Za sada se preporučuje ugradnja barem tri miniimplantata za retenciju mandibularne pokrovne proteze. Moguće je ugraditi i više od četiri implantata, uz uvjet da se pazi na njihovu paralelnost i postojanje dovoljno prostora za montažu retencijskih elemenata između njih. Također, kao mogućnost rehabilitacije spominje se i ugradnja jednog miniimplantata u sredinu donjega grebena, no u literaturi nema podataka o uspješnosti te terapije (15).

5. RETENCIJSKE VEZE IZMEDU PROTEZE I IMPLANTATA

Izbor retencijskog sredstva ovisi o kvaliteti preostalih anatomskih struktura, broju, rasporedu i paralelnosti implantata, sustavu implantata koji se koristi, vremenu opterećenja implantata (imedijatno ili odgođeno), ekonomskim mogućnostima pacijenta, kao i o vještini terapeuta i dentalnog tehničara. Koliko je važna njihova pravilna izrada i održavanje, govori činjenica da se gubitak retencije kod pričvrstaka svrstava među najčešće komplikacije (33%) svih vrsta implantoprotetskih zahvata (45). Pričvrstne sustave dijelimo na:

1. Prečke

Prečke su jedno od prvih korištenih retencijskih sredstava, a djeluju na principu patrice i matrice. Patrica je sama prečka povezana s implantatima, a matrica je metalna ili plastična kopča u protezi. Povezujući implantate osigurava ravnomjeran prijenos okluzalnih sila, osobito u slučaju poligonalno ugrađenih implantata, kada je opterećenje potpuno implantološko. Što su implantati postavljeni bliže, ono će biti sve više mukoperiostalno, stoga će primjerice u slučaju kratkih prečki između dva implantata u interkaninom prostoru opterećenje biti kombinirano (46, 47). Prečke mogu biti konfekcijske ili individualne. Budući da je za upotrebu konfekcijske prečke potreban prostor od 10 do 14 mm između implantata, a tu udaljenost često nije moguće dobiti zbog resorpcijskih defekata grebena, češće se individualno izrađuju, lijevanjem ili glodanjem (CAD/CAM tehnologijom). Prečka osigurava izvrsnu retenciju i stabilizaciju, no zahtijeva puno međučeljusnog prostora i velik prostor u bazi proteze. Sama visina prečke iznosi barem 4 mm, stoga nije optimalno rješenje u slučaju smanjenog međučeljusnog prostora. S obzirom na otežano održavanje higijene, često se javlja upala i hiperplazija sluznice alveolarnog grebena ispod prečke.

2. Sustave na kopčanje

Pod sustavima na kopčanje podrazumijevamo kuglične spojke i lokatore. Osnovna prednost kugličnih spojki je što zauzimaju malo mjesta, stoga su indicirane u slučaju smanjenog međučeljusnog prostora. Nedostatak im je moguća resorpcija distalno s vremenom zbog slijeganja sedala. Također, pružaju nešto slabiju retenciju i stabilizaciju od prečki. Naime, retencija se ovdje odvija na najširem dijelu kugle (ekvatoru) pa proteza ipak može rotirati oko takva dva kuglasta elementa. Nasuprot tome, u odnosu na prečke bolja je mogućnost održavanja higijene. Uz primjenu kugličnih spojki moguće je kompenzirati odstupanja osi implantata od 15 do 20°, dakle implantati bi trebali biti postavljeni što paralelnije, dok lokatori kompenziraju i do 40° razlike nagiba implantata (47). Za razliku od kugličnih spojki čija se retencija odvija na ekvatoru kugle, kod ovih se sustava ostvaruje čitavom

svojom površinom. Također, jednostavno je održavanje higijene, zauzimaju malo prostora i osiguravaju dugoročnu stabilnost što ih čini jednim od najboljih pričvrstnih sustava za retenciju pokrovne proteze (17).

3. Teleskopske i konusne krunice

Teleskopski pričvrstni sustavi često su korišten sustav dvostrukih krunica (matrica i patrica) s paralelnim ili blago konvergirajućim stranicama. Retenciju osiguravaju trenjem između vanjske i unutarnje krunice. U funkciji s vremenom dolazi do trošenja materijala i posljedičnog gubitka retencije. Taj se problem može riješiti tako da se unutarnja ploha vanjske krunice obloži dvokomponentnim (samostvrdnjavajućim) kompozitom (17). Ovi sustavi mogu imati različite nagibne kutove čime se može kompenzirati neparalelnost implantata. Dodatnu prednost predstavlja i jednostavno održavanje higijene. Ahmed M. Keshk i suradnici u svojem su sistematskom pregledu 2017. godine dokazali da nema statistički značajne razlike u protetskom održavanju i periimplantatnom stanju između proteza retiniranih teleskopima i kugličnim spojkama (48). Ipak, otežavajući čimbenici mogu biti njihova složena laboratorijska izrada i potreba za češćim podlaganjem takvih proteza.

4. Magnetske sustave

Rijetko se koriste, a indicirani su kod izrazito neparalelnih implantata. Takve proteze se lako skidaju i dobra je mogućnost održavanja higijene stoga su pogodne kod starijih pacijenata manje manualne spretnosti. Pružaju relativno dobru retenciju, no slabu stabilizaciju zbog međusobnog klizanja dviju ravnih ploha magnetnih tijela. Iz toga su razloga prikladniji izbor za gornju čeljust gdje je stabilizacija proteze osigurana samim oblikom proteze (17). Također, dodatan problem predstavlja i korozija te gubitak svojstva magnetizma s vremenom.

6. TIJEK IZRADE POKROVNE PROTEZE NA IMPLANTATIMA

Tijek izrade pokrovne proteze na implantatima možemo podijeliti na nekoliko faza:

1. Anamneza i klinički pregled

Na početku razgovora s pacijentom važno je utvrditi njegove motive kada traži terapiju implantatima. Ukoliko je, primjerice, nezadovoljan samo estetikom postojeće proteze, potrebno mu je objasniti da se implantatima neće poboljšati izgled same proteze. Također, potrebno mu je naglasiti prednosti, nedostatke, moguće komplikacije i troškove takve terapije i ponuditi informaciju o alternativnom, konvencionalnom obliku protetskog rješenja. Pacijent mora potpisati suglasnost za provođenje zahvata. Inspekcijom i palpacijom treba utvrditi visinu i širinu alveolarnog nastavka, širinu pričvrstne gingive, njezinu debljinu (rezilijenciju), stupanj higijene, količinu slina te postojanje eventualne makroglosije. Važno je pregledati i međučeljsni odnos, visinu zagriža i temporomandibularni zglob. Zatim je potrebno izraditi ortopantomogram, kao i CT radi procjene kakvoće i obujma kosti na planiranim mjestima implantacije. Izmjeri se i širina kosti koristeći "ridge mapping" tehniku, kaliperom posebno dizajniranim za tu svrhu (49).

2. Protetsko planiranje

Nakon anamneze i temeljitog kliničkog pregleda potrebno je napraviti plan terapije. Na temelju anatomskih otisaka obiju čeljusti, izlivanje studijskih modela i njihova postavljanja u artikator dobijemo međučeljsne odnose. Zatim se izradi protetski nadomjestak u vosku kako bi se napravio plan položaja implantata. Na kraju se izrade kirurške šablone koje na mjestu planirane implantacije imaju otvore koji usmjeravaju svrdla pri izradi ležišta za implantat.

3. Kirurški postupci

Ugradnja implantata standardnih dimenzija izvodi se najčešće uz primjenu lokalne infiltracijske anestezije ili po potrebi mandibularne. Neposredno prije zahvata pacijent ispire usta antiseptikom. Odigne se mukoperiostalni režanj i prikaže kost. Zatim se prema izrađenom protetskom predlošku odrede mjesta ugradnje implantata. Slijedi brušenje kosti tzv. pilot-svrdlom kojim određujemo smjer i dubinu do koje će ležati implantati. Postoje oznake na svrdlima koje određuju do koje dubine treba brusiti kost. Svaki proizvođač implantata daje točan broj i redoslijed upotrebe svrdala za svaku širinu implantata (22).

Važno je da broj okretaja svrdla ne prijeđe 1200 okretaja u minuti, uz neprekidnu irigaciju fiziološkom otopinom i primjenu fiziodispenzera. Implantat se pomoću nosača postavi u koštani kanal te uvrće u kost dok se ne osjeti otpor kosti koji se ne može svladati prstima. Kriket-ključem se zategne do željene dubine te se postavi pokrovni vijak koji ostaje u implantatu do završetka oseointegracije (dvofazna tehnika). Zatim je režanj potrebno vratiti i što preciznije sašiti kako bi se osiguralo što brže i lakše cijeljenje rane. U drugoj fazi odiže se režanj i pokrovni vijak zamijeni healing abutmentom (gingiva formerom). Kod jednofazne tehnike u istom aktu se postavlja implantat i healing abutment. Neposredno nakon ugradnje implantata pacijent treba spriječiti nastanak edema i hematoma, što će postići držanjem hladnih obloga. Bol će ukloniti ili smanjiti analgeticima, a ukoliko je potrebno, ordinira se i antibiotska terapija. Nekoliko dana nakon operacije potrebno je pojačati higijenu i ispirati usta antiseptikom.

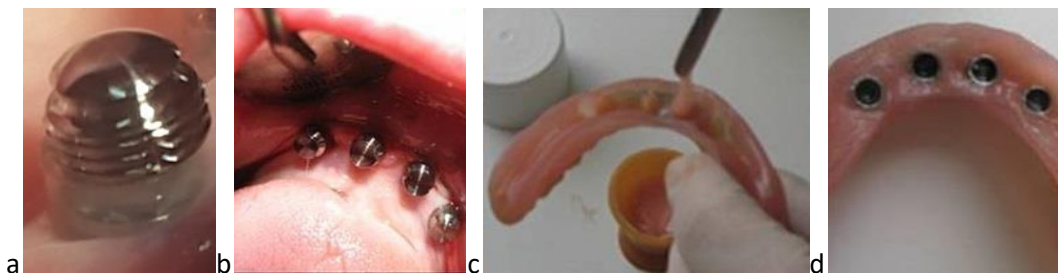
Protokol ugradnje MDI podrazumijeva transmukoznu ugradnju jednodijelnih implantata promjera 1.8 mm s imedijatnim opterećenjem. Izvodi se također najčešće uz primjenu lokalne infiltracijske anestezije ili po potrebi mandibularne. Neposredno prije zahvata pacijent ispire usta antiseptikom. Koncept samouvijanja MDI ne zahtijeva preparaciju ležišta do pune dužine pa se pilot-svrdlom samo probuši mukoza i kortikalni dio kosti, a implantat se uvijek metalnim držačem ili leptir-ključem pa moment-ključem, tako da mu zadnji navoj nije u kosti. Leptir ključ ide direktno na glavu implantata i uvija se u smjeru kazaljke na satu, a na moment-ključu se očitava sila prilikom ugradnje (15, 29).

4. Protetska terapija

Potom slijedi uzimanje otisaka. Odvije se gingiva former i na njegovo mjesto pričvrsti otisni transfer. Otisak se može raditi tehnikom zatvorene ili otvorene žlice (50). Kod tehnike otvorene žlice nakon stvrdnjavanja materijala otisni transferi se odvijaju, ostanu u otisku i zajedno s njim se šalju u laboratorij. Zato je potrebna otvorena žlica koja omogućuje pristup vijcima. Tehničar potom na otisne transfere učvrsti analoge ("modelne implantate") koji će nakon izlijevanja ostati u sadri kako bi tehničar dobio točan položaj implantata. Kod tehnike zatvorene žlice, na otisni se transfer stavlja plastična prijenosna kapica te nakon otiskivanja samo ona ostaje u otisku, a otisni transferi se u laboratorij šalju odvojeno te će ih tamo tehničar ponovno spojiti. Kojom god tehnikom smo uzeli otisak, nakon otiskivanja pacijentu se vraća privremeni rad, a otisci se šalju u laboratorij, gdje će tehničar izraditi radne modele.

Odabire se nadogradnja implantata i retencijsko sredstvo. Tehničar izrađuje zagrizne šablone na način da ne opterećuju suprastrukturu implantata. To se postiže oblaganjem sadrom analoga na radnom modelu čime nastaju potrebna udubljenja u bazi šablone (22). Određivanje međučeljusnih odnosa, prijenos u artikator, postava zuba i polimerizacija proteze obave se na uobičajen način. Postoji specifičnost prilikom montaže sredstva za pričvršćenje u bazu proteze. To može napraviti tehničar tako da na analogni element suprastrukture na modelu postavi tzv. držač mjesta. To je pločica od mekanog lima koja dolazi zajedno s implantatom, debljine oko 3 mm. Nakon polimerizacije i obrade proteze, ta se pločica ukloni, a implantat ostaje rasterećen za iznos prosječne rezilijencije sluznice (0.3 mm). Nakon pričvršćivanja nadogradnji i sredstava za pričvršćenje, preda se gotov rad pacijentu.

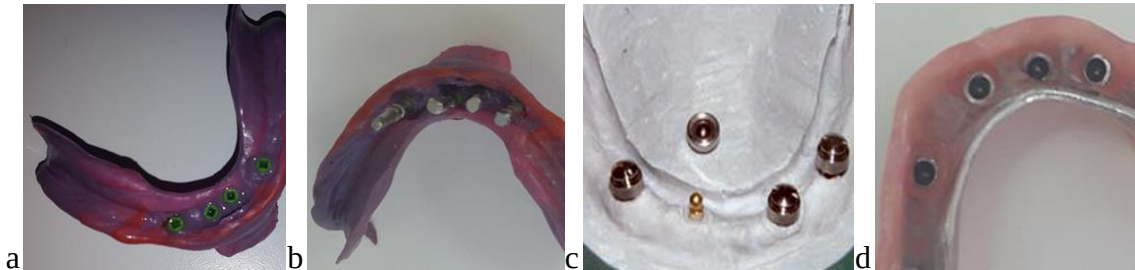
Protetski postupak za miniimplantate uključuje ugradnju retencijskih elemenata u protezu (Slika 12.). Oni se mogu ugraditi u staru protezu ukoliko nije jako stara i ima ispravne međučeljusne odnose i interkuspidacijske kontakte. U staroj protezi naprave se udubine na unutrašnjoj strani dovoljno široke za metalna kućišta. Jako je važno preko miniimplantata postaviti zaštitne prstenove ("miniimplant block out shims") kako akrilat prilikom montaže ne bi ušao između sluznice i metalnog kućišta. Provjeri se dosjed proteze te ako matrice ne smetaju dosjedu, u udubine se ulije zamiješani samovezujući akrilat i proteza se stavi u usta preko matrica. Tada pacijent zagriže i drži usta zatvorena dok se akrilat ne stvrdne.



Slika 12. a. block out prsten na miniimplantatu; b. postavljene sve matrice na 4 miniimplantata; c. aplikacija akrilata u ispreparirane udubine; d. ugrađene matrice u protezi.
Preuzeto s dopuštenjem autora: izv. prof. dr. sc. Sanja Peršić Kiršić

Ugradnja matrica može se raditi na sličan način i ako se izrađuje nova proteza, međutim, bolje je da se to učini u zubnom laboratoriju pomoću prijenosnih kapica i laboratorijskih analoga (Slika 13.). Prijenosne kapice stave se na miniimplantate, a nakon otiskivanja moraju ostati u funkcijskom otisku. Potom se u njih stave laboratorijski analozi, izlije se model te se na laboratorijske analoge s gotovim metalnim skeletom stavljaju matrice. Metalni skelet je

poželjan kako proteza u ustima ne bi puknula tijekom nošenja. Slijedi proba metala, izrada zagrizne šablone, određivanje međučeljusnih odnosa, proba zuba u protezi te naposljetku kivetiranje i obrada proteze. Kako bi izbjegli oštećenje gumenih prstenova, važno ih je izvaditi tijekom kivetiranja, a kasnije vratiti u njihova kućišta (15).



Slika 13. a. prijenosne kapice u funkcijskom otisku; b. laboratorijski analozi u kamicama; c. matrice na laboratorijskim analizima; d. gotova proteza. Preuzeto s dopuštenjem autora: izv. prof. dr. sc. Sanja Peršić Kiršić

5. Upute pacijentu

Na kraju svega pacijentu treba objasniti kako će skidati i stavljati protezu. Važno je to činiti simetričnom silom, ili u prednjem dijelu baze proteze ili podjednakom snagom obostrano. Zatim ga treba uputiti o načinu provođenja higijene proteze, suprastrukture i retencijskih elemenata, gingive oko implantata i sluznice ležišta proteze. Na kraju mu se objasni važnost povremenih pregleda. Prvi pregled treba obaviti nakon tjedan dana po predaji proteze, a potom nakon mjesec dana, tri mjeseca pa svakih šest mjeseci. Na pregledima se provjerava stanje implantata, okolne gingive, ležište proteze i sama proteza. S vremenom se koštani greben resorbira pa će protezu biti potrebno podložiti, kao i aktivirati matricu retencijskih elemenata ili ih zamijeniti novima (22).

7. RASPRAVA

Unatoč značajnom napretku dentalne medicine, potpuna bezubost i dalje ostaje široko raširen problem velikog broja pacijenata, osobito u manje razvijenim zemljama. Oralna rehabilitacija potpune bezubosti neizbježna je za samopouzdanje pacijenta, kao i za normalnu funkciju stomatognatog sustava. Donedavno se takvo stanje saniralo isključivo potpunim protezama koje nisu proizvele posvemašnje zadovoljstvo pacijenata s obzirom na to da im je učinkovitost žvakanja ograničena lošom retencijom, nestabilnošću te bolnim područjima na ležištima proteza. U posljednje vrijeme implantološka rehabilitacija postala je jedan rutinski postupak u stomatološkoj praksi, istiskujući tako i zamjenjujući postupno konvencionalna rješenja potpune i djelomične bezubosti, kao i gubitka samo jednog zuba (51).

U usporedbi s konvencionalnim potpunim protezama, u terapiji pokrovnom protezom bolja je funkcija žvakanja zbog poboljšane retencije i stabilizacije, bolja je estetika i fonacija, kao i prilagodba pacijenata koji imaju osjećaj funkcionalnog jedinstva sa svojim nadomjeskom. Također, usporena je i resorpcija alveolarnog grebena jer je dio ili potpuno žvačno opterećenje preneseno na implantate (52).

Uspoređujući ih s drugim implantoprotetskim rješenjima (fiksnom protezom i mostom na implantatima), pokrovne proteze na implantatima mogu nadoknaditi najopsežnije resorpcije i međučeljusni nesklad te daju potporu mekim tkivima (usnama, obrazima), stoga su bolje rješenje problema estetike i fonacije (53).

Konačno, dokazan je optimalan odnos uloženog i dobivenog terapijom pokrovnom protezom, s obzirom na to da se nalazi negdje u sredini, između jeftinijih, potpunih i skupljih, fiksnih proteza (54).

Upotreba implantata standardnih dimenzija pokazuje dobre dugoročne rezultate, ali često biva ograničena smanjenom bukolingvalnom dimenzijom kosti, velikim troškom i prisustvom kroničnih sistemskih bolesti koje mogu sprječavati mogućnost izvođenja složenijih zahvata kao što je augmentacija kosti. Ako je širina kosti manja od 5.5 mm indicirana je upotreba miniimplantata za retenciju potpune proteze. ITI konsenzusom iz 2013. godine utvrđena je znatno bolja retencija i stabilizacija donjih potpunih proteza uz ugrađena 4 miniimplantata u intraforaminalni prostor (19).

Također, MDI su i financijski povoljniji te za njihovu ugradnju nije potrebno odizanje režnja, što smanjuje i traumatizaciju tkiva i vjerojatnost nastanka raznih postoperativnih komplikacija. Međutim, iako su MDI zauzeli svoje mjesto na tržištu dentalnih implantata, potrebna su daljnja longitudinalna istraživanja njihove uspješnosti te jasno definirane indikacije i kontraindikacije za njihovu upotrebu.

8. ZAKLJUČAK

Problem nadoknade izgubljenih zuba seže daleko u povijest. Donedavno se u tu svrhu koristila uglavnom konvencionalna potpuna proteza. Ona, istina, nadoknađuje izgubljene zube i meka tkiva, međutim, u isto vrijeme radi neprirodno opterećenje na kost te na taj način ubrzava atrofiju čeljusti.

Danas, zbog toga, implantoprotetska terapija postaje standard budući da prednjači u svim aspektima – funkcijskom, estetskom i fonetskom, a ujedno usporava resorpciju alveolarnog grebena prenoseći dio opterećenja na implantate.

Odabir pokrovne proteze na implantatima kao terapijskog pristupa pruža mogućnost nadoknade opsežnih resorpcija alveolarnog grebena, kao i ispravljanja međučeljusnih neslaganja. Svojim vestibularnim krilima čini potporu mekim tkivima te je dobro rješenje u slučaju visoke linije osmijeha.

Često alveolarni grebeni zbog ekstremne resorpcije nemaju dovoljnu širinu (uski grebeni) za ugradnju implantata standardnih dimenzija. Zato je sve popularnija upotreba mini dentalnih implantata koji ne zahtijevaju tako složene kirurške tehnike, financijski su prihvatljiviji, a povećavaju zadovoljstvo i kvalitetu života pacijenata.

Zaključno, pokrovna proteza na implantatima nameće se kao izvrsno rješenje potpune bezubosti s visokom stopom uspješnosti i optimalnim odnosom uloženog i dobivenog.

9. LITERATURA

1. Gerritsen AE, Allen PF, Witter DJ, Bronkhorst EM, Creugers NH. Tooth loss and oral health-related quality of life: a systematic review and meta-analysis. *Health Qual Life Outcomes*. 2010;8:126.
2. Petersen, PE, Yamamoto T. Improving the oral health of older people: the approach of the WHO Global Oral Health Programme. *Community Dent Oral Epidemiol*. 2005;33(2):81-92.
3. Suvin M. Biološki temelji protetike-totalna proteza. Zagreb: Školska knjiga; 1988.
4. Cune M, van Kampen F, van der Bilt A, Bosman F. Patient satisfaction and preference with magnet, bar-clip, and ball-socket retained mandibular implant overdentures: a cross-over clinical trial. *Int J Prosthodont*. 2005;18(2):99-105.
5. Fontijn-Tekamp FA, Slagter AP, van't Hof MA, Geertman ME, Kalk W. Bite forces with mandibular implant-retained overdentures. *J Dent Res*. 1998;77(10):1832-9.
6. Geertman ME, Slagter AP, van 't Hof MA, van Waas MA, Kalk W. Masticatory performance and chewing experience with implant-retained mandibular overdentures. *J Oral Rehabil*. 1999;26(1):7-13.
7. Geertman ME, Boerrigter EM, Van't Hof MA, Van Waas MA, van Oort RP, Boering G, Kalk W. Two-center clinical trial of implant-retained mandibular overdentures versus complete dentures-chewing ability. *Community Dent Oral Epidemiol*. 1996;24(1):79-84.
8. Lukić N. Mogućnosti protetske rehabilitacije skraćenog zubnog niza [diplomski rad]. Zagreb: Stomatološki fakultet Sveučilišta u Zagrebu; 2017. 34 p.
9. Kraljević K. Potpune proteze. Zagreb: Areagrafika; 2001. 256 p.
10. Kraljević K. Djelomične proteze. Zagreb: Areagrafika; 2012. 324 p.
11. Joshipura KJ, Willett WC, Douglass CW. The impact of edentulousness on food intake and nutrient intake. *J Am Dent Assoc*. 1996;127:459-67., Krall E, Hayes C, Garcia R. How dentition status and masticatory function affect nutrition intake. *J Am Dent Assoc*. 1998;129:1261-9.
12. Bücking W. Škrinja stomatološkog blaga: Savjeti i trikovi za svakodnevnu praksu. Zagreb: Media ogled d.o.o.; 2007. 332 p.

13. Deranja A. Kritičko promišljanje implantoprotetskih rješenja za bezubu čeljust [diplomski rad]. Zagreb: Stomatološki fakultet Sveučilišta u Zagrebu; 2017.
14. Lekholm U, Zarb GA. Patient selection and preparation. Tissue integrated prostheses: osseointegration in clinical dentistry. Quintessence Publishing Company, Chicago, USA; 1985. p. 199-209.
15. Čelebić A i suradnici. Miniimplantati u kliničkoj praksi: indikacije, kontraindikacije i komplikacije. Zagreb: Naklada Slap; 2022. 264 p.
16. Misch, CE, Judy KW. Classification of partially edentulous arches for implant dentistry. *Int J Oral Implantol.* 1987;4(2):7-13.
17. Lončar Božo. Konfekcijski pričvrtni sustavi pokrovnih proteza nošenih implantatima [poslijediplomski specijalistički rad]. Zagreb: Stomatološki fakultet Sveučilišta u Zagrebu; 2015. 117 p.
18. Feine JS, Carlsson GE, Awad MA, Chehade A, Duncan WJ, Gizani S, et al. The McGill consensus statement on overdentures. Mandibular two-implant overdentures as first choice standard of care for edentulous patients. *Gerodontology.* 2002;19(1):3-4.
19. Bornstein MM, Al-Nawas B, Kuchler U, Tahmaseb A. Consensus statements and recommended clinical procedures regarding contemporary surgical and radiographic techniques in implant dentistry. *Int J Oral Maxillofac Implants.* 2014;29 Suppl:78-82.
20. Hwang, D, Wang H-L. Medical contraindications to implant therapy: part I: absolute contraindications. *Implant Dent.* 2006;15(4):353-60.
21. Naval-Gías, L, Rodriguez-Campo F, Navala-Parra B, Sastre- Pérez J. Pathological mandibular fracture: A severe complication of periimplantitis. *J Clin Exp Dent.* 2015 1;7(2):e328-32.
22. Knežević G i suradnici. Osnove dentalne implantologije. Zagreb: Školska knjiga; 2002. 95 p.
23. Dulčić N. Pričvršćivanje implantoprotetskih radova. *Zagreb, Sonda.* 2013;14(26):38-40.
24. Lubina L, Romić M, Illeš D. Terapija potpune bezubosti implantatima. *Sonda.* 2009;10(18):47-51.

25. Davarpanah M, Martinez H, Kebir M, Tecucianu JF. Priručnik dentalne implantologije. Zagreb: In.Tri; 2006. 220 p.
26. Pita MS, Anchieta RB, Barão VA, Garcia IR Jr, Pedrazzi V, Assunção WG. Prosthetic platforms in implant dentistry. *J Craniofac Surg.* 2011;22(6):2327-31.
27. Gaviria, L, Salcido JP, Guda T, Ong JL. Current trends in dental implants. *J Korean Assoc Oral and Maxillofac Surg.* 2014;40(2):50-60.
28. Jung RE, Al-Nawas B, Araujo M, Avila-Ortiz G, Barter S, Brodala N, et al. Group 1 ITI Consensus Report: The influence of implant length and design and medications on clinical and patient-reported outcomes. *Clin Oral Implants Res.* 2018;29 Suppl 16:69-77.
29. Sendax V. Mini dental implants: principles and practice. St. Louis, Missouri: Elsevier; 2013. 296 p.
30. Jackson BJ. Small-Diameter Implants: A 7-Year Retrospective Study. *J Oral Implantol.* 2017;43(2):125-129.
31. Balkin BE, Steflik DE, Naval F. Mini-dental implant insertion with the auto-advance technique for ongoing applications. *J Oral Implantol.* 2001;27(1):32–7.
32. Gonçalves F, Campestrini VLL, Rigo-Rodrigues MA, Zanardi PR. Effect of the attachment system on the biomechanical and clinical performance of overdentures: A systematic review. *J Prosthet Dent.* 2020;123(4):589-94.
33. Tôrres ACSP, Maciel AQ, de Farias DB, de Medeiros AKB, Vieira FPTV, Carreiro ADFP. Technical Quality of Complete Dentures: Influence on Masticatory Efficiency and Quality of Life. *J Prosthodont.* 2019;28(1):e21-e26.
34. Buser D, Sennerby L, De Bruyn H. Modern implant dentistry based on osseointegration: 50 years of progress, current trends and open questions. *Periodontol 2000.* 2017;73(1):7-21.
35. Kutkut A, Bertoli E, Frazer R, Pinto-Sinai G, Fuentealba Hidalgo R, Studts J. A systematic review of studies comparing conventional complete denture and implant retained overdenture. *J Prosthodont Res.* 2018;62(1):1-9.

36. Spitzl C, Pröschel P, Wichmann M, Heckmann S. Long-term neuromuscular status in overdenture and complete denture patients with severe mandibular atrophy. *Int J Oral Maxillofac Implants*. 2012;27(1):155-61.
37. Peršić S. Utjecaj estetskog i funkcijskog aspekta protetske terapije na kvalitetu života ovisne o oralnom zdravlju [doktorska disertacija]. Zagreb: Stomatološki fakultet Sveučilišta u Zagrebu; 2014. 163 p.
38. Misch CE. *Dental Implant Prosthetics*. 2nd ed. Amsterdam, Netherlands: Elsevier Health Sciences; 2014.
39. Shafie, Hamid R. *Clinical and laboratory manual of implant overdentures*. 1st ed. Ames, Iowa; 2007.
40. Zhai JJ, Wen C, Teng MH, Liang X. Single implant in the mandibular molar region of edentulous patient. *Saudi Med J*. 2013;34(9):963-7.
41. Batenburg RH, Raghoobar GM, Van Oort RP, Heijdenrijk K, Boering G. Mandibular overdentures supported by two or four endosteal implants. A prospective, comparative study. *Int J Oral Maxillofac Surg*. 1998;27(6):435-9.
42. Tymstra N, Raghoobar GM, Vissink A, Meijer HJ. Maxillary anterior and mandibular posterior residual ridge resorption in patients wearing a mandibular implant-retained overdenture. *J Oral Rehabil*. 2011;38(7):509-16.
43. Vojvodić D, Žabarović D. Retencija donje totalne proteze uporabom mini dentalnih implantata: Prikaz slučaja. *Acta stomatol Croat*. 2008;42(2):178-84.
44. Parmigiani-Izquierdo JM, Sánchez-Pérez A, Cabaña-Muñoz ME. A pilot study of postoperative pain felt after two implant surgery techniques: a randomized blinded prospective clinical study. *Int J Oral Maxillofac Implants*. 2013;28(5):1305-10.
45. Goodacre CJ, Bernal G, Rungcharassaeng K, Kan JY. Clinical complications with implants and implant prostheses. *J Prosthet Dent*. 2003;90(2):121–32.
46. Bešlić A, Radić T, Pelivan I. Pokrovne proteze retinirane prečkama na implantatima - prikaz slučaja. *Sonda*. 2012; 13(23):60-5.

47. Wolfart S. Implantoprotetika: koncept usmjeren na pacijenta: planiranje, tijek terapije, trajnost, estetika, dentalna tehnika. Zagreb: Media ogled; 2015. 752 p.
48. Keshk AM, Alqutaibi AY, Algabri RS, Swedan MS, Kaddah A. Prosthodontic maintenance and peri-implant tissue conditions for telescopic attachment-retained mandibular implant overdenture: Systematic review and meta-analysis of randomized clinical trials. *Eur J Dent.* 2017;11(4):559-568.
49. Wilson DJ. Ridge mapping for determination of alveolar ridge width. *Int J Oral Maxillofac Implants.* 1989;4:41-3.
50. Čatović A, Komar D, Čatić A i sur. Klinička fiksna protetika: krunice. Zagreb: Medicinska naklada; 2015. 198 p.
51. Desai SR, Karthikeyan I, Singh R. An in-office, cost effective technique for measuring width of bone using intra-oral periapical radiographs in occlusal projection. *J Indian Soc Periodontol.* 2013;17(1):82-6.
52. Zajc I. Pokrovne proteze. *Sonda.* 2004;4(11):94-6.
53. Atwood DA. Some clinical factors related to rate of resorption of residual ridges. *J Prosthet Dent.* 1962;12:441-50., Campbell RL. A comparative study of the resorption of the alveolar ridges in denture- wearers and non-denture-wearers. *J Am Dent Assoc.* 1960;60:143-53.
54. Zhang Q, Jin X, Yu M, Ou G, Matsui H, Liang X et al. Economic Evaluation of Implant-Supported Overdentures in Edentulous Patients: A Systematic Review. *Int J Prosthodont.* 2017;30(4):321-6.

Nika Fantulin rođena je 18.12.1997. godine. Od 2004. do 2012. pohađa Osnovnu školu Jurja Šižgorića u Šibeniku nakon čega upisuje Gimnaziju Antuna Vrančića 2012. godine. Prvu godinu Stomatološkog fakulteta Sveučilišta u Zagrebu upisuje 2016. godine. Tijekom studija asistira u privatnoj stomatološkoj ordinaciji.