

# Utjecaj bioloških i mehaničkih čimbenika na estetiku implantata u fronti

---

**Sotošek Novoselec, Jasna**

**Professional thesis / Završni specijalistički**

**2022**

*Degree Grantor / Ustanova koja je dodijelila akademski / stručni stupanj:* **University of Zagreb, School of Dental Medicine / Sveučilište u Zagrebu, Stomatološki fakultet**

*Permanent link / Trajna poveznica:* <https://um.nsk.hr/um:nbn:hr:127:629927>

*Rights / Prava:* [Attribution-NonCommercial 4.0 International/Imenovanje-Nekomercijalno 4.0 međunarodna](#)

*Download date / Datum preuzimanja:* **2025-02-18**



*Repository / Repozitorij:*

[University of Zagreb School of Dental Medicine Repository](#)





Sveučilište u Zagrebu  
Stomatološki fakultet

Jasna Sotošek Novoselec

**UTJECAJ BIOLOŠKIH I MEHANIČKIH  
ČIMBENIKA NA ESTETIKU IMPLANTATA  
U FRONTI**

POSLIJEDIPLOMSKI SPECIJALISTIČKI RAD

Zagreb, 2022.

Rad je ostvaren na: Zavodu za stomatološku protetiku Stomatološkog fakulteta Sveučilišta u Zagrebu

Naziv poslijediplomskog specijalističkog studija: Dentalna implantologija

Mentor rada: doc.dr.sc. Viskiće Joško, Zavod za stomatološku protetiku, Stomatološki fakultet Sveučilišta u Zagrebu

Lektor hrvatskog jezika: Martina Oršić, mag.edu.hrvatskog jezika i književnosti i mag.pedagogije

Lektor engleskog jezika: Natalija Ređep, prof. eng.

Sastav povjerenstva za ocjenu poslijediplomskog rada:

1. Prof.dr.sc. Amir Ćatić, predsjednik,
2. Doc.dr.sc. Joško Viskiće, član,
3. Doc.dr.sc. Ivan Salarić, član

Sastav povjerenstva za obranu poslijediplomskog specijalističkog rada:

1. Prof.dr.sc. Amir Ćatić, predsjednik
2. Doc.dr.sc. Joško Viskiće, član
3. Doc.dr.sc. Ivan Salarić, član
4. Doc. dr.sc. Slađana Milardović, zamjena

Datum obrane rada: 16.05.2022.

Rad sadrži: 48 stranica

2 tablice

5 slika

CD

Rad je vlastito autorsko djelo koje je u potpunosti samostalno napisano uz naznaku izvora drugih autora i dokumenata korištenih u radu. Osim ako nije drukčije navedeno, sve ilustracije (tablice, slike i dr.) u radu su izvorni doprinos autora poslijediplomskog specijalističkog rada.

Autor je odgovoran za pribavljanje dopuštenja za korištenje ilustracija koje nisu njegov izvorni doprinos, kao i za sve eventualne posljedice koja mogu nastati zbog nedopuštenog preuzimanja ilustracija odnosno propusta u navođenju njihovog podrijetla.

## **Zahvala**

Zahvaljujem svom mentoru doc.dr.sc.Viskić Jošku na strpljenju, motivaciji i velikom znanju koje nesebično dijeli. Darku Mehunu na pomoći uvijek kada je izazovno.

Rad posvećujem tati Borisu.

## Sažetak

### UTJECAJ BIOLOŠKIH I MEHANIČKIH ČIMBENIKA NA ESTETIKU IMPLANTATA U FRONTI

U suvremenoj implantoprotetskoj terapiji stope preživljavanja i uspješnost terapije visoke su i gotovo neupitan dio terapije.

Glavni je fokus na estetskom ishodu, a zahtjevi pacijenata sve se više povećavaju.

Razvoj novih materijala i tehnologija te znanje o parodontnoj i periimplantatnoj biologiji daju nam osnovu za sve bolje estetske rezultate.

Kako bi se osiguralo postizanje optimalne estetike, osim pažljivog planiranja terapije suvremenim radiološkim dijagnostičkim metodama, implantati moraju biti postavljeni u optimalnom meziodistalnom, vestibulooralnom i apikokoronarnom smjeru.

Također mora biti osiguran i dovoljan volumen kosti u sve tri dimenzije, te udaljenost od susjednih zuba i/ili implantata.

Za postizanje adekvatne crveno-bijele estetike važno je uspostaviti ravnotežu između alveolarne kosti, periimplantatne sluznice i fiksno-protetskog nadomjestka.

Svrha rada je prikaz utjecaja pozicije implantata na estetski rezultat u odnosu na kost, stanje mekih tkiva, debljina sluznice i njen stupanj karatinizacije, te veze između implantata i nadogradnje.

Nastoje se definirati biološki i mehanički čimbenici koji utječu na krajnji rezultat implantoprotetske terapije.

Te koji parametri moraju biti zadovoljeni da se terapija može proglasiti estetski zadovoljavajućom.

U radu se analiziraju biološki (PES) i mehanički (WES) parametri koji utječu na ocjenu estetike i time uspješnost implantoloske terapije.

Očekivani poželjni rezultat ocjenjuje se analizom fotografije sa minimalno 12 bodova za zadovoljavajuću estetiku do maksimalnih 20 bodova za izvrsnu estetiku na temelju analize fotografije.

Parametri su prisutnost ili odsutnost papile, razina i zaobljenost vestibularne sluznice, boja, zaobljenost i tekstura mekih tkiva te nadomjestak koji bojom, oblikom i teksturom i transparentijom odgovara susjednom prirodnom zubu.

Doprinos rada je omogućavanje sistematskog pregleda objektivnih parametara koji utječu na estetski rezultat zuba na implantatu kako bi se mogao dobiti numerički, objektivan i ponovljiv rezultat sa odmakom vremena i objektivna ocjena zadovoljavajuće estetike upotrebom različitih kirurških protokola i protetske terapije.

**Ključne riječi:** estetika implantata; PES indeks; WES indeks

## **Summary**

### **INFLUENCE OF BIOLOGICAL AND MECHANICAL FACTORS ON IMPLANT AESTHETIC IN FRONT REGION**

In modern implanto prosthetic therapy, survival rates and success of the therapy are high and furthermore they are almost an unquestionable part of the therapy. The main focus has been put on the aesthetic outcome, and moreover patients demands are constantly growing. Development of new materials and technology, as well as knowledge of periodontal and periimplant biology, give us the basics for even better aesthetic results. To insure the achievement of optimal aesthetic, apart from a carefully planned therapy with modern radiological diagnostical methods, implants must be placed in the optimal mesio-distal, vestibulo-oral and apico-coronary direction. In addition, the volume of bone in all three dimensions has to be insured, as well as the distance from neighbor teeth and/or implants, too. To accomplish optimal red and white aesthetic, it is important to achieve harmonious relation between alveolar bone, periimplant mucosa and fixed prosthetic restorations. The objective of this paper is to show the impact of the position of the implant on the aesthetic result in relation to bone, the state of soft tissue, the thickness of musosa and its degree of keratinization and the relation of implant and augmentation. The paper aims to define which biological and mechanical factors influence the final result of the implant prosthetic therapy also which parameters have to be fulfilled for the therapy to be proclaimed aesthetically satisfying. Biological (PES) and mechanical (WES) parameters which influence the assessment of aesthetic, including the successfullness of implantal therapy are being analyzed in this paper. The expected desired result of the satisfying aesthetics is evaluated with a minimum of 12 points, to an excellent aesthetic with a maximum of 20 points based on photography analysis. These parameters are the presence or absence of papila, the level and contour of the vestibular mucosa membranes, colour and texture of soft tissue as well as colour appropriate restoration, the shape, texture and transparency of the neighbour natural tooth.

The contribution of the paper is to enable a systematic review of objective parameters that affect the aesthetic result of teeth on the implant in order to obtain a numerical, objective and reproducible result over time and an objective assessment of satisfactory aesthetics using different surgical protocols and prosthetic therapy.

**Keywords:** implant esthetic; PES index; WES index



## SADRŽAJ

1. UVOD	1
2. ANATOMIJA MEKIH TKIVA	3
2.1. Parodontna tkiva	4
2.2. Biološka širina	7
2.3. Gingivalni fenotip	8
3. BIOLOGIJA PERIIMPLANTATNIH TKIVA	9
4. EKSTRAKCIJA ZUBA I POSLJEDICA NA PARODONT	12
5. PRAVILA POSTAVLJANJA IMPLANTATA U ESTETSKOJ ZONI	14
6. STABILNOST KRESTALNE KOSTI	18
6.1. Čimbenici vezani s dizajnom implantata	19
6.2. Biološki čimbenici	22
6.2.1. Vertikalna debljina mekog tkiva	22
6.2.2. Pričvrсна sluznica	22
7. ESTETIKA	23
7.1. Kriteriji procjene uspješnosti implantoprotetske terapije	26
7.1.1. Indeks ružičaste estetike PES (PINK ESTHETIC SCORE)	26
7.1.2. Indeks bijele estetike WES (WHITE ESTHETIC SCORE )	29
8. RASPRAVA	32
9. ZAKLJUČAK	37
10. LITERATURA	39
11. ŽIVOTOPIS	47

## **Popis skraćenica**

CAD/CAM – engl. Computer-Aided Design/Computer-Aided Manufacturing

CBCT – engl. Cone Beam Computed Tomography; Cone-beam kompjutorizirana tomografija

RTG –rendgen

PES - pink esthetic index; indeks ružičaste estetike

WES - white esthetic index; indeks bijele estetike

ICEI - implant crown esthetic index; indeks estetike krunice na implantatu

## **1. UVOD**

U suvremenoj dentalnoj medicini stavlja se sve veća pažnja na crvenu estetiku. Tijek, razina i volumen gingive najviše dolaze do izražaja kod implantoprotetike u prednjoj regiji. Izgled gingive pa samim time i estetike uočljiv je pacijentu kao i kliničaru. Uspjeh implantoprotetske terapije ovisi o oseintegraciji implantata, ali i o izgledu sluznice oko samog implantata. Zbog toga se javila potreba za uvođenjem parametara pomoću kojih će se moći ocijeniti estetika i uspješnost implantoprotetske terapije. Parametri koji se analiziraju u ovom radu su indeks ružičaste estetike (pink esthetic index) PES i indeks bijele estetike (white esthetic index) WES. PES parametar nam prikazuje biološke čimbenike (razina sluznice, boja i tekstura sluznice, prisutnost papile), a WES parametar prikazuje mehaničke čimbenike koji se odnose na sam implantat (oblik implantata, materijal za izradu krunice nadogradnje na implantatu).

Svrha ovog rada je prikazati kako na estetiku u implantoprotetskoj terapiji utječe izgled sluznice, mjesto implantacije implantata i razina kosti.

## **2. ANATOMIJA MEKIH TKIVA**

Cilj implantiranog nadomjestka je zamjena anatomsko-morfološke strukture zuba i postizanje što veće biokompatibilnosti sa tkivom koje ga okružuje. Samo tako će se postići dugotrajna stabilnost, funkcija i trajnost i estetika budućeg rada.

Poznavanjem anatomske razlike između parodontnih i periimplantatnih tkiva, bitan je preduvjet za razumijevanja implantološke terapije.

Ključnu ulogu u postizanju adekvatne estetike ima rekonstrukcija mekih tkiva oko implantata.

Bez poznavanja anatomsko-morfološke strukture prirodnog zuba te njezine sličnosti sa anatomskom-morfološkom strukturom periimplantatnog tkiva nemoguće je postizanje zadovoljavajuće crveno-bijele estetike u implantoprotetskoj terapiji.

## **2.1. Parodontna tkiva**

Pod pojmom parodont smatraju se: sluznica, cement korijena, alveolarna kost i parodontalni ligament koji povezuje cement zuba i alveolarnu kost (2).

Gingiva je dio mastikatorna sluznice usne šupljine građene od vezivnog tkiva i epitela.

Anatomski se dijeli na slobodnu gingivu, pričvrstnu gingivu i interdentalnu papilu.

**SLOBODNA GINGIVA** Obuhvaća tkiva vestibularno i oralno od zuba koja su smještena od slobodnog gingivalnog gruba prema apikalno do gingivne brazde koja se nalazi u razini caklinsko-cementnog spojišta (1,2,3).

Sa vanjske strane obložena je keratiniziranim višeslojnim pločastim epitelom, a prema zubu tvori sukus prosječne dubine od 0,5 mm koji je prekriven nekeratiniziranim epitelom tzv. epitelnim pričvrstkom (1).

On čuva tkiva od mikrobnih i mehaničkih utjecaja usne šupljine u interdentalnim područjima spaja se sa spojnim epitelom susjednih zubi i čini ne keratinizirano dentalno sedlo.

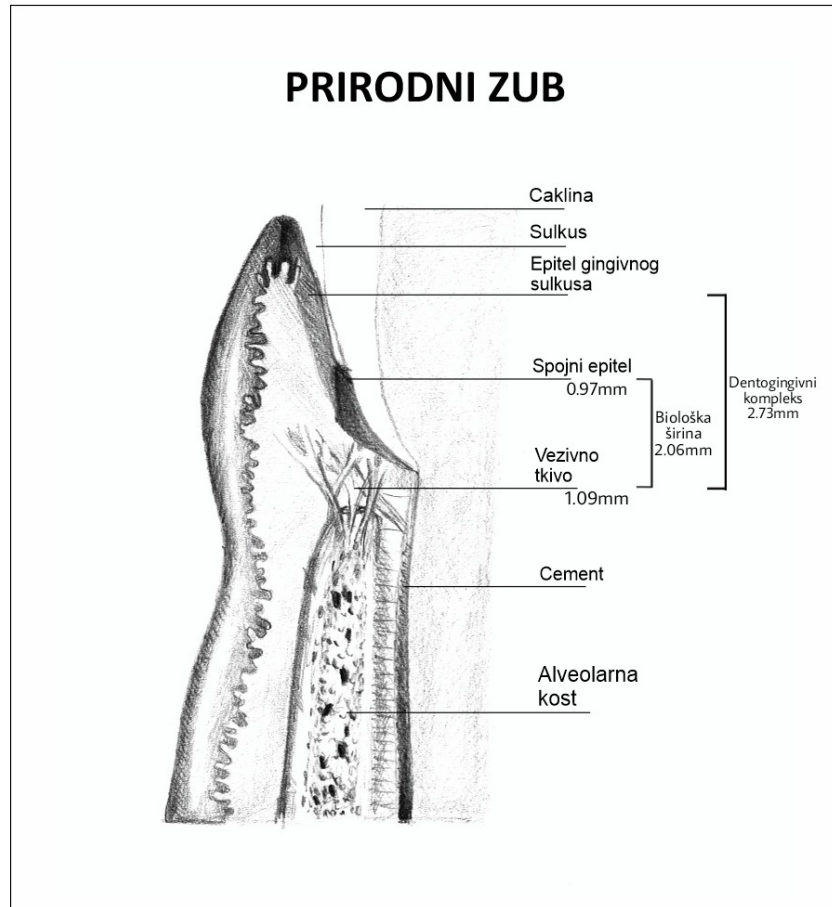
PRIČVRSNA gingiva nastavlja se na slobodnu gingivu i čvrsto je vezana na cement korijena i alveolarni nastavak.

INTERDENTALNA PAPILA Određena je kontaktnom točkom između zuba, širinom aproksimalnih prostora te tijekom caklinsko- cementnog spojišta i visinom interdentalnog koštanog grebena.

Ako je kontaktna točka 5 mm iznad razine alveolarne kosti može se očekivati da će taj prostor ispuniti gingiva. Ako je udaljenost između razine kosti i kontaktne točke veća, smanjuje se vjerojatnost da će aproksimalni prostor biti ispunjen papilom.

Prema istraživanju Tarnow-a zaključuje se da je razina krestalne kosti u aproksimalnom području ključna odrednica visine vidljivosti papile (4).

Gubitkom potpora alveolarne kosti zbog parodontitisa, ortodontskih anomalija, prekinutih zubnih nizova, traume ili nepravilnih kontura protetskih nadomjestaka dolazi do gubitka visine papile i nastanka crnih trokuta koji narušavaju crvenu estetiku (2,3).



Slika 1. Anatomske strukture prirodnog zuba



## **2.2. Biološka širina**

Najbitniji faktor za postizanje zdravlja parodonta prirodnog zuba i segment na koji treba paziti prilikom implantoprotetske terapije je prostor koji se nalazi iznad vrha alveole, a sastoji se od spojenog epitela i vezivno tkivnog pričvrstka te sa sulkusom čini dentogingivni kompleks.

Prosječne vrijednosti sulkusa iznose 0.69 mm, spojnog epitela 0,97 mm, a vezivno tkivnog pričvrstka 1,09 mm. Prosječna dimenzija biološke širine iznosi 2,04mm, a dentogingivnog kompleksa 2,73mm (2).

U implantologiji biološka širina zamijenjena je pojmom periimplantatna biološka širina i sličnih je dimenzija, oko 2,5 mm.

Ugradnjom implantata i zatvaranjem mukoperiostalnog režnja, meka tkiva integriraju oko njega i čine periimplantatnu biološku širinu ili transmukozni pričvrstak.

On sprječava prodor bakterija iz usne šupljine do kosti u kojoj se nalazi implantat.

Na mjestu ugrađenog implantata mukoza grebena će se prilagoditi funkcijskim zahtjevima i prijeći u periimplantatnu mukozu prekrivenu dobro keratiniziranim oralnim epitelom.

Ako dođe do gubitka kosti doći će i do povlačenja mekog tkiva te ponovnog uspostavljanja biološke širine, ali na nižoj razini od prvotne te zbog čega nastaju estetski problemi, kao i parodontološki zbog većeg prodora bakterija u područje sulkusa (4).

Kod prirodnog zuba vaskularizacija je dvojaka. Alveolarna kost i parodontno tkivo opskrbljuju se iz krvnih žila mukoperiosta, ali i iz arteriola i kapilara zubne pulpe.

Budući da kod implantata nema parodontnog kompleksa, vaskularizaciju dobiva samo iz suprapariostalnih i rijetkih koštanih krvnih žila. Zbog toga je periimplantatna mukoza je puno osjetljivija na mikrobne i mehaničke podražaje, a u slučaju upale puno brže napreduje u dubinu oko implantata nego prirodnog zuba, jer mali broj fibroblasta ne može proizvesti dovoljno kolagena za reparaciju i zaustavljanje upale (1,5).

Istraživanja također pokazuju da nedostatak keratinizirane mukoze oko implantata može potaknuti recesiju i periimplantitis (1). Uska zona keratinizirane gingive <2 mm izaziva veću akumulaciju plaka i nastanak recesije, prisutnost debljeg keratiniziranog tkiva uvelike će olakšati uklanjanje plaka i estetski dojam (1,6).

### **2.3. Gingivalni fenotip**

Po definiciji gingivalni fenotip je debljina gingiva i širina keratiniziranog tkiva.

Postoje dva tipa fenotipa: tanki i debeli. Sondiranjem labijalnog sulkusa procijenjuje se vrsta fenotipa. U slučaju da parodontna sonda prosijava kroz sondiranu gingivu radi se o tankom fenotipu. On ima izražen valovit tijek gingive koja je puno osjetljivija na vanjske utjecaje.

Širina pričvrstne gingive je manja, interdentalne papile su posljedično više, a kost koja osigurava stabilnost često ima dehiscijencije i fenestracije (1).

Kod pacijenata sa tankim fenotipom osim navedenih estetskih nedostataka često dolazi i do prosijavanja metala, pa je u estetskoj zoni izrazito bitan i materijal implantatne nadogradnje te se preporuča da to bude cirkonij-oksidna keramika umjesto titana (7).

Za dugoročno stabilan rezultat terapije potrebno je pažljivo planirati poziciju implantata i volumen potporne kosti.

Također se preporuča podebljati fenotip putem vezivno tkivnog transplantata koji će dodatno doprinijeti manjem gubitku alveolarne kosti (8,9).

### **3. BIOLOGIJA PERIIMPLANTATNIH TKIVA**

Gubitkom zuba i ugradnjom implantata dolazi do uspostave novih tkiva koja su nalik na parodontna tkiva.

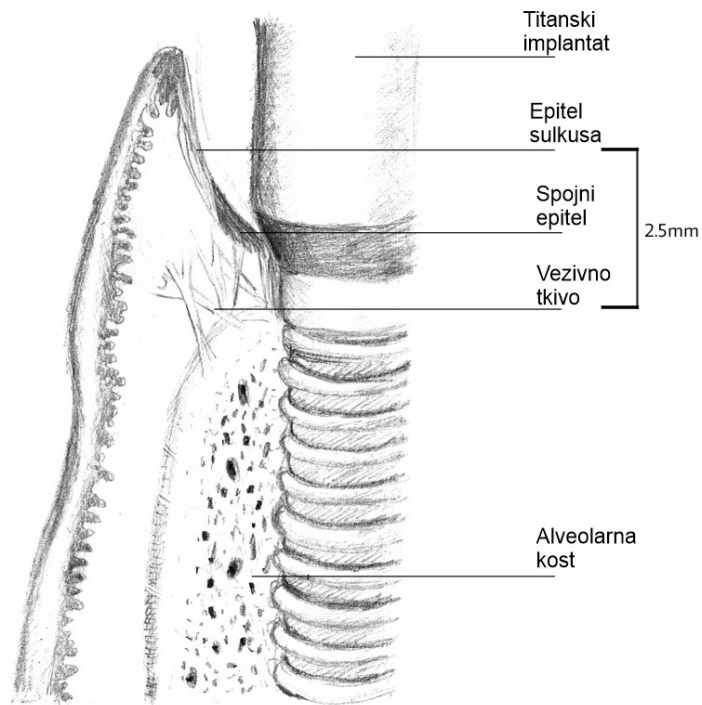
Implantat se nalazi u neposrednoj vezi sa alveolom. Procesom osteointegracije on ankilozira sa kosti, dok zub ipak ima Sharpeyjeva vlakna koja mu omogućuju amortizaciju i prijenos sila na alveolarnu kost (10).

Ta fiziološka pomičnost prirodnog zuba iznosi 0,2 mm što odgovara širini parodontnog ligamenta. Važnost koncepta biološke širine upravo je u njezinoj stalnosti i ovisnosti o visini alveolarne kosti. Njezin položaj je uvijek 3 mm iznad razine kreste alveolarne kosti.

U slučaju gubitka alveolarne kosti (parodontna bolest, trauma, kliničko produljenje krune) ponovno dolazi do uspostavljanja biološke širine, ali i posljedično povlačenja gingive što utječe na crveno bijelu estetiku (11).

Ugradnjom implantata dolazi do remodelacije mekih i tvrdih tkiva i njihove adaptacije na samu strukturu implantata.

## IMPLANTAT



Slika 2. Anatomske strukture oko implantata

#### **4. EKSTRAKCIJA ZUBA I POSLJEDICA NA PARODONT**

Gubitak zuba zbog traume ili ekstrakcije osim što predstavlja traumu ima i za posljedicu oštećenje u mekim tkivima i resorpciju kosti. Bukalna stijenka alveolarnog grebena prehranjuje se preko vlakana parodontnog ligamenta i periosta koji biva uništen prilikom same ekstrakcije.

Vrlo bitan faktor u fiziologiji periodonta je krvna opskrba. Kod prirodnog zuba ona je dvojaka; tako se, osim iz krvnih žila mukoperiosta, alveolarna kost i parodontno tkivo opskrbljuju iz arteriola i kapilara zubne pulpe.

Takva vaskularizacija osigurava dobar protok i prehranjivanje osjetljive i tanke bukalne kosti te je jedan od razloga veće resorpcije vestibularne kosti.

Posebno velik problem javlja se u estetskoj zoni gdje je, ionako tanka, bukalna kost vrlo često oštećena i nevjestom manipulacijom prilikom ekstrakcije, a otežavajući faktor je i njezina prirodna podložnost pojačanoj resorpciji.

Naime, bukalnu koštanu lamelu tvori samo lamina dura, dok je lingvalna stijenka građena od kombinacije lamine dure i lamelarne kosti.

Budući da je funkcija lamine dure sidrenje zuba pomoću parodontnih vlakana, gubitkom zuba gubi se i njezina primarna funkcija, te se ona postepeno resorbira što je jedan od razloga jačeg gubitka bukalne kosti u usporedbi sa lingvalnom. To predstavlja estetski problem, stoga je izuzetno važno da ekstrakcija zuba bude što manje traumatska, što znači presijecanje svih intrasulkularnih parodontnih vlakana, aksijalnu silu i izbjegavanje luksacijskih kretnji te minimalne manipulacije sa mekim tkivom.

## **5. PRAVILA POSTAVLJANJA IMPLANTATA U ESTETSKOJ ZONI**



Kako bismo postigli predvidljiv i estetski zadovoljavajući konačan rezultat budućeg fiksnoprotetskog rada, ključno je postaviti implantat u optimalnu poziciju s obzirom na kost.

Položaj budućeg implantata potrebno je isplanirati prije samog operativnog zahvata.

Standardne intraoralne i panoramske snimke mogu biti pomoćni alat prilikom planiranja.

CBCT (Cone Beam Computed Tomography) omogućuje trodimenzionalni prikaz željenog područja, pozicije susjednih korijena, debljinu bukalne kosti, horizontalne i vertikalne dimenzije kosti, lokaciju i smjer anatomskih struktura živaca i krvnih žila, dno maksilarnog sinusa i nosa.

Također mogućnost mjerenja do desetinke milimetara kao i kvalitetu kosti na mjestu implantacije, te nam omogućuje izradu kirurških šablona.

Dugotrajna bezubost, trauma, kronični upalni procesi stanja su koja utječu na resorpciju kosti i manjkavost za ugradnju implantata.

Kako bi se osiguralo sigurno koštano ležište za implantat i prateći oslonac mekom tkivu, te posljedično predvidljivo i estetski zadovoljavajuće protetsko rješenje, ponekad je potrebna augmentacija izgubljenog koštanog volumena.

Minimalno traumatski pristup i odgovarajući dizajn režnja također imaju bitnu ulogu u zacjeljivanju augmentiranog područja, jer cijeljenje ožiljkastim tkivom otežava kasnije dobivanje zadovoljavajuće estetike.

Prisutnost dehiscijencija i fenestracija utječe na krajnji rezultat jer sa sobom povlaci rizik od recesije mekih tkiva, gubitka volumena grebena i diskoloracija zbog prosijavanja implantata (12,13,59). No, međutim meka tkiva oko implantata mogu djelomično i nadoknaditi nedostatak bukalne kosti (59).

Idealan položaj implantata potrebno je promatrati i procijeniti u sve tri dimenzije:

**A) APIKOKORONARNA dimenzija - u odnosu na alveolarnu kost može biti**

- a.** suprakrestalni položaj olakšava protetsku terapiju jer je implantat dostupan i vidljiv je spoj sa nadogradnjom. Dosjed je pod kontrolom oka i jednostavno je cementiranje, kao i uklanjanje viška cementa.

No, takav koncept ne zadovoljava estetske kriterije i puno je rizičniji za razvoj periimplantitisa i gubitka kosti zbog eksponiranosti površine implantata oralnom mediju.

- b.** epikrestalni je najčešće primjenjivani način ugradnje implantata u samoj razini alveolarne kosti, pri čemu je implantat sa svih strana prekriven kosti. Izložena je samo gornja površina implantata i na nju nasjeda nadogradnja.

Prednost je maksimalno očuvanje kosti zbog izloženosti implantata oralnom mediju, te puno bolji estetski ishod.

Kod same izrade fiksnoprotetskog rada rub dosjeda nadomjestka, cementiranje i uklanjanje cementa je kompliciranije, ali izvedivo.

- c.** subkrestalno postavljanje osigurava očuvanje kosti uz maksimalno očuvanje i mekih tkiva. Rub implantata se postavlja do 2 mm ispod razine alveolarne kosti. Takvom postavom nastoji se očuvati što više kosti, koja će biti potpora mekim tkivima, implantat je pokriven kosti i nije izložen oralnom mediju.

No, nedostatak je što takvo postavljanje zahtjeva dodatna 2 mm u vertikalnoj dimenziji.

Osim toga, potrebno je držati razmak od 2 mm od anatomskih struktura kao što su maksilarni sinusi, mandibularni kanal i krvne žile, a čest je problem opasnost proboja ruba mandibule.

Kao posljedica dugog perioda vađenja i traumatskih ekstrakcija vertikalna dimenzija kosti vrlo rijetko može zadovoljiti uvjet od 12 mm, pošto je minimalna duljina implantata 8 mm, 2 mm za subkrestalnu postavu i 2 mm za sigurnu zonu udaljenosti od anatomskih struktura, te je bez augmentacijskih postupaka vrlo često nemoguće postaviti implantat subkrestalno.

Kod subkrestalnog postavljanja protetska terapija i dosjed nadogradnje na implantat su puno kompliciranije, kao i mogućnost kontrole dosjeda nadomjestka i čišćenje zaostalog cementa.

Zato se prilikom takve postave implantata koriste nadomjesci koji se zajedno sa nadogradnjom u implantat retiniraju vijkom.

Time se sprječava visak cementa u sulkusu implantata i posljedično upala. Mana koja ostaje je popunjavanje vidljivog otvora za vijak koji mora biti položen palatinalno ili okluzalno i zatvoren kompozitnim materijalom (11).

Za optimalnu dubinu preparacije ležišta implantata s obzirom na položaj susjednih zuba uzima se linija vrata implantata u razini caklinsko cementnog spojišta susjednog zuba, tj. 2 mm od ruba gingive susjednog zuba (14).

Preduboko pozicioniran implantat rezultirat će dugačkim zubima i estetskim neskladom, dok će plitko pozicionirani implantat uzrokovati prosijavanje metala te istovjetan estetski neprihvatljiv izlazni profil.

**B) MEZIODISTALNA DIMENZIJA** pravilnom pozicijom u meziodistalnom smjeru smanjujemo rizik od resorpcije interapksimalne kosti susjednog zuba.

Resorpcija bi sa sobom povlačila i recesiju papile te manjkav estetski rezultat.

Minimalna resorpcija oko vrata implantata može se uvijek očekivati zbog remodelacijskih procesa, ali udaljenost 1,5 mm od ruba implantata do susjednog zuba smatra se optimalnim rješenjem za očuvanje papile.

Također, razmak između dva implantata mora biti minimalno 3 mm da se susjedne resorpcije ne poklapaju i ne gubi interimplantantna kost.

Upravo zato treba biti oprezan kod postavljanja implantata jedan do drugog u fronti (1,9,15).

**C) OROFACIJALNA DIMENZIJA** poseban oprez potreban je kod tanke vestibularne stijenke sklone

resorpciji i stvaranju dehiscijencija i fenestracija kosti, te posljedično recesije mekih tkiva.

Zato je potrebno ostaviti barem 1 mm kosti vestibularno i oralno.

## **6. STABILNOST KRESTALNE KOSTI**

Osim pravilnog trodimenzionalnog položaja, za dobar estetski rezultat implantata jednako je bitna i stabilnost krestalne kosti.

Njen gubitak može utjecati na položaj papile te razinu i konturu mekog tkiva.

Na gubitak krestalne kosti utječu preopterećenje protetskog dijela, mikropropusnost, polirani vrat implantata i dr. (16).

Bitni su i čimbenici koji ovise o terapeutu koje uključuju poštivanje protokola implantološkog sustava, kirurška trauma, pretjerano zagrijavanje i pretjerana kompresija kosti kao najčešći uzrok.

Ovdje spadaju i ne liječeni parodontitis, nedovoljna širina kosti i debljina pričvrzne gingive.

Kad se govori o čimbenicima odgovornim za gubitak krestalne kosti oni mogu biti:

### **6.1. Čimbenici povezani s dizajnom implantata**

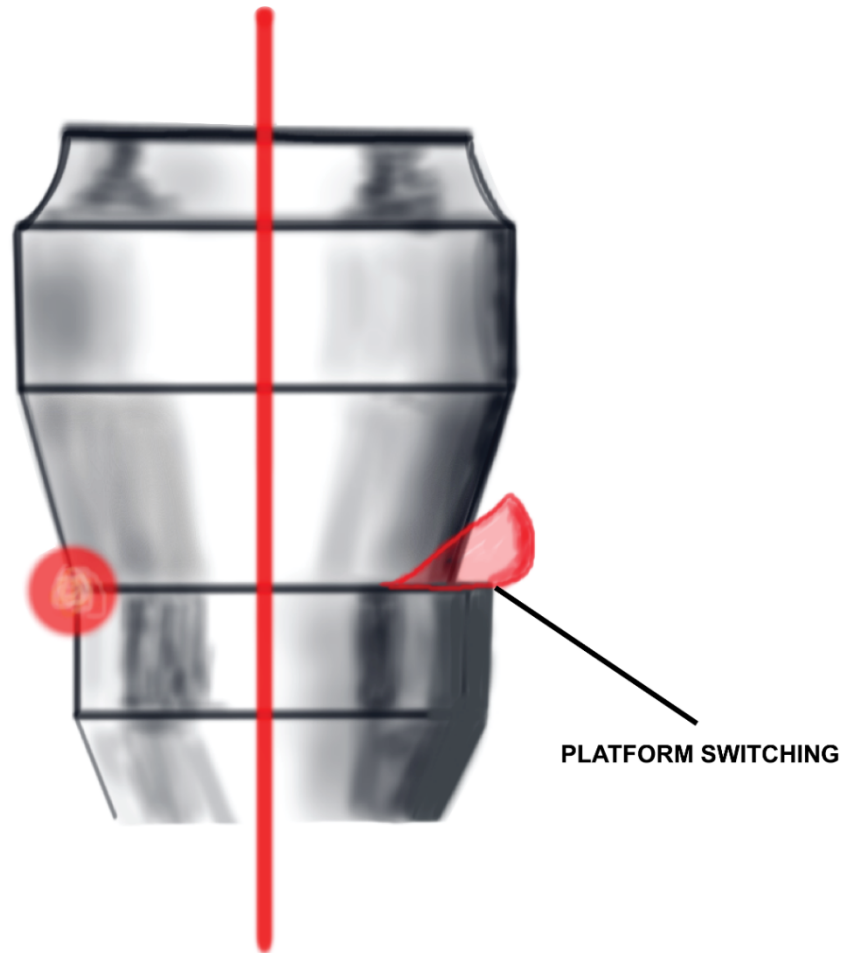
#### **a) polirani vrat implantata**

S počecima implantologije vrat implantata proizvodio se sa poliranom površinom kako bi se, u slučaju izloženosti oralnom mediju kao posljedici gubitka alveolarne kosti, smanjilo nakupljanje plaka. U istraživanju Penarrocha-Diaga i sur. dokazan je veći gubitak kosti oko implantata s glatkim vratom (17).

Nemoguće je učinkovito rasporediti okluzijske sile između kosti i glatke površine titana, pa dolazi do akumulacije naprezanja i gubitka kosti do prvog hrapavog navoja implantata, stoga je takve implantate potrebno uvijek postaviti u razinu kosti jer će se kost resorbirati u području vrata (18).

**b) veza implantata i nadogradnje**

Svi dvodijelni implantati imaju spoj gdje se implantat spaja sa nadogradnjom. Ta mikropukotina u unutrašnjosti implantata postaje kontaminirana bakterijama prilikom ugradnje implantata, tijekom protetske faze ili popuštanja vijka u funkciji. Dibart i sur. utvrdili su postojanje mikropukotine od samo 0,5 mikrona kod zaključanih koničnih implantoloških sustava koji se smatraju spojevima bez bakterija jer je promjer mikroorganizma veći od 0,5 mikrona (19). Stabilnost, tj. izuzeće mikropomaka i prednost konične unutarnje veze također je potvrđena u istraživanju Kinga i sur. te je dokazana povezanost gubitka kosti u blizini spoja implantata i nadogradnje zbog učinka “pumpe” koji nastaje djelovanjem okluzijskih sila i postoji konstantan protok bakterija iz unutrašnjosti implantata do periimplantna tkiva i stvaranje upalnog infiltrata (20). Piattelli i sur. dokazali su da nema resorpcije kosti kada se mikropukotina nalazi 1-2 mm iznad razine kosti, dok je gubitak kosti do 2,1mm ako je ona u razini kosti (21). Iz navedenog se zaključuje da je izuzetno značajna promjena platforme tzv. “platform switch” koncept koji povećava udaljenost između spoja implantat-nadogradnja i kosti i time odmiče mjesto izbacivanja mikroorganizama od kosti, čime je resorpcija manja (11). Koncept uključuje nadogradnju promjera manjeg od promjera vrata implantata što rezultira pojavom kružne stepenice.



Slika 3. Promjenom promjera implantatne nadogradnje u odnosu na promjer implantata nastaje horizontalna stepenica tzv. “platform switch”

## 6.2. Biološki čimbenici

**6.2.1. Vertikalna debljina mekog tkiva** odnosi se na tkivo koje pokriva vrh aveolarnog grebena. Smatra se da je njezina funkcija zaštita kosti oko osteointegriranog implantata te predstavlja važan čimbenik u stabilnosti krestalne kosti.

Potrebno je minimalno 3 mm da se izbjegne gubitak krestalne kosti prilikom formiranja biološke širine kod implantata; u protivnom dolazi do gubitka kosti zbog prisutnosti bakterija .

Pretpostavlja se da je gubitak kosti nastao kao zaštitni biološki mehanizam kako bi se kost udaljila od bakterija (16).

Zbog važnosti debljine vertikalnog mekog tkiva na stabilnost kosti i posljedično estetiku opisan je protokol prema Puisysu i Linkeviciusu koji se temelji na konceptu da se debljina mekog tkiva može povećati modificiranjem kosti prilikom ugradnje implantata tako da se izravna alveolarni greben prije implantacije ili da se implantat postavi subkrestalno.

Drugi način vezan je za meka tkiva tzv. "Tent pole" tehnika u kojoj se koristi nadogradnja za cijeljenje visine od 2 mm u fazi cijeljenja kako bi se stvorila dodatna debljina tkiva ili razne transplantacijske tehnike.

**6.2.2. Pričvrсна sluznica** - tijekom žvakanja i govorenja uz neadekvatnu i nepriječnu pričvrсну mukožu dolazi do pomicanja tkiva te se bakterije i plak mogu utisnuti u periimplantatni sulkus te uzrokovati recesiju mekog tkiva i posljedično gubitak kosti. Mora biti najmanje 2 mm pričvrсне sluznice na bukalnoj i oralnoj strani implantata za osiguranje stabilnih i predvidljivih rezultata.

Za stvaranje adekvatne nepomične sluznice mogu se koristiti slobodni vezivni transplantati.



## **7. ESTETIKA**

Povijesno gledano, estetika je prvotno bila predmet interesa brojnih umjetnika da bi kasnije postala terapijskim ciljem u stomatologiji.

U današnje se vrijeme velika pažnja pridaje estetsici općenito, kao i estetsici lica.

Estetski standardi potekli su iz područja umjetnosti s vremenom su se mjenjali, no jedan je standard prisutan u svim povijesnim razdobljima - "Zlatni rez", tj. simetrija pojedinih dijelova koja stvara skladnu cjelinu.

U implantoprotetskoj terapiji cilj zadovoljavajućeg estetskog rezultata je skladan tijek mekog tkiva i klinička kruna koja je sto sličnija prirodnom zubu.

Dentalni nadomjestak trebao bi se skladno i neprimjetno uklopiti u postojeći zubni niz, te se zbog važnosti estetskog i skladnog osmijeha sve više teži estetskim i prirodnim nadomjescima.

Tako je estetika postala ključ uspjeha implantoprotetske terapije u estetskoj zoni.

No, dojam "lijepog" je subjektivan, a zadovoljstvo pacijenta konačnim radom često puta odraz njegovog subjektivnog dojma i doživljaja lijepog.

Idealna i uspješna implantoprotetska restauracija trebala bi imitirati prirodni zub i s njime biti u simetričnom odnosu.

Zbog toga je nastala potreba za definiranjem objektivnih kriterija, tzv. indeksa koji pomažu u postizanju ponovljivih rezultata prilikom korištenja različitih kirurških i protetskih protokola kod implantoprotetske terapije (24).

Već 1980-ih godina Belser je promatrao konkretne parametre čijim zadovoljenjem dolazi do sklada između mekog tkiva i kliničke krune te zadovoljavajućeg estetskog rezultata (25).

To su stanje gingive, interdentalni prostori, uzdužna os zubi, uravnoteženi tijek gingive, visina interdentalne kontaktne točke, proporcije zubi, oblik zubi, posebna obilježja, struktura i boja (25). Kasnije su CHICHE i AOSHIMA proširili popis dodavši mu još i estetske želje pacijenta i kreiranjem osmijeha u kategoriji položaj (alignment), svjetlina (brightness), karakter (character) i incizalni dojam (incisal effect) (26).

Svi ti kriteriji bitno su pomoćno sredstvo u estetskoj rehabilitaciji.

Wolfart je već 2011 objavio kontrolni popis "kratke estetske analize" sa standardiziranim pitanjima koja se provjeravaju točno određenim redoslijedom, te ako jedno od polja upućuje na problem koji treba riješiti pristupa se razradi novog plana terapije (9).

Vrlo bitno je odrediti najpovoljniji trenutak za zahvate te ih međusobno uskladiti.

Kontrolni popis podijeljen je u tri dijela. Prvi dio ispunjava se s pacijentom i pomaže u komunikaciji i procjeni njegovog subjektivnog dojma estetike, očekivanja i želja.

Drugi dio obuhvaća aspekte bitne za slučaj koje treba uzeti u obzir kod planiranja i treći dio pomaže u procjeni složenosti i planiranja kliničkog slučaja (9).

## **7.1. Kriteriji procjene uspješnosti implantoprotetske terapije**

### **7.1.1. Indeks ružičaste estetike PES (Pink Esthetic Score) bazira se na:**

- a) mezijalna papila
- b) distalna papila
- c) zaobljenost vestibularne sluznice
- d) razina vestibularne sluznice
- e) zaobljenost korijena
- f) boja i tekstura mekih tkiva

Svaki od navedenih kriterija promatra se i boduje na skali 0 - 1 - 2; nezadovoljavajuće-zadovoljavajuće- izvrsno u usporedbi sa referentnim zubom (24).

Procjena svih tih kriterija vezanih uz biološku osnovu perimplantnog tkiva je ponovljiv i predvidljiv kriterij pri ocjenjivanju estetske uspješnosti implantoprotetske terapije.

Maksimalna vrijednost koja se može postići je 14.

### **POSTOJANJE PAPILE**

Visina papile uz implantat jedan je od glavnih parametara koji utječu na krajnji estetski rezultat. Mjeri se popunjenost tzv. "crnog trokuta" tj. udaljenost između kontaktne točke dva zuba i vrha papile (27,28).

Može se mjeriti u milimetrima, ali se najčešće indeksira: 0 - nema papile; 1 - popunjenost do 50% , 2 - popunjenost iznad 50%; 3 - popunjenost 100% i 4 - hiperplazija (27).

Između prirodnog zuba i implantata razina pričvrstka oko zuba odgovorna je za koštanu potporu papile što znači da se može očekivati popunjenost mekim tkivom od otprilike 5 mm do vrha papile ako je očuvan pričvrstak oko prirodnog zuba od njegove aproksimalne razine (28).

U slučaju da je udaljenost veća od 5 mm popunjenost crnog trokuta se smanjuje (29).

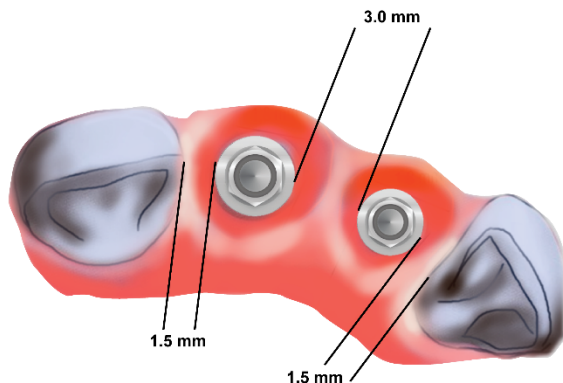
Resorpcija interdentalne kosti nakon ekstrakcije ili njezin lom prilikom ekstrakcije također uvelike smanjuju koštanu potporu i popunjenost interdentalnog prostora papilom (30).

Jedan od bitnih faktora je i udaljenost od 1,5 mm između ruba implantata i susjednog zuba u horizontalnom smjeru koji je neophodan za kompenzaciju remodelacijskih procesa koji se odvijaju u kosti oko implantata nakon ugradnje.

Ako oko ramena implantata dođe do resorpcije kosti, a udaljenost od zuba je manja od 1,5 mm doći će i do razgradnje parodonta prirodnog zuba i gubitka koštane potpore i papile (2).

U slučaju ugradnje dvaju implantata u estetskoj zoni njihov međusobni razmak mora biti 3 mm kako bi nastala stabilna kost oko ramena implantata. Budući da je implantat postavljen ispod razine pričvrstka zuba, tj. apikalnije također se može očekivati i manja papila (30).

U slučaju da je razmak između dva implantata manji od 3 mm, doći će do povlačenja kosti do razine vrata implantata, te sto su oni smješteni bliže visina mekog tkiva je manja (31). Istraživanja Scaranoa i sur. pokazuju da se za razmak između dva implantata koji je veći od 5 mm ne očekuje se značajan gubitak kosti ispod vrata implantata i time nedostatak papile ako na tom mjestu primarno postoji kost, što je najčešće slučaj nakon augmentacije navedenog područja (32). Kirurška tehnika u kojoj se ne oštećuje papila prilikom podizanja režnja također je preporučljiva za očuvanje papile (33).



Slika 4. Optimalan razmak između zuba i implantata rezultira stabilnom kosti

## RAZINA I ZAOBLJENOST VESTIBULARNE SLUZNICE

Prisutnost stabilne bukalne kosti nije samo kriterij za stabilnost i dugotrajnost implantata. Istraživanja pokazuju vezu između bukalne periimplantatne kosti i debljine sluznice (34,35). Dehiscijencije i fenestracije kosti dovest će do recesije mekih tkiva.

Periimplantatno meko tkivo može djelomično kompenzirati gubitak kosti ako ona nije tanja od 2mm, u protivnom se preporučuju augmentacijske tehnike zbog prosijavanja implantata (36,37).

Upotrebom potpuno keramičkih sustava može se djelomično kompenzirati gubitak mekog tkiva i dati mu potpora (38,39).

Manjak volumena u vestibularnom dijelu vidljiv je kao uleknuće u odnosu na susjedne strukture koje nepovoljno baca sjenu i vidljivo je kod osmijeha.

Stoga za estetski zadovoljavajući rezultat mora biti dovoljno volumena te je jedna od mogućnosti izbora augmentacija kojom će se povećati volumen kosti i zadebljati sluznica (9).

## BOJA I TEKSTURA MEKIH TKIVA

Spektrofotometrom je analiziran različit materijal implantata i implantatne nadogradnje u razini gingive.

Razlika u boji između metalne i nadogradnje od cirkonijevog oksida vidljiva je osjetljivim mjernim instrumentom, dok je u kliničkoj praksi i dalje zanemariva (40,62).

U usporedbi s metalnom implantatnom nadogradnjom, ona izrađena od cirkonijevog dioksida zbog svoje boje i transparentije nudi prednost i moguće poboljšanje stanja mekog tkiva kako bi se izbjeglo prosijavanje metala kroz sluznicu posebno kod tankog biotipa (53).

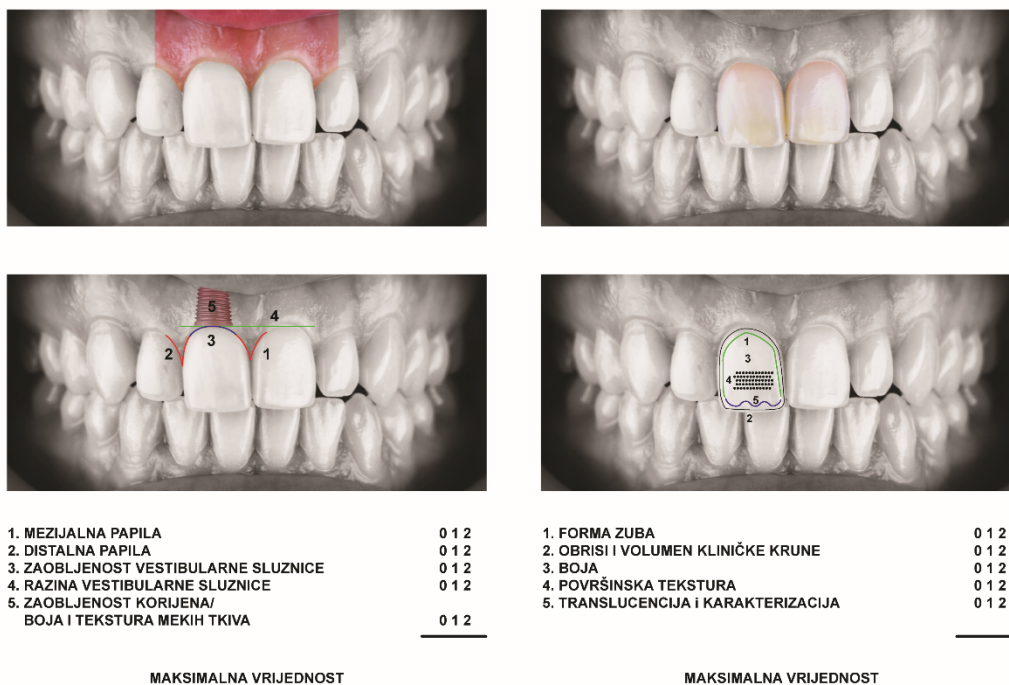
Kada se s estetskog stajališta promatra boja mekih tkiva oko implantata, kritična vrijednost bukalnog mekog tkiva je 2 mm.

Dokazano je da u slučajevima s manje od 2 mm izbor materijala implantološke nadogradnje može značajno utjecati na estetski ishod te se prednost daje bez metalnoj konstrukciji (37,39).

### 7.1.2 Indeks bijele estetike WES (White Esthetic Score )

Uključuje parametre odgovorne za estetiku samog zuba na implantatu

- a) oblik zuba
- b) obrisi i volumen kliničke krune
- c) boja zuba
- d) površinska tekstura
- e) translucencija i karakterizacija



Slika 5. Kriteriji za ocjenu PES i WES indeksa

Tablica 1. Faktori vrednovanja crvene estetike

FAKTORI		0	1 bod	2 boda
<b>mezijalna papila</b>	oblik vs. referentni zub	odsutna	nepotpuna popunjenost	potpuna popunjenost
<b>distalna papila</b>	oblik vs. referentni zub	odsutna	nepotpuna popunjenost	potpuna popunjenost
<b>razina marginalne gingive</b>	razina vs. referentni zub	veliko odstupanje >2mm	malo odstupanje 1-2mm	nema odstupanja <1mm
<b>oblik gingive</b>	prirodan, odgovara referentnom zubu	neprirodan	približno prirodan	prirodan
<b>alveolarni nastavak</b>	resorpcija alveolarnog nastavka	očigledna	neznatna	nema
<b>boja i tekstura gingive</b>	boja i tekstura vs. referentni zub	očigledna razlika	umjerena razlika	nema razlike



Tablica 2. detaljan opis bodovanja PES/WES-a

<b>PES</b>			
<b>Parametar</b>	Odsutan	Nepotpun	Potpun
<b>mezijalna papila</b>	0	1	2
<b>distalna papila</b>	0	1	2
	veliko odstupanje	malo odstupanje	nema odstupanja
<b>zakrivljenost sluznice</b>	0	1	2
<b>razina sluznice</b>	0	1	2
<b>konveksitet korijena/boja i tekstura gingive</b>	0	1	2
<b>Maksimalna vrijednost PES-a</b>			10
<b>WES</b>			
<b>Parametar</b>	veliko odstupanje	malo odstupanje	nema odstupanje
<b>oblik zuba</b>	0	1	2
<b>volumen/kontura zuba</b>	0	1	2
<b>boja (nijansa/vrijednost)</b>	0	1	2
<b>Tekstura površine</b>	0	1	2
<b>Translucencija</b>	0	1	2
<b>Maksimalna vrijednost WES-a</b>			10

## **8. RASPRAVA**

Moderna implantološka terapija sve više teži pojednostavljenju postupaka i skraćivanju vremena terapije.

Terapija implantatima nije samo sredstvo vraćanja izgubljene žvačne i fonetske funkcije, već i postizanja skladne estetike i postizanje simetrije sa susjednim zubima.

Prilikom ispitivanja uspješnosti nekog od ovih protokola, posebno u estetskoj zoni, potrebno je uključiti i objektivne estetske kriterije koji obuhvaćaju sve segmente ružičaste i bijele estetike budućeg implantoprotetskog nadomjestka.

Takav indeks mora zadovoljiti kriterij dosljednosti, ponovljivosti, jednostavnosti za korištenje, relevantnosti i definiranje praga kliničke prihvatljivosti (42).

Objektivna prosudba uspješnosti terapije ne mora odražavati subjektivno mišljenje promatrača (pacijenta ili kliničara) ali za usporedbu između različitih studija, metaanaliza i usporedbe sa protokom vremena mora biti jasno definirana i dosljedna.

Upravo takvim pokazao se PES indeks, WES indeks i posljedično indeks estetike krunice na implantatu ( Implant Crown Esthetic Index, ICEI) (50).

Nakon ispunjenja strogih kriterija uspjeha implantacije koji uključuju radiološku osteointegraciju, odsutnost radiolucentnih promjena, nepokretljivost implantata, odsustvo upalnih promjena i boli, potrebno je zadovoljiti i visoke estetske kriterije te ih objektivno procijeniti, posebno u prednjoj maksili (44).

MEIJER i sur. objavili su indeks estetike krunice implantata (ICES) koji se sastoji od kriterija vezanih uz samu restauraciju tzv. "white esthetic index" (WES) i kriterija vezanih uz meka tkiva, tzv. "pink esthetic index" (PES) (41,42,43).

Fürhauser i sur. predložili su sedam različitih parametara; prisutnost mezijalnih i distalnih papila, razinu gingive, zakrivljenost gingive, zaobljenost mekih tkiva koja odgovara prominenciji korijena zuba, te boja i tekstura mekih tkiva (42).

Dodijelili su im istu važnost i koju je potrebno ocijeniti ocjenama 0, 1, 2 u usporedbi sa susjednim zubom.

Maksimalni broj bodova je 10, a estetski uspješnom terapijom smatra se bodovanje veće od 6. Papila s potpunom popunjenošću boduje se s 2, s nepotpunom s 1, a njeno odsustvo s 0. Zakrivljenost gingive kao identična (2 boda), malo drugačija (1 bod) i izrazito drugačija (0 bodova) u usporedbi s referentnim zubom i na taj način osigurava prirodan ili disharmoničan izgled.

Razina vestibularne sluznice kod identične razine (2 boda), blago odstupanje od 1mm (1 bod) ili velika odstupanja od referentnog zuba (0 bodova).

Konveksitet profila mekog tkiva koji odgovara prominenciji korijena susjednog zuba ocjenjuje se kao prisutnost (2 boda), djelomična prisutnost (1 bod) i odsutnost (0 bodova). Također boduju se boja i tekstura mekog tkiva koja može istovremeno ukazivati i na prisustvo ili odsustvo upale koja bi negativno utjecala na estetski rezultat konačnog rada.

PES indeks vezan je za dio implantata koji je prekriven kosti i sluznicom, pa na njegovu vrijednost uvelike utječu lokalna anatomija, količina kosti i primjenjeni kirurški zahvat za regeneraciju koštanih defekata nakon ekstrakcije zuba kao i vrijeme proteklo od vađenja do implantacije, te znanje i iskustvo kirurga (42).

Najmanju vrijednost i kriterij koji je najteže zadovoljiti pokazali su konveksnost korijena, te boja i tekstura mekih tkiva (42).

Prosječni PES indeks u istraživanjima bio je obično veći od WES indeksa te se zaključuje da znanje i vještina kirurga imaju vrlo bitnu ulogu za dobivanje zadovoljavajuće estetike (42).

Međutim, pacijentova percepcija PES indeksa vrlo često je manjkava i uvelike se razlikuje od percepcije stručnjaka (45,46).

WES indeks obuhvaća vidljivi dio protetske nadogradnje i također se temelji na pet parametara: oblik zuba, obris i volumen krune, boja (koja uključuje nijansu), površinska tekstura te translucencija i karakterizacija.

Za navedene parametre dodjeljuje se ocjena 0,1,2 u usporedbi sa susjednim prirodnim zubom.

Maksimalni iznos koji može biti dodijeljen je 10, a za kriterij estetski prihvatljivog potrebno je postići 6.

Dakle, najveća moguća ocjena koju je moguće dobiti kada se ocjenjuju PES i WES indeksi je 20 što bi značilo idealan estetski rezultat i potpuno podudaranje sa mekim i tvrdim zubnim tkivima susjednog, referentnog, prirodnog zuba. PES/WES indeks pokazao se kao jednostavan, lako pamtljiv, ponovljiv i kao takav vrlo efikasan indeks za ocjenjivanje uspješnosti implantološke terapije u frontu (42).

Kada se promatra učinak specijalizacije promatrača koji ocjenjuju PES/WES indeks, zaključuje se da su ortodonti kritičniji od oralnih kirurga i protetičara.

Ta se činjenica objašnjava nesvjesnošću problema do kojih se može doći prilikom terapije te znanjem i sposobnošću za uočavanje prirodne estetike (24).

Isto je tako bilo lako uočiti velika odstupanja od estetski prihvatljivog (24).

Varijabla koja se navodi kao najvažnija i laicima najuočljivija je papila, pa se posebna važnost mora dati kirurškim tehnikama na mekom tkivu kako bi se ona očuvala (47).

Prilikom usporedbe rezultata dobivenih kod imedijatnog opterećenja i odgođenog opterećenja pokazale su se značajno niže vrijednosti indeksa papile kod imedijatnog opterećenja, no te iste vrijednosti indeksa papile sa odmakom vremena od jedne godine dovele su do viših vrijednosti što se može objasniti razlikama u vremenu između implantacije i postavljanja definitivne krunice, te razlikama u režnju i tehnikama šivanja (49).

Također se očekuje da će se PES indeks povećati sa postavljanjem trajne krunice, zacjeljivanjem rana i formiranjem papile tijekom vremena (49).

S protokom vremena primjećuje se recesija mekih tkiva kao posljedica gubitka kosti, pa se PES indeks može mijenjati tijekom vremena i biti koristan alat za praćenje dugotrajnih promjena i stabilnosti mekih tkiva oko implantata (48).

Istraživanja koja uspoređuju subjektivnu i objektivnu procjenu estetike implantata pokazala su da se zadovoljstvo pacijenta izgledom uvelike razlikuje od stručne stomatološke procjene istog rada, a na procjenu više utječe dizajn krunice na implantatu, nego meka tkiva.

Stoga je WES indeks u pravilu niže ocijenjen u usporedbi sa PES (51,52).

Jedan od glavnih problema klasifikacije s PES/WES i ICES indeksom je nedostatak čimbenika koji uključuju alveolarnu kost.

S obzirom da izgled mekog tkiva ovisi o kosti koja mu daje uporište preporuča se uvođenje procjene tvrdog zubnog tkiva kao što su nedostatak horizontalne kosti i visina aproksimalne kosti u svaki budući estetski indeks (54).

Chen i sur pokazali su da implantati bukalno orijentirani implantati pokazuju tri puta veću recesiju mekog tkiva od lingvalno položenih (55).

Veće su recesije zabilježene kod tankog nego kod debelog biotipa (55).

## **9. ZAKLJUČAK**

Ocjena estetike implantološke terapije podložna je vremenskim kontrolama i ocjenama, što se može izmjeriti biološkim PES indeksom i mehaničkim WES indeksom, te komparirati sa početnim rezultatom estetike. Nedostatak spomenutih indeksa je što ne uključuju faktore koji utječu na stabilnost kosti koja posljedično uvelike utječe na estetski rezultat.



## **10. LITERATURA**

1. Zuhr O, Hürzeler M. Estetska, parodontna i plastična implantološka kirurgija. Quintessence Publishing, 1.izd Zagreb; 2012.
2. Wolf HF, Rateitschak EM, Rateitschak KH. Parodontologija. Stomatološki atlas. 1. Izdanje Zagreb, Naklada Slap, 2008.35-36.
3. Linde J. Klinička parodontologija i dentalna implantologija. Prema 4. Engleskom izdanju. Nakladni zavod Globus. Zagreb; 2004.
4. Tarnow D, Elian N, Fletcher P, Froum S, Magner A, Cho SC, Salama M, Salama H, Garber DA. Vertical distance from the crest of bone to the height of the interproximal papilla between adjacent implants. J Periodontol. 2003 Dec;74(12):1785-8.
5. Lindhe J, Karring T, Lang NP, editors. Clinical Periodontology and Implant Dentistry. 4th ed. London: Blackwell Munksgaard; 2003.
6. Jepsen S, Caton JG, Albandar JM, Bissada NF, Bouchard P, Cortellini P, et al. Periodontal manifestations of systemic diseases and developmental and acquired conditions: Consensus report of workgroup 3 of the 2017 World Workshop on the Classification of Periodontal and Peri-Implant Diseases and Conditions. J Clin Periodontol. 2018;45(Suppl 20):S219-29.
7. Lops D, Stellini E, Sbricoli L, Cea N, Romeo E, Bressan E. Influence of abutment material on peri-implant soft tissues in anterior areas with thin gingival biotype: a multicentric prospective study. Clin Oral Implants Res. 2017;28(10):1263-8
8. Thoma DS, Naenni N, Figuero E, Hämmerle CH, Schwarz F, Jung RE, et al. Effects of soft tissue augmentation procedures on periimplant health or disease: A systematic review and meta-analysis. Clin Oral Implants Res. 2018;29(Suppl 15):S32-49.
9. Wolfart S, Harder S, Reich S, Sailer I, Weber V. Implantoprotetika - koncept usmjeren na pacijenta. 1. izd. Zagreb: Quintessence Publishing; 2015.
10. Tarnow DP, Magner AW, Flether P. The effect of the distance from the contact point to the crest of the bone on the presence or absence of the interproximal dental papilla. J Periodontol.1992;63(12):995-6.
11. Viskić J. Utjecaj oblika vrata implantata i spoja implantat/nadogradnja na estetiku fiksnoprotetskog rada [specijalistički rad]. Zagreb: Stomatološki fakultet Sveučilišta u Zagrebu; 2016.

12. Krhen T. Indikacije i tehnike koštanih augmentacija kod implanto-protetske terapije u estetskoj zoni [specijalistički rad]. Zagreb: Stomatološki fakultet Sveučilišta u Zagrebu; 2015.
13. Katalinić I, Gabrić D. Terapija horizontalne insuficijencije koštanog grebena ekspanzijskim tehnikama. *Sonda*. 2012;13(24):41-4
14. Martin W, Chappuis V. ITI Treatment Guide; Implant therapy in the esthetic zone. Volume 10. Berlin: Quintessence Publishing; 2017. 444 p.
15. Krhen T. Indikacije i tehnike koštanih augmentacija kod implanto-protetske terapije u estetskoj zoni [specijalistički rad]. Zagreb: Stomatološki fakultet Sveučilišta u Zagrebu; 2015.
16. Linkevičius T. Zero Bone Loss koncepti bez gubitka kosti. Quintessence publishing, 1. izdanje Zagreb 2021.65-66.
17. Peñarrocha-Diago MA, Flichy-Fernández AJ, Alonso-González R, Peñarrocha-Oltra D, Balaguer-Martínez J, Peñarrocha-Diago M. Influence of implant neck design and implant-abutment connection type on peri-implant health. Radiological study. *Clin Oral Implants Res*. 2013 Nov;24(11):1192-200.
18. Wiskott HW, Belser UC. Lack of integration of smooth titanium surfaces: a working hypothesis based on strains generated in the surrounding bone. *Clin Oral Implants Res*. 1999 Dec;10(6):429-44.
19. Dibart S, Warbington M, Su MF, Skobe Z. In vitro evaluation of the implant-abutment bacterial seal: the locking taper system. *Int J Oral Maxillofac Implants*. 2005 Sep-Oct;20(5):732-7.
20. King GN, Hermann JS, Schoolfield JD, Buser D, Cochran DL. Influence of the size of the microgap on crestal bone levels in non-submerged dental implants: a radiographic study in the canine mandible. *J Periodontol*. 2002 Oct;73(10):1111-7.
21. Piattelli A, Vrespa G, Petrone G, Iezzi G, Annibali S, Scarano A. Role of the microgap between implant and abutment: a retrospective histologic evaluation in monkeys. *J Periodontol*. 2003 Mar;74(3):346-52.
22. Lang NP, Loe H. The relationship between the width of keratinized gingiva and gingival health. *J Periodontol*. 1972 Oct;43(10):623-7.

23. Urban I. Mucogingival surgery after bone augmentation. In:Urban I. Vertical and Horizontal Ridge Augmentation: New Perspectives. London: Quintessence, 2017:211-240.
24. Fürhauser R, Florescu D, Benesch T, Haas R, Mailath G, Watzek G. Evaluation of soft tissue around single-tooth implant crowns: the pink esthetic score. Clin Oral Implants Res. 2005 Dec;16(6):639-44.
25. Belser U, Buser D, Higginbottom F. Consensus statements and recommended clinical procedures regarding esthetics in implant dentistry. Int J Oral Maxillofac Implants. 2004;19 Suppl:73-4.
26. Chiche GJ, Aoshima H. Functional versus aesthetic articulation of maxillary anterior restorations. Pract Periodontics Aesthet Dent. 1997 Apr;9(3):335-42; quiz 343.
27. Jemt T. Regeneration of gingival papillae after single-implant treatment. Int J Periodontics Restorative Dent. 1997 Aug;17(4):326-33.
28. Grunder U. Stability of the mucosal topography around single-tooth implants and adjacent teeth: 1-year results. Int J Periodontics Restorative Dent. 2000 Feb;20(1):11-7.
29. Choquet V, Hermans M, Adriaenssens P, Daelemans P, Tarnow DP, Malevez C. Clinical and radiographic evaluation of the papilla level adjacent to single-tooth dental implants. A retrospective study in the maxillary anterior region. J Periodontol. 2001 Oct;72(10):1364-71.
30. Tarnow D, Elian N, Fletcher P, Froum S, Magner A, Cho SC, Salama M, Salama H, Garber DA. Vertical distance from the crest of bone to the height of the interproximal papilla between adjacent implants. J Periodontol. 2003 Dec;74(12):1785-8.
31. Novaes AB Jr, Papalexiou V, Muglia V, Taba M Jr. Influence of interimplant distance on gingival papilla formation and bone resorption: clinical-radiographic study in dogs. Int J Oral Maxillofac Implants. 2006 Jan-Feb;21(1):45-51.
32. Scarano A, Assenza B, Piattelli M, Thams U, San Roman F, Favero GA, Piattelli A. Interimplant distance and crestal bone resorption: a histologic study in the canine mandible. Clin Implant Dent Relat Res. 2004;6(3):150-6.
33. Belser UC, Grütter L, Vailati F, Bornstein MM, Weber HP, Buser D. Outcome evaluation of early placed maxillary anterior single-tooth implants using objective esthetic criteria: a

- cross-sectional, retrospective study in 45 patients with a 2- to 4-year follow-up using pink and white esthetic scores. *J Periodontol.* 2009 Jan;80(1):140-51.
34. Benic GI, Wolleb K, Sancho-Puchades M, Hämmerle CH. Systematic review of parameters and methods for the professional assessment of aesthetics in dental implant research. *J Clin Periodontol.* 2012 Feb;39 Suppl 12:160-92.
35. Kuchler U, Chappuis V, Gruber R, Lang NP, Salvi GE. Immediate implant placement with simultaneous guided bone regeneration in the esthetic zone: 10-year clinical and radiographic outcomes. *Clin Oral Implants Res.* 2016 Feb;27(2):253-7.
36. Jung RE, Sailer I, Hämmerle CH, Attin T, Schmidlin P. In vitro color changes of soft tissues caused by restorative materials. *Int J Periodontics Restorative Dent.* 2007 Jun;27(3):251-7.
37. van Brakel R, Noordmans HJ, Frenken J, de Roode R, de Wit GC, Cune MS. The effect of zirconia and titanium implant abutments on light reflection of the supporting soft tissues. *Clin Oral Implants Res.* 2011 Oct;22(10):1172-1178.
38. Jung RE, Holderegger C, Sailer I, Khraisat A, Suter A, Hämmerle CH. The effect of all-ceramic and porcelain-fused-to-metal restorations on marginal peri-implant soft tissue color: a randomized controlled clinical trial. *Int J Periodontics Restorative Dent.* 2008 Aug;28(4):357-65.
39. Jung RE, Sailer I, Hämmerle CH, Attin T, Schmidlin P. In vitro color changes of soft tissues caused by restorative materials. *Int J Periodontics Restorative Dent.* 2007 Jun;27(3):251-7.
40. Johnston WM, Kao EC. Assessment of appearance match by visual observation and clinical colorimetry. *J Dent Res.* 1989 May;68(5):819-22.
41. (Meijer HJ, Stellingsma K, Meijndert L, Raghoobar GM. A new index for rating aesthetics of implant-supported single crowns and adjacent soft tissues--the Implant Crown Aesthetic Index. *Clin Oral Implants Res.* 2005 Dec;16(6):645-9.
42. Fürhauser R, Florescu D, Benesch T, Haas R, Mailath G, Watzek G. Evaluation of soft tissue around single-tooth implant crowns: the pink esthetic score. *Clin Oral Implants Res.* 2005 Dec;16(6):639-44.
43. Gehrke P, Degidi M, Lulay-Saad Z, Dhom G. Reproducibility of the implant crown aesthetic index--rating aesthetics of single-implant crowns and adjacent soft tissues with

- regard to observer dental specialization. *Clin Implant Dent Relat Res.* 2009 Sep;11(3):201-13.
44. Buser D, Weber HP, Lang NP. Tissue integration of non-submerged implants. 1-year results of a prospective study with 100 ITI hollow-cylinder and hollow-screw implants. *Clin Oral Implants Res.* 1990 Dec;1(1):33-40.
45. Brisman AS. Esthetics: a comparison of dentists' and patients' concepts. *J Am Dent Assoc.* 1980 Mar;100(3):345-52.
46. Kokich VO Jr, Kiyak HA, Shapiro PA. Comparing the perception of dentists and lay people to altered dental esthetics. *J Esthet Dent.* 1999;11(6):311-24.
47. Fürhauser R, Florescu D, Benesch T, Haas R, Mailath G, Watzek G. Evaluation of soft tissue around single-tooth implant crowns: the pink esthetic score. *Clin Oral Implants Res.* 2005 Dec;16(6):639-44.
48. Scheller H, Urgell JP, Kultje C, Klineberg I, Goldberg PV, Stevenson-Moore P, Alonso JM, Schaller M, Corria RM, Engquist B, Toreskog S, Kastenbaum F, Smith CR. A 5-year multicenter study on implant-supported single crown restorations. *Int J Oral Maxillofac Implants.* 1998 Mar- Apr;13(2):212-8.
49. Gjelvold B, Kisch J, Chrcanovic BR, Albrektsson T, Wennerberg A. Clinical and radiographic outcome following immediate loading and delayed loading of single-tooth implants: Randomized clinical trial. *Clin Implant Dent Relat Res.* 2017 Jun;19(3):549-558.
50. Hof M, Umar N, Budas N, Seemann R, Pommer B, Zechner W. Evaluation of implant esthetics using eight objective indices-Comparative analysis of reliability and validity. *Clin Oral Implants Res.* 2018 Jul;29(7):697-706.
51. Bonde MJ, Stockholm R, Schou S, Isidor F. Patient satisfaction and aesthetic outcome of implant-supported single-tooth replacements performed by dental students: a retrospective evaluation 8 to 12 years after treatment. *Eur J Oral Implantol.* 2013 Winter;6(4):387-95.
52. Fava J, Lin M, Zahran M, Jokstad A. Single implant-supported crowns in the aesthetic zone: patient satisfaction with aesthetic appearance compared with appraisals by laypeople and dentists. *Clin Oral Implants Res.* 2015 Oct;26(10):1113-20.

53. Ishikawa-Nagai S, Da Silva JD, Weber HP, Park SE. Optical phenomenon of peri-implant soft tissue. Part II. Preferred implant neck color to improve soft tissue esthetics. *Clin Oral Implants Res.* 2007 Oct;18(5):575-80.
54. Juodzbalys G, Wang HL. Esthetic index for anterior maxillary implant-supported restorations. *J Periodontol.* 2010 Jan;81(1):34-42.
55. Chen ST, Darby IB, Reynolds EC. A prospective clinical study of non-submerged immediate implants: clinical outcomes and esthetic results. *Clin Oral Implants Res.* 2007 Oct;18(5):552-62.
56. Belser U, Buser D, Higginbottom F. Consensus statements and recommended clinical procedures regarding esthetics in implant dentistry. *Int J Oral Maxillofac Implants.* 2004;19 Suppl:73-4.
57. Afrashtehfar KI, Assery MKA, Bryant SR. Aesthetic Parameters and Patient-Perspective Assessment Tools for Maxillary Anterior Single Implants. *Int J Dent.* 2021 Feb 17;2021:6684028.
58. Gehrke P, Degidi M, Lulay-Saad Z, Dhom G. Reproducibility of the implant crown aesthetic index--rating aesthetics of single-implant crowns and adjacent soft tissues with regard to observer dental specialization. *Clin Implant Dent Relat Res.* 2009 Sep;11(3):201-13.
59. Cosyn J, Thoma DS, Hämmerle CH, De Bruyn H. Esthetic assessments in implant dentistry: objective and subjective criteria for clinicians and patients. *Periodontol 2000.* 2017 Feb;73(1):193-202.
60. Huynh-Ba G, Meister DJ, Hoders AB, Mealey BL, Mills MP, Oates TW, Cochran DL, Prihoda TJ, McMahan CA. Esthetic, clinical and patient-centered outcomes of immediately placed implants (Type 1) and early placed implants (Type 2): preliminary 3-month results of an ongoing randomized controlled clinical trial. *Clin Oral Implants Res.* 2016 Feb;27(2):241-52.
61. Hartlev J, Kohberg P, Ahlmann S, Andersen NT, Schou S, Isidor F. Patient satisfaction and esthetic outcome after immediate placement and provisionalization of single-tooth implants involving a definitive individual abutment. *Clin Oral Implants Res.* 2014 Nov;25(11):1245-1250.

62. Pitta J, Zarauz C, Pjetursson B, Sailer I, Liu X, Pradies G. A Systematic Review and Meta- Analysis of the Influence of Abutment Material on Peri-implant Soft Tissue Color Measured Using Spectrophotometry. *Int J Prosthodont.* 2020 Jan/Feb;33(1):39-47.



## **11. ŽIVOTOPIS**

Jasna Sotošek Novoselec rođena je 1981 u Varaždinu. Maturirala je 2001. godine u Gimnaziji Varaždin i iste godine upisala Stomatološki fakultet Sveučilišta u Zagrebu. Dobitnica je Rektorove nagrade 2006. godine. Diplomirala je 2007. godine. U Domu zdravlja Varaždinske županije radi od 2007-2011 kada otvara ordinaciju dentalne medicine Jasna Sotošek. Od 2021 vlasnica je i ravnatelj Ustanove za zdravstvenu skrb Sotošek. Ponosna je majka Jone i Svena.