

Digitalno navođeno implanto-protetsko zbrinjavanje ghipodoncije gornjih lateralnih inciziva uz retenciju oba očnjaka - prikaz slučaja

Milohanić, Goran

Professional thesis / Završni specijalistički

2022

Degree Grantor / Ustanova koja je dodijelila akademski / stručni stupanj: **University of Zagreb, School of Dental Medicine / Sveučilište u Zagrebu, Stomatološki fakultet**

Permanent link / Trajna poveznica: <https://um.nsk.hr/um:nbn:hr:127:898226>

Rights / Prava: [Attribution-NonCommercial 4.0 International](#)/[Imenovanje-Nekomercijalno 4.0 međunarodna](#)

Download date / Datum preuzimanja: **2024-07-22**



Repository / Repozitorij:

[University of Zagreb School of Dental Medicine Repository](#)





Sveučilište u Zagrebu
Stomatološki fakultet

Goran Milohanić

**DIGITALNO NAVOĐENO IMPLANTO-
PROTETSKO ZBRINJAVANJE
HIPODONCIJE GORNJIH LATERALNIH
INCIZIVA UZ RETENCIJU OBA OČNJAKA-
PRIKAZ SLUČAJA**

Poslijediplomski specijalistički rad

Zagreb, 2022.

Rad je ostvaren u: Dentalnoj poliklinici Morelato, poliklinika za dentalnu protetiku i parodontologiju, Bruno Valenti 10, Poreč

Naziv poslijediplomskog specijalističkog studija: Dentalna implantologija

Mentor rada: izv. prof. dr. sc. Dragana Gabrić, Stomatološki fakultet u Zagrebu

Lektor hrvatskog jezika: Tea Matković, mag. croat. filol. et hist.

Lektor engleskog jezika: David Gortan, prof. talijanskog i engleskog jezika

Sastav povjerenstva za ocjenu poslijediplomskog specijalističkog rada:

1. Izv.prof.dr.sc. Ivica Pelivan, predsjednik
2. Izv.prof.dr.sc. Dragana Gabrić, član
3. Izv.prof.dr.sc. Davor Brajdić, član

Sastav povjerenstva za obranu poslijediplomskog specijalističkog rada:

1. Izv.prof.dr.sc. Ivica Pelivan, predsjednik
2. Izv.prof.dr.sc. Dragana Gabrić, član
3. Izv.prof.dr.sc. Davor Brajdić, član
4. Doc.dr.sc. Lana Bergman, zamjena

Datum obrane rada: 10. lipnja 2022.

Rad sadrži: 44 stranice

24 slike

1 CD

Rad je vlastito autorsko djelo, koje je u potpunosti samostalno napisano uz naznaku izvora drugih autora i dokumenata korištenih u radu. Osim ako nije drukčije navedeno, sve ilustracije (tablice, slike i dr.) u radu su izvorni doprinos autora poslijediplomskog specijalističkog rada. Autor je odgovoran za pribavljanje dopuštenja za korištenje ilustracija koje nisu njegov izvorni doprinos, kao i za sve eventualne posljedice koje mogu nastati zbog nedopuštenog preuzimanja ilustracija odnosno propusta u navođenju njihovog podrijetla.

Zahvala

Zahvaljujem se mentorici izv. prof. dr. sc. Dragani Gabrić na svim savjetima, pomoći i dostupnosti prilikom odabira teme i pisanja ovog završnog specijalističkog rada. Također, zahvaljujem se cijelom timu Dentalne poliklinike Morelato gdje je ovaj rad ostvaren i bez kojih ovaj rad ne bih bio u mogućnosti prikazati. Zahvala ide i mojoj obitelji na podršci za vrijeme trajanja poslijediplomskog studija.

Sažetak

DIGITALNO NAVOĐENO IMPLANTO-PROTETSKO ZBRINJAVANJE HIPODONCIJE GORNJIH LATERALNIH INCIZIVA UZ RETENCIJU OBA OČNJAKA – PRIKAZ SLUČAJA

Interdisciplinarna suradnja specijalista ortodoncije, oralne kirurgije i doktora dentalne medicine od velike je važnosti prilikom rehabilitacije kompleksnih slučajeva. Prikazan slučaj rješavanja hipodoncije gornjih lateralnih inciziva uz obostranu retenciju gornjih očnjaka naglašava dosege ortodonske i moderne napredne implanto-protetske terapije. U radu su kroz teoretska razmatranja objašnjeni pojmovi hipodoncije i impakcije/retencije zuba, načini dijagnostike, prevalencija i terapijske opcije. Kroz prikaz slučaja prikazane su mogućnosti i primjena kompjuterskog planiranja i prijenos točne pozicije implantata na kliničku situaciju pomoću statičnih vodilica izrađenih 3D printerom. Vodilicama i adekvatnim svrdlima za kompjuterski navođenu kirurgiju moguće je potencijalni rizik ozljeda bitnih anatomskih struktura u čeljusti, prilikom postavljanja dentalnih implantata, svesti na minimum. Također, u radu su pobliže opisane sve vrste kirurških vodilica s prednostima i nedostacima koje one nose prilikom primjene, kao i korištene vrste implantata, nadogradnje na implantatima, materijali definitivnog rada te koji uvjeti trebaju biti zadovoljeni za odluku o imedijatnoj implantaciji.

Ključne riječi: hipodoncija; retencija; kirurška vodilica; implanto-protetika

Summary

DIGITALLY GUIDED IMPLANT-PROSTHETIC CARE OF HYPODONTIA OF THE UPPER LATERAL INCISORS WITH RETENTION OF BOTH CANINES - CASE REPORT

Interdisciplinary cooperation between orthodontics, oral surgery and dentists is of great importance in the rehabilitation of complex cases. The presented case of resolving hypodontia of the upper lateral incisors with bilateral retention of the upper canines emphasizes the achievements of orthodontic and modern advanced implant-prosthetic therapy. The concepts of hypodontia and impaction / retention of teeth, methods of diagnosis, prevalence, and therapeutic options are explained in the paper through theoretical considerations. The case presentation presents the possibilities and application of computer planning and the transfer of the exact position of the implant to the clinical situation using static guides made with a 3D printer. Guides and adequate drills for computer-guided surgery may reduce the potential risk of injury to essential anatomical structures in the jaw when placing dental implants. Also, the paper describes in detail all types of surgical guides with all the advantages and disadvantages that they bring during use, as well as the types of implants used, implant upgrades, materials for definitive work and conditions that should be met in considering an immediate implantation.

Key words: hypodontia; retention; surgical guide; implant-prosthetic

SADRŽAJ

1. UVOD.....	1
2. PRIKAZ SLUČAJA	3
2.1. Prvi pregled i opće medicinska anamneza.....	4
2.2. Klinički pregled	6
2.3. Radiološki pregled	12
2.4. Plan terapije	14
2.5. Ortodonska faza terapije.....	16
2.6. Implanto-protetska faza terapije	20
3. RASPRAVA.....	32
4. ZAKLJUČAK	37
5. LITERATURA.....	39
6. ŽIVOTOPIS	43

Popis skraćenica

2D - dvodimenzionalno

3D - trodimenzionalno

INR - international normalized ratio

NOAK - novi oralni antikoagulansi

GUK - glukoza u krvi

HbA1c - glikozilirani hemoglobin

MRONJ - Medication related osteonecrosis of the jaw

CBCT - Cone beam computed tomography

DICOM - Digital Imaging and Communications in Medicine

NiTi - nikal titan

SS - stainless steel

CAD - computer aided design

CAM - computer aided manufacturing

STL - SThereoLitography

FDM - fused deposition modeling

BLT - Bone level tapered

1. UVOD

Današnja era suvremene dentalne medicine i implantologije omogućuje doktoru dentalne medicine da se uz detaljan pregled i pomno planiranje upusti u rješavanje i najkompleksnijih slučajeva. U tome uvelike pomaže tehnologija koja se koristi prilikom samog planiranja, ali i u provedbi terapije. Kako bi terapija bila uspješna treba izraditi dobar plan koji počinje dobro uzetom anamnezom, kliničkim pregledom te se sastoji od niza dijagnostičkih postupaka kojima dobivamo uvid u trenutnu situaciju i simuliramo željeni rezultat poput ekstraoralnih i intraoralnih fotografija, rendgenske analize (2D i 3D), analize sadrenih modela ili digitalnih modela poput wax up-a i mock up-a. Nakon adekvatne analize podataka započinje provedba same terapije. Razvoj novih tehnologija uvelike pomaže pri provedbi terapije te prati razvoj dentalnih materijala. Endosealni dentalni implantati koje danas koristimo većinom su titanski i zasnivaju se na principu oseointegracije koju je još davne 1965. godine opisao profesor Branemark kao izravnu funkcijsku i strukturnu vezu kosti i površine opterećenog dentalnog implantata (1). Ono što je bitno promijenjeno je sama površina dentalnih implantata. Površina može biti tretirana na različite načine poput jetkanja, pjeskarenja ili laserske obrade (1). Neki od današnjih dentalnih implantata, uz različito tretirane površine, na tržište dolaze kemijski aktivirane površine u posebnim medijima kojima je cilj što brža oseointegracija i veća sigurnost korištenja prilikom zahtjevnih situacija imedijatnog postavljanja i opterećenja. Imedijatno opterećenje je posebno važno kada se radi o frontalnim zubima gornje i/ili donje čeljusti kako bi se postigla zadovoljavajuća estetika i funkcija privremenim radom u periodu oseointegracije. Time se pacijentu omogućava normalno funkcioniranje u cijelom periodu implanto-protetske terapije te se smanjuje vrijeme samog trajanja terapije (2). Uz sve te prednosti postoje i uvjeti koji moraju biti zadovoljeni za imedijatno postavljanje implantata koji će kasnije biti opisani u tekstu. Kako bi se iskoristile sve prednosti, a nedostaci i neuspjesi terapije sveli na minimum, koristimo digitalno planiranje koje nam omogućuje preciznu analizu te plan i provedbu samog plana terapije za pojedinog pacijenta. U ovom će radu kroz prikaz slučaja i teoretska razmatranja biti opisan multidisciplinarni pristup ortodontskog i implanto-protetskog rješavanja problema hipodoncije gornjih lateralnih inciziva i retencije gornjih očnjaka uz korištenje kompjutorski vođene implantologije. Cilj rada je prikazati kako se adekvatnim ortodontskim i naprednim implanto-protetskim planiranjem i suradnjom može postići zadovoljavajući rezultat kod pacijenta koji dolazi u ordinaciju dentalne medicine zbog nezadovoljavajućeg estetsko-funkcijskog dentalnog statusa te potrebom za rješavanje istog.

2. PRIKAZ SLUČAJA

Prikaz slučaja će biti podijeljen po fazama terapije, počevši od anamneze, kliničkog pregleda, ortodontske faze, implantološke faze te naposljetku završne protetske faze. Svi navedeni postupci bit će opisani i uspoređeni s dostupnom literaturom.

2.1. Prvi pregled i opće medicinska anamneza

Anamneza predstavlja prvi važan korak na samom početku planiranja koja je jednako važna i za kasniju provedbu terapije. Može se podijeliti na opće medicinsku i dentalno medicinsku anamnezu. Uključuje razgovor s pacijentom koji se potkrepljuje potpisanim izjavama pacijenta o njegovom zdravstvenom stanju te pristanku na daljnje ortodontsko i oralno kirurško/protetsko liječenje. Važnost anamneze je detekcija različitih čimbenika rizika ili medicinskih ograničenja koja nam predstavljaju potencijalnu prepreku pri provođenju zamišljene terapije. U konkretnom slučaju radi se o ortodontskoj i implanto-protetskoj terapiji. Ono što je tijekom razgovora s pacijentom uz anamnezu jako bitno saznati i procijeniti je pacijentova motivacija za provođenje terapije, navike održavanja oralne higijene i pacijentova očekivanja vezana uz ishod provedene terapije.

Što se tiče same implantološke terapije vrijede ista pravila i ograničenja koja vrijede i za elektivne kirurške zahvate u dentalnoj medicini. Ta pravila i ograničenja mogu biti opće medicinske prirode ili uvjetovana lokalnim faktorima u području same implantacije (2). Kod opće medicinske anamneze treba obratiti pozornost na bolesti pojedinih organskih sustava. Bolesti koje predstavljaju rizik ili relativnu kontraindikaciju za implantološku terapiju su kardiovaskularne bolesti, posebice netretirani oblici kardiovaskularnih bolesti i akutna stanja koja su ujedno i apsolutna kontraindikacija za implantološku terapiju. Kardiovaskularni bolesnici najčešće primaju različite antiagregacijske i aktikoagulacijske terapije što može bitno utjecati na sam tijek zahvata izazivajući različita intraoperativna ili postoperativna krvarenja. Ovisno o tipu terapije treba adekvatno postupiti kako ne bi došlo do ugroze zdravlja pacijenata. Ukoliko se radi o lijekovima na bazi kumarina protokol nalaže vađenje INR-a unutar 24 sata, a nalaz na dan samog zahvata bi trebao biti manji od 3,5 dok je idealno u granici od 2 do 2,4 (3). Terapija novim antikoagulantnim lijekovima (NOAK) ne zahtjeva redovito praćenje INR-a u krvi te ako se radi o direktnim inhibitorima trombina (Pradaxa®) nije potrebno prekidati terapiju za provođenje oralno kirurških zahvata, već samo slijediti lokalne mjere hemostaze. Kod druge skupine novih antikoagulatnih lijekova koji pripadaju skupini direktnih inhibitora

faktora Xa poput rivaroksabana (Xarelto®) i apiksabana (Eliquis®) preporučljivo je prekinuti terapiju 1 do 2 dana prije oralno kirurških zahvata (4). Od endokrinoloških bolesti posebnu pozornost treba obratiti na pacijente s dijabetesom čiji šećer prije zahvata treba biti reguliran te glukoza u krvi (GUK) mora biti unutar referentnih vrijednosti koje iznose od 4,4 do 6,4 mmol/L. Ako se radi o dijabetesu tipa 2 za sigurnu implantološku terapiju vrijednost glikoziliranog hemoglobina HbA1c mora biti ispod 8%. Kod pacijenata s dijabetesom rane cijele sporije te ujedno i oseintegracija može biti usporena (5). Bubrežni bolesnici pripadaju sljedećoj rizičnoj skupini za implantološku terapiju ako se radi o bolesnicima koji su na hemodijalizi, budući da treba znati koje je pravo vrijeme za provođenje terapije. Kod takvih pacijenata preporuka je takve zahvate raditi dan nakon dijalize zbog terapije heparinom koju ti pacijenti dobivaju kao prevenciju protukoagulacije izvantjelesnog krvotoka, a nakon provedene implantološke terapije antibiotsku terapiju treba provesti s antibiotikom koji se ne metabolizira putem bubrega (5). Kod pacijenata s poremećenom funkcijom jetre kao posljedica oralno kirurških zahvata može biti pojačano krvarenje uslijed poremećene sinteze faktora koagulacije i promjene u eliminaciji medikamenata. Zbog navedenog, ukoliko je potrebna medikamentozna terapija utoliko se mora paziti da propisani lijek bude onaj lijek koji se ne metabolizira u jetri. Terapija antiresorptivnim ili antiangiogenim lijekovima, od kojih su najčešći bisfosfonati i denosumabi, također predstavlja relativnu kontraindikaciju za implantološki zahvat zbog mogućih komplikacija u vidu osteonekroze čeljusti, odnosno stanja poznatog pod nazivom MRONJ (eng. *medical related osteonecrosis of the jaw*) (6). U rizične skupine pacijenata spadaju još i transplantirani bolesnici, plućni bolesnici, pacijenti s različitim psihičkim stanjima (neuroza, psihoza, ovisnost) za koje ovisno o osnovnoj bolesti postoje smjernice kojih se treba pridržavati prilikom provođenja određene terapije (5). Za implantološku terapiju postoji donja dobna granica, a ona predstavlja završen skeletni rast i razvoj oko navršene 21. godine života, dok gornja dobna granica ne postoji, nego je određena psihofizičkim stanjem pojedinca.

Osim opće medicinske anamneze kroz razgovor s pacijentom saznajemo i o njegovim životnim navikama (pušenje, alkohol, prehrambene navike) koje također mogu bitno utjecati na uspjeh provedene implantološke terapije.

U ovom slučaju radi se o muškom pacijentu u dobi od 36 godina dobrog općeg zdravlja. U anamnezi ne navodi sustavne bolesti, akutna i kronična stanja, negira prisutnost alergija, ne uzima (kroničnu) terapiju i ne puši te kao takav nema kontraindikacija ni rizičnih faktora prilikom provedbe terapije. Dolazi u ordinaciju dentalne medicine zbog estetsko-funkcijskog nezadovoljstva stanjem usne šupljine uslijed frakture krune desnog mliječnog inciziva.

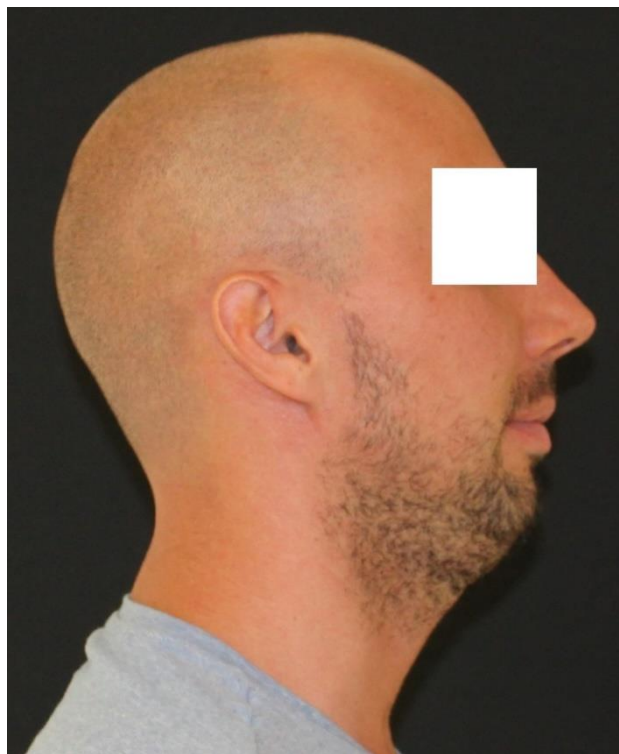Pacijent ispunjava izjavu da pristaje na terapiju nakon čega se kreće u provedbu terapije.

2.2. Klinički pregled

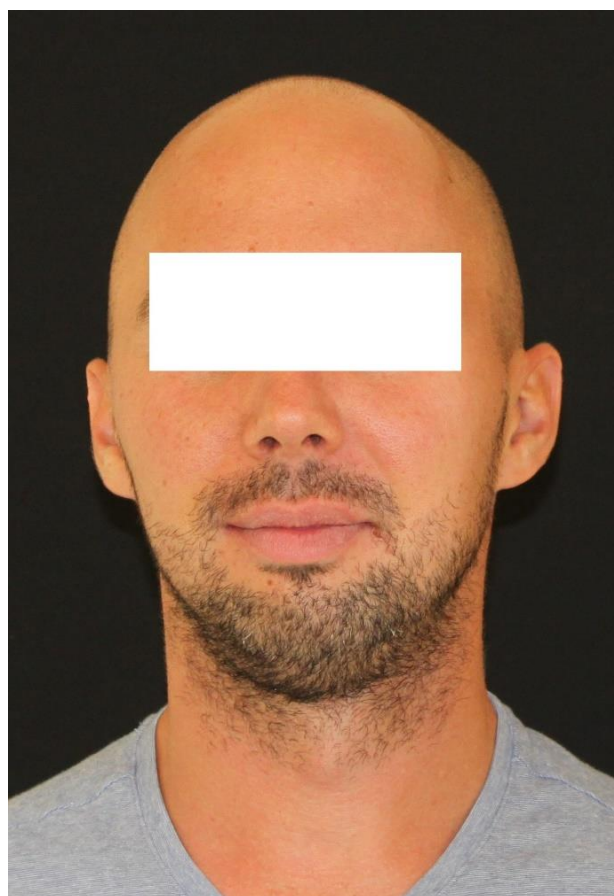
Proveden je ekstraoralni i intraoralni klinički pregled koji obuhvaća skeletni odnos, simetriju lica, profil lica, izraženost i palpaciju žvačne muskulature i funkciju čeljusnih zglobova. Intraoralnim pregledom utvrđeni su odnosi čeljusti u okluziji i klasa po Angle-u, prisutnost karioznih lezija i ispuna, parodontološki status, stanje pomičnih i nepomičnih mekih tkiva, rezidualni greben, visina osmijeha i linija usne koja je određena prilikom funkcije i mimike lica (2).

Ekstraoralnim pregledom i analizom fotografija utvrđena je odsutnost asimetrije lica, profil lica je konveksan (slika 1), trećine lica su skladne (slika 2). Funkcijskom analizom manualnim vođenjem donje čeljusti utvrđene su pravilne kretnje donje čeljusti koje su normalnog raspona bez ograničenja. Nema prisutnih znakova ni simptoma disfunkcija temporomandibularnog zgloba, a pacijent negira prisustvo bolova u žvačnim mišićima.

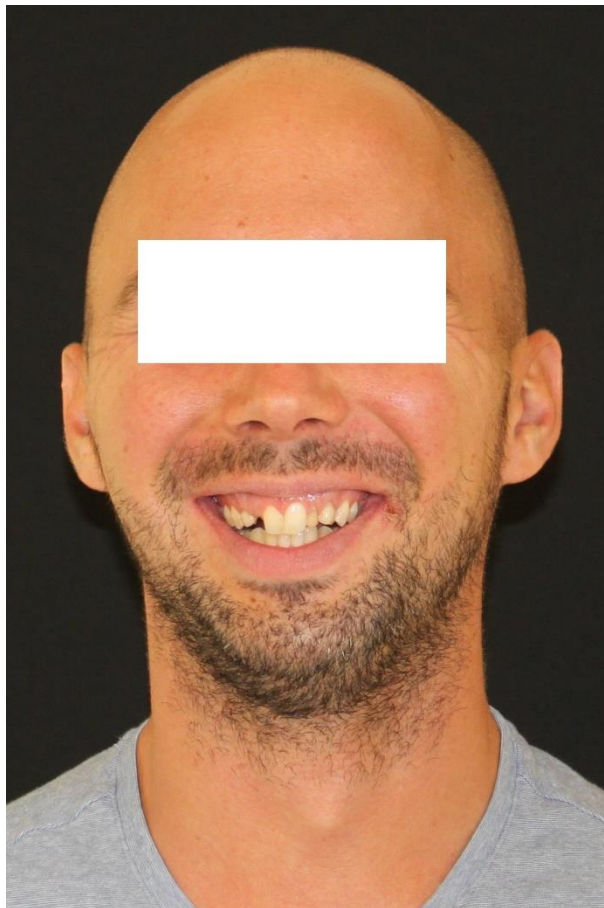
Analizom osmijeha uočen je nedostatak krune mliječnog lateralnog sjekutića, postojanje lateralnog lijevog mliječnog sjekutića te lijevog i desnog gornjeg mliječnog očnjaka. Također, vidljiva je primarna kompresija gornjih trajnih centralnih inciziva i veća vidljivost u osmijehu prema postavljenim prosječnim parametrima za mušku populaciju gdje usnica prekriva cervikalnu trećinu zuba. Prisutna je visoka linija osmijeha uz vidljivost gingive pri osmijehu (slika 3). Fenotip gingive se može klasificirati kao tanak što nam kasnije može predstavljati problem pri implanto-protetskoj rehabilitaciji zbog zahtjevnijeg postizanja estetskog rezultata i formiranja interdentalnih papila.



Slika 1. Profil lica



Slika 2. Simetrija lica

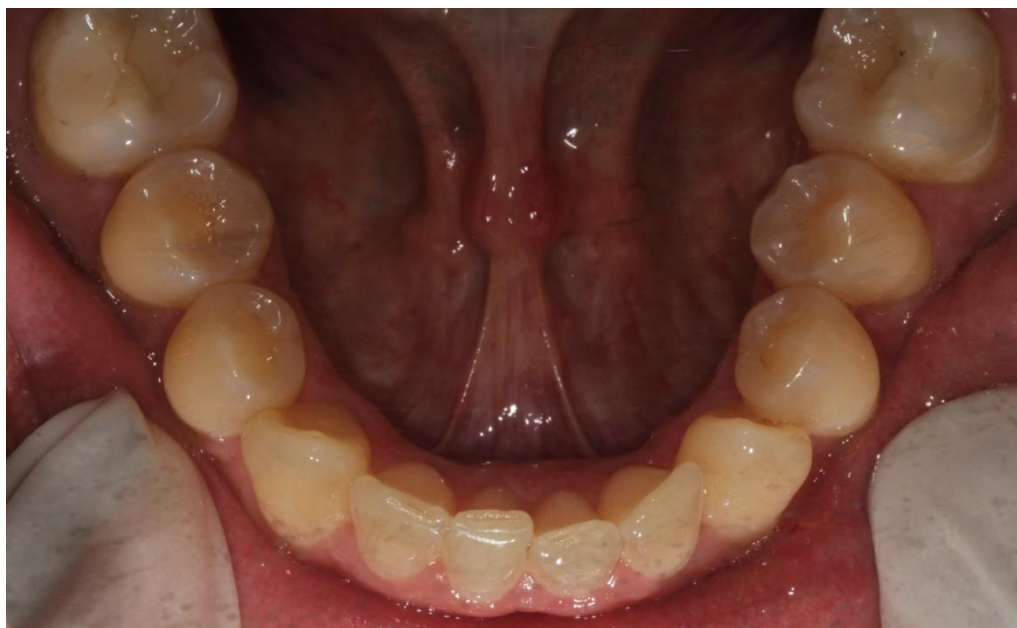

Slika 3. Slika osmijeha

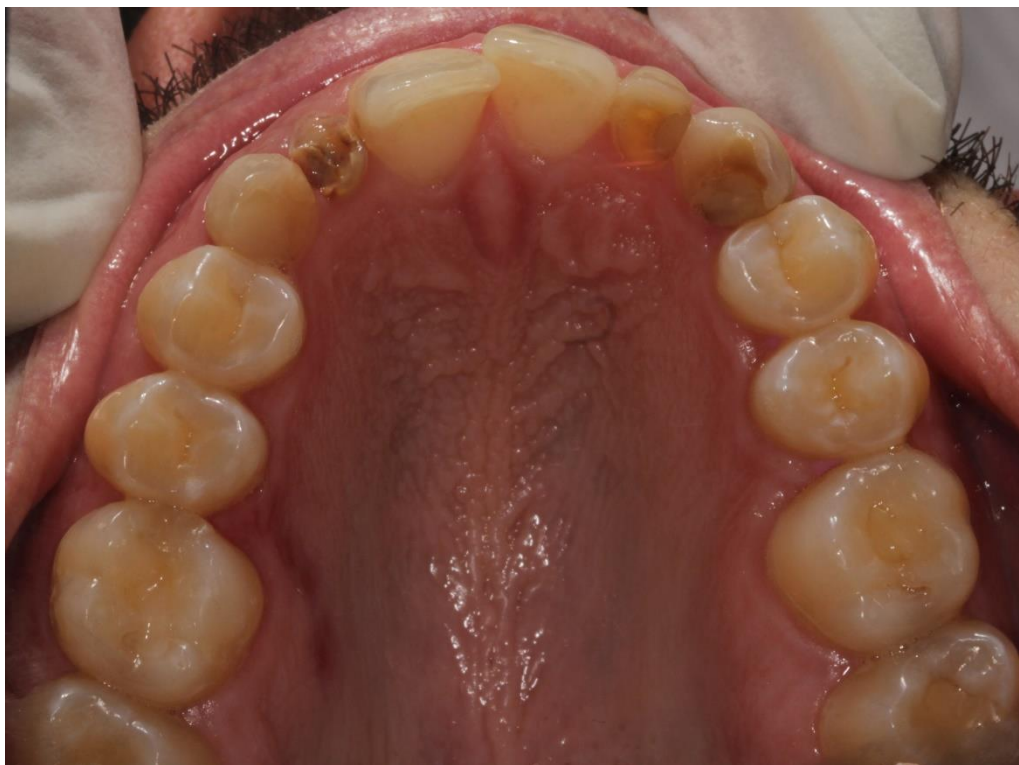Intraoralnim pregledom uočava se uredno stanje oralne sluznice te dobra oralna higijena. Utvrđeno je postojanje kompozitnih ispuna na mliječnim lijevim i desnim incizivima i na gornjim i donjim trajnim kutnjacima. U zubnom nizu nedostaju trajni lateralni lijevi i desni incizivi te lijevi i desni trajni očnjak, kao i treći molari od kojih je prisutan samo gornji desni umnjak. Parodontni status je uredan bez znakova upale što je jako bitno za buduće postavljene implantate (slika 4 i 5). Ako imamo pacijenta s parodontitisom treba postojati svjesnost kako su takvi pacijenti skloniji razvitku periimplantitisa u budućnosti zbog istih mikroorganizama koji se povezuju s razvojem parodontitisa i periimplantitisa (7).

Prilikom promatranja gingivnih zenitnih točaka u frontalnoj ravnini uočava se nepravilnost tijeka gdje je najviša zenitna točka gingive na centralnim trajnim incizivima, dok pada na lijevu i desnu stranu prema mliječnim lateralnim incizivima i očnjacima s najnižom točkom na desnom lateralnom incizivu kojem nedostaje kruna zuba (slika 6). U lateralnoj dimenziji okluzije prisutna je klase II po Angle-u na trajnim molarima dok na trajnim očnjacima nije moguće odrediti klasu jer nisu prisutni u zubnom nizu (slika 7 i 8).

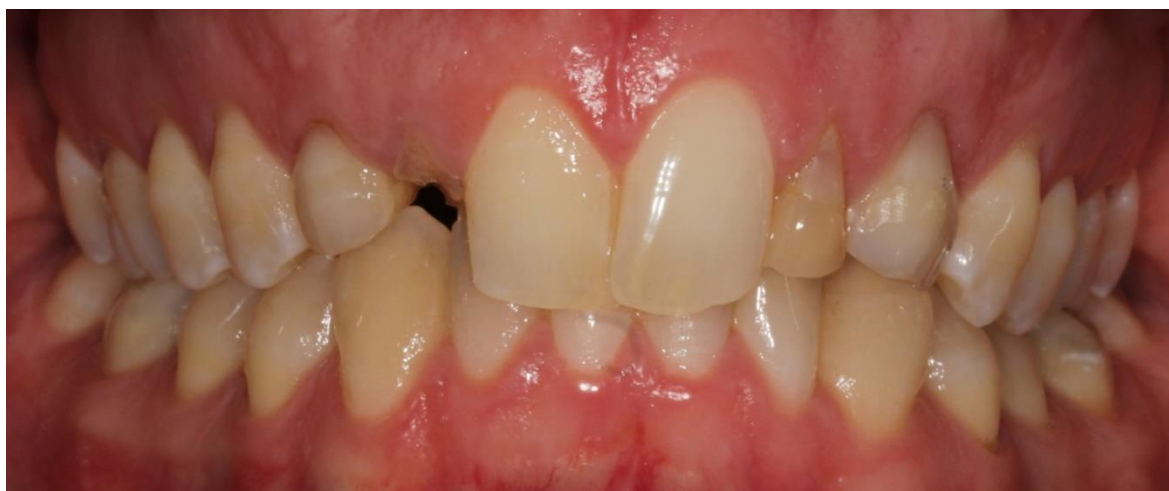Nakon provedenog intraoralnog pregleda pretpostavilo se da je riječ o hipodonciji trajnih lateralnih inciziva uz pretpostavku da su očnjaci eventualno impaktirani/retinirani ili hipodontni što je iznimno rijetko. No, da bi se sa sigurnošću potvrdile pretpostavke potrebno je učiniti rendgensku analizu ortopantomogramskom snimkom zuba.



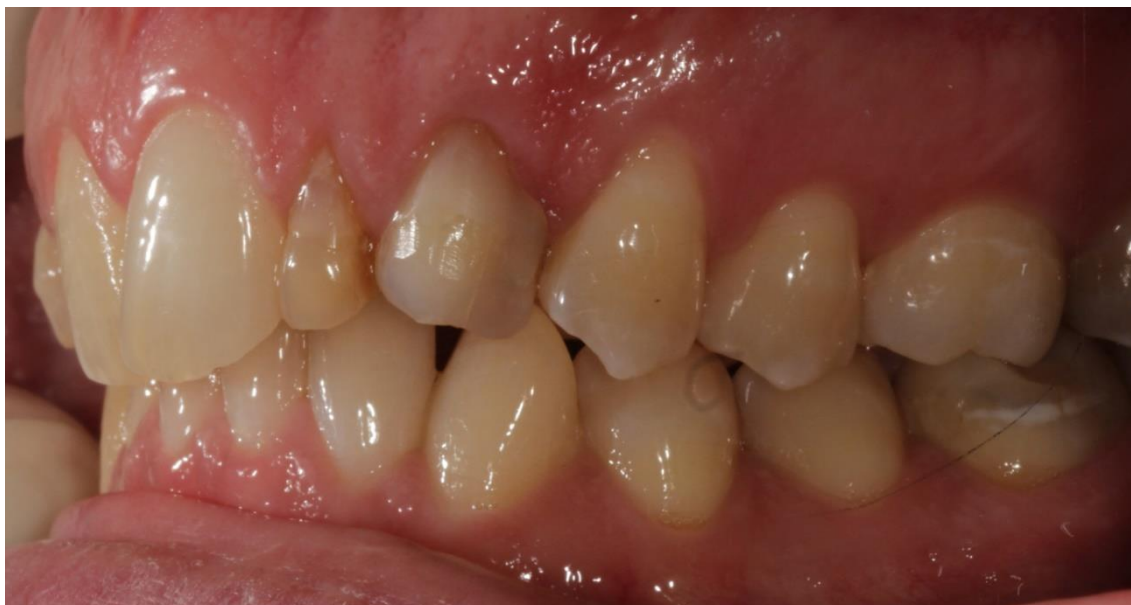Slika 4. Okluzalni prikaz zuba donje čeljusti



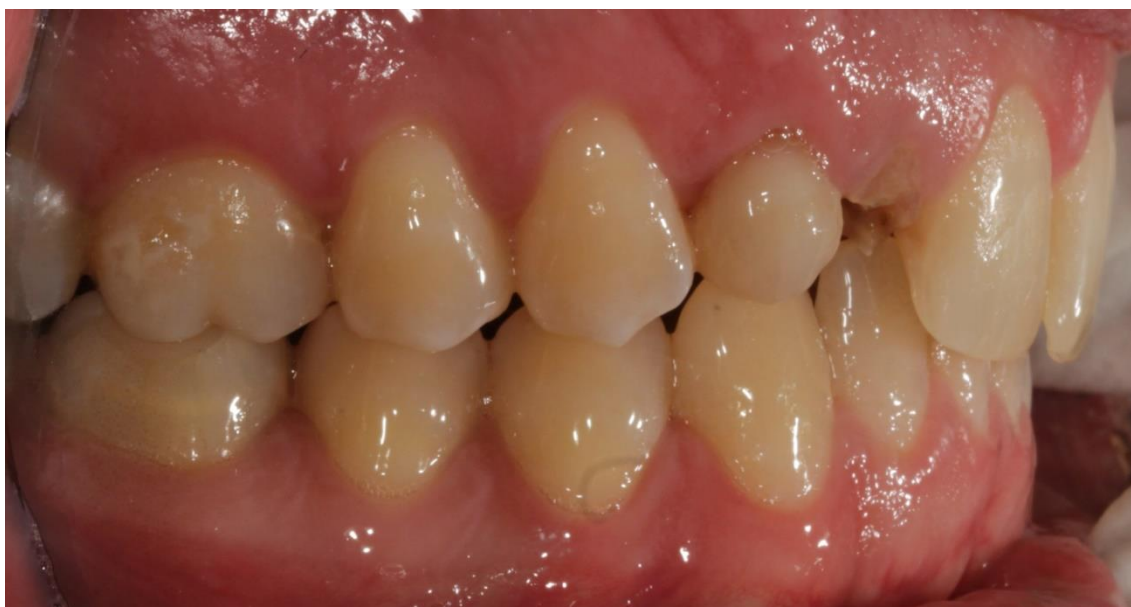Slika 5. Okluzalni prikaz zuba gornja čeljust



Slika 6. Frontalna dimenzija okluzije



Slika 7. Lateralna dimenzija okluzije lijeve strane-uočava se klasa II po Angle-u

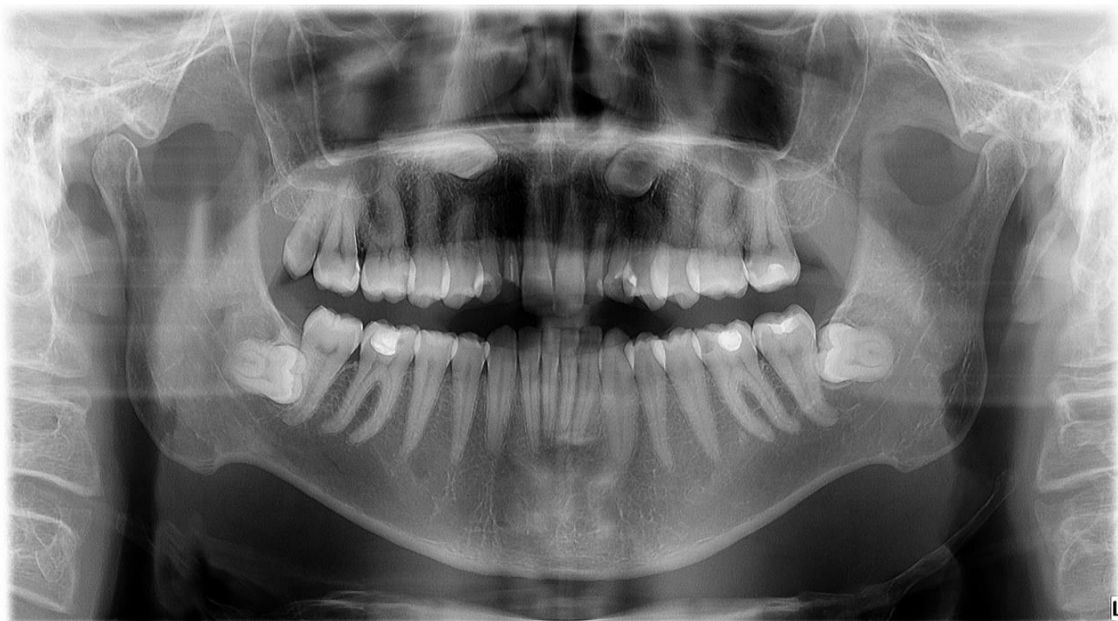

Slika 8. Lateralna dimenzija okluzije desne strane

2.3. Radiološki pregled

Najčešće korištene radiološke metode u ordinaciji dentalne medicine su retroalveolarna snimka, ortopantomogram i CBCT (eng. cone beam computed tomography). Na radiološkim snimkama važno je uočiti sljedeće detalje: eventualne patološke procese, raspoloživu količinu kosti i razinu pričvrstka na susjednim zubima što je posebno važno ako planiramo implanto-protetsku terapiju u estetskoj zoni (8).

U konkretnom slučaju učinjena je ortopantomogramska snimka čeljusti pacijenta prilikom prvog pregleda u ordinaciji dentalne medicine (slika 9). Na temelju ortopantomogramske snimke potvrđena je sumnja na hipodonciju gornjih lateralnih inciziva i obostrana retencija očnjaka. Također, na snimci se uočava korijen endodontski tretiranog mliječnog desnog lateralnog inciziva te perzistentni mliječni desni očnjak i mliječni lijevi lateralni inciziv i očnjak koji su ranije detektirani i spomenuti prilikom intraoralnog pregleda. Na ortopantomogramskoj snimci uočavaju se i impaktirani donji lijevi i desni umnjaci te nedostajući gornji lijevi umnjak kojeg je pacijent prilikom anamneze naveo da je izvađen zbog duboke karijesne lezije koja se nije mogla tretirati. Nakon dijagnosticiranja problema i sastavljenog okvirnog plana terapije napravljen je CBCT snimak frontalne regije kako bi se odredila točna pozicija retiniranih očnjaka te količina kosti na mjestima hipodontnih lateralnih inciziva. CBCT je uređaj za radiološku dijagnostiku koji omogućuje prikaz anatomskih struktura u tri projekcije: sagitalnoj, frontalnoj i aksijalnoj. Spomenute projekcije služe za dobivanje panoramske i ortoradijalne projekcije. Pojedine projekcije koriste se za određivanje kvantitete i kvalitete koštanog tkiva. Utvrđuje se raspoloživa širina i visina koštanog tkiva na interesnim pozicijama kao i debljina kortikalne kosti i blizina susjednih zubi i bitnih anatomskih struktura. CBCT poput svakog radiološkog uređaja ne prikazuje jasno mekotkivne strukture koje su bitne prilikom izrade kirurških vodilica te se zbog toga za izradu kirurške vodilice CBCT snimak preklapa tj. superponira s digitaliziranim modelom čeljusti. Digitalizirani model čeljusti dobije se skeniranjem sadrenog modela pomoću laboratorijskog skenera ili direktnim intraoralnim skenom čeljusti. CBCT snimak se pohranjuje u DICOM obliku (eng. Digital imaging and communication in medicine) koji je standardiziran i predstavlja komunikacijski protokol za razmjenu s drugim aplikacijama (2). U tom se obliku unosi u program u kojem se planira ugradnja implantata i izrada kirurške vodilice (9).



Slika 9. Ortopantomogramska snimka stanja čeljusti pacijenta prije početka terapije

2.4. Plan terapije

Prilikom planiranja i provedbe terapije u slučaju prisutne hipodoncije oba lateralna inciziva i impaktiranih ili retiniranih očnjaka nužna je multidisciplinarna suradnja ortodonta, oralnog kirurga/implantologa, protetičara i doktora dentalne medicine zbog kompleksnosti provedbe terapije koja zahtijeva vještinu u području specijalnosti svakog navedenog doktora.

Hipodoncija predstavlja nedostatak jednog do šest zuba u čeljusti za koje se anamnestički doznaje da nisu prethodno vađeni. Može biti zabilježena u mliječnoj i trajnoj denticiji (10). Kod trajne denticija njezina prevalencija iznosi od 3,5% do 6,5%, dok je u mliječnoj denticiji puno rjeđa te se kao izolirana anomalija pojavljuje od 0,1% do 0,9% slučajeva. Zubi koji najčešće nedostaju u mliječnoj denticiji su gornji lateralni incizivi, dok u trajnoj denticiji najčešće nedostaju drugi donji pretkutnjaci ili pak gornji lateralni incizivi. Koji od zuba će biti hipodontan najviše ovisi o etničkoj pripadnosti osobe (11). Većina hipodoncija su obostrane tj. zahvaćaju isti zub s lijeve i desne strane čeljusti, iako kod hipodoncije gornjeg lateralnog sjekutića u većini slučajeva nedostaje samo jedan i to češće lijevi (12). Hipodonciju možemo podijeliti na izoliranu ili ne sindromsku koja je prisutna i u slučaju pacijenta prikazanog u ovom radu te na onu koja je povezana s određenim sindromima (13).

Impaktirani zubi su zubi koji su se potpuno formirali unutar kosti, ali iz određenog razloga nisu iznikli na svojem mjestu niti na bilo kojem drugom mjestu unutar ili izvan zubnog luka. Ako uzrok nije mehaničke prirode i ne postoji prepreka nicanja, a zub je razvijen na mjestu nastanka, onda govorimo o retiniranom zubu. Razlozi ne nicanja impaktiranih zuba mogu biti mehaničke zapreke ili pak drugi razlozi koje možemo podijeliti na lokalne i sustavne. Kod sustavnih prvenstveno mislimo na endokrine disfunkcije, rahitis, orofacijalni digitalni sindrom te rascjep usne i nepca. U lokalne faktore ubrajamo perzistentni mliječni zub, nedostatak prostora zbog preranog gubitka mliječnog zuba i ankilozu ili folikularnu cistu. Lokalni faktori impaktiranih zuba češći su od sustavnih. Nakon trećih molara očnjaci su drugi po učestalosti impakcije. Prevalencija se kreće između 1% i 2,5% svjetske populacije. Očnjaci igraju značajnu funkcijsku i estetsku ulogu u ljudskim životima. Funkcijska uloga im proizlazi u vođenju okluzije, najsnažniji su zubi u čeljusti koji mogu biti potencijalni nosači protetskih radova ukoliko za to bude potreba, a estetska komponenta im proizlazi iz položaja gdje su smješteni u zubnom nizu (7). U ovom slučaju radi se o retenciji oba gornja očnjaka.

Terapija impaktiranih i retiniranih očnjaka ovisi o dobi kada je dijagnosticirana impakcija/retencija, položaju takvih zuba i lokalnim faktorima na mjestu impakcije odnosno retencije. Ukoliko se impakcija/retencija otkrije u početku mješovite denticije neki autori smatraju da je dovoljno izvaditi mliječne očnjake kako bi se razvio impuls za početak nicanja trajnih, naravno uz preduvjet da postoji dovoljno prostora za smještaj krune trajnog očnjaka u zubni niz. Druga mogućnost, ukoliko se impakcija/retencija očnjaka dijagnosticira u ranijoj dobi prije vrhunca rasta djeteta, jest stvaranje prostora ekspanzijom nepca za to namijenjenim ortodontskim napravama koje bi mogle potaknuti spontanu erupciju i samim time prevenirale impakciju trajnih očnjaka. Ako se impakcija/retencija dijagnosticira u kasnijoj dobi kompletirane trajne denticije najčešća terapijska opcija predstavlja kirurško prikazivanje krune zuba te ortodontsko izvlačenje zuba nakon intraoperativnog fiksiranja retencijskog elementa (bravice ili žice) za impaktirani, odnosno retinirani zub. Oralno kirurški zahvat kojim se uklanja koštano tkivo i prikazuje impaktirani/retinirani zub naziva se kortikotomija. Jedna od opcija je i izvlačenje impaktiranih/retiniranih očnjaka uz pomoć mini dentalnih implantata (14).

Terapija hipodoncije gornjeg lateralnog inciziva složen je i kompleksan proces. Cilj je hipodonciju otkriti u ranoj dječjoj dobi te već tada planirati ili započeti samu terapiju. Terapija hipodoncije može biti ortodontsko otvaranje ili zatvaranje prostora ili pak spontano zatvaranje prostora. Ukoliko terapijska opcija predstavlja otvaranje prostora utoliko slijedi protetska ili implanto-protetska sanacija. U slučaju odluke o zatvaranju prostora jedna od opcija je koronoplastika, postupak preoblikovanja krune zuba najčešće očnjaka kompozitnim materijalima ili protetskim nadomjestkom s ciljem dobivanja oblika lateralnog inciziva (15).

Obzirom na prethodno navedeno zaključuje se da postoji više različitih načina terapija hipodoncije i impakcije/retencije ovisno o lokalnim faktorima, skeletnom razvoju, mogućnostima terapije i željama pacijenta; terapija za svakog pacijenta mora biti individualna i zahtijeva multidisciplinarni pristup.

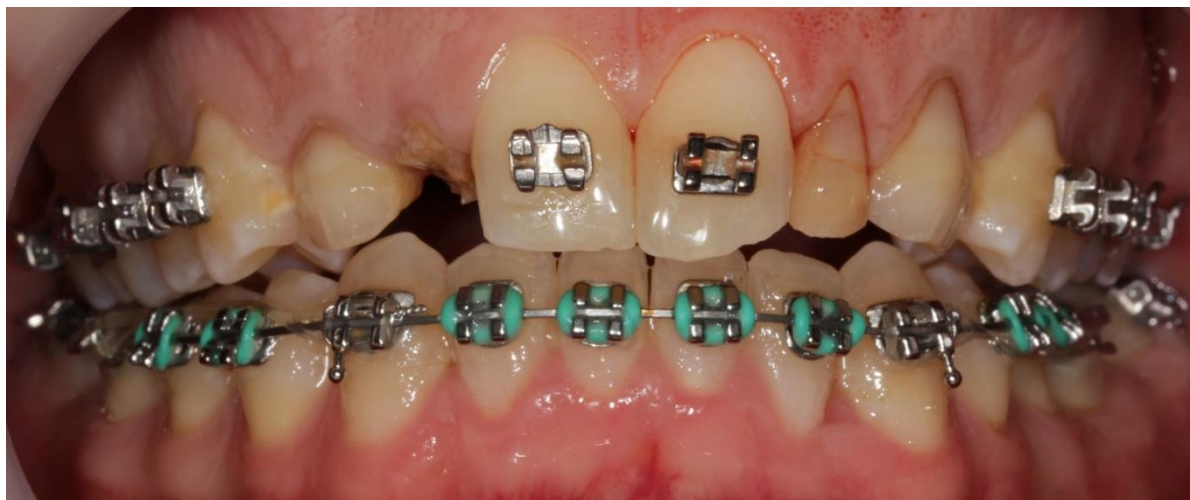U prikazanom slučaju pacijenta u suradnji ortodonta, oralnog kirurga i doktora dentalne medicine napravljen je individualni plan koji je prezentiran pacijentu. Plan je uključivao ispravljanje ortodontskih anomalija, zatim ekstrahiraciju mliječnih zuba, lijevog i desnog očnjaka i lateralnog inciziva te stvaranje prostora za kasnije postavljanje implantata i smještaja kruna očnjaka i lateralnog inciziva. Odlučeno je da se retinirani očnjaci neće izvlačiti zbog njihove duboke retencije i bliskog kontakta (međudnosa) s korijenima prvih trajnih

pretkutnjaka što bi moglo dovesti do resorpcije korjenova ili premolara ili samog očnjaka u trenutku izvlačenja. Također, predložena je implantološka terapija umjesto klasične fiksno protetske terapije jer se radi o mladom pacijentu gdje bi trebalo ispreparirati najmanje 4 zdrava zuba koja bi služila kao nosači mosne konstrukcije. Pacijentu je sve detaljno objašnjeno nakon čega je on pristao na terapiju te se započelo s prvom fazom tj. ortodontskom terapijom.

2.5. Ortodonska faza terapije

Ortodonska faza terapije bila je prva faza rehabilitacije pacijenta. Prva zbog toga što je trebalo najprije postići uvjete za kasniju implantološku terapiju. Konkretno u ovom slučaju u gornjoj čeljusti bilo je potrebno napraviti prostor za ugradnju implantata i smještaj kruna očnjaka i lateralnog inciziva te ispraviti kompresiju centralnih inciziva. Ortodontsku terapiju gornje čeljusti prati i ortodonska terapija donje čeljusti radi postizanja prvenstveno zadovoljavajućih okluzalnih odnosa te korekcije uočenih manjih nepravilnosti u vidu rotacije lijevog očnjaka. Ortodonska terapija započeta je fiksacijom metalnih ortodontskih bravica-mini master slot 22 (AO, American orthodontics, Sheboygan, SAD) s preskripcijom sadržanoj u bravici na bukalne plohe zuba u gornjoj čeljusti povezanih okruglom termoaktivnom nikal-titanskom (NiTi) žicom promjera 0.016 elastičnim ligaturama za bravice (AO, American orthodontics, Sheboyang, SAD) koje imaju ulogu početne nivelacije zubi u zubnom luku. Cilj nivelacije je postići idealan oblik zubnog luka u vertikalnoj i horizontalnoj dimenziji. Kako bi se izbjeglo neželjeno ispadanje bravica uslijed funkcije žvakanja zagriz se podiže tzv. „bite turbosima“; kompozitni materijal postavljen na okluzalne plohe molara koji radi potrebe za kasnijim uklanjanjem obično nije u boji zuba. Faza nivelacije uobičajeno traje od 6 mjeseci do godine dana ovisno o složenosti situacije. Nakon 2 mjeseca postavljene su ortodontske bravice i na zube donje čeljusti te su aktivirane s 0.012 NiTi žicom. Za derotaciju zuba 33 korišten je „chain“, elastomerni lanac („closed space“, Ormco, Kalifornija, SAD) (slika 10.). U istoj posjeti na ortodontskom aparatiću gornje čeljusti postavljeni su „federi“, nikal-titanske opruge (Open coil spring, AO, Sheboyang, SAD) za otvaranje prostora između zuba 14 i 11 te 21 i 24. Faza nivelacije uvijek započinje postavljanjem tanjih nikal-titanskih žica okruglog promjera nakon čega se postepeno prelazi na žice većeg promjera. Nakon 5 mjeseci aktivne ortodontske terapije s nikal-titanskih prešlo se na žice plemenitog nehrđajućeg čelika (stainless steel- SS) koje služe kao radne žice u fazi vođenja zubi u gornjoj čeljusti promjera 0.018x0.025 SS (AO, Sheboyang, SAD), dok je u donjoj i dalje NiTi žica promjera 0.016x0.016. Nakon 6 mjeseci terapije u gornjoj čeljusti osigurano je dovoljno prostora za buduće implantate i kasnije krune zuba protetskog

nadomjeska od 14 mm sa svake strane te su „federi“ skraćeni kako bi održavali stvoreni prostor. U distalnim segmentima desne i lijeve strane postavljen je elastični „chain“ koji stvara vlak sile usmjeren distalno kako bi se dodatno osiguralo očuvanje dobivenog prostora. Uvjeti za postavljanje dentalnih implantata postignuti su nakon 10 mjeseci aktivne terapije te su tada postavljeni implantati na pozicije 13 i 23 nakon ekstrakcije mliječnih zuba 53, 52, 62 i 63. Postupak same ugradnje dentalnih implantata bit će opisan u poglavlju kirurške faze.



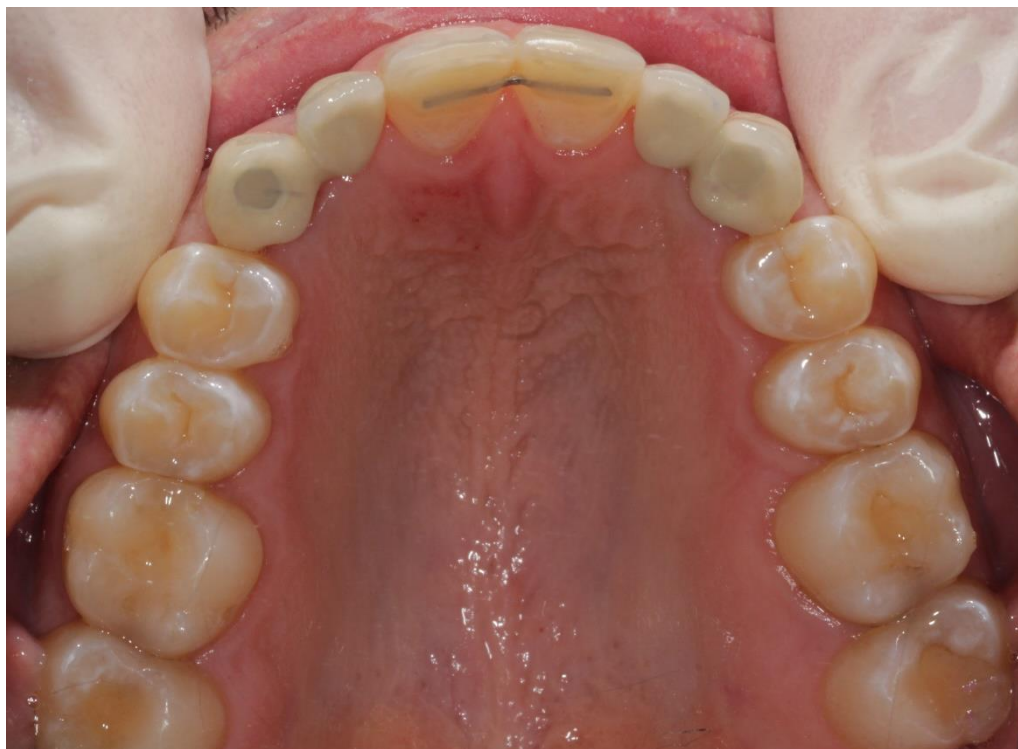Slika 10. Aktivna faza ortodonske terapije

Sljedeći dan nakon postavljanja implantata izrađeni su provizoriji koji su fiksirani vijcima. Ortodonska terapija je nastavljena istim elementima te se nakon 14 mjeseci od početka terapije postavlja SS žica promjera 0.017x0.025 (AO, American orthodontics, Sheboyang, SAD) u donjoj čeljusti. U gornjoj se čeljusti „chainom“ pokušava uskladiti sredina centralnih inciziva sa zamišljenom linijom sredine lica. Nakon što se postiglo zatvaranje interdentalnih prostora distalno od prvih pretkutnjaka u gornjoj čeljusti i poravnanja sredine zuba ortodonska terapija je privedena kraju. Pacijent i terapeut bili su zadovoljni postignutim rezultatima te je poslije 16 mjeseci aktivne ortodonske terapije skinuta ortodonska naprava (slika 11-13). U donjoj je čeljusti postavljena lingvalna retencijska žica (Bonda a bond 0.011 inch, Reliance orthodontics, Itasca, SAD) fiksirana kompozitnim materijalom na lingvalne plohe zuba 33-43. U gornjoj čeljusti su retencijskom žicom s palatinalne strane povezani zubi 11-21. Uzet je anatomski otisak donje čeljusti alginatom (Hydrogum 5, Zhermack, Badia Polesine, Italija) za izradu plastične retencijske naprave (Erkodur 1mm, Erkodent, Pfalzgrafenweiler, Njemačka) u donjoj čeljusti. Time je započeta retencijska faza ortodonske terapije. Retencijska plastična mobilna naprava za gornju čeljust planirana je nakon predaje gotovog protetskog rada.

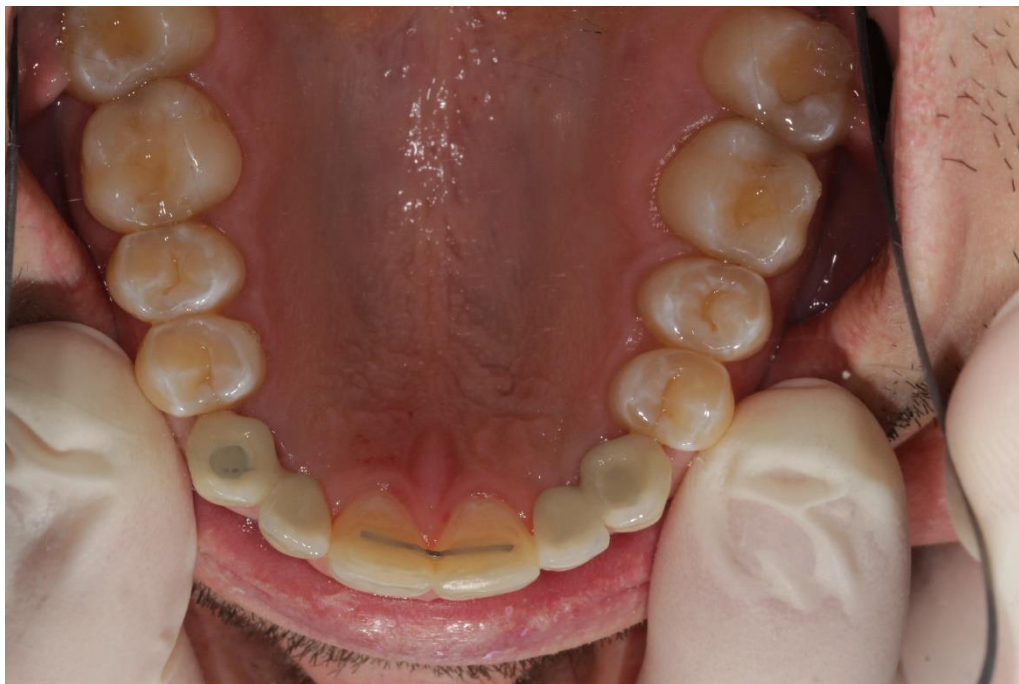Nakon aktivne faze ortodonske terapije retencijska je faza bitna iz nekoliko razloga:

1. ortodonski pomak zuba utječe na parodontno tkivo i gingivu te je potrebno određeno vrijeme za reorganizaciju parodontnog tkiva nakon skidanja aparata,
2. završetkom terapije zubi mogu biti u nestabilnom položaju te utjecaj okolnih mekih tkiva može izazvati neželjeni pomak (recidiv) i
3. promjene uzrokovane rastom organizma mogu bitno poremetiti postignute rezultate ortodonske terapije (16).

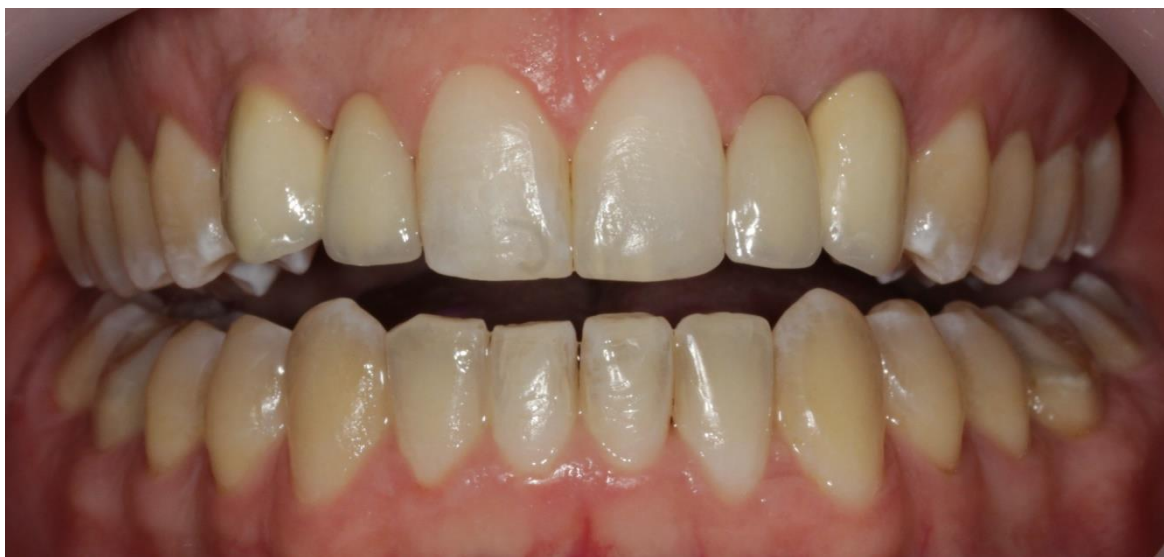Vlakna parodontnog ligamenta trebaju više vremena, najmanje 6 do 7 mjeseci, za reorganizaciju nakon pomaka zuba. Na pomak zuba najviše utječu marginalna vlakna povezana s alveolarnim grebenom i gingivom koja stvaraju grupu supraalveolarnih gingivalnih vlakana u koje ubrajamo: dentogingivalna, dentoperiostalna, transseptalna, alveogingivalna i cirkularna. Izostanak reorganizacije nakon pomaka zubi uslijed izostanka retencijske faze ortodonske terapije može dovesti do recidiva (16).



Slika 11. Okluzalne plohe zuba gornja čeljust-kraj aktivne faze ortodonske terapije



Slika12. Okluzalne plohe zuba donja čeljust-kraj aktivne faze ortodonske terapije



Slika13. Frontalna dimenzija okluzije-kraj aktivne faze ortodonske terapije

2.6. Implanto-protetska faza terapije

Nakon što su ortodontskom terapijom postignuti uvjeti za postavu dentalnih implantata (dobiveni prostor između pretkutnjaka i inciziva), dok je pacijent još u fazi ortodontske terapije, započeto je s ugradnjom implantata. Budući da je zbog dubine retencije odlučeno retinirane očnjake ne tretirati i ostaviti na mjestu na kojemu se nalaze te se implantate planira ugraditi u neposrednu blizinu istih. U svrhu što preciznije ugradnje implantata i izbjegavanja kontakta implantata i svrdla za preparaciju s retiniranim zubom ili pak susjednim zubima odlučeno je pristupiti postavljanju implantata pomoću kirurške vodilice. Neposredno prije postave implantata izvađeni su mliječni zubi 53, 52, 62 i 63.

Budući da se ovdje radi o postavi implantata u frontalnoj regiji maksile moramo znati kakva je kvantiteta i kvaliteta kosti u tom području te kakav je smjer grebena. Kakvoća kosti u ovom segmentu je najčešće srednje gustoće. Prevladava tanka i savitljiva labijalna kortikalna stijenka te gusta i deblja palatinalna kortikalna stijenka između kojih se često nalazi spongioza različite debljine.

Smjer grebena se obično pruža labijalno s vrhom koji opisuje opseg veći nego što je njegova baza što nam je jako važno prilikom postave implantata koji bi trebali biti postavljeni pod kutom na uzdužnu os planiranog protetskog rada. Rezultat toga nam je labijalna inklinacija koronarnog dijela i tada protetski nadomjestak često zahtjeva angularnu korekciju s nadogradnjom koja je inklinirana lingvalno u odnosu na postavljeni implantat (18). To je bio slučaj i kod našeg pacijenta.

Budući da se ugradnji implantata pristupilo odmah nakon ekstrakcije mliječnih zuba radilo se o postekstrakcijskoj postavi implantata. Da bi implantate mogli postaviti neposredno nakon ekstrakcije trebaju biti zadovoljeni određeni kriteriji:

1. odsustvo patoloških procesa,
2. meko tkivo i estetika, prihvatljiva kontura mekog tkiva i prihvatljiva estetika i
3. očuvana alveola, bez gubitka kosti vestibularno, mezijalno, distalno ili palatinalno (17).

Kako se u ovom slučaju radilo o mliječnim zubima, kojima su korijeni bili djelomično resorbirani prilikom ekstrakcije, svi zidovi alveole su ostali intaktni te su bili zadovoljeni svi uvjeti za imedijatnu postekstrakcijsku implantaciju. Prije same imedijatne implantacije potrebno je isplanirati poziciju samih implantata na CBCT snimci i napraviti kiruršku vodilicu.

Primijenjen je protokol sljedećim redoslijedom:

1. anatomski otisak s hidrokolidom ili elastomerom (izlivanje u sadri tipa III ili IV),
2. skeniranje dobivenog sadrenog modela pomoću laboratorijskog skenera (ili ako postoji intraoralni skener onda je dovoljno intraoralno skenirati čeljust),
3. unos podataka CBCT-a koji je u DICOM obliku i skeniranog modela pohranjenog u STL formatu u kompjutorski program za izradu kirurških vodilica,
4. prostorno preklapanje modela čeljusti/intraoralnog skena pomoću referentnih točaka,
5. virtualno planiranje protetskog rada u programu kako bi se dobio uvid prilikom planiranja implantata u idućem koraku (protetski vođena implantologija),
6. planiranje implantata odgovarajućih dimenzija na CBCT snimci vodeći računa o protetskom položaju i anatomskim strukturama,
7. dizajn kirurške vodilice te njena pohrana u STL formatu,
8. slanje dizajnirane vodilice na 3D printanje u dentalni laboratorij,
9. 3D printanje i obrada printane vodilice,
10. sterilizacija vodilice,
11. postava implantata pomoću kirurške vodilice i posebnog implantološkog seta svrdala i žličica predviđenog za kompjutorski vođenu implantologiju,
12. uzimanje analogni/digitalni otisaka nakon imedijatne implantacije i
13. CAD-CAM izrada nadomjeska (18).

U konkretnom slučaju radilo se o kirurškoj vodilici poduprtoj zubima/fiksno-protetskim radom. Vodilice još mogu biti poduprte kostima, mukozom ili podržane različitim nosačima. Vodilica koja je korištena u ovom slučaju izrađuje se postupkom preklapanja CBCT i intraoralnog otiska/scana pa problem odstupanja može predstavljati pomicanje pacijenata u postupku snimanja CBCT-a ili intraoralnog otiska (19).

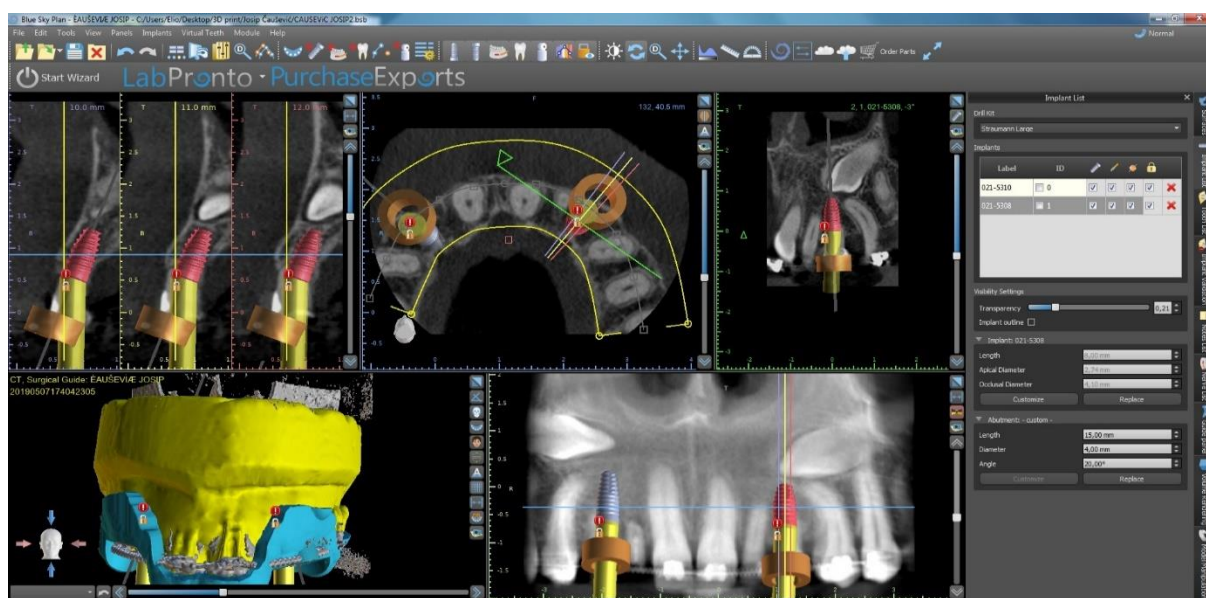
Kod vodilica poduprtim kostima radi se mukoperiostalni režanj za eksponiranje kosti. Vodilica se postavlja direktno na kost. Temelji se isključivo na podacima 3D skeniranja. Prema istraživanjima Tahmaseb i sur. iz 2014. godine preciznost im je značajno niža od ostalih tri (20). Liang et al. 2010. u radu napominju da preciznost jako ovisi o kvaliteti slike budući da uređaji imaju različitu razlučivost. Također, 3D slike sklone su različitim artefaktima zbog pomicanja pacijenata prilikom snimanja ili pak lošeg pozicioniranja (21).

Vodilice poduprte mukozom izrađuju se tehnikom dvostrukog skeniranja gdje se najprije skenira proteza s različitim markerima (Al folija, tekući kompozit) te kasnije čeljust. Marker

se zatim u programu za izradu vodilica preklapaju i dizajnira se izgled buduće vodilice. Kod te vodilice rizik i pogreške može predstavljati različita debljina sluznice.

Vodilice mogu biti poduprte različitim prethodno ugrađenim nosačima poput mini implantata ili transmukoznih nosača. Ponekad osim funkcije kirurškog nosača vodilice, određeni nosači poput mini implantata mogu služiti i za nošenje privremenog rada u periodu oseointegracije ostalih implantata što predstavlja određenu prednost primijene. Transmukozni koštani nosači smješteni su s bukalne ili palatinalne strane alveolarnog grebena i služe fiksaciji vodilice prilikom preparacije ležišta za budući dentalni implantat. Nedostatak vodilica poduprtim mini implantatima ili transmukoznim nosačima je ta što nije moguće provjeriti je li vodilica namještena točno kako je planirano u programu. Zbog navedenog preciznost takvih vodilica niža je od onih poduprtih zubima što je i prikazano u istraživanju Tahmaseb i sur. iz 2014. godine (17).

U konkretnom slučaju vodilica je poduprta zubima. Dizajnirana je u programu Blue Sky Bio® (Blue Sky Bio LLC, Grayslake, SAD). Radi se o programu koji na temelju dobivenih datoteka skena modela i CBCT-a čeljusti preklapanjem istih omogućuje planiranje postave budućih implantata i izgled gotovih protetičkih suprastruktura, odnosno krunica ili mostova. U postupku izrade odabire se vrsta i promjer implantata. U prikazanom slučaju radilo se o Straumann SLA Active® (Straumann, Basel, Švicarska) implantatima promjera 4,1 duljine 10 mm za poziciju zuba 13 te 8 mm za poziciju zuba 23 (slika 14). Nadogradnje su titanske konfekcijske i zbog smjera grebena morale su biti pod kutom od 20° kako bi kutni vijak budućeg protetskog rada bio smješten palatinalno. Nakon zadovoljavajuće postave i planiranja



Slika 14. „Blue Sky Bio®“-program za virtualnu postavu implantata i izradu kirurške vodilice

implantata u programu pozicije su programski fiksirane kako u sljedećim fazama dizajniranja kirurške vodilice ne bi došlo do neželjenog pomaka.

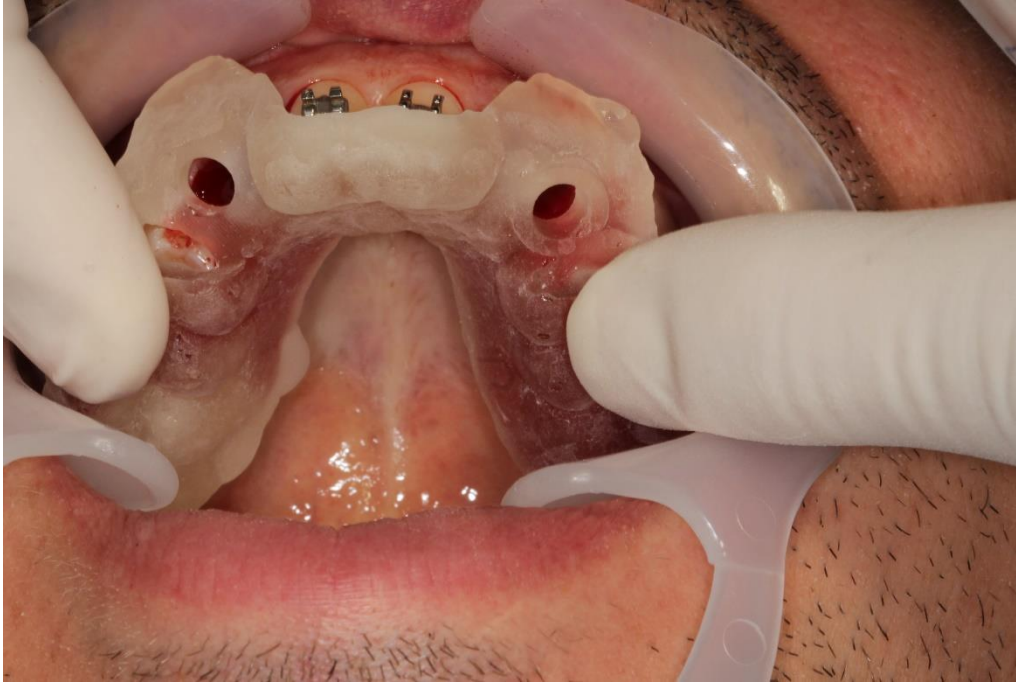
Prilikom dizajniranja vodilice planiraju se i dodatni prozori koji služe za kontrolu pravilnog dosjeda vodilice na zube koji podupiru vodilicu. Nakon postizanja zadovoljavajućeg izgleda buduće vodilice, koji program dizajnira nakon postavljanja graničnih točaka, pohranjuje se dizajn u obliku 3D modela u STL file formatu. Takav podatkovni zapis šalje se u dentalni laboratorij na izradu. Kako se radi o digitalnom dizajnu pomoću računala dobiveni oblik vodilice izrađuju se postupkom CAD/CAM tehnologije koja može biti:

1. tehnika glodanja,
2. SLA (eng. *stereolithography*) 3D printanjem i
3. FDM (eng. *fused deposition modeling*) 3D printanjem.

Vodilica je u prikazanom slučaju izrađena postupkom SLA 3D printanja Straumann P 20+ series (Straumann, Basel, Švicarska) printerom. Printana vodilica izrađuje se na principu selektivnog stvrdnjavanja slojeva (čiji broj ovisi o veličini samog objekta) biokompatibilne fotopolimerizirajuće smole uz pomoć lasera. Nakon završenog printanja buduće kirurške vodilice ista se odvoji od baze na kojoj je napravljena te se dodatno polimerizira i čisti u za to namijenjenim uređajima „Straumann P wash i P cure“ (Straumann, Basel, Švicarska), slika 15. Nakon završenih postupaka i završne obrade vodilica je spremna za sterilizaciju u autoklavu i upotrebu u postupku ugradnje implantata kod pacijenta.




Slika 15. Straumann P20+ 3D printer



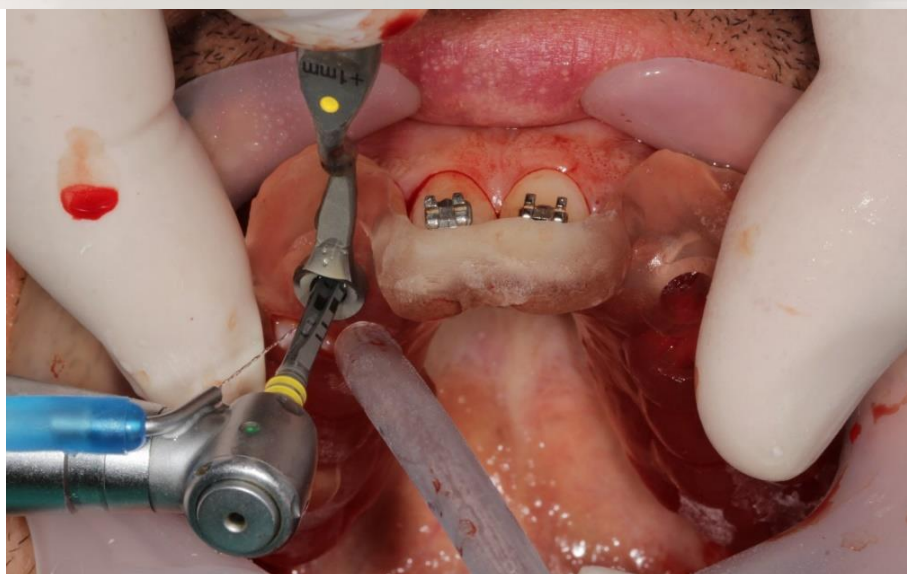
Slika 16. Proba dosjeda kirurške vodilice

Prije samog početka zahvata uklonjena je ortodontska žica gornje čeljusti, ordiniran antibiotik na bazi penicilina (Ospamox bid tablete od 1grama) te je pacijent upućen da ispere usta dezinfekcijskim sredstvom na bazi klorheksidin glukonata 0,2% (Curasept ADS 220, Kriens, Švicarska). Pacijent je informiran da je potrebno nastaviti uzimati antibiotik svakih 12 sati po jednu tabletu do kraja kutije. Završetkom pripreme kirurške faze dana je lokalna infiltracijska anestezija na bazi artikaina s adrenalinom „Ubistesin forte“ (3M ESPE, St. Paul, SAD) desno i lijevo u području ugradnje implantata, potom su izvađeni mliječni zubi te je isproban dosjed vodilice u ustima (slika 16). Nakon što je dosjed vodilice bio zadovoljavajući pristupilo se kirurškom zahvatu ugradnje implantata.

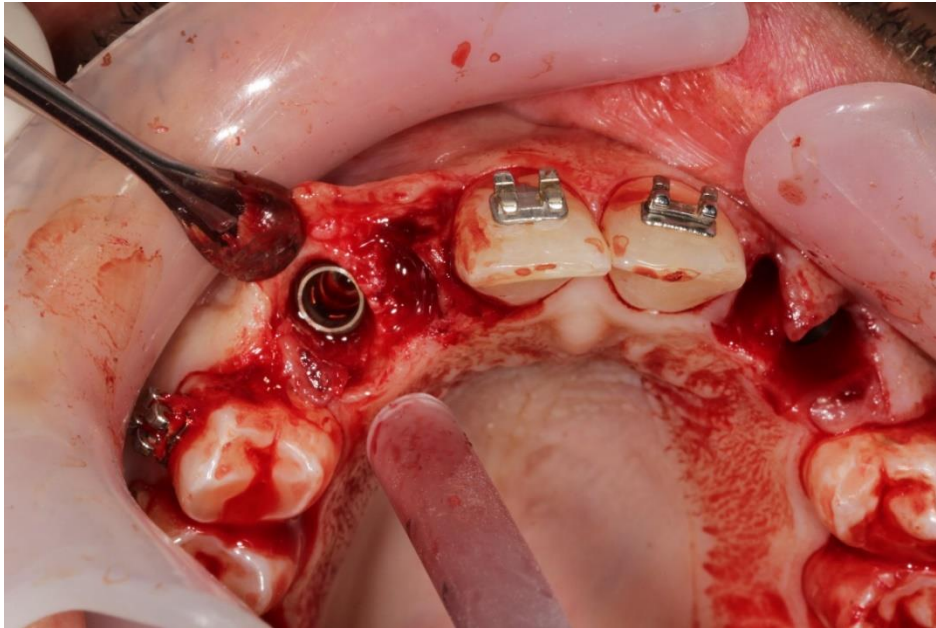
Zahvat je počeo bez podizanja mukoperiostalnog režnja zbog odluke o postekstrakcijskom postavljanju dentalnih implantata. Posebnim setom svrdala i instrumenata za vođenu kirurgiju „Straumann guided Surgery“ (slika 17) ispreparirana su ležišta (slika 18) i postavljeni najprije desni Straumann SLA Active, Roxolid, Loxim®, 4.1/10 mm BLT (eng. *bone level tapered*) implantat (Straumann, Basel, Švicarska) (slika 19), a zatim i lijevi implantat Straumann SLA Active, Roxolid, Loxim®, 4.1/8 mm također BLT implantat (Straumann, Basel, Švicarska).



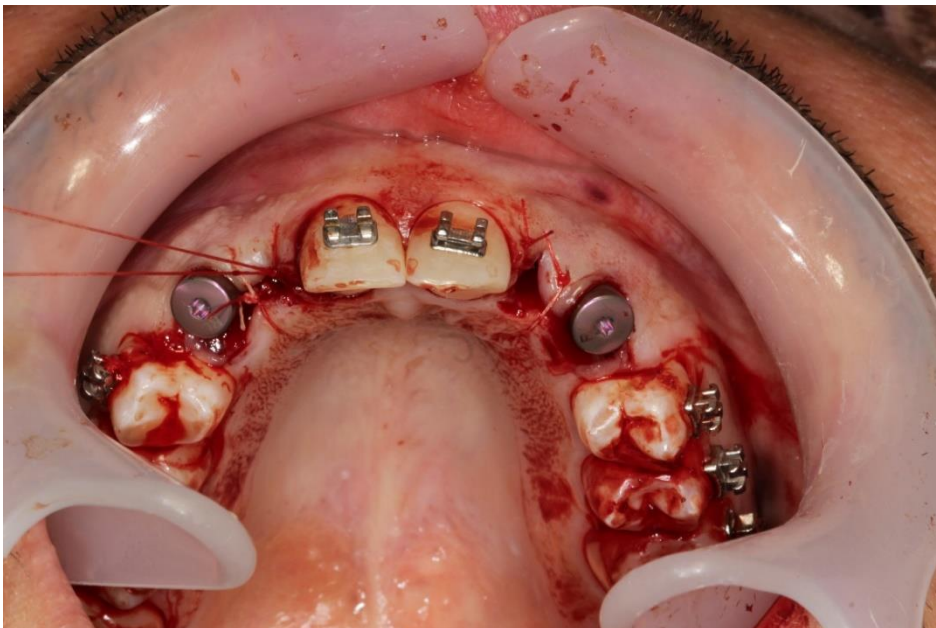
Slika 17. Implantološki set svrdala za navođenu kirurgiju



Slika 18. Preparacija ležišta za implantat



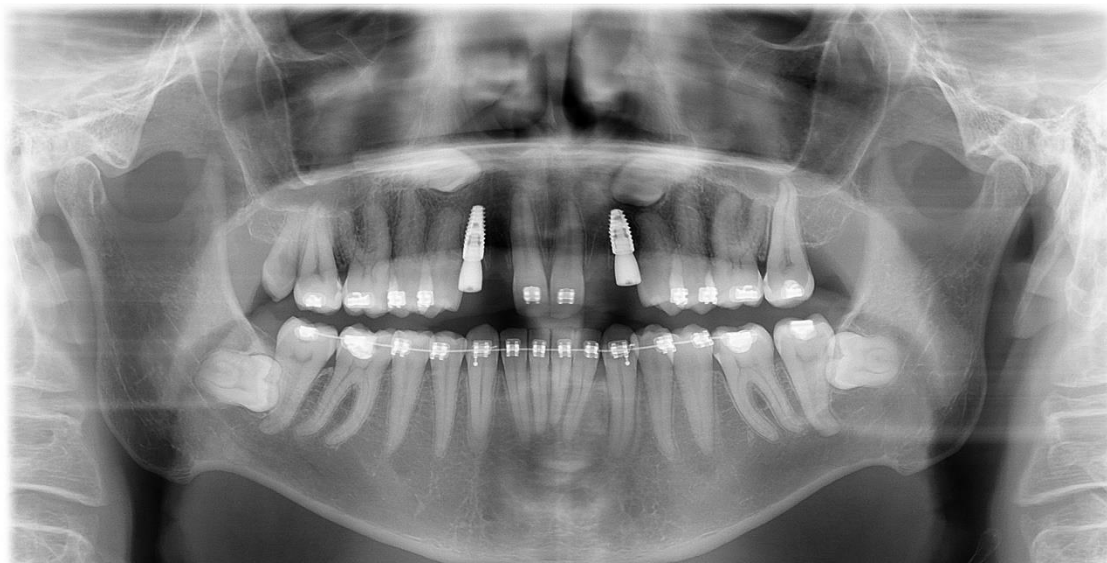Slika 19. Imedijatno postavljen desni implantat u ekstrakcijskoj alveoli



Slika 20. Postavljena oba implantata s vijcima za oblikovanje gingive

Postavljeni implantati postigli su zadovoljavajuću primarnu stabilnost za izradu imedijatnog provizorija kako je bilo i planirano. Zbog bliskog kontakta stijenke alveole i implantata (gap) nije bilo potrebno dodavati drugi koštani nadomjesni materijal. Zatim su postavljeni vijci za oblikovanje gingive (slika 20) i rana je sašivena resorbirajućim polifilamentnim koncem „Serapid 4/0“ (Serag Wiessner, Naila, Njemačka). Napravljena je kontrolna

ortopantomografska snimka postavljenih implantata (slika 21). Nakon šivanja vijci za oblikovanje gingive su skinuti i postavljeni su otisni transferi za uzimanje otiska budućeg imedijatnog privremenog rada. Otisak je uzet analognim postupkom konfekcijskom žlicom „Miratray® Implant“ (Hager Werken, Duisburg, Njemačka) otvorenom tehnikom jednovremeno s otisnom masom na bazi poliestera srednje konzistencije „ESPE Soft Monophase“ (3M, St. Paul, SAD). Uzet je i otisak suprotne čeljusti hidrokolidom (Hydrogum 5, Zhermack, Badia Polesine, Italija) te registrat obraznog luka (Artex, Amann Girrbach, Koblach, Austrija). Sljedeći dan postavljeni su privremeni zubi izrađeni CAD/CAM tehnikom jednakim prethodno opisanom načinom 3D printanja.



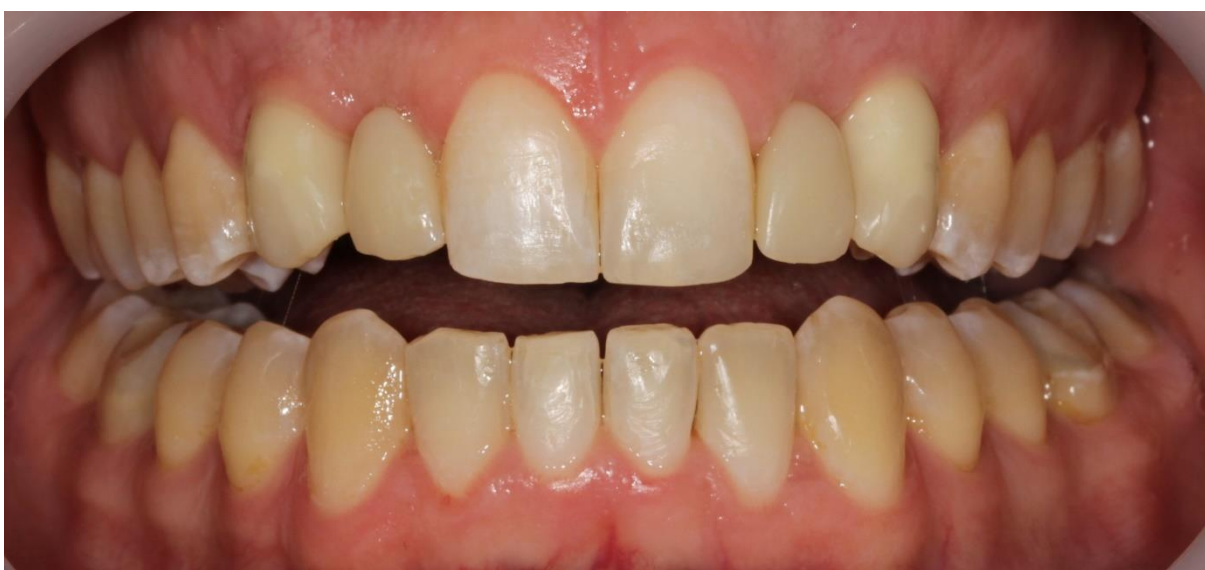Slika 21. Ortopantomogram nakon postavljenih implantata

Privremeni zubi postavljeni su u infraokluziju kako bi se izbjeglo funkcijsko opterećenje sukladno protokolu protetskih radova s imedijatnim opterećenjem implantata. Poznato je da imedijatna ugradnja implantata ne dovodi do smanjenja koštane resorpcije, ali je dokazano da je položaj dentalnog implantata ključan čimbenik za očuvanje kosti tj. ukoliko implantat smjestimo 0,8mm dublje i više oralno to može dovesti do smanjenja vertikalne resorpcije od čak 70% što je dokazano na životinjskim studijama (2). Ostale prednosti imedijatne implantacije su smanjenje broja operativnih zahvata i trajanje same terapije što je za pacijenta puno ugodnije. Osim prednosti imedijatna implantacija donosi i određene rizike s kojima je potrebno biti upoznat prilikom planiranja postupka. Neki od potencijalnih nedostataka su: nedostatak keratinizirane gingive u području implantacije smanjuje prilagodbu mekih tkiva tijekom zahvata ili pak može biti problema s neusklađenošću veličine i oblika alveole s dentalnim implantatom što nam otežava postizanje primarne stabilnosti implantata. Usprkos

tome pregledni radovi pokazuju da su stope uspješnosti imedijatne implantacije nakon 2 godine 98,4%, a nakon 4 godine 97,5% što je usporedivo s rezultatima kasne implantacije.

Osim na temelju različitog vremena postavljanja implantata od ekstrakcije zuba, razlikujemo i opterećenje implantata ovisno o periodu koji je protekao od postavljanja do opterećenja postavljenih dentalnih implantata protetskim radom:

1. imedijatno opterećenje - unutar 48 sati (kao u prikazanom slučaju),
2. rano opterećenje - 48 sati od postave implantata pa do 3 mjeseca,
3. konvencionalno kasno opterećenje - 3 do 6 mjeseci i
4. odgođeno kasno opterećenje - najranije nakon 6 mjeseci (2,7).

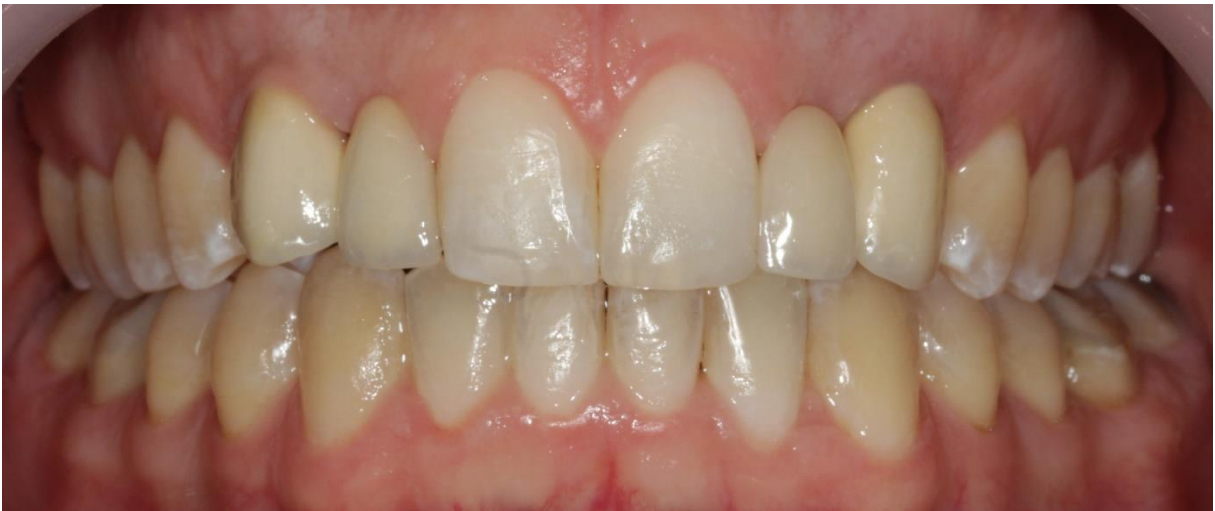

Slika 22. Izgled imedijatnih privremenih zuba u nefunkcijskom opterećenju nakon skidanja ortodontskog aparata


Budući da ortodonska terapija u trenutku predaje provizornog rada nije bila završena, do završetka oseintegracije ortodontskim aparatićem se zatvorilo interdentalne prostore. Privremeni zubi oblikom oponašaju budući definitivni protetski rad (slika 22). Nakon 3 mjeseca napravljena je kontrolna rendgenska snimka postavljenih implantata nakon čega je ustanovljeno da su implantati uredno oseintegrirani te da se može pristupiti uzimanju otisaka za definitivni rad. Za otisak je korištena individualna žlica izrađena od svjetlosno polimerizirajućeg akrilata. Korištena je tehnika otvorene žlice i jednovremenog otiska istim materijalom koji je korišten i za otisak prije izrade provizorija. Otisak suprotne čeljusti uzet je kondenzacijskim silikonom

„Zeta plus“ (Zhermack, Badia Polesine, Italija). Interokluzijski registrat uzet je materijalom na bazi a silikona „Futar D Fast“ (KettenbachDental, Eschenburg, Njemačka) te registrat obraznog luka. Kao definitivni rad izrađen je metal-keramički privjesni most fiksiran protetskim vijkom za postavljene implantate. Metalna konstrukcija privjesnog mosta u laboratoriju je zalijepljena cementom „Multilink Automix®“ (Ivoclar Vivadent, Lihtenštajn) na konfekcijsku titansku nadogradnju-„Das abutment“ (eng. *Dynamic solution abutment*, Španjolska) kako bi se postiglo da otvor bude palatinalno zbog mogućnosti angulacije te nadogradnje do 25°. Metalna konstrukcija izrađena je CAD/CAM tehnologijom tj. metal je printan na 3D printeru, a keramika je aplicirana tehnikom slojevanja i pečenja (IPS Style, Ivoclar Vivadent, Lihtenštajn). Nakon predaje gotovog rada uzet je anatomski otisak za plastičnu retencijsku napravu. Predajom definitivnog rada završen je postupak rehabilitacije pacijenta koji je sveukupno trajao godinu i 6 mjeseci (slika 23 i 24).

Iako se radi o frontalnoj regiji gdje je estetika jako bitna pacijent se iz financijskih razloga odlučio za metal-keramički rad umjesto estetskog (npr. cirkonij oksidna keramika).



Slika 23. Izgled gotovog metal-keramičkog rada



Slika 24. Simetrija lica i visina osmijeha nakon završetka terapije

3. RASPRAVA

Gubitak zubi u odrasloj dobi predstavlja kako estetski tako i funkcijski problem mastikatornog aparata. Ukoliko se radi o kongenitalnim nedostacima poput hipodoncije koja je popraćena impakcijom/retencijom susjednih zuba utoliko je rješenje takvog problema kompleksnije zbog kompenzacijskih mehanizama koji su se dogodili kroz dugi period bezubosti. Terapija hipodoncije gornjih lateralnih sjekutića može biti otvaranje ili zatvaranje prostora. Kod otvaranja prostora stvaramo prostor za budući protetski rad, dok kod zatvaranja prostora očnjak pomičemo na mjesto lateralnog inciziva i po mogućnosti ga preoblikujemo enameloplastikom ili protetski u oblik inciziva, naravno ako očnjak postoji u zubnom nizu (22). Za koju terapiju se odlučiti ovisi o više čimbenika poput socioekonomskog statusa pacijenta, prisustvu ili odsustvu malokluzije i stupnju oralne higijene pacijenta. Zbog toga terapija za svakog pacijenta mora biti individualna i detaljno isplanirana. Impaktirani zub je onaj zub koji ne može niknuti u normofunkcijski položaj i to najčešće zbog nekakve mehaničke zapreke. Ukoliko uzrok nije mehaničke prirode tada govorimo o retiniranom zubu (23). Konkretno u prikazanom slučaju radi se o tipičnom primjeru retiniranog zuba jer ne postoji mehanička zapreka na mjestu nicanja (hipodoncija susjednog zuba), nego je najvjerojatniji uzrok tog stanja pogrešan položaj zubnog zametka. Ako je hipodoncija dijagnosticirana ranije, u periodu skeletnog rasta čeljusti, ortodontskim širenjem nepca može se pokušati potaknuti impuls nicanja impaktiranog ili retiniranog zuba. Postoje i slučajevi gdje se u ranijoj dobi prijevremenom ekstrakcijom mliječnog očnjaka može stvoriti impuls za rast impaktiranog očnjaka. Također, opisana su i terapijska rješenja ekstrakcije mliječnog očnjaka te kirurška ekstrakcija i autotransplantacija trajnog očnjaka na mjesto prethodno izvađenog mliječnog očnjaka. Ta terapija je nešto kompliciranija i zbog nepredvidljivog ishoda rjeđe se primjenjuje. Najčešća terapija ipak obuhvaća kirurško-ortodontsko izvlačenje impaktiranih/retiniranih očnjaka koja se provodi otvorenom ili zatvorenom tehnikom. Otvorena tehnika se primjenjuje kada je zub postavljen labijalno pa je dovoljno napraviti gingivektomiju ili apikalno pomaknuti režanj u svrhu prikazivanja krune i lijepljenja ortodontske bravice. Zatvorena tehnika uključuje podizanje mukoperiostalnog režnja te izvođenje kortikotomije od strane kirurga tj. uklanjanje dijela koštanog tkiva u svrhu prikazivanja impaktiranog ili retiniranog zuba na koji ortodont fiksira ortodontsku bravicu i lančić te započinje s izvlačenjem zuba, a mukoperiostalni režanj se reponira šavovima u početno stanje. Zatvorena tehnika ortodontskog izvlačenja pokazuje i neke negativne strane zbog moguće bukalne i palatinalne resorpcije kosti kao i resorpciju korjenova susjednih zuba uslijed sile povlačenja impaktiranog/retiniranog zuba. Obzirom na period dužine trajanja terapije u literaturi se navodi da je otvorena tehnika brža i sigurnija. Studije pokazuju da nema statistički značajne razlike u uspješnosti jedne ili druge metode, iako se pronalazi

podatak da kod zatvorene tehnike mogućnost ankiloze impaktiranog ili retiniranog zuba iznosi oko 14,5%, a kod otvorene tehnike je taj postotak mnogo niži i iznosi oko 3,5% (14). U slučaju nedostatka prostora za nicanje retiniranog zuba potrebno je ortodontski osigurati prostor za smještaj zuba koji se potom izvlači i smješta u zubni niz. Ukoliko pak nijedna od ovih terapijskih opcija ne dolazi u obzir, zbog raznih lokalnih faktora poput duboke impakcije/retencije, blizine važnih anatomskih struktura (sinus, živac) ili blizine korijena susjednih zuba, tada jednu od terapijskih opcija predstavlja i ostavljanje retiniranih ili impaktiranih zubi na mjestu uz praćenje bez pokušaja izvlačenja ili ekstrakcije. U takvim slučajevima važna je usporedba radioloških snimaka snimljenih u određenom periodičkom razmaku na kojima pratimo položaj očnjaka. Ako se uočava stabilan položaj pretpostavlja se da onda neće doći do nekakve spontane erupcije u budućnosti. U prikazanom slučaju radilo se i o hipodonciji gornjih lateralnih inciziva i o retenciji oba očnjaka te je multidisciplinarni pristup u planiranju i izvođenju terapije bio neophodan. Prilikom odluke o postavi implantata na mjesto nedostajućih očnjaka u zubnom luku u blizak odnos s impaktiranim/retiniranim očnjacima nužna je bila velika preciznost kako se retinirani zubi ne bi oštetili prilikom preparacije ležišta i ugradnje implantata. Preciznost je postignuta izradom kirurške vodilice koja je pomno isplanirana na osnovi prethodno napravljenog CBCT snimka kao i skena modela u ustima te preklapanjem istih u programu za digitalno planiranje postave implantata i dizajniranje kirurške vodilice. Prednosti korištenja CAD/CAM kirurške vodilice su višestruke i uključuju sljedeće: točno prenosi isplanirani smjer implantata u operaciono područje, preciznija ugradnja implantata, izbjegava se oštećenje bitnih anatomskih struktura (n.alveolaris inferior, maksilarni sinus, impaktirani/retinirani zub), kraće vrijeme trajanja zahvata, manja postoperativna bol i oticanje. Implantacija može biti s i bez odizanja mukoperiostalnog reznja. Ukoliko su uvjeti na mjestu implantacije poput debljine gingive, količine keratinizirane gingive zadovoljeni utoliko možemo koristiti tehniku bez odizanja reznja koja predstavlja prednost u vidu manjih bolova, otoka, trizmusa i hematoma (24, 25, 26). Kako bi bili sigurni da je vodilica adekvatno izrađena ona mora zadovoljavati nekoliko uvjeta: precizan intraoralni dosjed, stabilnu konstrukciju kako bi se izbjegao lom ili savijanje vodilice, oblik vodilice ne smije ometati odizanje mukoperiostalnog reznja te mora biti sigurno navođenje implantoloških svrdala bez pomicanja u postupku preparacije te korištenje stopera za dubinu preparacije (2). Ukoliko su svi uvjeti zadovoljeni tada možemo biti sigurniji u preciznost same vodilice. Postoje mnoga in vitro i in vivo istraživanja koja o tome govore. Uspoređujući nekoliko istraživanja koja uključuju, N. Vann Assche et al iz 2012. (27), Schneider i sur. 2009. (28) te Jung i sur. (29) pokazuju da prosječno horizontalno odstupanje položaja implantata na ulaznoj točki iznosi 1-1,1mm

(maksimalno 4,5-6,5mm), u apikalnom dijelu prosječno odstupanje iznosilo je 1,2-1,6mm (maksimalno 6,9-7,1mm). Nagib implantata prosječno je odstupao 3,8-5° (maksimalno 20,4 - 61°). Vertikalno odstupanje u području ramena implantata u prosjeku je iznosilo 0,2mm (maksimalno 1,4mm). Provedena su i razna istraživanja koja uključuju preciznost ugradnje implantata navođenom kirurgijom u donjoj i gornjoj čeljusti pri čemu nisu pronađena statistički značajnija odstupanja (Ersoy et al. 2018. i Arisan et al. 2010.), (30,31). Istraživanja Vasak i sur. iz 2011. pokazalo je da postoji manje odstupanje položaja ugrađenog implantata od planiranog u donjoj čeljusti (32). Odstupanje koje je bilo najmanje od planiranog i ugrađenog implantata postignuto je upravo kirurškim vodilicama koje su poduprte zubima navedeno je u istraživanju Ozan i sur. iz 2007. (33). Također, u tom istraživanju navodi se i statistički značajna razlika kada se uspoređuju vodilice poduprte zubima s vodilicama poduprtim sluznicom kao i vodilice poduprte kostima u usporedbi s onim poduprtim zubima u korist vodilica poduprtih zubima. Rad Block-a i sur. iz 2016. pokazao je da je korištenje vodilice puno preciznije nego rukom bez navođenja (34). Nešto noviji presjek studija Tahmaseb i sur. iz 2018. prikazuje da se na temelju dosadašnjih istraživanja može zaključiti da je točnost statične računalno potpomognute implantološke kirurgije unutar klinički prihvatljivog raspona u većini kliničkih situacija, ali i da treba poštovati sigurnosnu granicu od 2mm (35). Komplikacije koje se mogu pojaviti prilikom korištenja kirurške vodilice obično su povezane s neodgovarajućim kliničkim iskustvom te digitalnom i računalnom edukacijom.

Kod odabira suprastrukture na implantatima u obzir treba uzeti vrstu nadogradnje, zatim vrstu spoja s dentalnim implantatom i u konačnici materijal gotovog rada. Što se tiče samog odabira nadogradnje poznato je da je titanska nadogradnja čvršća od cirkonskih. Oko titanskih nadogradnji stvara se stabilna periimplantantna sluznica koja je sastavljena od spojnog epitela i veziva koje tijesno priliježu na titanijsku površinu i time štiti periimplantantni sulkus od invazije oralnih bakterija. Problem kod titanskih nadogradnji prilikom korištenja u frontalnoj regiji može biti prosijavanje tamne boje u slučajevima kada je debljina periimplantantne sluznice manja od 2mm. Za razliku od njih cirkonske suprastrukture su manje podložnije akumulaciji plaka od gore spomenutih titanskih, lakše pucaju jer su krte i manje čvršće od titanskih, ali zbog boje imaju puno bolja estetska svojstva u slučajevima tanke periimplantantne sluznice.

Spoj nadogradnje i krunice može biti vijčani ili na cementiranje. Svaka vrsta ima nekih svojih prednosti i nedostatke. Kod cementiranih suprastrukture problem predstavlja uklanjanje viška cementa što za posljedicu može imati pericementitis, odnosno imamo potencijalno više bioloških komplikacija (gubitak dentalnog implantata, gubitak kosti veći od 2mm), dok

prednost predstavlja manjak tehničkih komplikacija. Za razliku od cementiranih spojeva suprastrukture i protetskog rada, spojevi ostvareni pomoću protetskog vijka predstavljaju prednosti u vidu nepostojanja zaostatnog cementa, jednostavnijeg skidanja radova u slučaju potrebe za popravkom ili zamjenom suprastrukture. Negativna je strana postojanje više potencijalnih problema tehničke prirode poput loma protetskog vijka i veće stope gubitka samog protetskog nadomjeska. Kod radova na vijak važan je precizan dosjed i smjer postavljenog dentalnog implantata kako bi tehničke komplikacije sveli na minimum (2, 36). Završni rad prikazanog pacijenta bio je metal keramički privjesni most na vijčanoj titanskoj nadogradnji. Uspjeh metal keramičkih radova u 10-godišnjem praćenju iznosi 80% te bi se takvi radovi trebali uvijek koristiti kada želimo postići optimalnu estetsku i funkcijsku trajnost. Ukoliko se odabere materijal koji je više estetski poput cirkonij oksidnog obloženog keramikom utoliko moramo znati da se takvi materijali klasificiraju kao manje sigurni zbog čestih lomova obložne keramike (2). Zato, prilikom odabira materijala definitivnog nadomjeska moramo sagledati sve njegove mane i prednosti i odabrati onaj koji je po svim karakteristikama u određenoj situaciji najbolji.

4. ZAKLJUČAK

Tretiranje hipodoncije lateralnih inciziva u kombinaciji s retiniranim očnjacima predstavlja veliki izazov za doktora dentalne medicine. Kombinacija takvih anomalija je rijetka te zahtijeva provedbu detaljne anamneze, kliničkog pregleda, detaljno razrađen plan terapije i multidisciplinarni pristup čime možemo doskočiti rješavanju takvih kompleksnih slučajeva. Tu nam je od velike pomoći tehnologija koja nam stoji na raspolaganju gdje različitim programima za planiranje možemo već unaprijed predvidjeti ishod terapije. Prvenstveno tu mislimo na planiranje preciznih implantato-protetskih radova u suradnji s modernom ortodoncijom gdje stvaranjem prostora i kasnijom preciznom postavom implantata postizemo dobru oseointegraciju i vrhunsku estetiku protetskih nadoknada. Kompjutorski vođena implantologija planiranjem na CBCT-u i pomoću 3D printanih vodilica omogućava prijenos točne trodimenzionalne pozicije implantata na kliničku situaciju uz izbjegavanje oštećenja bitnih anatomskih struktura.

5. LITERATURA

1. Proffit WR, Sarver DM, Fields HW Jr. Ortodoncija. 1. izdanje. Jastrebarsko: Naklada Slap; 2010.
2. Wolfart S i sur. Implanto-protetika-koncept usmjeren na pacijenta. Zagreb: Quintessence Publishing, Media ogled; 2015.
3. Pettersson A, Komiyama A, Hultin M, Näsström K, Klinge B. Accuracy of virtually planned and template guided implant surgery on edentate patients. *Clin Implant Dent Relat Res.* 2012.; 14(4): 527-537.
4. Kotarac Knežević A, Gabrić D. Opće zdravlje kroz oralno zdravlje-multidisciplinarni pristup. Zagreb: Matica hrvatska; 2019.
5. Tahmaseb A, Wusmeijer D, Coucke W, Derksen W. Computer technology applications in surgical implant dentistry: a systematic review. *Int J Oral Maxillofac Implants.* 2014.; 29:25-42.
6. Liang X, Lambrichts I, Sun Y, Denis K, Hassan B, Li L, Pauwels R, Jacobs R. A comparative evaluation of cone beam computed tomography (CBCT) and multi-slice CT (MSCT). Part II: On 3D model accuracy. *Eur J Radiol.* 2010.; 75(2): 270-274.
7. Zuhr O, Hurzeler M. Estetska, parodontna plastična implantološka kirurgija: Mikrokirurški koncept. Hrvatsko izdanje. Zagreb: Quintessence Publishing; 2012.
8. McNeill RW, Joondeph DR. Congenitally absent maxillary lateral incisors: Treatment planning considerations. *Angle Orthod.* 1973.; 43(1):24-29.
9. Jung RE, Schneider D, Ganeles J, Wismeijer D, Zwahlen M, Hämmerle CH, Tahmaseb A. Computer technology applications in surgical implant dentistry: systematic review. *Int J Oral Maxillofac Implants.* 2009.; 24: 92-109.
10. Gallucci G, Evans C, Tahmaseb A. Flussi di lavoro digitali in implantologia orale. ITI Treatment Guide, Volume 11. Berlin, Germany: Quintessenz Verlags-GmbH; 2020.
11. Fortin T, Bosson JL, Isidori M, Blanchet E. Effect of flapless surgery on pain experienced in implant placement using an image-guided system. *Int J Oral Maxillofac Implants* 2006.; 21:298-304.
12. Knezović-Zlatarić D. Estetska stomatologija. Quintessence Publishing. Zagreb; 2010.
13. Nkenke E, Eitner S, Radespiel-Troger M, Vairaktaris E, Neukam FW, Fenner M. Patient-centred outcomes comparing transmucosal implant placement with an open approach in the maxilla: a prospective, non-randomized pilot study. *Clin Oral Implants Res* 2007.; 18:197-203.

14. Gabrić Pandurić D, Brozović J, Sušić M, Katanec D. Kirurška terapija impaktiranih i retiniranih trećih molara. *Medix*. 2009.; 80/81: 252-255.
15. van Steenberghe D, Glaeser R, Blombäck U, Andersson M, Schutyser F, Pettersson A, Wendelhag I. A computed tomographic scan-derived customized surgical template and fixed prosthesis for flapless surgery and immediate loading of implants in fully edentulous maxillae: a prospective multicenter study. *Clin Oral Implants Res* 2005.; 7(1): 111-120.
16. Schneider D, Marquardt P, Zwahlen M, Jung RE. A systematic review on the accuracy and the clinical outcome of computer-guided template-based implant dentistry. *Clin Oral Implants Res* 2009.; 20(4):73-86.
17. Grybiene V, Juozenaite D, Kubiliute K. Diagnostic methods and treatment strategies of impacted maxillary canines: A literature review. *Stomatologija. Baltic Dental and Maxillofacial Journal* 2019.; 21:3-12.
18. Sethi A, Khaus T. Praktična implantologija: dijagnostički, kirurški, protetski i tehnički aspekti estetskog i funkcijskog sklada. Zagreb: Media ogled; 2009.
19. Bayer G, Kistler F, Kistler S, Adler S, Neugebauer J. Imedijatni nadomjesci na manjem broju implantata-Znanstveni koncept i klinički rezultati. Zagreb: Quintessence Publishing; 2012.
20. Knežević Goran i suradnici. Osnove dentalne implantologije. Zagreb: Školska knjiga; 2002.
21. Kojima Y, Kawaoka Y, Sawada S, Hayashida S, Okuyama K, Yutori H et al. Clinical significance of periosteal reaction as a predictive factor for treatment outcome of medication-related osteonecrosis of the jaw. *J Bone Miner Metab*. 2019.; 37(5) 913-919.
22. Ersoy AE, Turkyilmaz I, Ozan O, McGlumphy EA. Reliability of implant placement with stereolithographic surgical guides generated from computed tomography: clinical data from 94 implants. *J Periodontol*. 2008.; 79(8):1339-1345.
23. Arisan V, Karabuda ZC, Ozdemir T. Accuracy of two stereolithographic guide systems for computer-aided implant placement: a computed tomography-based clinical comparative study. *J Periodontol*. 2010.; 81(1):43-51.
24. Grunder U. Implantati u estetskoj zoni-terapijski koncept korak po korak. Zagreb: Quintessence Publishing, Media ogled; 2016.
25. Scarfe WC, Farman AG. What is Cone-Beam CT and How Does it Work? *Dent Clin N Am*. 2008.; 52(4):707-730.

26. Fekonja A. Hypodontia in orthodontically treated children. *Eur J Orthod.* 2005.; 27(5):457-460.
27. Škrinjarić I. Orofacijalna genetika. Zagreb: Školska knjiga; 2006.
28. Crawford PJM, Aldred MJ. Anomalies of tooth formation and eruption. In Welbury RR, Duggal MS, Hosey MT, editors. *Paediatric Dentistry* 3rd ed. New York: Oxford University Press 2005.; 295-319.
29. Nielsen JD, Laetgaard CA, Schou S, Jensen SS. Minor dentoalveolar surgery in patients undergoing antithrombotic therapy. *Ugeskr Laeger.* 2009.; 171(17):1407-1409.
30. Vasak C, Watzak G, Gahleitner A, Strbac G, Schemper M, Zechner W. Computed tomography-based evaluation of template (Nobel- Guide)-guided implant positions: a prospective radiological study. *Clin Oral Implants Res.* 2011.; 22(10):1157-1163.
31. Ozan O, Turkyilmaz I, Yilmaz B. A preliminary report of patients treated with early loaded implants using computerized tomography- guided surgical stents: flapless versus conventional flapped surgery. *J Oral Rehabil.* 2007.; 34(11):835-840.
32. Block MS, Emery RW, Lank K, Ryan J. Implant Placement Accuracy Using Dynamic Navigation. *Int J Oral Maxillofac Implants.* 2017.; 32(1):92-99.
33. Tahmaseb A, Wu V, Wismeijer D, Coucke W, Evans C. The accuracy of static computer aided implant surgery: a systematic review and meta analysis. *Clin Oral Implants Res.* 2018.; 29(16):416-435.
34. Sailer I, Mühlemann S, Zwahlen M, Hämmerle CH, Schneider D. Cemented and screw-retained implant reconstructions: a systematic review of the survival and complications rates. *Clin Oral Implants Res* 2012.; 23(6):163-201.
35. Van Assche N, Vercuysen M, Coucke W, Jacobs R, Quirynen M. Accuracy of computer-aided implant placement. *Clin Oral Implants Res.* 2012.; 23(6):112-123.
36. Arte S. Phenotypic and genotypic features of familial hypodontia [dissertation]. Helsinki: Institute of Dentistry, Department of Pedodontics and Orthodontics, University of Helsinki; 2001.

6. ŽIVOTOPIS

Goran Milohanić rođen je 2. travnja 1992. godine u Rijeci.

Nakon završene Osnovne škole Valdimira Nazora u Pazinu upisuje Gimnaziju i strukovnu školu Jurja Dobrile u Pazinu 2007. godine, smjer opća gimnazija koju završava 2011. godine.

Iste godine upisuje Medicinski fakultet Sveučilišta u Rijeci, Studij dentalne medicine.

Dobitnik je nagrade za najboljeg studenta druge godine studija za akademsku godinu 2012./2013.

Tijekom studiranja sudjelovao je na „Drugom internacionalnom kongresu studenata“ u Ljubljani 2016. godine, kongresu „Competence in Esthetics“ u Beogradu 2016. godine, završio je tečaj „New trends in modern aesthetic & restorative dentistry“ 2016. godine u Lihtenštajnu.

Godine 2017. bio je aktivni sudionik drugog internacionalnog kongresa u Rijeci „RiCON“ na radionici parodontološkog šivanja.

Studij dentalne medicine završava 2017. godine i dobiva nagradu za najbolje diplomiranog studenta za akademsku godinu 2016./2017. prema ocjeni kliničkih predmeta. Nakon završetka fakulteta zapošljava se u poliklinici Morelato u Poreču gdje radi i danas. Kontinuirano se educira na domaćim i stranim tečajevima na područjima parodontologije i implantologije.

U slobodno vrijeme bavi se tenisom i trčanjem.