

Implantološka terapija s imedijatnim opterećenjem gornje i donje čeljusti nakon višestrukih ekstrakcija

Gostović, Saša

Professional thesis / Završni specijalistički

2022

Degree Grantor / Ustanova koja je dodijelila akademski / stručni stupanj: **University of Zagreb, School of Dental Medicine / Sveučilište u Zagrebu, Stomatološki fakultet**

Permanent link / Trajna poveznica: <https://um.nsk.hr/um:nbn:hr:127:056408>

Rights / Prava: [Attribution-NonCommercial 4.0 International/Imenovanje-Nekomercijalno 4.0 međunarodna](#)

Download date / Datum preuzimanja: **2025-03-12**



Repository / Repozitorij:

[University of Zagreb School of Dental Medicine Repository](#)





Stomatološki fakultet

Sveučilište u Zagrebu

Saša Gostović

**IMPLANTOLOŠKA TERAPIJA S
IMEDIJATNIM OPTEREĆENJEM
GORNJE I DONJE ČELJUSTI NAKON
VIŠESTRUKIH EKSTRAKCIJA**

POSLIJEDIPLOMSKI SPECIJALISTIČKI RAD

Zagreb, 2021.

Rad je ostvaren na: Zavodu za parodontologiju Stomatološkog fakulteta Sveučilišta u Zagrebu.

Naziv poslijediplomskog specijalističkog studija : Dentalna implantologija

Mentor rada: doc. dr. sc. Domagoj Vražić, Zavod za parodontologiju, Stomatološki fakultet
Sveučilišta u Zagrebu

Lektor hrvatskog jezika: Stela Ulovac, prof. hrvatskog jezika i književnosti

Lektor engleskog jezika: Silvija Činić, prof. hrvatskog jezika i sociologije

Sastav povjerenstva za ocjenu poslijediplomskog rada:

1. _____
2. _____
3. _____

Sastav povjerenstva za obranu poslijediplomskog specijalističkog rada:

1. _____
2. _____
3. _____
4. _____
5. _____

Datum obrane rada: _____

Rad sadrži: 46 stranica

20 slika

CD

Rad je vlastito autorsko djelo koje je u potpunosti samostalno napisano uz naznaku izvora drugih autora i dokumenata korištenih u radu. Osim ako nije drukčije navedeno, sve ilustracije (tablice, slike i dr.) u radu su izvorni doprinos autora poslijediplomskog specijalističkog rada. Autor je odgovoran za pribavljanje dopuštenja za korištenje ilustracija koje nisu njegov izvorni doprinos, kao i za sve eventualne posljedice koja mogu nastati zbog nedopuštenog preuzimanja ilustracija odnosno propusta u navođenju njihovog podrijetla.

Zahvala

Zahvaljujem mentoru, docentu dr.sc. Domagoju Vražiću na mentorstvu te nesebičnom prenošenju stručnog znanja i pomoći pri izradi ovog specijalističkog rada.

Također zahvaljujem cijeloj obitelji na velikoj potpori i strpljenju koje su mi pružili tijekom dosadašnjeg usavršavanja.

Sažetak

IMPLANTOLOŠKA TERAPIJA S IMEDIJATNIM OPTEREĆENJEM GORNJE I DONJE ČELJUSTI NAKON VIŠESTRUKIH EKSTRAKCIJA

Kliničkim slučajem prikazano je imedijatno opterećenje implantata nakon višestrukih ekstrakcija koje nije značajnije utjecalo na osteointegraciju implantata i posljedično na sam protetski rad, a sve zahvaljujući suvremenim metodama ugradnje dentalnih implantata i svim dosadašnjim spoznajama i saznanjima u dentalnoj implantologiji.

Implantati predstavljaju najmodernije i najelegantnije rješenje gubitka zubi neovisno da li se radi o gubitku pojedinog, nekoliko ili svih zubi u usnoj šupljini. Postavom implantata maksimalno štedimo preostale zube. U slučaju kada je potrebna potpuna rehabilitacija usne šupljine, razvitak dentalnih materijala i tehnologije uz brojna saznanja iz istraživanja rađenih od samih početaka implantologije doveli su do novih tehnika koje su toliko napredovale da u kratkom vremenskom razdoblju možemo pacijentu u potpunosti vratiti izgublenu funkciju i estetiku čak i kod potpunog gubitka zubi.

Moderne tehnike poput podizanja dna sinusa i augmentacija kosti uz moderne regenerativne materijale kao što su resorptivne membrane otvorile su nove mogućnosti u implantologiji. Postavljenje implantata neposredno nakon ekstrakcije te imedijatno opterećenje omogućuju nam da u svega jednu do dvije posjete rehabilitiramo usnu šupljinu. Klasičnom metodom su se najprije radile ekstrakcije, zatim je slijedio period cijeljenja kako bi se moglo pristupiti ugradnji. Nakon čega je opet slijedio period oseintegracije kako bi se napokon moglo pristupiti izradi gotovog protetskog rada. Cijeli postupak je trajao nekoliko mjeseci pa čak i više od godine dana zbog čega su pacijenti često nevoljko pristupali samom procesu.

Ključne riječi: Ekstrakcija zubi; oseintegracija implantata; implanto-protetska rehabilitacija; imedijatno opterećenje

Summary

IMPLANT THERAPY WITH IMMEDIATE LOADING OF UPPER AND LOWER JAW FOLLOWING MULTIPLE EXTRACTIONS

In the clinical case, we demonstrated that the immediate loading of implants after multiple extractions did not significantly affect the osseointegration of the implant and consequently the prosthetic work itself thanks to modern methods of implant placement and all previous knowledge and knowledge in implantology. Implants are the most modern and elegant solution for tooth loss, regardless of whether it is the loss of one, several or all teeth in the oral cavity. By placing implants, we save the remaining teeth to the maximum. In the case when complete rehabilitation of the oral cavity is needed, development of dental materials and technology with numerous findings from research made from the very beginnings of implantology have led to new techniques that have advanced so much that in a short period of time we can fully restore the patient lost functions and esthetics even after complete tooth loss.

Modern techniques such as sinus floor lifting and bone augmentation with modern materials such as resorbable membranes have opened new possibilities in implantology. Implant placement immediately after extraction and immediate loading allow us to rehabilitate the oral cavity in only 1-2 patient visits, unlike the classic method when extractions were performed first, then a healing period followed so that implantation could be performed, followed by a period again osseointegration so that the finished prosthetic work can finally be made. The whole procedure, of course, took several months or even more than a year, which is why patients often reluctantly approached the process itself.

Keywords: Tooth extraction; implant osseointegration; implant therapy; immediate loading

SADRŽAJ

1. UVOD	1
2. RAZRADA	4
2.1. Alveolarna kost	5
2.2. Građa i funkcija koštanog tkiva	5
2.3. Resorpcija kosti	6
2.4. Gubitak zuba	7
2.5. Promjena grebena zbog gubitka zuba	7
2.6. Klasifikacija bezubog grebena s obzirom na resorpciju kosti	8
2.7. Augmentacija kosti	9
2.8. Umjetna kost	10
2.9. Estetska zona	10
2.10. Oblikovanje kosti	10
2.11. PRGF i GBR	10
2.12. Klasifikacija koštanog defekta	11
2.13. Augmentacijski materijali	11
2.14. Cijeljenje kosti	12
2.15. Resorpcija kosti nakon vađenja	12
2.16. Membrane	12
2.17. Povećanje alveolarnog grebena	13
2.18. Podizanje dna maksilarnog sinusa	13
2.19. Operativne tehnike podizanja dna maksilarnog sinusa	14
2.20. Implantat	14
2.21. Imedijatno opterećenje	15
2.22. Uspješnost imedijatnog opterećenja	15
2.23. Ugradnja implantata konvencionalnom metodom (odgođena implantacija)	16
2.24. Privremeni zubi - provizorij	16
2.25. Izrada i funkcija All-on-4 mosta	18
2.26. Tehnika All-on-6	20
2.27. Kandidati za All-on-6 i razlika od All-on-4	20
3. PRIKAZ SLUČAJA	21
4. RASPRAVA	34

5. ZAKLJUČAK.....	38
6. LITERATURA.....	40
7. ŽIVOTOPIS.....	44

Popis skraćenica

AK - alveolarna kost

BIC - kontakt kosti i implantata

BOP - krvarenje pri sondiranju

CBCT - računalna tomografija koničnim izvorom zračenja

CHX - klorheksidin

GBR - vođena koštana regeneracija

IC - unutarnja koštana stijenka

MK - mineralizirana kost

Oc - vanjska stijenka koštanog grebena

PRGF - plazma bogata čimbenicima rasta

RTG/OPT - ortopantomograf

PES - ocjena estetske papile

PI - plak indeks

PPD - parodontna dubina sondiranja

S - površina implantata

SES - subjektivna estetska ocjena

WES - ocjena bijele estetike

1. UVOD

Pacijenti kojima je potrebna implantološka terapija predstavljaju veliki izazov za doktora dentalne medicine, pogotovo ako se radi o zahtjevnijem slučaju ili području estetske zone. Temeljno poznavanje cijeljenja post ekstrakcijske alveole kao biološkog procesa te vladanje tehnikama odgođene ili imedijatne implantacije neki su od uvjeta koje je potrebno zadovoljiti, kako bi se postigao krajnji željeni rezultat (1). Potrebno je obratiti pažnju i na oralno-higijenske navike kod pacijenta, obzirom da je iz nekog razloga prethodno ili izgubio sve zube, ili je potrebno preostale zube izvaditi. Pacijenti trebaju biti upućeni da postoje i određene komplikacije kod takvih zahvata, te isto tako koliko su ti zahvati potpune rehabilitacije usne šupljine s dentalnim implantatima dugoročno uspješni i predvidivi (2). Pojava upale oko implantata koja može biti ili periimplantatni mukozitis, ili periimplantitis, isto tako može utjecati na održivost cijelog protetskog rada na dentalnim implantatima. Pacijenti prije nego što se odluče na predloženi plan terapije od strane doktora dentalne medicine moraju biti informirani da li kod njih postoje čimbenici rizika koji mogu dovesti do takvog stanja.

Iz gore navedenih razloga, detaljna anamneza, dijagnostika te preoperativni plan ključni su pri donošenju odluke u izradi plana terapije. Što manji broj posjeta te manji broj samih operativnih zahvata, uz zadovoljavajući krajnji estetski izgled, najčešći su zahtjevi svakog pacijenta. Za postizanje krajnjeg rezultata gotovog protetskog rada moramo obratiti pažnju na nekoliko faktora kao što su, oblik i boja estetskog rada te moramo nastojati zadržati volumen i boju tkiva sluznice kao kod prirodnog zuba kako bi postigli maksimalni estetski dojam gotovog rada (3).

Pacijenti kojima je potrebna rehabilitacija bezubih čeljusti često imaju i izraženu atrofiju kao posljedicu ranih ekstrakcija zuba. U anamnezi je potrebno vidjeti i razlog tih ekstrakcija, kao i ustanoviti, ukoliko postoji, povijest parodontoloških bolesti. Svi ti podatci i loše navike pacijenata mogu itekako utjecati na dugoročnost složenih rehabilitacija potpunih bezubosti implantatima nošenim protetskim rekonstrukcijama (4). Danas najčešće korištena tehnika je All-on-4 ili All-on-6, zavisno o situaciji kod svakog pojedinog pacijenta. Na takav koncept rehabilitacije odlučujemo se kod pacijenata koji ne žele složene regenerativne kirurške zahvate koji traju te podrazumijevaju dodatne troškove i ponekad upitan rezultat. Ovdje treba obratiti pažnju na to da se zubi trebaju čuvati koliko je to moguće, te bi naglasak trebalo staviti na interdisciplinarnu suradnju. Takve pacijente prije serijskih ekstrakcija treba pregledati specijalist parodontologije, on mora dati mišljenje o planu terapije i eventualno o potrebi

nekirurške parodontološke terapije, ukoliko bi se zubi ipak mogli sačuvati i pacijent prihvati neko drugo protetsko rješenje. Pacijentima je važno dati ispravne informacije, a plan terapije treba biti izrađen prema pravilima struke (5).

Svrha ovog rada je prikazati cjelovitu oralnu rehabilitaciju nakon višestrukih ekstrakcija zubi, te ugradnju implantata s imedijatnim protetskim opterećenjem, kao i krajnji ishod cijele terapije.

2. RAZRADA

2.1. Alveolarna kost

Alveolarna kost (AK) tvrdo je tkivo parodonta, biološki vrlo podatno. Prekriveno je prokrvljenim vezivnim tkivom koje je izvanredno osjetljivo na tlak. Suprotno tome, vlak djeluje na stvaranje nove kosti. Kosti se gube na strani tlaka, a stvara na strani vlaka, te se tako alveolarna kost mijenja u svezi sa zbivanjima na zubu i oko zuba, posebno na njegovom korijenu. Općenito pri funkcijiskim podražajima nastaje pregradnja kosti, pri čemu kompakta može prijeći u spongiozu i obrtano, što uvjetuje rekonstrukciju interdentalnog septuma (6,7).

2.2. Građa i funkcija koštanog tkiva

Kost se sastoji od čvrstog organskog matriksa koji je ojačan istaloženim kalcijevim solima. U kompaktnoj kosti 30% mase čini matriks, a 70% mase čine soli. Novostvorena kost može imati mnogo veći udio matriksa u odnosu prema kalcijevim solima mineralizirane kosti (MK) (8).

Kordinirana aktivnost osteoklasta i osteoblasta je odgovorna za stalne dinamične procese resorpcije, preslagivanja i formiranja koštanog tkiva (7). Ako makroskopski gledamo građu kostiju gornje i donje čeljusti, onda možemo razlikovati vanjski kortikalni dio i unutrašnji spongiozni dio. Za kortikalni dio karakteristični su Haversovi kanali koji čine koštane cilindre kroz koje prolaze živci i krvna opskrba, oni su međusobno transverzalno spojeni Volkmanovim kanalićima. Oko 85% ukupne količine koštanog tkiva u tijelu čini kompaktni korteks, a samo 15% čini spongiozna trabekularna kost. Spongiozni dio karakteriziraju koštane gredice između kojih se nalazi koštana srž koja je ispunjena različitim vrstama stanica, te živcima i krvnim žilama (7). Neke od glavnih funkcija koštanog tkiva su da u ljudskom organizmu pružaju strukturnu potporu mišićima te tako zajedno formiraju lokomotorni sustav, zatim imaju zaštitnu ulogu za važne organe te sudjeluju u metabolizmu kalcija.

2.3. Resorpcija kosti

Resorpcija koštanog tkiva ima kontinuirani i kronični tijek, a uzrokuje ju gubitak zuba u čeljusti. Razlikujemo direktnu i indirektnu resorpciju kada kao uzrok prethodi gubitak zuba. Direktna resorpcija podrazumijeva fiziološku reakciju na gubitak funkcije i neaktivnosti, a indirektna resorpcija podrazumijeva djelovanje mišića bezuboga prostora (9).

Usljed različitih fizioloških ili patoloških procesa i stanja kod resorpcije kosti imamo kvalitativno i kvantitativno smanjenje kosti (10). Postoji puno različitih čimbenika koji dovode do resorpcije alveolarnoga grebena, kao što su trauma prilikom ekstakcije zuba, te destrukcija potpornih tkiva uslijed parodontitisa ili periapikalna infekcija (11).

Lokalni čimbenici:

- nakon vađenja jednog ili više zuba (kakoća, veličina i oblik rezidualnoga grebena, hvatište mišića i slično),
- trajanje bezubosti,
- žvačni stres koji se prenosi s proteze na bezubi greben.

Sustavni čimbenici:

- dob i spol pacijenta,
- smanjen unos kalcija hranom u organizam,
- poremećen metabolizam kalcija i fosfata u organizmu,
- osteoporotične promjene u cijelom koštanom sustavu,
- hormonska neuravnoteženost (12).

Resorpcija koštanog tkiva je različita ovisno o lokaciji, tako da gornja i donja čeljust osim različitoga stupanja imaju i različit smjer resorpcije. Ako gledamo gornju čeljust, onda možemo reći da se resorpcija alveolarnoga nastavka maksile odvija centripetalno (izvana prema unutra) te je slabijeg stupnja. Za razliku od kosti maksile, resorpcija se odvija centrifugalno (iznutra

prema van) te je nešto većeg stupnja. Maksila se sužuje i postaje manja (koncentrično sužavanje) dok se mandibula širi i veća je od maksile (ekscentrično širenje). Zbog tog različitog smjera resorpcije dolazi do nerazmjera u veličini čeljusti. Kod maksile se sredina bezuboga grebena pomiče prema vestibularno. U mandibuli resorpcija koštanog tkiva pokazuje različiti tijek nakon gubitka zuba i time dodatno naglašava već prisutnu razliku u oblicima donje čeljusti. Kod maksimalno resorbirane mandibule, ona na lateralnim dijelovima izvana seže do *lineae obliquae externae*, a s unutrašnje strane seže do *lineae milohyoideae*. Kod tih anatomskih struktura nemamo resorpciju koštanog tkiva, kao i na bradi, jer se tu nalaze hvatišta mimičnih mišića koji su stalno aktivni i u funkciji. Ali zato su svi ostali dijelovi donje čeljusti izloženi resorpciji koštanog tkiva (13).

2.4. Gubitak zuba

Kada pacijent izgubi pojedine zube ili skupine zuba, to stanje nazivamo bezubost, a ukoliko izgubi sve zube gornjeg i donjeg zubnog niza, onda govorimo o potpunoj bezubosti. Postoji mnogo različitih uzroka gubitka zuba kod pacijenata, a neki od najčešćih su karijes zuba koji može nastati zbog loše oralne higijene od strane pacijenta, ali i zbog loše suradljivosti pacijenta koji dovode do neredovitih stomatoloških pregleda, kao i kod parodontoloških bolesti. Još neki od uzroka gubitka zuba mogu biti trauma, pušenje, zračenja, sistemske bolesti kao što je dijabetes primjerice, zbog različitih kulturnih normi, kao i zbog slabo razvijenoga sustava zdravstvene njege ili njegove nedostupnosti (14).

2.5. Promjene grebena zbog gubitka kosti

Gubitak kosti uzrokuje promjene grebena alveolarne kosti zbog čega se javlja potreba za različitim dentalnim pomagalicama koja nam stoje na raspolaganju. Da bi našli odgovarajuću metodu sanacije pacijenta potrebno je razumjeti tijek gubitka kosti i znati predstaviti očekivanja protetskog rada. Resorpcija alveolarnog grebena nastaje najčešće uslijed gubitka zuba, no povezujemo ju i s raznim lokalnim i sustavnih čimbenicima koje smo već naveli, primjerice starost i spol pacijenta, te razna patološka stanja i tako dalje. Isto tako o obliku, veličini i

kvaliteti koštanog grebena ovisi koliko će se resorbirati nakon gubitka zuba, kao i postoje li hvatišta mišića na pojedinim dijelovima, tako da se razlikuje po lokaciji. Nošenje mobilnoprortetskih radova isto tako povezujemo s resorpcijom bezubog alveolarnog grebena te je ona izraženija kod pacijenata koji nose potpunu protezu koja funkcioniše nasjedanjem na greben i uključuje gingivalno opterećenje, u odnosu na djelomične mobilne protetske radove koji funkcionišu preko dento-gingivnog opterećenja gdje se žvačne sile prenose preko preostalih zuba uz pomoć sredstva za retenciju i stabilizaciju. Samim time i promjene na koštanom ležištu nisu toliko opsežne (15).

2.6. Klasifikacija bezuboga grebena s obzirom na resorpciju kosti

Resorpcija AK kontinuiran je proces koji započinje vađenjem zuba, a traje čitavo vrijeme nošenja proteza. Kao što smo već naveli, postoji uska povezanost između resorpcije bezubog alveolarnog grebena i nošenja mobilno protetskih nadomjestaka (15). Resorpcija je dodatno naglašena kada još imamo i neodgovarajuće mobilno-protetske nadomjestke te kod loše oralne higijene. Slaba retencija i stabilizacija kod potpunih proteza, kao i pogrešno određena visina okluzije, spadaju u jedne od najčešćih grešaka prilikom izrade. Takve neodgovarajuće potpune proteze značajno doprinose pojačanoj resorpciji ležišta. Ukoliko imamo odgovarajuću potpunu protezu koja vrši normalan pritisak na ležište, a to znači da ne izaziva upalu mukoperiosta niti sprječava krvnu opskrbu, onda takva situacija pogoduje smanjenu resorpcije ležišta. U svim drugim situacijama koje odstupaju od normalnih granica dolazi do pojačano kontinuiranog razaranja koštanog tkiva, odnosno resorpcije (16). Kroz period od trideset godina može se resorbirati gotovo čitav alveolarni greben, a u ekstremnim slučajevima resorpcije alveolarnog grebena, možemo ga nazivati i negativnim (13).

Kroz godine pojavile su se različite klasifikacije bezuboga grebena s obzirom na resorpciju kosti, a dvije najčešće su:

- 1.) klasifikacija po Atwoodu (17),
- 2.) klasifikacija po Lekholmu i Zarbu (18).

Kod klasifikacije po Atwoodu imamo šest klasa, u rasponu od prve koja predstavlja preekstrakcijski alveolarni greben pa do šeste koja predstavlja negativni alveolarni greben.

Kod klasifikacije Lekholma i Zarba, klasa A predstavlja lijepo oblikovan greben, a klasa D negativan greben.

Kada imamo alveolarni greben oblika noža koji je tanak i oštar te se sastoji od slabo prokrvljene kosti, prema Atwoodu to je klasa IV, a prema Lekholmu i Zarbu klasa C-w. Takav alveolarni greben najčešće nalazimo kod prednjeg djela donje čeljusti te općenito donje čeljusti, dok je u gornjoj čeljusti iznimno rijedak. Obzirom da ne predstavlja dobro ležište, može pacijentima znatno otežavati ili čak i onemogućiti nošenje potpune proteze.

2.7. Augmentacija kosti

To je pojava gubitka kosti nakon upala, vađenja zuba ili neke trume. Da bi uvjeti bili idealni često je potrebno provesti zahvat nadogradnje kosti vođenom koštanom regeneracijom (GBR) koja se obavlja prije ili tijekom same ugradnje implantata (19). Ta količina volumena kosti potrebna je implantatu kao potpora sa statičkog stajališta, te ovdje gledamo kontakt kosti i implantata (BIC). Naš cilj same implantološke terapije je postići harmoniju mekih tkiva oko implantata. Sama nadogradnja kosti je vrlo važna jer upravo kost služi kao vrhunski estetski rezultat na kraju terapije. GBR nam omogućuje da iskoristimo potencijal organizma te da stvorimo kost tamo gdje je nema. Cilj koštane augmentacije jest oblikovati nova koštana mjesta /volumen.

Koštani nadomjesni materijali za augmentaciju mogu djelovati:

1. Osteoinduktivno: znači pretvorba mezenhimalnih stanica u zrele koštane stanice.
2. Osteogenetski: znači sposobnost koštanog materijala da proizvodi novu kost.
3. Osteokonduktivno: znači da kost ima svojstvo materijala koja služi kao osnova oko koje će se oblikovati nova koštana masa.

Primjena autogenih koštanih transplantata služi za regeneraciju izgubljenog tkiva u oralnoj kirurgiji kod većih koštanih defekata.

2.8. Umjetna kost

To su materijali proizvedeni od sintetskog ili životinjskog podrijetla, koja nam najčešće dolaze u granuliranom obliku (19). Nadogradnja kosti u stražnjem dijelu vrši se iz funkcijskih razloga, kako bi postojeći implantat čvrsto stajao u kosti te kako bi mogao podnijeti velika opterećenja. Ukoliko se radi o gornjoj čeljusti onda se nadogradnja kosti može pomoći i *sinus lift* tehnikom. A ako se radi o donjoj čeljusti onda se nadogradnja najčešće odvija postavljanjem bloka autologne kosti. Nadogradnja kosti u stražnjem dijelu vrši se iz funkcijskih razloga, kako bi postojeći implantat čvrsto stajao u kosti te kako bi mogao podnijeti velika opterećenja.

2.9. Estetska zona

Implanto protetska terapija u estetskoj zoni koju procjenjujemo subjektivnom estetskom ocjenom (SES) smatra se jednim od najkompliciranijih zahvata jer obuhvaća preoperativno planiranje, kirurški pristup te sve estetske faktore i sama pacijentova očekivanja.

2.10. Oblikovanje kosti

Operacija se izvodi uređajem za piezo kirurgiju koja djeluje atraumatski za tkivo. Sam proces se odvija bez brušenja već na principu visokofrekventnih vibracija pomoću kojih se uklanja željeni dio kosti. Piezo kirurgija koristi se u oralnoj kirurgiji, implantologiji i parodontologiji osiguravajući preciznost s minimalnim invazivnim postupkom.

2.11. PRGF & GBR

Vrlo često pacijenti nemaju dovoljan volumen kosti kako bi se mogla obaviti uspješna ugradnja implantata. Za to nam je potrebna određena širina i visina grebena gornje ili donje čeljusti. Kod takvih slučajeva odmah pri vađenju postavljamo umjetnu kost u ekstrakcijsko mjesto / ranu i na taj način povećavamo potencijalni volumen kosti. Rezultat možemo unaprijediti koristeći plazmu bogatu čimbenicima rasta (PRGF), odnosno čimbenike rasta iz trombocita. Oni utječu na niz procesa kao što su rast, migracija i morfogeneza stanica. Ta tehnološka teorija bazira se

na korištenju pacijentovih stanica s biološkom aktivnošću te fibrinskom biomatriksom za stimulaciju, cijeljenje i ubranu regeneraciju tkiva.

2.12. Klasifikacija koštanog defekta

Razlozi defekta mogu bit raznoliki, što bolesti parodonta uzrokovana upalnim cistama, razne traume, maligni tumori te sama atrofija čeljusti zbog nedostatka zubi. Oc (vanjska koštana stijenka) i Ic (unutarnja koštana stijenka).

Defekte možemo razvrstati da se dijele po četvrtinama:

- 1/4- to je inicijalni tip defekta, bukalna stijenka reducirana do 50%,
- 2/4- defekt bukalne stijene preko 50%, dok promjene po visini još nema,
- 3/4- defekt bukalne stijenske preko 50% sa gubitkom visine kosti,
- 4/4- potpuni defekt koji označava gubitak kosti na visini i širini grebena.

2.13. Augmentacijski materijali

Augmentacijski materijali mogu biti:

- a) Ksenogeni - transplantati uzeti od davatelja neke druge vrste. Možemo reći da se radi najčešće o goveđoj kosti jer njihova i ljudska spongioza imaju vrlo veliku sličnost. Transplantati su dostupni u blokovima ili česticama različite veličine (20),
- b) Autogeni - transplantat iste osobe koji se prenose sa jednog na drugo mjesto, ne postoji mogućnost prijenosa bolesti. Transplantati se mogu uzimati sa intraoralnog (mandibularne simfize, tuber maksile, ramus mandibule) ili ekstraoralnih mjesta (krista ilijaka, rebra, metafiza tibije) (19),
- c) Alogeni - transplantirani koštani materijali dobiveni od pripradnika iste vrste, na tržištu se nalaze u obliku granula, praha ili kortikalnih strugotina (21),
- d) Aloplastični materijali - inertni, sintetski, anorganski te bioaktivni nadomjesci kosti. Njih koristimo kao sredstva za popunjavanje defekata jer stimuliraju stvaranje novog

cementa. Među aloplastične materijale spadaju: hidroksiapatit, beta trikalcij-fosfat, polimeri i biostakla.

2.14. Cijeljenje kosti

Za vrijeme cijeljenja, npr. koštani blokovi ili drugi koštani nadomjesci moraju biti fiksirani te se ne smiju mehanički opteretiti. Za sigurno cijeljenje kosti potrebno je zatvaranje mekog tkiva čvrstim šavovima te pokrivanje antibiotskom terapijom. Sam period čekanja za cijeljenje koštanih defekata jest 4 do 6 mjeseci. Bilo bi poželjno koristiti resorbirajuće membrane. Kod njih je moguć brži rezultat jer imaju sposobnost brže revascularizacije dok se kod neresorpcijskih membrana dobije stabilniji transplantat u početnoj fazi cijeljenja, ali oporavak traje obično do 6 mjeseci te je potreban još jedan kirurški zahvat kako bi se samo membrana uklonila (22).

2.15. Resorpcija kosti nakon vađenja

Vađenjem zuba alveola se ispunja krvnim ugruškom, a već 4 tjedna nakon vađenja alveola je ispunjena nezrelom kosti dok već nakon 8 tjedana ta kost je zamjenjena zreloom kosti. U estetskoj zoni ekstrakcije najveći gubitak kosti događa se u horinzotalnoj dimenziji i na vestibularnoj strani samog grebena (23).

2.16. Membrane

Postavom membrane preko koštanog defekta radimo barijeru koja ima zadatak osigurati nesmetano stvaranje koštanog tkiva te oseintegraciju implantata nakon postave. Membrane imaju ulogu pri prekrivanju koštanog defekta temeljenu na principu vođene koštane regeneracije. Također treba napomenuti da membrane mogu biti resorptivne i neresoptivne (23).

Prednosti resorptivnih membrana:

- Nije ih potrebno uklanjati, samim time štedimo vrijeme te smanjujemo broj kirurških zahvata.
- Omogućuju bolje cijeljenje mekog tkiva.

Karakteristike neresorptivnih membrana:

- Krutost koja održava formu nastalog defekta,
- Nedostatak im je što je potreban dodatni kirurški zahvat kako bi se membrana uklonila.

2.17. Povećanje alveolarnog grebena

Kirurški zahvat koji je neophodan kod nedovoljnog volumena kosti AK (alveolarna kost) za sigurnu postavu implantata. Zahvat je moguće izvesti pomoću upotrebe koštanog materijala i membrane. Moguće izvedivo prije kao priprema sa čekanjem od par mjeseci ili odmah istodobno pri postavi implantata. Ovisno o slučaju kod pojedinog pacijenta ili ovisno od slučaja do slučaja ili ovisno o svakom pojedinom stanju u usnoj šupljini (1).

2.18. Podizanje dna maksilarnog sinusa

Podizanje dna maksilarnog sinusa je postupak pri kojem je potrebno podizanje sluznice i augmentacija kosti. Vršiti se podizanje dna maksilarnog sinusa čime se automatski povećava volumen kosti potreban za odgovarajuću postavu i pozicioniranje dentalnog implantata. Sama visina, tj. volumen alveolarne kosti nam je vrlo važan čimbenik na koji trebamo obratiti pažnju jer nam odlučuje o odabiru operativne tehnike. Dno maksilarnog sinusa je moguće podići:

- a) imedijatno - minimalno 5 mm kosti uz istodobno podizanje sinusa,
- b) odgođeno - manje od 5 mm kosti te se čeka minimalno 6 do 9 mjeseci za postavu implantata (10,24).

2.19. Operativne tehnike podizanja dna maksilarnog sinusa

Postoje 2 tehnike sinus lifta:

- a) Otvorena – ovisi o visini alveolarnog grebena. Može se provesti na 2 načina:
 - I. kad imamo kosti 6 do 8 mm na mjestu gdje planiramo postaviti implantat

Napravimo otvor te tako imamo pristup Schneiderovoj membrani. Membranu lagano odignemo te tako širimo prazan prostor. Prazan prostor ispunimo postavom implantata te oko njega stavimo koštani materijal.

- II. Kad je visina preostale kosti manja od 5 mm

Otvorimo otvor gdje imamo zamišljeno mjesto za implantat, no zbog manjka količine kosti imedijatna implantacija je kontraindicirana. Radimo podizanje Schneiderove membrane te postavljamo augmentacijski koštani materijal te čekamo minimalno 6 mjeseci.

- b) Zatvorena - zahtjeva 6 do 7 mm visine kosti. Izvediva je pristupom kroz alveolarni greben gdje osteotomom te posebnim svrdlom pristupamo do dna sinusa. Provodi se sa imedijatnom postavom implantata (25–29).

2.20. Implantat

Implantat je mali titanski vijak koji se implantira u kost, gdje se čeka potrebno vrijeme da dobije odgovarajuću stabilnost te u konačnici ima ulogu nekadašnjeg korijena zuba. Za samu ugradnju implantata potreban je manji kirurški zahvat pod anestezijom. Nakon ugradnje kad je moguće imamo imedijatno opterećenje ili ukoliko nije moguće onda ga potapljamo na određeno vrijeme 4 do 6 mjeseci da dođe do procesa sraštavanja s kosti. Zatim slijedi proces oblikovanja gingive pomoću gingiva formera, u trajanju od mjesec dana na što stavljamo /dodajemo nadogradnju kao bazu za konačnu krunicu. Sam proces odvijanja oseointegracije je jako bitan faktor jer daje stabilnost implantatu u kosti, a ima i ulogu u sprečavanju gubitka kosti u čeljusti. Održava struktura lica te samim time i pridonosi boljem oralnom zdravlju PES (ocijena estetske papile).

2.21. Imedijatno opterećenje

Ovakav tretman privlačan je od samog početka kako pacijentima tako i samim doktorima zbog poprilično brze rekonstrukcije, funkcije i estetike, te sama ušteda vremena nad tradicionalnoj metodi ugradnje implantata. Implantacija predstavlja postupak i imedijatne postave implantata neposredno odmah nakon ekstrakcije zuba. U današnje suvremeno doba postalo je uobičajeno postavljanje zubnog implantata odmah nakon ekstrakcije zuba ili operativnog zahvata sa imedijatnim opterećenjem. Sama prednost imedijante postave implantata je manji broj kirurških zahvata sa otvaranje sluznice; ,brži oporavak, ,smanjeno vrijeme čekanja do krajnjega rezultata gotovog rada. Imedijatna postava implantata ne može spriječiti u potpunosti gubitak bukogingivnog grebena, koji uvijek nastaje nakon vađenja zuba. Za imedijatno opterećenje treba napomenuti da nije indikacija za svakoga pacijenta zainteresiranog za dentalni implantat. Bilo kakvi nedostaci kosti, upalni procesi su apsolutna kontraindikacija za idealno stanje za odluku za imedijatnu ugradnju implantata mora bit odgovarajuća kvaliteta kosti. Sam implantat bi trebao zadovoljavati neki standard preporuke koja kaže da bi je njegova minimilna dužina trebala iznositi 10 mm ukoliko je u pitanju All on 4 tehnika, a može biti i 8 mm ako se radi o pojedinačnom zubu. Također treba obratiti pažnju na njegovu primarnu stabilnost jer se ona smatra najvažnijim čimbenikom u imedijatnom opterećivanju. Za imedijatno opterećenje najčešće se odlučujemo kada se radi o vađenju zuba ili nedostatku zuba u prednjem dijelu čeljusti.

Zahvat imedijatne postave smatra se visoko osjetljivom tehnikom koja zahtjeva vješto iskustvo i stručnost doktora dentalne medicine (30,31).

2.22. Uspješnost imedijatne implantacije

Sama istraživanja se vrlo razlikuju. Neka govore kako je ishod imedijano postavljenog implantata predvidljiv jednako kao i kod odgođene implantacije. Gledajući s druge strane istraživanja nam govore kako sam proces imedijatne implantacije ne garantira očuvanje stjenke kosti (32–35).

2.23. Ugradnja implantata konvencionalnom metodom (odgođena implantacija)

Ukoliko postupak uključuje vađenje zuba potrebno je čekati 3 do 4 mjeseca da rana zacijeli. Nakon toga slijedi ugradnja implantata te ponovno čekanje 4 do 6 mjeseci za proces oseintegracije. S (površina implantata) sa okolnom kosti. Tek nakon toga slijedi ponovno mali kirurški zahvat kako bi se otvorio implantat na koji se onda postavlja nadogradnja i kruna.

Kad sve zbrojimo naš pacijent mora čekati 8 do 12 mjeseci da bi se zamijenio izgubljeni zub. Iz takvih razloga nedostatka konvencionalne metode tehnike razvila se imedijatna postava implantata koja bitno smanjuje cjelokupno vrijeme od trenutka postave do trenutka opterećenja protetskim radom/ krunama/ proteza (5).

2.24. Privremeni zubi / provizorij

Izrađuju se tijekom izrade krunica ili mosta kako pacijent nakon brušenja, a tokom perioda čekanja definitivnog rada ne bi bio bez zubi.

Oni prekrivaju prebrušeni zub ili nadoknađuju zub koji nam nedostaje i na taj način sprečavaju osjećaj boli. Osim toga zadovoljavaju zahtjeve pacijenta za olakšanim žvakanjem, potrebama estetike i samim govorom dok se definitivni rad ne izradi do kraja. Ukoliko pacijent želi bolje estetsko rješenje ili privremene zube nositi duže vrijeme tada se odlučujemo za privremene zube izrađene u dentalnom laboratoriju. Inače u jednostavnijim slučajevima mogu se odmah izraditi u ordinaciji pri istoj posjeti prilikom vađenja ili brušenja zuba/i. Također treba napomenuti da u današnje suvremeno vrijeme izrade privremenih zubi i radova postoji tehnika tzv. CAD/CAM tehnologija, koja rezultira prirodno visokim estetskim standardom tako da pacijent ima prekrasan osmijeh s privremenim zubima kroz svega nekoliko sati. Naravno sam takav zahvat izrade i financijski predstavlja veći izdatak.

PRIVREMENI ZUBNI MOST:

Koristi se u situacijama kada nije preporučljiva ili moguća izrada trajnog rada. O samom razlogu izvođenja radova ovisimo i o drugim faktorima zahvata kao što su: brušenje zubi, vađenje zubi, ugradnji umjetne kosti, ugradnji implantata i slično. Znači potrebno je pričekati određeno vrijeme kako bi zubno meso i strukture zacijelile te nestala upalna stanja smirila, ako je došlo do njih. Privremeni most napravljen je od kompozitnog materijala. Vremensko razdoblje nošenja privremenog mosta može varirati od nekoliko dana, tjedana pa i mjeseci, zavisno o složenosti situacije. Svrha privremenog mosta je zadovoljavanje žvačne funkcije te određene estetike sve dok ne bude gotov konačan rad.

PRIVREMENI ZUBI:

Moguće ih je dobiti isti dan nakon obavljenog zahvata vađenja, brušenja ili ugradnje implantata.

Pacijent dobiva upute kako pravilno održavati oralnu higijenu, jer je to od iznimne važnosti kao i redoviti kontrolni pregledi.

Što se tiče samih redovnih kontrola pri samom trajanju nošenja privremenih zubi kontrole imaju veliku ulogu kao i pri nošenju samog trajnog rada.

Pacijenti moraju slušati preporuke svog izabranog stomatologa te dolaziti na redovne preglede barem jednom godišnje, a u nekim zahtjevnim slučajevima svakako do dva puta godišnje, tj. svakih 6 mjeseci.

Postupak izrade privremenih zubi:

Mogu se izraditi na različitim mjestima:

1. U ordinaciji gdje ih izrađuje sam stomatolog.
2. U laboratoriju gdje ih izrađuje dentalni tehničar.

Treba napomenuti da bez obzira gdje se izrađuju, da se rade od istoga materijala, a to je akrilat. Sama odluka o mjestu izrade privremenih zubi ovisi o vremenu koje će taj privremeni rad morati poslužiti. Tako da ukoliko na krajnji rad treba pričekati svega par dana onda se

privremeni zubi mogu izraditi u ordinaciji, a u protivnom ako moramo pričekati duži period do izrade konačnog rada onda se izrada privremenih zubi, proteza i mostova treba prepustiti kolegama tehničarima iz dentalnog laboratorija. Cementiraju se slično kao što im i samo ime govori privremenim cementom. S njima treba oprezno jesti i žvakati jer su krhki i lakše mogu puknuti za razliku od konačnih radova koji se izrađuju od metal-keramike te cirkon-keramike.

U pojedinim slučajevima ponekad je bolje ne stavljati provizorij, pogotovo kad se radi o ugradnji implantata u stražnjoj zoni čeljusti. Njih je bolje potopiti i raditi u dvije faze. Što to točno znači? Znači da implantat ugrađujemo u kost te da ga ostavljamo određeni period kako bi se uspješno ostvarila njegova oseointegracija za okolnu kost. Što se tiče implantata u prednjoj zoni čeljusti, njega ćemo svakako, ukoliko smo u mogućnosti, opteretiti te izraditi na njemu privremeni zub kako bi zadovoljio funkciju, a pogotovo estetiku pacijenta do konačnog rada. U ovom slučaju jedino što moramo pripaziti, za taj zub koji se nalazi na implantatu, da izbacimo iz kontakta sa nasuprotnim zubom/antagonistom.

2.25. Izrada i funkcija mosta na All-on-4

Tehnika kao u slučaju našeg pacijenta. Kod All-on-4 privremeni most je fiksno rješenje za sljedećih 4 do 6 mjeseci. To je moguće zahvaljujući imedijatnom opterećenju. Na same implantate u bezuboj čeljusti postavljamo specifične nadogradnje na implantat tzv. multiunite na koji se u roku od 24 do 48 sati izrađuje privremeni most na vijak. On se ne skida, nego služi pacijentu narednih npr. 6 mjeseci kao da ima prirodne zube. U prvom periodu treba biti vrlo pažljiv te jesti što mekšu hranu kako ne bi došlo do prevelikog opterećenja implantata prijevremeno, a da se oni nisu vezali sa okolnom kosti. Konačni most se izrađuje od ljepšeg materijala.

Izgled konačnog rada:

Trajni rad bi će gotov nakon par mjeseci od zahvata. Sam rad se fiksira vijcima na implantate te ga je moguće skinuti u bilo kojem trenutku radi kontrole, korekcije ili redovnog čišćenja.

Položaj novih zubi nije uvjetovan nekadašnjim rasporedom već u dogovoru sa pacijentom formuliramo novi osmijeh. Tom prigodom odlučujemo o boji, izgledu te položaju samog zuba.

KONCEPT TRETMANA All-on-4:

Javlja se kod gubitka većine ili svih zubi prouzročen gubitkom zuba uslijed parodontitisa ili nekom od trauma. Pacijenti koji pate od gubitka kosti u stražnjem dijelu čeljusti, pacijenti koji mobilnu protezu ne mogu ili ne žele nositi. All-on-4 tehnika podigla je granice te omogućila pacijentu savršenu funkcionalnost i odličnu estetiku. To je učinkovito rješenje bez dodatne ugradnje kosti koja omogućuje pacijentu da ima fiksnu protezu na cijeloj čeljusti. Metoda koja je također najbolje moguće implanto-protetsko rješenje ukoliko se pacijent ne osjeća dobro s mobilno protezom ili ako ima poriv na povraćanje prouzročeno predugim proteznim nepcem. Za All-on-4 metodu jako je bitan CBCT te 3D snimka kako bi se ustanovilo da li ima dovoljno kosti u fronti te je li odgovarajuća gustoća i debljina kosti do premolara kako bi se mogli implantirati pravilno pozicionirati i implantirati.

Karakteristike:

1. Najbrže rješenje za totalnu rekonstrukciju čeljusti, lica i osmijeha.
2. Rehabilitacija totalne usne šupljine.
3. Minimalno vrijeme oporavka te minimalno invazivno, samo 4 implantata.
4. Implantati u fronti se postavljaju vertikalno, a stražnji pod kutom od 45 stupnjeva.
5. Imedijatna funkcija/opterećenje.
6. Nema procesa podizanja sinusa, samim time se olakšava zahvat a i vrijeme trajanja cijeljenja te u konačnici i financijski dio.
7. Kako nije fiksiran cementom, može se skinuti prilikom kontrole.
8. Zahvat traje vremenski od jednog do dva sata.
9. Stvara osjećaj prirodnih zubi od prvoga dana nošenja.

Za koga je namijenjena All-on-4 metoda:

1. Osobe koje nemaju većinu ili sve svoje zube, a imaju dovoljno kosti u fronti.
2. Osobe koje žele nositi fiksni rad.
3. Pacijente kod kojih je došlo do velikog gubitka kosti u stražnjoj regiji.
4. Pacijente koji imaju zube u jako lošem stanju te su preostali za vađenje BOP (krvarenje pri sondiranju).
5. Osobe koje nemaju dovoljno kosti za postavu 6 implantata tzv. All-on-6, financijski ili su vremenski ograničeni npr. (stranci u dentalnom turizmu).

2.26. Tehnika All-on-6

Sama po sebi kaže, što veći broj implantata to bolja stabilnost. Metoda ugradnje 6 vertikalno postavljenih implantata sa ili bez podizanja sinusa. Odlična estetika, stabilnost, statika. Na All-on-6 se postavlja fiksna kompozitna proteza ili keramički most.

2.27. Kandidati za All-on-6 i razlika od All-on-4

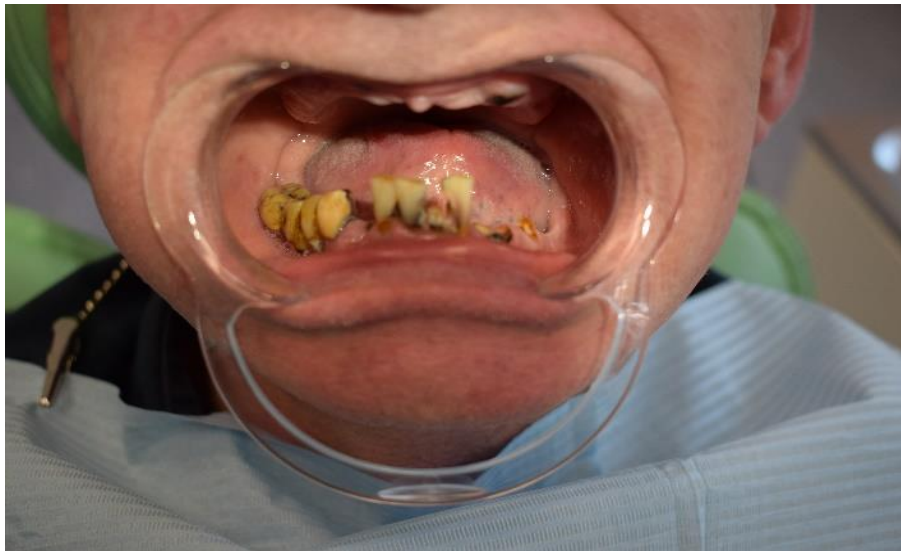Za pacijente koji žele fiksno rješenje, a da u frontalnom dijelu nemaju dovoljno kosti pa samim time nisu kandidati za All-on-4. Situacije kada lateralno imamo dovoljno kosti za primarnu stabilnost. Osim većeg broja implantata mogući su dodatni kirurški zahvati po pitanju varijante kada imamo situaciju podizanja lateralnog sinusa sa jedne ili obje strane, pa se samim time podiže cijena i vrijeme gotovog rada.

3. PRIKAZ SLUČAJA

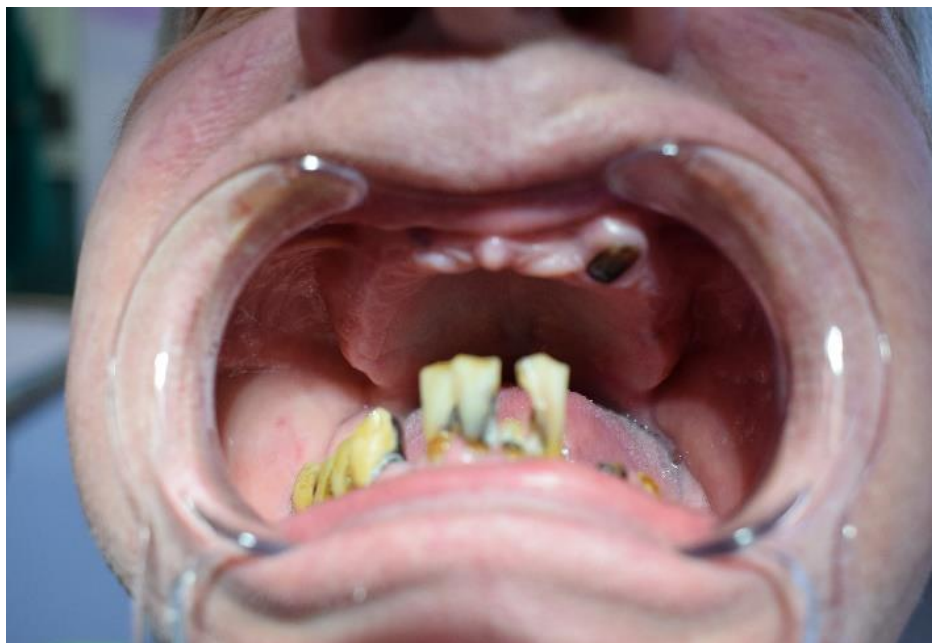Pacijent muškarac (1963.) dolazi u privatnu ordinaciju dentalne medicine sa željom da mu pomognemo u njegovom dugogodišnjem problemu bolnih/karioznih zubi te nedostatku zubi uzrokovano lošom oralnom higijenom. Nakon dugogodišnjeg izbjegavanja stomatoloških pregleda pacijent se na nagovor najbliže obitelji konačno odlučio na drastičan potez. Pacijent nikada nije imao vremena za sebe pa se samim time zapustio. Nekoliko godina pred odlazak u mirovinu odlučio je napraviti veliki korak, kako bi sebi omogućio normalno funkcioniranje te svojim najbližim bio još draži i naravno ljepši.

Iz uzete medicinske anamneze možemo zaključiti da je pacijent zdrav, ne uzima lijekove te je bez poznatih alergija na lijekove i anestetike. Što se pušenja cigareta tiče navodi da je amater te da cigaretu zapali samo u nekim prigodnim trenucima.

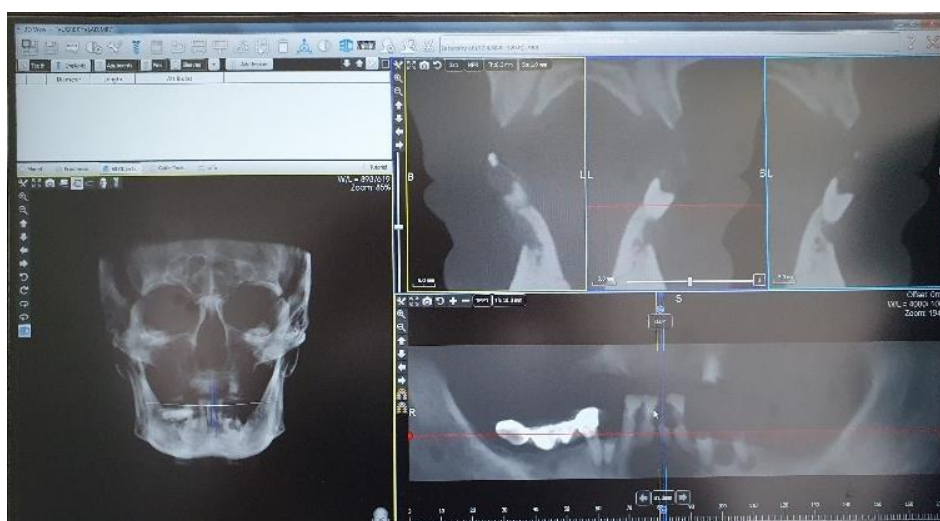
Kliničkim i radiološkim (OPT-ortopanogramom, RVG-radiovizografija, CBCT-*cone beam computer tomography*) pregledom utvrđuje se gubitak velikog broja zubi, zaostali korjenovi, loše stanje preostalih zubi te brojne upale sluznice. Detaljno se izmjerio BOP (krvarenje pri sondiranju), PPD (parodontna dubina sondiranja), PL (plak indeks).



Slika 1. Prikaz početne situacije kod pacijenta dolje



Slika 2. Prikaz početne situacije kod pacijenta gore



Slika 3. CBCT snimak početne situacije kod pacijenta

Pacijentu su predložena dva plana terapije:

1.) Podrazumijeva - vađenje svih preostalih zubi te nakon ekstrakcije može se pristupiti u istoj posjeti imedijatnoj ugradnji implantata sa dodavanjem umjetne kosti (GBR –*guided bone regeneration*) te čekanju u periodu od 6 mjeseci za cijeljenje.

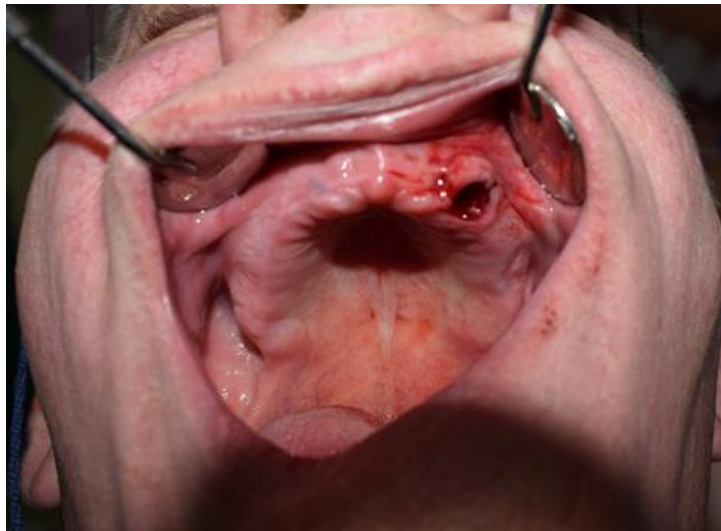U ovom slučaju radilo bi se o obostranom lateralnom podizanju sinusa (sinus lift) te o postavi 6 do 8 implantata u gornjoj čeljusti, ovisno o financijskim mogućnostima od strane pacijenta. U donjoj čeljusti postavila bi se 4 implantata na određena mjesta. Proces operativnog zahvata u gornjoj čeljusti je vrlo zahtjevan što bi produljilo sam proces do izrade gotovog protetskog rada. Bio bi potreban i veći broj operacija te na samome kraju proces bi bio i financijski puno skuplji. Ukoliko se baziramo na kvaliteti i stabilnosti rad bi bio vrlo kvalitetan sa velikom stabilnošću s obzirom na broj implantata i njihove pozicije.

2.) Podrazumijeva - ekstrahirati sve preostale zube, pričekati da rane zarastu te nakon izvjesnog vremena postaviti implantate na pozicije gdje imamo kosti. U donjoj čeljusti se i dalje razmišljalo o opciji od 4 implantata kao i u prvom planu terapije dok u gornjoj čeljusti sad razmišljamo o opciji 4 implantata bez diranja tj. odizanja sinusa, ali sa momentalnim opterećenjem. Zbog manjka kosti u gornjoj čeljusti u stražnjem dijelu čeljusti implantati bi se morali zbog svoje stabilnosti i valjane retencije postaviti pod kutom od 45 stupnjeva kako bi se mogli imedijatno opteretiti, ukoliko zadovoljimo sve kriterije i uspijemo dobit zadovoljavajuću primarnu stabilnost.

Pacijent je pristao informativnim pristankom na drugu opciju, jer je cijena bila povoljnija, a zahvat brži, ugodniji te manje invazivan.

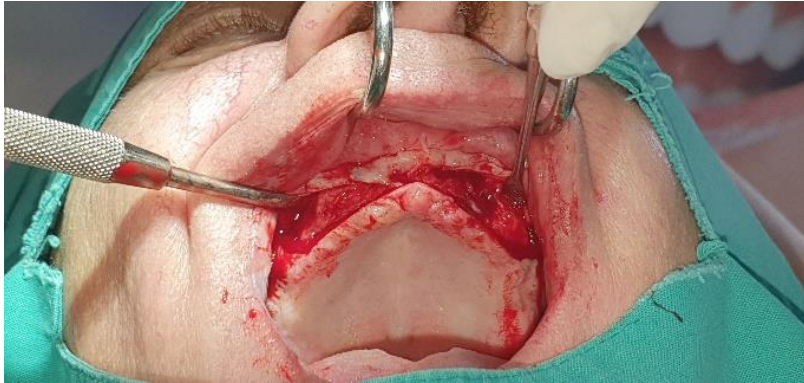Na dan našeg ponovnog susreta prilikom ekstrahiranja anestetiziramo sva potrebna mjesta pleksus anestezijom, a u donjoj čeljusti koristimo i mandibulanu anesteziju. Koristimo anestetik proizvođača Ubistesin forte. U gornjoj čeljusti imamo samo jedan zaostali korijen dok u donjoj imamo poveći broj zaostalih korjenova. Sav potreban instrumentarij su nam poluga po Beinu, donja i gornja korijenska kliješta te igla i na kraju kirurški konac da zašijemo ranu. Pomoću poluge po Beinu degažiramo gingivu te u slučaju da ne možemo s njime prevaliti preostali dio zuba van onda koristimo kliješta, kako bi potegnuli laganim kontroliranim pokretima preostali dio zuba. Ekstrakcije su bile višestruke, ali relativno jednostavne.

Zbog dugogodišnjeg zanemarivanja zubi okolno tkivo oko zuba bilo je poprilično upaljeno, a zubi su bili i poprilično klimavi. Nakon vađenja dobro smo počistili alveole zubi kohleom kako bi izvadili sav upalni sadržaj, zagladili kost Ljerovim kliještima da rubovi ne budu oštri, postavili šavove te dali antibiotik. Odluka je donesena iz opravdanih razloga te u dogovoru sa pacijentom, da na postavu implantata idemo za nekih 2 do 3 mjeseca kad se upala smiri što sama po sebi što od antibiotika. Točno nakon dva mjeseca nastavljamo dalje sa zahvatima tj. idejom postave implantata.

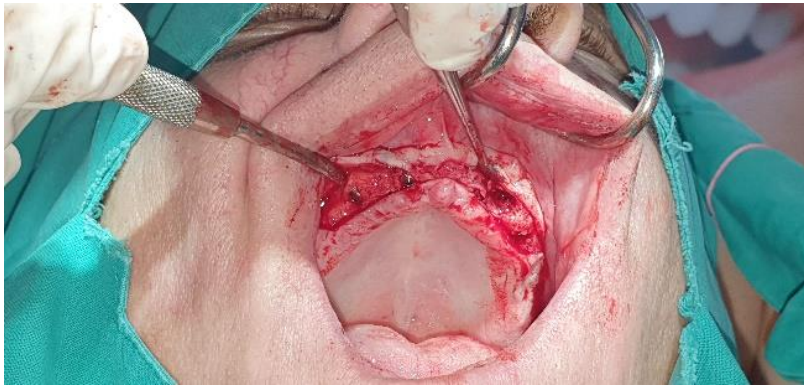

Slika 4. Stanje nakon vađenja zuba u gornjoj čeljusti

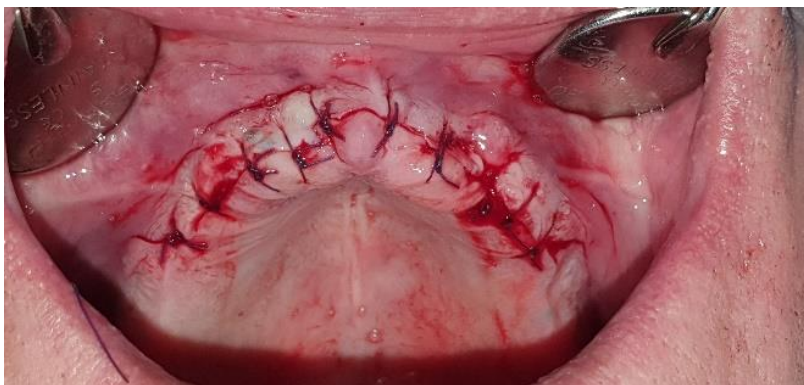Slijedi opet aneziriranje pleksus anestezijom zamišljena mjesta gdje bude ležište za implantate. Koristimo implantate OXY proizvođača model PSK širine 3,5 mm a dužine 10 do 13 mm.



Slika 5. Otvaranje reznja u gornjoj čeljusti

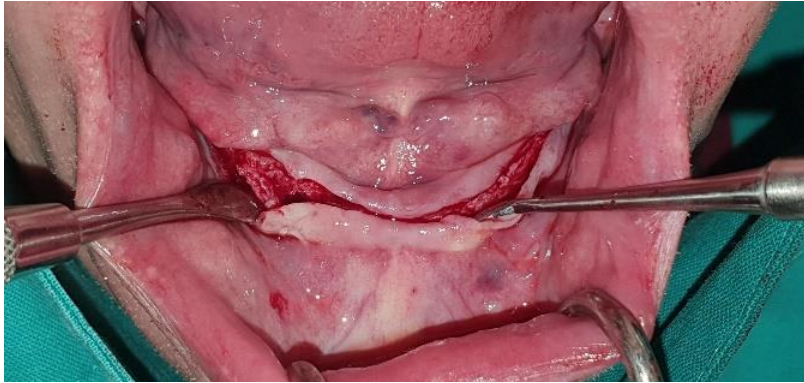


Slika 6. Situacija nakon ugradnje implantata u gornjoj čeljusti

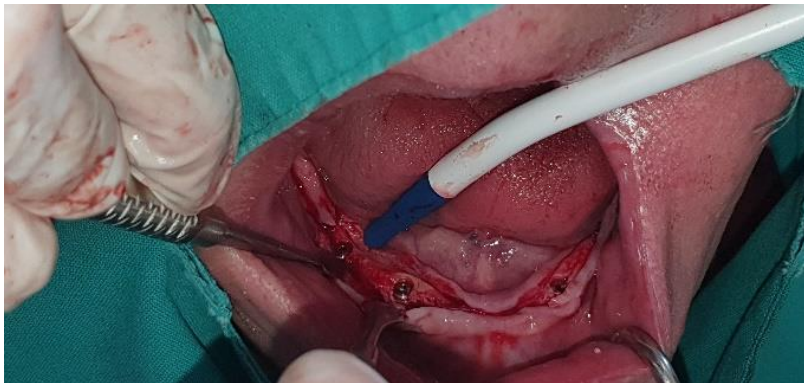

Slika 7. Primarno zatvaranje kirurškog polja u gornjoj čeljusti

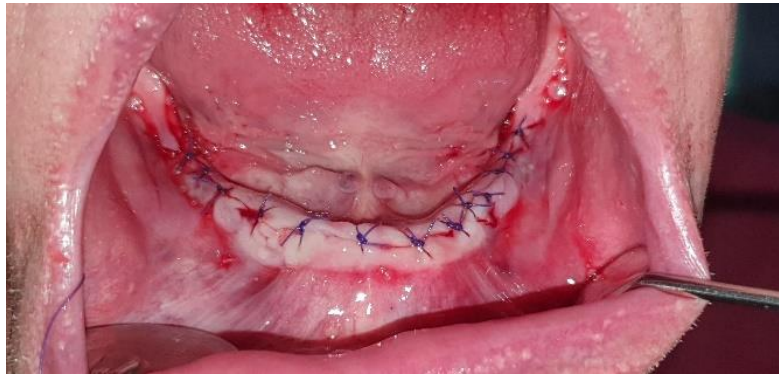U donjoj čeljusti postavljamo sve implantate okomito na pozicije 36, 33, 43, 46. U gornjoj čeljusti imamo drugačiju situaciju, makar se radi o istom broju implantata, no zbog nedostatka kosti u stražnjem dijelu čeljusti koja nam drugačije diktira pozicije.



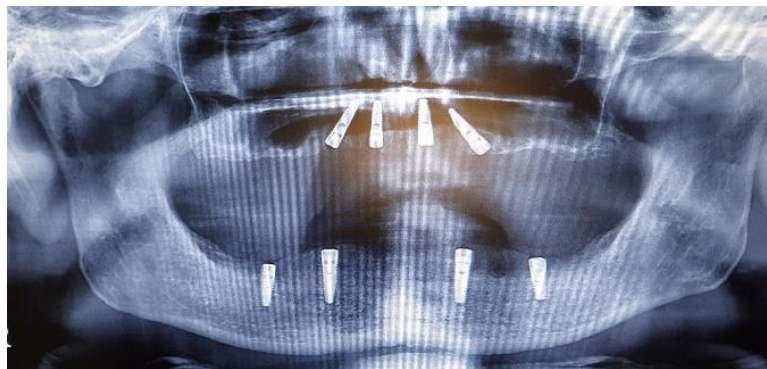
Slika 8. Otvaranje režnja u donjoj čeljusti



Slika 9. Situacija nakon ugradnje implantata u donjoj čeljusti



Slika 10. Primarno zatvaranje kirurškog polja u donjoj čeljusti



Slika 11. Kontrolni ortopan snimak

U gornjoj čeljusti pozicioniramo implantate na mjesta 12, 14, 22, 24 s time da su nam stražnji implantati iz razloga što ih nemamo drugdje mjesta za ugraditi, potreba za većom stabilnošću moraju biti postavljeni u koso pod kutom od 45 stupnjeva. Takvom situacijom pozicioniranja implantata u gornjoj čeljusti dobili smo rad koji se zove All-on-4.

Pri ugradnji implantata moment ključem izmjerena je vrijednost stabilnosti od 35 Ncm sto nam je dokaz da zadovoljavamo uvjete imedijatnog opterećenja. Treba napomenuti da u ovom slučaju nije bilo nikakve potrebe za dodavanjem umjetne kosti jer u protivnome se nikako ne bi smjeli upuštati u imedijatno opterećenje.

Postoperativne upute:

1. Uzimanje antibiotika Augmentin tbl 1g svakih 12 sati narednih 10 dana, popiti do kraja.
2. Odmah nakon završene operacije uzet Brufen 600mg protiv bolova.
3. Operativno područje ne četkati par dana, do prve kontrole.
4. Hladni oblozi.
5. Ispirati usta oralnim antiseptikom 0.2% CHX (klorheksidinom) 2x dnevno.
6. Nakon odrađene prve kontrole upotreba soft četkice za zube.
7. Žvakati mekanu hranu, najbolje kuhanu lešo hranu.

Nakon završene operacije uzimaju se otisci te se pomoću njih izrađuje privremeni protetski rad na vijak (akrilatna proteza).

Proteza se postavlja ukoliko stignemo isti dan, a ako ne dan poslije operacije, kada bude gotova u dentalnom laboratoriju. Postavom u usta vrše se provjere smjera kretnji, visina zagriznih točaka pomoću artikulacijskog papira jer ukoliko je potrebno uraditi još kakvu korekciju na privremenom radu prije same predaje da se obradi gumicom u samoj ordinaciji.

Privremeni rad se zašarafij vijkom na implantat. Za tjedan dana dogovaramo kontrolni pregled da vidimo kako pacijent prihvaća date upute oko održavanja oralne higijene te da vidimo oblik i stanje sluznice oko samog implantata, tj. izlaz i profil gingive.

Prilikom kontrolnog pregleda u donjoj čeljusti nismo imali potrebe za nikakvim zahvatima, sve je jako lijepo zaraslo te uredno izgledalo. Dok smo u gornjoj čeljusti morali malo urediti „ukrasiti“ i oblikovati sluznicu oko implantata. Za to smo koristili laser za meka tkiva.

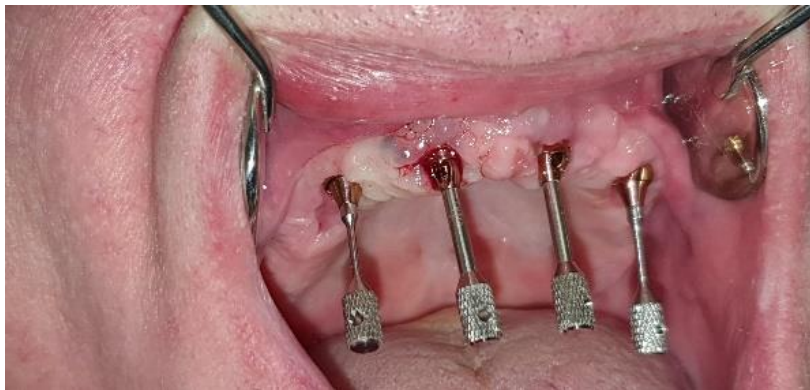Kako smo to sve uradili puštamo pacijenta na period od 6 mjeseci pauze kad ćemo izraditi konačni protetski rad fiksiran vijkom na implantat.

Nakon perioda od 6 mjeseci pacijent nam dolazi na uzimanje otiska za izradu definitivnog rada.

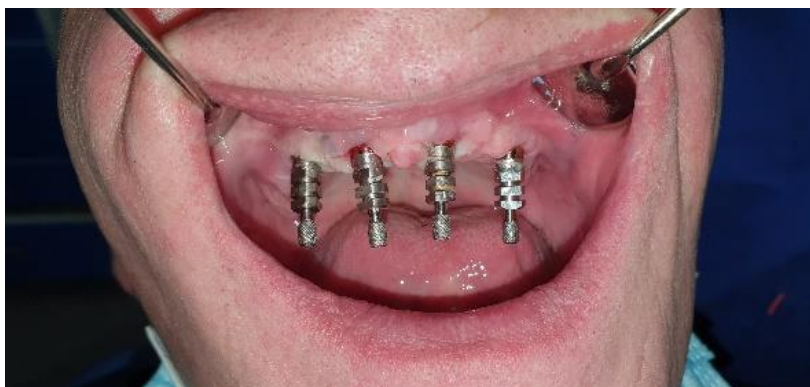Pacijent navodi kako se jako dobro snašao te privikao na novonastalo stanje u ustima što se tiče samog izgleda i žvačnih funkcija te nas moli da konačan rad bude što sličniji sadašnjem jer mu se sviđa oblik te veličina zuba prema ocijeni bijele estetike (WES).

Dolaskom na uzimanje definitivnog otiska i skidanje privremenog rada vizualno se kontrolira stanje sluznice. Parodontnom sondom se provjerava okolna sluznica koja iznosi 3 mm bez prisutnog krvarenja nakon sondiranja.

Otisak se uzima pomoću individualiziranog transfera kako bi se dobio što precizniji izlaz profila gingive.



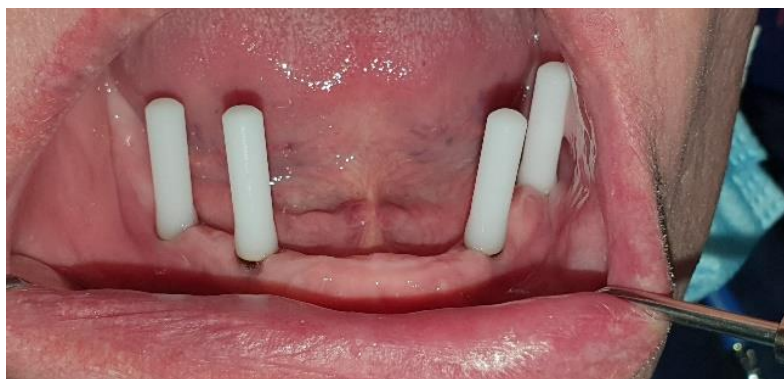Slika 12. Smjer ugrađenih implantata u gornjoj čeljusti



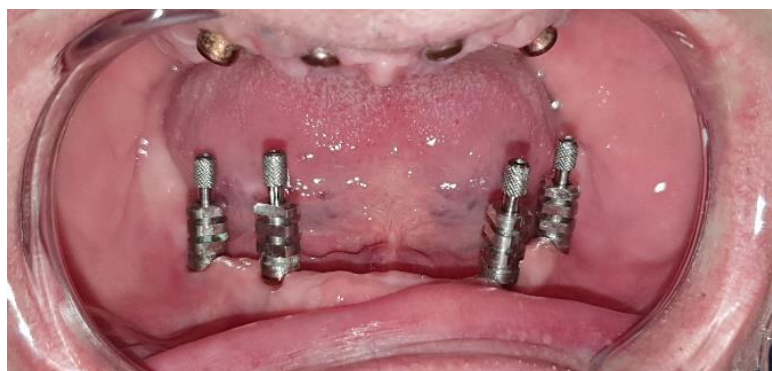Slika 13. Transferi za otisak u gornjoj čeljusti



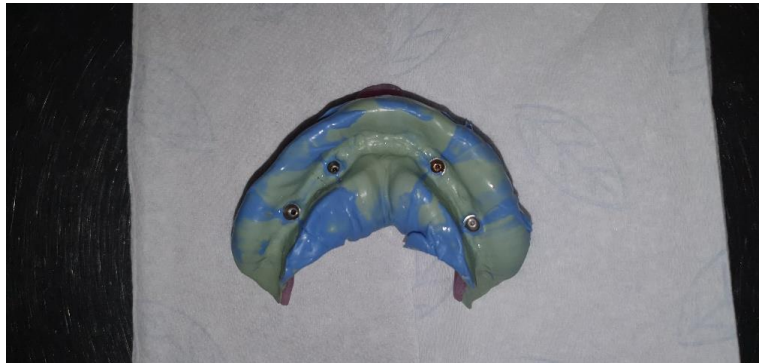Slika 14. Kontrola otiska u gornjoj čeljusti



Slika 15. Smjer ugrađenih implantata u donjoj čeljusti

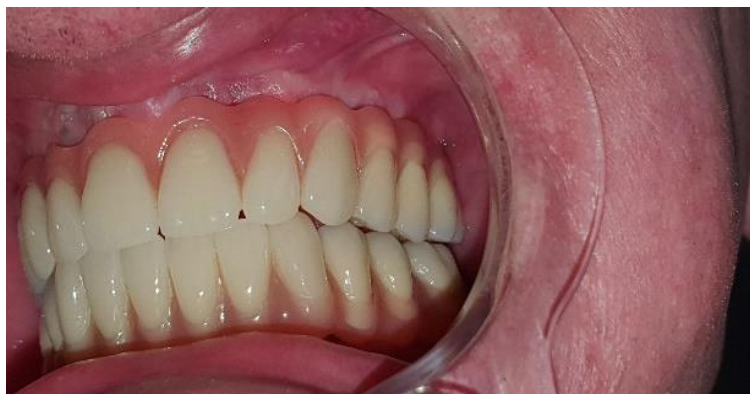

Slika 16. Transferi za otisak u donjoj čeljusti

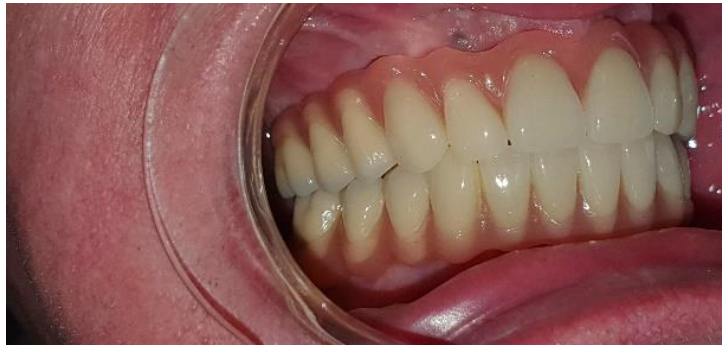

Slika 17. Kontrola otiska u donjoj čeljusti

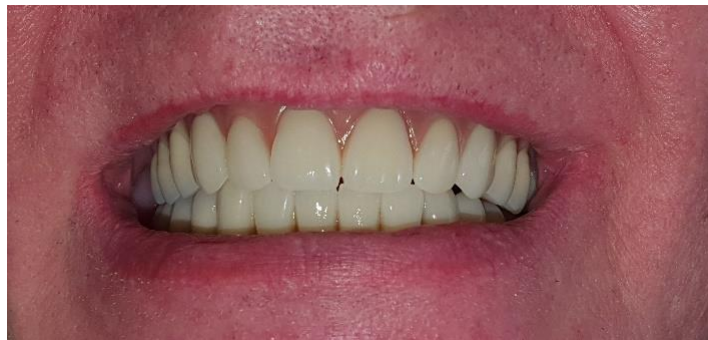Cilj protetskog rada jest da bude na zašarfljivanje te jednokomadni, prije same predaje počisti se četkicom i ispere alkoholom. Zatim se fiksira na implantate silom od 20 Ncm po propisu proizvođača, a otvor za vijak zatvori se teflon trakom i zapečati tekućim kompozitom.



Slika 18. Završni rad lateralno lijevo



Slika 19. Završni rad lateralno desno



Slika 20. Završni rad

Pacijent je završen i zadovoljan krajnjim ishodom terapije. Bude li se sve odvijalo po planu, pacijent nam se dužan jednom godišnje javiti na kontrolni pregled te čišćenje protetskog rada tj. poliranje u dentalnom laboratoriju, a sve u svrhu kako bi što duže ostao besprijekoran.

4. RASPRAVA

Terapijsko rješavanje potpune bezubosti All-on-4 i All-on-6 tehnikama čini jedan moderan trend koji ima prednosti i nedostatke. Ukoliko se ne pridržavamo indikacija za navedene tehnike, često znaju nastupiti i komplikacije, najčešće u vidu periimplantatnih bolesti koje posljedično mogu rezultirati velikim koštanim defektima. Na tragu toga, potrebno je vidjeti u trenutno dostupnoj literaturi što autori navode za navedene tehnike o njihovoj uspješnosti i dugotrajnosti kod pacijenata.

Kada gledamo gornju čeljust i uspješnost All-on-4 tehnike u maksili, Malo i suradnici su 2017. godine objavili rezultate dugoročnog praćenja nakon 5 do 13 godina (2). U istraživanje su bila uključena 1072 pacijenta kojima je ugrađeno 4288 dentalnih implantata u gornjoj čeljusti, te su promatrani klinički i radiografski parametri i ishodi. Protetski uspjeh je iznosio 99,2 %, kumulativno preživljavanje implantata 94,7 %, te uspjeh implantata 93,9 %. S neuspjehom implantata statistički je značajno bilo povezano pušenje, muški spol i mehaničke komplikacije. Gubitak marginalne kosti iznosio je 1,18 mm nakon 5 i 10 godina praćenja. Veći gubitak marginalne kosti od 1,67 mm nakon 5 godina praćenja značajno je povezan bio uz pušenje, dob, biološke komplikacije te muški spol. Biološke komplikacije iznosile su 7,8 % na razini implantata, te su bile povezane s pušenjem i dobi pacijenata. Incidencija mehaničkih komplikacija iznosila je 58,8 % za provizornu protezu te 7,3 % za završne proteze. Autori su zaključili da postoji visoka uspješnost tehnike All-on-4 za gornju čeljust i za implantate i za završne proteze s malim gubitkom marginalne kosti, te da je dugoročno gledajući sigurna i predvidljiva.

Isto tako, Malo i suradnici su 2019. godine objavili veliko istraživanje o uspješnosti rehabilitacije potpune bezubosti donje čeljusti, odnosno mandibule tehnikom All-on-4 nakon 10 do 18 godina praćenja (36). U istraživanju je sudjelovalo 471 ispitanika s 1884 ugrađenih implantata u donjoj čeljusti, te su se promatrali klinički i radiografski parametri i ishodi. Ustanovili su da je sveukupno protetsko preživljavanje iznosilo 98,8 %, a sveukupno preživljavanje implantata 93 %, odnosno 91,7 % ukoliko su gledali uspjeh dentalnih implantata. Biološke komplikaciju su značajno bile povezane s neuspjehom implantata. Gubitak marginalne kosti iznosio je 1,72 mm nakon 10 godina, te 2,32 mm nakon 15 godina. Gubitak marginalne kosti više od 3 mm povezali su s pušenjem, prethodnih gubitkom implantata na toj poziciji uslijed upale, te kod bioloških komplikacija. Kada se uzmu u obzir

ishodi na razini implantata, protetike i razine marginalne kosti, autori zaključuju da je rehabilitacija All-on-4 tehnikom dugoročno pouzdana, ali napominju da se biološke i mehaničke komplikacije mogu dogoditi.

Soto-Penalosa i suradnici su 2017. godine napravili opsežan sistematski pregled All-on-4 koncepta terapije bezubih čeljusti uzimajući u obzir indikacije, kirurške tehnike, protetske protokole, te tehničke i biološke komplikacije (4). Pretraživane su elektroničke baze podataka u periodu od 2005. do 2016. godine. Od početnog rezultata pretraživanja izdvojeno je 728 istraživanja, a potrebne ključne kriterije je imalo samo 24 istraživanja. Autori su zaključili da koncept nudi predvidljiv način liječenja atrofične čeljusti kod pacijenata koji ne žele regenerativne postupke koji dodatno povećavaju troškove liječenja i morbiditet. Dobiveni rezultati ukazuju na stopu preživljavanja od 99,8 % nakon 24 mjeseci, no trenutni dokazi su ograničeni zbog manjka informacija koje se odnose na metodologiju, nedostatka odgovarajućeg praćenja pacijenata te gubitka praćenja pacijenata. Biološke komplikacije, kao primjerice periimplantitis, prijavljene su kod samo nekoliko pacijenata nakon prosječnog praćenja od dvije godine. Svakako je potrebno bolje definirati kriterije praćenja, te preživljavanja ili uspjeha, upravo zbog periimplantatnih bolesti i stanja.

Francetti i suradnici su 2019. godine objavili deset godišnje praćenje preživljavanja implantata i pojave periimplantitisa kod terapije potpune bezubosti implantatima nošenom protetskom konstrukcijom cijelog zubnog luka (37). Svi pacijenti su bili imedijatno protetski opskrbljeni prilikom ugradnje dentalnih implantata. U istraživanje je uključeno 77 pacijenata kojima je postavljeno 384 implantata, te su procijenjeni za prosječno razdoblje od 8 godina od protetskog opterećenja. Nakon 10 godina kumulativna stopa preživljavanja bila je 96,11 %, dok je kumulativna stopa implantata bez periimplantitisa bila 86,92%. Kumulativni udio implantata bez periimplantitisa nakon 10 godina bio je značajno veći u donjoj čeljusti (89,76%) nego u maksili (81,71 %), $p = 0,028$. Nije pronađena korelacija između parodontalnog i pušačkog statusa i ishoda. Kako je gubitak implantata bio relativno rijedak, autori su zaključili da postoji visoka stopa preživljavanja implantata kroz period praćenja od 10 godina. Periimplantitis je bio relativno čest u ispitivanoj populaciji, ali treba uzeti u obzir da je broj pacijenata u ovom istraživanju bio malen.

Većina istraživanja koja uključuju dugoročna praćenja i sistematske preglede trenutno dostupnih dokaza u literaturi ukazuju da se rehabilitacija potpune bezubosti na siguran način može liječiti konceptom, odnosno tehnikom All-on-4 s predvidljivim uspješnim ishodom terapije. Isto tako, ukazuju i da postoje mehaničke i biološke komplikacije koje mogu, kao i pušenje - kao štetna navika, utjecati na ishod liječenja. Iz tog razloga iznimno je važno pacijente voditi kroz potpurnu terapiju održavanja redovnim kontrolnim pregledima, te stalno ih motivirati i instruirati u ispravno i redovito provođenje oralne higijene.

5. ZAKLJUČAK

Potpuna bezubost predstavlja veliki problem oralnog zdravlja u svijetu i široko je rasprostranjena te utječe na kvalitetu života pacijenata. Kako bi ju unaprijedili i omogućili pacijentu normalno funkcioniranje stomatognatog sustava, potrebno je oralno rehabilitirati takve pacijente izradom proteza, pokrovnih proteza te zubnim mostovima retiniranim na implantatima.

Prilikom gubitka zubi, odnosno ekstrakcija zubi, često dolazi do atrofije i gubitka potpornih tkiva za pravilno funkcioniranje potpune proteze samostalno. Veliki gubitak koštane potpore otežavajući je čimbenik oralne rehabilitacije potpune bezubosti jer je u takvim slučajevima ugrožena retencija i stabilizacija proteza. Takve situacije uglavnom zahtijevaju protetska rješenja koja uključuju dentalne implantate, time se smanjuju rotacijske kretnje, poboljšava žvačna funkcija i znatno se unapređuje kvaliteta života koja je ovisna o oralnom zdravlju. No treba obratiti posebnu pažnju na moguće biološke i mehaničke komplikacije, te pacijentima dati naglasak na važnost oralne higijene te redovitih kontrola u vidu potporne terapije.

6. LITERATURA

1. Lindhe J, Karring T, Lang N. Klinička parodontologija i dentalna implantologija. 4. izd. Zagreb: Nakladni zavod Globus; 2004.
2. Maló P, de Araújo Nobre M, Lopes A, Ferro A, Botto J. The All-on-4 treatment concept for the rehabilitation of the completely edentulous mandible: A longitudinal study with 10 to 18 years of follow-up. *Clin Implant Dent Relat Res.* 2019 Aug;21(4):565–77.
3. Bäumer D, Zuhr O, Rebele S, Hürzeler M. Socket Shield Technique for immediate implant placement - clinical, radiographic and volumetric data after 5 years. *Clin Oral Implants Res.* 2017 Nov;28(11):1450–8.
4. Soto-Penaloza D, Zaragozí-Alonso R, Penarrocha-Diago M, Penarrocha-Diago M. The all-on-four treatment concept: Systematic review. *J Clin Exp Dent.* 2017 Mar;9(3):e474–88.
5. Lang NP, Pun L, Lau KY, Li KY, Wong MCM. A systematic review on survival and success rates of implants placed immediately into fresh extraction sockets after at least 1 year. *Clin Oral Implants Res.* 2012 Feb;23 Suppl 5:39–66.
6. Beertsen W, McCulloch CA, Sodek J. The periodontal ligament: a unique, multifunctional connective tissue. *Periodontol 2000.* 1997 Feb;13:20–40.
7. Krhen T. Indikacije i tehnike koštanih augmentacija kod implanto-protetske terapije u estetskoj zoni [specijalistički rad]. Zagreb: Stomatološki fakultet Sveučilišta u Zagrebu; 2015. 104 p.
8. Gamulin S, Marušić M, Kovač Z. Patofiziologija. 4. izd. Zagreb: Medicinska naklada; 1998. 980 p.
9. Lukić N. Mogućnosti protetske rehabilitacije skraćenog zubnog niza [diplomski rad]. Zagreb: Stomatološki fakultet Sveučilišta u Zagrebu; 2017. 34 p.
10. Krhen J. Kirurški postupci podizanja dna sinusa (sinus lifting) s ugradnjom usatka u području gornje čeljusti. *Acta Stomatol Croat.* 2005;39(3):257–8.
11. Sethi A, Kaus T. Praktična implantologija; Dijagnostički, kirurški, protetski i tehnički aspekti estetskog i funkcijskog sklada. Zagreb: Quintessence books, Media ogled; 2009. 288 p.
12. Knezović-Zlatarić D, Čelebić A, Lazić B. Resorptivne promjene koštanih struktura gornje i donje čeljusti u pacijenata nositelja mobilno-protetskih nadomjestaka. *Acta Stomatol Croat.* 2002;36(2):253–9.
13. Suvin M. Biološki temelji protetike-totalna proteza. Zagreb: Školska knjiga; 1988.
14. Carlsson GE, Omar R. The future of complete dentures in oral rehabilitation. A critical review. *J Oral Rehabil.* 2010 Feb;37(2):143–56.

15. Adams LP, Wilding RJ. A photogrammetric method for monitoring changes in the residual alveolar ridge form. *J Oral Rehabil.* 1985 Sep;12(5):443–50.
16. Kraljević K. Potpune proteze. Zagreb: Areagrafika; 2001. 256 p.
17. Atwood DA. Reduction of residual ridges: a major oral disease entity. *J Prosthet Dent.* 1971 Sep;26(3):266–79.
18. Lekholm U, Zarb G. Patient selection and preparation. Tissue integrated prostheses: osseointegration in clinical dentistry. Chicago, USA: Quintessence Publishing Company; 1985. 199–209 p.
19. Lindhe J, Land N, Karring T. Klinička parodontologija i dentalna implantologija. 5. izd. Zagreb: Nakladni zavod Globus; 2010.
20. Bićanić M, Vražić D. Regenerativni materijali u parodontologiji. *Sonda.* 2011;12(22):48–54.
21. Sheikh Z, Sima C, Glogauer M. Bone Replacement Materials and Techniques Used for Achieving Vertical Alveolar Bone Augmentation. *Materials.* 2015 Jun;8(6):2953–93.
22. Repanić A. Augmentacija alveolarnog grebena autolognim koštanim graftom [diplomski rad]. Zagreb: Stomatološki fakultet Sveučilišta u Zagrebu; 2017. 45 p.
23. Jensen J, Sindet-Pedersen S, Oliver AJ. Varying treatment strategies for reconstruction of maxillary atrophy with implants: results in 98 patients. *J Oral Maxillofac Surg Off J Am Assoc Oral Maxillofac Surg.* 1994 Mar;52(3):210–6; discussion 216-218.
24. Gabrić D, Katanec D. Elevacija dna maksilarnog sinusa. *Acta Stomatol Croat.* 2007;41(1):57–65.
25. Garg AK. Augmentation grafting of the maxillary sinus for placement of dental implants: anatomy, physiology, and procedures. *Implant Dent.* 1999;8(1):36–46.
26. Stajčić Z, Stojčev L. Atlas oralne implantologije. Beograd; 2001. 174 p.
27. Peñarrocha-Diago M, Uribe-Origone R, Guarinos-Carbó J. Implant-supported rehabilitation of the severely atrophic maxilla: a clinical report. *J Prosthodont Off J Am Coll Prosthodont.* 2004 Sep;13(3):187–91.
28. Tatum H. Maxillary and sinus implant reconstructions. *Dent Clin North Am.* 1986 Apr;30(2):207–29.
29. Buser D, Cho JY, Yeo A. Surgical manual of implant dentistry: step-by-step procedures. Chicago: Quintessence; 2007. 123 p.

30. Botticelli D, Renzi A, Lindhe J, Berglundh T. Implants in fresh extraction sockets: a prospective 5-year follow-up clinical study. *Clin Oral Implants Res.* 2008 Dec;19(12):1226–32.
31. Cosyn J, Eghbali A, Hermans A, Vervaeke S, De Bruyn H, Cleymaet R. A 5-year prospective study on single immediate implants in the aesthetic zone. *J Clin Periodontol.* 2016 Aug;43(8):702–9.
32. Botticelli D, Berglundh T, Lindhe J. Hard-tissue alterations following immediate implant placement in extraction sites. *J Clin Periodontol.* 2004 Oct;31(10):820–8.
33. Araújo MG, Sukekava F, Wennström JL, Lindhe J. Ridge alterations following implant placement in fresh extraction sockets: an experimental study in the dog. *J Clin Periodontol.* 2005 Jun;32(6):645–52.
34. Lazzara RJ. Immediate implant placement into extraction sites: surgical and restorative advantages. *Int J Periodontics Restorative Dent.* 1989;9(5):332–43.
35. Paolantonio M, Dolci M, Scarano A, d'Archivio D, di Placido G, Tumini V, et al. Immediate implantation in fresh extraction sockets. A controlled clinical and histological study in man. *J Periodontol.* 2001 Nov;72(11):1560–71.
36. Maló P, de Araújo Nobre M, Lopes A, Ferro A, Nunes M. The All-on-4 concept for full-arch rehabilitation of the edentulous maxillae: A longitudinal study with 5-13 years of follow-up. *Clin Implant Dent Relat Res.* 2019 Aug;21(4):538–49.
37. Francetti L, Cavalli N, Taschieri S, Corbella S. Ten years follow-up retrospective study on implant survival rates and prevalence of peri-implantitis in implant-supported full-arch rehabilitations. *Clin Oral Implants Res.* 2019 Mar;30(3):252–60.

7. ŽIVOTOPIS

Saša Gostović rođen je 01. ožujka 1984. godine u Zagrebu. Nakon završene osnovne škole u Zagrebu upisuje Opću gimnaziju u Zagrebu. Nakon završene srednje škole upisuje Stomatološki fakultet Sveučilišta u Zagrebu, na kojem je diplomirao 2014. godine.

Po završetku studija i položenog stručnog ispita zapošljava se u privatnoj ordinaciji, zatim u Domu zdravlja Zagreb – centar, gdje neko vrijeme radi i vodi hitnu stomatološku službu. Godine 2018. dobiva svoju ordinaciju u sklopu Doma zdravlja gdje je i danas zaposlen. 2018. godine također upisuje poslijediplomski specijalistički studij, Dentalna implantologija pri Stomatološkom fakultetu u Zagrebu.

Redovito sudjeluje na domaćim i međunarodnim stručnim skupovima. Po samom završetku studiranja izražava veliku zainteresiranost u učenju, radu i primjeni dentalnih implantata, tako 2017. godine upisuje *Master clinician program in dental surgeon* (GiDE) u trajanju od jedne godine pod vodstvom dr. Saše Jovanovića koju uspješno završava sa završnim ispitom 2018. godine u Los Angelesu.

Prilog 1

Dimenzije, pozicija te vrsta implantata:

12 = 3.5 X 11.5 mm

14 = 3.5 x 13 mm

22 = 3.5 x 11.5 mm

24 = 3.5 x 13 mm

33 = 3.5 x 13 mm

36 = 3.5 x 10 mm

43 = 3.5 x 13 mm

46 = 3.5 x 10 mm

OXY implantati (PSK) model