

Postupci kod loma instrumenta u korijenskom kanalu

Tomas, Antonija

Master's thesis / Diplomski rad

2021

Degree Grantor / Ustanova koja je dodijelila akademski / stručni stupanj: **University of Zagreb, School of Dental Medicine / Sveučilište u Zagrebu, Stomatološki fakultet**

Permanent link / Trajna poveznica: <https://um.nsk.hr/um:nbn:hr:127:313592>

Rights / Prava: [Attribution-NonCommercial 4.0 International/Imenovanje-Nekomercijalno 4.0 međunarodna](#)

Download date / Datum preuzimanja: **2024-07-03**



Repository / Repozitorij:

[University of Zagreb School of Dental Medicine Repository](#)





Sveučilište u Zagrebu
Stomatološki fakultet

Antonija Tomas

POSTUPCI KOD LOMA INSTRUMENTA U KORIJENSKOM KANALU

DIPLOMSKI RAD

Zagreb, 2021.

Rad je ostvaren na Zavodu za endodonciju i restaurativnu stomatologiju Stomatološkog fakulteta Sveučilišta u Zagrebu

Mentor rada: dr.sc.Silvana Jukić Krmek, prof., Stomatološki fakultet Sveučilišta u Zagrebu

Lektor hrvatskog jezika: Barbara Kružić,mag. educ. philol. croat. et mag. educ. philol. angl.

Lektor engleskog jezika:Barbara Kružić,mag. educ. philol. croat. et mag. educ. philol. angl.

Sastav Povjerenstva za obranu diplomskog rada:

1. _____

2. _____

3. _____

Datum obrane rada: _____

Rad sadrži: 37 stranica

0 tablica

3 slike

CD

Rad je vlastito autorsko djelo, koje je u potpunosti samostalno napisano uz naznaku izvora drugih autora i dokumenata korištenih u radu. Osim ako nije drukčije navedeno, sve ilustracije (tablice, slike i dr.) u radu izvorni su doprinos autora diplomskog rada. Autor je odgovoran za pribavljanje dopuštenja za korištenje ilustracijama koje nisu njegov izvorni doprinos, kao i za sve eventualne posljedice koje mogu nastati zbog nedopuštenog preuzimanja ilustracija odnosno propusta u navođenju njihova podrijetla.

Zahvala

Zahvaljujem mentorici dr.sc. Silvani Jukić Krmek, prof. na pomoći i savjetima tijekom pisanja diplomskog rada te pomoći i nesebičnom dijeljenju savjeta tijekom studiranja.

Hvala mojim prijateljima i kolegama.

Najviše hvala mojoj obitelji bez čije bezuvjetne podrške i ljubavi ništa od ovog ne bi bilo moguće.

Diplomski rad je izrađen u okviru istraživačkog projekta HRZZ-a pod naslovom "Istraživanje i razvoj novih mikro i nanostrukturnih bioaktivnih materijala u dentalnoj medicini" IP-2018-01-1719.

POSTUPCI KOD LOMA INSTRUMENTA U KORIJENSKOM KANALU

Sažetak

Lom instrumenta pogreška je koja nastaje pretjeranom uporabom sile prilikom instrumentacije u zavojitim ili nedovoljno obrađenim kanalima tijekom njihova izvlačenja, no može nastati i zbog pogreške u materijalu. Čimbenici koji utječu na lom dijele se na: 1. one vezane uz terapeuta, 2. anatomske uzroke, 3. čimbenike vezane uz instrument i 4. čimbenike vezane uz tehniku instrumentacije. Instrumenti mogu biti od ugljičnog čelika, nehrđajućeg čelika i nikal-titanskih (NiTi) legura, a u današnje vrijeme najviše se koriste strojno upravljani NiTi instrumenti. Kada se lom dogodi, potrebno je uzeti u obzir čimbenike kao što su vrsta denticije, položaj zuba u zubnom luku, morfologiju zuba i korijena, stanje periapikalnog i parodontnog tkiva te fazu instrumentacije u kojoj se lom dogodio. Na temelju tih čimbenika terapeut odlučuje o daljnjem postupku. Moguće su odluke, a shodno tome i plan terapije: 1. ne uklanjanje slomljenog fragmenta, 2. njegovo konzervativno ili kirurško uklanjanje i 3. ekstrakcija zuba. Ako se odluči ostaviti fragment u kanalu, kanal se instrumentira i puni do koronarnog dijela fragmenta. Druga je mogućnost „zaobilaženje“ instrumenta i punjenje uz obuhvaćanje fragmenta. Tehnike uklanjanja instrumenta razne su, mogu biti jednostavne i uključivati instrumente koje svaki doktor dentalne medicine ima u ambulanti, ali i biti kompleksnije i uključivati specijalne instrumente i sustave za uklanjanje. Najčešće korištene tehnike uključuju ultrazvuk i njegove vibracije u kombinaciji s posebnim nastavcima, tehnike obuhvaćanja kao što su Masserannova tehnika i Feldmanova tehnika i tehnike tube. Kada dio fragmenta izvire u pulpnu komoricu, može se ukloniti specijaliziranim kliještima kao što su Stieglitzova kliješta.

Ključne riječi: endodontski instrumenti, incident, uklanjanje fragmenta

MANAGEMENT OF FRACTURED ENDODONTIC INSTRUMENTS

Summary

Instrument breakage is an error caused by excessive use of force during instrumentation in twisted or insufficiently instrumented canals during their retrieval. Factors affecting fracture are divided into: (1) operator related, (2) anatomy related, (3) instrument related and (4) technique related. Instruments can be made of carbon steel, stainless steel and NiTi alloys (Nickel-Titanium), and nowadays electric motor-controlled NiTi instruments are used most commonly. When a fracture occurs, factors such as the type of dentition, the position of the tooth in the dental arch, the morphology of the tooth and the root, the condition of the periapical, and periodontal tissue, as well as the stage of instrumentation in which the fracture occurred must be taken into account. Based on these factors, the therapist decides on the further procedure. Possible outcomes include: (1) no intervention, (2) non-surgical (orthograde, conservative) or surgical management, or (3) tooth extraction. If it is decided to leave the fragment in the canal, then the canal is instrumented and filled to the coronary part of the fragment. Another possibility is to “bypass” the instrument and fill with the fragment. Instrument removal techniques vary, they can be simple with the instruments that every dentist has in their clinic, but they can also be more complex and require special instruments and removal systems. The most used techniques are ultrasound and its vibrations in combination with special tips, holding techniques such as Masseran’s technique and Feldman’s technique and tube techniques. When part of the fragment springs into the pulp chamber, it can be removed with specialized forceps such as Stieglitz forceps.

Keywords: endodontic instruments, incident, fragment removal

SADRŽAJ

1. UVOD.....	1
2. LOM INSTRUMENTA TIJEKOM INSTRUMENTACIJE KORIJENSKIH KANALA.....	4
2.1. Incidencija loma instrumenata.....	5
2.2. Uzroci loma instrumenta.....	6
2.2.1. Anatomske uzroci.....	6
2.2.2. Priprema zuba za obradu kanala (trepanacijski otvor).....	7
2.2.3. Tehnika instrumentacije i vrsta instrumenta.....	8
2.2.4. Svojstva instrumenata i vrste oštećenja.....	10
2.3. Postupci kod loma instrumenta.....	12
2.3.1. Tehnike uklanjanja fragmenta endodontskih instrumenata.....	13
2.3.2. Zaobilazanje instrumenta.....	23
2.3.3. Punjenje kanala do mjesta loma.....	24
2.4. Utjecaj loma instrumentana ishod endodontskog liječenja.....	25
2.5. Prevencija.....	25
3. RASPRAVA.....	27
4. ZAKLJUČAK.....	30
5. LITERATURA.....	32
6. ŽIVOTOPIS.....	36

Popis skraćenica

NiTi –nikal-titanska legura

Nd:YAG laser – Neodimij itrij aluminijev granat laser

C – Celzij

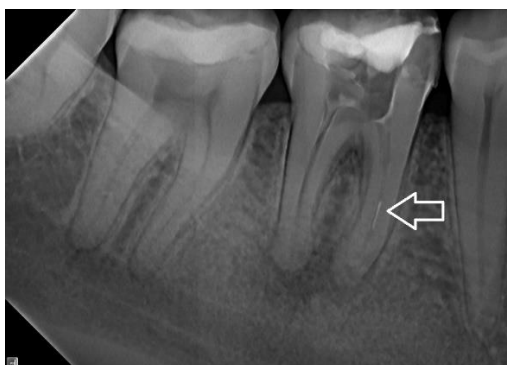Instrumentacija korijenskih kanala jedan je od najvažnijih i najkompleksnijih dijelova endodontskog liječenja. Započinje pripremom trepanacijskog kaviteta i pronalaskom ulaza u korijenske kanale, zatim se nastavlja određivanjem radne dužine i širine te oblikovanjem i ispiranjem kanala. Svrha je postupka što više smanjiti broj mikroorganizama i stvoriti povoljne uvjete unutar korijenskog kanala kako bi se omogućilo cijeljenje periapikalnog tkiva i spriječila pojava periapikalnih patoloških procesa (1,2). Nakon odgovarajuće instrumentacije slijedi punjenje kanala kojim se postiže trodimenzionalno brtvljenje i sprječava ponovni prodor bakterija i nastanak nove upale (3). Kako bi instrumentacija bila uspješno izvedena, terapeut mora imati potrebna znanja o morfologiji endodontskog prostora, oblikovanju pristupnog otvora, instrumentaciji i ispiranju korijenskih kanala te tehnikama i materijalima za punjenje korijenskih kanala. Također, potrebno je biti upoznat i s odlikama instrumenata koji se koriste u tu svrhu. Nepoznavanje odlika instrumenata i njihova nepravilna upotreba mogu dovesti do neželjenih komplikacija od kojih je jedna i lom instrumenta u kanalu. Općenito, pogreške u radu tijekom instrumentacije mogu se podijeliti u nekoliko kategorija: 1. blokiranje kanala, 2. stvaranje tzv. stepenice, 3. perforacije korijenskog kanala, 4. lom instrumenta ili strani objekt u kanalu (1). Na nastanak loma instrumenta utječe više čimbenika, a možemo ih podijeliti u nekoliko kategorija radi lakšeg snalaženja: 1. čimbenici vezani uz sposobnost i iskustvo terapeuta koji rukuje instrumentom, 2. anatomske čimbenici, 3. čimbenici povezani s instrumentom te 4. čimbenici vezani uz tehniku instrumentacije (4). Svaka od tih kategorija ima i svoje potkategorije koje će detaljnije biti opisane u nastavku diplomskoga rada. Ne postoje pouzdani podaci o učestalosti loma instrumenata u ordinacijama dentalne medicine, no anegdotalni dokazi govore kako je lom instrumenta čest, stoga je znanje doktora dentalne medicine o postupcima u takvim slučajevima neophodno (4,5). Postupak vađenja slomljenog fragmenta iz korijenskog kanala težak je i zamoran posao. Ponekad nije moguće izvaditi slomljeni fragment, stoga je potrebno vjerojatnost loma smanjiti na najmanju moguću mjeru. To se može postići tako da se poštuju pravila izrade trepanacijskog otvora za određeni zub, poznaju odlike instrumenta i načina na koji se koristi poštujući upute proizvođača, nikada ne pristupa agresivnom umetanju instrumenata u kanal i poštuju svi protokoli u postupku od početka do kraja. Endodontski se instrumenti proizvode od ugljičnog čelika, nehrđajućeg čelika te nikal-titanskih (NiTi) legura. Prvotni instrumenti koji su se koristili u obradi kanala bili su ručni instrumenti od nehrđajućeg čelika najčešće u kombinaciji sa *stepback* tehnikom(6). Ti instrumenti pokazivali su određene probleme kao što su: nužnost uporabe velikog broja instrumenata u fazama, što produžuje vrijeme instrumentacije, postizanje nepravilnog oblika kanala, što je uvelike otežavalo njegovo

punjenje, vjerojatniji nastanak transportacije kanala zbog uzastopne uporabe instrumenata većeg promjera i njihove krutosti te pretjerano uklanjanje dentina Gates-Gliddenovim svrdlima u svrhu koronarnog širenja kanala (6). Neke od tih teškoća nastojalo se nadvladati uvođenjem instrumenata od nikal-titanskih legura u endodontsku praksu. Razvojem strojne endodoncije i time porastom upotrebe rotirajućih NiTi instrumenata problem loma instrumenata još se više istaknuo. Iako ne postoje odgovarajuća istraživanja koja bi to dokazala, opće je poznata činjenica da NiTi instrumenti češće pucaju od onih od nehrđajućeg čelika (4,5). S druge strane, određena istraživanja iskazuju daje incidencija loma NiTi instrumenata i onih od nehrđajućeg čelika podjednaka, no mora se uzeti u obzir da metodologije korištene u istraživanjima nisu iste, što ukazuje da ne postoji zaključak o toj problematici (7).

**2. LOM INSTRUMENTA TIJEKOM INSTRUMENTACIJE KORIJENSKIH
KANALA**

2.1. Incidencija loma instrumenta

Iako postoje brojna istraživanja na temu incidencije loma instrumenta, većina ih se razlikuje s obzirom na metodu provođenja, stoga je teško naći točan i klinički relevantan podatak. Neka od njih ispitivala su odbačene frakturirane instrumente nakon kliničke uporabe, dok su se druga usredotočila samo na radiografske dokaze zaostalih instrumenata u korijenskim kanalima nakon liječenja (7). Opće kliničko uvjerenje među doktorima dentalne medicine jest da se NiTi instrumenti češće lome. Takvo uvjerenje nije potkrijepljeno rezultatima istraživanja, stoga se ne može uzeti kao relevantno (5, 8). Sattapan i sur.(9) iznijeli su u svojoj studiji učestalost fraktura od 21% među 378 Quantec instrumenata koje su specijalisti endodoncije odbacili tijekom 6 mjeseci. Puno veća studija koja je uključivala 7159 odbačenih rotirajućih NiTi instrumenata od 14 specijalista endodoncije iz cijelog svijeta pokazala je mnogo manju incidenciju loma, svega 5% (10). Alapati i sur.(11) pronašli su slične rezultate proučavajući vrstu oštećenja odbačenih rotirajućih NiTi instrumenata od strane studenata, među kojima su našli lom kod 5,1% od 822 instrumenta. S druge strane, studija Arensa i sur.(12) dala je podatak o incidenciji loma od 0,9% na 786 novih rotirajućih NiTi instrumenata korištenih samo jednom u ordinaciji specijalista endodoncije. Sva ta istraživanja usmjerena su samo na instrumente odbačene nakon upotrebe u praksi i ne mogu dati klinički relevantne podatke s obzirom na to da je moguće da je do loma došlo izvan korijenskog kanala. Stoga je potrebno obratiti pozornosti na ona istraživanja koja pokazuju incidenciju zaostalih fragmenata unutar korijenskih kanala koji iz određenih razloga nisu uklonjeni (slika 1). Pregled literature donosi podatak o srednjoj vrijednosti od oko 1,6% (0,7 – 7,4%) zaostalih fragmenata instrumenata od nehrđajućeg čelika (5,7) te 1,0% (0,4 – 3,7%) za rotirajuće NiTi instrumente (5,7).



Slika 1. Radiološki prikaz fragmenta instrumenta u mezijalnom korijenu prvog donjeg kutnjaka

2.2. Uzroci loma instrumenata

Kao što je navedeno u uvodu, uzroke loma možemo podijeliti u 4 kategorije:

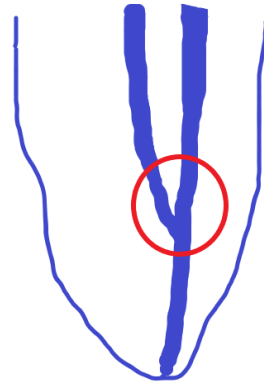
1. uzroci vezani uz terapeuta
2. anatomske uzroci
3. uzroci vezani uz instrument
4. uzroci vezani uz tehniku instrumentacije.

2.2.1. Anatomske uzroci

Lom instrumenta može se dogoditi na bilo kojem zubu, no češće se događa na pretkutnjacima i kutnjacima u odnosu na prednje zube neovisno o čeljusti (4,5,7). Ako gledamo samo stražnje zube, lomovi su najčešći u meziobukalnim kanalima maksilarnih i mandibularnih molara (4,5,7). Tečinjenice imaju jednostavno objašnjenje, a to je da navedeni zubi imaju kompleksniji sustav zakrivljenih korijenskih kanala. Što zub ima više korijenskih kanala i što su oni zakrivljeniji, mogućnost loma očiglednija je. Jednako tako lomovi su češći u apikalnoj trećini kanala, čak 33 puta u odnosu na koronarnu trećinu i 6 puta u odnosu na srednju trećinu kanala (7,13). Objašnjenje stoji u tome što je zakrivljenost češća u apikalnoj trećini u odnosu na prve dvije. Zakrivljenost kanala može se opisati dvama parametrima, a to su kut zakrivljenosti i promjer kanala u području zavijenosti. Što je kut širi, a radijus manji, veća je vjerojatnost nastanka cikličkog zamora instrumenta i samim time loma. Kad se instrument rotira u takvom kanalu, dolazi do opetovanih ciklusa tenzije i kompresije. Tenzija se pojavljuje na vanjskoj površini zakrivljenosti, a kompresija na unutarnjoj. Osim cikličkog zamora, rotacijom instrumenta u zakrivljenom kanalu može doći i do torzijskog preopterećenja koje uzrokuje frakturu instrumenta (14). S obzirom na sve navedeno, bitno je da tijekom instrumentacije instrument ne bude u statičnom položaju, već da se kontinuirano pomiče aksijalno kako bi se spriječilo koncentriranje zamora na određenom dijelu instrumenta. Jednako tako, instrument se ne bi trebao koristiti više od jednom nakon instrumentacije kompleksnog, kalcificiranog i oštro zakrivljenog kanala (4).

Jedan od anatomskih čimbenika koji može dovesti do loma instrumenta jest spajanje korijenskih kanala. Kada instrument dosegne mjesto spoja, terapeut, ako ne prepozna takvu

anatomsku osobitost, može forsiranjem instrumenta dovesti do njegova uglavljivanja u dentin i posljedično do loma. To se najčešće događa u mezijalnom korijenu donjih kutnjaka, mezijalnom korijenu gornjih kutnjaka te kod pretkutnjaka (slika 2).



Slika 2. Shematski prikaz spajanja dvaju korijenskih kanala. U krugu je označeno mjesto loma instrumenta akose iz oba kanala nastoji dosegnuti apikalni otvor.

2.2.2. Priprema zuba za obradu kanala (trepanacijski otvor)

Trepanacijski otvor je otvor na kruni zuba kojim se prikazuje endodontski prostor i omogućuje provođenje endodontskog liječenja (1,15). Oblik endodontskog pristupnog kaviteta temelji se na anatomiji i morfologiji svake individualne grupe zuba (2,15). Preparacija trepanacijskog otvora mora biti izvedena tako da dopusti uklanjanje pulpe i olakša pronalaženje, čišćenje, ispiranje i punjenje korijenskih kanala bez kompromitiranja otpornosti koronarnog dijela tvrdog zubnog tkiva (1). Glavni čimbenici koji utječu na izgled trepanacijskog otvora uključuju (2):

1. pronalaženje svih kanala
2. pravocrtni pristup instrumenta u kanale do apikalne trećine ili do prvog zakrivljenja (ako postoji)
3. uklanjanje krova pulpne komore i koronarnog pulpnog tkiva
4. očuvanje tvrdog zubnog tkiva.

Osim dobrog poznavanja morfologije endodontskog prostora, u pripremi trepanacijskog otvora može nam pomoći i dentalna radiografija. Da bi se omogućio pravocrtni pristup potrebno je ukloniti privjeske na stijenkama kaviteta ili koronarne trećine kanala koje dolaze u dodir s instrumentom kako bi se smanjio broj zakrivljenosti s kojima instrument dolazi u

kontakt, a samim time i stres koji može dovesti do loma instrumenta. S druge strane, pristupni se otvor ne smije previše proširiti izvan granica pulpne komorice jer to može otežati ulaz instrumenta u kanal i dovesti do nepotrebnog gubitka vremena pronalaženja ulaza umjesto da instrument samo sklizne po stijenci komore u ulaz kanala (4). Uspoređujući nikal-titanske i instrumente od nehrđajućeg čelika, bitno je napomenuti daje potrebno više pozornosti pridozi izradi trepanacijskog otvora ako se koriste rotirajući NiTi instrumenti. Naime, ti instrumenti, posebice oni izrađeni od klasičnih NiTi legura, nemaju sposobnost plastičnog savijanja kao instrumenti od nehrđajućeg čelika, stoga ih nije moguće prilagoditi prije unosa u kanal ako on nije „idealno“. Također, ručno rabljeni instrumenti pružaju mnogobolji taktilni osjet i prepoznavanje određenih prepreka pa je moguća i reakcija terapeuta u ispravljanju istih (4).

2.2.3. Tehnika instrumentacije i vrsta instrumenta

Rotirajući NiTi instrumenti mogu se pokretati zračnim i električnim motorima. Električni motori imaju sposobnost postizanja konstantne rotacijske brzine i ograničavanja maksimalnog zakretnog momenta (engl. *torque*). Također, tise parametri mogu mijenjati i prilagođavati vrsti instrumenta, tehnici instrumentacije i zahtjevnosti kanala prema procjeni terapeuta. Zračni motori nemaju takve mogućnosti te im stoga nedostaje mogućnost precizne kontrole brzine i zakretnog momenta te na njihov mogu utjecati razlike zračnog pritiska (4). Bez obzira na navedene činjenice, incidencija loma instrumenta za oba tipa motora jednaka je, no proizvođači NiTi instrumenata svejedno u većini slučajeva savjetuju upotrebu električnih motora (16).

Dva važna parametra rotirajućih NiTi instrumenata jesu zakretni moment i rotacijska brzina. Zakretni moment ili moment sile vektorska je fizikalna veličina koja opisuje uzrok kutne akceleracije. Predstavlja mjeru koja je potrebna da bi instrument savladao trenje i nastavio kontinuiranu rotaciju (4). Općenito gledajući, električni motori s mogućom kontrolom zakretnog momenta preporučuju se za upotrebu s NiTi rotirajućim instrumentima. Jedno od *invitro* istraživanja pokazalo je jednako korištenje motora s mogućom kontrolom zakretnog momenta smanjuje incidenciju loma instrumenta uzrokovanog torzijskim preopterećenjem (17). S druge strane, kliničke studije nisu pokazale značajniju razliku u incidenciji loma instrumenata koristeći motore s preciznijom ili manje preciznom kontrolom zakretnog momenta (7,13,18). Jedna klinička studija dovela je do podataka da je za neiskusne kliničare sigurnija upotreba

motora s nižim zakretnim momentom, dok je za kliničare s iskustvom svejedno koji tip motora koriste (19). Motori s nižim zakretnim momentom (engl. *low-torque*) imaju funkciju automatskog pokretanja rotacije u suprotnom smjeru (engl. *auto-reverse*) koja čestim aktiviranjem može dovesti do rizika torzijskog preopterećenja i loma instrumenta (20). Što se tiče drugog parametra, rotacijske brzine, postoje različite studije koje govore o njezinu utjecaju na incidenciju loma instrumenta. Prema nekima, incidencija loma NiTi instrumenata veća je nego onih ručnih izrađenih od nehrđajućeg čelika upravo zbog razlike u brzini pri kojoj se koriste (4). Druge studije koje govore da razlika ne postoji ipak naglašavaju da povećana brzina dovodi do ranijeg iskorištavanja životnog vijeka rotirajućih instrumenata (4). Također, rotacijska brzina može smanjiti taktilni osjet i tako dovesti do loma instrumenta. Bilo kako bilo, najsigurnije je držati se uputa proizvođača prema kojima se preporučena brzina za većinu NiTi rotacijskih instrumenata nalazi između 250 i 600 okretaja po minuti (4,7).

Tehnika instrumentacije ima utjecaj na pojavu loma instrumenta. Ručno korišteni NiTi instrumenti pucaju češće kao posljedica torzijskog preopterećenja, a strojno pokretani instrumenti istog tipa kao posljedica cikličkog zamora. *Crown-down* tehnika koristi se u radu sa strojno pokretanim NiTi instrumentima. To je specifična tehnika koja se temelji na obradi cervikalnog dijela korijenskog kanala u prvoj fazi instrumentacije, a potom se prelazi na srednji i apikalni dio korijenskog kanala. Taj način preparacije može se postići klasičnim instrumentima, no svoju punu primjenu nalazi s instrumentima većeg koniciteta od onog standardnog. Jedan od sustava koristi NiTi instrumente konstantnog koniciteta i varijabilne veličine vrška prema ISO standardu. Ta tehnika koristi instrumente 0,06 koniciteta. U drugoj se tehnici koriste instrumenti konstantnog promjera, a varijabilnog koniciteta. ProTaper je jedinstveni sustav kod kojega je *crown-down* tehnika „ugrađena“ u dizajn instrumenta. Promjenjivi konicitet na različitim dijelovima istog instrumenta omogućuje obradu određenog dijela kanala, dok se u preostalim dijelovima instrument pasivno rotira. *Crown-down* tehnika omogućuje dovoljno koronarno širenje koje smanjuje kontakt instrumenta u kanalu, a samim time i redukciju torzijskih sila. Prije strojne instrumentacije, potrebno je napraviti tzv. klizni put (engl. *glide path*) malim ručnim instrumentima od nehrđajućeg čelika (2). Klizni put predstavlja glatki „tunel“ koji se proteže od ulaza u korijenske kanale do fiziološkog foramena. Njegovim stvaranjem preveniramo blokiranje korijenskog kanala detritusom, perforacije, formiranje ispupčenja na stijenkama kanala, zapinjanje instrumenta za stijenkama kanala te lom instrumenta. *Crown-down* tehnika pomaže u smanjenju incidencije uglavljanja (engl. *taper lock*) i ometanja instrumenta (engl. *jamming*) koji su povezani s torzijskim frakturama. Uglavljanje je situacija koja nastaje uzastopnim korištenjem

instrumenata jednakog koniciteta, ali većeg promjera u istom kanalu. Svaki sljedeći instrument podređen je većem trenju zbog veće dodirne površine između instrumenta i stijenke kanala, što zahtjeva viši zakretni moment, a to može dovesti do torzijskog preopterećenja (4).

2.2.4. Svojstva instrumenata i vrste oštećenja

Ručni endodontski instrumenti izrađeni su najčešće od nehrđajućeg čelika koji dolazi u obliku žice koja se reže na potrebnu dužinu, freza u koničan oblik i potom uvija, tokari, zasijeca ili polira, ovisno o tipu instrumenta koji se izrađuje. Mogu se izraditi i od ugljičnog čelika i nikal-titanskih legura. Površina im može biti i elektropolirana. Instrumenti kojima je mehanički obrađena površina frezanjem, glodanjem ili zasijecanjem imaju slabiju otpornost na lom od instrumenata dobivenih uvijanjem (1). Kako bi se nadomjestili određeni nedostaci takvih instrumenata kao što je nedostatak fleksibilnosti, počeli su se proizvoditi instrumenti od fleksibilnog nehrđajućeg čelika, a potom i nikal-titanskih legura (21).

NiTi slitine jedna su od nekoliko slitina koje imaju svojstvo pamćenja oblika (engl. *shape memory*), a pri tome su biokompatibilne i otporne na koroziju, što ih čini pogodnima za primjenu u stomatologiji. Zbog svojeg učinka pamćenja oblika, superelastičnosti i otpornosti na koroziju pronašli su svoje mjesto ne samo u endodonciji već i u drugim granama dentalne medicine i medicine općenito (5,22). NiTi legura pokazuje svojstvo superelastičnosti između 10 i 125 °C. Idealni raspon temperatura u endodonciji za svojstvo super elastičnosti je 23 do 36°C, a to je temperatura koja odgovara leguri u sastavu 50% Ni i 50% Ti. Talegura postoji u dvije, odnosno tri kristalne strukture, a to su austenit, martenzit i R-faza. Austenitna faza ima kubnu volumno centriranu kristalnu rešetku, prisutna je pri višim temperaturama i podnosi manje stres. Martenzitna faza ima monokliničku kristalnu rešetku, prisutna je pri nižim temperaturama i podnosi veći stres. R-faza, intermedijarna je faza između austenita i martenzita i ima romboidnu kristalnu rešetku. Upravo prijelaz iz jedne u drugu fazu čini NiTi legure superelastičnima i daje im svojstvo memorije. Objašnjavajući prelazak austenitne u martenzitnu fazu bitno je spomenuti i pojam srastanja koji u kristalografiji označava stvaranje dvaju područja u kristalu s međusobno zrcalno simetričnim kristalnim strukturama (engl. *twinning*). Srastanje je deformacija koja dijeli kristalnu rešetku u dva simetrična dijela na određenom kutu i u tom obliku može podnijeti 6 – 8% više sila (5,22). Austenit prelazi u martenzit djelovanjem sile ili hlađenjem ispod određene temperature. Materijal u martenzitnom obliku mekan je i rastezljiv, može se lako deformirati i ima odlična svojstva

zamora materijala, dok je austenit tvrd i snažan. Stresom potaknut martenzit izrazito je elastičan. R-faza se često pojavljuje tijekom hlađenja prelazeći u martenzit daljnjim hlađenjem. Slično, može se pojaviti i tijekom zagrijavanja prije prelaska u austenit te se može i ne pojaviti tijekom transformacije. Tafaza pokazuje vrlo dobro svojstvo superelastičnosti. NiTi legure imaju i svojih loših strana kao što je niska vlačna čvrstoća i čvrstoća popuštanja (engl. *yieldstrength*) u usporedbi s instrumentima od nehrđajućeg čelika, što ih čini osjetljivijima na frakturu pri manjim opterećenjima (5,22).

NiTi instrumenti mogu puknuti kao posljedica cikličkog zamora, torzijskog preopterećenja te kombinacije tihdviju vrsta oštećenja. Do pucanja zbog torzijskog preopterećenja dolazi kada instrument (uglavnom vrh) ostane uglavljen u stijenci kanala, a drška instrumenta nastavi se rotirati. Ako se prijeđe granica elastičnosti legure, dolazi do loma. Instrumenti koji pucaju kao posljedica torzijskog preopterećenja pokazuju plastičnu deformaciju u obliku odmotavanja, ravnjanja i uvijanja navoja (7,10). Ciklički zamor nastaje kada se instrument kontinuirano rotira u zakrivljenom kanalu stvarajući napetost i kompresiju u točki najvišeg savijanja, što na kraju može rezultirati lomom. Stalnim ponavljanjem takvih rotacija dolazi do zamora materijala i on nakon nekog vremena puca. Zamor zapravo nastaje zbog previše korištenja instrumenata, a osim toga mogu mu pridonijeti i korozija metala te promjene uzrokovane termalnom ekspanzijom i kontrakcijom (7,10). Određene studije navode daje najznačajniji razlog pucanja NiTi instrumenata nastanak cikličkog zamora zbog prekomjernog korištenja instrumenata (10, 23). S druge strane, postojestudije koje navode daje dominantni uzrok pucanja instrumenata torzijsko preopterećenje nastalo zbog agresivnog potiskivanja instrumenta prema apikalno tijekom preparacije (7,9). Generalno gledajući, torzijsko preopterećenje se smanjuje, a ciklički zamor povećava s povećanjem veličine instrumenta (7). Značajke instrumenta koje utječu na pojavu oštećenja i shodno tome loma uključuju dimenzije i dizajn poprečnog presjeka, veličinu instrumenta i njegov konicitet. Pokazano je da povećanje promjera i presjeka povećava otpor na torziju, a s druge strane smanjuje otpor na zamor od savijanja (7,24). U jednoj od studija na tu temu, uspoređivani su ProTaper trokutastog presjeka s ProFile instrumentima koji imaju U-oblik utora (25). Dokazano je da je distribucija stresa niža i ujednačenije prenošena u ProTaper instrumentima. Takav rezultat može se objasniti razlikama u konicitetu između instrumenata. ProTaper ima varijabilni konicitet, a ProFile stalni. Osim toga, u studiji je prikazanoda ProFiles dizajnom U-utora, zbog manje površine poprečnog presjeka, ima veću fleksibilnost nego trokutasti ProTaper, no pokazao je veću slabost pri izlaganju torzijskom naprezanju. Što se tiče veličine instrumenta, dokazana je veća incidencija fraktura i distorzija u instrumenata manjeg broja

umnogim *invitro* studijama (7). Stoga se preporučuje da se manji instrumenti koriste jednokratno zbog prevencije torzijskog opterećenja. S druge strane, rezultati velike kliničke studije pokazali su da se frakture češće događaju pri korištenju većih, krućih instrumenata koji podnose veći zamor tijekom korištenja (7,24,26). To je vjerojatno posljedica manjeg opreza terapeuta s većim instrumentima jer ih smatraju robusnijima i ne kontroliraju broj uporaba, odnosno sterilizacija.

2.3. Postupci kod loma instrumenta

Postupak kod loma instrumenta u korijenskom kanalu sofisticiran je postupak koji zahtijeva obuku, iskustvo i poznavanje tehnika koje se mogu koristiti. Dugotrajan je i zahtjevan postupak, često vrlo stresan i za liječnika i pacijenta s promjenjivom stopom uspjeha. Prije pokušaja vađenja fragmenta, potrebno je u obzir uzeti i razmotriti mnoge čimbenike koji uključuju (4):

- denticiju: radi li se o trajnom ili mliječnom zubu
- položaj zuba s fragmentom instrumenta u korijenskom kanalu unutar zubnog luka
- anatomiju kanala korijena, uključujući njegov promjer, duljinu i zakrivljenost
- debljinu korijenskog dentina
- stanje periapikalnog i parodontnog tkiva
- fazu instrumentacije kanala kada se prijelom dogodio
- duljinu slomljenog fragmenta
- mjesto slomljenog fragmenta unutar kanala
- materijal i vrstu slomljenog fragmenta
- smjer instrumentacije slomljenog instrumenta: u smjeru ili suprotno od smjera kazaljke na satu
- na kraju, ali naravno ne i najmanje važno, stav i želje pacijenta.

Najpovoljniji ishod takve situacije jest vađenje slomljenog fragmenta kako bi se omogućilo čišćenje i punjenje kanala. Takav ishod, iako najbolji, nije uvijek moguć i nosi sa sobom razne komplikacije koje mogu uzrokovati još veće probleme za trajnost i funkciju zuba. Kada se dogodi incident loma instrumenta, terapiju je moguće usmjeriti u nekoliko smjerova:

- bez intervencije

- nekirurško (ortogradno, konzervativno) liječenje
- kirurško liječenje
- vađenje zuba.

Neinterveniranje je moguće u dva slučaja, a to su slučaj u kojem se zub nalazi u stanju nepovoljnom za restauraciju s teško kompromitiranim potpornim aparatom zuba i kada ne postoje klinički i radiološki znakovi patoloških procesa, a zahvaćeni zub nije predviđen za daljnju protetsku terapiju (4).

Konzervativni pristup može se podijeliti u dvije faze. U prvoj fazi napori su usmjereni prema vađenju ili akoto nije moguće, „zaobilaženju“ instrumenta. U slučaju da je vađenje ili „zaobilaženje“ instrumenta uspješno, ali i ako nije, slijedi druga faza. Druga faza sastoji se od instrumentacije i obturacije kanala. U slučaju uspješnog vađenja instrumenta ili „zaobilaženja“, kanal se instrumentira i puni do željene dužine, a u suprotnom instrumentira se i puni do fragmenta i redovito klinički i radiološki prati (4).

Kirurško se liječenje provodi ako ne uspije konzervativni pristup ili se otpočetak predviđa da neće uspjeti. Uključuje apikotomiju, hemisekciju i reimplantaciju (4).

Ekstrakcija zuba provodi se kada sve prethodne metode pokažu neuspjeh (4).

2.3.1. Tehnike uklanjanja fragmenta endodontskih instrumenata

Prije početka uklanjanja instrumenta potrebno je (4):

- (a) obavijestiti pacijenta o događaju i mogućim ishodima i komplikacijama
- (b) pospremiti preostali dio instrumenta u medicinsku dokumentaciju pacijenta
- (c) lokalizirati fragment
- (d) identificirati fragment.

Brojne su tehnike uklanjanja, a podijeliti ih možemo u konzervativne i kirurške. Kada konzervativne tehnike zakažu, prelazimo na kirurške. Mnogo je konzervativnih metoda koje uključuju razne uređaje i instrumente od onih manje do više sofisticiranih. Navest ćemo neke

od najčešće korištenih koje uglavnom možemo podijeliti na tehnike koje koriste ultrazvučne vibracije, omče, mikrocjevčice i kliješta (26).

Ako se fragment slomljenog instrumenta nalazi u pulpnoj komorici, možemo ga pokušati ukloniti za to specijaliziranim instrumentima, kao naprimjer, Stieglitzovim kliještima. Ta kliješta imaju posebno oblikovan uski vrh kojim se fragment može uhvatiti i povući van.

Ultrazvučne vibracije trenutno su najraširenija metoda za vađenje stranih predmeta iz korijenskih kanala (4,28). Ultrazvučni uređaji trenutno dostupni u stomatologiji mogu biti u dva osnovna oblika s različitim mehanizmima djelovanja. To su (4):

- magnetrostriksijski–magnetrostriksija pretvara elektromagnetsku energiju u mehaničku energiju
- piezoelektrični– temelje se na piezoelektričnom principu u kojemu kristal mijenja dimenzije pri primjeni električnog naboja; deformacija tog kristala pretvara se u mehaničke oscilacije bez proizvodnje topline.

Piezoelektrični se oblik ultrazvuka više koristi u endodonciji iako su oba dobro prihvaćena. Oni omogućavaju više ciklusa u sekundi, 40 naspram 24 kHz onih magnetrostriksijskih, dok nastavci tih jedinica rade u linearnoj naprijed-natrag kretanju koja nalikuju onoj klipa kretanju. Takve su kretanja idealne za endodonciju.


Prije unošenja ultrazvučnog nastavka u kanal potrebno je napraviti tzv. Platformu, tj. proširiti kanal do koronarnog dijela fragmenta Gates-Gliddenovim svrdlima. Promjer Gates-Gliddenovih svrdala mora biti malo veći od promjera koronarnog dijela fragmenta. Nakon toga ultrazvučni nastavak stavlja se u prostor između fragmenta i unutarnje stijenke korijenskog kanala te se aktivira i koristi u pokretima suprotno od kazaljke na satu. To se nastavlja sve dok nekoliko milimetara koronarnog kraja nije oslobođeno ili je zabilježeno neko kretanje fragmenta. U tom dijelu postupka treba biti oprezan da se ne bi odstranilo previše dentina i time ugrozila trajnost zuba.

NiTi i instrumenti od nehrđajućeg čelika različito reagiraju na ultrazvučne vibracije. Fragmenti instrumenata od nehrđajućeg čelika apsorbiraju ultrazvučnu energiju u cjelini i prije će doći do njihovog pomicanja. NiTi instrumenti kruti su i prije pucaju ako se ultrazvučnim nastavkom djeluje izravno na njih, stoga je potreban oprez pri njihovom uklanjanju ovom tehnikom.

Tehnike obuhvaćanja (engl. *holding techniques*) temelje se na konceptu prema kojemu je prvo potrebno prikazati koronarni dio fragmenta pomoćuniza trepanacijskih svrdala ili ultrazvučnih nastavaka, a zatim u drugom koraku posebnim instrumentom zahvatiti oslobođeni koronarni dio i povući ga van iz kanala. Među tim tehnikama neke od najpoznatijih i karakterističnijih jesu (4,27,28):

- Masserannova tehnika
- Feldmanova tehnika
- *MeitracEndoSafety System*
- *Instrument Removal System (IRS)*
- *EndoRescue*
- *EndoExtractor System*

Masserann kitsastoji se od 14 svrdala označenih različitim bojama i u različitim su veličinama (promjera od 1,1 do 2,4mm), dvije veličine ekstraktora i mjerača koji pomaže u predviđanju veličine svrdla i ekstraktora koji će se koristiti. Postupak kod te tehnike temelji se na općenitim principima tehnika obuhvaćanja. Najprije se dio kanala iznad fragmenta proširuje Gates-Gliddenovim svrdlima. Nakon toga pristupa se dentinu oko slomljenog instrumenta jednim od trepanacijskih svrdala iz asortimana. Svrdla se koriste u smjeru suprotnom od kazaljke na satu kako bi se napravio utor oko koronarnog dijela fragmenta. Dentin se uklanja do 2mm dubine. Ekstraktor se zatim postavlja u pripremljeni utor, uvodi se klin te se tako slomljeni dio instrumenta zaglavi u suženju unutar cjevčice. Instrument se luksira i rotira unutar kanala dok se ne uspije izvući. Relativno veliki promjeri ekstraktora (1,2 i 1,5 mm) zahtijevaju uklanjanje znatne količine dentina, što može oslabiti korijen i dovesti do perforacije ili poslijeoperativnog prijeloma korijena (slika 3) (4).



Slika 3. Masserannov kit. Preueto s dopuštanjem autorice prof.dr.sc.Silvane Jukić Krmek

Feldmanova tehnika identična je Masserannovoj uz dodatak korištenja transiluminirajućeg svjetla. Transiluminirajuće svjetlo (optička vlakna) koristi se za isticanje fragmenta u korijenskom kanalu. Sonda s optičkim vlaknima može biti postavljena okomito na korijen, na gingivu, nekoliko milimetara ispod cervikalnog dijela ili izravnona zub usmjerena unutar korijena i nagnuta prema apeksu. Tehnika osigurava trenutnu vidljivost u korijenskom kanalu olakšavajući uklanjanje i smanjujući vjerojatnost pojave jatrogenih oštećenja kao što je perforacija korijena. Način uklanjanja identičan je prethodno opisanom postupku u Masserannovoj tehnici (4).

Meitrac Endo Safety sustav je još jedan sustav sličan Masserannovom. Dostupan je u tri kompleta (*Meitrac I, II i III*) dizajnirana za uklanjanje fragmenata prema njihovupromjeru i tipu. Svi *Meitrac* sustavi izrađeni su od nehrđajućeg kirurškog čelika, pa se mogu sterilizirati i ponovno upotrijebiti. Svaki komplet sastoji se od trepanacijskog svrdla i dva ekstraktora. Trepanacijsko svrdlo posebno je po tome što je šuplje cijelom svojom dužinom i tako olakšava uklanjanje dentinaizravno uz fragment ostavljajući intaktan i oslobođen koronarni dio fragmenta. Ekstraktor se sastoji od dviju komponenti, male i veće šuplje cijevi. Manja cijev umeće se u veću, na jednom kraju ima steznu oprugu, a na drugom aktivnom kraju ima

urezane dugačke okomite utore. Veća cijev također na jednom kraju ima steznu oprugu, a na drugom blago sužen lumen. Nakon što je kanal proširen i instrumentiran do koronarnog dijela fragmenta, koristi se posebno svrdlo kojim se uklanja dentin oko fragmenta do 2 mm u dubinu. Potom se uzima prethodno izabran ekstraktor i postavlja u utor oko fragmenta kako bi ga obuhvatio. Ponekad je potrebno rotirati ekstraktor uz blagi apikalni pritisak kako bi se fragment obuhvatio. Sljedeći korak zahtjeva umetanje manje cijevi u veću. Kako manja cijev izlazi kroz veću, tako smanjeni lumen aktivnog dijela veće cijevi komprimira manju cijev smanjujući njezin unutarnju lumen. Tosmanjenje unutarnjeg lumena manje cijevi čvrsto zahvaća fragment unutar opisanih proreza na manjoj cijevi. Uhvaćeni fragment izvlači se s čvrsto stisnutim dijelovima sustava (fragment i manja i veća cijev) (4).

Instrument Removal System sastoji se od 4 ekstraktora od titana ili nehrđajućeg čelika. Zeleni i crni ekstraktor koriste se u koronarnoj trećini kanala. U užim kanalima koriste se crveni i žuti. Ultrazvučnom se instrumentacijom oslobađa koronarnih 2 – 3mm zaglavljene instrumenta, nakon toga postavlja se jedan od ekstraktora. U ekstraktor se umetne klin s navojima te se zakretanjem klina instrument pomiče i sjeda u otvor na ekstraktoru. Cijeli se sustav zakretanjem u smjeru obrnutom od kazaljke na satu zakreće van. Uz taj sustav može se koristiti i ultrazvučni instrument koji će ultrazvučnim valovima osloboditi čvrsto zaglavljene instrument koji se nije mogao osloboditi samo rotacijom sustava (4,31).

The Endo Rescue sastoji se od cilindrično-koničnog svrdla od volframovog karbida s neaktivnim vrhom, kratkog Gates-Gliddenovog svrdla veličine 4 i 3, svrdla za centriranje, svrdla za trepaniranje koji se okreće u smjeru suprotnom od kazaljke na satu i ručnog vijka (3).

The Endo Extractor System čine instrumenti od nehrđajućeg čelika. Šuplje svrdlo s unutarnjim promjerom od 0,8 mm i vanjskim od 1,6mm te tri uređaja za ekstrakciju s vanjskim promjerom od 1,5mm (3).

Tehnike tube (engl. *tube techniques*) u početnom dijelu postupka slične su navedenima. Razlikuju se u drugom koraku gdje se na eksponirani dio fragmenta stavlja šuplja cijev s adhezivom, najčešće cijanoakrilatom. Alternativa cijanoakrilatu je smola. Najpoznatiji sistemi za tutehniku su (3,10,28):

1. *EndoExtractor*

2. *CancellierExtractor Kit*
3. Potkožne kirurške igle
4. Sistem za uklanjanje separiranih instrumenata
5. *Micro-Retrieve&Repair System*

Endo Extractor sastoji se od 4 ekstraktora različite veličine i boje, 4 svrdla koja odgovaraju svakom ekstraktoru, cijanoakrilatnog adheziva i sredstva za odljepljivanje. Postupak započinje uklanjanjem dentina 2mm oko koronarnog segmenta fragmenta koristeći za to odgovarajuće svrdlo. Zatim se postavlja ekstraktor s cijanoakrilatnim adhezivom na svojoj unutarnjoj strani. Potrebno je koristiti malu količinu adheziva da se ne bi izlio po kanalu. Dabi se spriječilo curenje adheziva, može se vanjski dio ekstraktora premazati glicerolom. Nakon tog pričekava se nekoliko minuta dabi se učvrstila veza između fragmenta i ekstraktora i dabi se zajedno izvadili iz kanala (4).

The Cancellier Extractor sadrži jednu ručku, 4 različita ekstraktora (jednokratna) s vanjskim promjerima od 0,50, 0,60, 0,70 i 0,80mm. Uz taj sustav ne dolaze trepanacijska svrdla, već se za oslobađanje koronarnog dijela fragmenta koriste ultrazvučni instrumenti. Ostatak postupka identičan je prethodnim metodama koje koriste ekstraktore i adheziv (4).

Potkožne kirurške igle također se mogu koristiti kao sredstvo za uklanjanje fragmenata. Tehnika jeftina je i lako pristupačna jer ne iziskuje sofisticiranu opremu kao ranije navedene, a bez obzira na to može imati povoljan ishod. Izrezane igle mijenjaju u tom slučaju mikro cjevčice i koriste se u kombinaciji s adhezivom ili Hedstroem instrumentom. Iгла u toj tehnici služi za urezivanje utora oko fragmenta. Utor može biti napravljen i tankim ultrazvučnim nastavcima ili svrdlima. U iglu se postavlja cijanoakrilatni adheziv ili neki čvrsti dentalni cement (kao na primjer polikarboksilatni) te se kompleks (igla-adheziv-fragment) uklanja laganim rotacijskim pokretima u smjeru ili suprotno od smjera kazaljke na satu. Ako se adheziv ne može upotrijebiti, koristi se Hedstroem instrument koji se postavlja kroz iglu i čini klin između fragmenta i unutarnje stijenke igle. S obzirom na to da nisu fleksibilne, igle se ne mogu koristiti u zakrivljenim kanalima (4,29).

Sistem za uklanjanje separiranih instrumenata sastoji se od 100 mekanih ljepljivih cjevčica za spajanje s različitim 5 unutarnjih promjera, bočice adheziva, bočice sredstva za ubrzavanje adhezije te zakrivljenog hemostata. Koraci u tom postupku prilično su slični ostalim

postupcima tehnika tube s glavnom razlikom u mekoći cjevčica, što omogućuje njihovo lako savijanje i umetanje iz bilo kojeg kuta (4).

Micro-Retrieve & Repair System često se uspoređuje tehnikom koja koristi ultrazvučne nastavke gledajući količinu uklonjenog dentina i sveukupnu brzinu uklanjanja fragmenta. Sadrži 5 trepanacijskih svrdala različite veličine te kanile. Duljina svrdla i kanile može se individualno prilagoditi kako bi se olakšao pristup stražnjim zubima. Prije svega, kanal se instrumentira do fragmenta, a nakon toga radi se proširenje oko koronarnog dijela fragmenta Gates-Gliddenovim svrdlima veličine 1 i 3. Postupak treba provoditi uz optička pomagala, pri čemu je mikroskopsko najkorisniji. Svrdlima za trepanaciju eksponira se koronarni dio fragmenta duljine oko 1 do 1,5 mm. Fragment će se oslobađanjem od dentina zasigurno malo olabaviti. Tada se na eksponirani dio fragmenta stavlja kanila pokušavajući ga obuhvatiti. Između kanile i obuhvaćenog fragmenta stavlja se klin te se sve zajedno pokušava ukloniti iz kanala (4).

Endo Removal System zaseban je sustav koji ne pripada ni jednoj od dviju navedenih skupina tehnika. Sastoji se od komponenata od nehrđajućeg čelika koje je moguće ponovno sterilizirati i koristiti: endodontske mikropincete, endodontskih mikroklješta i kliješta, endodontske mikrosonde, endodontskog mikrodlijeta i mikropoluge. U početnom dijelu postupka, prikazuje se koronarni dio slomljenog instrumenta koristeći ultrazvučni nastavak ili endodontskomikrodlijeto. Fragment se zatim zahvati i uklanja mikropincetom, mikroklještima ili mikropolugom, ovisno o njegovu položaju i širini instrumentiranog kanala. Mikropincetom mogu se ukloniti samo fragmenti olabavljeni u kanalu. Mikroklještima mogu se uklanjati instrumenti čvrsto zaglavljani u kanalu, a mikropoluge se koriste u kombinaciji s retencijskim materijalom koji se nanosi na rezni kraj poluge kako bi se vezao s fragmentom. Prema prijedlogu proizvođača, koristi se vosak ili staklenoionomerni cement (4).

Tehnika koja koristi *Canal Finder Systems* sastoji se od ručnog nastavka i seta specijalno dizajniranih instrumenata. Sustav proizvodi vertikalne pokrete s maksimalnom amplitudom od 1 – 2mm koja se smanjuje kako se brzina povećava. Učinkovitopomaže u „zaobilaznju“ instrumenta, no treba biti jako oprezan dane bi došlo do perforacije korijena ili apikalno potiskivanja fragmenta, posebno u jako zakrivljenim kanalima. Zavoji na instrumentu mogu se zaglaviti sa slomljenim fragmentom, a vertikalne vibracije tako mogu olabaviti i ukloniti

instrument. Nedavno je tajsustav zamijenjen EndoPuls sustavom u kojemu se instrumenti od nehrđajućeg čelika koriste u recipročnim vertikalnim pokretima i pasivnom $\frac{1}{4}$ okretu (30).

File Removal System razvili su Terauchi i suradnici 2006. godine tvrdeći da se tom tehnikom uklanja najmanja moguća količina dentina (30). Tehnika uključuje tri uzastopna koraka koja koriste specijalno dizajnirane instrumente. U prvom koraku koriste se 2 *low-speed* svrdla dužine 28mm. Prvo svrdlo s režućom oštricom koristi se za proširivanje kanala, a drugo cilindrično oblikovano za uklanjanje dentina oko koronarnog segmenta fragmenta. Oba su svrdla fleksibilna tako da se mogu koristiti i u zakrivljenim kanalima. Mogu olabaviti, ali čak i ukloniti instrument jer se koriste u pokretima suprotno od kazaljke na satu. Ako taj korak ne uspije, prelazi se na korak broj 2. U drugom koraku koristi se ultrazvučni instrument kako bi se napravio utor oko slomljenog fragmenta. Ako se ni tim postupkom ne uspije olabaviti i ukloniti instrument, prelazi se na treći korak. U trećem koraku koristi se uređaj od dviju komponenti za uklanjanje instrumenta (30,31). Prva komponenta sastoji se od glave spojene na jednokratnu cijev (promjera 0,45 mm) spetljom izrađenom od NiTi žice (0,08 mm) koja strši iz te cijevi. Drugi dio čini mjedeno tijelo s kliznom ručkom sa strane koju drži žica spojena s glavom. Kada se ručka pomakne prema dolje, pričvršćuje petlju i obrnuto. Taj sustav pokazao učinkovitim u laboratorijskim istraživanjima i u nekim kliničkim slučajevima slomljenog instrumenta u apikalnom dijelu korijenskog kanala.

Još jedna od opisanih tehnika u literaturi je i uklanjanje fragmenta uz pomoć omekšanog štapića gutaperke (4,30). Tehnika se može koristiti za instrumente koji se nalaze u kanalu djelomično olabavljeni. Ručni Hedstroem instrumenti od nehrđajućeg čelika veličine #8, #10 i #15 koriste se inicijalno kako bi se provjerilo je li fragment olabavljen i kako bi ga se pokušalo zaobići. Zatim se uzima gutaperka štapić veličine #40 s konicitetom 0,04 (ili druga veličina i konicitet, ovisno o kanalu u kojem se slomljeni fragment nalazi) i umoči njegovih 2 do 3 mm u kloroform oko 30 sekundi. Omekšana gutaperka umetne se do kraja u kanal, zaobilazeći fragment i ostavi tako oko 3 minute kako bi otvrdnula. Nakon toga, finim pokretima u smjeru i suprotno od smjera kazaljke na satu, gutaperka i fragment zajedno se uklanjaju iz kanala.

Trenutno se radi na istraživanju novih tehnika kojima bi se u budućnosti moglo uklanjati slomljene fragmente. Dvije su takve lasersko zračenje i elektrokemijska disolucija fragmenta. Korištenjem Nd:YAG lasera pokušava se ostvariti najmanje moguće uklanjanje dentina i

smanjiti rizik frakture korijena. Osim toga, laser bi trebao smanjiti vrijeme uklanjanja. Prema laboratorijskim istraživanjima trajanje uklanjanja iznosilo bi čak manje od 5 minuta. Temeljni na kojem laser radi je otapanje dentina oko fragmenta, zaobilaženje Hedstroemom i uklanjanje ili otapanje samog fragmenta laserom. Međutim, postoji nekoliko nedoumica vezanih uz taj koncept: vjerojatnost perforacije korijena u zakrivljenim korijenskim kanalima ili tankim korijenima i porast temperature na vanjskoj površini korijena (do 27 °C) s mogućnošću oštećenja parodontnog tkiva. Također, toplina stvorena unutar korijenskog kanala može karbonizirati ili čak spaliti dentin, što pak može ugroziti vezu između materijala za punjenje i stijenke korijenskog kanala. Ormiga i sur. predstavili su i testirali novi koncept koji se temelji na elektrokemijski induciranom otapanju metala. Dvije elektrode uronjene su u elektrolit, jedna djeluje kao katoda, a druga kao anoda. Kontakt između slomljenog instrumenta i anode, kao i odgovarajuća elektrokemijska razlika potencijala između anodne i katodne elektrode dovodi do oslobađanja metalnih iona u otopinu, što posljedično uzrokuje postupno otapanje fragmenta unutar korijenskog kanala (30).

Doktor Yoshi Terauchi osmislio je protokol uklanjanja slomljenih fragmenata unutar korijenskih kanala. U protokolu se služi Terauchi kitom za uklanjanje instrumenata koji je također osmislio, a sastoji se od više vrsta specijalno dizajniranih instrumenata upravo za tu svrhu. Protokol se sastoji od triju glavnih dijelova, a to su (32):

1. planiranje liječenja s obzirom na prethodno postavljenu dijagnozu zuba sa slomljenim fragmentom
2. priprema korijenskog kanala za uklanjanje slomljenog fragmenta i
3. pokušaj uklanjanja fragmenta.

Priprema korijenskog kanala započinje proširenjem kanala iznad slomljenog instrumenta. Ako korijen ima zakrivljenost manju od 15 stupnjeva, tada se za njegovo proširenje koristi Gates-Gliddenovo svrdlo veličine 2 ili 3 i proširuje uz njegovu vanjsku stijenku pokretima četkanja (engl. *brushing motions*). U slučaju da je zakrivljenost kanala veća od 15 stupnjeva, za proširenje se koristi veliki NiTi instrument veličine 60, a proširuje se vanjska stijenka krivine, kao i u prvom slučaju. Nakon što je kanal proširen do slomljenog fragmenta instrumenta prelazi se na drugi korak koji ovisi o tome kakav se instrument koristi u tom koraku, ultrazvučni ili neultrazvučni. Ako se izabiru ultrazvučni nastavci, cilj je napraviti mjesto uz unutarnju stijenku krivine kanala kako bi fragment počeo plesati u kanalu, u suprotnom, u drugom koraku protokola, pokušava se „zaobići“ slomljeni fragment jednim od rotirajućih NiTi instrumenata. Ples instrumenta u kanalu kretnja je u kojoj se instrument pomiče s jedne

strane stijenke na drugu i tako ostaje te ga se treba razlikovati od savijanja u kojemu se instrument savije na drugu stranu stijenke, ali se nakon prestanka djelovanja sile sonde vraća na početno mjesto. U Terauchi kitu za uklanjanje slomljenih instrumenata postoje dvije vrste ultrazvučnih nastavaka, a to su ravni nastavak (engl. *straight tip*) i tzv. „katana“ nastavak. Oba nastavka potrebno je prije uporabe oblikovati i naoštiti uz pomoć gumica za poliranje metala. Postoje dvije tehnike preparacije, jedna je tehnika 180 stupnjeva, a druga tehnika 90 stupnjeva. Tehnika 180 stupnjeva indicirana je u slučajevima gdje je fragment vidljiv, s koronarnim dijelom u ravnom kanalu. Dobra strana te tehnike je što je predvidljiva, a loša svakako to što zahtjeva dublju i širu preparaciju, a time se uklanja i više dentina. Tehnika 90 stupnjeva provodi se kod djelomično vidljivih fragmenata ili onih koji uopće nisu u vidnom polju te kada im se koronarni kraj nalazi u blizini ili u samoj krivini. Prednost tehnike je što je minimalno invazivna, ali nema predvidljiv ishod kao navedena. U tehnici 180 stupnjeva prvo se koristi „katana“ nastavak kako bi se napravio prostor oko fragmenta za četvrtinu kruga, odnosno preparacija od 90 stupnjeva. Nakon toga ravnim nastavkom prostor se proširuje do 180 stupnjeva, odnosno za polovinu kruga oko fragmenta. Ako se i prije proširenja do 180 stupnjeva uoči „plesanje“ instrumenta u kanalu, prestaje se s preparacijom i započinje postupak vađenja instrumenta. U tehnici 90 stupnjeva koristi se samo „katana“ nastavak. Preparacija se vrši za 90 stupnjeva oko fragmenta i zato se smatra minimalno invazivnom. Nastavak se postavi izravno na fragment s unutarnje strane zakrivljenosti kanala i čeka početak njegovog „plesanja“ u kanalu. Tehnika nije jednako predvidljiva kao prva, te zahtjeva više vremena i strpljenja. Kao što je navedeno, drugi korak protokola, odnosno preparacija mjesta oko slomljenog fragmenta, može se raditi i instrumentima koji nisu ultrazvučni. U tu svrhu koriste se NiTi instrumenti i to uglavnom, ako je slomljeni fragment duži od 4,5 mm i nalazi se u području zakrivljenosti kanala. NiTi instrumentom nastoji se zaobići slomljeni fragment. Terauchi predlaže zaobilazanje učiniti s malim HyFlex EDM instrumentom veličine 15 s više od 2000 okretaja u minuti. Nakon što je preparacija kanala učinjena i instrument „pleše u kanalu“, prelazi se na postupak uklanjanja instrumenta iz kanala. Ponekad se može dogoditi da instrument „ne pleše“ u kanalu. Tri su glavna uzroka tome:

1. Tehnički uzroci kao što je ultrazvučna aktivacija na krivom mjestu, ultrazvučna aktivacija na vrhu instrumenta, uporaba ultrazvučnog nastavka velikog promjera ili uporaba ultrazvučnog nastavka velikog koniciteta.

2. Vremenski čimbenik: veličina promjera slomljenog instrumenta, duljina slomljenog instrumenta, višestruke zakrivljenosti te austenitni instrumenti u području zakrivljenosti kanala većoj od 30 stupnjeva.
3. Okolišni čimbenici koje se ubrajaju nedostatak klizavosti i slaba vidljivost.

Potrebno je biti strpljiv i poštivati sva pravila protokola kako bi došlo do oslobođenja instrumenta.

Prilikom uklanjanja slomljenog fragmenta ultrazvučnim nastavcima, doktor Terauchi preporučuje korištenje ulja srednje viskoznosti kao što su sojino i maslinovo ulje za instrumente u kanalima zakrivljenosti veće od 30 stupnjeva, dok za ravne ili blago zakrivljene kanale preporučuje upotrebu EDTA ili silikonskog ulja. Irigacijsko sredstvo mora dosezati rub kaviteta, ne smije ga biti premalo. Ultrazvučni nastavci pokreću se gore-dolje uz unutarnju stijenkku krivine do trenutka kada fragment bude uklonjen. Pri tome se koristi ultrazvučna energija niskih vrijednosti u pulsnom načinu rada kako ne bi došlo do loma ultrazvučnih nastavaka.

Od drugih instrumenata za uklanjanje instrumenata, doktor Terauchi koristi Yoshi omču, XP Shaper, XP Finisher i martenzitne NiTi instrumente. Ako je instrument vidljiv u kanalu i „pleše“, za uklanjanje se koriste omča ili XP-endoFinisher u prisustvu EDTA ili ulja. U slučaju da instrument nije vidljiv, a duži je od 4,5 mm, radi se prostor između slomljenog fragmenta i stijenke kanala s HyFlex EDM-om ili XP-endoShaperom u kombinaciji s uljem (32).

Kirurške metode uklanjanja instrumenta su: apikotomija, hemisekcija i reimplantacija.

2.3.2. Zaobilaženje instrumenta

Ovaj način zbrinjavanja loma instrumenta može imati dva ishoda. Jedan je zaobilaženje instrumenta i zatim njegovo uklanjanje, a drugi je zaobilaženje i zatim instrumentiranje i punjenje do apeksa. Ne zahtijeva nikakve specijalizirane instrumente i koristi endodontske instrumente koji se mogu naći u svakoj ordinaciji dentalne medicine (3,4). Potreban je veliki oprez kod provođenja metode jer je moguć nastanak ijtrogenih pogrešaka kao što su lom drugog instrumenta, stvaranje stepenice, perforacije ili transportacije. Procedura kreće instrumentacijom kanala do fragmenta koju prati obilna irigacija kako bi se uklonilo što više debris i dentinskih krhotina. Zatim se u kanal postavlja mali, pri vrhu oštro savijen ručni instrument (veličine 6 ili 8, maksimalno 10) i lagano rotira prema apikalno dok se ne zaglavi u

uskom prostoru između fragmenta i stijenke kanala. Ti sepokreti nastavljaju sve dok se fragment ne zaobiđe i dosegne vrh kanala. S velikim oprezom rade se mali pokreti „unutra- van“ uz obilno ispiranje. Instrumentacija dijela kanala, apikalno od fragmenta nastavlja se uzastopnim uvođenjem sve većih instrumenata. Potrebno je paziti da se instrument ne bi postavio izravno na fragment i tako ga pogurao dublje u kanal. U takvim slučajevima potrebna je strpljivost i ponovno uspostavljanje prohodnosti s početnim instrumentom i zaobilaznjem fragmenta. Ako fragment nije uklonjen, tehnika se nastavlja i drži općih principa instrumentacije i punjenja kanala samo što u tom slučaju punjenje uključuje i slomljeni fragment. NiTi instrumenti uopće se ne koriste s tom tehnikom zbog povećanog rizika od loma. Najčešće se u tu svrhu koriste K tipovi proširivača i strugača od nehrđajućeg čelika te Hedstroem strugači.

2.3.3. Punjenje kanala do mjesta loma

U slučaju da niti jedna od konzervativnih metoda nije dala rezultat, može se razmatrati o ostanku fragmenta unutar kanala. To je moguće ako zub prije instrumentacije nije pokazivao znakove apikalnog parodontitisa. Naime, smatra se da sam fragment nema direktan nepovoljni učinak na ishod liječenja, već je za to odgovorno stanje pulpe i periapikalnog tkiva (27,33). Osim toga, to može biti i poštenija opcija glede očuvanja zubnog tkiva, ali i novca. Uklanjanje fragmenta može sa sobom nositi komplikacije perforacije, transportacije kanala te slabljenja zubne strukture, a nije tako jeftin postupak. Ako postoje uvjeti da se pacijentu uštedi vrijeme i novac, može se pokušati i s tom metodom. Takav zub mora se redovito klinički i radiološki kontrolirati. S druge strane, mnogim terapeutima nije prihvatljivo ostaviti zub bez pokušaja uklanjanja fragmenta. Nekim pacijentima zaostali fragment može stvarati anksioznost i nelagodu. Također, napredak tehnologije u stomatologiji, a time i sve češće korištenja lupa i mikroskopa, olakšava terapeutima mogućnost uklanjanja. Potrebno je odvagati korist i nedostatke navedene metode te predvidjeti moguće komplikacije ako se instrument ostavi u kanalu (27).

2.4. Utjecaj loma instrumenta na ishod endodontskog liječenja

Utjecaj loma instrumenta na ishod endodontskog liječenja ovisi o dvama čimbenicima, a to su prisutnost apikalnog parodontitisa prije instrumentacije i faza instrumentacije u kojoj se


instrument slomio. Ako prije instrumentacije zub nije pokazivao kliničke i radiološke znakove apikalnog parodontitisa, možemo pretpostaviti da kanali nisu inficirani te da slomljeni fragment neće imati nepovoljan učinak na ishod liječenja (34). U drugom slučaju, ako su kanali zahvaćenog zuba bili inficirani, bitno je vrijeme u kojem se lom dogodio. Ako se lom dogodio pri kraju instrumentacije, znači da su broj mikroorganizama i količina inficiranog dentina smanjeni gotovona minimum te da postoji mogućnost cijeljenja i izlječenja. Suprotno tome, ako se lom dogodio početku instrumentacije, očigledno je da mikroorganizmi i dalje obitavaju u kanalu, a zaglavljani instrument smeta njihovu uklanjanju i priječi cijeljenje periapikalnog tkiva (34).

2.5. Prevencija

Iako lom instrumenta ne mora nužno imati negativan utjecaj na ishod liječenja, uvijek ga je bolje izbjeći. Kako bi se prevenirala takomplikacija, potrebno je držati se nekih smjernica u radu. To bi bile sljedeće (4):

1. Provođenje temeljitog predoperativnog kliničkog i radiološkog pregleda zuba i njegove morfologije.
2. Procjena „razine težine“ endodontskog liječenja kako bi se omogućio odabir i korištenje najprikladnijih instrumenata i tehnika instrumentacije. Posebnu pozornost treba posvetiti zubima sa specifičnom morfologijom (zakrivljenosti kanala u obliku slova S, kalcifikacije i dilaceracije).
3. Treba osigurati odgovarajućitrepanacijski otvor s neometanim pravocrtnim pristupom instrumentu do apeksa ili do prvog zavoja.
4. Endodontske instrumente treba pažljivo pregledati prije, tijekom i nakon korištenja, po mogućnosti pod povećanjem kako bi se otkrili znakovi loma ili plastične deformacije. Moguća oštećenja uključuju lom, odmotavanje, obrnuti navoj, obrnuti navoj sa zatezanjem spirala, savijanje ili kombinaciju navedenog. Potrebno je navesti daje na NiTi instrumentima teško uočiti promjene bez povećanja.
5. Potrebno je imati određena iskustva i biti upoznat s tehnikama instrumentacije koje koriste rotirajuće NiTi instrumente. Svaki sustav prethodno treba biti izvježban na plastičnim ili ekstrahiranim zubima.
6. NiTi instrumente treba koristiti u granicama sigurnog zakretnog momenta i optimalne brzine koju predlaže proizvođač.

7. NiTi instrumente treba koristiti uvijek pod vrlo malim apikalnim pritiskom, samo na nekoliko sekundi. Dugotrajna upotreba instrumenata povećala bi dodirnu površinu sa stijenkama kanala, a instrument bi tada bio izložen visokom zakretnom momentu i mogućnosti loma.
8. Rotirajući endodontski instrumenti imaju vrhove koji ne režu, stoga moraju ući u prethodno prohodani kanal, a njegova prohodnost se postiže ručnim instrumentima od nehrđajućeg čelika ili posebnim NiTi instrumentima malog promjera vrha instrumenta i manjeg koniciteta od onih NiTi instrumenata koji se koriste za obradu kanala (npr. ProGlider, R-Pilot, OneGlide). To je tzv. *glidepath*, odnosno klizni put. Tose posebno preporučuje za apikalnu trećinu uskih i/ili kalcificiranih kanala. U tim područjima vrh NiTi instrumenta mogao bi se naći u korijenskom kanalu manjem od njegovog promjera te se tako zaglaviti i slomiti.
9. Instrumenti se moraju pomicati niz kanal ključajućim (engl. *pecking*) pokretima ili pokretima „navijanja sata“ (ako se instrumentirainstrumentima od nehrđajućeg čelika).
10. Instrumenti u korijenskom kanalu uvijek moraju biti u vlažnom okruženju.
11. Instrumenti se uvijek trebaju koristiti po redu bez preskakanja veličina.
12. Svaki instrument trebao bi lagano prodirati kroz cijeli kanal prije upotrebe sljedećeg većeg instrumenta.
13. Instrumenti se ne smiju previše koristiti, tj. nakon uporabe instrumenata u jako zavijenim i kalcificiranim kanalima trebalo bi ih se odbaciti zbog zamora materijala.



Lom instrumenta u kanalu jedna je od komplikacija instrumentacije. Najčešći razlog zbog kojeg dolazi do loma jest nepravilna i pretjerana uporaba određenih instrumenata, što uzrokuje zamor materijala. Drugi razlozi koji mogu utjecati na lom uključuju nepoštivanje općih pravila instrumentacije kao što su oblikovanje pravilnog trepanacijskog otvora, neodržavanje vlažnosti kanala te nepoznavanje morfologije endodontskog prostora. Nekada do loma instrumenta može doći i uz poštivanje svih pravila instrumentacije, a tada se radi o tvorničkim greškama instrumenta na koje terapeut ne može utjecati, osim odabirom kvalitetnih proizvoda pouzdanih proizvođača. Iako nije klinički dokazano, uvriježeno je mišljenje da rotirajući NiTi instrumenti češće pucaju. Može se pretpostaviti da do češćeg loma tih instrumenata zapravo dolazi zbog njihove češće uporabe. NiTi instrumenti značajno su olakšali i ubrzali instrumentaciju kanala tako što su smanjili potrebu za uporabom većeg broja instrumenata tijekom postupka. Pri njihovoj uporabi treba biti vrlo oprezan u uskim i zakrivljenim kanalima. Naime, promjer i zakrivljenost kanala imaju najveći utjecaj na lom takvih instrumenata. Što je promjer kanala manji, a kut zakrivljenosti veći, veća je vjerojatnost loma. Nakon uporabe u takvim kanalima, instrumente je najbolje odbaciti. Danas se na tržištu nalazi nekoliko sustava instrumenata za strojnu obradu korijenskih kanala koji se međusobno razlikuju po konstrukciji instrumenata i tehnikama instrumentacije. Svaki sustav koji se koristi u praksi potrebno je prethodno upoznati i izvježbati ga na ekstrahiranim ili plastičnim zubima. Ako do loma instrumenta ipak dođe, važno je znati daljnji postupak. Postoje 4 mogućnosti, a to su uklanjanje instrumenta jednom od mnogobrojnih tehnika, „zaobilaženje instrumenta“, instrumentacija i punjenje kanala do najkronarnijeg dijela fragmenta te ekstrakcija. S obzirom na stanje zuba i parodontnog ligamenta, a jednako tako i na iskustvo i poznavanje tehnika uklanjanja instrumenta od strane doktora dentalne medicine, odlučuje se koji će se daljnji postupak koristiti. Uklanjanje fragmenta u većini je slučajeva najbolji ishod jer se tako omogućava najveće moguće uklanjanje patoloških mikroorganizama i inficiranog dentina i povećava vjerojatnost cijeljenja periapikalnog tkiva. U manjem broju slučajeva, ako se lom dogodio u kasnijoj fazi instrumentacije, fragment je bolje ostaviti u kanalu da se ne bi dogodila dodatna komplikacija (transportacija, perforacija, fraktura) i ugrozio ishod. Ako fragment nije moguće ukloniti jednom od navedenih konzervativnih metoda, a on ugrožava zub, prelazi se na kirurške metode. U tu grupu ubrajaju se apikotomija, hemisekcija i reimplantacija. Zadnji i najgori ishod, ako ni jedan od navedenih ne uspije, jest ekstrakcija zuba s fragmentom. Svaki doktor dentalne medicine mora pri svakom provođenju endodontskog postupka biti svjestan moguće komplikacije loma instrumenta, što znači da mora biti upoznat s nekoliko metoda uklanjanja. Metode uklanjanja protežu se od

najjednostavnijih do onih sofisticiranijih koje zahtijevaju posjedovanje različitih sustava za uklanjanje, pa čak i mikroskopa i dentalnih lupa. Mikroskopi i lupe svojim povećanjem i pojačanim osvjetljenjem svaku metodu olakšavaju i čine učinkovitijom. Neke od najčešće korištenih jesu zaobilaženje instrumenta, ultrazvučne vibracije u kombinaciji s mikroskopskim uvećanjem, tehnike obuhvaćanja kao što su Masserannova tehnika, Feldmanova tehnika, *Meitrac Endo Safety* sustav te tehnike tube kao naprimjer *Endo Extractor* sustav, *CancellierExtractor* sustav itd. Zaobilaženje instrumenta može imati dva ishoda, jedan je zaobilaženje i uklanjanje instrumenta, a ako to ne uspije, kanal se instrumentira te puni obuhvaćajući i fragment. Tako napunjen zub potrebno je češće kontrolirati klinički i radiološki. Ako instrument pukne u početnom dijelu kanalu te jednim krajem izviruje u pulpnu komoricu, može se ukloniti za to specijalnim kliještima. Na kraju je potrebno pomiriti se s činjenicom da nekad instrument jednostavnije moguće izvaditi. U takvim slučajevima potrebno je temeljito o svemu obavijestiti i poučiti pacijenta kako bismo mu umanjili moguće strahove. S obzirom na dostupne studije i dosadašnja saznanja, poznato je da neuklonjen fragment ne mora nužno ugroziti stanje zuba ovisno o fazi u kojoj se lom dogodio te prethodnom stanju pulpnog i periapikalnog tkiva.

Lom instrumenta predstavlja stresan događaj kako za terapeuta tako i za pacijenta. Zato je bitno svaki postupak endodontskog liječenja zuba napraviti prema pravilima struke kako bi ga pokušali prevenirati. Nekada i uz poštovanje svih smjernica u radu nije moguće izbjeći lom. Lom je komplikacija na koju utječe mnogo čimbenika, stoga je razumljivo da se ponekad ne može izbjeći. Kada se dogodi, stomatolog treba ostati usredotočena dugoročnu prognozu zuba i procijeniti je li bolje slomljeni fragment ostaviti ili ga izvaditi. Nekada pokušaj uklanjanja fragmenta može napraviti veću štetu za trajnost zuba, nego korist. Ako se terapeut odluči za uklanjanje fragmenta, prema svojem iskustvu u praktičnom radu i stečenom znanju treba izabrati najprikladniju metodu. Svaki doktor dentalne medicine trebao bi pratiti nove tehnike i stjecati nova znanja kako bi bio kompetentan u rješavanju svake komplikacije pa tako i loma instrumenta u kanalu.

1. Jukić Krmek S, Baraba A, Klarić E, Marović D, Matijević J. Pretklinička endodoncija. Zagreb: Medicinska naklada; 2017.
2. Walton RE, Torabinejad M. Endodoncija: Načela i praksa. 4. izd. Zagreb: Naklada Slap; 2009. 476p.
3. Smilović K, Šojat I, Matijević J, Krmek S. Postupci u slučaju loma endodontskog instrumenta. Sonda 2011; 12 (22): 76-8.
4. Lambrianidis T, editor. Management of fractured endodontic instruments: A clinical guide. Cham (Switzerland): Springer International Publishing; 2018.
5. Parashos P, Messer HH. Rotary NiTi Instrument Fracture and its Consequences. J Endod. 2006;32(11):1031-43.
6. Jordan J, Shah K, Phillips AW, Hartman N, Love J, Gottlieb M. Use of the "Step-back" Method for Education Research Consultation at the National Level: A Pilot Study. *AEM Educ Train*. 2019;3(4):347-52.
7. McGuigan M B, Louca C, Duncan H F. Endodontic instrument fracture : causesandprevention. *British Dental Journal*. 2013;214: 341-8.
8. Parashos P, Messer HH. The diffusion of innovation in dentistry: a review using rotary nickel-titanium technology as an example. *Oral Surg Oral Med Oral Pathol Oral Radiol Endod*. 2006;101(3):395– 401.
9. Sattapan B, Nervo GJ, Palamara JEA, Messer HH. Defects in rotary nickel-titanium files after clinical use. *J Endod*. 2000;26(3):161–5.
10. Parashos P, Gordon I, Messer HH. Factors influencing defects of rotary nickel-titanium endodontic instruments after clinical use. *J Endod*. 2004;30(10):722–5.
11. Alapati SB, Brantley WA, Svec TA, Powers JM, Nusstein JM, Daehn GS. SEM observations of nickel-titanium rotary endodontic instruments that fractured during clinical use. *J Endod*. 2005;31(1):40 –3.
12. Arens FC, Hoen MM, Steiman HR, Dietz GC, Jr. Evaluation of single-use rotary nickel-titanium instruments. *J Endod*. 2003;29(10):664 – 6.
13. Iqbal MK, Kohli MR, Kim JS. A retrospective clinical study of incidence of root canal instrument separation in an endodontics graduate programme: a PennEndo database study. *J Endod*. 2006; 32(11):1048–52.
14. Peters O A, Kappeler S, Bucher W, Barbakow. Engine-driven preparation of curved root canals: measuring cyclic fatigue and other physical parameters. *Aust Endod J*. 2002; 28(1):11–
15. Garg N, Garg A. Textbook of Endodontics. 4th ed. New Delhi (India): Jaypee Brothers Medical; 2018.

16. Zelada G, Varela P, Martín B, Bahillo JG, Magán F, Ahn S. The effect of rotational speed and the curvature of root canals on the breakage of rotary endodontic instruments. *J Endod.* 2002; 28(7):540–2.
17. Gambarini G. Cyclic fatigue of nickel-titanium rotary instruments after clinical use with low-and high-torque endodontic motors. *J Endod.* 2001; 27(12):772–4.
18. Yared GM, Bou Dagher FE, Machtou P. Influence of rotational speed, torque and operator's proficiency on Profile failures. *Int Endod J.* 2001; 34(1):47–53.
19. Yared GM, Kulkarni GK. Failure of Profile NiTi instruments used by an inexperienced operator under access limitations. *Int Endod J.* 2002; 35:536–41.
20. Berutti E, Negro AR, Lendini M, Pasqualini D. Influence of manual preflaring and torque on failure rate of Protaper rotary instruments. *J Endod.* 2004; 30(4):228–30.
21. Kranjčić J, Majdandžić M, Pandurić V. Instrumenti u endodontskoj terapiji. *Sonda.* 2009;9(17):43-7.
22. Thompson SA. An overview of nickel-titanium alloys used in dentistry. *Int Endod J.* 2000;33(4):297–310.
23. Shen Y, Chueng GS, Bian Z, Peng B. Comparison of defects in Profile and ProTaper systems after clinical use. *J Endod.* 2006; 32(1):61–5.
24. Pruett JP, Clement DJ, Carnes DL Jr. Cyclic fatigue testing of nickel-titanium endodontic instruments. *J Endod.* 1997; 23(2):77–85.
25. Berutti E, Chiandussi G, Gaviglio I, Ibba A. Comparative analysis of torsional and bending stresses in two mathematical models of nickel-titanium rotary instruments: ProTaper versus Profile. *J Endod.* 2003; 29(1):15–9.
26. Haikel Y, Serfaty R, Bateman G, Senger B, Alleman C. Dynamic and cyclic fatigue of engine-driven nickel-titanium rotary endodontic instruments. *J Endod.* 1999;25(6):434-40
27. McGuigan MB, Louca C, Duncan HF. Clinical decision-making after endodontic instrument fracture. *British Dental Journal.* 2013; 214(8): 395-400.
28. Tang W-R. Prevention and management of fractured instruments in endodontic treatment. *World J Surg Proced.* 2015;5(1):82.
29. Eleazer PD, O'Connor RP. Innovative uses for hypodermic needles in endodontics. *J Endod.* 1999;25(3):190–1.
30. Madarati AA, Hunter MJ, Dummer PMH. Management of intracanal separated instruments. *J Endod.* 2013;39(5):569–81.
31. Terauchi Y, O'Leary L, Suda H. Removal of separated files from root canals with a new file-removal system: Case reports. *J Endod.* 2006;32(8):789–97.

32. Terauchi Y, Sexton C, Bakland LK, Bogen G. Factors affecting the removal time of separated instruments. *J Endod.* 2021;47(8):1245-52.

33. McGuigan MB, Louca C, Duncan HF. The impact of fractured endodontic instruments on treatment outcome. *British Dental Journal.* 2013; 214(6): 285-9.

34. Simon S, Machtou P, Tomson P, Adams N, Lumley P. Influence of Fractured Instruments on the Success Rate of Endodontic Treatment. *Dent Update.* 2008; 35(3): 172-9.

Antonija Tomas rođena je 12.7. 1994. godine u Koprivnici. U Križevcima je završila Osnovnu školu Vladimira Nazora, Osnovnu glazbenu školu Alberta Štrige i Gimnaziju Ivana Zakmardija Dijankovečkog. Nakon završene prve godine Veterinarskog fakulteta s izvrsnim uspjehom upisala je 2015. godine Stomatološki fakultet u Zagrebu. Za akademski uspjeh nagrađena je stipendijom Grada Križevaca za izvrsnost. Tijekom studiranja asistirala je u privatnoj ordinaciji dentalne medicine.

Page 44 Results (contd.)

- (X) Font Times New Roman is not embedded. Could not find matching font to embedFont Times New Roman can not be embedded because: Could not find matching font to embed
- (X) Font Times New Roman,Bold is not embedded. Could not find matching font to embedFont Times New Roman,Bold can not be embedded because: Could not find matching font to embed
- (X) Font Times New Roman is not embedded. Could not find matching font to embedFont Times New Roman can not be embedded because: Could not find matching font to embed
- (X) Font Times New Roman is not embedded. Could not find matching font to embedFont Times New Roman can not be embedded because: Could not find matching font to embed