

Kriterij odlučivanja: Implantat ili zub?

Blažević, Filip

Master's thesis / Diplomski rad

2021

Degree Grantor / Ustanova koja je dodijelila akademski / stručni stupanj: **University of Zagreb, School of Dental Medicine / Sveučilište u Zagrebu, Stomatološki fakultet**

Permanent link / Trajna poveznica: <https://um.nsk.hr/um:nbn:hr:127:654482>

Rights / Prava: [Attribution-NonCommercial 4.0 International/Imenovanje-Nekomercijalno 4.0 međunarodna](#)

Download date / Datum preuzimanja: **2024-11-02**



Repository / Repozitorij:

[University of Zagreb School of Dental Medicine Repository](#)





SVEUČILIŠTE U ZAGREBU

Stomatološki fakultet

Filip Blažević

Kriterij odlučivanja: implantat ili zub?

Diplomski rad

Zagreb, 2021.

Rad je ostvaren na Stomatološkom fakultetu Sveučilišta u Zagrebu, Zavod za fiksnu protetiku
Mentor rada: izv. prof. dr. sc. Andreja Carek, Zavod za fiksnu protetiku, Stomatološki fakultet
sveučilišta u Zagrebu

Lektor hrvatskog jezika: prof. Hrvatskog jezika i književnosti Vanja Nekich

Lektor engleskog jezika: dipl. Orijentalista-arabista i anglista Saša Bertanjoli Marku

Sastav Povjerenstva za obranu diplomskog rada:

1. _____
2. _____
3. _____

Datum obrane rada: _____

Rad sadrži: __46__ stranica

 __6_ tablica

 __7_ slika

 1 CD

Rad je vlastito autorsko djelo koje je u potpunosti samostalno napisano, uz naznaku izvora drugih autora i dokumenata korištenih u radu. Osim ako nije drukčije navedeno, sve ilustracije (tablice, slike i dr.) u radu su izvorni doprinos autora diplomskog rada. Autor je odgovoran za pribavljanje dopuštenja za korištenje ilustracija koje nisu njegov izvorni doprinos, kao i za sve eventualne posljedice koje mogu nastati zbog nedopuštenog preuzimanja ilustracija odnosno propusta u navođenju njihovog podrijetla.

SAŽETAK

Karijesi, parodontne bolesti i traume najčešće dovode do narušavanja biološke stabilnosti zuba. Narušavanjem biološke stabilnosti zuba može doći do njegova gubitka. Na doktoru dentalne medicine je da učini sve kako bi zub opstao što duže. Kriteriji odlučivanja opstanka zuba ili ugradnje implantata izrazito su složeni. Za uspješnost obje terapije izrazito su važni klinički pregled, radiološka analiza te razgovor s pacijentom. Doktor dentalne medicine na temelju prikupljenih podataka iz anamneze i kliničkog pregleda treba procijeniti koji zub ima dugoročnu šansu preživljavanja u usnoj šupljini, a koji je indiciran za ekstrakciju te posljedičnu ugradnju dentalnog implantata. Iako je dentalna implantologija postala glavni terapijski postupak u nadoknađivanju izgubljenih zubi, ona nije uvijek indicirana. Zubi s dovoljnom količinom potporne kosti, povoljnim omjerom kliničke krune i korijena, dovoljnim tvrdim zubnim tkivom imaju veliku mogućnost opstanka u usnoj šupljini nakon pravilno provedenih endodontskih i parodontoloških zahvata. Istraživanja pokazuju da je dugoročni uspjeh implantata i kompromitiranog zuba sličan te se pravilno isplaniranom terapijom uvelike može povećati uspješnost obje terapije. Kada se govori o implantoprotetskoj terapiji, na umu treba imati da nisu svi pacijenti kandidati za ugradnju implantata. Postoje lokalne i sistemske kontraindikacije koje bi se trebale poštovati te utjecati na odluku o ugradnji implantata. Za koju god se terapiju terapeut odlučio, ona mora biti napravljeno propisno i u skladu s etičkim načelima.

Ključne riječi: implantat, zub, protetsko liječenje, implantoprotetsko liječenje

CRITERIA OF DECISION MAKING IN COMPROMISED CASES: IS AN IMPLANT PREFERRED TO A TOOTH?

SUMMARY

Caries, periodontal diseases and trauma most often lead to impaired biological stability of teeth. Disruption of the biological stability of the tooth can lead to its loss. The dentist should do all he can to preserve the tooth as long as possible. The criteria for deciding on tooth survival or implant placement are extremely complex.

Clinical examination, radiological analysis and a conversation with the patient are extremely important for the success of both therapies. Based on the collected data from the anamnesis and clinical examination, the dentist should assess which tooth has a long-term chance of survival in the oral cavity, and which one is indicated for extraction and subsequent implant placement. Although dental implantology has become the main therapeutic procedure in compensating for lost teeth, it is not always indicated. Teeth with a sufficient amount of supporting bone, a favourable ratio of clinical crown and root, sufficiently hard dental tissue have a high possibility of survival in the oral cavity after properly performed endodontic and periodontal procedures. Researches show that the long-term success of an implant and a compromised tooth is similar, so properly planned therapy can greatly increase the success of both therapies.

When it comes to implant prosthetic therapy, one should keep in mind that not all patients are candidates for an implant placement. There are local and systemic contraindications that should be respected and influence the decision to opt for an implant placement. Whatever therapy the therapist chooses, it has to be done properly and in accordance with ethical principles.

Key words: implant, tooth, prosthetic treatment, implant- prosthetic treatment

Zahvala

Zahvaljujem svojoj mentorici izv. prof. dr. sc. Andreji Carek na susretljivosti, pomoći i savjetima tijekom pisanja ovog rada.

Zahvaljujem se cijeloj svojoj obitelji koja je uvijek tu za mene. Posebno se zahvaljujem svojim roditeljima na potpori tijekom cijelog obrazovanja.

Zahvaljujem se svojoj djevojci na svim predivnim trenucima.

Zahvaljujem se prijateljima koji su učinili moje studiranje nezaboravnim.

SADRŽAJ

1. UVOD	1
2. RAZLIKA ZUBA I IMPLANTATA.....	4
2.1. Inicijalni pregled pacijenta i dokumentacija	7
2.2. Vjerojatnost opstanka kompromitirajućeg zuba	9
2.3. Vjerojatnost opstanka implantata	13
3. PLANIRANJE PROTETSKE I IMPLANTOPROTETSKE TERAPIJE.....	17
3.1. Izrada dizajna i njegova vizualizacija	21
3.1.1. Digitalno planiranje.....	22
3.1.2. Navoštavanje zuba – „wax up“	22
3.1.3. Izrada provizorija – „mock up“	22
3.2. Pretprotetska priprema pacijenta	23
3.2.1. Restaurativni i endodontski zahvati	23
3.2.2. Parodontološki zahvati	23
3.2.3. Produljenje kliničke krune zuba.....	25
4. DEFINITIVNA PROTETSKA I IMPLANTOPROTETSKA TERAPIJA	27
4.1. Brušenje zuba	28
4.2. Ugradnja implantata.....	29
4.3. Uzimanje otiska	31
4.4. Određivanje međučeljusnih odnosa	33
4.5. Cementiranje protetskog nadomjeska	34
5. RASPRAVA	37
6. ZAKLJUČAK	39
7. LITERATURA.....	41
8. ŽIVOTOPIS	45

Popis skraćenica

CBCT- Cone beam computed tomography

CIST- cumulative interceptive supprotive therapy

ASA- American Society of Anaesthesiologists

CT- computed tomography

CAD- computed- aided design

Zubi su vitalni, osjetni organi koje koristimo u svakodnevnim životnim aktivnostima. Nažalost zubi se vrlo lako mogu izgubiti uslijed nedovoljnog održavanja oralne higijene (karijes, parodontne bolesti) ili traume (1). Karijes je najrasprostranjenija bolest u svijetu te je vodeći uzrok gubitka zuba. Ako se karijes rano ne prepozna, demineralizacija napreduje do dentina te može zahvatiti zubnu pulpu pri čemu je već značajni dio tvrdog zubnog tkiva izgubljen. Osim karijesa, traume i jatrogenog otvaranja pulpe prilikom odstranjivanja karijesa najčešće dolazi do endodontskog liječenja pri čemu je veliki dio koronarnog dijela zuba nepovratno izgubljen. Endodontsko liječenje zbog potrebe odstranjivanja velikog dijela tvrdog zubnog tkiva dovodi do slabljenja zuba te promjene njegovih mehaničkih svojstava, stoga je bitno nakon endodontskog liječenja pravilnom rekonstrukcijom umanjiti mogućnost loma zuba koji je uz rubno propuštanje najčešća postoperativna komplikacija loše provedene postendodontske opskrbe zuba (2). Ciljevi današnje moderne stomatologije su vratiti normalnu funkciju, kontinuitet, estetiku te omogućiti normalan govor pacijentu bez obzira na ozbiljnost bolesti zuba i okolnog tkiva. U povijesti, prije razvitka implantologije, doktori dentalne medicine koristili su se konzervativnim i manje invazivnim metodama u cilju spašavanja postojećeg zuba, dok je vađenje zuba bio posljednji pokušaj kada sve druge opcije ne uspiju. Međutim, trendovi u stomatologiji su se promijenili te veliki broj doktora dentalne medicine pribjegava opciji implantoprotetskog liječenja pacijenta koje sve više postaje novi standard u svijetu. Iako svojim razvitkom implantologija sve više daje pozitivne rezultate, uvijek se postavlja pitanje može li se pojedini zub spasiti i izbjeći ekstrakcija zuba te postavljanje implantata. Implantologija je invazivna procedura, klinički i financijski mnogo zahtjevnija od endodontskog i parodontološkog pokušaja liječenja (3). Implantat je samostojeća struktura koja nije povezana s drugim zubima te se procesom oseointegracije sidri za alveolarnu kost. Oseointegracija predstavlja izravnu vezu kosti s implantatom. Dentalni implantat sastoji se od 3 komponente: implantata ili vijka koji je ugrađen u kost, suprastruktura (protetske nadogradnje) i protetskog nadomjeska (4). Implantat ili vijak može biti različitih promjera, veličine, strukture te napravljen od različitih materijala. Vijak može biti cilindričnog ili koničnog oblika, sa ili bez navoja. Navoji na implantatu pospješuju postupak oseintegracije te imaju puno viši postotak 10-godišnjeg preživljavanja u usnoj šupljini od implantata bez navoja. U današnje vrijeme se najčešće koriste konusni vijci s navojima hrapave površine izrađeni od titana ili cirkonij-oksidge keramike (5). Protetska suprastruktura ili abutment je nadogradnja koja se nalazi iznad gingive te predstavlja spoj između implantata i budućeg nadomjeska oponašajući pritom izbrušeni zub (4). Abutment također može biti izrađen od titana ili cirkonij-

oksidne keramike. Definitivni protetski nadomjestak se može izraditi od različitih materijala. Najčešće korištene su metal-keramičke i potpuno keramičke krunice.

Odluka o spašavanju ili ekstrakciji kompromitiranog zuba nikada nije jednostavna te je na doktoru dentalne medicine da svojim znanjem i iskustvom pacijentu ponudi najbolje terapijsko rješenje. Prije početka bilo kakvog postupka, pacijentu se trebaju objasniti prednosti i nedostaci svakog postupka te u suradnji s pacijentom donijeti odluka o izabranom liječenju.

Svrha ovog rada je prikazati kriterije odlučivanja kod kompromitirajućih slučajeva: spašavati zub ili ga nadomjestiti implantatom. U ovom radu su prikazane smjernice koje terapeutu mogu pomoći u donošenju takve teške i zahtjevne odluke. Prikazani su pregledi, radiološke analize te kontraindikacije i indikacije za svaku terapiju. Također je sustavno prikazana kompletna protetska i implantoprotetska terapija kao i zahvati koje je potrebno prije navedenih terapija učiniti

2. RAZLIKA ZUBA I IMPLANTATA

Osim razlike u građi između zdravog zuba i materijala od kojih su građeni implantati, u tablici 1 prikazane su glavne razlike između implantata i zuba.

	ZUB	IMPLANTAT
DULJINA VEZIVNOG PRIČVRSTKA	1 mm	1 - 1,5 mm
DULJINA EPITELNOG PRIČVRSTKA	2 mm	2mm
DUBINA SONDIRANJA	3 mm zdravo	2.5 - 5.0 mm
SPOJ S KOSTI	Parodontalni ligament	Oseointegracija
AKSIJALNA POMIČNOST	25 - 100 μ m	3 – 5 μ m
PARODONTALNA VLAKNA	Inkorporirane u cement oko korijena zuba, okomite iz cementa, 13 različitih vlakana	Paralelne s površinom implantata/ nosača iz periosta, 2 grupe različitih vlakana
SASTAV VEZIVNOG TKIVA	Bogati fibroblastima	Siromašni fibroblastima
KRVNA OPSKRBA	Supraperiostalne krvne žile, vaskularni pleksus	Supraperiostalne krvne žile

Tablica 1. Izrađeno prema izvoru (6).

Uspoređivati razliku preživljavanja i uspjeha implantata i zuba vrlo je teško. Konvencionalna endodontska terapija ima visoki postotak uspjeha. Potrebno je razlikovati uspjeh (cijeljenje periapikalne lezije) od preživljavanja zuba (odsutnost simptoma s perzistirajućom periapikalnom lezijom) (7). Do danas postoji mnogo istraživanja koja su pokušala procijeniti ishod endodontskog liječenja te stopu preživljavanja endodontski liječenih zuba. Svako istraživanje daje različite rezultate, ali se sa sigurnošću može reći da pravilno liječeni zub ima

izrazio visok postotak uspješnosti liječenja (>85%). Stopa preživljavanja zuba u usnoj šupljini nakon konvencionalne endodontske terapije još je i veća (> 92%). Uporabom dentalnih mikroskopa, novih sustava i tehnika za ispiranje i obradu korijenskih kanala te bioaktivnih punila postotak uspjeha je još i veći. Osim konvencionalne endodontske terapije, visok postotak uspješnosti bilježi i endodontska kirurgija (apikotomija) koja je u 74% slučajeva uspješna, a zubi prežive u ustima u 91% slučajeva (8).

Za razliku od endodontski liječenih zubi, oseointegracija implantata je ključ dugoročnog opstanka implantata u ustima. Oseointegracija osigurava stabilnu, dugotrajnu i čvrstu vezu između implantata i okolnog koštanog tkiva. Odsutnost oseointegracije rezultirala bi biološkim neuspjehom koji posljedično dovodi do neuspjeha i gubitka implantata (9). Oseointegracija implantata definira se kao funkcionalna i strukturna veza između novonastale kosti i površine implantata. Oseointegracija je niz složenih fizioloških mehanizama te je najbitniji faktor za uspješno preživljavanje implantata. Nakon prepariranja kosti i postavljanja implantata počinje zacjeljivanje rane. U početku mehanizmi stanične i plazmatske hemostaze dovode do polimerizacije fibrina i stvaranja krvnog ugruška koji služi kao matrica za neoangiogenezu, taloženje izvanstaničnog matriksa i migraciju stanica koje tvore novu kost. Kost raste apozicijski prema implantatu te implantat postaje oseintegriran s kosti (10). Oseintegriran implantat sa ili bez periimplantitisa uz gubitak kosti se ne smatra uspjehom već preživljavanjem implantata. Stoga potrebno je razlučiti uspjeh od preživljavanja implantata. Mnoga istraživanja govore samo o preživljavanju implantata u ustima, no ne i o njegovu uspjehu. Najnovije smjernice Akademije za oseintegraciju opisuju uspješnu implantoterapiju ne samo kao postizanje terapijskog cilja već i održavanje stabilnosti, funkcionalnosti i estetike implantata kao zamjene za pacijentov zub. Za procjenu uspješnosti implantata koriste se Albrektssonovi kriteriji. Prema Albrektssonu, uspješnost je definirana kao odsutnost mobilnosti, bez radioloških znakova periimplantitisa, manje od 0,2 mm gubitka kosti u prvoj godini od ugradnje te odsutnost boli, infekcije, neuropatije, parestezije (11). Ukoliko samo jedan od ovih kriterija nije ispunjen, liječenje se može smatrati neuspješnim.

Akademija za oseintegraciju je 2006. godine objavila sustavni pregledni rad s 70 istraživanja koja su se bavila uspoređivanjem uspješnosti endodontske i implantoprotetske terapije i stope preživljavanja nadomjeska. Rad je pokazao da nema velike razlike u dugoročnom ishodu između ta 2 načina liječenja. U jednome od radova uspoređivalo se 196 nadomjestaka na implantatima i 196 pravilno inicijalno endodontski liječenih zubi. Pacijente su klasificirali

prema četiri moguća ishoda: uspjeh, preživljavanje bez intervencije, preživljavanje s intervencijom i neuspjeh. Endodontski liječeni zubi pokazali su veću stopu uspjeha (82,1%) naspram implantatima (73,5%). 2,6% implantata i 8,2% liječenih zubi pokazalo je preživljavanje bez intervencije dok je kod čak 17,9% implantata za preživljavanje bila potrebna intervencija naspram 3,6% intervencija kod liječenih zubi. Neuspjeh je bio identičan i iznosio je 6,1%. S obzirom na vrlo slične rezultate preživljavanja, odluka o endodontskom liječenju ili ugradnji implantata mora se temeljiti na dugoročnom ishodu (12). Istraživanje Iqbala i Kima također je pokazalo da nema velike razlike u dugoročnom preživljavanju implantata ili zuba. Pojedinačni implantati pokazali su malo veću stopu preživljavanja od 95% dok su endodontski liječeni zubi u 94% preživjeli tijekom 6 godina istraživanja (11).

2.1. Inicijalni pregled pacijenta i dokumentacija

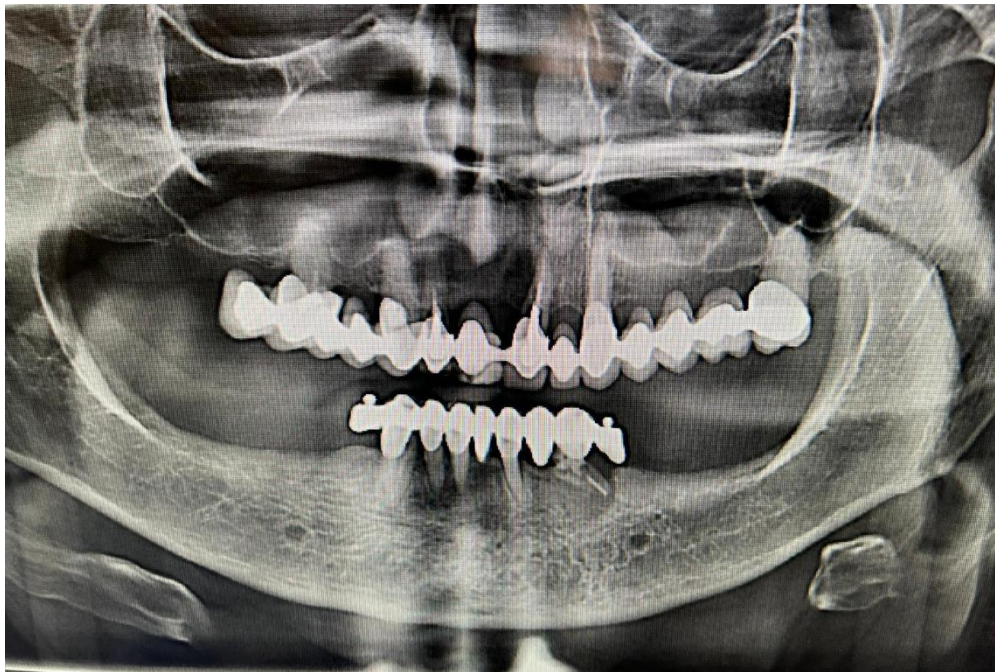U svakodnevnoj praksi doktori dentalne medicine često se susreću s donošenjem teških odluka u relativno kratkom vremenskom razdoblju. Pacijenti dolaze u stomatološku ordinaciju s teško bolesnim i kompromitiranim zubima uzrokovanim traumom, karijesom ili parodontnom bolešću koji zahtijevaju liječenje ili ekstrakciju (13).

Prije bilo kakve odluke, doktor dentalne medicine treba pacijenta detaljno pregledati te uzeti stomatološku i općemedicinsku anamnezu. Klinički pregled obuhvaća inspekciju, perkusiju, palpaciju, testove vitaliteta postojećih zubi te palpaciju i inspekciju mekog i tvrdog tkiva usne šupljine (14).

Pri planiranju endodontskog, parodontološkog ili implantološkog liječenja pacijentu je potrebno učiniti radiološku snimku. Najčešće se pri prvom pregledu pacijenta napravi ortopantomogram kako bi se objektivno sagledalo čitavo stanje u usnoj šupljini. Nekad je potrebno i napraviti malu periapikalnu snimku kako bi se bolje vidjele unutarnje anatomske strukture, parodontni ligament te stanje kosti oko kompromitiranom zuba. Pomoću radiološke snimke lakše uočavamo anatomske odnose (položaj maksilarnog sinusa i mandibularnog kanala nam je vrlo važan pri planiranju moguće implantološke terapije), moguće periapikalne ili parodontne lezije, razinu resorpcije kosti i postojanje subgingivnog kamenca. U današnje vrijeme sve više se koriste 3D radiološke snimke kao što je „cone beam“ kompjuterizirana tomografija (CBCT) koja nam omogućuje bolji uvid u stanje kosti, morfologiju zubnih kanala te općenito lakšu dijagnostiku, a posljedično i lakšu odluku o planu terapije. Pomoću CBCT-a

najbolje se mogu procijeniti mogućnosti implantološke terapije prije donošenja odluke o ekstrakciji zuba te se isto tako na osnovi endodontskih, protetskih i parodontoloških kriterija može procijeniti prognoza zuba nosača prije protetske rehabilitacije (15).

Osim detaljne anamneze, kliničkog pregleda, radioloških snimki, s pacijentom je potrebno obaviti razgovor gdje mu se mora dati realan prikaz o uspješnosti, komplikacijama, riziku, troškovima, mogućnosti održavanja svake pojedine terapije, nakon čega bi pacijent vrlo jasno trebao iznijeti svoja očekivanja od terapije. U obzir naravno moramo uzeti i financijski aspekt terapije jer svako kompliciranije liječenje za pacijenta predstavlja dodatni trošak (3). Vrlo je važno u razgovoru procijeniti pacijentovo psihičko stanje te motiviranost za odabranu terapiju (14).



Slika 1. Ortopantomogramom imamo najbolji uvid u kompletno stanje usne šupljine pacijenta.
Preuzeto s ljubaznošću dr. med. dent. Ivice Blaževića

2.2. Vjerojatnost opstanka kompromitirajućeg zuba

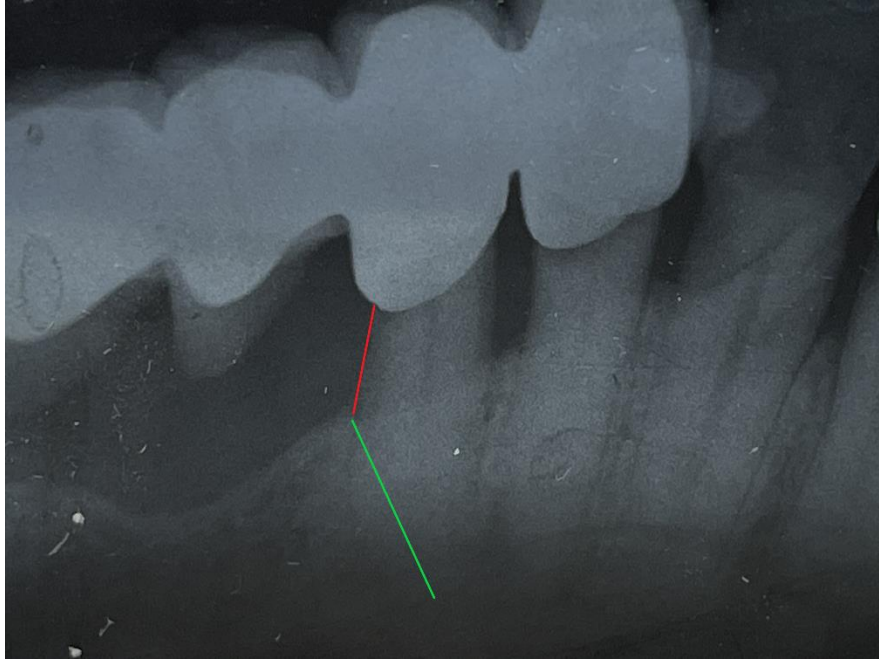
Postupak spašavanja kompromitiranog zuba nije nimalo jednostavan, on uključuje kombinaciju brojnih stomatoloških postupaka te ovisi o mnogo čimbenika. Opstanak zuba ovisi o stanju parodonta i ostalim raznim etiološkim čimbenicima kao što su traume, bolesti pulpe, karijesi, koštani defekti (15). Zube koje nema nikakvog smisla liječiti, potrebno je ekstrahirati što prije, kako bi proces cijeljenja kosti započeo. Zube s ponavljanim parodontnim apscesima, pulpo-parodontnim lezijama i gubitkom pričvrstka do apeksa zuba potrebno je što prije ekstrahirati jer takvi zubi nemaju dugoročnu prognozu. Također zube s perforacijama korijena u apikalnoj trećini korijena, vertikalnim i horizontalnim frakturama koje su smještene ispod gingive isto nemaju zahvalnu dugoročnu prognozu te ih je potrebno ukloniti iz usne šupljine što je prije moguće.

Kliničkim pregledom i radiološkim tehnikama potrebno je ustvrditi:

- a) gubitak kosti
- b) odnos krune i korijena
- c) dužinu kliničke krune
- d) postojanje periapikalnih lezija ili bolesti pulpe
- e) pacijentovo zdravlje, dob, navike i očekivanja.

Gubitak kosti najlakše je odrediti pomoću male periapikalne snimke ili ortopantomograma. Parodontološki pregled stanja parodonta uvelike pomaže u procjeni gubitka kosti. Ukoliko je dubina sondiranja manja od 3 mm, gubitak pričvrstka manji od 25%, stupanj zahvaćenosti furkacije 0 ili 1 te je krvarenje odsutno, zub ima velike šanse za spašavanje (12). Kliničkim pregledom potrebno je ustvrditi i pomičnost zuba. Prvi stupanj pomičnosti osjeti se kao vrlo mala pomičnost pri palpaciji zuba. Drugi stupanj je pomičnost koja je već vidljiva golim okom. Treći stupanj je vrlo velika pomičnost u aksijalnom smjeru, dok o četvrtom stupnju govorimo kada gubitak kosti seže do apeksa zuba. Prvi i drugi stupanj pomičnosti zuba relativna su kontraindikacija za spašavanje zuba i posljedičnu fiksno-protetsku terapiju jer je obično riječ o reverzibilnim promjenama u parodontu koje se pravilnom parodontološkom terapijom mogu

ispraviti. Treći i četvrti stupanj su apsolutna kontraindikacija za fiksno-protetsku terapiju zbog narušene biomehaničke ravnoteže zuba. Takvi zubi su predodređeni za ekstrakciju (16).



SLIKA 2. Radiološka procjena gubitka kosti i pričvrstka. Preuzeto s ljubaznošću dr. med. dent. Ivica Blaževića

Odnos između kliničke krune i zubnog korijena najlakše je analizirati pomoću pojedinačnih periapikalnih snimki gdje se točno može odrediti dužina korijena i krune zuba (15). Omjer 1:1 definira se kao minimalni prihvatljivi omjer kada je parodontno tkivo zdravo i okluzija normalna. Idealni omjer se smatra 2:1 u korist korijena zuba, međutim kod kompromitiranih zubi taj je omjer teško očekivati (17). Ukoliko je duljina i širina korijena smanjena, te je korijen kraći od kliničke krune zuba, treba razmotriti implantoprotetsku terapiju. Spašavanje zuba s nepovoljnim omjerom krune i korijena može dovesti do još veće malokluzije zuba antagonista te razvoja ostalih parodontoloških problema (12).

Dužina kliničke krune vrlo je važna kod odlučivanja hoće li se pojedini zub spasiti i opskrbiti protetskom nadogradnjom ili ne. Klinička kruna mora imati dovoljno preostalog tvrdog zubnog tkiva kako bi osigurala dobru retenciju i rezistenciju budućeg protetskog nadomjeska. Retencija je bitna jer se ona odupire silama koje su paralelne na os zuba dok se rezistencija odupire svim

ostalim silama koje djeluju na zub (17). Zub mora osigurati najmanje 3 do 4 mm tvrdog zubnog tkiva u visinu i odgovarajuću konvergenciju aksijalnih stijenki nakon brušenja. Ukoliko se zubi endodontski liječe te je značajno izgubljeno tvrdo zubno tkivo, potrebno je napraviti nadogradnju i osigurati efekt obruča („ferrule efekt“) (12). Efekt obruča se definira kao postojanje obruča od tvrdog zubnog tkiva u visini od najmanje 2 mm na cervikalnom dijelu bataljka izbrušenog zuba. Kada uspijemo osigurati efekt obruča, prijenos sile na korijen zuba mnogo je povoljniji jer su sile koncentrirane više u vratu zuba, gdje je i uobičajeno najveće opterećenje zuba pri funkciji. Ukoliko efekt obruča ne postoji, prijenos sila je izravno na apikalni dio korijena te postoji velika mogućnost pucanja kolčića za nadogradnju zuba ili vertikalne frakture korijena (17). Ako je osigurana retencija i rezistencija ili učinak obruča, zub se može i mora iskoristiti kao protetski nosač. Ako se navedene dimenzije ne uspiju osigurati, mogu se razmotriti i drugi dodatni zahvati kao što su kirurško produljenje kliničke krune ili ortodontsko izvlačenje zuba (ekstruzija) (12).

Postojanje periapikalnih lezija ili bolesti pulpe kao što su ireverzibilni pulpitisi, nekrotična ili gangrenozna pulpa zahtijevaju endodontsko liječenje. Restaurativna i endodontska terapija uključuje sanaciju svih karijesnih lezija i periapikalnih promjena, ne samo onih koji su uključeni u protetsku terapiju. Sve zube s velikim karijesnim defektima potrebno je kvalitetno endodontski obraditi (16). Revizija endodontskih punjenja preporučuje se kod neadekvatno napunjenih zuba s periapikalnim promjenama koji će biti nosači u budućoj protetskoj terapiji (17). Kada kvaliteta i dužina punjenja ne zadovoljava u potpunosti, a zub nema periapikalnih promjena i subjektivnih smetnji u dužem vremenskom razdoblju, nema potrebe za ponovnim liječenjem zuba (8). U slučaju da postoji veliki nagib zuba koji će nam u budućoj terapiji služiti kao nosač, zub je potrebno devitalizirati te adekvatno napuniti jer bi preparacijom i daljnjom preparacijom stijenki bataljka došlo do otvaranja pulpne komorice te velike neugodnosti za pacijenta (17). Vijek trajanja zuba ovisi o stanju njegova parodonta (15). Perzistiranjem svake upale dodatno se narušava statika zuba te vjerojatnost njegova opstanka u usnoj šupljini pada.

Pacijentovo zdravlje, dob, navike i očekivanja također treba uključiti u proces donošenja odluke hoće li se pojedini zub spasiti ili neće. Ukoliko pacijent boluje od bolesti kod kojih je izričito kontraindicirana ugradnja dentalnih implantata, doktor dentalne medicine treba napraviti sve kako bi spasio svaki kompromitirani zub te pacijentu što duže osigurao normalnu funkciju stomatognatog sustava. Kod svih mladih pacijenata koji nisu navršili 25 godina i nije završen rast i razvoj, prednost uvijek treba dati spašavanju zuba u odnosu na implantate. Takvim

pacijentima je potrebno što duže osigurati opstanak zuba u ustima. Pacijentove navike kao što su pušenje i neodržavanje oralne higijene bitni su čimbenici rizika za zadržavanje zuba u ustima. Pušenje je znatan čimbenik rizika za napredovanje parodontnih bolesti koja narušava biomehaniku zuba. Iako pokušaji spašavanja zuba kod pušača mogu predstavljati veliki problem, potrebno je prvo uključiti parodontološku terapiju (12). Neodržavanje dobre oralne higijene i samim time nakupljanje plaka, a posljedično i zubnog kamenca pogoršava prognozu sačuvanog zuba. U takvim situacijama, potrebno je uključiti veliki napor u edukaciji pacijenta i poboljšanju njegove oralne higijene. Ukoliko ne dođe do pomaka, indicirana je ekstrakcija zuba i implantoprotetska terapija u nadi da će pacijent promijeniti životne navike i poboljšati oralnu higijenu.

Estetski zahtjevi pacijenta i njegova očekivanja od terapije često su nepravedno zapostavljeni u donošenju odluke o terapiji. Pacijentu je prije svake terapije potrebno objasniti prednosti i nedostatke svake terapije te prezentirati financijsku konstrukciju svakog zahvata. Ukoliko pacijent izrazito želi da se pojedini zub spasi, treba uložiti maksimalne napore u tom smjeru, ali i informirati pacijenta o mogućim komplikacijama ili nuspojavama zubi s upitnom prognozom. Restauracija i liječenje kompromitiranih zubi može predstavljati veliki izazov za kliničara te može ne ispuniti pacijentova visoka estetska očekivanja. Svakako, pacijentovo očekivanje treba pažljivo procijeniti prije započinjanja terapije (12).

Nakon detaljnog pregleda svakog zuba, prije izrade plana liječenja svaki zub treba procijeniti prema endodontskim i parodontološkim kriterijima. Zub treba klasificirati kao siguran, sumnjiv ili zub iracionalan za liječenje odnosno zub planiran za ekstrakciju (13).

Pod pojmom sigurnih zubi smatramo zube koji bi trebali još dugo vremena opstati u usnoj šupljini bez potrebe za značajnim ili složenim tretmanom. Gledano s endodontskog stajališta to su zubi s intaktnom anatomijom korijenskih kanala sa ili bez simptoma koji trebaju primarno endodontsko liječenje (13).

Zubi koji trebaju složene i opsežne zahvate da bi ostali u usnoj šupljini smatramo sumnjivim zubima. S dentalnog aspekta gledanja to su zubi koji su izgubili značajnu količinu tvrdog zubnog tkiva te je kod njih teško postići efekt obruča koji nam je toliko bitan za budući protetski nadomjestak. Zubi s F2 i F3 klasom zahvaćenosti furkacija, zubi s vertikalnom koštanom resorpcijom također se svrstavaju u zube sa sumnjivom prognozom. Iz endodontske perspektive gledanja, sumnjivi zubi su sa ili bez subjektivnih simptoma, s velikim periapikalnim lezijama

vidljivim na RTG-u, zubi s izmijenjenom morfologijom korijenskih kanala i zubi kojima je potrebna periapiktealna endodontska kirurgija odstranjenja vrška korijena i periapikalne lezije. Kod takvih zubi nikada ne možemo predvidjeti uspješnost terapije i kako će pojedini zub reagirati na liječenje. Velika većina sumnjivih zubi se pravilnim liječenjem može pretvoriti u sigurne zube (13).

Zubi s velikim karijesnim lezijama, velikim periapikalnim promjenama, vertikalnim frakturama korijena, opsežnim gubitkom pričvrstka indicirani su za ekstrakciju. Vrijeme ekstrakcije takvih zubi može jedino ovisiti o postojanju infekcije, bolovima i pacijentovom zdravstvenom stanju (13). Takve zube bi najbolje bilo što prije izvaditi te započeti s daljinom terapijom. Daljnja terapija uključuje nadoknadu izgubljenog zuba. U današnje vrijeme implantati postaju zlatni standard u nadomještanju izgubljenih zubi zbog visokih estetskih mogućnosti, relativno jednostavne ugradnje te poštede susjednih zubi što nije slučaj kod izrade mosta.

2.3. Vjerojatnost opstanka implantata

Istraživanja pokazuju vrlo veliki uspjeh i preživljavanje implantata u usnoj šupljini. Postoci se kreću između 92 i 95%.

Prognozirati uspješnost implantološke terapije je vrlo teško zbog mnoštva čimbenika koji na to utječu. Postoje razni lokalni i sistemski čimbenici koji utječu na oseintegraciju, a samim time i na preživljavanje implantata.

Tablica 3. Lokalni čimbenici koji utječu na oseintegraciju i preživljavanje implantata. Izrađeno prema izvorima (9,18)

Dizajn implantata
Promjer i dužina
Kvaliteta kosti
Povijest parodontitisa
Kirurška tehnika ugradnje
Pušenje

Oralna higijena
Parafunkcijske navike pacijenta

Tablica 4. Sistemske čimbenice koji utječu na oseintegraciju i preživljavanje implantata. Izrađeno prema izvorima (9,18)

Dijabetes melitus
Nedavno završena radioterapija
Vrijeme ugradnje implantata
Osteoporoza i bisfosfonatna terapija
Pušenje

Nedavna istraživanja, koja su pokušala procijeniti stopu preživljavanja implantata navode da se približno 2 - 3% umetnutih implantata izgubi tijekom faze cijeljenja. Štoviše godišnja stopa neuspjeha nakon opterećenja je između 0,3% i 1,3%, što predstavlja 10-godišnju stopu preživljavanja od 95,2% za implantate koju podupiru samostalnu krunicu, 93,1% za implantate koju podupiru fiksnu protezu te 82,1% za proteze koju su poduprte kombinacijom prirodnog zuba i implantata. Iako istraživanja pokazuju vrlo visoke stope preživljavanja, samo 61,3% pacijenata s fiksnim zubnim protezama nošenim implantatima tijekom 5 godina bilo je izuzeto od bilo kakvih komplikacija. Studija provedena na Sveučilištu u Bernu izvijestila je postotak gubitka implantata od 2,5% dok je 16,8% ispitanih imalo neku vrstu bioloških ili tehničkih problema (13).

Komplikacije se obično dijele na:

- a) biološke komplikacije (nedostatak oseintegracije, periimplantatni mukozitis i periimplantitis)
- b) tehničke komplikacije (prijelom implantata, gubitak retencije nadomjeska, lom suprastrukture...)
- c) estetske komplikacije (recesija gingive oko implantata).

Periimplantatni mukozitis i periimplantitis najčešće su komplikacije vezane uz dentalne implantate. Slabim održavanjem oralne higijene i stvaranjem biofilma na implantatu dolazi do niza upalnih reakcija koje se prvotno zbivaju u mekom tkivu, ali mogu napredovati i dovesti do gubitka kosti (19). Periimplantatni mukozitis je reverzibilna upalna reakcija smještena u mekom tkivu bez znakova gubitka potporne kosti. Napredovanjem upale nastaje periimplantitis koji je upalni patološki proces koji okružuje oseointegrirane implantate te uzrokuje gubitak potporne kosti, a posljedično može dovesti i do gubitka implantata.

Incidencija periimplantitisa kreće se u rasponu od 2% do 10% te se pokazalo da se periimplantitis češće dijagnosticira u pacijenata koji su preboljeli ili se u tom trenutku liječe od paradontitisa. Osim paradontitisa, loša oralna higijena, pušenje, uživanje alkohola, okluzijska preopterećenja, korozija implantata dovode do bržeg razvoja periimplantitisa. Neuspjeh implantoprotetske terapije može biti povezan i s jatrogenim čimbenicima poput neposredne blizine i neparalelnosti susjednih implantata, pukotinama između implantata i suprastrukture te prisutnošću zaostalog cementa subgingivno. Periimplantatni mukozitis jednostavno se dijagnosticira te ga karakterizira krvarenje nakon sondiranja. Periimplantatni mukozitis jer reverzibilna pojava za razliku od periimplantitisa kod kojeg je prisutno krvarenje tijekom sondiranja, dubina sondiranja veća od 4 mm, radiološki vidljiv gubitak kosti te može biti prisutan gnojni eksudat. Liječenje periimplantatnih bolesti je nepredvidljivo zbog moguće reinfekcije. Liječenje treba biti usmjereno dvama osnovnim pristupima: uputama pacijentu o oralnoj higijeni i pravilnom održavanju implantata te subgingivnom odstranjenju patogenog biofilma. Lang i suradnici predložili su sustav održavanja i liječenja periimplantatnih bolesti poznat kao CIST ili kumulativna interceptivna potporna terapija prema kojoj lezije s početnim dubinama $\leq 5\text{mm}$ treba liječiti nekirurškim metodama (mehanički debridman, poliranje, antiseptici) dok bi lezije $\geq 5\text{mm}$ trebale biti liječene primjerenim kirurškim metodama (antibiotska, resektivna ili regenerativna terapija) (20).

Tablica 5. Klasifikacija različitih kliničkih stanja povezanih s implantatima. Izrađeno prema izvoru (20)

Uspjeh	Zadovoljavajuće preživljavanje	Kompromitirano preživljavanje	Gubitak implantata (neuspjeh)
<ul style="list-style-type: none"> • Nema boli • Nema pomičnosti • ≤ 2 mm radiološki vidljivog gubitka kosti od inicijalne operacije • Nema eksudata • Dubina sondiranja u normalnim rasponima • Nema krvarenja nakon sondiranja 	<ul style="list-style-type: none"> • Nema boli • Nema pomičnosti • 2 – 4 mm radiološki vidljivi gubitak kosti • Nema eksudata 	<ul style="list-style-type: none"> • Povećana osjetljivost • Nema pomičnosti • Radiološki vidljiv gubitak kosti > 4 mm (manje od $\frac{1}{2}$ dužine implantata) • Eksudat 	<ul style="list-style-type: none"> • Bol • Pomičnost • Gubitak kosti veći od $\frac{1}{2}$ duljine implantata • Eksudat

3. PLANIRANJE PROTETSKE I IMPLANTOPROTETSKE TERAPIJE

Kada se doktor dentalne medicine odluči za spašavanje kompromitiranog zuba, prije početka fiksnoprotetičke terapije potrebno je sanirati sva patološka stanja tvrdih i mekih tkiva u ustima pacijenta. Pretprotetička terapija započinje razgovorom s pacijentom, uzimanjem stomatološke i općemedicinske anamneze, ekstraoralnim pregledom, intraoralnim pregledom i analizom rendgenskih snimki (retroalveolarna, „bite-wing“, ortopantomogram) (17). Pretprotetička terapija uključuje restaurativne i endodontske zahvate, parodontološku terapiju, različite kirurške postupke, ortodontsku terapiju i terapiju bolesti sluznice usta (21). Svaki postupak mora biti pažljivo planiran i proveden kako bi zubi i parodontno tkivo bili zdravi i dobro pripremljeni za fiksnoprotetski nadomjestak (16).

Kod planiranja implantološkog liječenja također je najbitniji prvi pregled pacijenta. Pritom se ne registrira samo trenutno stanje usne šupljine već i prethodna liječenja, povijest bolesti i općemedicinsko zdravstveno stanje (22). Implantoprotetska terapija nije obvezna te stoga, ukoliko pacijentovo općemedicinsko stanje nije idealno, ne treba ga izložiti riziku. Procjenu općeg stanja treba izvesti detaljno i oprezno te pacijenti trebaju doktoru dentalne medicine ispuniti detaljan upitnik o medicinskoj anamnezi, nakon čega slijedi usmeno osobno provjeravanje. Američko anesteziološko društvo (American Society of Anesthesiologists-ASA) klasificira pacijente prema riziku s obzirom na njihovo medicinsko stanje. Kod ASA-1 pacijenata kojima nisu dijagnosticirane sistemske bolesti zahvat se može izvršiti u skladu sa svim kirurškim načelima. ASA-2 pacijenti mogu biti podvrgnuti implantološkoj terapiji uz dogovor s pacijentovim općim liječnikom ili specijalistom jer ti pacijenti imaju u anamnezi blagu sistemska bolest koja reagira na terapiju. Kod ASA 3 i ASA 4 pacijenata kojima je dijagnosticirana umjerena ili teška sistemska bolest elektivni zahvat kao što je implantoprotetika se ne preporučuje te kod pacijenata kod kojih postoji umjerena ili visoka opasnost od anestezije (3).

Tablica 6. ASA klasifikacija

ASA sustav	Opis bolesnika
I	Zdrav pacijent bez sistemskih bolesti
II	Blaga sistemska bolest

III	Umjerena do teška sistemska bolest s funkcionalnim ograničenjima (život nije izravno ugrožen)
IV	Teška sistemska bolest koja ugrožava bolesnika (velika funkcionalna ograničenja)
V	Moribundan bolesnik (ne očekuje se 24-satno preživljavanje)
VI	Utvrđena moždana smrt

Izrađeno prema izvoru: (3).

Nakon temeljito uzete anamneze potrebno je učiniti detaljan klinički pregled. Klinički pregled započinjemo ekstraoralnim pregledom pacijenta kojim želimo ustanoviti eventualnu asimetriju lica, postojanost lezija ili oteklina u području glave i vrata. Ekstraoralno palpiramo i žvačne mišiće, mišiće glave i vrata te područje temporomandibularnog zgloba. Intraoralno pažnju obraćamo na stanje usne šupljine i sluznice. Intraoralni pregled obuhvaća inspekciju, palpaciju, perkusiju te procjenu međučeljusnih odnosa. Vrlo je bitno pregledati stanje i boju sluznice te pritom isključiti postojanje različitih odontogenih ili neodontogenih tumora, karcinoma, prekanceroza, erozija, hipertrofija sluznice i raznih bolesti oralne sluznice. Ukoliko se radi o parcijalnoj bezubosti, potrebno je temeljito pregledati kliničko stanje svih ostalih zubi te palpacijom utvrditi postojanje različitih mekotkivnih ili koštanih promjena u usnoj šupljini (23).

Za uspješan implantoprotetski zahvat potrebna je međusobna suradnja protetičara i oralnog kirurga uz detaljnu radiološku obradu bolesnika. Radiološka analiza najviše je zastupljena u predimplantološkoj fazi u kojoj pomoću raznih radioloških metode doktor dentalne medicine isključuje patološka stanja u čeljusti i preostalim zubima te procjenjuje najbolje mjesto u čeljusti za ugradnju implantata koje je vrlo bitno za njegovu dobru oseintegraciju. Rendgenološka snimka prvenstveno mora prikazati visinu kosti (vertikalnu dimenziju) u kojoj će se postavljati implantat koja u donjoj čeljusti mora biti dužine implantata plus 2 mm iznad *n. Alveolaris inferior*. U gornjoj čeljusti visina alveolarnog grebena kosti treba imati dovoljno

čvrstu kost oko implantata te mali sigurnosni razmak od dna maksilarnog sinusa i dna nosne šupljine. Osim povoljne vertikalne dimenzije, potrebna je i povoljna horizontalna dimenzija (širina kosti u koju se postavlja implantat) koja mora biti najmanje 2 mm šira od promjera implantata. Radiološke metode koje bi se trebale primijeniti u predimplantacijskom razdoblju su ortopantomografija s linearnom tomografijom, dental CT ili CBCT. Konvencionalne tehnike nisu dovoljne, budući da daju prikaz samo u dvije ravnine te ne daju informacije o debljini kosti (24).

Pri odluci spašavanja kompromitiranog zuba ili ugradnje implantata od velike važnosti su indikacije i kontraindikacije za ugradnju implantata jer nije svaki pacijent idealan kandidat za implantoprotetsku terapiju.

Indikacije za ugradnju dentalnih implantata su jasne i poznate, a to su nedostatak jednog ili više zubi, djelomična bezubost, kompletna anodoncija gornje ili donje čeljusti. Nepovoljno raspoređeni zubi nosači ili nedovoljan broj zuba nosača za protetski nadomjestak također su indikacija za ugradnju implantata (24). Kontraindikacije za ugradnju implantata mogu se podijeliti na apsolutne i relativne. Druga podjela je na lokalne, općemedicinske i kontraindikacije uzrokovane psihičkim stanjima. Ukoliko postoji jedna ili više kontraindikacija za implantološko liječenje, treba razmotriti opciju spašavanja postojećeg zuba nekirurškim liječenjem ili ako pacijentu već nedostaje zub pokušati protetskim radom ispuniti prazninu koja je nastala.

Lokalne kontraindikacije dijelimo na apsolutne i relativne.

- a) Apsolutne kontraindikacije: Pacijenti s nedavno završenom radioterapijom glave i vrata, upalom na predviđenom mjestu za implantat te alergijom na neki materijal od kojih je implantat građen (25, 26).
- b) Relativne kontraindikacije: nepovoljna okluzija i funkcije smetnje žvačnih organa, patološke promjene u kosti i sluznici, nesanirana usna šupljina (karijesi, parodontne bolesti, loša oralna higijena), kserostomija, bruksizam (25, 26, 27).

Općemedicinske kontraindikacije također dijelimo na apsolutne i relativne:

- a) Apsolutne općemedicinske kontraindikacije: pacijenti na imunosupresivnoj i intravenoznoj bisfosfonatnoj terapiji, kemoterapiji, pacijenti sa sistemskim i infektivnim bolestima, hematološki bolesnici (hemoragične dijateze, bolesti eritrocita i leukocita), bolesti srca i krvožilnog sustava (pacijenti s preboljenim infarktom miokarda i bolešću valvularnih zalistaka i ugrađenom protezom unazad 6 mjeseci), pacijenti kojima nije završen rast čeljusti (25, 26, 27).
- b) Relativne općemedicinske kontraindikacije: pušenje i alkohol, nekontrolirane bolesti (dijabetes melitus, parodontitits), antikoagulantni i antiagregacijski lijekovi, trudnoća (25, 26, 27).

Razlikujemo još i kontraindikacije uzrokovane psihičkim stanjima. Pacijenti koji uživaju alkohol i drogu kontraindicirani su za implantoprotetsku terapiju zbog očekivane slabe suradnje, neprikladne higijene usne šupljine i slabe otpornosti organizma. Kod pacijenata koji boluju od neuroza, psihoza te su emocionalno nestabilni bolje je pristupiti klasičnim nekirurškim zahvatima spašavanja zuba ili protetskoj rehabilitaciji mostovima ili protezama (25).

3.1. Izrada dizajna i njegova vizualizacija

U pretprotetskoj pripremi kao odličan postupak preporučuje se dijagnostičko navoštavanje sadrenih modela (tzv. „wax up“), izrada provizorija („mock up“) te digitalno planiranje. Za implantoprotetsku terapiju vrlo je važno digitalno planiranje pomoću kojeg terapeut može isplanirati najbolji mogući položaj implantata i protetske suprastrukture. Na taj način najbolje možemo pacijentu prikazati izgled budućeg rada te u suradnji s njime korigirati izgled budućeg rada. Uključivanje pacijenta u proces rada i donošenja odluke vrlo je važno jer pacijenti često mogu imati prevelika očekivanja i velike zahtjeve što može nadmašiti terapeutove mogućnosti. Zbog toga je važno pacijentu omogućiti vizualizaciju realnog rješenja (11).

3.1.1. Digitalno planiranje

Razlikujemo digitalno planiranje na temelju dentalne fotografije koje je zapravo komunikacija između ordinacije i tehnike i/ili doktora i pacijenta. Drugi način planiranja može se izvesti u CAD jedinici na temelju fotografija i skeniranja iz usta koje napravi dentalni tehničar (28).

Dokumentirane fotografije se mogu obraditi standardnim programima (Photoshop, Powerpoint, Keynote...) u kojima tehničar sugerira terapiju (promjena protetičke ravnine, potreba za produljenjem kliničke krune zuba, promjena nagiba, dužine zuba). Osim konvencionalnih programa u tu svrhu postoje i gotove aplikacije koje dolaze u obliku tabletskih ili računalnih programa te omogućuju pacijentu da sudjeluju u donošenju odluke o terapiji (28).

Digitalno planiranje u dentalnom laboratoriju (CAD jedinica) zapravo odgovara konvencionalnom navoštavanju zuba („wax up“). Tehničaru su za tu vrstu planiranja potrebne različite fotografije u fazi osmijeha, skenirana gornja i donja čeljust te međučeljusni registar. Potom tehničar analizira fotografije i u dogovoru s doktorom slaže prijedlog terapije. Kada je tehničar, pacijent i doktor zadovoljan, cijeli plan se ispiše u 3D pisačima u laboratoriju ili ordinaciji te služi kao klasični „wax up“ (28).

3.1.2. Navoštavanje zuba – „wax up“

Nakon uzimanja otiska i izlivanja sadrenog modela kreće se s navoštavanjem. Za navoštavanje se mogu koristiti različite boje voska. Najčešće se koristi bijeli vosak kako bi model bio što prirodniji.

3.1.3. Izrada provizorija – „mock up“

Nakon izrade „wax up“, ukoliko je pacijentu teško zamisliti budući izgled rada u ustima, radi se proba plana – „mock up“. Njegova izrada je vrlo jednostavna. Na prethodno navoštenim modelima uzima se silikonski otisak u koji se nanese materijal za izradu provizorija (autopolimerizirajuća kompozitna smola) te se nanese na zube. Nakon polimerizacije provizorij se odvoji od otiska i višak materijala se ukloni. Proba plana najvrjedniji je postupak planiranja terapije zbog toga što sam operater može definirati rubove budućeg nadomjeska, oblik, angulaciju, dužinu zubi, odnos visine prema usnama, testirati fonetiku i provjeriti okluziju (21). „Mock up“-om završava faza planiranja u fiksnoj protetici.

3.2. Pretprotetska priprema pacijenta

3.2.1. Restaurativni i endodontski zahvati

Svaki karijes mora biti uklonjen do zdravog, tvrdog zubnog tkivo te nadoknađen odgovarajućim materijalom za ispune (21). Kada karijesna lezija napreduje do pulpe zuba te je zubna pulpa nepovratno oštećena ili nekrotizirana, indicirano je endodontsko liječenje. Endodontska terapija podrazumijeva liječenje i prevenciju infekcije. Drugi cilj terapije jest cijeljenje apikalne lezije i uspostava normalne koštane strukture. Prostor zubne pulpe i korijenskih kanala čisti se i dezinficira kemijsko-mehaničkom obradom, nakon čega se različitim materijalima kanali pune i brtve do periapikalnog područja. Endodontsko liječenje se koristi i kod zdrave pulpe zuba, ako njezin korijen treba koristiti za retenciju restauracije ili fiksno-protetskog rada. Ne postoje apsolutne kontraindikacije za endodontsko liječenje zuba koje se odnosi na opće zdravstveno stanje. Endodontsko liječenje ne treba započinjati na zubu čija je prognoza izrazito loša ili pacijent nema kratkotrajnu ili dugotrajnu korist od tog zuba (22). Kod zuba kod kojih je prisutna opsežna destrukcija zubnih tkiva (uznapredovali karijes, trauma, resorpcija), neodgovarajuća potpora parodonta, neprohodni korijenski kanali, vertikalna fraktura korijena, endodontsko liječenje se ne preporučuje jer je vjerojatnost opstanka takvog zuba vrlo niska.

Mnoštvo čimbenika utječe na konačan rezultat liječenja. Postojanje periapikalne lezije svakako umanjuje postotak uspješnosti. Nedovoljnom obradom korijenskih kanala i prisutnošću bakterija neposredno prije punjenja, također se smanjuje postotak uspješnosti. Kada je riječ o duljini punjenja, periapikalna lezija cijeli slabije ako je punjenje prekratko (više od 2 mm od radiološkog apeksa) ili ako punjenje prelazi apeks (29). Punjenje treba biti kompaktno te mora dobro prijanjati za stijenke korijenskih kanala jer se povećana poroznost materijala povezuje sa slabijim ishodom liječenja. Ostali čimbenici, poput vrste zuba, dobi i spola pacijenta, tehnike punjenja imaju neznatan utjecaj na ishod liječenja (8). Medicinsko stanje pacijenta može utjecati na ishod liječenja. Pacijenti s dijagnozom dijabetesa tipa 2 pokazuju slabije cijeljenje u odnosu na pacijente bez dijagnoze dijabetesa (29).

3.2.2. Parodontološki zahvati

Prije započinjanja bilo kakve protetske terapije, parodontna tkiva (gingiva, parodontni ligament, cement i alveolarna kost) moraju biti zdravi i intaktni te po potrebi preoblikovani kako bi stvorili povoljne uvjete za smještaj nadomjeska (16). Cilj parodontne terapije je

eliminacija mikroorganizama i pogodujućih čimbenika za nastanak parodontne bolesti. Parodontnom terapijom se zaustavlja progresija bolesti i čuvaju zubi od prijevremene ekstrakcije. Mehanička instrumentacija (čišćenje kamenca) parodontalnih džepova pokazala se uspješnom u smanjenju rizika od gubitka zuba te usporavanju progresije parodontalne bolesti. Prvi korak u parodontološkoj terapiji uključuje uzimanje detaljne medicinske, stomatološke, parodontalne anamneze kao i određivanje parodontalnog statusa. Parodontalni status bilježi stanje pacijentove oralne higijene (indeksi plaka), stupanja upale (indeksi krvarenja), gubitak pričvrstka (dubina sondiranja i recesija gingive), zahvaćenost furkacija, pomičnost zuba itd. Liječenje uvijek započinje inicijalnom terapijom (nekirurška terapija), koja uključuje: motivaciju pacijenta, instrukcije za održavanje oralne higijene, supragingivno i subgingivno odstranjivanje zubnog kamenca. Ponekad, inicijalna (nekirurška terapija) nije dovoljna te su potrebne različite kirurške terapije (resektivna, regenerativna i mukogingivalna kirurška terapija) (30).

Kod odluke o ekstrakciji i spašavanju zuba s parodontološkog gledišta najbitnija je biološka širina zuba. Biološka širina ili suprakrestalni tkivni pričvrstak klinički je izraz koji se koristi za opisivanje apiko-koronarnih suprakrestalno pričvršćenih tkiva. Suprakrestalna pričvrstna tkiva histološki se sastoje od epitelnog i vezivotkivnog pričvrstka. Istraživanja su potvrdila da je narušavanje zone biološke širine zuba povezano s gubitkom parodontnih potpornih tkiva, a samim time i gubitkom određenog zuba (30). Na temelju procjene gubitka pričvrstka, dubine sondiranja i zahvaćenosti furkacija, parodontološka prognoza zuba se klasificira kao povoljna, upitna ili beznadna. Zube treba procijeniti na početku i nakon završene nekirurške inicijalne parodontološke terapije. Zubi s povoljnom prognozom se održavaju te posljedično saniraju, oni s upitnom prognozom se ponovno pokušaju liječiti dok se beznadni zubi ekstrahiraju (12).

Prije nekoliko godina Schatzle i suradnici su ustanovili da upala gingive ima značajnu ulogu u gubitku zuba. Tako su, norveški znanstvenici prije nekoliko godina proveli istraživanje o 10-godišnjem preživljavanju zuba s različitim stupnjem bolesti gingive. Studija je obuhvaćala norveške muškarce srednje klase tijekom 27 godina. Zubi su podijeljeni u skupine prema ozbiljnosti upale gingive, na temelju gingivalnog indeksa Loe i Silnessa.

Grupa 1 su zdravi zubi koji su tijekom svakog pregleda predstavljali zdravu okolnu gingivu i nikada nisu krvarili prilikom sondiranja.

Grupa 2 su zubi koji su svakim pregledom pokazivali različiti stupanj upale gingive. Od zdrave do blagih, srednjih upala gingive.

Grupa 3 su zubi koji su pokazivali stalnu upalu gingive i krvarenje pri svakome pregledu.

Preživljavanje zuba u 10 godina kod grupe 1 i 2 iznosilo je 100%, dok je kod grupe 3 ono 99%. Na temelju 10 godišnjeg preživljavanja autori su uspjeli izračunati i 50-godišnje preživljavanje. Za grupu 1 (zdravi zubi bez upale gingive) preživljavanje je prilično visoko i iznosi 99,5%. Skupina 2 također bilježi visoki postotak od 93,8%. S druge strane, stopa preživljavanja za grupu 3 je značajnije niža te iznosi 63,4%. Stoga se može zaključiti da zdravi zubi, bez upale ili sa saniranom upalom gingive pravilnim parodontnim liječenjem pokazuju iznimno visoko preživljavanje tijekom više desetljeća (13).

Gingivitis je najblaži oblik parodontne bolesti te zahvaća samo gingivu, dok potporni aparat oko zuba nije zahvaćen. Posljedično gingivitis može napredovati u parodontitis kod kojeg je zahvaćena potporna kost, parodontalni ligament i cement. Istraživanja su pokazala da 30% ljudi starijih od 30 godina ima neki oblik parodontne bolesti (7).

Pravilno parodontološko liječenje i iznimna suradnja pacijenta u održavanju oralne higijene pokazuju veliki uspjeh u zadržavanju kompromitiranog zuba (92% - 93%, 10-godišnje preživljavanje zuba). Postotak uspješnosti jako kompromitiranih zuba koji se svrstavaju u razred C parodontne bolesti (prije poznat kao agresivni parodontitis) pravilnim liječenjem kreće se 60 - 88% (1). Ukoliko terapija ne daje željene rezultate, te se resorpcija kosti povećava i padne ispod 10 mm preostale kosti, zub je potrebno što prije ekstrahirati kako bi u budućoj implantoprotetskoj terapiji ostalo dovoljno kosti za oseintegraciju implantata (7).

3.2.3. Produljenje kliničke krune zuba

Produljenje kliničke krune zuba resektivni je zahvat koji se primjenjuje u preprotetskoj pripremi pacijenta kada je kruna nosača kratka i nema mogućnosti njezina produljenja u visinu (izrada nadogradnje, ortodontska ekstruzija) zbog nepovoljnih okluzalnih odnosa (16). Ponekad je produljenje kliničke krune indicirano i iz estetskih razloga, kada postoji disproporcija gingive pri osmijehu (tzv. Gummy smile). Kratka klinička kruna nastaje kao posljedica dubokog subgingivalnog karijesa, frakture zuba i jatrogenih faktora koji mogu dovesti do slabije retencije budućeg protetskog nadomjeska (31).

Produženjem kliničke krune zuba nastoji se povećati retencijska površina budućeg protetskog nadomjeska izlaganjem dovoljne količine tvrdog zubnog tkiva, omogućiti ispravno postavljanje budućeg nadomjeska bez narušavanja biološke širine te poboljšati estetiku kod pacijenata s neravnom i pretjerano vidljivom gingivom (31).

Postoji nekoliko tehnika produljenja kliničke krune zuba kao što su: gingivektomija, apikalno pomaknuti režanj s rekoturiranjem kosti, forsirana erupcija sa ili bez fiberotomije. Čimbenici poput estetike, omjera kliničke krune i korijena, blizina i morfologija korijena zuba, blizina furkacije, položaj zuba određuju koji će se zahvat provesti (31).

4. DEFINITIVNA PROTETSKA I IMPLANTOPROTETSKA TERAPIJA

Nakon odluke o izabranoj terapiji i temeljite analize započinje definitivna terapija. Definitivna protetska terapija započinje pravilnim brušenjem zuba dok kod implantoprotetske terapije prvi zahvat je ugradnja implantata. Nakon brušenja i pravilne ugradnje implantata, postupci protetskog zbrinjavanja zuba i implantata imaju neke sličnosti, a i razlike.

4.1. Brušenje zuba

Brušenje zuba slijedi nakon svih provedenih potrebnih terapija te nakon što su sanirani svi karijesi, izliječeni svi potrebni zubi i provedena detaljna parodontološka obrada. Brušenje zuba je postupak djelomičnog ili potpunog preoblikovanja i smanjivanja kliničke krune zuba (16). Zubi se brušenje nepovratno mijenjaju, stoga se danas, napretkom materijala različitim postupcima nastoji odstraniti što manje tvrdog zubnog tkiva. Ovisno o terapiji i izboru materijala za nadomjestak zubi se mogu različito brusiti, međutim 5 je osnovnih principa brušenja: pravilo očuvanja tvrdih zubnih tkiva, zadovoljenje uvjeta strukturne trajnosti rada, postizanje retencijskog i rezistencijskog oblika brušenog zuba, osiguravanje rubnog zatvaranja te očuvanje zdravlja mekih tkiva.

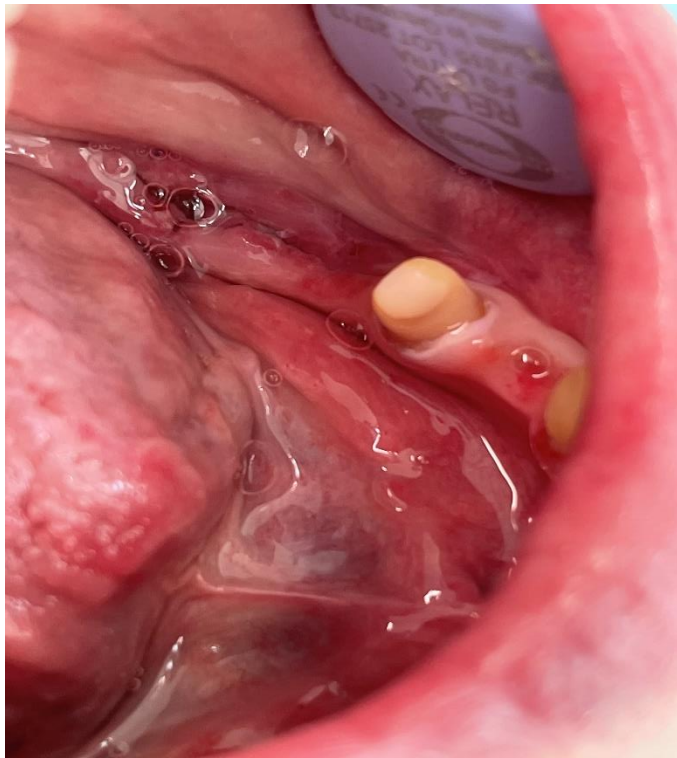Očuvanje tvrdih zubnih tkiva i zadovoljavanje uvjeta strukturne trajnosti rada povezani su principi jer je potrebno što manje izbrusiti zube, a istodobno osigurati dovoljnu debljinu protetskog rada, a samim time i njegovo trajanje (17). Količina brušenog tkiva ovisi o veličini, smještaju i vrsti zuba i materijalu od kojeg će biti napravljen budući nadomjestak. U vertikalnoj dimenziji zub se smije sniziti najviše 2 mm u normalnim okluzijskim odnosima dok horizontalnoj dimenziji maksimalna preparacija zuba jest trećina njegova obujma (16).

Iznimno bitno načelo jest osiguravanje retencije i rezistencije protetskog rada. Retencija se odupire silama koje su paralelne uz os zuba, dok se rezistencija odupire svim ostalim silama koje djeluju na zub (okomitim i kosim) (17). Retencija i rezistencija ovise o mnoštvu faktora. Prije svega najviše ovisi o načinu preparacije zuba. Kod brušenja, zub je potrebno preoblikovati u cilindričan ili blago koničan oblik pri čemu će promjer okluzalnog dijela izbrušenog bataljka biti manji u odnosu na cervikalni dio. Konvergencija stijenki u idealnom slučaju trebala bi iznositi 6 do 8 stupnjeva (16). Osim oblika bataljka na retenciju i rezistenciju utječu dodirna površina, vrsta rada i vrsta cementa i hrapavost bataljka i unutarnjih stijenki krunice (17).

Rubno zatvaranje ne osigurava samo trajnost nadomjeska već i trajnost samog zuba. Ukoliko ne postoji zadovoljavajuće rubno zatvaranje, postoji velika mogućnost nastanka sekundarnog

karijesa, a samim time i gubitka zuba (17). Upravo zbog toga doktor dentalne medicine treba paziti na preparaciju gingivalnog dijela bataljka. Postoje dva glavna načina oblikovanja preparacije. Preparacija bez stepenice rijetko se koristi u današnje vrijeme jer ne osigurava najbolje priližeganje rubova nadomjeska na bataljak. Preparacije sa stepenicom (zaobljena stepenica sa ili bez zakošenog ruba i pravokutna stepenica sa ili bez zakošenog ruba) povoljniji su oblici preparacije koji se danas široko primjenjuju.

Prilikom preparacije mogu se oštetiti meka tkiva oko brušenog zuba. Takva oštećenja mogu biti privremena i brzo zacijeliti, ali moguće su i trajne posljedice u obliku upale i recesije. S obzirom na smještaj preparacije postoje preparacije iznad, u i ispod razine gingive. Kada je god moguće potrebno je rub preparacije dignuti iznad razine gingive jer je higijenski najprihvatljivija (17).



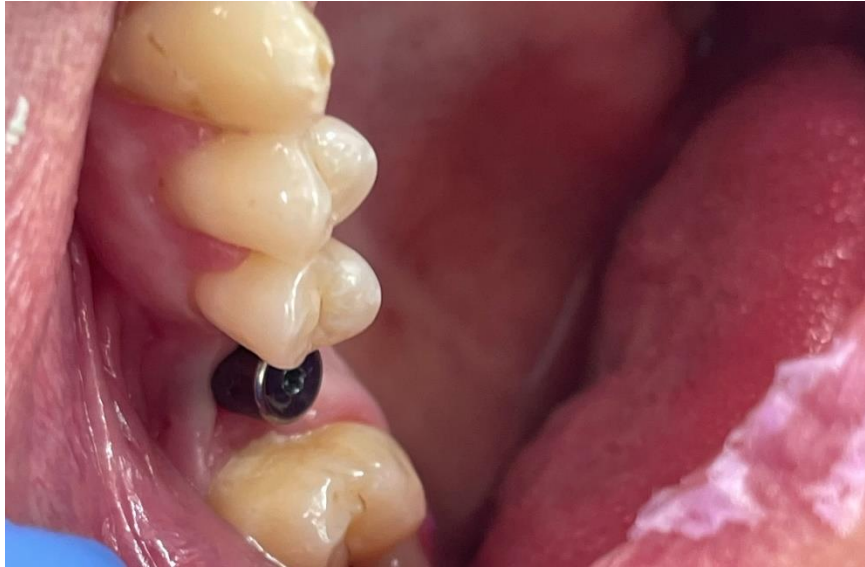SLIKA 3. Izbrušeni kompromitirani zub. Preuzeto uz dopuštenje autorice izv. prof. dr. sc. Andreje Carek

4.2. Ugradnja implantata

Zahvat ugradnje dentalnih implantata vrši se najčešće u lokalnoj anesteziji. Tehnikama lokalne anestezije osigurava se potpuna bezbolnost zahvata. Od uobičajenih tehnika lokalne anestezije

koristi se pleksus anestezija i po potrebi mandibularna anestezija. Nakon odgovarajuće anestezije zahvat započinje incizijom u punoj debljini mukoperiostalnog režnja. Rez ne treba biti preekstenzivan, ali ni previše pošten. Dizajn režnja isključivo je odluka terapeuta. Preporučuje se rez na sredini alveolarnog grebena sa zaobilaženjem papile susjednih zubi. Režanj se podiže od kosti kako bi se prikazala kost te omogućila bolja vizualizacija kirurškog polja. Bez obzira na dizajn režnja, odizanje treba biti što poštenije za meko tkivo te pokušati izbjeći papilu susjednih zuba kako se kasnije ne bi pojavile recesije na susjednim zubima. Postoje i tehnike bez odizanja mukoperiostalnog režnja kao što je „flapless tehnika“. „Flapless tehnika“ je minimalno invazivan postupak pri čemu dolazi do bržeg cijeljenja te minimalne traume za meka i tvrda tkiva. S obzirom na nepreglednost kirurškog polja može doći do krivog pozicioniranja implantata te fenestracije koritkalne kosti. Zbog toga se „flapless tehnika“ rijetko koristi (23, 32).

Nakon odizanja mukoperiostalnog režnja odredi se mjesto implantacije pomoću kirurškog predloška. Pilot svrdlom se označi mjesto implantacije na kosti, potom se kalibriranim svrdlima po preporukama proizvođača kost preparira do željene širine i visine pazeći na okolne anatomske strukture. Zahvat se provodi uz stalnu irigaciju fiziološke otopine i fiziodispenzera kako ne bi došlo do pregrijavanja kosti te posljedično kompromitacije implantata. Nakon preparacije kosti, implantat se usmjeri prema izbušenom kanalu u kosti te se prvo strojnom tehnikom implantira, a nakon toga se može dodatno ručnom tehnikom zategnuti. Ukoliko se implantat ručno prejako zategne, može doći do mikrofraktura kosti. Nakon postave implantata potrebno je vratiti mukoperiostalni režanj u početno stanje te što preciznije sašiti režanj kako bi se omogućilo što bolje i brže cijeljenje (23, 33). Nakon 3 mjeseca pristupa se drugom kirurškom zahvatu pri čemu se implantat eksponira, pokrovni vijak se uklanja te se postavlja protetska suprastruktura i odgovarajući fiksnoprotetski nadomjestak. Kada pacijentu estetika nije na prvom mjestu, može se pristupiti i jednofaznoj tehnici u kojoj se odmah nakon implantacije postavlja gingiva former ili pokrovni vijak koji ostaje eksponiran u usnoj šupljini te se nakon dovoljnog vremena oseintegracije implantat opskrbi fiksnoprotetskim nadomjeskom (34).



SLIKA 4. Ugrađeni implantata s gingiva formerom na mjestu gornjeg desnog prvom molara. Preuzeto s dopuštanjem autorice izv. prof. dr. sc. Andreje Carek

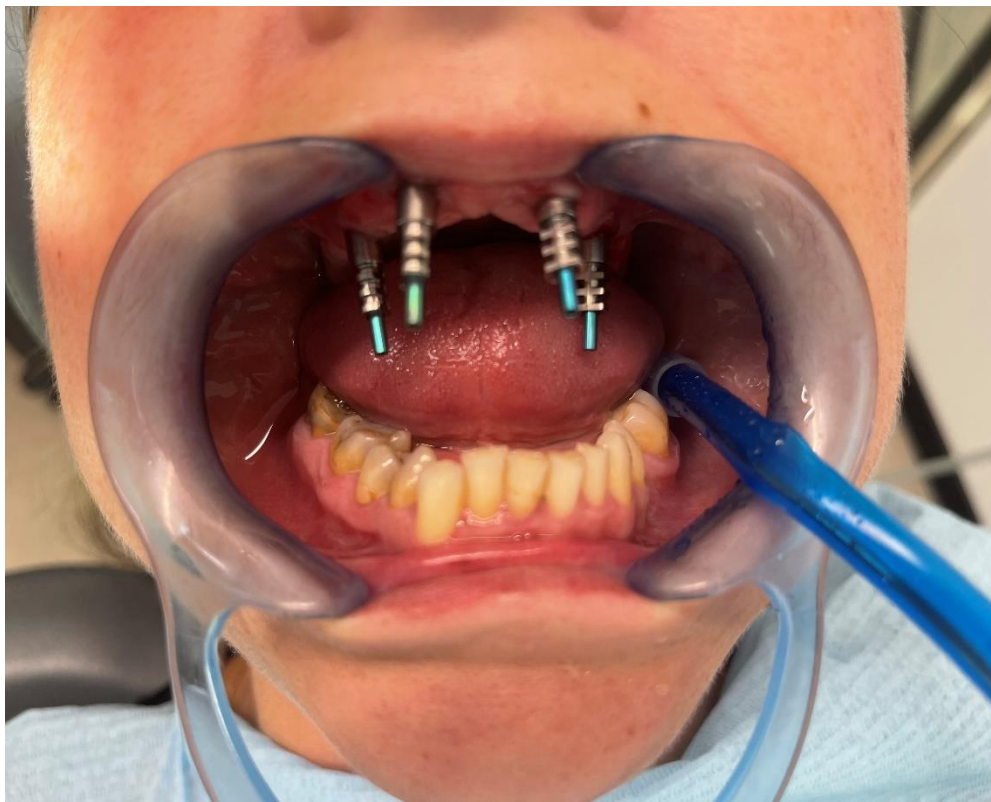4.3. Uzimanje otiska

Uzimanjem otiska stvara se negativ u otisnom materijalu kojim se naknadnim izlivanjem materijala za izradu modela i njegovim stvrdnjavanjem dobiva pozitiv-model (35).

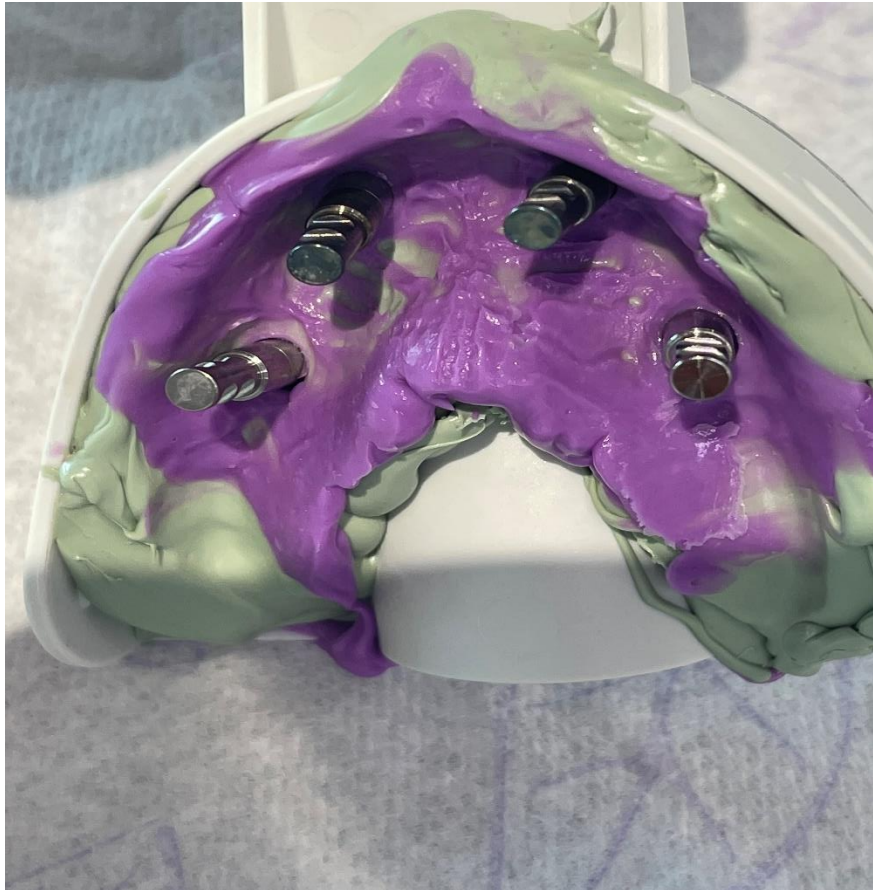
Postoje različite tehnike otiskivanja i materijali koji se upotrebljavaju. Najčešći materijali za otiskivanje u fiksnoj protetici su polieteri i adicijski silikoni. Suvremeni otisni postupci rade se u individualnim ili konfekcijskim žlicama s iznimno preciznim materijalima. Najbolji, najprecizniji i najlakši otisak u fiksnoj protetici je otisak individualnom žlicom s jednim materijalom srednje konzistencije (16). Postoje još otisci u konfekcijskoj žlici koji mogu biti dvovremeni ili jednovremeni. Osim konvencionalnih analognih tehnika otiskivanja u današnje vrijeme vrlo su popularni digitalni skeneri.

Otisni postupak u implantoprotetskoj terapiji razlikuje se od onog na zubima te se može raditi na više različitih načina. Ako se terapeut odluči na cementirani protetički rad, otisak se uzima izravno na razini implanata. Kako bi se mogao uzeti takav otisak postoje transferi za otisak koji služe da se točna pozicija i nagib implantata iz pacijentovih usta prebaci u laboratorij analognim ili digitalnim putem. Još uvijek se tradicionalno koriste analogni otisci, međutim digitalna stomatologija se ubrzano razvija te će u doglednoj budućnosti zamijeniti analogno uzimanje otiska. Uzimanje otisaka pomoću transfera može se raditi otvorenom ili zatvorenom žlicom. Najčešće se otisak uzima otvorenom žlicom pri čemu se koriste individualne žlice ili žlice s

perforacijama u području implantata. U otvorenoj tehnici transfer izlazi kroz perforaciju na žlici te se nakon stvrdnjavanja materijala transfer odviše i žlica se izvadi iz usta, a dio transfera ostaje u otisku te se takav šalje u dentalni laboratorij. Kod zatvorene tehnike, transferi su vrlo kratki te nakon što se uviju u implantat, otiskuju se kao da su zubi. Potom se transfer odvija te se odvojeno od uzetog otiska šalje u laboratorij. Za zatvorenu tehniku nisu potrebne individualizirane žlice ili žlice s perforacijama već se uzima obična standardizirana žlica. Drugi način otiskivanja se preporučuje kod nadogradnji na vijčanu vezu pri čemu se nadogradnja stavi u usta, stegne i tako ostaje do kraja terapija. U nju je potrebno staviti drugačije transfere, ali postupak otiskivanja je isti kao i kod uzimanja otiska kod prve tehnike (36).



SLIKA 5. Postava transfera za uzimanje otiska. Preuzeto uz dopuštenje autorice izv. prof. dr. sc. Andreje Carek

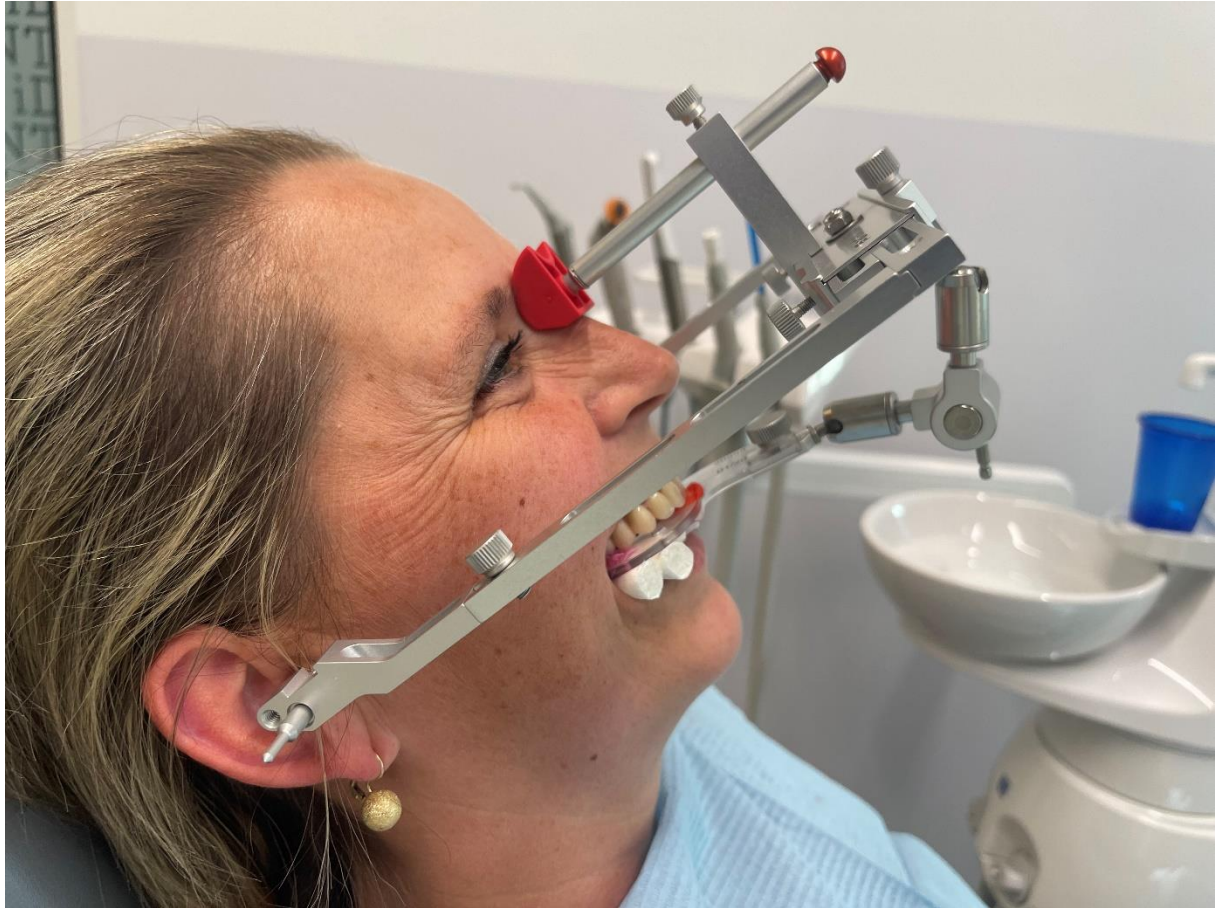

SLIKA 6. Otisni transferi u otisku nakon vađenja iz pacijentovih usta. Preuzeto uz dopuštenje autorice izv. prof. dr. sc. Andreje Carek

4.4. Određivanje međučeljusnih odnosa

Određivanje međučeljusnih odnosa nezaobilazni je korak u izradi protetičkog rada. Premda nepravedno nekad zapostavljen, bez pravilno uzetog međučeljusnog registrata budući protetički rad neće biti ispravan. Ukoliko su kod pacijenta vertikalni i horizontalni odnosi gornje i donje čeljusti očuvani za izradu nadomjeska, potrebno je uzeti položaj maksimalne interkuspidacije. Za izradu međučeljusnog registrata maksimalne interkuspidacije koriste se ružičasti vosak, termoplastični kompozicijski materijali te sintetički elastomer (35).

Ukoliko međučeljusni odnosi nisu očuvani preostalim neizbrušenim zubima, potrebno je odrediti protetičku ravninu te odgovarajuću horizontalnu i vertikalnu dimenziju okluzije.



SLIKA 7. Određivanje međučeljusnih odnosa pomoću obraznog luka. Preuzeto uz dopuštenje autorice izv. prof. dr. sc. Andreje Carek

4.5. Cementiranje protetskog nadomjeska

Nakon uzetog otiska i određenih međučeljusnih odnosa, dentalni tehničar izrađuje protetski nadomjestak. Nadomjestak se prije završnog cementiranja prvo probava u ustima te u dogovoru s pacijentom ispravljaju eventualni nedostaci.

Svrha završnog cementiranja je trajno pričvršćivanje nadomjeska za zub ili implantatnu suprastrukturu te popunjavanje prostora između krunice i zub odnosno suprastrukture te sprječavanje prodora bakterija, kemijskih i termičkih iritansa (22). S obzirom na kemijski sastav razlikuju se cink-fosfatni, silikofosfatni, cink-oksadni eugenol, etoksibenzojev, polikarboksilatni, staklenoionomerni i smolom modificirani staklenoionomerni, kompozitni cementi. U današnje vrijeme, zbog najboljih svojstava i mogućnosti adhezivnog cementiranja najviše se koriste kompozitni cementi. Za kvalitetno adhezivno cementiranje potrebno je

pripremiti protetski nadomjestak i površinu zuba (jetkanje, pjeskarenje ili nanošenje silikatnog sloja) uz održavanje apsolutno suhog radnog polja.

Za razliku od protetske opskrbe zuba koju je potrebno napraviti što prije, protetsku opskrbu implantata se može provesti unutar različitog vremena od implantacije. Prema vremenu protetske opskrbe razlikujemo imedijatno, rano i odgođeno opterećenje. Odluka o opterećenju donosi se na temelju stabilnosti implantata, kvalitete i stanja potporne kosti, razine i načina održavanja oralne higijene i ukupnom zdravlju usne šupljine. Svi implantati opterećeni unutar 48 sati od implantacije smatraju se imedijatno opterećenima. To su najčešće privremene krunice, međutim, nekad implantat može biti i opskrbljen definitivnom krunicom. Ključni čimbenik u odluci hoće li se implantat imedijatno opteretiti je primarna stabilnost. Primarna stabilnost je mehanička čvrstoća utvrđena odmah nakon implantacije. Postoji još i biološka stabilnost koja ovisi o cijeljenju i oseintegracijskom tijeku. Primarna stabilnost mjeri se kvocijentom stabilnosti implantata (ISQ) ili periotestom te, ukoliko je zadovoljavajuća, implantat se imedijatno opterećuje najčešće privremenom krunicom kako bi pacijent imao primjerenu estetiku i funkciju. Ranim opterećenjem se smatraju svi implantati opskrbljeni 48 sati do 8 tjedana nakon implantacije. Kad se govori o ranom opterećenju najčešće se misli na razdoblje 4 - 8 tjedana nakon implantacije, prije završetka oseintegracijskog perioda. Odgođeno opterećenje se najčešće koristi jer je većina terapeuta tada sigurna da je završio proces oseintegracije implantata. Tri mjeseca nakon implantacije izrađuje se definitivni fiksnoprotetski rad (37).

Nakon otvaranja implantata u njega se postavlja suprastruktura koja će biti osnova za fiksaciju protetskog nadomjeska. Postoje dva načina fiksacije: vijčana fiksacija i fiksacija pomoću cementa. Danas, razvojem visokokvalitetnih adhezivnih cemenata koji uz odličnu retenciju pružaju i mogućnost izrade visokokvalitetnih i estetskih suprastruktura od cirkonijevog oksida preporučuje se fiksacija protetskog nadomjeska pomoću cementa zbog izrazito visoke estetike te hermetičkog zatvaranja prostora između suprastrukture i nadomjeska. Međutim fiksacija pomoću vijka omogućuje jednostavno uklanjanje i popravak nadomjeska izvan usne šupljine ukoliko dođe do nekih neželjenih komplikacija. Nedostatak vijčane fiksacije svakako je slobodan prostor koji ostaje između suprastrukture (bataljka) i nadomjeska koji može biti koloniziran bakterijama te uzrokovati neželjene komplikacije. Zbog svega navedenog jedan dio terapeuta prakticira fiksaciju nadomjeska cementom u prednjem dijelu zubnog niza zbog estetike te fiksaciju vijcima u lateralnim segmentima gdje zbog izrazito jakih okluzalnih sila može doći do loma nadomjeska, a posljedično i do lakšeg popravka (37).

Pri izradi protetskog nadomjeska, osim što se mora osigurati opterećenje po uzdužnoj osi implantata, pažnju treba obratiti i na dizajn i morfologiju okluzalne plohe koje znatno utječu na opstanak implantata. Potrebno je smanjiti nagibe kvržica te izbjegavati izradu dubokih fisura. Pri nadoknadi jednog zuba preporučuje se 10 μm slobode u antagonističkom kontaktu krunice na implantatu u položaju maksimalne interkuspidacije (37). Nakon cementiranja fiksnoprotetskog rada, pacijentu treba objasniti načine održavanja oralne higijene oko nadomjeska te podsjetiti ga na redovite kontrole.

5. RASPRAVA

Bez obzira na nove trendove u implantologiji koja se pokazala kao izrazito sigurna metoda ukoliko je izvedena propisno, odluka o očuvanju kompromitiranog zuba ili njegova nadoknada implantatom je i dalje predmet velike rasprave među doktorima dentalne medicine.

Pomaganje pacijentima da zadrže sve svoje prirodne zube mora biti glavni cilj doktora dentalne medicine. Svaki pacijent je zaseban klinički slučaj te ne postoje jednostavni kriteriji koje bi terapeut izrazito trebao slijediti. Međutim postoje smjernice koje će svakako doktoru dentalne medicine pomoći u donošenju vrlo teške odluke. Kliničkim pregledom i radiološkom analizom terapeut bi trebao procijeniti gubitak kosti oko kompromitiranog zuba, odnos krune i korijena, dužinu kliničke krune zuba, isključiti periapikalne lezije ili bolesti pulpe te procijeniti pacijentovo zdravlje i indikacije i kontraindikacije za svako liječenje. Svaki pacijent nije kandidat za implantološku terapiju koja je izrazito invazivan zahvat, te ukoliko se ne prepoznaju pacijentove navike, zdravstveno stanje može dovesti do velikih komplikacija, a nekad i opasnih po život. U procesu donošenja odluke, svakako treba sudjelovati i pacijent koji svojim jasnim zahtjevima terapeutu mora iznijeti svoja očekivanja od terapije. Potom doktor svojim znanjem i kliničkim vještinama treba procijeniti koji je zahvat najpogodniji za pacijenta. Spašavanje kompromitiranog zuba svakako nije jednostavan postupak te zahtijeva suradnju i više specijalističkih grana dentalne medicine. Svaki kompromitirani zub nakon spašavanja trebao bi se opskrbiti adekvatnim fiksnoprotetskim radom zbog sprječavanja naknadnih komplikacija. Ukoliko zub nije moguće spasiti, doktor dentalne medicine trebao bi što prije ekstrahirati zub te pacijentu adekvatnim radom nadomjestiti izgubljeni zub.

Dentalna implantologija je grana stomatologije koja se najbrže razvija u današnje vrijeme. Ekstrakcija zuba te ugradnja implantata postali su zahvati koje obavlja gotovo svaka ordinacija dentalne medicine u dnevnoj praksi. Brojni terapeuti u današnje vrijeme, u želji za brzom zaradom ekstrahiraju zube koji možda i imaju dugoročnu prognozu opstanka te ugrađuju implantate. Istraživanja su pokazala da je ugradnja implantata od strane neiskusnog kliničara uspješna 73%, dok kod iskusnih kliničara taj postotak raste na 95,5%.

S obzirom na rezultate istraživanja, endodontski i parodontološki liječeni zubi pokazuju sličnu stopu preživljavanja kao i dentalni implantati ukoliko su zahvati propisno napravljeni.

Stoga, cilj terapeuta uvijek mora biti spašavanje kompromitiranog zuba ukoliko je to moguće te smanjiti rizik neuspjeha i komplikacija. Nema doživotnog jamstva ni za prirodni zub ni za implantat. Implantologija i endodontski i parodontološki zahvati se ne trebaju gledati kao konkurenti već se trebaju međusobno nadopunjavati u svrhu pacijentovog zdravlja. Za postizanje pacijentovog zdravlja terapeuti moraju biti potpuno svjesni nedostatka i prednosti svake terapije te u skladu sa svojim mogućnostima procijeniti jesu li educirani za odabrani zahvat.

1. Clark, D, Levin, L. In the dental implant era, why do we still bother saving teeth? *Dent Traumatol.* 2019; 35: 368– 375. <https://doi.org/10.1111/edt.12492>
2. Žarow M. Jesu li endodontski liječeni zubi podložniji lomovima od vitalnih zubi? In: Žarow M, editor. Postendodontska opskrba zubi-vodič za kliničare. Zagreb: Media Ogled; 2017. p.2-6
3. Sethi A. Kaus A. Praktična implantologija. Zagreb: Media ogled, 2009.
4. Vahe M. Zohrabian M.D., Michael Sonick D.M.D., Debby Hwang D.MD., James J. Abrahams M.D., Dental implants, Semin Ultrasound CT MRI
5. Jerolimov V. Materijali dentalnih implantata. In: In: Knežević i surd. Osnovne dentalne implantologije. Školska knjiga. Zagreb,2002. p19-22
6. Chandki R, Kala M. Natural tooth versus implant: a key to treatment planning. *J Oral Implantol.* 2012 Feb;38(1):95-100. doi: 10.1563/AAID-JOI-D-10-00108. Epub 2010 Nov 3. PMID: 21047216.
7. Greenstein G, Cavallaro J, Tarnow D. When to save or extract a tooth in the esthetic zone: a commentary. *Compend Contin Educ Dent.* 2008 Apr;29(3):136-45; quiz 146, 158. PMID: 18468300
8. Moghaddam AS, Radafshar G, Taramsari M, Darabi F. Long-term survival rate of teeth receiving multidisciplinary endodontic, periodontal and prosthodontic treatments. *J Oral Rehabil.* 2014 Mar;41(3):236-42. doi: 10.1111/joor.12136. Epub 2014 Feb 2. PMID: 24483819.
9. Bazli, Leila & Nargesi Khoramabadi, Hiva & Modarresi Chahardehi, Amir & Arsad, Hasni & Malekpouri, Behzad & Jazi, Mohammadreza & Azizabadi, Negar. (2020). Factors influencing the failure of dental implants: A Systematic Review. *Journal of Composites and Compounds.* 2. 18-25. 10.29252/jcc.2.1.3
10. Smeets R, Stadlinger B, Schwarz F, Beck-Broichsitter B, Jung O, Precht C, Kloss F, Gröbe A, Heiland M, Ebker T. Impact of Dental Implant Surface Modifications on Osseointegration. *Biomed Res Int.* 2016;2016:6285620. doi: 10.1155/2016/6285620. Epub 2016 Jul 11. PMID: 27478833; PMCID: PMC4958483.
11. Setzer FC, Kim S. Comparison of Long-term Survival of Implants and Endodontically Treated Teeth. *Journal of Dental Research.* 2014;93(1):19-26. doi:10.1177/0022034513504782

12. Paniz G. Kriteriji odlučivanja u upitnim slučajevima: Je li implantat bolji od zuba? In: Žarov M, editor. Postendodontska opskrba zubi - vodič za kliničare. Zagreb: Media Ogled; 2017. p.293-307
13. Pjetursson, BE, Heimisdottir, K. Dental implants – are they better than natural teeth?. *Eur J Oral Sci* 2018; 126(Suppl. 1): 81– 87. © 2018 Eur J Oral Sci
14. Kobler P. Priprema bolesnika za implantoprotetsku rehabilitaciju. In: Knežević G. Editor. Osnove dentalne implantologije. Zagreb: Školska knjiga, 2002. p.36-38
15. Davarpanah, Martinez, Donath, Kebir. Planiranje implantološkog liječenja. In: Davarpanah, Martinez editors. Priručnik dentalne implantologije. In. Tri, Zagreb. 2006. p.13-38
16. Uhač I. Pretprotetska priprema pacijenta. In: Čatović, Komar, Čatić i sur. Klinička fiksna protetika-krunice. Medicinska naklada. Zagreb, 2015. p.11-19
17. Bergman L. Pretprotetička sanacija pacijenta. In: Jakovac, Kranjčić i sur. Preklinička i laboratorijska fiksna protetika. Stega tisak. Zagreb, 2020. p.33-38
18. Naghshbandi, Jafar. (2020). The influence of local and systemic factors upon dental implant osseointegration: A critical review. *Saudi Journal of Oral Sciences*. 7. 10.4103/sjos.SJOralSci_79_19
19. Albrektsson, Berglundh, Lindhe. Oseointegracija: povijesna pozadina i sadašnja shvaćanja In: Lindhe, Karring, Lang. Klinička parodontologija i dentalna implantologija. Nakladni zavod Globus. Zagreb,2004. p.809-820
20. Roncati M. Nekirurška parodontološka terapija. Media ogled, Zagreb,2020
21. Mehadžić, Mehulić. Pretprotetska priprema pacijenta u fiksnoj protetici. Sonda. 2014
22. Meurman, Murto, Le Bell, Scully, Autii. Dentalni mamut-Osnove kliničke dentalne medicine. HKDM, Zagreb
23. Perić B. Kirurška priprema za ugradnju dentalnih implantata. Nastavni tekst za studente Stomatološkog fakulteta Sveučilišta u Zagrebu. Zagreb,2018
24. Krolo, Zadravec, Simeon. Radiologija u dentalnoj implantologiji. In: Krolo, Zadravec. Dentalna radiologija. Medicinska naklada. Zagreb, 2016. p.197-214
25. Kobler P. Kontraindikacije za primjenu dentalnih implantata. In: Knežević i surd. Osnovne dentalne implantologije. Školska knjiga. Zagreb,2002. p.34-35
26. Patient's expectations, history and examination [Internet]. Basel: Institute Straumann AG; https://www.straumann.com/content/dam/media-center/straumann/en/documents/smart/490.075_microsite-Public.pdf

27. Kullar AS, Miller CS. Are There Contraindications for Placing Dental Implants? *Dent Clin North Am.* 2019 Jul;63(3):345-362. doi: 10.1016/j.cden.2019.02.004. Epub 2019 Apr 15. PMID: 31097131
28. Jakovac M. Plan terapije. In: Jakovac, Kranjčić i sur. *Pretklinička i laboratorijska fiksna protetika.* Stega tisak. Zagreb, 2020. p17-32
29. Torabinejad M, Walton R. *Endodoncija-načela i praksa.* Naklada slap. Zagreb, 2009
30. Vražić, Puhar. Dijagnostički i terapijski postupci u parodontologiji. U: Mehulić i sur. *Dentalna medicina-vodič za praktičare.* Medicinska naklada, Zagreb, 2020. p.182-208
31. Nethravathy R, Vinoth SK, Thomas AV. Three different surgical techniques of crown lengthening: A comparative study. *J Pharm Bioallied Sci.* 2013 Jun;5(Suppl 1):S14-6. doi: 10.4103/0975-7406.113281. PMID: 23946567; PMCID: PMC3722696.
32. Wennerberg, Albrektsson, Lindhe. Površinska topografija titanskih implantata. shvaćanja In: Lindhe, Karring, Lang. *Klinička parodontologija i dentalna implantologija.* Nakladni zavod Globus. Zagreb,2004 p.821-828
33. Davarpanah, Martinez, Lazzara, Tecucianu, Etienne. Kirurški zahvati. In: Davarpanah, Martinez. *Priručnik dentalne implantologije.* In-tri. Zagreb, 2006. p.69-89
34. Labanca M, Quinones C, Silverstein L, Urbán I. *Implant fundamentals part 2: Surgical Techniques for Implant Placement & Prosthetic Selection.* Hu-Friedy Mfg. Co., LLC; 2019.
35. Carek, Lajnert, Bergman, Palac Bzik, Štefančić, Vojvodić, Kranjčić, Lešić, Milardović, Uhač, Čatić. Dijagnostički i terapijski postupci u fiksnoj dentalnoj protetici. In Mehulić i sur. *Dentalna medicina-vodič za praktičare.* Medicinska naklada. Zagreb, 2020. p. 240-363
36. Jakovac M. Implantološki postupci. U: Jakovac, Kranjčić i sur. *Pretklinička i laboratorijska fiksna protetika.* Stega tisak. Zagreb, 2020. p. 17-32
37. Čatić. Krunica nošena implantatom. U: Čatović, Komar, Čatić i sur. *Klinička fiksna protetika - krunice.* Medicinska naklada. Zagreb, 2015. p. 149-155.

Filip Blažević rođen je 28. listopada 1996. godine u Puli. Nakon završene osnovne škole upisuje Opću gimnaziju Pula. Tijekom srednjoškolskog obrazovanja engleski jezik usavršava u Barnstaplu, Oxfordu i Cambridgeu. Stomatološki fakultet Sveučilišta u Zagrebu upisuje 2015. godine.

Tijekom osnovne i srednje škole aktivno se bavi glumom u Istarskom narodnom kazalištu u Puli te nogometom.

Od početka do kraja studija nastupa za futsal sekciju Stomatološkog fakulteta Sveučilišta u Zagrebu.

Tijekom studija asistira u privatnoj stomatološkoj ordinaciji.

Tečno govori engleski i talijanski.