

# Pivotirajuća i protruzijska udlaga - gdje, kako, kada i zašto?

---

**Menković, Pjer**

**Master's thesis / Diplomski rad**

**2015**

*Degree Grantor / Ustanova koja je dodijelila akademski / stručni stupanj:* **University of Zagreb, School of Dental Medicine / Sveučilište u Zagrebu, Stomatološki fakultet**

*Permanent link / Trajna poveznica:* <https://um.nsk.hr/um:nbn:hr:127:235210>

*Rights / Prava:* [Attribution-NonCommercial-NoDerivs 3.0 Unported](#)

*Download date / Datum preuzimanja:* **2022-01-24**



*Repository / Repozitorij:*

[University of Zagreb School of Dental Medicine Repository](#)



**SVEUČILIŠTE U ZAGREBU**  
**STOMATOLOŠKI FAKULTET**

**Pjer Menković**

**PIVOTIRAJUĆA I PROTRUZIJSKA UDLAGA**

**GDJE, KAKO, KADA I ZAŠTO?**

**DIPLOMSKI RAD**

**Zagreb, travanj 2015.**

Rad je ostvaren na Stomatološkom fakultetu Sveučilišta u Zagrebu, na Zavodu za stomatološku protetiku

Voditelj rada: prof.dr. sc. Robert Čelić

Zavod za stomatološku protetiku

Stomatološki fakultet Sveučilišta u Zagrebu

Lektor hrvatskog jezika : Danijela Petaroglobo, prof. hrvatskoga jezika i književnosti, prof. fonetike i dipl. bibliotekarica

Đakovačka 6, 10110 Zagreb, 098624425

Lektor engleskog jezika : Tamara Samardžija-Matanić, prof .engleskog jezika

Rad sadrži :24 stranica

10 slika

1 CD

## SADRŽAJ

1. UVOD .....	1.
2. OPĆENITO O OKLUZIJSKIM UDLAGAMA.....	4.
3. VRSTE OKLUZIJSKIH UDLAGA.....	6.
3.1.STABILIZACIJSKA UDLAGA.....	6.
3.2. PROTRUZIJSKA UDLAGA.....	7.
3.2.1. Indikacije za protruzijsku udlagu.....	9.
3.2.2. Pomak diska s redukcijom.....	9.
3.2.3. Izrada protruzijske udlage i određivanje anteriornog položaja....	10.
3.3.PIVOTIRAJUĆA UDLAGA.....	13.
3.3.1. Indikacije za pivotirajuću udlagu.....	13.
3.4. ANTERIORNA NAGRIZNA PLOČA.....	15.
3.5.POSTERIORNA NAGRIZNA PLOČA.....	16.
3.6.MEKA ILI REZILIJENTNA UDLAGA.....	17.
4. ZAKLJUČAK.....	19.
5. SAŽETAK.....	20.
6. SUMMARY.....	21.
7. LITERATURA.....	22.
8. ŽIVOTOPIS.....	24.

## **POPIS SKRAĆENICA**

1. **TMZ**- temporomandibularni zglob
2. **TMP**-temporomandibularni poremećaj
3. **CT**-kompjutorizirana tomografija
4. **MRI**-nuklearna magnetska rezonancija

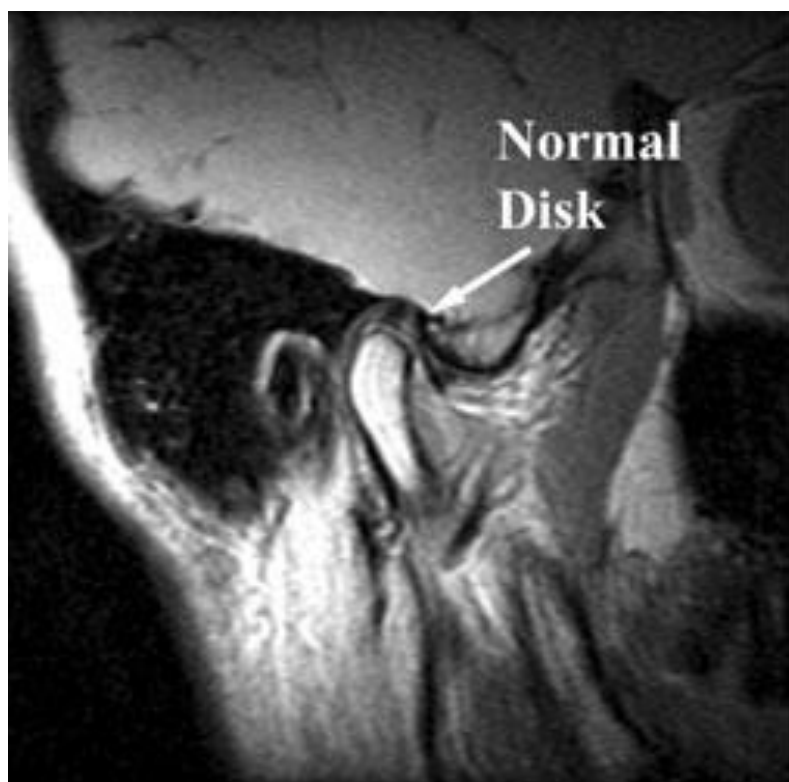
## 1. UVOD

Pojavnost temporomandibularnih poremećaja (TMP) u populaciji je značajna. Epidemiološka istraživanja pokazuju da 60-70% opće populacije ima barem jedan znak TMP-a te da su zahvaćene sve dobne skupine (1 i 2) . Unatoč velikoj prevalenciji samo mali postotak pacijenata treba liječenje.

Klinički znakovi TMP-a mogu se svrstati u tri skupine ovisno o strukturama koje zahvaćaju: mišići, temporomandibularni zglob i denticija. Pregled pacijenta s poremećajem temporomandibularnog zgloba (TMZ) započinjemo anamnezom, ciljanim pitanjima o karakteristikama bolova. Je li bol oštra ili tupa, kratkotrajna ili dugotrajna, gdje započinje, širi li se i gdje, te postoje li čimbenici koji olakšavaju ili pogoršavaju bol. Klinički pregledavamo usnu šupljinu i zube kako bi pregledali okluziju i okluzijske odnose. Palpiramo zglobove s lateralne strane, a također palpiramomastikatorne mišiće. Prilikom palpiranja žvačnih mišića pokušavamo utvrditi je li bol mišića generalizirana ili postoje hipersenzitivna područja unutar mišića, tkz. trigger-točke. Promatramo kretanje donje čeljusti, ograničenja u otvaranju usta, poremećaje u okluziji ili zagrizu. Također je bitan i auskultorni nalaz, odnosno postoje li krepitacije ili škljocanje unutar čeljusnog zgloba. Škljocanje se opisuje kao kratak pojedinačan zvuk, a krepitacije kao složeniji zvuk sličniji drobljenju. (2)

Od slikovnih metoda prikaza TMZ-a četiri su osnovne radiografske metode, panoramski rentgenogram, lateralna transkranijalna projekcija, transfaringealna projekcija i anteroposteriorna projekcija, od toga najraširenija metoda izbora je

ortopantomografija. Radiološkim prikazom čeljusnog zgloba dobit će se informacije s obzirom na morfološke karakteristike koštanih dijelova zgloba i određenih funkcijskih odnosa između kondila i zglobne jamice (2).



Slika 1. Prikaz zdravog TMZ –a. Preuzeto iz (3).

Ako je potrebno više informacija za postizanje dijagnoze može se zatražiti i izrada naprednije slikovne tehnike poput kompjutorizirane tomografije (CT) i magnetne rezonancije (MRI) (Slika 1).

Postoje različiti modaliteti liječenja temporomandibularnih poremećaja, međutim jedan od najčešćih modaliteta je upotreba različitih vrsta nagriznih ploča,

udlaga ili splintova koje se koriste za specifične dijagnoze TMP-a. Nagrizna udlaga je okluzijska naprava koja se upotrebljava za stabilizaciju, repoziciju i rasterećenje u dijagnostici i terapiji pacijenata s funkcijskim smetnjama žvačnog sustava. Okluzijske udlage su najčešća i najučinkovitija terapija TMP, neinvazivna je, reverzibilna i koristi se rutinski. Okluzijske udlage se također redovito primjenjuju pri terapiji bruksizma, te u nekim sportovima kao sportske udlage za zaštitu tvrdih i mekih tkiva prilikom traume.



## 2. OPĆENITO O OKLUZIJSKIM UDLAGAMA

Okluzijska udlaga je preventivna iliterapijska mobilna naprava, koja se naslanja na okluzalne i incizalne površine u jednom zubnom luku, te stvara okluzijski kontakt sa zubima suprotnog zubnog luka (2). Okluzijska udlaga je mobilna naprava za stabilizaciju, repoziciju i rasterećenje u dijagnostici i terapiji pacijenata s funkcijskim smetnjama žvačnog sustava. Okluzijska udlaga se često naziva splint. Izrađuje se od tvrdog akrilata na modelima u artikulatoru metodom toplo-polimerizirajućega akrilata ili autopolimerizirajućeg akrilata. Druga metoda izrade je pomoću aparata na vakum ili tlak i termofolije za adaptaciju.

Glavna prednost pri terapiji okluzijskim udlagama kod temporomandibularnih poremećaja je reverzibilno i neinvazivno djelovanje. Također se može koristiti kao dijagnostičko sredstvo za potvrđivanje ili odbacivanje nekih uzročnika prije izvođenja ireverzibilne terapije. Među ciljeve terapije udlagama pripada zaštita TMZ-a, odnosno zglobnih diskova od štetnih ili prekomjernih sila, koje mogu dovesti do perforacije ili trajne dislokacije diskova unutar zglobnih jamica (4).

Terapija okluzijskom udlagom preporučuje se u cilju :

- Stabiliziranja okluzije
- Zaštite od parafunkcijskih kretnji
- Opuštanja žvačne muskulature i s tim povezanih tegoba poput glavobolja i bolova u području glave i vrata
- Eliminacije preranih kontakata

- Ispitivanje utjecaja promjene okluzije prije provođenja većih zahvata (npr., protetske terapije).

Okeson dijeli okluzijske udlage na (2) :

1. Stabilizacijske (relaksacijske) udlage
2. Protruzijske udlage
3. Ostale: anteriorna (prednja) nagriznaploča, posteriorna (stražnja) nagriznaploča, pivotirajuća udlaga i meka udlaga.

Okluzijske udlage se mogu još podijeliti po koncepciji djelovanja, smještaju unutar denticije, mjestu retencije, te na utjecaj na kretanje donje čeljusti i zglobnih struktura.

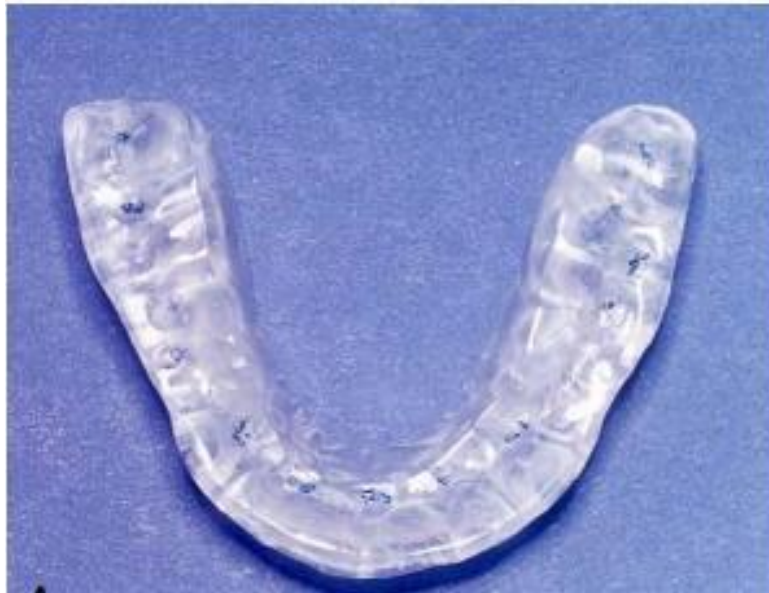### **3. VRSTE OKLUZIJSKIH UDLAGA**

#### **3.1. STABILIZACIJSKA UDLAGA**

Stabilizacijska udlaga (Slika 2) spada među najčešće korištene okluzijske udlage. Svrha stabilizacijske udlage je uklanjanje ortopedskih nepravilnosti i stabilizacija u muskuloskeletnom stabilnom položaju. Kod pravilno napravljene i smještene stabilizacijske udlage, zubi se dodiruju u jednakomjernom i stabilnom su položaju, te se sila zagriža prenosi ravnomjerno. Ekscentrične kretnje su vođene očajnikom, te nema preranih zubnih dodira na neradnoj strani. Takva idealna okluzija uklanja abnormalnu muskularnu aktivnost te dovodi do neuromuskularnog balansa.

Indicirana je kod bruksizma, TMP-a, kod podizanja zagriža u protetskoj terapiji, te nakon ortodontske terapije. Najčešća indikacija je ipak liječenje mišićne boli uzrokovane parafunkcijskim kretnjama i mišićnom hiperaktivnošću.

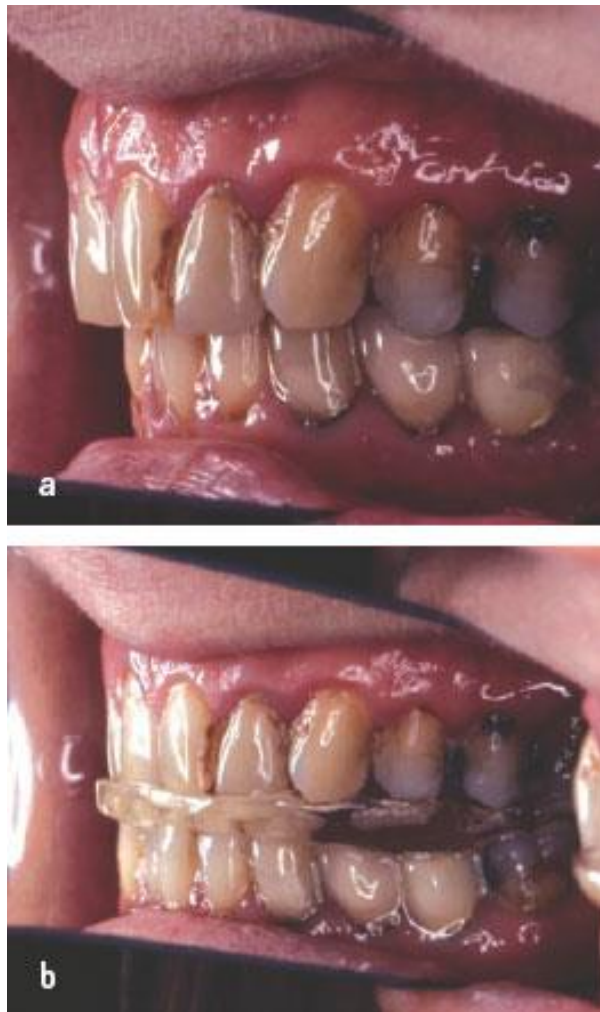
Učinak je reverzibilan te se zbog toga može koristiti kao dijagnostičko sredstvo u potvrđivanju ili odbacivanju uzroka nastanka mišićnih bolova.



Slika 2. Stabilizacijska udlaga . Preuzeto iz (7).

### **3.2. PROTRUZIJSKA UDLAGA**

Protruzijska udlaga ili udlaga za anteriorno pozicioniranje mandibule je udlaga koja mandibulu stavlja u terapijski položaj, koji je anteriorno od maksimalne interkuspidacije (Slika 3). Pozicioniranjem mandibule u taj anteriorni terapijski položaj mijenjaju se topografski odnosi, koji utječu na kompleks zglobnog diska i kondila. Postavljanjem u takav novi položaj povoljno se utječe na zglobni kompleks, te se omogućava oporavak zglobnog diska i uspostave normalne fiziološke funkcije.



Slika 3. a.Prikaz zubi u okluziji bez udlage, b.prikaz zubi u okluziji sa protruzijskom udlagom. Preuzeto iz: (6).

Terapijski cilj nije trajno promijeniti položaj mandibule, već privremeno, te time omogućiti oporavak retrodiskalnog područja. Nakon uspostave normalne funkcije terapija se postepeno prekida. Izrađuje se od tvrdog akrilata, pokriva čitavi zubni niz i najčešće se retinira na gornjim zubima. Prednost retiniranja na gornjem zubnom nizu je lakša izrada rampe za vođenje mandibule u anteriorni terapijski položaj.

### 3.2.1. Indikacije za protruzijsku udlagu

Protruzijska udlaga je indicirana u terapiji poremećaja položaja diska, kod zvukova “škljocanja“ prilikom otvaranja ili zatvaranja usta, zakočenosti u zglobu, upalnim promjenama, te kod traume zgloba s retrodiskalnim edemom.

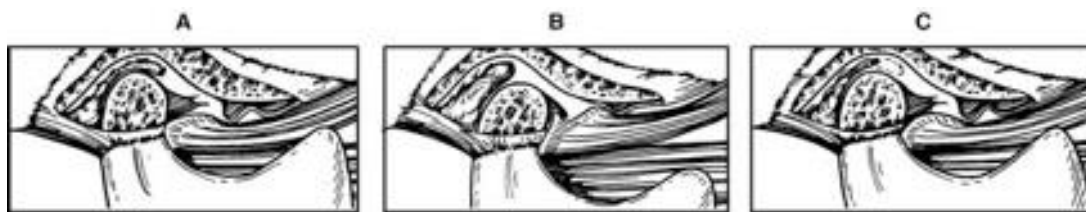
Poremećaji kondil-disk kompleksa, zvukovi u zglobu, zakočenost i upalne promjene ubrajamo u funkcijske poremećaje temporomandibularnog zgloba. Glavni simptomi funkcijskih poremećaja TMZ-a su bol i disfunkcija. Bol u TMZ-u je posljedica istezanja ligamenta diska ili kompresije na retrodiskalna tkiva. Upalne promjene su posljedica kroničnih ili progresivnih poremećaja pomaka diska. Kod disfunkcije je narušen normalni odnos pri kretanju u kondil-disk kompleksu, klinički se očituje različitim zvukovima u zglobu, najčešće škljocanjem. Poremećaji kondil-disk kompleksa mogu se podijeliti na poremećaje **pomaka diska s redukcijom** i **poremećaje pomaka diska bez redukcije**.

Trauma donje čeljusti nastala jakim udarcem prenosi se na TMZ-ove. Nakon traume s edemom mekih tkiva i retrodiskalnog područja, indicirana je terapija protruzijskom udlagom radi smanjenja kompresije na retrodiskalno područje zgloba, u kombinaciji s mekanom hranom i fizikalnom terapijom.

### 3.2.2. Pomak diska s redukcijom

Pri tom poremećaju dolazi do pomaka zglobne pločice kada su kolateralni ligamenti i retrodiskalna lamina izduženi, te zbog potiskivanja kondila prema naprijed. Uzroci produljenja ligamenta i retrodiskalne lamine mogu biti ortopedska nestabilnost i bruksizam. Ako se disk može vratiti u normalni položaj, to se naziva

reducirana pločica. Kod takvog stanja pri zatvorenim ustima dolazi do kompresije na retrodiskalna tkiva što uzrokuje bol. Perzistiranje takvog nepovoljnog stanja može dovesti do upalne promjene retrodiskalnog tkiva, retrodiscitis. Klinički takvo se stanje očituje otežanim otvaranjem usta, sve do položaja kada se zglobna pločica ne repositionira. Vraćanje se vidi kao zamjetna devijacija pri otvaranju. U ovakvim slučajju indicirana je protruzijska udlaga. Protruzijska udlaga postavlja mandibulu u anteriorni položaj, što omogućava uspostavu normalnih fizioloških odnosa unutar kondil-disk kompleksa (Slika 4).



Slika 4. A. Prikaz anteriorno pomaknutog diska, B. Prikaz zgloba s protruzijskom udlagom. C. Prikaz nakon terapije i adaptacije tkiva. Preuzeto iz : (2).

### 3.2.3. Izrada protruzijske udlage i određivanje anteriornog položaja

Općenito, izrada okluzijske udlage može se odraditi laboratorijski, u ordinaciji ili kombinirano. U slučaju laboratorijske izrade udlage, potrebno je koristiti obrazni luk, poluprilagodljive dentalne artikulatore i centrične registre (u slučaju protruzijske udlage protruzijski registar kao referentni registar). U slučaju kada se udlaga radi u ordinaciji, treba prvo pripremiti laboratorijski osnovu udlage (najčešće se koriste termoplastične folije adaptirane na gornji model), a potom se u zavisnosti od tipa udlage odrađuje okluzijski dio (određuje se referentni položaj i

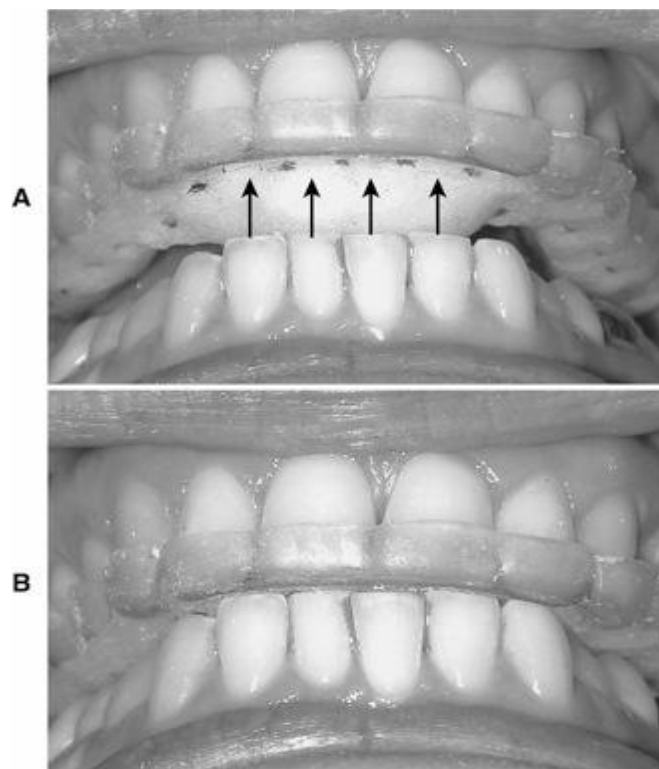
dodiri s udlagom). Udlaga se izrađuje iz tvrdog akrilata, pokriva čitavi zubni niz i najčešće se retinira na gornjim zubima. Prednost retiniranja na gornjem zubnom nizu je lakša izrada rampe za vođenje mandibule u anteriorni terapijski položaj. Odabire se položaj čeljusti, koji je najmanje anterioran s eliminacijom zvukova zgloba. Eliminacija zvuka nije garancija povratka zglobne pločice u fiziološki položaj, ali je dobra klinički referentna točka. Također nakon vraćanja zglobne pločice omogućeni su normalni rasponi kretanje donje čeljust.

Postupak izrade protrizijske udlage u ustima. Određivanje potrebnog anteriornog položaja postiže se pomoću anteriornog stopa (Slika 5). Pacijent lagano protrudira do eliminacije simptoma, zatim dotakne nekoliko puta anteriorni stop (hladnopolimerizirajući akrilat), koji ne bi smio značajno povisiti visinu zagriža, te stražnji zubi moraju biti izvan kontakta. Tijekom cijelog postupka procjenjuju se simptomi i znakovi zgloba. Položaj koji eliminira simptome se označi i pacijent još nekoliko puta otvara i zatvara usta i lupka po njemu. Ako u tom položaju simptomi izostaju, taj položaj se potvrđuje kao anteriorni položaj za protruzijsku udlagu. Sljedeći korak je ispunjavanje ostalih interokluzijskih prostora autopolimerizirajućim akrilatom kako bi se dobile impresije ostalih zubi. Pacijent zatvara usta u prethodno označeni položaj te ostavlja impresije u akrilatu. Okluzalne površine nakon obrade trebaju biti ravne i jednakomjerne. Udlaga se vadi iz usta te završava u laboratoriju.

Pacijentu se daju upute o pravilnom nošenju i održavanju udlage. Savjetuje mu se nošenje udlage noću, ali kod slučajeva s težom kliničkom slikom i danonoćno. Duljinu trajanja terapije određuje dob, zdravlje i težina poremećaja. Ti čimbenici su povezani s vremenom potrebnim za adaptaciju retrodiskalnog tkiva, tako da se mlađi



pacijenti brže i lakše oporavljaju od starijih. Također, pacijenti sa sistemskim oboljenjima imaju manje izgleda za potpuni oporavak. Kod dugotrajnog nošenja protruzijske udlage postoji rizik od okluzijskih promjena. Ako dođe do recidiva, uzrok treba potražiti ili u nedovoljnom vremenu adaptacije ili u ortopedskoj nestabilnosti. Ortopedska nestabilnost zahtjeva dentalnu terapiju.

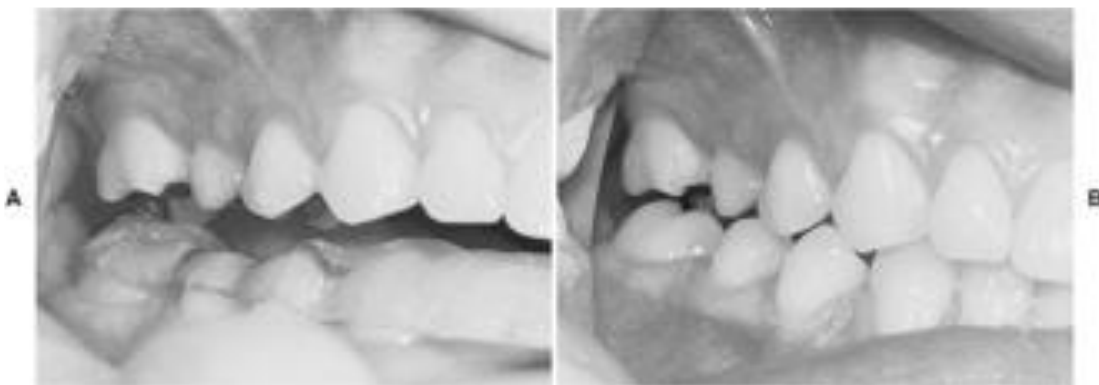

Slika 5. A.prikaz anteriorne rampe za vođenje B. Anteriorna rampa vodi mandibulu.

Preuzeto iz: (2).

### 3.3. PIVOTIRAJUĆA UDLAGA

Pivotirajuća udlaga (Slika 6) izrađuje se od tvrdog akrilata, pokriva cijeli zubni luk u jednoj čeljusti i ostvaruje maksimalno posteriorni kontakt sa suprotnom čeljusti u jednoj točki u svakom kvadrantu (3). U praksu je uvodi Krough-Poulsen. Svrha takvog dizajna tijekom zagriža je dolazak do rotacije mandibule oko kontaktne točke (*pivot point*), te pomaka mandibule s posljedičnim spuštanjem kondila unutar zgloba. Cilj takve naprave je smanjenje intraartikularnog tlaka i rasterećenje zglobnih površina. Nažalost da bi došlo do takve kretnje mandibule i kondila, sile moraju djelovati anteriorno od pivota, što najčešće nije slučaj. Prvotna indikacija zatakav tip udlage je bila u liječenju zvukova u zglobu, ali pokazalo se da je pri tome protruzijska udlaga efikasnija i pouzdanija.



Slika 6. Prikaz mandibularne pivot-udlage. Preuzeto iz: (2).

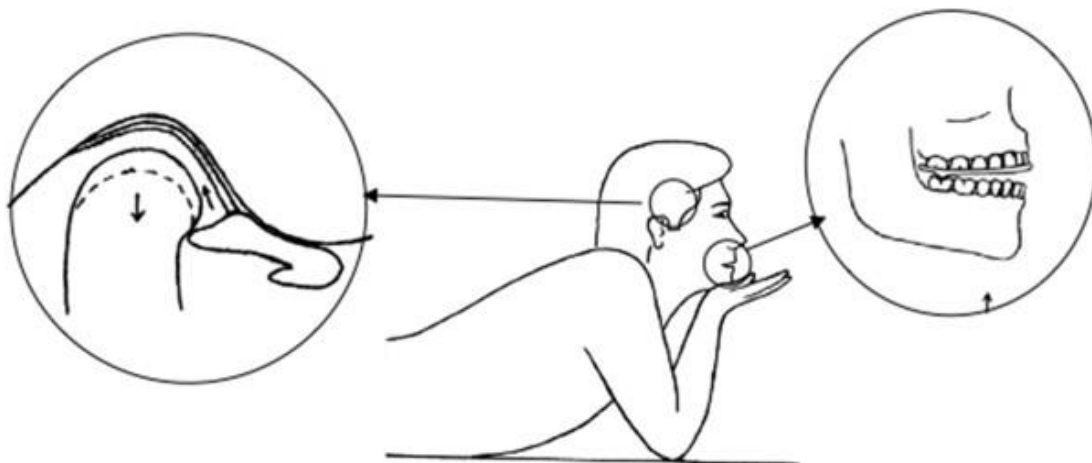
#### 3.3.1. Indikacije za pivotirajuću udlagu

Ideja o primjeni pivotirajuće udlage bila je liječenje funkcijskih poremećaja čeljusnih zglobova (npr. pomak diska bez redukcije), te simptoma vezanih uz osteoartritis. S obzirom na mehanizam djelovanja (smanjenje intraartikularnog

tlaka), iste i bolje rezultate, pokazali su drugi tipovi okluzijskih udlaga (npr., protruzijska udlaga) za navedene dijagnostičke entitete. U praksi postoje i varijante pivotirajuće udlage poput unilateralne pivotirajuće udlage, koja se primjenjuje kod liječenja unilateralnog pomaka diska bez redukcije. Princip takve naprave je da pacijent zagriže na udlagu, u području drugog molara na samo jednoj strani, te time dolazi do opterećenja kontralateralnog zgloba i distrakcije ipsilateralnog čeljusnog zgloba. Opasnost takve terapije je moguća intruzija drugog molara, te zbog toga indikacija je uska, a terapija ne smije trajati dulje od sedam dana.

Stiesch-Scholz i suradnici (8) proveli su istraživanje na 40 pacijenata s pomakom zglobne pločice bez redukcije. Od 40 pacijenata, 20 je liječeno stabilizacijskom udlagom, a 20 pivotirajućom udlagom kroz tri mjeseca. Istraživanje je pokazalo uklanjanje boli i povećanje opsega otvaranja od 8mm kod obje udlage.

Muhtarogullarii suradnici (9) proveli su istraživanje na dvadesetoroje pacijenata s pomakom diska bez redukcije. Ispitali su utjecaj fizikalne terapije, koja se izvodila uz pomoć pivotirajuće udlage, a u preostalom vremenu pacijenti su nosili stabilizacijsku udlagu (Slika 9). Razdoblje praćenja ovog modaliteta liječenja trajalo je 24 tjedna. Istraživanje je pokazalo značajan povoljni učinak na opseg otvaranja i druge kretnje mandibule, te je intezitet bola bio smanjen. Zaključak istraživanja bio je takav da fizikalna terapija uz pomoć pivotirajuće udlage, u kombinaciji sa stabilizacijskom udlagom je djelotvorna terapija pomaka diska bez redukcije.



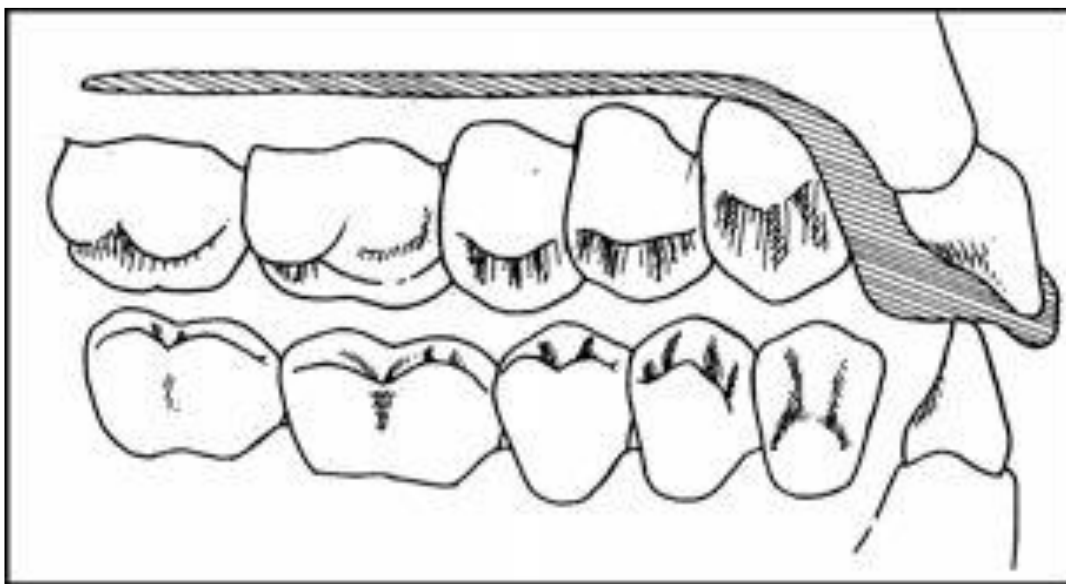
Slika 7. Prikaz fizikalne terapije pivot-udlagom. Preuzeto iz: (9).

### 3.4. ANTERIORNA NAGRIZNA PLOČA

Anteriorna nagrizna ploča (Slika 8) je okluzijska udlaga od tvrdog akrilata, koja se retinira na zubni luk maksile, te je u kontaktu samo s prednjim zubima mandibule. Svrha anteriorne ploče je razdvajanje posteriornih zubi radi uklanjanja bilo kakve interference prilikom njihove okluzije. Anteriorna nagrizna udlaga indicirana je kod terapije mišićnih poremećaja, vezanih za ortopedске nestabilnosti pri akutnoj promjeni okluzijskog stanja, te kod parafunkcija povezanih sa nepovoljnim okluzijskim odnosima na stražnjim zubima.

Terapija takvom udlagom smije se primjenjivati samo u kratkim intervalima. Nepoželjna posljedica nošenja anteriorne nagrizne udlage dulje vrijeme je supraerupcija stražnjih zuba. Isti terapijski učinak može se postići i stabilizacijskom

udlagom koja ne dopušta supraerupciju. Zbog toga je bolji izbor i može se primjenjivati kroz dulje razdoblje.

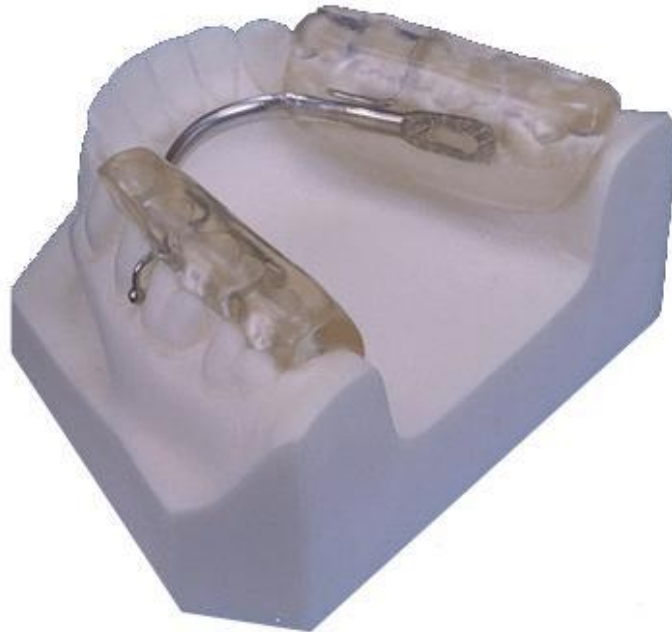

Slika 8. Prikaz anteriorne nagrizne ploče. Preuzeto iz :(2).

### **3.5. POSTERIORNA NAGRIZNA PLOČA**

Posteriorna nagrizna ploča je mobilna naprava od tvrdog akrilata i lingvalnog luka najčešće retinirana na donjem zubnom luku. Ona pokriva samo stražnje zube te prednji zubi nisu u kontaktu.

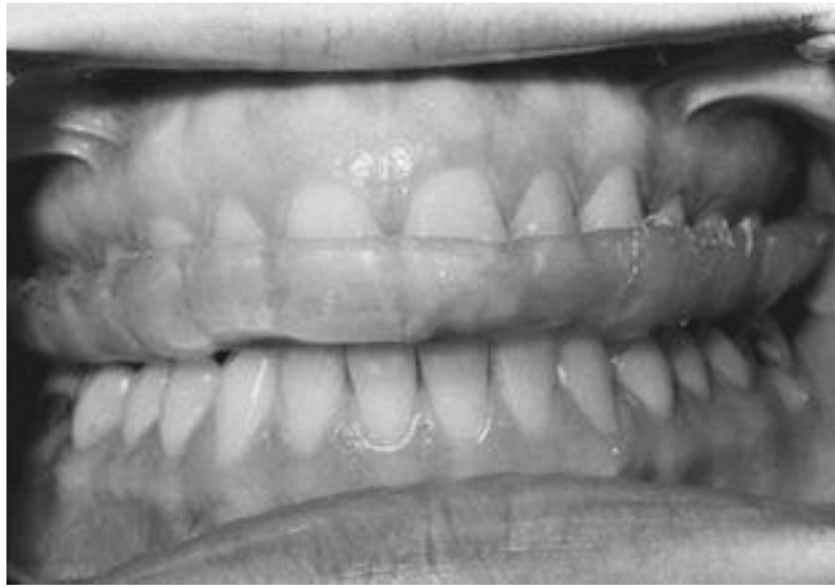Indicirana je kod uznapredovalog gubitka vertikalne dimenzije, te kod potrebe značajnih promjena u anteriornom pozicioniranju donje čenjosti. Moguće ju je koristiti i kod terapije poremećaja diska, ali zbog opasnosti od supraerupcije i intruzije molara, preporuča se uporaba protruzijske udlage.



Slika 9. Posteriorna nagrizna ploča. Preuzeto iz :(7).

### **3.6. MEKA ILI REZILIJENTNA UDLAGA**

Rezilijentne udlage izrađuju se od mekanih materijala te obično adaptiraju na gornje zube. Najčešća indikacija je kao zaštitna udlaga kod različitih kontaktnih sportova. Cilj zaštitnih sportskih udlaga je smanjenje mogućnosti ozljede od udarca raspodjelom sile na cjelokupnu čeljust. Razlikujemo konfekcijske, polugotove i individualne udlage, koje se dijele na monomaksilarne i bimaksilarne. Primjena rezilijentnih udlaga kod terapije bruksizma je moguća, ali tvrde stabilizacijske udlage pokazuju bolje rezultate (10).



Slika 10. Meka rezilijentna udlaga. Preuzeto iz :(2).

#### **4. ZAKLJUČAK**

Okluzijske udlage koriste se u terapiji TMP-a, te ovisno o obliku poremećaja, indicirane su različite udlage. Zbog svoga neinvazivnog i reverzibilnog karaktera, najčešće se koriste kao inicijalno liječenje. Pravilna dijagnostika je presudna u izboru odgovarajuće terapijske udlage. Dugogodišnjim istraživanjima je potvrđena terapijska vrijednost nekih okluzalnih udlaga, a nekima je dovedena u sumnju, te bi se te informacije trebale iskoristiti od strane kliničara u izboru najprikladnije naprave. Najčešće terapijske udlage su stabilizacijske i protruzijske udlage, te se njihova učinkovitost, uz pravilnu indikaciju, dokazala u brojnim studijama. Pivotirajuće udlage pokazuju pozitivne rezultate u specifičnim slučajevima, u kombinaciji s fizikalnom terapijom i stabilizacijskom udlagom. Neodgovarajući izbor udlage može dovesti do različitih neželjenih posljedica, poput supraerupcije, intruzije zubi i funkcijskih poremećaja u zdravom zglobu.



## 5. SAŽETAK

Okluzalne udlage su mobilne terapijske naprave najčešće izrađene od tvrdogakrilata ili mekanog materijala, predviđene za terapiju i dijagnostiku različitih TMP-a. One su reverzibilne, neinvazivne i koriste se rutinski. Stabilizacijske udlage ubrajaju se među najčešće korištene okluzijske udlage. Indicirana je kod bruksizma, TMP-a kod podizanja zagriža u protetske svrhe, te nakon ortodontske terapije. Protruzijska udlaga mandibulu stavlja u terapijski položaj, koji je anteriorno od maksimalne interkuspidacije. Protruzijska udlaga je indicirana u terapiji poremećaja položaja diska, kod zvukova, zakočenosti donje čeljusti, upalnim promjenama, te kod traume zgloba s retrodiskalnim edemom. Primjena pivotirajuće udlage je sporna, a terapijski učinak pivotirajuće udlage ne podržavaju sve studije i istraživanja na tom području se razlikuju. Moguća je terapijska primjena u kombinaciji sa stabilizacijskom udlagom i fizikalnom terapijom.

## **5. SUMMARY**

### **PIVOTING AND PROTRUSION SPLINTS**

#### **Where, how ,when and why?**

Occlusal appliances are mobile therapeutic devices made of mostly hard acrylic or some soft material for therapy or diagnostics of different. They are non invasive, reversible and are routinely used. Stabilization splints are one of the most commonly used occlusal appliances. They are indicated for bruxing, temporomandibular disorders, increasing of the vertical dimension and after orthodontic therapy. The anterior repositioning splint positions the mandibular anterior of the maximum intercuspation position. The anterior repositioning splint is used in the therapy of temporomandibular disc disorders, sounds, inflammation and trauma with retrodiscal edema. The use of the pivoting splint is disputed, not all studies support the therapeutic effect of the pivot splint, and studies differ on the subject. A therapy is possible in combination with a stabilization splint and exercise.

## 7. LITERATURA

1. Valentić-Peruzović M, Jerolimov V.i suradnici. Temporomandibularni poremećaji-multidisciplinarni pristup. Zagreb : Stomatološki fakultet Sveučilišta u Zagrebu i Akademija medicinske znanosti Hrvatske; 2007.
2. Okeson JP. Temporomandibularni poremećaji i okluzija. Zagreb: Medicinska naklada; 2008.
3. <https://www.urmc.rochester.edu/medialibraries/urmcmedia/imaging/patients/procedures/images/tmj15.jpeg>
4. Sangeeta Y, Jyoti TK.The Essentials of Occlusal Splint Therapy.Int J Prosth Dent. 2011;2(1) :12-21.
5. Dylina TJ. A common sense approach to splint therapy. J Prosth et Dent. 2001;86 (5) :539-45.
6. <http://www.nature.com/bdj/journal/v209/n9/images/sj.bdj.2010.981-f27.jpg>
7. Rajendra GD, Swapnali M. TMJ Disorders and Occlusal Splint Therapy – A Review. Int J Dent Clin. 2010;2:22-2/9.
8. Stiesch-Scholz MI, Kempert J, Wolter S, Tschernitschek H, Rossbach A.Comparative prospective study on splint therapy of anterior disc displacement without reduction.J Oral Rehabil. 2005;32 (7) :474-9.
9. Muhtarogullari M, Avci M, Yuzugullu B. Efficiency of pivot splints as jaw exercise apparatus in combination with stabilization splints in anterior disc displacement without reduction: a retrospective study.Head Face Med. 2014;10:42. doi: 10.1186/1746-160X-10-42.

10. Okeson JP. The effects of hard and soft occlusal splints on nocturnal bruxism. *J Am Dent Assoc.* 1987;114 (6) :788-91.
11. Badel T, Pandurić J, Marotti M. Inicijalno liječenje stabilizacijskom udlagom upacijenata s potpunim protezama. *Acta Stom Croat.* 2002; 267-73.
12. Kreiner M, Betancor E, Clark GT. Occlusal stabilization appliance. Evidence of their efficacy. *J Am Dent Assoc.* 2001;132 (6) :770-7
13. Ash MM Current concepts in etiology, diagnosis and treatment of TMJ and muscle dysfunction. *J Oral Rehabil.* 1986;13 (1):1-20.

## **8. ŽIVOTOPIS**

Pjer Menković rođen je 8.6.1989. godine u Sisku, Republika Hrvatska, gdje je završio osnovnu i srednju školu. Maturirao je 2008. godine. Stomatološki fakultet upisao je 2009.godine.