

# Dizajniranje osmijeha u fiksno protetskoj terapiji - primjer crvene i bojele estetike

---

**Pavković, Matea**

**Professional thesis / Završni specijalistički**

**2021**

*Degree Grantor / Ustanova koja je dodijelila akademski / stručni stupanj:* **University of Zagreb, School of Dental Medicine / Sveučilište u Zagrebu, Stomatološki fakultet**

*Permanent link / Trajna poveznica:* <https://um.nsk.hr/um:nbn:hr:127:039541>

*Rights / Prava:* [Attribution-NonCommercial 4.0 International/Imenovanje-Nekomercijalno 4.0 međunarodna](#)

*Download date / Datum preuzimanja:* **2024-12-12**



*Repository / Repozitorij:*

[University of Zagreb School of Dental Medicine Repository](#)





Stomatološki fakultet

Matea Pavković

**DIZAJNIRANJE OSMIJEHA U  
FIKSNOPROTETSKOJ  
TERAPIJI – OMJER CRVENE I BIJELE  
ESTETIKE**

POSLIJEDIPLOMSKI SPECIJALISTIČKI RAD

Zagreb, 2021.

Rad je ostvaren u: Poliklinika Breyer i Sveučilište u Zagrebu, Stomatološki fakultet, Zavod za fiksnu protetiku

Naslov poslijediplomskoga specijalističkog studija: Specijalistički studij Dentalna medicina

Mentorica rada: izv.prof.dr.sc. Andreja Carek

Lektorica hrvatskog jezika: Vera Žužić, prof.

Lektorica engleskog jezika: Maja Mlinarić, prof

Sastav povjerenstva za ocjenu poslijediplomskog specijalističkog rada:

1.

2.

3.

Sastav povjerenstva za obranu poslijediplomskog specijalističkog rada:

1.

2.

3.

Datum obrane rada:

Rad sadrži: 27 stranica

1 tablicu

11 slika

CD

Rad je vlastito autorsko djelo, koje je u potpunosti samostalno napisano uz naznaku izvora drugih autora i dokumenata korištenih u radu. Osim ako nije drukčije navedeno, sve ilustracije (tablice, slike i dr.) u radu su izvorni doprinos autora poslijediplomskog specijalističkog rada. Autor je odgovoran za pribavljanje dopuštenja za korištenje ilustracija koje nisu njegov izvorni doprinos, kao i za sve eventualne posljedice koje mogu nastati zbog nedopuštenog preuzimanja ilustracija odnosno propusta u navođenju njihovog podrijetla.

## **Zahvala**

Iskreno zahvaljujem mentorici izv.prof.dr.sc. Andreji Carek na povjerenju i savjetima pri izradi ovoga specijalističkog rada.

Zahvaljujem svojoj obitelji na podršci i pomoći tijekom poslijediplomskog studija i pisanja rada.

## **Sažetak**

### **DIZAJNIRANJE OSMIJEHA U FIKSNOPROTETSKOJ TERAPIJI – OMJER CRVENE I BIJELE ESTETIKE**

U današnje vrijeme stavlja se naglasak na estetiku koja postaje sve bitnija pa tako i u stomatologiji. Sve češće dolaze pacijenti u ordinaciju sa visokoestetskim zahtjevima. Prilikom planiranja terapije potrebno je prvo utvrditi uzrok kako bi mogli postaviti točan plan terapije. U prikazu slučaja radilo se o Gummy smileu (GS). Pacijentu se prije samog početka terapije preko mocku-upa prikaže njegov budući osmijeh. Pacijent na taj način sudjeluje u fazi planiranja terapije. Liječenju GS se pristupa multidisciplinarno. Parodontolog prvo učini parodontno-kiruršku terapiju, u ovom slučaju gingivektomiju sa osteotomijom. Nakon tri mjeseca kreće se sa protetskim dijelom. Protetski dio su činile ljuskice od glinične keramike. Ljuskice od glinične keramike ostvaruju prirodnu fluorescenciju i apsorbiraju, provode i reflektiraju svjetlost gotovo jednako kao i prirodna zubna struktura, a cilj terapije je bio postići maksimalno prirodan izgled. U današnje vrijeme stavlja se naglasak na estetiku koja postaje sve bitnija pa tako i u stomatologiji. Sve češće dolaze pacijenti u ordinaciju sa visokoestetskim zahtjevima. Prilikom planiranja terapije potrebno je prvo utvrditi uzrok kako bi mogli postaviti točan plan terapije. Poštujući sva pravila, koristeći materijale visokoestetske vrijednosti i tehnike suvremene dentalne medicine postignut je završni estetski rezultat kojim su zadovoljni i pacijent i doktor dentalne medicine.

**Ključne riječi:** gummy smile; parodontna kirurgija; ljuskice; mock-up

## **Summary**

### **SMILE DESIGN IN FIXED PROSTHETIC THERAPY – THE RATIO OF RED-WHITE AESTHETICS**

Nowadays, the emphasis is put on aesthetics, which is becoming increasingly important, including in dentistry. Increasingly common, patients come to the office with highly aesthetic requirements. When planning the therapy, it is necessary to first determine the cause so that we can define an accurate treatment plan. In our case report, it was about the gummy smile (GS). Before the very beginning of the therapy, the patient is shown his future smile via mock-up. The patient sees at that moment if he is satisfied with his new smile and whether it fully meets his expectations. The GS treatment is approached in a multidisciplinary way. The periodontist first performs periodontal surgery, in this case gingivectomy with osteotomy. After three months, the prosthetic part begins. We opted for alumina ceramic veneers to give the patient a whole new, natural look. Alumina ceramic veneers achieve natural fluorescence and absorb, conduct and reflect light almost as much as the natural tooth structure, and the goal of the therapy was to achieve a maximally natural appearance. Respecting all the rules, using materials of high aesthetic value and techniques of modern dental medicine, the final aesthetic result was achieved, which satisfied both the patient and the dentist.

**Key words:** gummy smile; periodontal surgery; veneers; mock-up

## **SADRŽAJ**

1.UVOD	1
1.1 Gummy smile	3
1.2. Gingivni fenotip	4
1.3. Gingivne klase	4
1.4. Estetska gingivektomija	5
1.5. Izbor gradivnog materijala i tehnike, ljuskice	5
2.PRIKAZ SLUČAJA	6
2.1. Prvi pregled i opća medicinska anamneza	6
2.2 Intraoralni pregled i stomatološka anamneza	6
2.3. Radiološki pregled	10
2.4. Plan terapije	11
2.5. Parodontna kirurgija	11
2.6. Protetska faza	15
3.RASPRAVA	18
4.ZAKLJUČAK	20
5.LITERATURA	22
6.ŽIVOTOPIS	26



## **Popis skraćenica**

GS (eng. Gummy smile) – prevelika vidljivost gingive

## **1.UVOD**

„Ljepota leži u očima promatrača”, a sam pojam lijepoga subjektivan je. Kada govorimo o dentalnom području ljepote lica, često se procjenjuje i analizira pomoću nekoliko smjernica: simetričnost lica i zubi; oblik i linija osmijeha; vidljivi crveno-bijeli omjeri (npr. *gummy smile*); proporcije, oblik, tekstura i boja zubi; gubitak papila, defekti alveolarnog grebena (1). Danas su pacijenti i doktori dentalne medicine svjesniji utjecaja gingive na ljepotu osmijeha, posebno parodontolozi koji mogu mnogo doprinijeti popravljaju osmijeha pacijenata (2,3). Crveno-bijela estetika bitna je u osobnoj percepciji, ali i percepciji drugih te se u planiranju mora uzeti kao jednako važan parametar za postizanje ili vraćanje dentofacijalnog sklada (4). Nedavne studije otkrile su da količina vidljive gingive utječe na privlačnost osmijeha (5,6) Komunikacija pacijenta i doktora u estetskoj dentalnoj medicini izuzetno je važna. Ako dođe do dobre komunikacije ali i povjerenja pacijentima postane jasnije što se sve može učiniti za njihov osmijeh (7). U estetskoj dentalnoj medicini bitna je razlika objektivne (stomatološke) procjene estetskog izgleda zubi i subjektivne (pacijentove) te stupnju zadovoljstva. Pacijenti ponekad od doktora dentalne medicine mogu očekivati estetske zahvate koje nije moguće ispuniti sa dentalnim promjenama zato što prelaze granice struke. Stomatologu su potrebne pacijentove informacije kako bi pronašao razlike u željama i očekivanjima s obzirom što može učiniti. Ako se te razlike dovoljno dobre ne usuglase, mogu negativno utjecati na sami završetak rada. Doktori dentalne medicine trebaju znati kako zadovoljiti realne potrebe pacijenta ali i pacijentove želje. Komunikacija je vrlo bitna kako bi doktor razumio što pacijent želi (8).

U komunikaciji između doktora i pacijenta bitni su razni dijagnostički postupci, a wax-up i mock-up nam uvelike mogu pomoći u tome. Dijagnostički wax up i mock up su postupci koji pacijentu i doktoru plastično prikažu mogući ishod terapije te pružaju željene informacije o tome na koji način postići željeni rezultat. Dijagnostički wax up je postupak navoštavanja planiranog nadomjeska na modelu, u svrhu predviđanja estetskog i funkcijskog rezultata. On također može odrediti potrebu za preprotetskom kirurškom, parodontnom, ortodontskom ili endodontskom terapijom. Mock up, za razliku od fotografija ili računalnih simulacija pruža značajno više informacija jer se izrađuje pacijentu direktno u ustima, te pacijent neposredno može procijeniti estetski i funkcijski (9).

S estetskog je stajališta idealno ako se kod osmijeha osim prednjih gornjih zubi vidi od 1 do maksimalno 2 milimetra gingive (10). Iako je prikazivanje određene količine gingive estetski

prihvatljivo i u mnogim slučajevima daje mladenački izgled (11), osmijeh s više od 2 mm izložene gingive poznat je kao *gummy smile* (GS).

Svrha rada bila je prikazati multidisciplinarni pristup kliničkog produljenja krune zuba.

Nakon kirurškog dijela napravljena je protetska terapija. Protetski dio uključio je ljuskice na incizivima gornje čeljusti, a na očnjacima je učinjen restaurativni zahvat.

## 1. Gummy smile

*Gummy smile* pretjerana je vidljivost gingive prilikom osmijeha. To je jedna od najčešćih promjena u populaciji, a prevalencija je 10,5 % - 29 % u kojoj prevladavaju osobe ženskog spola (12,13).

Različiti uzroci GS uključuju promijenjenu pasivnu erupciju zuba, dentoalveolarnu ekstruziju, vertikalni maksilarni suvišak, kratke ili hiperaktivne mišiće gornje usne ili njihove kombinacije (14,15). Sukladno tome, kako bi dobili GS preciznu dijagnozu i pravilno liječenje, stomatolozi bi trebali prepoznati njezin glavni uzrok.

Ovisno o uzroku GS biramo način liječenja: kod pasivne erupcije gingivektomiju, kod dentoalveolarne ekstruzije ortodontsku terapiju, kod vertikalnog suviška maksile ortognatsku kirurgiju, a kod hiperreaktivnih mišića botoks (2). Krune se prema indikaciji mogu produljiti protetski, kirurški ili kombinirano (1).

Tjan i suradnici objavili su klinički upotrebljivu podjelu. Njihova podjela razlikuje nisku, srednju i visoku liniju osmijeha, ovisno o tome koliko je vidljivo gingive pri smijanju. Niska linija prisutna je ako je vidljivo najviše 75 % gornjih sjekutića prilikom smijanja, srednja linija između 75 % i 100 % vidljivost prednjih zubi i papile. Visoka linija smijeha je kada se vide svi gornji prednji zubi te gingivno područje (16).

## 1.2. Gingivni fenotip

Podjela fenotipa gingive subjektivna je i ovisna o terapeutu. Kako temeljem kliničkog iskustva postoji izravna povezanost između oblika zubi i gingivnog fenotipa, prema prijedlogu Olsona i suradnika oblik zuba bi mogao poslužiti kao objektivni parametar za procjenu gingivnog fenotipa.

Tanki fenotip gingive je karakteriziran sa izraženim girlandiformnim tijekom gingive, širina pričvrstne gingive naginje nižim vrijednostima. Tanki fenotip veže se uz trokutaste zube dok su interdentalni kontakti kratki i smješteni u incizalnoj trećini. Gingiva prekriva mali dio krune.

Debeli fenotip pokazuje manju valovitost kosti i ruba gingive. Meko tkivo je čvrsto, debelo, pričvrstna gingiva je šireg opsega. Za taj tip gingive karakterističan je četvrtasti do kvadratični oblik zuba s izraženijim izlaznim profilom. Papile su kraće, a aproksimalni kontakti su dugi.

Gingivni fenotip je jedan od najvažnijih prognostičkih faktora za predvidljivost estetskih, parodontnih plastičnih kirurških zahvata (17,18).

## 1.3. Gingivne klase

Osim vidljivosti gingive prilikom osmijeha bitna je i uravnoteženost gingive. Razlikujemo dvije gingivne klase. Klasa 1 je kada se konture lateralnih sjekutića nalaze niže u odnosu na središnje sjekutiće i očnjake. Gingivna klasa 2 je kada je gingiva lateralnih sjekutića položena više nego kod središnjih sjekutića i očnjaka. Za skladan izgled lateralni sjekutići s apikalnije postavljenom gingivom moraju imati kraći incizalni brid. U skladu s time, lateralni sjekutići trebali bi lagano preklopiti središnje sjekutiće naglašavajući pritom prirodnu različitost u položaju zubi (4).

#### **1.4. Estetska gingivektomija**

Postupak produženja krunice vrši se radi povećanja kliničke duljine krunice bez narušavanja biološke širine. Za kliničko produljenje krunice predloženo je nekoliko tehnika koje uključuju gingivektomiju, apikalno pomaknuti režanj sa ili bez resektivne koštane kirurgije i kirurško istiskivanje pomoću periotoma (19).

#### **1.5. Izbor gradivnog materijala i tehnike, ljuskice**

Ljuskice od glinične keramike ostvaruju prirodnu fluorescenciju i apsorbiraju, provode i reflektiraju svjetlost gotovo jednako kao i prirodna zubna struktura, a cilj terapije je bio postići maksimalno prirodan izgled. Za razliku od drugih materijala poputakrilata i kompozita, glazirana keramika nije porozna i ne izaziva upalu gingive što znači da se događa minimalna parodontna reakcija.

## **2.PRIKAZ SLUČAJA**

Pacijentica u dobi od 25 godina dolazi u ordinaciju kako bi promijenila izgled svoga osmijeh. Nezadovoljna je bojom, oblikom i veličinom gornjih prednjih zubi.

### **2.1. Prvi pregled i opća medicinska anamneza**

Pacijentica prije ulaska u ordinaciju ispunjava FDI upitnik o zdravlju. Uvid u opće zdravstveno stanje pacijenta potrebno je zbog eventualnih alergija na pojedine lijekove, ali i eventualne premedikacije prije pojedinih zahvata.

U ovom prikazu slučaja riječ je o mladoj dvadesetpetogodišnjoj djevojci vrlo dobroga psihofizičkog statusa. Općemedicinskom anamnezom i u razgovoru s pacijenticom utvrđeno je da je pacijentica nepušač, alergije negira i ne boluje od kroničnih i akutnih bolesti. Pacijentica je u potpunosti zdrava. Pacijentica želi estetsku rekonstrukciju osmijeha.

### **2.2. Intraoralni pregled i stomatološka anamneza**

Intra/ekstra oralni klinički pregled obuhvatio je zubni status, parodontna tkiva, meka i koštana tkiva, liniju usne, visinu osmijeha, skeletni odnos, profil lica, simetriju lica, žvačne mišiće, čeljusne zglobove i okluziju, odnos bipupilarne linije i baze čeljusti (20) (Slika 1,2,3.).

Stomatološkom anamnezom vidljivo je da pacijentica ima kratke kliničke krune središnjih i lateralnih gornjih sjekutića. Pacijentica je mjesec dana prije posjeta skinula fiksnu ortodontsku napravu.

Simetrija lica pravilna je, a incizivi prate medijanu liniju. Bipupilarna linija i baza čeljusti paralelne su. Funkcijskom analizom utvrđeno je da su kretnje donje čeljusti pravilne, bez ograničenja, nema bolova u mišićima i zglobovima, nema znakova ni simptoma temporomandibularnih poremećaja. Okluzija je Angle klasa 1. Svi ostali zubi zdravi su i oralna higijena vrlo je dobra. Nema znakova parodontne i gingivalne bolesti.

Gingivnu estetiku procijenilo se prema Furhauseru i suradnicima koji su razvili „*Pink Esthetic Score*“(Tablica 1.) (21).

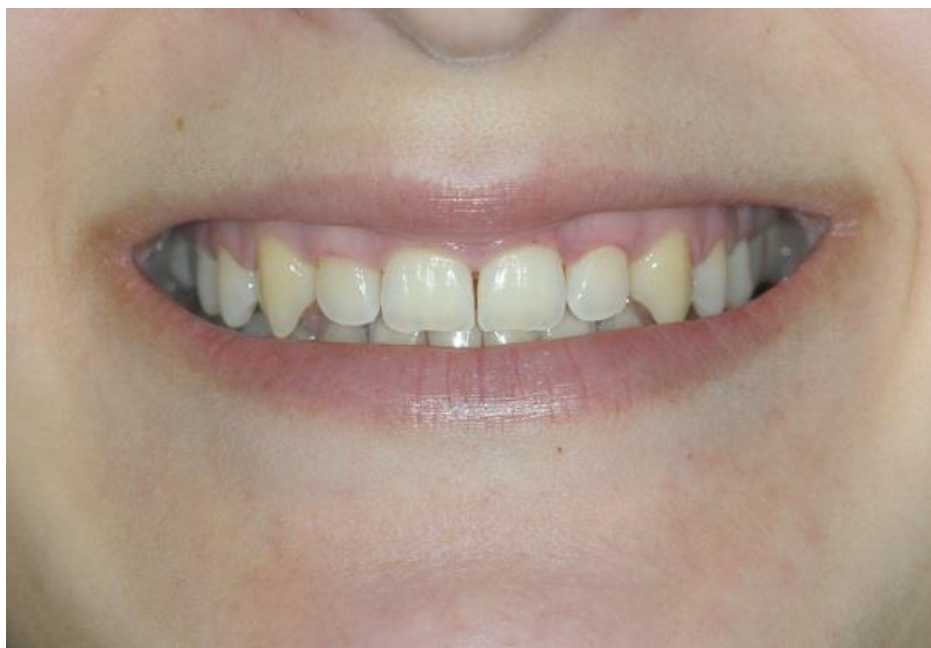

Tablica 1. Vrednovanje vidljivosti gingive

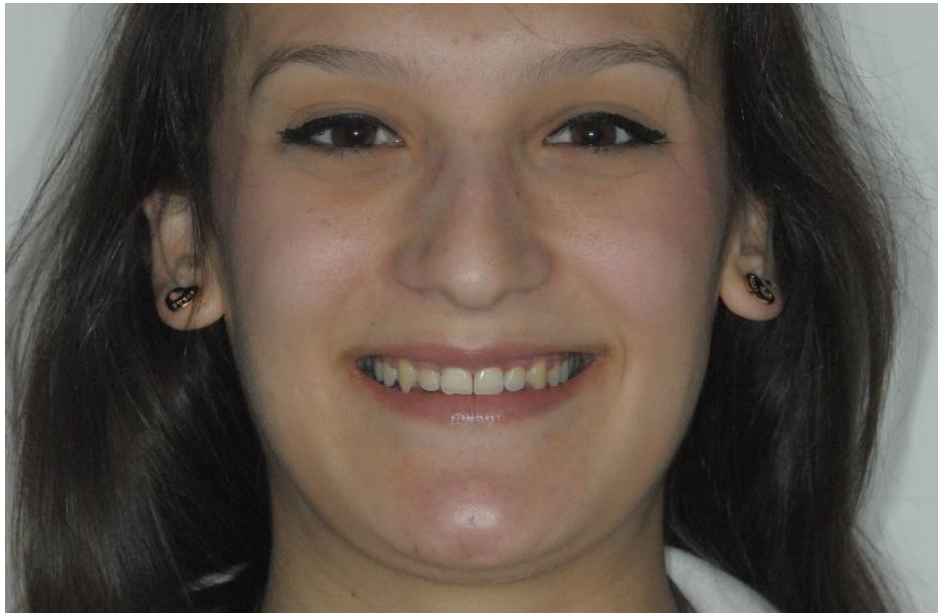PES			
Parameter	Absent	Incomplete	Complete
Mesial papilla	0	1	2
Distal papilla	0	1	2
	Major Discrepancy	Minor Discrepancy	No Discrepancy
Curvature of facial mucosa	0	1	2
Level of facial mucosa	0	1	2
Root convexity/soft tissue color and texture	0	1	2
Maximum total PES score			10

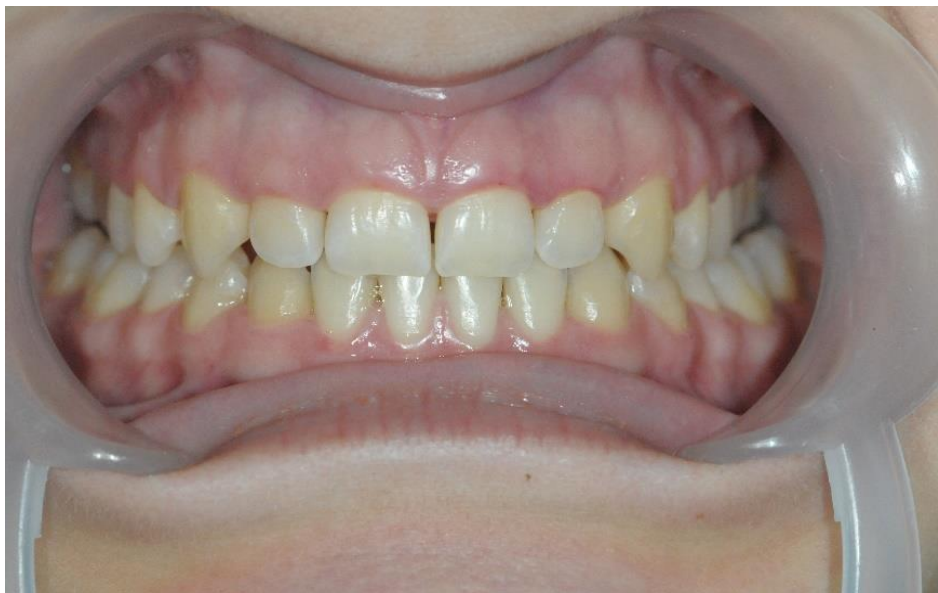WES			
Parameter	Major Discrepancy	Minor Discrepancy	No Discrepancy
Tooth form	0	1	2
Tooth volume/outline	0	1	2
Color (hue/value)	0	1	2
Surface texture	0	1	2
Translucency	0	1	2
Maximum total WES score			10



Slika 1. Početna situacija u osmijehu.



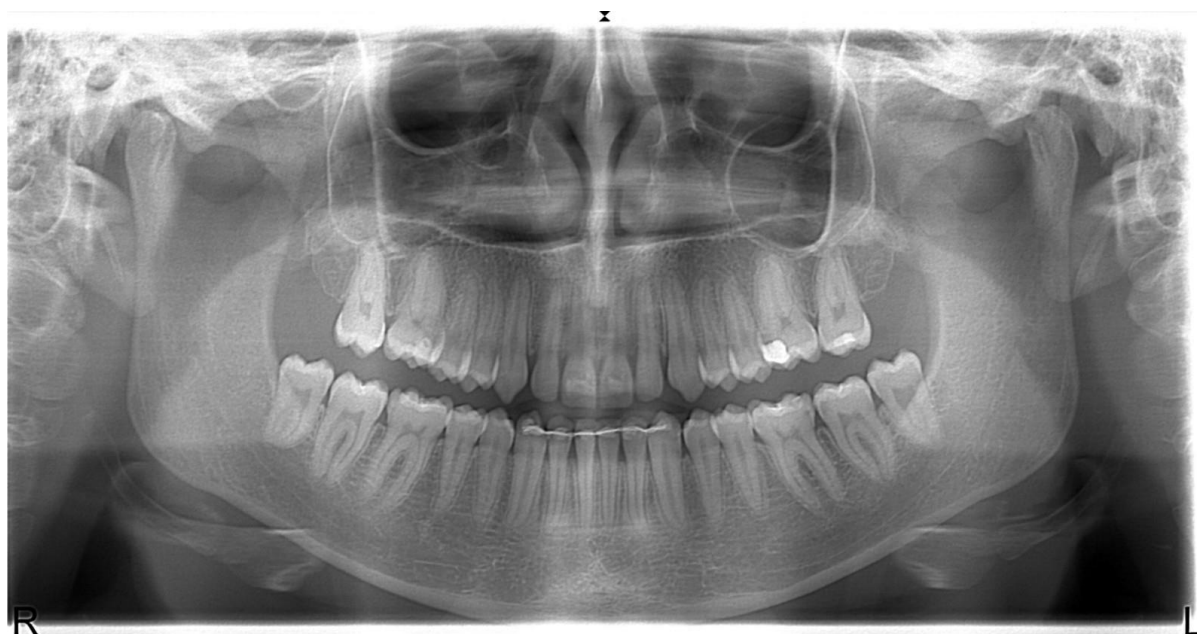
Slika 2. Početna situacija.



Slika 3. Intraoralna snimka početna situacije.

### 2.3. Radiološki pregled

Za potpuni stomatološki pregled potrebno je učiniti i radiološku snimku. Pacijentici je učinjen ortopantomogram kako bi se provjerilo stanje svih zubi gornje i donje čeljusti. Uz ortopantomogram, od radioloških snimaka može se učiniti još i intraoralna retroralveolarna snimka i CBCT snimak.. U ovom slučaju pacijentici je bio dovoljan ortopantomogram (Slika 4.).



Slika 4. Ortopantomogram početne situacije.

## 2.4. Plan terapije

Pacijentica je na prvom pregledu jasno dala do znanja kako joj smeta velika vidljivost gingive i mali zubi. Analizom fotografija vidljivo je da je kod pacijentice došlo do pasivne erupcije zubi i da bi se sa kombinacijom parodontne kirurgije i kasnije protetike došlo do željenih rezultata (22). Pacijentici je napravljen *mock-up* koje se pokazao kao koristan u kombiniranoj problematici. Preko *mock-upa* provjerit će se prethodno određen položaj incizalnih bridova, duljina zubi (bitna je i za estetiku i funkciju). *Mock-up* je još vrlo bitan zato što se pacijentici može realno predočiti njen budući osmijeh, a pacijentica može reći ispunjava li predloženi protetski rad njena očekivanja. Pacijentica je bila zadovoljna svojim *mock-upom* i odlučila se na parodontno-protetsku terapiju.

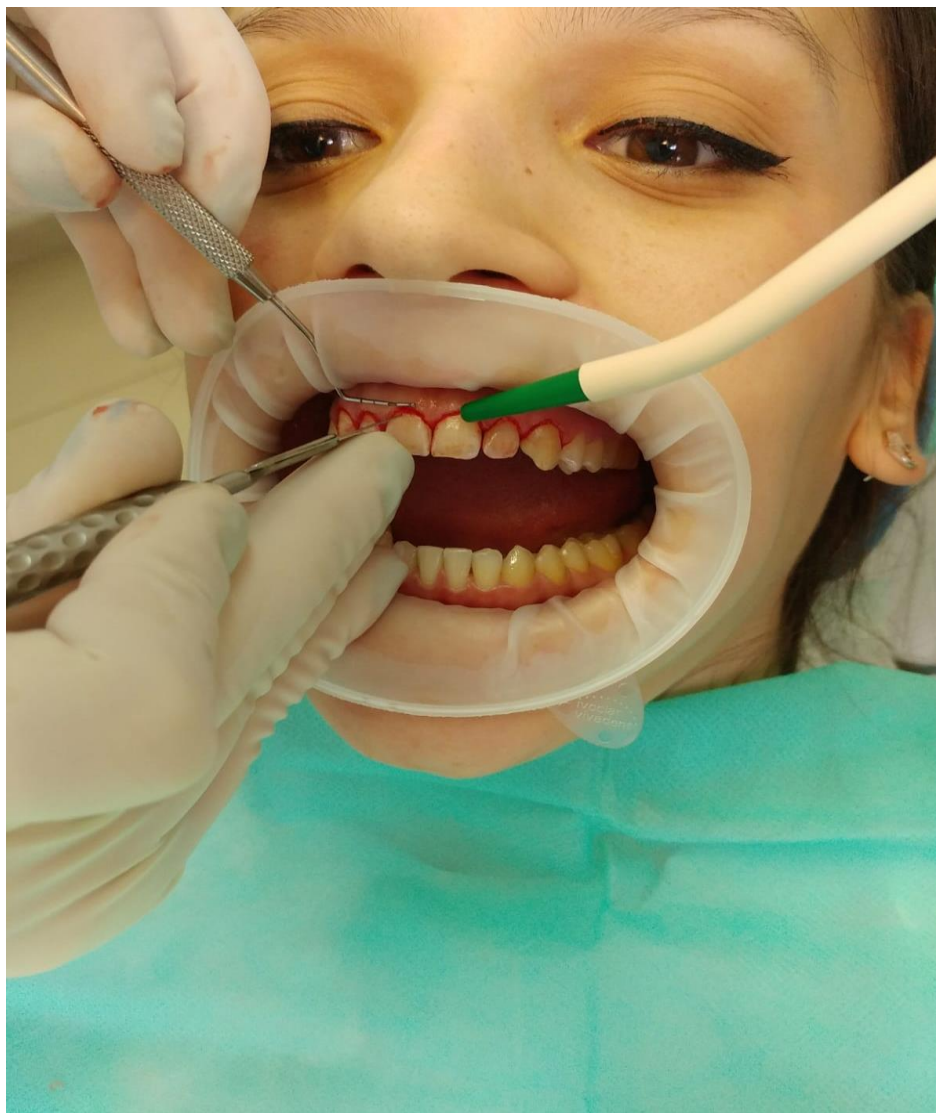
## 2.5. Parodontna kirurgija

Prije početka terapije pacijentica je dobila upute o higijeni i pravilnom načinu četkanja zubi. Tri dana prije gingivektomije pacijentica je počela koristiti Perio Aid gel i tekućinu te je nastavila još deset dana poslije operativnog zahvata kako bi smanjili količinu bakterija u ustima, ali i smanjili nakupljanje dentalnog plaka oko operiranog područja.

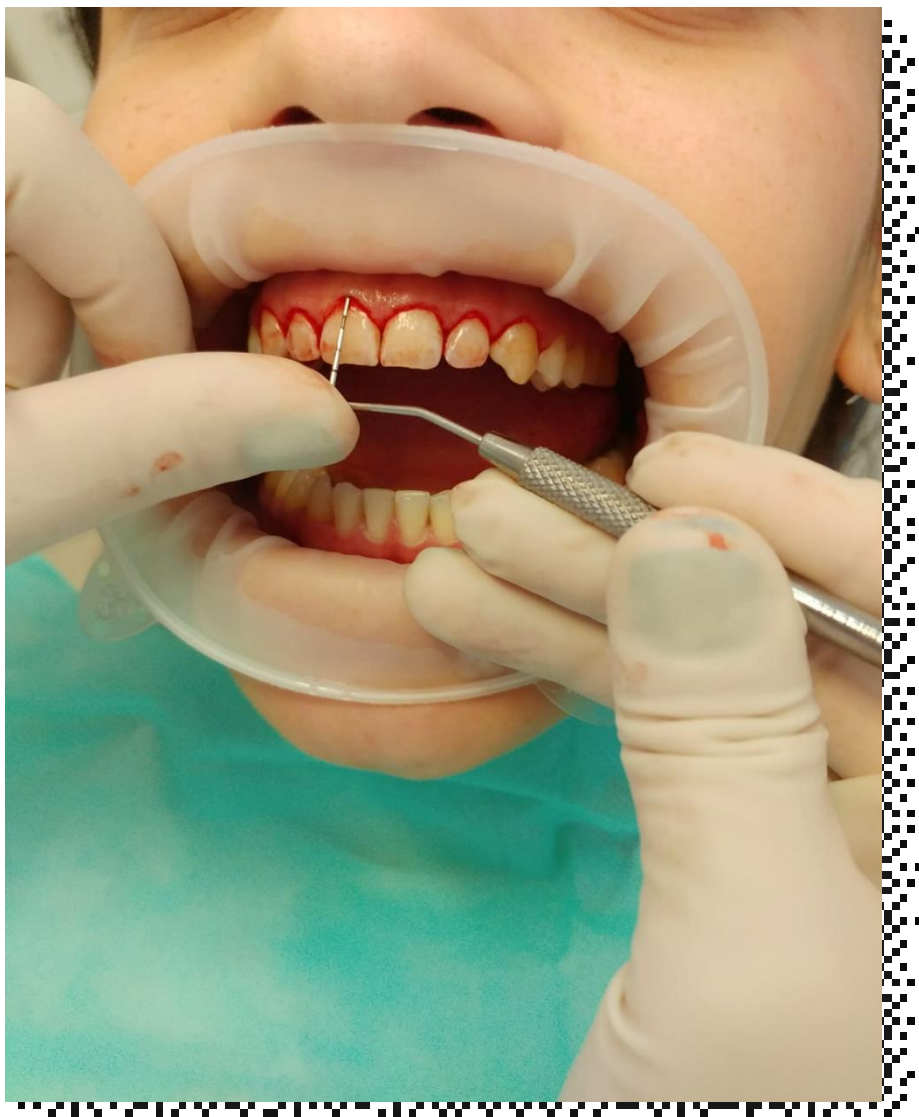Prije samog početka parodontne kirurgije izmjerena je širina keratinizirane gingive i visina dentogingivnog kompleksa. Prilikom izmjere uočeno je da je visina dentogingivnog kompleksa manja od manje od 3 mm i da će se uz gingivetomiju morati napraviti i osteotomiju kako bi se spriječilo ponovno vraćanje gingive (23).

Uz pomoć *wax-upa*, gdje je određena nova duljina krune zubi, tehničar je izradio masku za parodontologiju. Preko te maske učinjena je gingivektomiju i osteotomiju prednjih zubi.

Elektrotomom je započeto izvođenje eksterne gingivektomije. Kako bi se isključio dodir elektrotoma s površinom korijena, skalpelom se uklanjaju mali komadi mekog tkiva (Slika 5.). Režanj se zatim preparirao, a kost se izmodelirala na željenu visinu (Slika 6.).



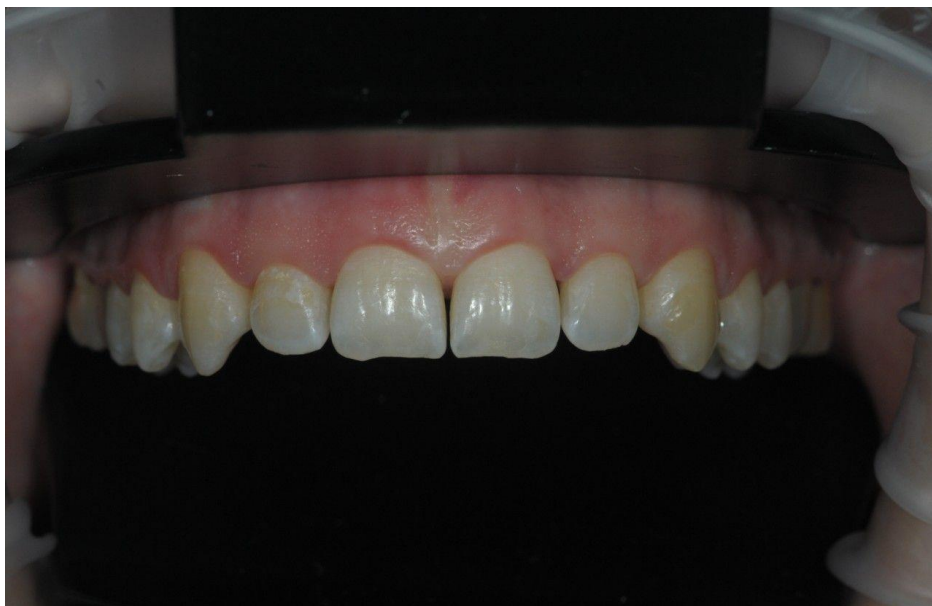Slika 5. Uklanjanje skalpelom komadića mekih tkiva.



Slika 6. Provjera preparacije reznja

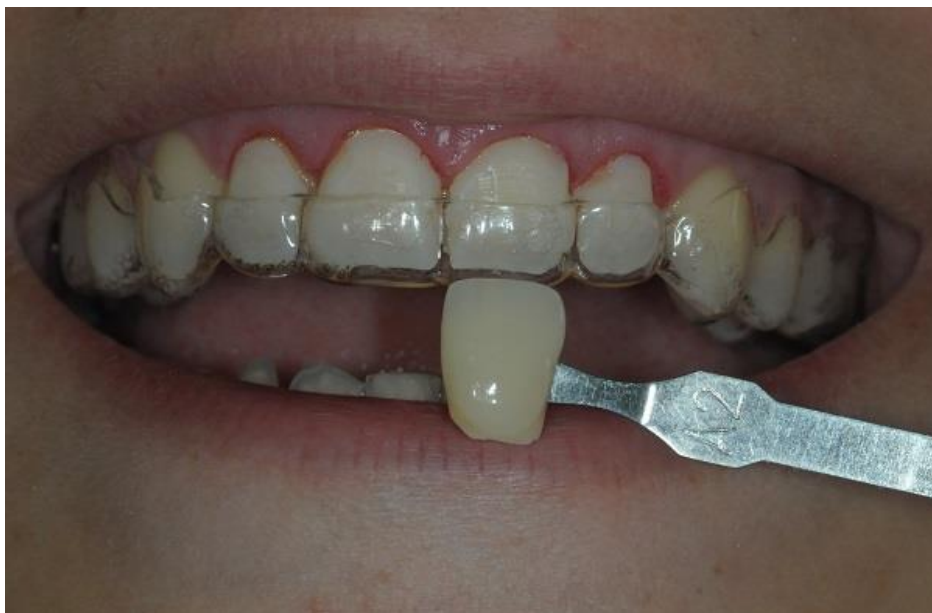Pacijentica je naručena na kontrolu za tjedan dana i za dva tjedna poslije operativnog zahvata (Slika 7.).





Slika 7. Pacijentica 14 dana poslije zahvata.

Četiri tjedna nakon operativnog zahvata učinjena je korekcija. Zubi su minimalno prebrušeni, napravljena je gingivektomija i izrada direktnog provizorija u ustima prema *wax-upu* kako bih se spriječilo ponovno spuštanje gingive (Slika 8.).



Slika 8. Pacijentica s wax-upm

## 2.6. Protetska faza

Nakon osam tjedana pacijentica dolazi u ordinaciju gdje nastavlja terapiju. Prije ponovnog početka terapije pacijentica počinje koristiti Perio Aid i koristi ga do kraja protetske terapije.

Kreće se sa pripremama za uzimanje otiska. U sulkus se postavlja konac za retrakciju gingive kako bi se tehničaru bolje otisnuo rub preparacije. Postavlja se tanki konac koji ostaje u sulkusu za vrijeme uzimanja otiska. Uzet je jednovremeni otisak elastomerom u konfekcijskoj žlici s adicijskim silikonima različite gustoće. Gušći materijal ide izravno u žlicu, a rjeđi materijal štrcaljkom se aplicirala u suvišku oko brušenih zubi.

Materijal kojim se radi protetski nadomjestak je glinična keramika (Slika 9.). Glinična keramika najvjernije oponaša intaktan zub, a upravo to da postignemo što prirodniji izgled novih zubi bio nam je i cilj.



Slika 9. Ljuskice od glinične keramike

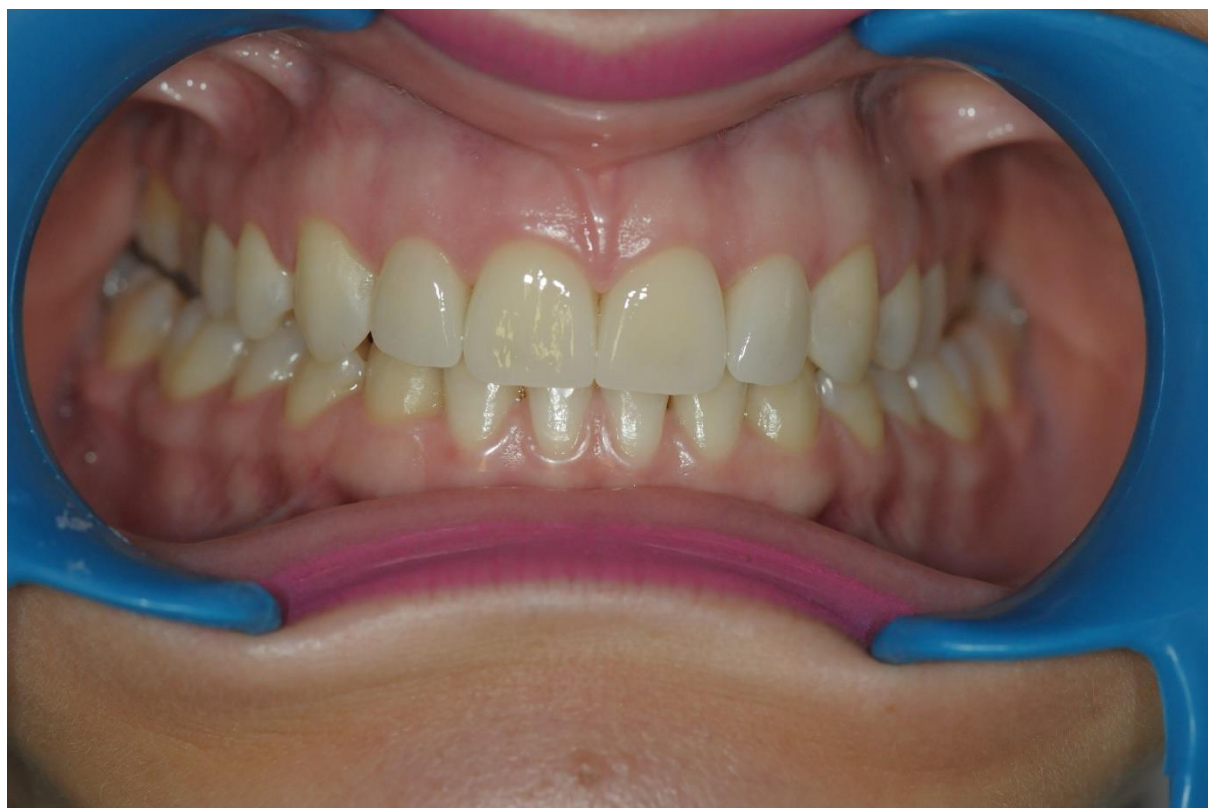Pacijentica u sljedećem posjetu dolazi u ordinaciju na probu. Prije samog početka probe ljuskica u ustima se provjerava postoje li kakva puknuća na samim ljuskicama. Proba u ustima započinje tako da se svaku ljuskicu posebno stavi na pojedini zub i provjerava marginalni dosjed, aproksimalni kontakti, boju, oblik i veličinu zuba. Prvo se provjerava za svaku ljuskicu pojedinačno, a potom se stave sve ljuskice kako bi se vidio i cjelokupni estetski utisak. Na



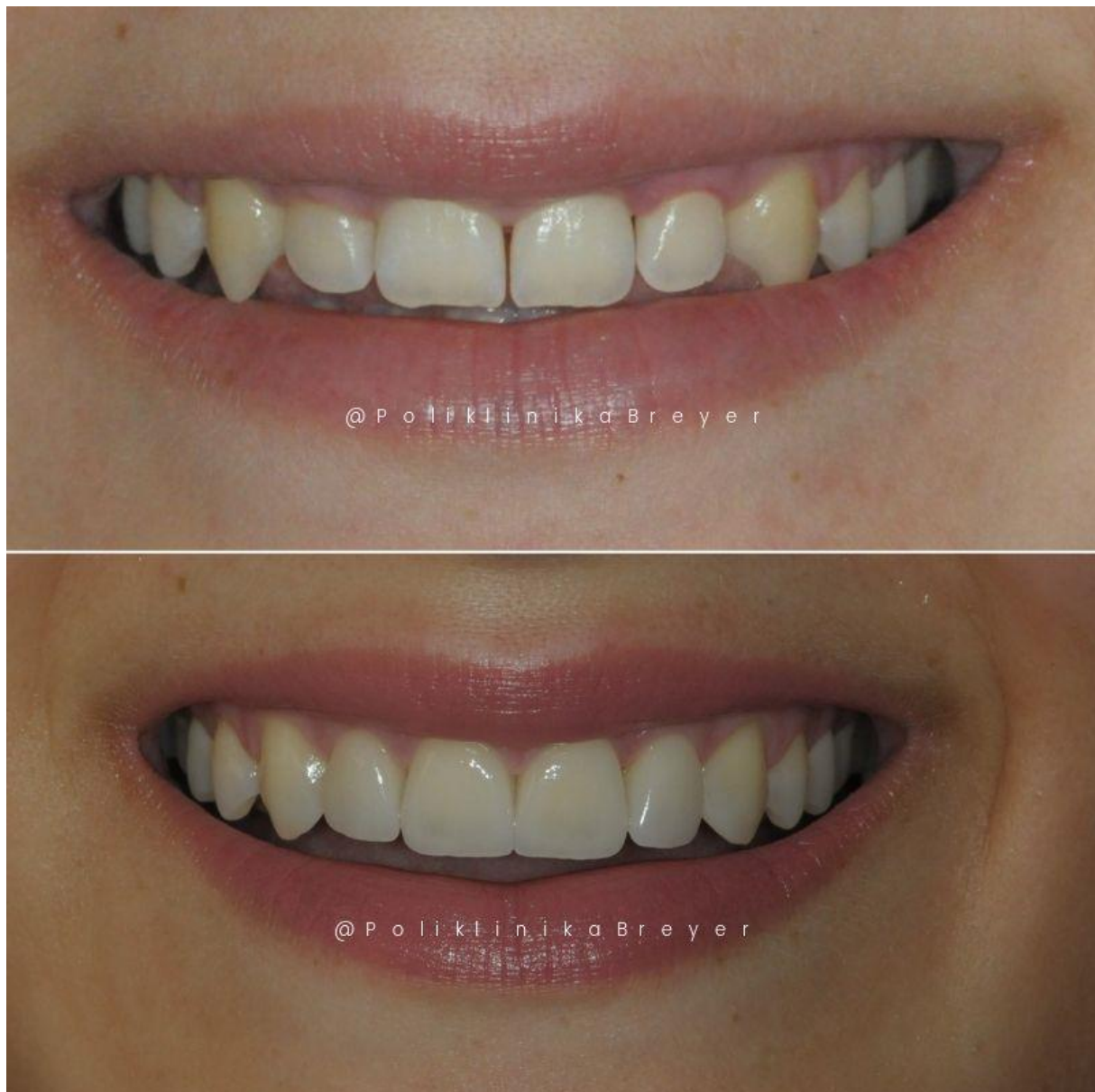kraju se provjerava zagriz u maksimalnoj interkuspidaciji i prilikom izvođenja lateralnih kretnji.

Završna je faza rada cementiranja ljuskica. Ljuskice se cementiraju adhezivnom tehnikom (24). Prilikom početka cementiranja potrebno je prvo osigurati suho radno polje. Prilikom cementiranja koristi se OptraGate kako bih se odmaknuli usna i obraz, retrakcijski konac postavlja se u sulkus zuba, a s teflonskom trakom zaštite se susjedne, intaktne zube od viška cementa. Sam postupak cementiranja započinje tako da prvo ljuskice premažu kiselinom za jetkanje i primerom u jednom koraku. Nakon tretmana ljuskica, započinje se s pripremom zuba. Zub se priprema tako da se caklina najetka s 37,5 % ortofosfornom kiselinom. Za samo cementiranje mogu se koristiti različiti materijali temeljeni na smolama koji se polimeriziraju automatski, svjetlosno ili kombinacijom ovih dvaju načina. U ovom prikazu slučaja koristi se svjetlosno polimerizirajući cement. Kada su zacementirane ljuskice, zubi se čiste od eventualnog viška cementa i ponovno se provjerava dosjed i zagriz.

Kada je završeno cementiranje ljuskica, kompozitom su preoblikovani lijevi i desni incizalni dio očnjaka (Slika 10,11.).



Slika 10. Intraoralna slika poslije cementiranja



Slika 11. Intraoralna slika početne situacije i završenog rada

### **3.RASPRAVA**

U radu je prikazan slučaj kliničkog produljenja krune kombinacijom parodontne plastične kirurgije i protetike. Nakon radiološke i kliničke analize uočeno je da se kod pacijentice radi o promijenjenoj pasivnoj erupciji.

Za postizanje visokoestetskog osmijeha korekcija konture gingive prije protetske rehabilitacije presudna je za postizanje boljih rezultata, a potrebna je diferencijalna dijagnoza kako bi se započelo s određenim planom liječenja za svaku etiologiju (25). Promijenjena pasivna erupcija (APE) stanje je u kojem gingiva ne migrira u svoj konačni položaj u apikalnom smjeru. U ovom su slučaju klinički pregled i tomografija gingive zuba otkrili da je APE etiološki čimbenik. Međutim, izloženost desni manja od 3 mm prilikom osmijeha smatra se prihvatljivom. U idealnom osmijehu, 1 mm do 2 mm zubnog mesa izloženo je kada se gornja usna apikalno pomakne. Za korekciju GS-a, duljina kliničke krunice povećava se kako bi se smanjila količina vidljive gingive, povećala visina krunice kako bi slijedila liniju gornje usne (26).

Silva i suradnici opisali su kliničko produljenje krune bez odizanja režnja, a osteotomiju su napravili kroz gingivni sulkus pomoću mikro dlijeta. Taj način gingivektomije pogodan je kod pacijenata s tankim ili srednjim biotipom gingive. Ova tehnika je kontraindicirana kod pacijenata s debelim biotipom gingive zato što postoji mogućnost ponovnog vraćanja gingive (27). U prikazu slučaja pacijentica je imala debeli biotip gingive i bilo je potrebno napraviti gingivektomiju s osteotomijom kako bi se izbjeglo ponovno spuštanje gingive.

Poštujući sva pravila i koristeći tehnike i materijale visoke estetske vrijednosti postignut je završni estetski rezultat kojim su zadovoljni i pacijent i terapeut.

#### **4.ZAKLJUČAK**

Prije početka terapije važno je procijeniti estetska očekivanja pacijenta i postaviti pravilan pristup liječenju GS-a. Pacijentu smo uz pomoć *mock-upa* prikazali njegov budući osmijeh čime smo liječenje učinili predvidljivim i pacijent je odmah dobio uvid u svoj novi osmijeh. Budići da se u slučaju radilo o pasivnoj erupciji zuba i debelom biotipu gingive, prvo je učinjena gingivektomija s osteotomijom kako bi se izbjeglo ponovno spuštanje gingive, a nakon tri mjeseca i protetski dio, ljuskice.

## **5. LITERATURA**

1. Wolf H.F, Rateitschak P M, Rateitschak K.H. Parodontologija. 3.hrv.izd.Zagreb:Naklada Slap; 2008.
2. Mostafa, D. A successful management of sever gummy smile using gingivectomy and botulinum toxin injection: A case report. International journal of surgery case reports 2018;42:169-74.
3. Gaddale R, Desai S.R, Mudda J.A, Karthikeyan I. Lip repositioning. J. Indian Soc. Periodontol. 2014;18(2):254-58.
4. Magne P, Belser U. Bonded Porcelain Restorations in the Anterior Dentition: A Biomimetic Approach. Quintessence Publishing Co; 2002.
5. Ker A.J, Chan R, Fields H.W, Beck M, Rosenstiel S. Esthetics and smile characteristics from the layperson's perspective: a computer-based survey study.J. Am. Dent. Assoc. 2008; 139(10): 1318-27.
6. Jananni M, Sivaramakrishnan M, Libby T.J. Surgical correction of excessive gingival display in class I vertical maxillary excess: mucosal strip technique. Nat. Sci. Biol. Med. 2014; 5(2):494-98.
7. Prskalo K, Kapetanović G. Komunikacija u stomatologiji. Poziv ili zanimanje. Sonda. 2014;15(27):88-90.
8. Knezović Zlatarić D, Aurer A, Čelić R, Meštrović S, Pandurić V. Osnove estetike u dentalnoj medicini. Zagreb: Hrvatska komora dentalne medicine; 2013.
9. Radić T, Sablić V, Milardović Ortolan S, Mehulić K. Wax up i mock up u fiksnoprotetskoj terapiji. Sonda. 2012;13(24):57-9.
10. Zuhr O, M Hürzeler. Estetska, parodontna plastična i implantološka kirurgija: Mikrokirurški koncept. 1 izdanje, Zagreb: Media ogled d.o.o.; 2012.
11. Arnett G.W, Bergman R.T. Facial keys to orthodontic diagnosis and treatment planning. Am. J. Orthod. Dentofacial Orthop. 1999;103:395-411.
12. Dong J.K, Jin T.H, Cho H.W, Oh S.C. The esthetics of the smile: a review of some recent studies. Int. J. Prosthodont. 1999 ;12(1):9-19.
13. Peck S, Peck L, Kataja M. The gingival smile line. Angle Orthodont. 1992;62:91-100.



14. Garber D.A, Salama M.A. The aesthetic smile: diagnosis and treatment. *Periodontology*, 1996;11:18-28.
15. Silberberg N, Goldstein M, Smidt A. Excessive gingival display—etiology, diagnosis, and treatment modalities. *Quintessence Int.* 2009;40(10):809-11.
16. Tjan A, Miller G, The J. Same esthetic factors in a smile. *J Prosthet Dent* 1984;51:24-28.
17. Ollson M, Lindhe J. Periodontal characteristics in individuals with varying form of the upper central incisors. *J Clin Periodontol* 1991;18:78-82.
18. Ollson M, Lindhe J, Marinello C. On the relationship between crown form and clinical features of the gingiva in adolescents. *J Clin Periodontol* 1993;20:570-77.
19. Nethravathy R, Vinoth SK, Ashwin Varghese T. Three different surgical techniques of crown lengthening: A comparative study. *J Pharm Bioallied Sci.* 2013;5(5):14-6.
20. Wolfart S. *Implantoprotetika – Koncept usmjeren na pacijenta.* Quintessence, Zagreb, 2015.
21. Furhauser R, Florescz D, Benesch T, Haas R, Mailath G, Watzek G. Evaluation of soft tissue around single-tooth implant crowns: the pink esthetic score. *Clin Oral Implants Res.* 2005;16(6):639-44
22. Kokich V. Esthetics: The orthodontic-periodontic-restorative connection. *Semin Orthod.* 1996;2(1):21-30.
23. Lanning S, Waldrop T, Gunsolley J, Maynard J. Surgical crown lengthening: evaluation of the biological width. *J Periodontol.* 2003;74(4):468-74.
24. Ferencz, J. L., Silva, N. R.F.A., Navarro, J. M. *High-strength ceramics: interdisciplinary perspectives.* 1st ed. Hanover Park: Quintessence Publishing Co Inc, 2014.
25. Garber D. A., Salama M. A. The aesthetic smile: diagnosis and treatment. *Periodontology.* 1996;11: 18-28.
26. Ting-Shu S., Jian S. Intraoral digital impression technique: a review. *Journal of Prosthodontics.* 2015;24(4):313-21.

27. De Carvalho P. F. M., Silva R. C., Joly J. C. Aesthetic crown lengthening: a flapless, new approach. Revista da Associação Paulista de Cirurgiões Dentistas. 2011;2(3):103-8.

## **6. ŽIVOTOPIS**

Matea Pavković rođena je 7. studenoga 1989. u Zagrebu. Nakon završene Prve gimnazije u Zagrebu upisuje Stomatološki fakultet Sveučilišta u Zagreb 2008. godine. Studij završava 2014. i stječe titulu doktora dentalne medicine. Od 2015. zaposlena je u privatnoj poliklinici Breyer, Sisak. Poslijediplomski studij upisuje 2018. godine pri Stomatološkom fakultetu Sveučilišta u Zagrebu. Godine 2016. počinje se baviti protetikom i od tada se kontinuirano educira u tom području. Godine 2019. kreće na specijalizaciju iz protetike. Članica je Hrvatske komore dentalne medicine.