

Autologni dentinski graft u augmentacijiskim tehnikama

Butorac Prpić, Ivana

Professional thesis / Završni specijalistički

2021

Degree Grantor / Ustanova koja je dodijelila akademski / stručni stupanj: **University of Zagreb, School of Dental Medicine / Sveučilište u Zagrebu, Stomatološki fakultet**

Permanent link / Trajna poveznica: <https://um.nsk.hr/um:nbn:hr:127:035686>

Rights / Prava: [Attribution-NonCommercial 4.0 International](#)

Download date / Datum preuzimanja: **2022-05-22**



Repository / Repozitorij:

[University of Zagreb School of Dental Medicine
Repository](#)





Sveučilište u Zagrebu

Stomatološki fakultet

Ivana Butorac Prpić

AUTOLOGNI DENTINSKI GRAFT U AUGMENTACIJSKIM TEHNIKAMA

POSLIJEDIPLOMSKI SPECIJALISTIČKI RAD

Zagreb, 2021.

Rad je ostvaren u: Zavod za oralnu kirurgiju Stomatološkog fakulteta Sveučilišta u Zagrebu

Naziv poslijediplomskog specijalističkog studija: Dentalna implantologija

Mentor rada: izv. prof. dr. sc. Dragana Gabrić, Stomatološki fakultet Sveučilišta u Zagrebu

Lektor hrvatskog jezika: Ina Ćurković, mag. educ. philol. croat.

Lektor engleskog jezika: Ana Albreht, mag. educ. philo. angl.

Sastav Povjerenstva za ocjenu poslijediplomskog specijalističkog rada:

1. Prof.dr.sc. Irina Filipović Zore, predsjednica
2. Izv.prof.dr.sc. Dragana Gabrić, član
3. Doc.dr.sc. Ana Badovinac, zamjena

Sastav Povjerenstva za obranu poslijediplomskog specijalističkog rada:

1. Prof.dr.sc. Irina Filipović Zore, predsjednica
2. Izv.prof.dr.sc. Dragana Gabrić, član
3. Izv.prof.dr.sc. Darko Božić, član
4. Doc.dr.sc. Ana Badovinac, zamjena

Datum obrane rada: 13.09.2021.

Rad sadrži: stranica 49

tablica 3

slike 11

CD 1

Rad je vlastito autorsko djelo, koje je u potpunosti samostalno napisano uz naznaku izvora drugih autora i dokumenata korištenih u radu. Osim ako nije drukčije navedeno, sve ilustracije (tablice, slike i dr.) u radu izvorni su doprinos autora poslijediplomskog specijalističkog rada. Autor je odgovoran za pribavljanje dopuštenja za korištenje ilustracija koje nisu njegov izvorni doprinos, kao i za sve eventualne posljedice koje mogu nastati zbog nedopuštenog preuzimanja ilustracija odnosno propusta u navođenju njihovog podrijetla.

Zahvaljujem se mentorici izv. prof. dr. sc. Dragani Gabrić na nesebičnoj i stručnoj pomoći tijekom izrade rada, kao i na prenesenom znanju tijekom studija.

Rad posvećujem suprugu Mladenu i sinu Marijanu te svojim roditeljima Zorani i Goroslavu, koji su mi bili potpora tijekom obrazovanja i radovali se svakom mom uspjehu.

Sažetak

AUTOLOGNI DENTINSKI GRAFT U AUGMENTACIJSKIM TEHNIKAMA

Nakon ekstrakcije zuba dolazi do promjena u horizontalnoj i vertikalnoj dimenziji alveolarnog grebena koje ugrožavaju buduću implantološku terapiju. U današnje vrijeme postoje mnogi augmentacijski materijali kojima se dimenzionalne promjene pokušavaju reducirati i na taj način poboljšati rezultati implantološke terapije. Premda postoje mnogi augmentacijski materijali koji se koriste, do danas se zlatnim standardom smatra autogeni koštani transplantat zbog svojih osteoinduktivnih i osteokonduktivnih svojstava. Postoje neki problemi s autogenim koštanim graftom, kao što su infekcije na donatorskom mjestu, ograničena količina dostupne koštane mase i brza resorpcija autogene kosti. Zbog svega navedenog, zadnjih godina radi se na istraživanju dentina kao alternativne zamjene autogenoj kosti. Mineralni i organski sastav zuba gotovo je identičan sastavu kosti. Demineralizirani dentin sadrži mrežu kolagena tip I s faktorima rasta koji potiču stvaranje kosti i služi kao dobar kalup za urastanje osteoblasta. On posjeduje i osteoinduktivna i osteokonduktivna svojstva. Stvoreni su novi uređaji, pomoću kojih se usitnjavaju zubi i pripremaju dentinski augmentativi u vremenskom razdoblju od 15 do 20 minuta od ekstrakcije zuba. Dentinski autologni graft može se koristiti na više načina: kao graft u podizanju dna sinusa, vođenoj regeneraciji tkiva, augmentaciji grebena i prezervaciji alveole. Također, on se osim kao prah može koristiti i kao blok kod većih koštanih defekata. Dentin predstavlja korisnu zamjenu drugim graftovima: posjeduje biokompatibilnost, ne izaziva imunološke reakcije kod pacijenta, sličnog je sastava kao kost koja se i smatra idealnim graftom. Zbog svega navedenog, njegova primjena u različitim augmentacijskim tehnikama postala je sve više primjenjiva.

Ključne riječi: ekstrakcija zuba, augmentacija, koštani graft, dentin, augmentacija grebena

Summary

AUTOLOGICAL DENTIN GRAFT IN AUGMENTATION TECHNIQUES

After tooth extraction, there are changes in the horizontal and vertical dimensions of the alveolar ridge that jeopardize future implant therapy. Nowadays, there are many augmentation materials that try to reduce dimensional changes and thus improve the results of implant therapy. Although there are many augmentation materials used to date, the gold standard is considered to be the autogenous bone graft because of its osteoinductive and osteoconductive properties. There are some problems with autogenous bone graft, such as infections at the donor site, limited amount of available bone mass, and rapid resorption of autogenous bone. Due to all of the above, dentine research has been underway in recent years as an alternative to autogenous bone. The mineral and organic composition of the tooth is almost identical to the composition of the bone. Demineralized dentine contains a type I collagen network with growth factors that stimulate bone formation and serves as a good mould for osteoblast growth. It possesses both osteoinductive and osteoconductive properties. New devices have been created, which are used to grind teeth and prepare dentinal augmentatives in a period of 15 to 20 minutes from tooth extraction. Dentine autologous graft can be used in several ways: as a graft in raising the bottom of the sinus, in guided tissue regeneration, ridge augmentation and alveolar preservation. Also, instead of being a powder, it can be used as a block for larger bone defects. Dentine is a useful replacement for other grafts: it has biocompatibility, it does not cause immune reactions in the patient, it has a similar composition as bone, which is considered an ideal graft. Due to all the above, its application in various augmentation techniques has become increasingly applicable.

Key words: tooth extraction, augmentation, bone graft, dentine, ridge augmentation

SADRŽAJ

1. UVOD	1
2. DENTINSKI GRAFT	5
2.1. Anorganske sastavnice dentina	6
2.2. Organske sastavnice dentina	7
2.2.1. BMP	7
2.2.1.1. Dentinski graft kao nosač rhBMPA-a	8
2.3. Osteoinduktivnost dentinskog grafta	8
2.4. Osteokonduktivnost dentinskog grafta	9
3. PRIPREMA DENTINSKOG GRAFTA	11
3.1. Dentinska drobilica	12
3.2. Fizičko-kemijska svojstva dentinskog praha	18
3.3. Usporedba fizičko-kemijskih svojstava dentinskog grafta s drugim augmentacijskim materijalima	20
4. DENTINSKI GRAFT U RAZLIČITIM AUGMENTACIJSKIM TEHNIKAMA	21
4.1. Prezervacija alveolarnog grebena dentinskim graftom	22
4.2. Dentinski graft u augmentaciji dna sinusa	23
4.3. Augmentacija dentinskim graftom pomiješana s drugim materijalima	24
4.4. Augmentacije dentinskim blokom	25
4.5. Kombinacija injekcije trombocita bogate fibrinom i zubnog grafta	25
4.6. Autologni dentinski graft i implantati	26
5. RASPRAVA	28
6. ZAKLJUČAK	32
7. LITERATURA	34
8. ŽIVOTOPIS	41

Popis skraćenica

BMP – *engl. bone morphogenetic protein* (hrv. koštani morfo-genetski protein)

BSP – *engl. bone sialoprotein* (hrv. koštani sijaloprotein)

CBCT – *engl. Cone Beam CT* (hrv. kompijuterska 3D tomografija)

DDM – *engl. demineralized dentin matrix* (hrv. demineralizirani dentinski matriks)

DMP-1 – *engl. dentin matrix protein-1* (hrv. dentin matriks protein)

DSP – *engl. dentinsialoprotein* (hrv. dentin sijaloprotein)

EGF – *engl. epidermal growth factor* (hrv. epitelni faktor rasta)

GBR – *engl. guided bone regeneration* (hrv. vođena regeneracija kosti)

GF – *engl. growth factor* (hrv. faktor rasta)

HA – *engl. hydroxylapatite* (hrv. hidroksiapatit)

HPMC – *engl. hydroxypropyl methylcellulose* (hrv. hidroksipropil metil celuloza)

IGF – *engl. insulin-like growth factor* (hrv. inzulinu sličan faktor rasta)

ISQ – *engl. implant stability quotient* (hrv. kvocijent stabilnosti implantata)

OPN – *engl. osteopontin* (hrv. osteopontin)

PDGF – *engl. platelet-derived growth factor* (hrv. trombocita izvedeni faktori rasta)

PDGF – *engl. platelet-derived growth factor* (hrv. faktor rasta izveden iz trombocita)

PRF – *engl. platelet rich fibrin* (hrv. trombocitima obogaćen fibrin)

SEM – *engl. scanning electron microscopy*

SEM-EDX – *engl. scanning electron microscopy–energy dispersive X-ray*

TCP – *engl. tricalcium phosphate* (hrv. trikalcij fosfat)

TGF – *engl. transform-ing growth factor* (hrv. transformirajući faktor rasta)

VEGF – *engl. vascular endothelial growth factor* (hrv. vaskularni endotelni faktor rasta)

1. UVOD

Nakon ekstrakcije zuba dolazi do serije procesa unutar ekstrakcijskog mjesta koji posljedično dovode do promjena u horizontalnoj i vertikalnoj dimenziji alveolarnog grebena (1, 2). Proces cijeljenja postekstrakcijske rane može se podijeliti u tri faze: inflamatornu, proliferativnu i fazu remodelacije/modelacije kosti. U inflamatornoj fazi stvara se krvni ugrušak koji zaustavlja daljnje krvarenje oštećenih krvnih žila. Nakon dva do tri dana mjesto krvnog ugruška naseljavaju upalne stanice koje zajedno s nezrelim fibroblastima i vaskularnim klicama stvaraju granulacijsko tkivo. S vremenom granulacijsko tkivo prelazi u vezivno i time započinje faza proliferacije. Tu fazu obilježava odlaganje provizornog matriksa i urastanje krvnih žila koje prate osteoprogenitorne stanice. Najranije dva tjedna poslije ekstrakcije nastaje nezrela kost koja se u postekstrakcijskoj rani zadržava nekoliko tjedana i postupno zamjenjuje zreloom kosti, proces koji se događa u 3. fazi remodelacije/modelacije kosti. Modelacija podrazumijeva izmjenu nezrele kosti sa zreloom kosti dok remodelacija uključuje resorpciju koja nastaje nakon ekstrakcije. Modelacija nastaje u isto vrijeme i na vestibularnoj i lingvalnoj strani dok je remodelacija izraženija na vestibularnoj, tanjoj kosti. Ovaj nesrazmjer dvaju procesa dovodi do redukcije u dimenziji alveolaranog grebena (3). U prva tri mjeseca gubitak vertikalne dimenzije je 1.67 – 2.03 mm, dok je horizontalni gubitak u prvih 12 mjeseci 5 – 7 mm. Osim u dimenzionalnih koštanih promjena nakon ekstrakcije i meko tkivo koje leži na toj kost podložno je promjenama. Ovakve dimenzionalne promjene na alveolarnom grebenu kompromitiraju buduću implantološku terapiju u estetskom i funkcijom smislu (1, 2, 4, 5).

Postoji niz materijala koji se koriste u rekonstrukciji koštanih defekata i koji reduciraju dimenzionalne koštane promjene koje nastaju nakon ekstrakcije zuba. To su: autografti, ksenografti, alografti i aloplastični (6). Za sve te materijale vežu se pojmovi osteoindukcije, osteokondukcije i osteogeneze koje bi kliničar trebao znati kako bi na temelju tih osobina donio odluku o najpovoljnijem augmentacijskom materijalu koji će mu u određenom trenutku odgovarati u kliničkoj primjeni. Osteokonduktivnost podrazumijeva da je neki materijal kalup za osteoprogenitorne stanice koje stimulira na migraciju u područje stvaranja matriksa. Materijali koji se smatraju isključivo osteokonduktivnim su polimeri, bioaktivno staklo i hidroksiapatit. Osteoindukcija je sposobnost materijala potaknuti diferencijaciju osteoprogenitornih stanica. Takvim materijalima smatra se koštani alograft i različiti faktori rasta. Osteogeneza podrazumijeva da neki materijal koji se koristi kao graft sa sobom donosi stanice koje stvaraju kost, a jedini takav materijal je autogena kost. Većina materijala koji se koriste u rekonstrukciji koštanih defekata imaju mane kao što su: veliku postojanost koja onemogućuje njegovu resorpciju i zamjenu s novom kosti, produljeno vrijeme zacjeljivanja i

utjecaj na revaskularizaciju (7). Mnogi su materijali u upotrebi, ali se do danas zlatnim standardom smatra autologni koštani graft zbog svojih osteoinduktivnih, osteokonduktivnih i osteogenetskih svojstava. Međutim, postoje neki problemi s autogenim koštanim graftom, kao što su infekcije na donatorskom mjestu, ograničena količina dostupne koštane mase, brza resorpcija autogene kosti, hematoma na mjestu uzimanja grafta, oštećenje živaca i krvnih žila (6, 8, 9).

Zbog svega navedenog zadnjih se godina radi na istraživanju dentina kao alternativne zamjene autogenoj kosti. Prva istraživanja krenula su 1967. godine i njima se pokušalo utvrditi osteoinduktivni i regenerativni potencijal autogenog demineraliziranog dentina (DDM) (9). Yeomans i Urist te Bang i Urist u svojim su istraživanjima prvi dokazali da dentin presađen u različita tkiva inducira stvaranje kosti. Utvrdili su jednak osteoinduktivni potencijal dentinskog grafta kao što je i osteoinduktivni potencijal košanog grafta (10-12). Kim i suradnici su 2010. prvi put upotrijebili dentin kao graft. Proučavajući njegova kemijska i fizička svojstva utvrđeno je da se anorganski sastav dentina ne razlikuje puno od sastava kosti. U dentinu je odnos anorganskog, organskog i vode 70 – 75 : 20 : 10 dok je omjer ovih komponenti u kosti 65 : 25 : 10 (13). Demineralizirani dentin sadrži mrežu kolagena tip I s faktorima rasta koji potiču stvaranje kosti i služi kao dobar kalup za urastanje osteoblasta. On posjeduje osteoinduktivna i osteokonduktivna svojstva (14). Dentinski autologni graft može se koristiti na više načina: kao prah, prah pomiješan s drugim materijalima ili dentinski blok. Brojna istraživanja idu u prilog primjeni dentinskog grafta kao augmentacijskog materijala (9). Postoji niz prednosti za upotrebu dentinskog grafta kao što su:

- jednostavnost procesa pripreme dentinskog grafta
- niska cijena grafta
- biokompatibilnost (15)
- ne postoji prijenos infekcije i bolesti (16).

Isto tako, postoje novi uređaji pomoću kojih se usitnjavaju zubi i pripremaju dentinski augmentativi u vremenskom razdoblju od 15 do 20 minuta od ekstrakcije zuba (17). Sva istraživanja tijekom godina idu u prilog dentinskom graftu za svakodnevnu primjenu pogotovo jer se zubi u svakodnevnoj kliničkoj praksi nakon ekstrakcije bacaju. U ovom radu ekstrahirani zubi bit će prikazani kao kvalitetan zubni materijal, ne kao otpadni materijal, nego kao vrlo vrijedan materijal koji se koristi u augmentaciji kosti. Svrha je rada prikazati prednosti primjene

dentinskog grafta u kliničkoj primjeni i način na koji dentinski graft može osuvremeniti augmentacijske tehnike.

2. DENTINSKI GRAFT

2.1. Anorganske sastavnice dentina

Dentin se može pronaći u tri oblika koji ovise o stupnju njegove demineralizacije:

1. nedemineralizirani dentin
2. djelomično demineralizirani dentin
3. demineralizirani dentin (1).

Djelomično demineralizirani dentin i demineralizirani dentin bolje regeneriraju kost zbog nekoliko razloga:

1. Hrapava površinska struktura na djelomično demineraliziranom dentinu pokazala je veće prijanjanje osteoblasta za razliku od nedemineraliziranog dentina na čijoj površini gotovo nije ni bilo osteoblasta.
2. Demineralizacija otkriva kolagena vlakna i čini dentin pogodnim za prijanjanje različitih stanica.
3. Demineralizacija otvara dentinske tubule, odnosno čini ih širimima i na taj način omogućuje otpuštanje proteina koji potiču diferencijaciju osteoprogenitornih stanica (18).

Rentgenskim snimkama utvrđeno je da se dentinski prah sastoji od 70 % minerala. Sastoji se od četiri vrste kalcijeva fosfata, a to su: hidroksiapatit, trikalcijum fosfat, amorfni kalcij fosfat i oktakalcij fosfat. Dentin je građen od nisko kristaliziranog HA s malim postotkom kalcijeva fosfata u njemu. Ta nisko kristalizirana struktura daje mu osteokonduktivni potencijal zbog mogućnosti da ga osteoklasti razgrade i na tom mjestu stvore kost (1, 9, 15). Nisku kristalizirnu strukturu sličnu dentinu posjeduje i kost. Za razliku od dentina i kosti, caklina zuba sastavljena je od visoko kristaliziranog HA i zbog toga je teško razgradiva osteoklastima i time ima slabu osteokonduktivnost (19). Stopa resorpcije ovisi o kristalnoj strukturi grafta. Nije dobro da je graft visokokristaliziran zbog spore resorpcije ili njegove nemogućnosti, isto tako prebrza resorpcija nekog grafta zbog preniske kristalne strukture onemogućuje dovoljno vremena za stvaranje kosti (20).

2.2. Organske sastavnice dentina

Zubi kao i kosti maksilofacijalne regije, hrskavice, živci i glija stanice vuku podrijetlo iz neuralne cijevi odnosno stanica neuralne kreste. Te stanice imaju svojstva multipotentnosti i diferencijacije te pokazuju veliku mogućnost regeneracije i postoje u odraslom tkivu. Svaki dio zuba posjeduje mnoštvo faktora rasta. Tako dentin sadrži: inzulinu sličan faktor rasta II (IGF), koštani morfogenetski protein 2 (BMP) i transformirajući faktor rasta – β (TGF). Cement: TGF- β , IGF-I, tip I i III kolagen. Periodontalni ligament sadrži: GF- β , IGF-I, osnovni fibroblastni faktor rasta (bFGF), vaskularni endotelni faktor rasta (VEGF), BMP-2, trombocitni faktor rasta (PDGF), i tip I kolagen. Proteini koje sadrži kost sadrže i cement i dentin, a to su: osteopontin (OPN), koštani sijaloprotein (BSP), osteokalcin, dentin sijaloprotein (DSP), dentin matriks protein-1 (DMP-1), tip I kolagen (21).

Organski dio čini 20 % dentina, od toga 90 % čini mreža kolagenih vlakana tipa I dok ostatak čine nekolageni proteini i faktori rasta (1).

Materijali koji u svojoj sastavnici imaju kolagen, posebno kolagen tip I, potiču osteoprogenitorne stanice okolnog tkiva na migraciju u svoju trodimenzionalnu mrežu i omogućuju im povoljnu okolinu za stvaranje kosti (22).

2.2.1. BMP

Urist je 1965. u svom istraživanju otkrio tvar koja se nalazila u demineraliziranom koštanom matriksu. Demineralizirani koštani matriks presađen u mišićno tkivo laboratorijskih životinja inducirao je rast nove kosti na mjestu presatka unutra mišićnog tkiva. Tvar koju je otkrio nazvao je koštani morfogenetski protein (*engl. bone morphogenetic proteins*, BMP) (23).

BMP je hidrofobni transmembranozni glikoprotein niske molekularne težine, dimer povezan disulfidnom vezom (23, 24). Pripada porodici transformirajućih faktora rasta- β (*engl. transforming growth factor- β*) (25). Otkriveno je više od 15 vrsta BMP-a koji pripadaju porodici TGF- β , ali samo tri potiču nastanak kosti na mjestu u koje se presade, a to su: BMP-2, BMP-4 i BMP-7 (23). BMP se može pronaći u različitim tkivima kao što su koštani i dentinski matriks i u tkivu osteosarkoma (25, 26). On potiče mezenhimalne stanice na diferencijaciju u stanice koštanog i hrskavičnog tkiva (26).

BMP koji se nalazi u matriksu zubi ne postoji u dovoljnoj količini da bi se mogao koristiti u kliničke svrhe. Bila bi potrebna velika količina demineraliziranog dentalnog ili koštanog matriksa za vrlo malu količinu BMP-a. Isto tako, velike su varijacije u količini BMP-a u pojedinim uzorcima. Zahvaljujući razvoju genetskog inženjeringa nastala je nova metoda proizvodnje BMP-a koja podrazumijeva proizvodnju rekombinantnog humanog BMP-a (rhBMP) na stanicama sisavaca i stanicama bakterijskih kolonija (23, 25).

Primjena BMP-a samostalno bez ikakvog nosača nije se pokazala dobrom. BMP je u samostalnoj upotrebi potreban u velikoj količini kako bi potaknuo stvaranje značajnih količina kosti koje bi popravile defekt. On je i vrlo topiv, ako se primjenjuje samostalno bez ikakvog nosača, brzo se otapa na mjestu primjene te tako ne postiže svoj osteoinduktivan učinak (25, 27).

2.2.1.1. Dentinski graft kao nosač rhBMP-a

Murata i suradnici su utvrdili da rhBMP-2 povećava osteoinduktivnost dentinskog grafta u potkožnom tkivu miševa. Zbog pozitivnog rezultata utvrdili su da dentin može služiti kao nosač rhBMP-a (9).

Kim i suradnici utvrdili su da se rhBMP najbolje otpušta iz dentina u odnosu na druge graftove. Utvrdili su da je to povezano i s njegovom poroznom strukturom koja omogućuje postupno otpuštanje rhBMP-a (9).

Ike i Urist u svom istraživanju utvrdili su značajno povećanje volumena kosti u rani u koju je stavljen demineralizirani dentin pomiješan s rhBMP-om (9).

Navedena istraživanja idu u prilog demineraliziranom dentinu kao uspješnom nosaču rhBMP-a jer rhBMP zbog svoje topivosti sam ne može postići osteoinduktivnost (10).

2.3. Osteoinduktivnost dentinskog grafta

Osteoindukcija podrazumijeva pojam koji opisuje poticanje osteoprogenitornih stanica na diferencijaciju u osteoblaste koji će stvoriti novu kost. BMP je osteoinduktivni stanični medijator koji je najviše istraživani (28).

Demineralizirani dentinski prah ima dobar osteoinduktivni potencijal zbog sastava organske matrice koju čini tip I kolagenska mreža i osteoprogenitorne molekule kao što su IGF-I i II, TGF- β i BMP (29).

S obzirom na to da se prilikom cijeljenja rane fibroblasti stvaraju fibrinsku mrežicu u istraživanju koje su proveli de Oliveira i suradnici dokazano je da stavljanje demineraliziranog dentinskog matriksa u ranu pospješuje stvaranje kosti i cijeljenje rane i to su povezali s organskom matricom dentina koja sadrži BMP-4 i BMP-7 koji su promotori osteoindukcije i koji se polako otpuštaju kako dolazi do degradacije organske matrice. SEM mikroskop koji prikazuje eksponirane dentalne tubule iz kojih se postupno oslobađaju ti faktori rasta (29).

Istraživanje pokazuje da u ranim fazama cijeljenja nema značajnog otpuštanja BMP-a jer razgradnja dentinske matrice još nije krenula. Do povećanog otpuštanja BMP-a dolazi 5. – 10. dana cijeljenja jer tada dolazi do razgradnje dentinske matrice. Tada dolazi i do povećane aktivnosti osteoblasta i stvaranja osteoidne matrice. Broj osteoblasta opada 14. dan kako dolazi do stvaranja nove kosti (29).

Tim istraživanjem dokazano je da dentinski graft ima osteoinduktivni učinak pomoću BMP-a koje otpušta (29).

Također, dokazana je osteoinduktivnost demineraliziranog dentinskog matriksa u usporedbi s kalcificiranim dentinskim matriksom. Kalcificirani dentinski matriks inducira oskudne količine kosti nakon 8 – 12 tjedana, što se povezuje s inhibicijom otpuštanja BMP-a zbog apatitskih kristala (9, 11, 30).

2.4. Osteokonduktivnost dentinskog grafta

Osteokonduktivnost podrazumijeva da je neki materijal kalup za urastanje prekursorskih stanica koje stvaraju kost. Taj kalup omogućuje osteoblastima da se tu nasele i stvaraju novu kost (28).

In vitro i *in vivo* studije dokazale su da je ljudski demineralizirani dentinski matriks dobar kalup za urastanje osteoblasta i krvnih žila. Dentin je demineraliziran i sadrži kolagenu matricu i faktore rasta koji promoviraju stvaranje kosti i time čini idealan kalup za stvaranje kosti. Mnoga istraživanja dovela su u korelaciju otpuštanje faktora rasta s veličinom pora u dentinu. Utvrđeno

je da je za augmentaciju idealna veličina čestica između 250 μm i 1000 μm jer je to veličina pora koja dozvoljava otpuštanje faktora rasta i urastanje osteoblasta i krvnih žila (9).

Hrapavost i poroznost površine dentina također omogućuje kolonizaciju osteoblasta koji grade veze između čestica dentinskog praha i dovodi do nakupljanja drugih osteoblasta i na taj način omogućuju stvaranje nove kosti. Prisutnost pora u augmentacijskim materijalima pokazala se vrlo važnom zbog toga što je omogućavala dobru osteokondukciju u smislu da je osiguravala urastanje krvnih žila i stvaranje nove kosti (osteogenezu) (31).

Osteogeneza je neostvariva bez dobre angiogeneze koja stvara nove krvne žile i potiče preživljenje i integraciju grafta u presađeno područje. Bormann i suradnici proučavali su dentin kao kalup i upalni te angiogenetski odgovor tijela na njegovu ugradnju. U isto vrijeme, proučavali su dentin, β -TCP i autogenu kost miševa. Rezultati s leukocitima nisu se mnogo razlikovali u ispitivanim grupama. Od 3. do 10. dana došlo je do povećane infiltracije leukocitima koja je svoj vrhunac zadržala od 10. do 18. dana, 22. dana povećanje leukocita dogodilo se kod β -TCP-a i autogene kosti. Bez obzira na male varijacije u grupama, istraživanje je pokazalo da između njih nema znatne razlike i da u svim trima grupama dolazi do akutnog leukocitnog odgovora. Za angiogenezu utvrđeno je da je važna veličina pora koje su iznosile 250 μm i omogućavale urastanje krvnih žila. Također, dentinski graft i β -TCP nisu se razlikovali od autogenog koštanog grafta u prekrivenosti novim krvnim žilama (32).

3. PRIPREMA DENTINSKOG GRAFTA

3.1. Dentinska drobilica

Dentinski graft trebao bi biti pripremljen tako da se očiste sve nečistoće kako bi se spriječile teže upalne reakcije. Isto tako, organski i anorganski dio trebali bi se pripremiti na način da se omogući nakupljanje osteoblasta na anorganskom dijelu grafta i potakne osteogeneza organskim dijelom grafta (10).

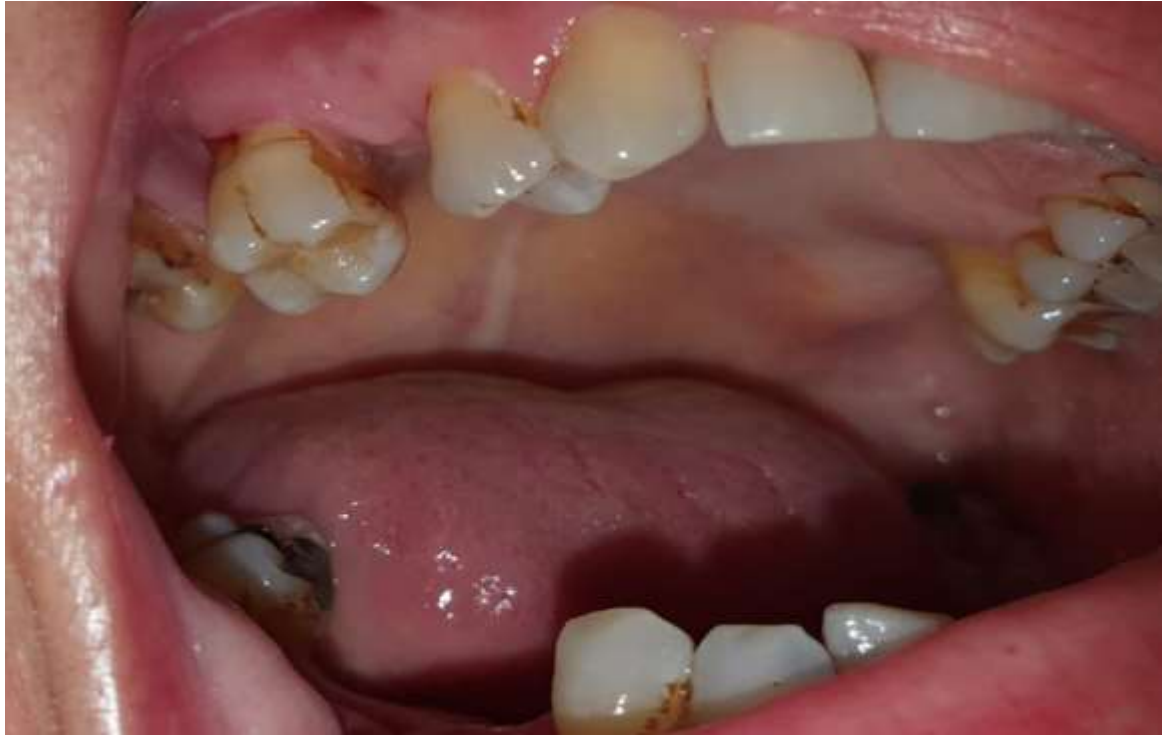Priprema dentinskog grafta brz je proces koji uzima 15 – 20 min od ekstrakcije zuba do gotovog grafta koji je spreman za upotrebu. Strojevi koji usitnjavaju zube i pretvaraju ih u dentinski prah sastavljeni od čestica određene veličine nazivaju se dentin drobilice (17).

Zubi koji su izvađeni zbog parodontološke patologije ili ortodontske terapije, a ne sadrže nikakve ispune ni punjenja mogu se odmah staviti u stroj. Ostali zubi moraju se prvo očistiti od ispuna, endodonskih punjenja, karijesnih lezija i ostataka parodontalnog ligamenta karbidnim svrdlom. Višekorijenski zubi mogu se i separirati (Slika 1-3) (17).

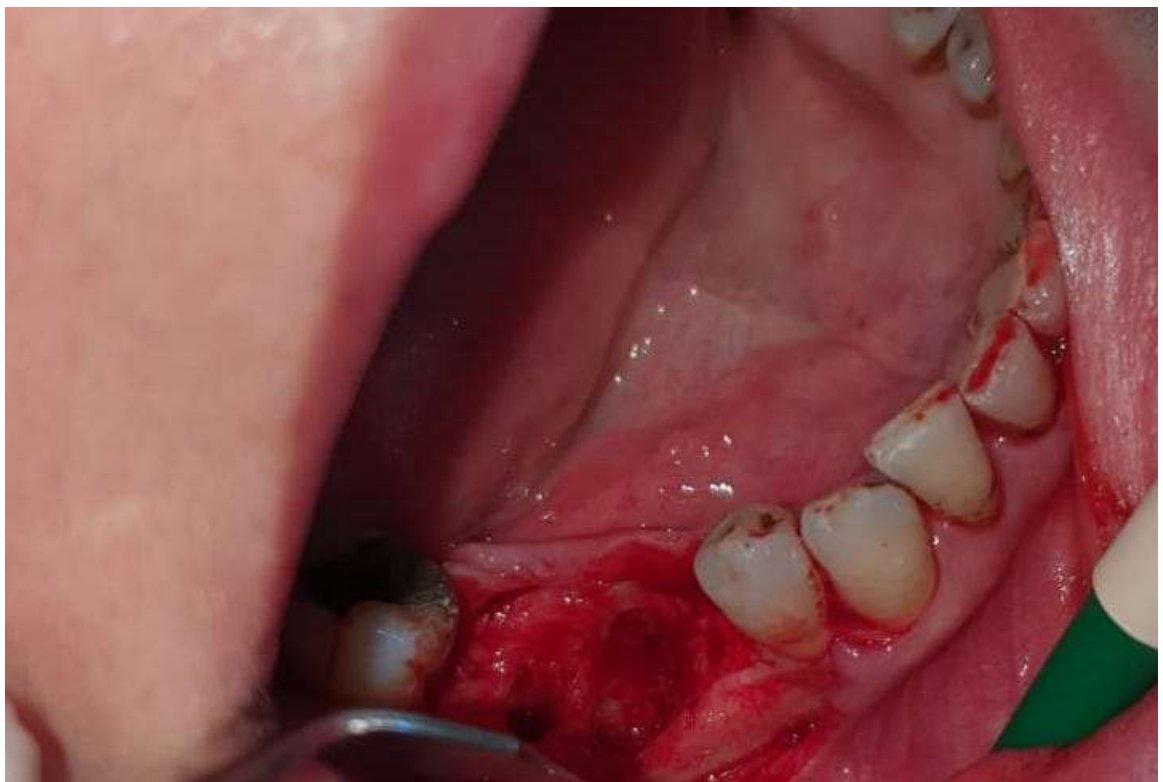Nakon čišćenja, zubi se ispušu pusterom i stavljaju se u drobilicu kako bi ih se usitnilo. Zubi su usitnjeni nakon tri sekunde i sve čestice koje su manje od 1200 μm padaju u komoru u kojoj se zadržavaju čestice veličine 300 – 1200 μm . Čestice koje su manje padaju u komoru za otpad. Za augmentaciju se koriste čestice veličine 300 – 1200 μm (Slika 4) (17).

Čestice se nakon toga potope na 10 minuta u otopinu bazičnog alkohola i poslije isperu u puferiranoj fiziološkoj otopini (Slika 5 i 6) (17).

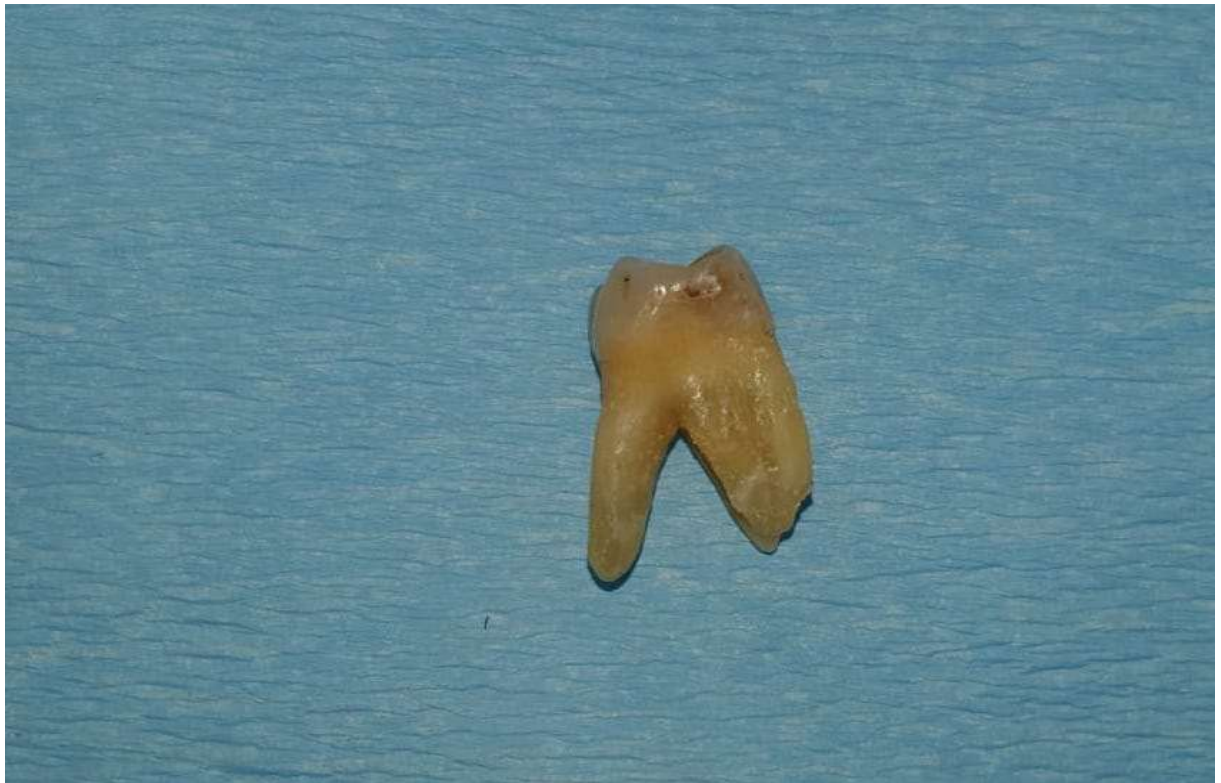Postoji i drugi način sterilizacije, a to je da se mokri usitnjeni dentinski prah stavi na platu zagrijanu na 140° C (17).



Slika 1. Zub koji je namijenjen za ekstrakciju. Preuzeto s dopuštenjem autora: Luka Marković, univ. mag. med. dent., specijalist parodontologije



Slika 2. Prikaz alveolarnog grebena nakon podizanja režnja. Preuzeto s dopuštenjem autora: Luka Marković, univ. mag. med. dent., specijalist parodontologije



Slika 3. Ekstrahirani zub. Preuzeto s dopuštanjem autora: Luka Marković, univ. mag. med. dent., specijalist parodontologije




Slika 4. Dobiveni dentinski prah nakon drobljenja. Preuzeto s dopuštanjem autora: Luka Marković, univ. mag. med. dent., specijalist parodontologije



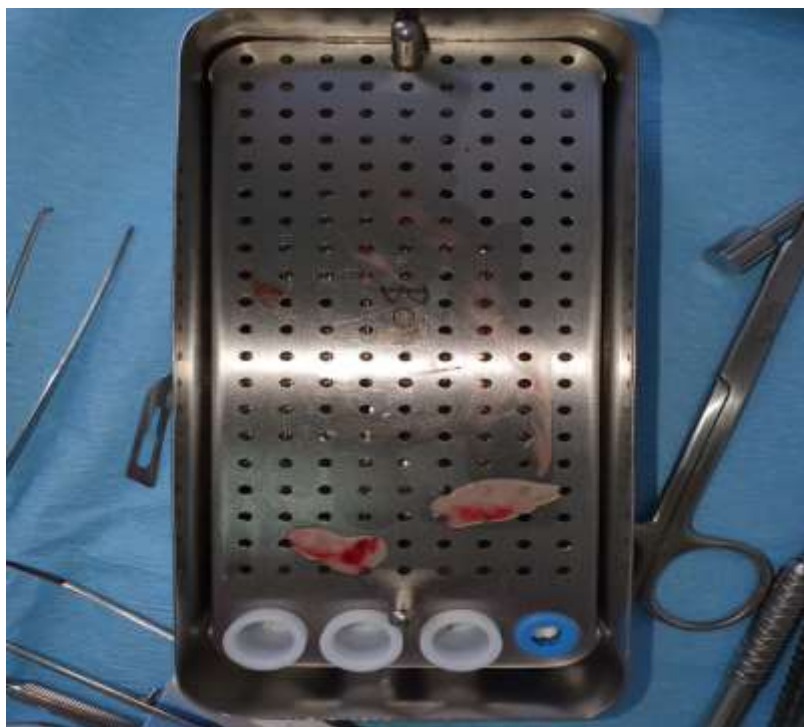
Slika 5. Otopina za ispiranje dentinskog praha. Preuzeto s dopuštenjem autora: Luka Marković, univ. mag. med. dent., specijalist parodontologije



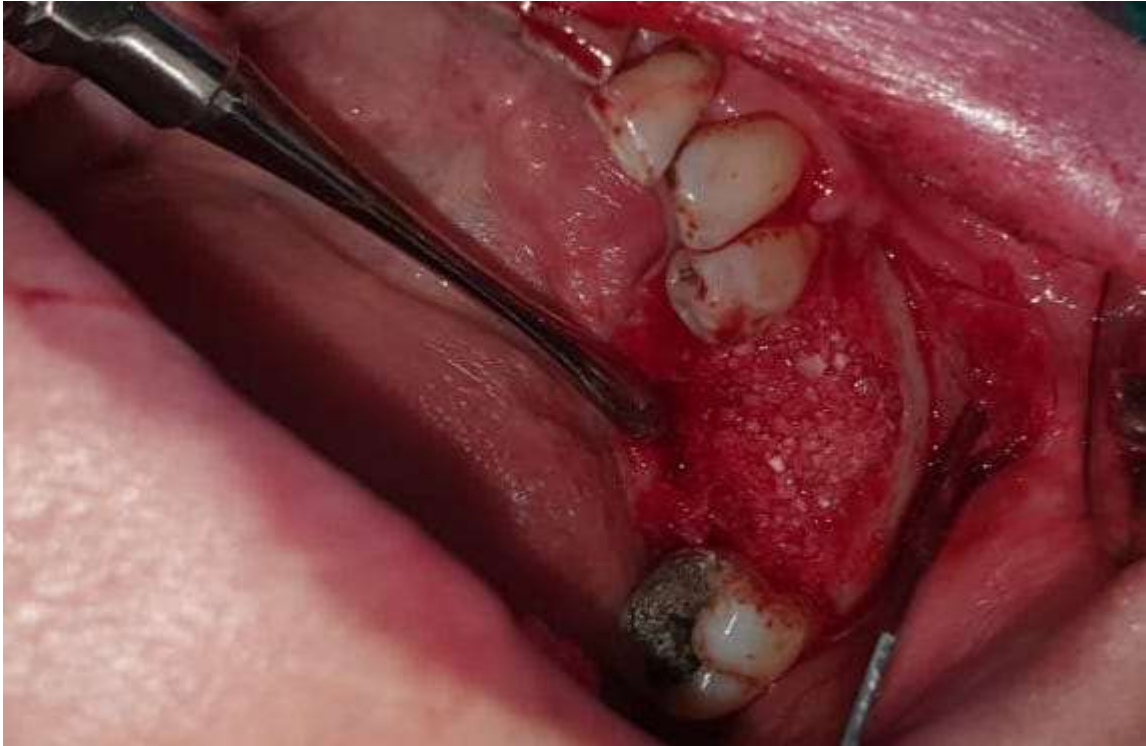Slika 6. Dentinski prah potopljen u otopinu. Preuzeto s dopuštenjem autora: Luka Marković, univ.mag.med.dent., specijalist parodontologije



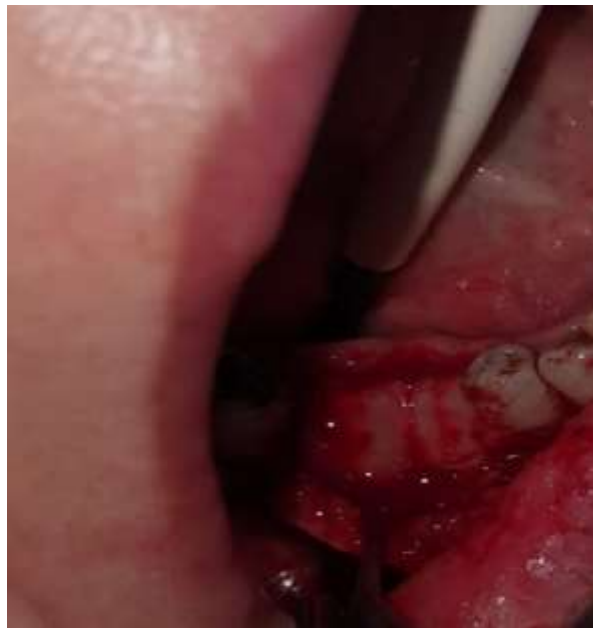Slika 7. PRF. Preuzeto s dopuštenjem autora: Luka Marković, univ. mag. med. dent.,
specijalist parodontologije



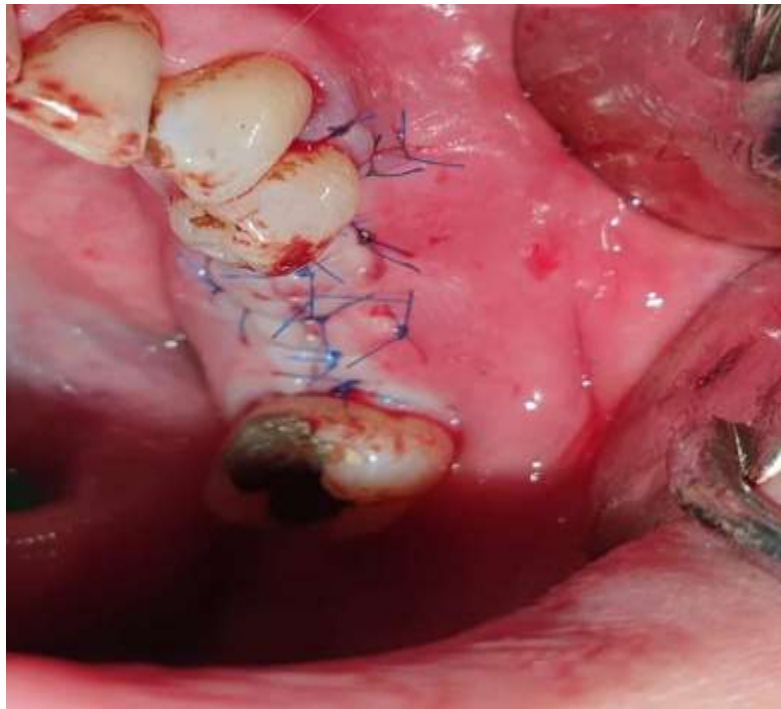Slika 8. PRF membrane. Preuzeto s dopuštenjem autora: Luka Marković, univ. mag. med.
dent., specijalist parodontologije



Slika 9. Augmentirano mjesto dentinskim prahom. Preuzeto s dopuštenjem autora: Luka Marković, univ. mag. med. dent., specijalist parodontologije



Slika 10. Dentinski graft prekriven PRF membranom. Preuzeto s dopuštenjem autora: Luka Marković, univ. mag. med. dent., specijalist parodontologije



Slika 11. Operacijsko mjesto zatvorenom šavovima. Preuzeto s dopuštenjem autora: Luka Marković, univ. mag. med. dent.,specijalist parodontologije

3.2. Fizičko-kemijska svojstva dentinskog praha

Calvo-Guido i suradnici 2019. proučavali su fizičko-kemijska svojstva dentinskog praha. Uzorke zubi vagali su i mjerili te nakon toga zube drobili u dentinskoj drobilici (KometaBio Inc). Smrvljeni prah zatim je obrađen posebnim postupcima kako bi se mogao proučavati na SEM (scanning electron microscopy) i SEM-EDX (scanning electron microscopy – energy dispersive X-ray) (Tablica 1) (31).

Tablica 1. Opisni test srednje i standardne devijacije svake duljine, širine i težine uzorka od 100 zubi. Preuzeto iz članka s otvorenim pristupom (31).

Human Teeth	Mean length ± SD (mm)	Mean width ± SD (mm)	Mean weight ± SD (gr)
Upper central incisor	6.5 ± 0.2	1.2 ± 0.6	1.3 ± 0.9
Upper lateral incisor	5.9 ± 0.4	0.9 ± 0.1	0.9 ± 0.5
Upper canine	7.1 ± 1.2	1.3 ± 0.3	1.4 ± 1.1
Upper premolar	5.6 ± 0.6	0.9 ± 0.4	1.4 ± 0.2
Upper molar	7.8 ± 0.9	1.5 ± 0.3	1.9 ± 1.1
Lower central incisor	5.2 ± 0.8	1.2 ± 0.1	0.7 ± 0.2
Lower lateral incisor	5.1 ± 0.4	1.1 ± 0.2	0.6 ± 0.7
Lower canine	6.9 ± 0.5	1.2 ± 0.7	1.2 ± 0.6
Lower premolar	6.1 ± 0.7	1.3 ± 0.6	1.4 ± 0.2
Lower molar	6.9 ± 0.2	2.1 ± 0.7	2.2 ± 1.1

Rezultati SEM-a dali su uvid u morfološke značajke dentinskog praha. Utvrđeno je da se dentinski prah sastoji od intersticijskog prostora koji odgovara prostoru između čestica praha i prostora između pora koji se nalazi na svakoj pojedinoj čestici. Utvrđena je veličina pora u rasponu od $0.431 \pm 0.213 \mu\text{m}$. Čestice dentinskog praha posjeduju veliku poroznost koja iznosi oko 54.868 %. Poroznost je približna poroznosti najučinkovitijih materijala za augmentaciju koja iznosi 60 % (31).

Utvrđeno je da je volumen dobivenog dentinskog grafta gotovo trostruko veći od njegove težine (Tablica 2).

Tablica 2. Usporedba težine i volumena zuba nakon drobljenja. Preuzeto iz članka s otvorenim pristupom (31)

Mineralized Human Particulated Dentin Graft									
Weight after extraction	0.25 gr	0.50 gr	1.0 gr	2.0 gr	3 gr	4 gr	5 gr	6.gr	7gr
Volume after grinding	0.75 cc	1.51 cc	3.10 cc	6.11 cc	9.12 cc	12.7 cc	15.62 cc	18.21 cc	21.74cc

Rezultati SED-EDX pružili su uvid u kemijski sastav dentinskog praha. On odgovara sastavu sintetičkog hidroksiapatita i daje odnos Ca/P u prosjeku $1.67 \pm 0.09 \%$ (Tablica 3) (31).

Tablica 3. Kemijski sastav smrvljenih zubi utvrđen SEM-EDX. Preuzeto iz članka s otvorenim pristupom (31)

Human Teeth	O (%)	Ca (%)	C (%)	P (%)	N (%)	Mg (%)	Na (%)
Upper central incisor	57.39 ± 0.11	23.78 ± 0.31	15.48 ± 0.12	9.53 ± 0.12	4.89 ± 0.11	0.96 ± 0.11	0.56 ± 0.13
Upper lateral incisor	51.38 ± 0.42	22.41 ± 0.28	14.29 ± 0.22	8.42 ± 0.11	4.07 ± 0.44	0.72 ± 0.17	0.44 ± 0.35
Upper canine	58.91 ± 1.1	24.89 ± 0.46	16.75 ± 0.23	10.23 ± 0.52	5.08 ± 0.32	0.98 ± 0.82	0.67 ± 1.8
Upper premolar	57.99 ± 0.22	24.56 ± 0.11	16.98 ± 1.87	10.55 ± 0.14	6.87 ± 0.24	1.36 ± 0.18	0.71 ± 0.23
Upper molar	61.27 ± 0.28	25.87 ± 0.67	17.39 ± 0.26	11.76 ± 0.45	7.97 ± 0.21	1.79 ± 0.22	0.74 ± 0.45
Lower central incisor	49.87 ± 0.33	21.11 ± 0.72	13.56 ± 0.44	7.82 ± 0.12	4.01 ± 0.66	0.77 ± 0.14	0.88 ± 0.56
Lower lateral incisor	48.66 ± 0.26	20.78 ± 0.65	13.11 ± 0.27	7.43 ± 0.54	3.99 ± 0.81	0.69 ± 0.36	0.48 ± 0.12
Lower canine	52.19 ± 0.15	24.56 ± 0.77	16.21 ± 0.98	9.68 ± 0.78	4.67 ± 0.81	0.97 ± 0.26	0.66 ± 0.24
Lower premolar	53.46 ± 0.23	24.82 ± 0.12	16.34 ± 0.29	10.23 ± 0.56	5.47 ± 0.54	1.06 ± 0.31	0.79 ± 0.33
Lower molar	57.82 ± 0.45	25.65 ± 0.38	17.13 ± 0.31	10.98 ± 0.33	6.03 ± 0.16	1.45 ± 0.24	0.82 ± 0.12

Kim i suradnici 2010. utvrdili su da se količina HA razlikuje prema djelu zuba. HA ima puno više u kruni zuba dok u korijenskom dijelu ima manje HA, a više organskog dijela (13). To saznanje podudara se s onim koje su utvrdili Xue i suradnici 2008. (33).

3.3. Usporedba fizičko-kemijskih svojstava dentinskog grafta s drugim augmentacijskim materijalima

Kim i sur. 2014. u svom istraživanju radili su usporedbu fizičko-kemijskih svojstava različitih augmentacijskih materijala. Analizirali su autogenu kost, autologni dentin, ksenogenu kost, alogenu kost i mikromakro bifazni kalcijev fosfat SEM-om i XRD-om i uspoređivali rezultate (25).

SEM analizom utvrđena je razlika između koronarnog dijela zuba i korijenskog dijela. Pokazalo se da je koronarni dio homogena struktura s visokokristaliziranim kristalima HA i malim tubulima, dok je korijenski dio također homogena struktura, ali s većim tubulima i niskokristaliziranim kristalima HA. Autologna kost sastojala se od kortikalisa i imala je hrapaviju površinu od alogene kosti koja je puno glađe površine (25).

XRD analiza pokazuje kristalnu strukturu pojedinog materijala. Kristalna struktura korijenskog dijela zuba i kristalna struktura alogene kosti vrlo su slične, njihova je struktura nisko kristalizirana. Krunski dio pokazuje visokokristaličnu strukturu. Kristalne strukture ksenogene kosti i bifaznog kalcijevog fosfata slične su i pokazuju visokokristaličnu strukturu. Najvišu razinu kristalične strukture pokazuje bifazni kalcijev fosfat (25).

Istraživanje je pokazalo da su fizičko-kemijska svojstva autolognog dentina najbližiji autogenoj kosti (25).

Pang i suradnicu napravili su usporedbu dentinskog praha i goveđeg ksenografa. Augmentirali su dentinskim prahom kost kod 21 pacijenta i postavili implanatate. Kod 12 pacijenata napravili su isto samo s goveđim ksenografom. U oba slučaja cijeljenje rana se dogodilo nakon dva do četiri tjedana, a nakon šest mjeseci proučavali su kost obje grupe. Dokazali su da su u obje grupe rane zarasle bez upale. Dobitak kosti bio je jednak u obje grupe kao i stabilnost implantata (1).

4. DENTINSKI GRAFT U RAZLIČITIM AUGMENTACIJSKIM TEHNIKAMA

Kim i suradnici 2010. prvi puta upotrijebili su dentin kao graft. Vadili su zube pacijentima i nakon čišćenja te su zube smrvili i upotrijebili ih za augmentaciju. Veličina čestica praha bila je između 200 µm i 1000 µm, u obzir su mogle doći i veće čestice. Kim i suradnici ustvrdili su da se dentinski prah može čuvati do pet godina na sobnoj temperaturi i nakon toga biti upotrebljiv. Nakon tri mjeseca napravili su analizu i utvrdili postojanje dentina okruženog novostvorenom kosti. Analiza nakon šest mjeseci utvrdila je potpunu resorpciju dentinskog grafta i novostvorenu trabekularnu kost (13).

4.1. Prezervacija alveolarnog grebena dentinskim graftom

Nakon gubitka zuba dolazi do promjene arhitekture alveolarnog grebena koja narušava estetiku i funkciju te stvara probleme u budućoj implantološkoj terapiji. Ta pojava poznata je kao atrofija. Atrofija se najčešće događa u vestibularnom djelu frontalne i premolarne regije (34, 35).

Atrofija alveolarnog grebena proces je koji se događa postupno, ali potpuno mijenja izgled lica. Sutton je proces postepene atrofije stavio u nekoliko klasa. Klase II, III i IV rane su atrofije čeljusti koje uzrokuju da usne i njezini mišići nemaju koštanu potporu pa dolazi do naboravanja i uvrtnja usne te kontrakcije obraza. Klase V i VI kasne su atrofije čeljusti, a sastoje se od gubitka vertikalne dimenzije i smanjenja donje trećine lica (36).

Leblebicioglu i suradnici 2013. opisali su tehniku kojom se smanjuje gubitak kosti nakon ekstrakcije zuba, a koja se naziva prezervacija alveolarnog grebena gdje se odmah nakon ekstrakcije rana puni augmentacijskim materijalom (1). U tom slučaju to je bio koštani alograf i kolagena membrana koji su spriječili gubitak visine grebena (37).

Valdec i suradnici 2017. napravili su istraživanje na četirima pacijentima kojima su ekstrahirani zubi u prednjem djelu maksile. Zubi su izdrobljeni u drobilici i dobiveni prah pomiješan je s pacijentovom krvi, s takvim pripremljenim graftom napunjene su alveole i pokrivene palatinalnim mekotkivnim graftom koji je pričvršćen šavovima. Implantati su u to područje ugrađeni tri do četiri mjeseca nakon augmentacije. *Follow-up* je napravljen nakon godinu dana i pokazao je uspješnu koštanu i mekotkivnu volumnu stabilnost i dobru osteointegraciju implantata (38).

Minetti i suradnici 2017. također su radili prezervaciju alveole na 15 pacijenata. Dentinskim graftom zatvorena je postekstrakcijska rana i sve je prekriveno resorbilnom membranom.

Nakon šest mjeseci postavljeni su implantati i tad je prilikom otvaranja režnja napravljena i klinička procjena kosti. Sve rane bile su ispunjene novostvorenom kosti i u submikožnom dijelu nisu zabilježeni ostatci zrna dentinskog praha. Prilikom postave implantata utvrđena je kost vrijednosti D2 – D3. Od 19 postavljenih implantata, 18 implantata potpuno je osteointegriralo dok samo jedan implantat nije uspio. Nakon 12 mjeseci napravljen je *follow-up* i stanje mekog i tvrdog tkiva bilo je stabilno (10).

Zaključak je da se prezervacija alveolarnog grebena može uspješno provesti s autolognim dentinskim graftom.

4.2. Dentinski graft u augmentaciji dna sinusa

Kim i suradnici 2014. napravili su studiju usporedbe resorpcije novostvorene kosti oko implantata koji je postavljen podizanjem dna maksilarnog sinusa kristalnim pristupom i augmentiranjem dentinskim graftom ili graftom sintetske kosti. Istraživanje je rađeno na 37 pacijenata od kojih je 17 bilo u grupi u kojoj je sinus podizan dentinskim graftom, a 20 sintetskom kosti. Napravljena su mjerenja od vrata implantat do najviše točke augmentiranog materijala kako bi se izmjerilo povećanje kosti. Nakon godinu dana mjerenje je ponovljeno kako bi se utvrdila resorpcija kosti. Povećanje kosti kod dentinskog grafta bilo je u prosjeku 4.89 mm, a kod sintetskog koštanog grafta 6.22 mm. Nakon godinu dana utvrđena je resorpcija i to u prvoj grupi s dentinskim graftom 0.76 mm, a u drugoj grupi 0.53 mm. Ipak, prosjek između povećanja kosti i resorpcije između dvije grupe nije značajan (39).

Jun i suradnici 2014. napravili su usporedbu podizanja dna maksilarnog sinusa s dentinskim graftom i goveđom kosti. Istraživanje je rađeno na 32 pacijenta od kojih je 18 primilo goveđu kost, a 14 dentinski graft. Rađena je mikrokompjuterska tomografija i histomorfometrija. Nisu utvrđene velike razlike između goveđe kosti i dentinskog grafta i to pokazuje da se dentinski graft uspješno može koristiti u podizanju dna sinusa (40).

Pohl i suradnici 2016. radili su podizanje dna maksilarnog sinusa pomoću dentinskog grafta na šest pacijenata. Uvjet je bio da pacijent ima umnjak koji je impaktiran. Prilikom otvaranja lateralnog prozora za odizanje sinusa skupljeno je strugačima autologna kost, ona je kasnije miješana s dentinskim graftom dobivenim iz izvađenog umnjaka. Po potrebi je dodavana i umjetna goveđa kost. Jednom dijelu pacijenata koji su imali dovoljno prostora ugrađeni su

odmah implantati dok su ostalima ugrađeni nakon perioda od četiri do šest mjeseci. *Follow-upovi* rađeni su nakon 6 i 12 mjeseci i onda svake godine. (41).

4.3. Augmentacija dentinskim graftom pomiješana s drugim materijalima

Lee i suradnici 2013. radili su kombinaciju dentinskog praha ili bloka s ksenografom, alografom i umjetnom kosti. Ugradili su 17 implantata odmah nakon augmentacije, a šest nakon razdoblja tri do šest mjeseci (1). Radili su kliničku i radiološku procjenu. Klinička je išla u smjeru provjere postoperativnih komplikacija, primarne i sekundarne stabilnosti implantata i preživljenje implantata dok je radiološka dala podatke o marginalnom gubitku kosti. Zabilježena je jedna dehiscijencija i jedan hematoma od postoperativnih komplikacija. Primarna stabilnost u prosjeku je bila 62 ISQ-a dok je sekundarna prosječno iznosila 72 ISQ-a. Do gubitka implantata došlo je kod samo jednog pacijenta i on je na tom mjestu dobio novi implantat nakon tri mjeseca cijeljenja rane i taj implantat postigao je osteointegraciju. Zbog tog slučaja preživljenje implantata iznosilo je 96 %. Gubitak marginalne kosti iznosi je u prosjeku 0.12 ± 0.19 mm. Studija je pokazala dobre rezultate u smislu augmentacije velikih koštanih defekata (42).

Ku i suradnici 2019. napravili su studiju u kojoj su kombinirali dentinski prah s hidroksipropil metil celulozom (HPMC). HPMC je neionska celuloza dobivena iz prirodne celuloze. Ona poboljšava viskoznost kad se pomiješa s dentinskim prahom i omogućuje bolju i lakšu manipulaciju i aplikaciju materijala. Studija je rađena na trima pacijentima kojima je podizan sinus i postavljeni implantati. Nakon toga učinjena je radiološka i histološka procjena stanja. Prva dva slučaja imala su odgođenu implantaciju u razdoblju od četiri do osam mjeseci, dok je treći slučaj imao ugradnju implantata istodobno s podizanjem sinusa. Protetsko opterećenje u sva tri slučaja učinjeno je nakon šest mjeseci, a procjena stanja za svaki slučaj u drugom vremenskom razdoblju od 10 mjeseci do 50 mjeseci. Navedna tri slučaja pokazala su stvaranje kosti i dobru stabilnost implantata. Studija je dokazala da HPMC ne mijenja osteoinduktivnost ni osteokonduktivnost demineraliziranog praha i da može biti dobar bazni materijal za dentinski prah (9, 43).

4.4. Augmentacije dentinskim blokom

Kim i suradnici 2013. napravili su GBR, podizanje sinusa i prezervaciju alveolarnog grebena pomoću autogenog dentinskog bloka na 12 pacijenata. Na šest pacijenata korišten je samo dentinski blok dok je kod drugih šest pacijenata dentinski blok miješan s dentinskim prahom. Na sve to su postavili 29 implantata. Analizu rezultata su radili od 24. do 36. mjeseca. U samo jednom slučaju došlo je do dehiscijencije koja je zarasla sekundarnim cijeljenjem u roku od dva tjedna. Postupna osteointegracija ostvarena je unutar tri do šest mjeseci. Patohistološki nalaz pokazao je tri dijela: dentinski graft povezan s gingivom i vezivnim tkivom, dentinski graft povezan s kosti i dio gdje se novostvorena kost i postupna resorpcija dentinskog grafta (44).

Kim i suradnici 2017. napravili su prikaz slučaja 22 pacijenta kojima su radili augmentaciju dentinskim blokom i ugradili po jedan implantat u stražnju regiju i to 12 u maksilu i 10 u mandibulu. Njihov prikaz slučaja napravio je duže praćenje pacijenata koje je u prosjeku iznosilo 44 mjeseca s tim da su svakog pacijenta pratili najmanje godinu dana. Dentinski blokovi ugrađeni su i nisu trebali nikakve vijke za pričvršćenje jer dentinski blok postiže stabilnost kad se napuni krvlju. Implantati su stavljeni u razdoblju od tri do šest mjeseci. Rezultati koji su dobiveni odgovaraju studijama koje su kraće trajale, a idu u prilog dobroj osteointegraciji dentinskog grafta (45).

Schwarz i suradnicu 2018. imali su studiju na 30 pacijenata kojima su radili lateralnu augmentaciju grebena. Augmentacija je na pola pacijenata učinjena s autogenim dentinskim blokom, a pola s autogenim koštanim blokom. Autogeni dentinski blok dobiven je od retenirnog umnjaka dok je autogeni koštani blok dobiven retromolarnog područja. Mjerenja su izvedena tijekom augmentacije i onda za vrijeme postave implantata. Povećanje je u grupi s dentinskim blokom u prosjeku bilo 5.53 mm, dok je kod pacijenata s koštanim blokom bila 3.93 mm. Meko tkivo zaraslo je bez pojave dehiscijencija i eksponiranja grafta. Eksponiranje pokrovnog vijka uočena je u dvama slučajevima, po jedan u svakoj grupi. Oba grafta postigla su dobru osteointegraciju i omogućila postavu implantata s visokim uspjehom terapija (46).

4.5. Kombinacija injekcije trombocita bogate fibrinom i zubnog grafta

Melek i El Said 2017. proveli su studiju na 10 pacijenata kojima su vađeni zubi u maksili i kojima je bila potrebna augmentacija radi postave implantata koja je slijedila tri mjeseca kasnije. Kako bi poboljšali cijeljenje i ishod terapije uz demineralizirani dentinski prah koristili

su trombocite bogate fibrinom (PRF). PRF sadrži faktore rasta kao što su: transformirajući faktor rasta $\beta 1$ (TGF-1), iz trombocita izvedeni faktori rasta (PDGF), epitelni faktor rasta (EGF), inzulinski faktor rasta-I (IFG-I) i vaskularni endotelni faktor rasta (VEGF). Svi ti faktori rasta se postupno otpuštaju iz PRF-a i tako na dugotrajan način djeluju na sazrijevanje kosti (47). Injektibilni PRF koji su oni koristili pripada u naprednu razinu 2. generacije takvih pripravaka s obzirom na PRP. PRF-u za razliku od PRP-a treba samo jedno centrifugiranje i ne treba biti pomiješan s antikoagulansima (48). Nako što se PRF u obliku tekućine u injekciji pospe po dentinskom graftu koagulira i čestice grafta zarobljava u ugrušku i na taj način omogućuje lakšu manipulaciju graftom (Slika 7-11). Nakon pripreme takvog grafta, Melek i El Said augmentirali su područja s defektom i radili provjeru nakon 7 dana, 45 dana i 3 mjeseca. Radili su kliničku i radiološku procjenu augmentacijskog mjesta i pacijenta te implantološku procjenu primarne stabilnosti. Klinička procjena sastojala se od subjektivnog osjećaja pacijenta za bol, kliničkog pregleda pojave edema i infekcije. Pacijenti su osjećali blagu do umjerenu bol koja je prestala nakon dva do tri dana. Edemi su postojali blagi do umjereni i nakon pet dana potpuno su nestali. Prisustvo infekcije nije zabilježeno zbog dobre obrade prije augmentacije kojom se smanjuje odgovor tijela na upalne stanice i medijatore boli, osim toga kost i dentin istog su podrijetla pa ne izazivaju nikakvu upalnu reakciju. Također, procjenom primarne stabilnosti utvrđena je uspješna osteointegracija. Radiološka analiza kojom se procjenjivala gustoća kosti pokazala je povećanje za 30 % nakon šest mjeseci i porast volumena nakon tri mjeseca od 23,47 %. Alveolarni greben pokazao je znatna povećanja u horizontalnoj i vertikalnoj dimenziji nakon tri mjeseca. Zaključak je istraživanja da dentinski graft u kombinaciji s PRF-om daje povoljne kliničke rezultate u augmentaciji (6).

4.6. Autologni dentinski graft i implantati

Park i suradnici 2012. napravili su postavu implantata u kombinaciji s augmentacijom dentinskim prahom, dentinskim blokom ili kombinacijom. Augmentaciju su izveli na 250 pacijenata. Izveli su više kirurških tehnika. GBR tehnikom augmentirali su defekte veće od 2 mm u horizontalnoj ili vertikalnoj dimenziji s membranom koja je bila određena od operatera. Podizanje dna maksilarnog sinusa u područjima gdje je postojalo manje od 10 mm od grebena do dna maksilarnog sinusa. Tu su implantati postavljani četiri do šest mjeseci nakon augmentacije kako bi se postigla što bolja stabilnost. Augmentacija grebena u defektima gdje je horizontalna ili vertikalna dimenzija manja od 3 mm. Nakon kirurgije napravljena je klinička,

radiološka i histološka procjena. Kliničkom procjenom utvrđeno je da od 250 pacijenata kojima je rađena augmentacija implantata je dobilo 133 pacijenta, od toga je desetero pacijenata imalo dehiscijenciju rane, devetero je imalo hematoma, a u dvama slučajevima nije došlo do osteointegracije. Primarna stabilnost implantata iznosila je 74 ISQ, a sekundarna 83 ISQ. Radiološka procjena nakon šest mjeseci od implantacije pokazala je gubitak kosti prosječno 0.29 u mandibuli i 0.1 u maksili. Histološki je utvrđeno stvaranje nove kosti (49).

Kim i suradnicu 2016. napravili su prikaz pet slučajeva kojima su augmentacije i implantati urađeni u studiji 2010. Mjerili su visinu grebena s vestibularne i palatinalne strane i njegovu širinu i uspoređivali s CBCT mjerenjima neposredno nakon insercije implantata, nakon protetskog opterećenja i nakon razdoblja od 5 do 5.8 godina. Mjerenja su pokazala da je gubitak marginalne kosti bio samo 1 mm, dok u ostala četiri slučaja nije došlo do gubitka marginalne kosti. Zaključak studije bio je da se u sljedećim istraživanjima mora uzeti veći uzorak ljudi i da se mora provoditi u dužem vremenskom razdoblju (50).

Gual-Vaqués i suradnici 2018. napravili su pregled nekoliko članaka pisanih u razdoblju od 2007. do 2017. godine. Nakon pregleda članaka izdvojili su šest iz kojih su napravili analizu koja je uključivala: stabilnost implantata, komplikacije nakon operacije, procjena uspjeha i neuspjeha implantata i histološka analiza. Sve je mjereno instrumentom za mjerenje stabilnosti implantata (ISQ). ISQ ima iznose od 1 do 100 primarna stabilnost je iznosila u prosjeku 67.3 ISQ-a, a sekundarna 75.5 ISQ-a. Komplikacija koja je bila najčešća je dehiscijencija rane u 29.1 % i većina autora smatra je uzrokom gubitka kosti koja je u prosjeku iznosila 0.7 mm. Infekcija se razvila u 9.1 %, a hematoma u 3.64 %. Uspjeh odnosno neuspjeh implantološke terapije gledan je šest mjeseci nakon što su implantati protetski opterećeni i uspješnost je bila 97.7 %. Histološka analiza u većini istraživanja pokazala je stvaranje nove kosti u rasponu od 46 % do 87 %. Nedostatak je analize što je rađena na malom broju studija i što je velika razlika između studija. Bez obzira na sve, ta analiza pokazala je uspješnost terapije autolognim dentinskim graftom (51).

Tijekom ekstrakcije zuba dolazi do velikih promjena u dimenzijama alveolarnog grebena. Te promjene otežavaju kliničaru postavljanje implantata, ali i narušavaju estetsku i fonetsku funkciju. Dimenzionalne promjene veće su u predjelu molara, ali s obzirom na to da je u današnje vrijeme estetika vrlo važna, gubitak kosti u prednjoj regiji je kritičniji. Prednja regija maksile vrlo je kritična jer nakon ekstrakcije vestibularna kost ostaje bez svog glavnog izvora prehrane, a to je parodontalni ligament zuba. U današnje vrijeme kada su estetski zahtjevi sve veći, sve je veća i potraga za materijalima koji će osigurati što bolju stabilnost mekog i tvrdog tkiva nakon ekstrakcije (1, 3).

U području dentalne medicine u upotrebi su mnogi augmentacijski materijali. Autogeni koštani graft još je uvijek zlatni standard u upotrebi. Uz njega su se razvili još neki biomaterijali koji imaju osteoinduktivni kapacitet ili sintetski materijali koji imaju dobru osteokonduktivnost i mogu se proizvesti u neograničenim količinama. Svi ti materijali dugo su u upotrebi u augmentaciji velikih i malih defekata (52). Svaki augmentacijski materijal ima neke prednosti i mane. Sintetska kost može se dobiti u neograničenim količinama i ne izaziva imunološku reakciju domaćina, ali njezina je mana što posjeduje manjak osteoinduktivnog kapaciteta. Ksenograft je kost životinjskog podrijetla ona ima dobar osteokoduktivni potencijal, ali ne osteointegrira s novostvorenom kosti. Za razliku od njih alografi koji su ljudskog podrijetla postižu dobru osteointegraciju, ali kao kalupi su manjkavi jer se brzo razgrađuju. Autografti posjeduju osobinu idealnog grafta zbog svoje osteoinduktivnosti, osteokonduktivnosti i ne izazivanja imunološke reakcije organizma (13). Zbog nekih komplikacija koje se događaju na mjestu uzimanja grafta i njegove ograničene količine zadnjih godina počelo se istraživanje upotrebe drugih materijala (9).

Dentin se prvi puta 2010. spominje kao autogeni graft. Tada se navodi da može biti jednako dobar kao i drugi graftovi zbog toga što potiče osteokondukciju i osteoindukciju i stvara kost unutar tri mjeseca nakon primjene. Također, dobar je i za implantate gdje je uspješnost implantološke terapije skoro 98 % (1). Anorganski dio kojeg čine četiri vrste hidroksiapatita daje dentinskom graftu osteokonduktivna svojstva (53), dok njegov organski dio koji čine mreža kolagenih vlakana tip I i nekolageni proteini i faktori rasta koji graftu daju osteoinduktivna svojstva (15, 54, 55). Dentinski graft u sebi sadrži koštani morfogenezni protein koji potiče mezenhimalne stanice na pretvorbu u osteoblaste i na taj način potiče stvaranje kosti (15, 56, 57). Histološka istraživanja pokazuju da se dentinski graft postupno

resorbira i zamjenjuje ga nova kost koja je u potpunosti integrirana s okolnom kosti. Nakon tri mjeseca dolazi do stvaranja nove kosti koja je nakon pet mjeseci potpuno zrela kost (13).

Dentin kao materijal koristi se godinama u obliku transplantiranog zuba koji se vraća u alveolu i koji prolazi proces ankiloze, njegov dentin i cement direktno se vežu za kost (31, 58) i s vremenom u potpunosti budu resorbirani i zamijenjeni s kosti (59). Također primjena dentina kao augmentacijskog materijala danas je u upotrebi i u tehnici *socket-shield*. Ona ide u prilog biokompatibilnosti autolognog dentinskog grafta zato što vestibularni dio korijena koji se ostavlja kako bi spriječili resorpciju vestibularne stijenke nakon ekstrakcije omogućuje implantatu potpunu osteointegraciju nakon što se stavi u takvo područje (60-62).

Nedavna istraživanja sve više idu u prilog dentinu kao graftu. Iako su zubi do nedavno smatrani otpadnim materijalom koji je bio neupotrebljiv nakon ekstrakcije uvidom u literaturu pokazalo se da pravilno čišćenje, mrvljenje i sterilizacija ekstrahiranih zubi daje dentinski graft koji je jednako vrijedan, ako ne i bolji od onog autolognog koštanog čije prikupljanje zahtijeva drugo donatorsko mjesto i oporavak nakon prikupljanja (9, 63, 64). Za pripremu dentina koriste se drobilice. To su uređaji koji drobe zube u čestice određene veličine. Drobilica sama obavlja posao i u roku od nekoliko minuta samelje zub u čestice odgovarajuće veličine, 300 – 1200 µm. Nakon toga, dobiveni prah potapa se u otopine koje čiste dentinski prah od bakterija. Priprema takvog dentinskog grafta koji je spreman za upotrebu zahtijeva 15 – 20 min (31).

Struktura dentina proučavana je pomoću XDA-a i SEM-a. Utvrđeno je da je sastav dentina sličan sastavu kosti. XDA pokazuje da je sastavljen od nisko kristaliziranog hidroksiapatita i drugih minerala kalcij fosfata. Njegova kristalizirana struktura razlikuje se od područja zuba, gdje je caklina krune više kristalizirana od korijena zuba. SEM pokazuje poroznost dentinskog praha, površina čestica sadrži pore koje su okružene kolagenim vlaknima. S obzirom na to da njegov sastav promovira osteoindukciju i osteokondukciju kao graft se pokazao vrlo dobar gdje je u istraživanjima utvrđeno da se u razdoblju od tri do šest mjeseci stvara nova kost. Nakon tri mjeseca stvara se nova kost koja okružuje čestice dentinskog grafta, a nakon šest mjeseci nastaje lamelarna kost dok su čestice dentinskog grafta potpuno resorbirane (19).

Pregledom literature u ovom radu utvrđeno je da je upotreba dentinskog grafta koristi u podizanju dna sinusa, vođenu regeneraciju tkiva, augmentaciju grebena, prezeraciju alveole te u kombinaciji s drugim graftovima ili u kombinaciji s PRF-om. Također, on se osim u obliku praha može koristiti u obliku dentinskog bloka kod većih koštanih defekata. U augmentaciji alveolarnog grebena sva su istraživanja pokazala odličnu prezervaciju grebena, a ugradnja

implantata bila je izvedena u razdobljima od tri do šest mjeseci i implantati su postigli uspješnu osteointegraciju (10, 38). Podizanje dna maksilarnog sinusa rađeno je ili samo s dentinskim graftom ili su uspoređivani drugi graftovi i dentinski graft. Sva istraživanja pokazala su uspješnost dentinskog grafta i nisu dokazali nikakvu superiornost drugih graftova nad njim (39-41). Implantati su također pokazali uspješnost bez znakova perimplantitisa i perimukozitisa. Isto tako, njegovo miješanje s drugim augmentacijskim materijalima ili s PRF-om pokazalo je uspješnost i također su implantati koji su ugrađeni na tako augmentiranim mjestima postigli osteointegraciju (49-51). Dentinski blok koji se koristi kod većih defekata pokazao je dobre rezultate u prikazanim istraživanjima, s ponekom dehiscijencijom koja je zarasla sekundarno (44-46).

S obzirom na to da dijeli svoj sastav s kostima lica dentinski graft pokazao se kao materijal koji bi se u budućnosti trebao sve češće upotrebljavati (21). Jednostavan je za pripremu, nije skup, biokompatibilan je i ne izaziva infekcije (15, 16). U pregledanoj literaturi svojim sastavom i uspješnošću prilikom augmentacije u različitim augmentacijskim tehnikama pokazao se jednako vrijednim autogenoj kosti koja se smatra idealnim augmentacijskim materijalom.

Zubi koji su glavni objekt posla doktora dentalne medicine predstavljaju vrlo vrijedan materijal u svakodnevnoj praksi. Oni su materijal koji je svojim svojstvima nadmašio većinu augmentacijskih materijala.

Iako je augmentacijskim materijalom izbora još uvijek smatrana autologna kost, pregledom dostupne literature utvrđena su vrlo dobra fizičko-kemijska svojstva i osobine autolognog dentinskog grafta: osteoinduktivnost i osteokonduktivnost. Te osobine glavne su smjernice prema idealnom materijalu koji vodi do upotrebe u različitim augmentacijskim tehnikama kao što su: prezervacija alveole, GBR, podizanje sinusa i na kraju postava implantata.

Daljnja istraživanja dentinskog grafta i njegovih svojstava trebala bi povećati njegovu upotrebu u svakodnevnoj kliničkoj praksi.

7. LITERATURA

1. Martínez SL, Pérez González F, Martín-Ares M, Madrigal Martínez-Pereda C, López-Quiles Martínez J, Martínez-González JM. Use of autogenous dentin as graft material in oral surgery. *Cient Dent*. 2019;16(2):37-44.
2. Willenbacher M, Al-Nawas B, Berres M, Kammerer PW, Schiegnitz E. The effects of alveolar ridge preservation: a meta-analysis. *Clin Implant Dent Relat Res*. 2016;18(6):1248-68.
3. Araújo MG, Silva CO, Misawa M, Sukekava F. Alveolar socket healing: what can we learn? *Periodontol 2000*. 2015;68(1):122-34.
4. Thalmair T, Fickl S, Schneider D, Hinze M, Wachtel H. Dimensional alterations of extraction sites after different alveolar ridge preservation techniques - a volumetric study. *J Clin Periodontol*. 2013;40(7):721-7.
5. Tan WL, Wong TL, Wong MC, Lang NP. A systematic review of post-extraction alveolar hard and soft tissue dimensional changes in humans. *Clin Oral Implants Res*. 2012;23(5):1-21.
6. Melek LN, El Said MM. Evaluation of “Autogenous bioengineered injectable PRF – tooth graft” combination (ABIT) in reconstruction of maxillary alveolar ridge defects: CBCT volumetric analysis. *Saudi J Dent Res*. 2017;8(1-2):86–96.
7. Morjaria KR, Wilson R, Palmer RM. Bone healing after tooth extraction with or without an intervention: a systematic review of randomized controlled trials. *Clin Implant Dent Relat Res*. 2014;16(1):1-20.
8. Giannoudis PV, Dinopoulos H, Tsiridis E. Bone substitutes: an update. *Injury*. 2005;36(3):20-7.
9. Um IW, Kim YK, Mitsugi M. Demineralized dentin matrix scaffolds for alveolar bone engineering. *J Indian Prosthodont Soc*. 2017;17(2):120-7.
10. Minetti E, Berardini M, Trisi P. A new tooth processing apparatus allowing to obtain dentin grafts for bone augmentation: The tooth transformer. *Open Dent J*. 2019;13(1):16-14.
11. Yeomans JD, Urist MR. Bone induction by decalcified dentine implanted into oral, osseous and muscle tissues. *Arch Oral Biol*. 1967;12(8):999-1008.
12. Bang G, Urist MR. Bone induction in excavation chambers in matrix of decalcified dentin. *Arch Surg*. 1967;94(6):781-9.
13. Kim YK, Kim SG, Byeon JH, Lee HJ, Um IU, Lim SC, Kim SY. Development of a novel bone grafting material using autogenous teeth. *Oral Surg Oral Med Oral Pathol Oral Radiol Endod*. 2010;109(4):496-503.

14. Kabir MA, Murata M, Akazawa T, Kusano K, Yamada K, Ito M. Evaluation of perforated demineralized dentin scaffold on bone regeneration in critical-size sheep iliac defects. *Clin Oral Implants Res.* 2017;28(11):227-235.
15. Reis-Filho CR, Silva ER, Martins AB, Pessoa FF, Gomes PV, de Araújo MS, Miziara MN, Alves JB. Demineralised human dentine matrix stimulates the expression of VEGF and accelerates the bone repair in tooth sockets of rats. *Arch Oral Biol.* 2012;57(5):469-76.
16. Qin X, Raj RM, Liao XF, Shi W, Ma B, Gong SQ, Chen WM, Zhou B. Using rigidly fixed autogenous tooth graft to repair bone defect: an animal model. *Dent Traumatol.* 2014;30(5):380-4.
17. Binderman I, Hallel G, Nardy C, Yaffe A, Sapoznikov L. A novel procedure to process extracted teeth for immediate grafting of autogenous dentin. *J Interdiscipl Med Dent Sci.* 2014;2(6):154.
18. Koga T, Minamizato T, Kawai Y, Miura K, I T, Nakatani Y, Sumita Y, Asahina I. Bone Regeneration Using Dentin Matrix Depends on the Degree of Demineralization and Particle Size. *PLoS One.* 2016;21;11(1):e0147235.
19. Kim YK, Kim SG, Oh JS, Jin SC, Son JS, Kim SY, Lim SY. Analysis of the Inorganic Component of Autogenous Tooth Bone Graft Material. *J Nanosci Nanotechnol.* 2011;11(8):7442–5.
20. Park M, Mah YJ, Kim DH, Kim ES, Park EJ. Demineralized deciduous tooth as a source of bone graftmaterial: its biological and physicochemical characteristics. *Oral Surg Oral Med OralPathol Oral Radiol* 2015;120(3):307-14.
21. Nampo T, Watahiki J, Enomoto A, Taguchi T, Ono M, Nakano H, Yamamoto G, Irie T, Tachikawa T, Maki K. A new method for alveolar bone repair using extracted teeth for the graft material. *J Periodontol.* 2010;81(9):1264-72.
22. Qian JJ, Bhatnagar RS. Enhanced cell attachment to anorganic bone mineral in the presence of a synthetic peptide related to collagen. *J Biomed Mater Res.* 1996;31(4):545-54.
23. Derner R, Anderson AC. The bone morphogenic protein. *Clin Podiatr Med Surg.* 2005;22(4):607–18.
24. Ike M, Urist MR. Recycled dentin root matrix for a carrier of recombinant human bone morphogenetic protein. *J Oral Implantol.* 1998;24(3):124-32.

25. Kim YK, Um IW, An HJ, Kim KW, Hong KS, Murata M. Effects of demineralized dentin matrix used as an rhBMP-2 carrier for bone regeneration. *J Hard Tissue Biol.* 2014;23(4):415-22
26. Kim YK, Lee J, Um IW, Kim KW, Murata M, Akazawa T, Mitsugi M. Tooth-derived bone graft material. *J Korean Assoc Oral Maxillofac Surg.* 2013;39(3):103-11.
27. Bessho K, Tagawa T, Murata M. Purification of bone morphogenetic protein derived from bovine bone matrix. *Biochem Biophys Res Commun.* 1989;165(2):595-601.
28. Kumar P, Vinitha B, Fathima G. Bone grafts in dentistry. *J Pharm Bioall Sci* 2013;5(1):125-7.
29. de Oliveira GS, Miziara MN, Silva ER da, Ferreira EL, Biulchi APF, Alves JB. Enhanced bone formation during healing process of tooth sockets filled with demineralized human dentine matrix. *Aust Dent J.* 2013;58(3):326–32.
30. Huggins C, Wiseman S, Reddi AH. Transformation of fibroblasts by allogeneic and xenogeneic transplants of demineralized tooth and bone. *J Exp Med.* 1970;132(6):1250-8.
31. Calvo-Guirado JL, Ballester Montilla A, N De Aza P, Fernández-Domínguez M, Alexandre Gehrke S, Cegarra-Del Pino P et al. Particulated, extracted human teeth characterization by SEM–EDX evaluation as a biomaterial for socket preservation: an in vitro study. *Materials (Basel).* 2019;12(3):380.
32. Bormann KH, Suarez-Cunqueiro MM, Sinikovic B, Kampmann A, von See C, Tavassol F, Binger T, Winkler M, Gellrich NC, Rucker M (2012). Dentin as a suitable bone substitute comparable to β -TCP—an experimental study in mice. *Microvasc Res.* 2012;84(2):116–22.
33. Xue J, Zhang L, Zou L, Liao Y, Li J, Xiao L, Li W. Highresolution X-ray microdiffraction analysis of natural teeth. *J Synchrotron Radiat* 2008;15:235-8.
34. Cardaropoli G, Araujo M, Lindhe J. Dynamics of bone tissue formation in tooth extraction sites. An experimental study in dogs. *J Clin Periodontol.* 2003;30(9):809–18.
35. Schropp L, Wenzel A, Kostopoulos L, Karring T. Bone healing and soft tissue contour changes following single-tooth extraction: a clinical and radiographic 12-month prospective study. *Int J Periodontics Restorative Dent.* 2003;23(4):313–23.
36. Sutton DN, Lewis BR, Patel M, Cawood JI. Changes in facial form relative to progressive atrophy of the edentulous jaws. *Int J Oral Maxillofac Surg.* 2004;33(7):676–82.

37. Leblebicioglu B, Salas M, Ort Y, Johnson A, Yildiz VO, Kim DG, Agarwal S, Tatakis DN. Determinants of alveolar ridge preservation differ by anatomic location. *J Clin Periodontol.* 2013;40(4):387-95.
38. Valdec S, Pasic P, Soltermann A, Thoma D, Standliger B, Rucker M. Alveolar ridge preservation with autologous particulated dentin-a case series. *Int J Implant Dent.* 2017 Dec;3(1):12.
39. Kim YK, Lee J, Yun JY, Yun PY, Um IW. Comparison of autogenous tooth bone graft and synthetic bone graft materials used for bone resorption around implants after crestal approach sinus lifting: a retrospective study. *J Periodontal Implant Sci.* 2014;44(5):216-21.
40. Jun SH, Ahn JS, Lee JI, Ahn KJ, Yun PY, Kim YK. A prospective study on the effectiveness of newly developed autogenous tooth bone graft material for sinus bone graft procedure. *J Adv Prosthodont.* 2014;6(6):528-38.
41. Pohl V, Schuh C, Fischer MB, Haas R. A new method using autogenous impacted third molars for sinus augmentation to enhance implant treatment: case series with preliminary results of an open, prospective longitudinal study. *Int J Oral Maxillofac Implants.* 2016;31(3):622-30.
42. Lee JY, Kim YK, Yi YJ, Choi JH. Clinical evaluation of ridge augmentation using autogenous tooth bone graft material: case series study. *J Korean Assoc Oral Maxillofac Surg.* 2013;39(4):156-60.
43. Ku JK, Lee JK, Min CG, Kim YM, Um IW. Moldable autogenous tooth bone graft (M-AutoBT) in sinus-related defects with implant: 3 case reports of long-term follow up. *J Dent Implant Res.* 2019;38(1);24-2.
44. Kim YK, Kim SG, Kim SG, Um IW, Kim KW. Bone grafts using autogenous tooth blocks: A case series. *Implant Dent* 2013; 22(6):584-9.
45. Kim YK, Pang KM, Yun PY, Leem DH, Um IW. Long-term follow-up of autogenous tooth bone graft blocks with dental implants. *Clin Case Rep.* 2017;5(2):108-18.
46. Schwarz F, Hazar D, Becker K, Sader R, Becker J. Efficacy of autogenous tooth roots for lateral alveolar ridge augmentation and staged implant placement. A prospective controlled clinical study. *J Clin Periodontol.* 2018;45(8):996-1004.
47. Lundquist R, Dziegiel MH, Agren MS. Bioactivity and stability of endogenous fibrogenic factors in platelet-rich fibrin. *Wound Repair Regen.* 2008;16(3):356-63.
48. Sunitha Raja V, Munirathnam Naidu E. Platelet-rich fibrin: evolution of a second-generation platelet concentrate. *Indian J Dent Res.* 2008;19(1):42-6.

49. Park SM, Um IW, Kim YK, Kim KW. Clinical application of auto-tooth bone graft material. *J Korean Assoc Oral Maxillofac Surg.* 2012;38(1):2-8.
50. Kim YK, Lee JH, Um IW, Cho WJ. Guided bone regeneration using demineralized dentine matrix: Long-term follow-up. *J Oral Maxillofac Surg* 2016; 74 (3):515-21.
51. Gual-Vaqués P, Polis-Yanes C, Estrugo-Devesa A, Ayuso-Montero R, Marí-Roig A, López-López J. Autogenous teeth used for bone grafting: A systematic review. *Med Oral Patol Oral Cir Bucal.* 2018;23(1):112-9.
52. Sanz JL, Rodríguez-Lozano FJ, Llena C, Sauro S, Forner L. Bioactivity of Bioceramic Materials Used in the Dentin-Pulp Complex Therapy: A Systematic Review. *Materials.* 2019;12(7):1015.
53. Kim YK, Kim SG, Bae JH, Um IW, Oh JS, Jeong KI. Guided bone regeneration using autogenous tooth bone graft in implant therapy: case series. *Implant Dent.* 2014;23(2):138-43.
54. Park M, Mah YJ, Kim DH, Kim ES, Park EJ. Demineralized deciduous tooth as a source of bone graft material: its biological and physicochemical characteristics. *Oral Surg Oral Med Oral Pathol Oral Radiol.* 2015;120(3):307-14.
55. Linde A. Dentin matrix proteins: composition and possible functions in calcification. *Anat Rec.* 1989;224(2):154-66.
56. Pietrzak WS, Ali SN, Chitturi D, Jacob M, Woodell-May JE. BMP depletion occurs during prolonged acid demineralization of bone: characterization and implications for graft preparation. *Cell Tissue Bank.* 2011;12(2):81-8.
57. Miranda SC, Silva GA, Hell RC, Martins MD, Alves JB, Goes AM. Three-dimensional culture of rat BMMSCs in a porous chitosan-gelatin scaffold: A promising association for bone tissue engineering in oral reconstruction. *Arch Oral Biol.* 2011;56(1):1-15.
58. Andersson L, Bodin I, Sörensen S. Progression of root resorption following replantation of human teeth after extended extraoral storage. *Endod Dent Traumatol.* 1989;5(1):38-47.
59. Malmgren B. Ridge preservation/decoronation. *J Endod.* 2013;39(3):67-72.
60. Baumer D, Zuhr O, Rebele S, Schneider D, Schupbach P, Hurzeler M. The socket-shield technique: first histological, clinical, and volumetrical observations after separation of the buccal tooth segment - a pilot study. *Clin Implant Dent Relat Res.* 2015;17(1):71–82.
61. Calvo-Guirado JL, Troiano M, López-López PJ, Ramírez-Fernandez MP, de Val JEMS, Marin JMG, Gehrke SA. Different configuration of socket shield technique in peri-

- implant bone preservation: An experimental study in dog mandible. *Ann Anat.* 2016;208:109-15.
62. Hurzeler MB, Zuhr O, Schupbach P, Rebele SF, Emmanouilidis N, Fickl S. The socket-shield technique: a proof-of-principle report. *J Clin Periodontol.* 2010; 37(9):855–62.
63. Hasegawa T, Suzuki H, Yoshie H, Ohshima H. Influence of extended operation time and of occlusal force on determination of pulpal healing pattern in replanted mouse molars. *Cell Tissue Res.* 2007;329(2):259-72.
64. Kim SG, Kim YK, Lim SC, Kim KW, Um IW. Histomorphometric analysis of bone graft using autogenous toothbone graft. *Implantology.* 2011;15:134-41.

Ivana Butorac Prpić rođena je 20. prosinca 1988. u Slavonskom Brodu gdje je završila Opću gimnaziju „Matija Mesić“. Nakon završene gimnazije upisuje Stomatološki fakultet u Zagrebu na kojem je i diplomirala 2014. godine. Tijekom studija natjecala se za rektorovu nagradu s radom *Zadovoljstvo pacijenata kvalitetom usluge na Zavodu za oralnu medicinu Stomatološkog fakulteta* u akademskoj godini 2013./2014. Nakon odrađenog staža zapošljava se u Domu zdravlja Slavonski Brod gdje i danas radi.

Redovito se znanstveno i stručno usavršava, sudionica je brojnih kongresa i radnih tečajeva u Hrvatskoj te inozemstvu. Poslijediplomski specijalistički studij Dentalne implantologije upisuje 2018. na Stomatološkom fakultetu u Zagrebu. Asistentica je na Fakultetu za dentalnu medicinu i zdravstvo Sveučilišta Josipa Jurja Strossmayera u Osijeku.