

Dugoročni uspjeh regenerativne parodontološke terapije

Šekelja, Anđelina

Master's thesis / Diplomski rad

2021

Degree Grantor / Ustanova koja je dodijelila akademski / stručni stupanj: **University of Zagreb, School of Dental Medicine / Sveučilište u Zagrebu, Stomatološki fakultet**

Permanent link / Trajna poveznica: <https://um.nsk.hr/um:nbn:hr:127:601690>

Rights / Prava: [Attribution-NonCommercial 4.0 International/Imenovanje-Nekomercijalno 4.0 međunarodna](#)

Download date / Datum preuzimanja: **2025-04-02**



Repository / Repozitorij:

[University of Zagreb School of Dental Medicine Repository](#)





Sveučilište u Zagrebu

Stomatološki fakultet

Anđelina Šekelja

DUGOROČNI USPJEH REGENERATIVNE PARODONTOLOŠKE TERAPIJE

DIPLOMSKI RAD

Zagreb, 2021.

Rad je ostvaren na Zavodu za parodontologiju Stomatološkoga fakulteta Sveučilišta u Zagrebu

Mentor rada: izv. prof. dr. sc. Darko Božić, Zavod za parodontologiju Stomatološkog fakulteta Sveučilišta u Zagrebu

Lektorica hrvatskog jezika: mag. philol. croat. Anita Tot

Lektor engleskog jezika: mag. educ. philol. angl. Lucija Subašić

Sastav Povjerenstva za obranu diplomskog rada:

1. _____
2. _____
3. _____

Datum obrane rada: _____

Rad sadrži: 51 stranicu

2 tablice

3 slike

1 CD

Osim ako nije drukčije navedeno, sve ilustracije (tablice, slike i dr.) u radu jesu izvorni doprinos autora diplomskog rada. Autor je odgovoran za pribavljanje dopuštenja za korištenje ilustracija koje nisu njegov izvorni doprinos, kao i za sve eventualne posljedice koje mogu nastati zbog nedopuštenog preuzimanja ilustracija odnosno propusta u navođenju njihova podrijetla.

Zahvala

Zahvaljujem svojem mentoru prof. dr. sc. Darku Božiću na strpljenju, stručnoj pomoći, prenesenom znanju i savjetima tijekom izrade diplomskoga rada.

Veliko hvala mojoj obitelji na bezuvjetnoj ljubavi, vjeri i podršci tijekom cijelog mog obrazovanja.

Želim zahvaliti i svojoj grupi i kolegama za sve lijepe trenutke i nezaboravna druženja tijekom studija.

DUGOROČNI USPJEH REGENERATIVNE PARODONTOLOŠKE TERAPIJE

Sažetak

Parodontitis označava upalnu bolest koja zahvaća potporno tkivo zuba, a uzrokovana je specifičnim anaerobnim patogenima. Parodontološka kirurgija dio je druge korektivne faze parodontološke terapije čiji je cilj dugotrajno pridonijeti očuvanju parodonta. Može se podijeliti na resektivnu, mukogingivalnu i regenerativnu kirurgiju čiji je cilj *restitutio ad integrum*, odnosno obnova i stvaranje zdravih parodontnih sastavnica; cementa, alveolarne kosti, periodontalnog ligamenta i gingive. Regenerativna kirurgija ima superiorniji estetski ishod u usporedbi s ostalim metodama terapije. Korištenjem koštanih nadomjesnih materijala, tkivno vođene regeneracije GTR (eng. *guided tissue regeneration*), faktora rasta i diferencijacije ili kombinacijom navedenih metoda moguće je uspješno liječiti intrakoštane i ostale parodontološke defekte. Kombinacija navedenih metoda pokazala se uspješnijom u usporedbi s monoterapijom. Sustavnim pregledom dosadašnje literature vezane uz dugoročno praćenje pacijenata liječenih regenerativnim metodama terapije može se zaključiti da regenerativna terapija intrakoštanih defekata rezultira boljim kliničkim vrijednostima u usporedbi s konvencionalnim parodontološkim metodama. Dosadašnja saznanja limitirana su nedostatkom kvantitete i kvalitete dokaza. Svrha ovog rada jest prikazati, sustavno procijeniti i objediniti dugoročne rezultate praćenja literature vezane uz upotrebu regenerativnih metoda terapije u liječenju intrakoštanih defekata te pružiti uvid u korištene materijale i metode, praćenje pacijenata, klinički dobitak pričvrstka CAL (eng. *clinical attachment level*) i ostale relevantne parametre.

Ključne riječi: regenerativna parodontološka terapija; parodontitis; dugoročni uspjeh; sustavni pregled

LONG-TERM SUCCESS OF REGENERATIVE PERIODONTAL THERAPY

Summary

Periodontitis refers to an inflammatory disease that affects the supporting tissue of the tooth and is caused by specific anaerobic pathogens. Periodontal surgery is a part of the second corrective phase of periodontal therapy, which aims to contribute to the long-term preservation of the periodontium. It can be divided into resective, mucogingival and regenerative surgery, the aim of which is *restitutio ad integrum*, i.e., the restoration and creation of healthy periodontal compositions; cementum, alveolar bone, periodontal ligament, gingiva. Regenerative surgery has a superior aesthetic approach compared to other methods of therapy. By using bone replacement materials, guided tissue regeneration GTR, growth and differentiation factor, or a combination of these methods, it is possible to successfully treat intraosseous and other periodontal defects. The combination of the above methods proved to be more successful compared to monotherapy. A systematic review of the current literature on the long-term follow-up of patients treated with regenerative therapy methods suggests that regenerative therapy of intraosseous defects results in better clinical values compared to conventional periodontal methods. To date, findings have been limited by the lack of quantity and quality of evidence. The aim of this paper is to present, systematically evaluate, and consolidate the long-term results of the literature review on the use of regenerative therapy methods in the treatment of intraosseous defects, providing insight into the materials and methods used, patient monitoring, clinical gain of the CAL attachment, and other relevant parameters.

Keywords: regenerative periodontal therapy; periodontitis; long-term success; systematic review

SADRŽAJ

1	UVOD.....	1
2	DUGOROČNI USPJEH REGENERATIVNE PARODONTOLOŠKE TERAPIJE	4
2.1	Građa parodonta	5
2.2	Indikacije i kontraindikacije regenerativne terapije	7
2.3	Ciljevi regenerativne terapije	8
2.4	Cijeljenje parodontne rane	9
2.4.1	Regenerativna sposobnost koštanih stanica	11
2.4.2	Regenerativna sposobnost stanica vezivnog tkiva gingive.....	11
2.4.3	Regenerativna sposobnost stanica periodontalnog ligamenta.....	11
2.4.4	Uloga epitela u cijeljenju parodontne rane	12
2.4.5	Uloga cementa u cijeljenju parodontne rane.....	12
2.5	Determinirajuće varijable uspješnosti regenerativne terapije	13
2.6	Regenerativne metode	15
2.6.1	Kost i koštani nadomjesni materijali.....	15
2.6.2	GTR- vođena regeneracija tkiva	17
2.7	Faktori rasta i diferencijacije te proteini matriksa.....	20
2.7.1	Faktori rasta	20
2.7.2	Emdogain	21
2.8	Pregled kliničkih studija vezanih uz dugoročno praćenje pacijenata korištenjem regenerativnih metoda terapije	23
2.8.1	Koštani nadomjesni materijali	23
2.8.2	GTR.....	23
2.8.3	Kombinacija različitih regenerativnih metoda.....	25
2.9	Usporedba dugoročnih rezultata regenerativnih i ostalih terapijskih metoda	28
3	RASPRAVA.....	33
4	ZAKLJUČAK.....	36
5	LITERATURA	38
6	ŽIVOTOPIS.....	50

Popis skraćenica

GTR (eng. *guided tissue regeneration*) - vođena regeneracija tkiva

CAL (eng. *clinical attachment level*) - klinički dobitak pričvrstka

API (eng. *aproximal plaque index*) - aproksimalni plak indeks

TGF α (eng. *transforming growth factor α*) – transformirajući faktor rasta alfa

TGF β (eng. *transforming growth factor β*) – transformirajući faktor rasta beta

FGF (eng. *fibroblast growth factor*) - fibroblastni faktor rasta

PDGF (eng. *platelet derived growth factor*) - trombocitni faktor rasta

IGF (eng. *insulin-like growth factor*) - faktor rasta sličan inzulinu

INL-8 – interleukin 8

VEGF (eng. *vascular endothelial growth factor*) - vaskularni endotelni faktor rasta

MSC (eng. *mesenchymal stem cells*) – mezenhimalne matične stanice

PRP (eng. *platelet rich plasma*) - trombocitima obogaćena plazma

HA (eng. *hydroxyapatite*) - hidroksiapatit

PDLSC (eng. *periodontal ligament stem cells*) - matične stanice parodontnog ligamenta

STRO-1 - gen za proteinski marker mezenhimskih matičnih stanica

CD146 - molekula adhezije za melanomsku stanicu

GMSC (eng. *gingival mesenchymal stem cells*) - gingivne mezenhimalne matične stanice

PI (eng. *plaque index*) - plak indeks

BOP (eng. *bleeding on probing*) - krvarenje pri sondiranju

BMP (eng. *bone morphogenetic protein*) – koštani morfogeni protein

FDBA (eng. *freeze-dried bone allograft*) - smrznuti osušeni koštani transplantat

DFDBA (eng. *demineralized freeze-dried bone allograft*) – dekalificirani suho smrznuti koštani transplantat

PMMA (eng. *polymethyl methacrylate*) - polimetilmetakrilat

PHEMA (eng. *polyhydroxyethylmethacrylate*) - polihidroksietilmetakrilat

e-PTFE (eng. *expanded polytetrafluoroethylene*) – ekspanzirani politetrafluoretilen

d-PTFE (eng. *high-density polytetrafluoroethylene*) – gusti politetrafluoretilen

PRF (eng. *platelet rich fibrin*) - plazma obogaćena fibrinom

PRGF (eng. *plasma rich in growth factors*) - plazma bogata faktorima rasta

EMP (eng. *enamel matrix proteins*) - caklinski matriksni proteini

EDTA (eng. *ethylenediaminetetraacetic acid*) – etilendiamintetraoctena kiselina

PD (eng. *probing depth*) – dubina sondiranja parodontnog džepa

PGA (eng. *polyglycolic acid*) – poliglikolna kiselina

GBR (eng. *guided bone regeneration*) – vođena regeneracija kosti

DBBM (eng. *deproteinized bovine bone matrix*) - deproteinizirani goveđi koštani matriks

DBBMC (eng. *deproteinised bovine bone mineral with collagen*) – deproteinizirani mineral goveđe kosti s 10 % kolagena

DBBMA (eng. *deproteinized bovine bone mineral allograft*) - deproteinizirani mineral goveđe kosti

DFDBA (eng. *demineralized freeze-dried bone allograft*) - demineralizirani suho smrznuti koštani alograft

CM (eng. *collagen membrane*) - kolagena membrana

OFD (eng. *open flap debridement*) - čišćenje i poliranje korijena pod kontrolom oka

PPT (eng. *papilla preservation technique*) - tehnika očuvanja papile

Parodont (grč. peri - okolo, odontos - zub) je potporno tkivo oko zuba koje se sastoji od gingive, periodontalnog ligamenta, cementa korijena i alveolarne kosti. Parodont se naziva pričvrstnim aparatom zuba jer čini razvojnu, biološku i funkcionalnu cjelinu podložnu morfološkim i funkcionalnim promjenama vezanim uz promjene oralne okoline (1). Parodontitis označava upalnu bolest koja zahvaća potporno tkivo zuba, a uzrokovana je specifičnim anaerobnim patogenima. Svaki parodontitis nastaje iz gingivitisa, a uz upalu gingive karakteristična je destrukcija potporne kosti i periodontalnog ligamenta. Parodontni kirurški postupci uvijek su samo dio parodontnog liječenja, odnosno dio druge, korektivne/otvorene faze terapije. Primarni cilj parodontne kirurgije jest odstranjivanje infektivnog džepa koje se nije moglo postići konzervativnim sredstvima ili medikamentoznom potporom. Cilj kirurške parodontne terapije jest:

1. eliminirati džep čiji je nastanak omogućio uvjete povoljne za progresiju parodontne bolesti.
2. omogućiti pristup korijenskoj površini koja je ostrugana, polirana i postoperativno dostupna pacijentu za čišćenje.

Sekundarni cilj jest korigirati defekte nefiziološke arhitekture gingive i kosti te osigurati adekvatnu kontrolu plaka. Učinkovitost parodontne terapije omogućena je zahvaljujući izvanrednoj sposobnosti cijeljenja parodontnih tkiva. Prije početka samog kirurškog liječenja mora se uzeti u obzir činjenica da je pravilna kontrola plaka koju održava pacijent odlučujući faktor za dobru prognozu (2). Parodontnu kirurgiju možemo podijeliti u tri skupine. Prva podrazumijeva resektivnu kirurgiju koja označava potpunu eliminaciju bolesnog mekog i koštanog tkiva te patogenih mikroorganizama. Resektivnim zahvatima eliminiraju se džepovi i uspostavljaju novi zdravi odnosi, tkiva se nalaze apikalnije čime je postignuta prihvatljivija kontrola zubnih naslaga. Sklonost recidivu je mala. Druga skupina označava mukogingivalnu/plastičnu kirurgiju koja podrazumijeva zahvate sekundarne važnosti za održavanje parodontnog zdravlja, ali se isti uglavnom provode zbog estetskih zahtjeva. Treća skupina označava regenerativne metode koje imaju za cilj postizanje regeneracije svih parodontnih struktura. Regeneracija podrazumijeva stvaranje ili uspostavljanje izgubljenog ili oštećenog dijela na način da se građa i funkcija tkiva zadrže *restitutio ad integrum* (3). Reparacija predstavlja cijeljenje koje se oblikom ili funkcijom razlikuje od originalnog tkiva (4). Regeneracija pripada domeni zahtjevnog ili teško ostvarivog konačnog cilja jer podrazumijeva *de novo* nastanak pričvrstka, dok reparacijom na mjestu

izgubljenog pričvrstka nastaje dugi spojni epitel (5). Vrlo je važno regenerirati vezivni pričvrstak koji je mnogo otporniji od spojnog epitela i služi kao svojevrsna zaštita parodonta. Regeneracijom pričvrstka vraća se čvrstoća te se sprječava prodiranje mikroorganizama u područje periodontalnog ligamenta. Biološka širina i zdrav parodont ostvaruju se ako se obnove cement, alveolarna kost, periodontalni ligament i gingiva (6). Kompleksni proces cijeljenja pojednostavljeno možemo prikazati kao ubrzavanje fizioloških događanja u kojima tijelo nastoji nadomjestiti sve funkcionalne sastavnice. Preduvjet tkivne regeneracije u terapiji odvija se uz prisustvo matičnih stanica, ekstracelularnog matriksa i odgovarajućih signalnih molekula posredstvom receptora (7). Svi navedeni čimbenici moraju biti prisutni u odgovarajućoj količini pravovremeno. Regenerativna parodontna kirurgija ima superiorniji estetski ishod u usporedbi s konvencionalnim i resektivnim metodama terapije. Kliničko poboljšanje dobivenih rezultata nakon primjene regenerativne terapije moguće je očuvati dugoročno (8). Regenerativna terapija obuhvaća različite metode koje omogućuju regeneraciju parodontnih tkiva, a mogu se podijeliti u nekoliko skupina (9): regeneracija kosti pomoću zatvorenog ili otvorenog poliranja korijena, upotreba kosti i koštanih nadomjesnih materijala, upotreba tkivno vođene regeneracije GTR (eng. *guided tissue regeneration*), primjena proteina matriksa te faktora rasta i diferencijacije te kombinacija navedenih metoda. Svrha ovog rada jest prikazati, sustavno procijeniti i objediniti dugoročne rezultate praćenja literature vezane uz upotrebu regenerativnih metoda terapije u liječenju intrakoštanih defekata te pružiti uvid u korištene materijale i metode, praćenje pacijenata, klinički dobitak pričvrstka CAL (eng. *clinical attachment level*) i ostale relevantne parametre. U radu su sistematično obrađene i prikazane studije koje su dugoročno pratile pacijente, u trajanju od 6 godina na dalje s najduže praćenim ishodom regenerativne terapije koji iznosi 20 godina.

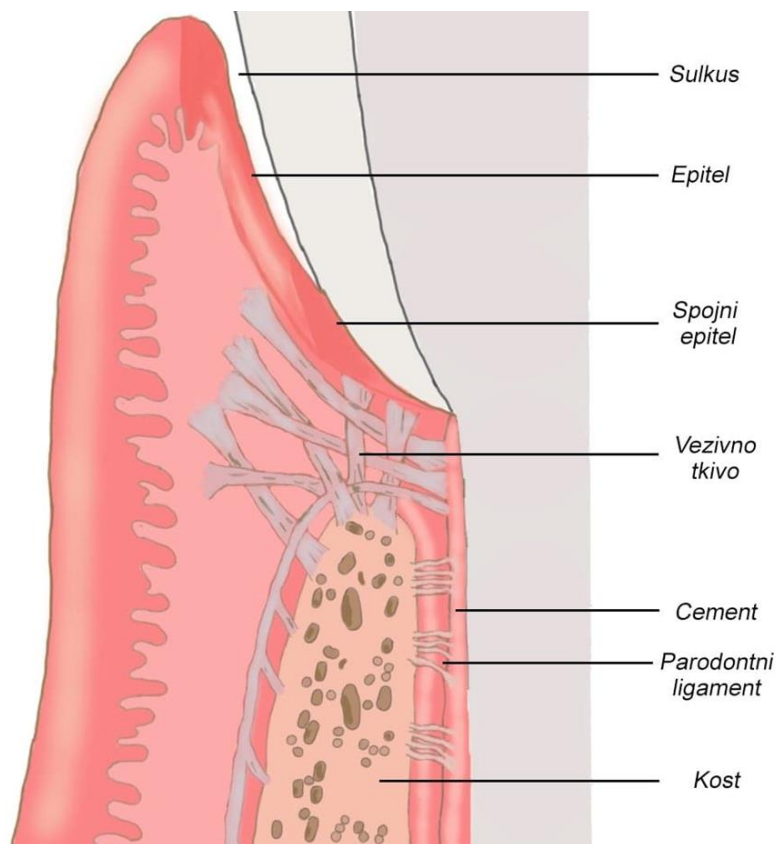
2.1 Grada parodonta

Parodont (pričvrtni aparat) se sastoji od tkiva koja okružuju zub i sidre ga u čeljust (prema lat. “para” = pokraj; grč. “odus” = zub) (10). Sljedeća meka i čvrsta tkiva tvore parodont:

- gingiva
- periodontalni ligament
- cement korijena
- alveolarna kost

Gingiva označava najperiferniji dio parodonta koji prekriva koronalne dijelove alveolarnog grebena, a počinje na linei girlandiformis, odnosno mukoginivalnom spojištu. Razlikuju se slobodna gingiva, pričvrtna gingiva te interdentalna gingiva. Za parodontnu kirurgiju široki pojas pričvrstne gingive ima terapijske i estetske prednosti (10). Zdrava gingiva ima takozvani izgled narančine kore i uglavnom je blijedo ružičaste boje dok kod tamne rase može biti i smeđe pigmentirana. Nježnu i tanku gingivu opisujemo kao tanki fenotip, a debelu i čvrstu kao debeli fenotip koji uglavnom pruža bolje preduvjete za liječenje i cijeljenje. Rub gingive slijedi caklinsko-cementno spojište. Marginalna gingiva priliježe na zubnu površinu, a njezin spojni epitel stalno stvara i obnavlja epitelni pričvrstak. Funkcija gingive jest zaštita podliježećih mekih i tvrdih tkiva i prevencija invazije mikroorganizama i njihovih metaboličkih produkata toksina u parodontna tkiva (11). Spojni epitel od ključne je važnosti u očuvanju zdravlja parodontnog tkiva jer kao takav stvara epitelni pričvrstak koji predstavlja sponu sa zubnom površinom. Epitelni pričvrstak predstavlja također i difuzijski put za toksine koji su produkti bakterijskog metabolizma, a u suprotnom smjeru propušta komponente i stanice obrambenog sustava, stoga možemo zaključiti da epitelni pričvrstak služi i kao svojevrsna barijera koja štiti periodontalni ligament od utjecaja iz usne šupljine. Periodontalni ligament označava vezivno tkivo koje ispunjava prostor između zuba i alveolarne kosti, a širine je prosječno 200 μm (11). Najtanji je u srednjoj trećini korijena te mu se širina smanjuje s dobi starenjem (11). Sastoji se od vlakana vezivnog tkiva, stanica, žila, živaca i osnovne tvari (10). Temeljna jedinica građe periodontalnog ligamenta jest kolagena fibrila. Mnogo usporedno smještenih fibrila čini kolageno vlakno koje se udružuje u kolagene snopove. Snopovi se jednom stranom hvataju za alveolarnu kost, a drugom na zub, odnosno cement korijena. Ova vlakna učvršćuju zub u alveoli i omogućavaju prihvaćanje vrlo

velikih sila koje se razvijaju tijekom žvakanja. Periodontalni ligament obilno je inerviran i vaskulariziran te dozvoljava pomičnost zuba unutar alveolarne čašice. Pomičnost je u velikoj mjeri određena širinom, visinom i kvalitetom periodontalnog ligamenta (12). Osim prethodno navedenih funkcija, periodontalni ligament važan je u procesu regeneracije jer predstavlja rezervoar stanica koje sudjeluju u cijeljenju. Cement korijena označava specijalizirano mineralizirano tkivo koje nije vaskularizirano i inervirano te ne podliježe resorpciji i pregradnji. Razlikuju se četiri tipa cementa : 1. acelularni nevlaknati cement 2. acelularni cement s ekstrinzičnim vlaknima 3. celularni cement s intrinzičnim vlaknima 4. celularni cement s mješovitim vlaknima. Alveolarni nastavak u kojem se nalazi zub sastoji se od 1. spongiozne kosti 2. kompaktne kosti 3. alveolarne kosti. Alveolarna kost stalno se pregrađuje, a njezina glavna funkcija jest distribucija sila stvorenih pri mastikaciji. To znači da se tijekom cijelog života resorbira postojeća kost i odlaže nova. Prožeta je brojnim malenim otvorima, takozvanim Volkmannovim kanalima kroz koje ulaze i izlaze živci i žile u područje periodontalnog ligamenta.



Slika 1. Prikaz sastavnica građe parodonta.

2.2 Indikacije i kontraindikacije regenerativne terapije

Indikacije za upotrebu regenerativnih kirurških metoda često su temeljene na estetskim razlozima, poboljšanju funkcije i poboljšanju dugoročne prognoze liječenih zuba. Konvencionalne i resektivne kirurške metode imaju znatno lošiji estetski ishod naspram regenerativnih metoda. Problemi s mekotkivnim i koštanim defektima mogu se izbjeći ili smanjiti korištenjem regenerativnih metoda u kirurškoj parodontološkoj terapiji. Posljedice parodontološkog liječenja često su recesije gingivalnog ruba, a lokalizirane recesije klase 1 i 2 po Milleru uspješno se mogu liječiti. Lokalizirana gingivalna recesija često je praćena izloženošću i osjetljivošću korijena koji osim estetskog problema dovodi i do osjećaja nelagode. Osim recesija, regenerativnim postupcima uspješno se mogu sanirati intrakoštani dvoizidni i troizidni defekti veličine $> 3\text{mm}$. Zbog svoje morfologije furkacije predstavljaju *locus minoris resistentiae* (13). Bitno je što ranije dijagnosticirati navedeno jer predstavljaju plak-retentivno mjesto koje kod pacijenata s parodontnom bolešću znatno utječe na ishod samoga liječenja. Regenerativna terapija metoda je izbora kod zahvaćenosti furkacija 2. stupnja u donjoj čeljusti dok se furkacije 1. i 3. stupnja liječe uglavnom korištenjem resektivnih kirurških metoda.

Prije korištenja određene regenerativne terapijske metode bitna je antimikrobna obrada parodontne lezije mehanički kao i obrada same lezije uz pomoć antimikrobnih lijekova ako je potrebno kako bi se osigurali što bolji preduvjeti za parodontno cijeljenje (9). Stoga su kontraindikacije za izvođenje regenerativne parodontološke terapije upala, loša oralna higijena, nesuradljivost pacijenta, aproksimalni plak index (API $> 20\%$) i neprovedena inicijalna terapija. Prilikom planiranja kirurškog zahvata nužno je preoperativno procijeniti anatomiju intrakoštanih defekata kao i gingive koja ga prekriva (9). Morfologija koštanog defekta, odnosno njegova dubina, oblik i širina (kut) utječu na iznos kliničkog pričvrstka i dobitka kosti te ima značajnu ulogu u cijeljenju. Široki plitki defekti pokazuju lošije rezultate nakon rekonstruktivne regenerativne terapije (14,15). Broj koštanih stijenki bitan je čimbenik koji utječe na odabir regenerativne metode i materijala (16). Duboki i uski defekti bolje reagiraju na regenerativnu parodontološku terapiju, ali to ne znači da je završni rezultat tim bolji što je dublji džep (17). Troizidni i dvoizidni defekti znatno bolje reagiraju na terapiju u odnosu na jednoizidne.

2.3 Ciljevi regenerativne terapije

Regenerativna medicina općenito predstavlja rapidno evoluirajuće multidisciplinarno područje terapije koje nastoji rekonstruirati izgubljena tkiva koristeći biološka oruđa s ciljem osiguravanja i vraćanja integriteta i funkcije tkiva kako bi se unaprijedilo zdravlje pacijenta. Regenerativna terapija podrazumijeva *de novo* nastanak parodontnih sastavnica – cementa, periodontalnog ligamenta, kosti te spojnog epitela. Stanice u okolini rane trebaju posjedovati kapacitet regeneracije kako bi se omogućilo adekvatno cijeljenje (6). Regeneracija parodonta kontinuirani je fiziološki proces (18). Manifestira se mitotičkom aktivnošću stanica epitela gingive i vezivnog tkiva periodontalnog ligamenta, formacijom nove kosti i kontinuiranim odlaganjem cementa (18). Vrlo je važno regenerirati vezivni pričvrstak koji je mnogo otporniji od spojnog epitela i služi kao svojevrsna zaštita parodonta. Regeneracijom pričvrstka vraća se čvrstoća te se sprječava prodiranje mikroorganizama u područje periodontalnog ligamenta. Biološka širina i zdrav parodont ostvaruju se ako se obnove cement, alveolarna kost, periodontalni ligament i gingiva. Reparacija predstavlja cijeljenje koje se oblikom ili funkcijom razlikuje od originalnog tkiva, a na mjestu izgubljenog pričvrstka dovodi do nastanka dugog spojnog epitela. Problem razvitku idealne regeneracije tkiva predstavljaju stanice fibroblasta koje ne posjeduju receptore za razlikovanje. Studijama provedenim 1980-ih godina potvrđeno je da se preteče novog pričvrstka nalaze u periodontalnom ligamentu istraživanjem na majmunima gdje je upotrijebljena membrana kao zapreka koja će spriječiti kontakt površine korijena s vezivnim tkivom gingive i gingivnim epitelom tijekom cijeljenja. Preduvjet tkivne regeneracije osigurava prisutstvo matičnih stanica posredovanih receptorima, ekstracelularni matriks te signalne molekule (19). Bitno je naglasiti da svi prethodno navedeni čimbenici moraju biti pravovremeno prisutni, a nerijetko je slučaj da su rezultati cijeljenja i same kliničke terapije nepredvidivi. Proces tkivne regeneracije odvija se rastom i diferencijacijom stanice koje tvore parodontna tkiva, a to su ektomezenhimalne matične stanice, osteoblasti, osteoklasti, cementoblasti, fibroblasti, upalne stanice te signalne molekule.

2.4 Cijeljenje parodontne rane

Cijeljenje formiranjem dugog spojnog epitela karakterizirano je stvaranjem epitela koji se proteže apikalno između površine korijena i gingivnog vezivnog tkiva. Stvaranje novog pričvrstka (eng. *new attachment*) vidljivo je kolagenim vlaknima orijentiranim paralelno ili okomito na površinu korijena. Regeneracija parodonta podrazumijeva stvaranje kolagenih vlakana koja su vezana s jedne strane na površinu korijena prethodno zahvaćenog parodontitisom te nastanak novog cementa i alveolarne kosti (3). Stanice koje iznova naseljavaju površinu korijena određuju prirodu pričvrstka koji će se stvoriti, a površinu mogu naseliti četiri različite vrste stanica: epitelne stanice, stanice koje potječu iz vezivnog tkiva, stanice koje potječu iz kosti i stanice koje potječu iz periodontalnog ligamenta. Cijeljenje je vremenski i prostorno osjetljiv proces koji se temelji na međustaničnoj interakciji, a slijedi poznata biološka pravila. Cijeljenje u usnoj šupljini predstavlja jedno od najkompleksnijih procesa cijeljenja u ljudskome tijelu. Problem cijeljenja parodontološke rane predstavlja i činjenica da se odvija u kontaminiranome otvorenom sustavu opterećenom bakterijama (eng. *bacterial load*) (20). Interakcije između mezenhimalnih i epitelnih stanica koje su koordinirane kemijskim medijatorima i lokalnim i sistemnim kaskadnim reakcijama igraju odlučujuću ulogu u cijeljenju parodontne rane (21). Općenito se svako cijeljenje može podijeliti u nekoliko faza:

a) Prva faza naziva se upalna faza

Osnovni je pokretač cijeljenja i kratkog je trajanja, a za cilj ima uspostavljanje integriteta tkiva i omogućavanje funkcije oštećenog dijela. Transkapilarnom filtracijom dolazi do propusnosti krvnih žila za proteine plazme te oni izlaze u intersticij i povlače za sobom tekućinu. Ekstravazacijom krvi, trombociti se aktiviraju i otpuštaju topive medijatore koji dovode do ekspresije koagulacijskih faktora i fosfolipida na površini membrane. Trombociti promoviraju aktivaciju koagulacijskih proenzima i otpuštaju mnogobrojne topive faktore (22). Fibrinski ugrušak sadrži sve komponente krvi uključujući bijele i crvene krvne stanice, krvne pločice, plazmatski fibronektin, vitronektin i trombosporin (23). Posjeduje dvojaku ulogu; privremeno štiti ogoljelo tkivo te služi kao privremeni matriks za migraciju stanica. Hemostaza je uspostavljena nakon 30-60 minuta od ozljede, a na nju se nadovezuje faza upale i faza proliferacije i maturacije tkiva.

b) Sljedeća faza naziva se proliferativna faza.

Kaskadom staničnih događaja počinje se izgrađivati ozlijeđeno tkivo. Faza upale traje 48 sati nakon ozljede. Polimorfonuklearni leukociti marginalizacijom i dijapedezom migriraju iz krvnih žila u oštećeno tkivo. Kemotaksijom bivaju privučeni leukociti na mjesto ozljede. Monociti iz krvnih žila prelaskom u oštećeno tkivo postaju makrofazi koji sadrže lizosomske enzime i omogućuju fagocitozu i proždiranje bakterija. Neutrofili i makrofazi fagocitiraju krvne stanice i stanični debris. Eksudacija plazme u područje rane osigurava bolju raspodjelu oslobođenih lokalnih medijatora, pokretljivost imunskih stanica te će služiti i kao izvor hrane za fibroblaste pristigle u kasnijim fazama upale (24). Kemokini, raznolika skupina proteina koji vežu heparin regulira promet leukocita i usmjerava regrutaciju i aktivaciju neutrofila, limfocita, makrofaga, eozinofila i bazofila (22).

c) Treća faza naziva se i faza obnove.

Dolazi do stvaranja granulacijskog tkiva bogatog stanicama. Fibroblasti, endotelne stanice, keratinociti, osteoblasti i fibroblasti podrijetlom iz periodontalnog ligamenta i gingivnog vezivnog tkiva dovode do sekrecije faktora rasta. Cijeljenje rane dolazi u fazu formacije koja traje nekoliko dana (25,26). Dolazi do procesa proliferacije i diferencijacije stanica, urastanja krvnih žila i povećane mehaničke otpornosti same rane. Privremeni matriks biva očišćen od oštećenih proteina uz pomoć matriksnih metaloproteinaza i neutrofilnih elastaza. Unutar nekoliko tjedana nakon zatvaranja i epitelizacije rane dolazi do maturacije. Fibroblasti i vaskularne endotelne stanice prolaze apoptozu. Rana se postepeno organizira i kontrahira.

Nakon svih prethodno navedenih faza dolazi do sazrijevanja tkiva koje traje 6-12 tjedana nakon ozljede kada postiže maksimalnu tenziju. Manje vrijedno tkivo zamjenjuje se strukturalnijim viševrijednim tkivom. Maturacijom granulacijskog tkiva doći će do reparacije ili regeneracije ozlijeđenih tkiva (27). Faze cijeljenja nisu oštro ograničene i mogu se preklapati, a ovisne su o lokalnim i sistemskim faktorima. Melcher (28) je prikazao biološki koncept parodontne regeneracije. Karring, Nyman i sur. su ove koncepte potvrdili u nizu eksperimenata (29). Polson & Proye, koristeći model majmuna, ukazali su na važnost nesmetane apsorpcije, adhezije i sazrijevanja fibrinskog ugruška u cijeljenju parodontalne rane (30).

2.4.1 Regenerativna sposobnost koštanih stanica

Karring 1982. i Lindhe 1984. svojim su eksperimentima dokazali da ponovno uspostavljanje vezivnog pričvrstka na površini korijena i regeneracija alveolarne kosti nisu međusobno povezani događaji. Navedenim istraživanjima zaključeno je da tkivo razvijeno iz kosti ne posjeduje potencijal stvaranja novog vezivnog pričvrstka (31). Progenitorne stanice odgovorne za stvaranje kosti nalaze se u periostalnoj regiji, odnosno u periodontalnom ligamentu ili oko krvnih žila. Alveolarna koštana srž izvor je koštanih progenitornih stanica; mezenhimalne matične stanice (MSC; eng. *mesenchymal stem cells*) imaju osteogeni potencijal nalik stanicama dobivenih iz koštane srži zdjelice (32). Periost se također smatra izvorom stanica za parodontnu regeneraciju (33).

2.4.2 Regenerativna sposobnost stanica vezivnog tkiva gingive

Regenerativna sposobnost stanica vezivnog tkiva gingive histološki je procijenjena na uzorcima pasa. Zubi pasa su nakon ekstrakcije umetnuti u bukalnu kost čeljusti te prekriveni režnjem. Jedan dio korijena bio je u kontaktu s kosti, a ostatak u kontaktu s vezivnim tkivom gingive. U dijelu korijena prethodno mehanički tretiranog, a bliže kruni zuba nije bilo znakova prisutnosti novog pričvrstka. Resorpcija se pojavila na većem dijelu površine korijena. Zaključeno je da vezivno tkivo gingive ne sadrži stanice s regenerativnim potencijalom za obnovu parodontnih struktura (31).

2.4.3 Regenerativna sposobnost stanica periodontalnog ligamenta

Studije su pokazale da je samo na korijenima s neoštećenim reimplantiranim periodontalnim ligamentom moguć dobitak novog pričvrstka, dok kod reimplantiranih zuba s oštećenim periodontalnim ligamentom nije. Navedeno upućuje da periodontalni ligament sadrži stanice koje imaju regenerativni potencijal. Zaključuje se da su samo stanice periodontalnog ligamenta sposobne za regeneraciju izgubljenog pričvrstka (34). Periodontalni ligament tkivo je koje sudjeluje u razvoju i remodelaciji, a ključno je prilikom osteogeneze i cementogeneze. Stanice dobivene iz ovog tkiva sudjeluju u procesu cijeljenja nakon ozljede (35). Ranije opservacije indicirale su da periodontalni ligament ima regenerativni kapacitet te da sadrži multipotentne progenitorske stanice. Ova populacija stanica nalazi se u zdravome i bolesnom parodontnom tkivu lokalizirana u koronarnom i apikalnom dijelu te oko furkacija korijena (36). Transplantacija stanica dobivenih iz periodontalnog ligamenta pokazala je potencijal regeneracije koštanih tkiva i

pričvrstnog aparata zuba *in vivo* (37,38). Matične stanice periodontalnog ligamenta (PDLSC; eng. *periodontal ligament stem cells*) izolirane su 2004. godine i pokazalo se da stvaraju nakupine nalik na fibroblaste (39). PDLSC su pozitivne na markere matičnih stanica gen za proteinski marker mezenhimalnih matičnih stanica (STRO-1) i molekulu adhezije za melanomsku stanicu (CD146) te su sposobne u pretvorbi u adipocite, stanice nalik osteoblastima i stanice nalik cementoblastima *in vitro* kao i produkciji tkiva nalik cementu i periodontalnom ligamentu *in vivo* (39,40). Korištenjem nosača moguće je inducirati diferencijaciju PDLSC u nekoliko staničnih tipova koji formiraju korijen i parodontna tkiva *in vivo* i *in vitro*. Posljednjih godina, izvori matičnih stanica periodontalnog ligamenta čovjeka (41), svinje (42,43), psa (44) zabilježeni su kao najpotentniji za parodontnu regeneraciju. Periodontalni ligament izložen je konstantnom naprezanju i mastikacijskim silama, pa bi ta činjenica mogla objasniti zašto su te stanice bolje od drugih dentalnih matičnih stanica u regeneraciji kompleksnih struktura parodonta (45,46).

2.4.4 Uloga epitela u cijeljenju parodontne rane

Ranije studije pokazale su da apikalna migracija epitela smanjuje koronarni dobitak pričvrstka jer onemogućava stanice periodontalnog ligamenta da nastane korijensku površinu. Količina novog pričvrstka znatno je manja kod korijena koji nisu u potpunosti prekriveni mukoznim režnjevima. Cijeljenje će rezultirati gotovo uvijek stvaranjem dugog spojnog epitela (3). Ljudska gingiva je oralnomukozno tkivo koje okružuje zube i formira mukoperiost koji prekriva alveolarnu kost. Razlog radi kojeg epitelno tkivo pokazuje jedinstven proces cijeljenja bez ožiljkivanja, nalik na fetalno cijeljenje, ima kapacitet za konstantno obnavljanje, predviđa se da to tkivo također može biti izvor matičnih stanica. Gingivne mezenhimalne matične stanice (GMSC- engl. *gingival mesenchymal stem cells*) lako se izoliraju iz gingivalnog tkiva te proliferiraju brzo (47,48).

2.4.5 Uloga cementa u cijeljenju parodontne rane

Cement je specijalizirano kalcificirano tkivo sa strukturalnom sličnošću nalik kosti koje prekriva površinu korijena. Nastaje iz stanica cementoblasta na površini korijena i najdeblje je na apeksu korijena. Cementoblasti se razvijaju iz nediferenciranih mezenhimalnih stanica vezivnog tkiva dentalnog folikula na mjestu dodira dentalnog tkiva i periodontalnog ligamenta te pridonose parodontnoj reparaciji i regeneraciji nakon ozljede. Međutim, nije dokazana regeneracijska sposobnost stanica cementa u cijeljenju parodontne rane.

2.5 Determinirajuće varijable uspješnosti regenerativne terapije

Čimbenici uspješnosti (determinirajuće varijable) regenerativne kirurške terapije su (49):

1. Odabir pacijenta i uočavanje morfologije defekta adekvatnog za regenerativnu terapiju
2. Pravilna primjena odgovarajuće regenerativne tehnike; preparacija kirurškog mjesta
3. Osiguravanje prostora za cijeljenje
4. Stabilnost krvnog ugruška i omogućavanje primarnog cijeljenja rane
5. Iskustvo i vještina operatera

Pri planiranju kirurškog zahvata moraju se uzeti u obzir socio-ekonomski čimbenici i čimbenici ponašanja jer oni mogu utjecati na sposobnost pacijenta da zaštiti i održi rezultate liječenja. Faktori pacijenta odnosno procjena koja omogućuje kontrolu i ishod liječenja obuhvaća: lokalne faktore, način života te sistemske faktore. Bitno je istaknuti da pušenje cigareta ima negativan učinak na regeneraciju koštanih defekata (50,51). Pacijenti s dijabetesom mogu također pokazati oslabljeni odgovor na parodontnu terapiju (52). Parodontni defekti mogu se morfološki okarakterizirati kao suprakoštani, intrakoštani, furkacije, dehiscijencije, gingivalne recesije ili kao kombinacija navedenih. Priroda defekta usko je povezana s kvantitetom i osobitostima preostale gingive i arhitekturom alveolarne kosti i periodontalnog ligamenta. Morfologija defekta važan je faktor u predviđanju ishoda cijeljenja nakon provedene regenerativne terapije. Konfiguracija defekta diktira prisutnost staničnih izvora slobodnih za potporu parodontnog cijeljenja. Arhitektura defekta omogućava prostor i stabilnost rane, potrebnu za cijeljenje. Bitno je odrediti kod intraalveolarnih defekata radi li se o jednozidnim, dvozidnim ili trozidnim koštanim džepovima, osim toga važno je odrediti dubinu, širinu i kut otvaranja defekta. Važno je determinirati i zahvaćenost furkacija te težinu zahvaćenosti istih. Kod recesija je značajna klasifikacija po Milleru koja opisuje dubinu i širinu gingivalne recesije nužnu za prognozu rezultata liječenja. Ispunjavanje intraalveolarnih džepova regenerativnim materijalima najuspješnije je kod dubokih, uskih koštanih džepova (49). Luigi Nibali i suradnici u svojem su preglednom kliničkom radu istražili utjecaj morfologije defekta na uspjeh korištenja regenerativne terapije u liječenju intrakoštanih defekata. Prikazali su da dublji defekti s većim brojem zidova i manjim kutem imaju veći CAL te radiološki veći dobitak novonastale kosti 12 mjeseci postoperativno (53). Važno je uzeti u obzir morfologiju

intrakoštanog defekta pri planiranju regenerativnih kirurških zahvata. Prateći trendove u medicini, minimalno invazivni klinički postupci koriste se i u parodontologiji uključujući minimalno invazivnu kirurgiju (54,55), tehnike očuvanja papile (56,57) i mikrokirurški pristup (58) koji omogućuju smanjenje kirurške traume i bolje cijeljenje rane. *In vivo* i *in vitro* istraživanjima utvrđeno je da tretiranje površine korijena koristeći demineralizirajuće agense proizvodi brojne efekte koji se konceptualno čine korisnima prilikom regeneracije parodontnih rana. Najznačajnije je da optimalna preparacija površine korijena i uklanjanje zaostatnog sloja iste poboljšava adheziju fibrinskog ugruška na eksponiranu površinu korijena i veže nove kolagene fibrile. Ranija istraživanja ukazuju na bitnu ulogu osiguravanja prostora za cijeljenje kosti. Parodontne regenerativne metode fokusirane su na korištenje barijera i membrana za vođenu regeneraciju tkiva, korištenje graftova i koštanih nadomjesnih materijala. Membrane su zamišljene kao sredstva koja će omogućiti separaciju tkiva onemogućavajući migraciju stanica iz gingivalnog epitelnog i vezivnog tkiva, a podržavajući migraciju i proliferaciju stanica iz periodontalnog ligamenta i alveolarne kosti (59). Polimeri i suradnici (60,61) proučili su vezu između osiguravanja dovoljnog prostora za cijeljenje i parodontne regeneracije. Njihovom analizom utvrđeno je da sredstva namijenjena parodontnoj regenerativnoj terapiji moraju biti dizajnirana kako bi osigurala dovoljan nesmetan slobodan prostor. Fibrinski ugrušak formiran je odmah nakon zatvaranja rane u prostoru između zubne površine i režnja konverzijom fibrinogena u fibrin koji zatvara ranu te služi kao privremeni matriks za migraciju stanica (62). Stabilnost privremenog fragilnog matriksa je konstantno izložena funkcionalnim mehaničkim silama, posebice na rubovima rane. Ranije studije ukazuju da manjak stabilnosti spojišta zub-režanj može kompromitirati adheziju fibrinskog ugruška i utjecati na stvaranje dugog spojnog epitela umjesto novog vezivnog tkiva i regeneracije parodonta. Ove opservacije ukazuju da je stabilnost rane izrazito važna u cijeljenju. Tijekom ranog cijeljenja kirurškog mjesta, integritet rane ovisan je o tehnici šivanja rane. Stoga je bitno pažljivo smjestiti šavove. Stabilnost rane može se poboljšati šivanjem koristeći vertikalni i horizontalni madrac šav smješten izvan upalne zone kako bi se smanjila vlačna sila koja djeluje na rubovima rane. Vertikalni i horizontalni madrac šav omogućavaju pasivnu adaptaciju mukogingivalnog režnja koja omogućava cijeljenje (63,64). Adekvatna provedba navedenog štiti kirurško mjesto od traume, oralnohigijenskih protokola, kolonizacije plaka i infekcije (65,66). Primarno cijeljenje rane preduvjet je parodontne regeneracije čime je omogućena maturacija novostvorenog tkiva i izlaganje oralnom miljeu te je važan aspekt regenerativne kirurgije (21).

2.6 Regenerativne metode

2.6.1 Kost i koštani nadomjesni materijali

Biološki mehanizmi stvaranja kosti uključuju tri osnovna procesa: osteoproliferaciju, osteoindukciju, osteokondukciju. Često su sva tri osnovna mehanizma stvaranja kosti uključena u regeneraciju kosti. Transplantacija podrazumijeva kirurško prenošenje živog tkiva ili cijelih organa pri čemu to tkivo i organi ostaju vitalni u transplantacijskom mjestu. Implantacija označava kirurško prenošenje neživih ostataka, mrtvog tkiva ili stranog materijala. Osnovno načelo koje materijal treba imati jest mogućnost osteogeneze što znači da stanice moraju biti sposobne stvarati kost. Osteogeneza nastaje stvaranjem središta nove kosti koje čine osteoblasti i prekursorke stanice transplantirane u defekt zajedno s određenim nadomjesnim materijalom. Transplantati s osteoproliferacijskim sposobnostima mogu biti intraoralni i ekstraoralni. Primjer intraoralnih su: bezubi dijelovi čeljusti, tuber maksile, retromolarni prostor mandibule, postekstrakcijska mjesta te ramus mandibulae. Osteoindukcija podrazumijeva novo stvaranje kosti diferencijacijom lokalnih stanica pod utjecajem induktivnih sredstava. Nastanak kosti potaknut je iz okolnog mekog tkiva koje se nalazi neposredno uz transplantat. Veliku ulogu igraju proteini koštanog matriksa. Matriks koštanog transplantata sadržava tvari koje induciraju progenitorne stanice na diferencijaciju u osteoblaste. Osteokondukcija nastaje kada se potakne stvaranje kosti uz pomoć nosača za odlaganje kosti. Uneseni transplantat služi kao nosač i strukturna vodilja za urastanje krvnih žila i diferencijaciju prekursorskih stanica za izgradnju kosti. Osteokondukcija se može ostvariti korištenjem ksenotransplantata s jedinke druge vrste kao što su goveđa spongioza, svinjska kost i koraljni skelet ili korištenjem aloplastičnih koštanih nadomjesnih materijala poput hidroksiapatita, beta-trikalcij-fosfata, polimetilmetakrilata, polihidroksietilmetakrilata, bioaktivnog stakla. Bitno je naglasiti da osteoblasti i osteociti okolne kosti nemaju sposobnost migriranja i dijeljenja, što znači da je transplantat naseljen nediferenciranim mezenhimalnim stanicama koje se poslije diferenciraju u osteoblaste (67). Idealan koštani nadomjesni materijal trebao bi imati svojstva osteogeneze, osteoindukcije i osteokondukcije, međutim takav ideal je utopijski te se stoga najčešće u današnjoj praksi upotrebljavaju kombinacije različitih koštanih nadomjesnih materijala. Koštani transplantati koriste se u različite svrhe: kao nosači za kost, za upotpunjavanje defekata, za upotpunjavanje postekstrakcijske alveole, za augmentaciju alveolarnog grebena, za podizanje dna sinusa. Materijali za popunjavanje koštanih defekata mogu se podijeliti na: autogene

transplantate, alotransplantate, ksenotransplantate te aloplastične materijale. Autogeni transplantati se prenose na istoj jedinki s jednog mjesta na drugo. Smatraju se najdjelotvornijim materijalima jer regeneraciju kosti potiču osteogenezom. Tijekom vremena se resorbiraju i potpuno zamjenjuju živom kosti. Kao što je već prethodno navedeno, mogu se podijeliti na intraoralne i ekstraoralne transplantate. Korištenje intraoralnih transplantata pokazalo se boljim jer su ekstraoralni često za posljedicu imali ankilozu i resorpciju korijena. Nedostatak autogenih transplantata je nedovoljna količina donorske kosti kod većih defekata i rizik za komplikacije donorskog mjesta. Alogeni transplantati podrazumijevaju transplantate s jedne jedinke na drugu iste vrste. Kako bi se smanjila njihova antigenost, bitno je učiniti niz predradnji. Oni se zamrzavaju, izlažu radijaciji i kemikalijama kako bi se spriječio prijenos bolesti i omogućila histokompatibilnost među jedinkama. Demineralizacijom takvih transplantata povećan je njihov osteogeni potencijal jer izloženost BMP-a ima veću sposobnost diferencijacije u osteoblaste. Primjeri ovakvih transplantata su : zamrznuta spužvasta ilijačna kost, mineralizirani transplantat suho smrznute kosti (FDBA; eng. *freeze-dried bone allograft*), dekalificirani suho smrznuti koštani transplantat (DFDBA; eng. *demineralized freeze-dried bone allograft*). Transplantati s jedinke druge vrste nazivaju se ksenotransplantati, a njihovo djelovanje temelji se na principu osteokondukcije. Obrađuju se i pročišćavaju kako bi se odstranili svi organski sastojci i kako bi dobili koštani matriks u nepromijenjenom anorganskom obliku sastavljenom pretežito od hidroksiapatita. Ovakvi nadomjesni materijali mogu se naći u obliku čestica različitih veličina te u blokovima. Danas su vodeći materijal za koštane graftove i predstavljaju svojevrsni standard u zbrinjavanju parodontalnih, oralnokirurških i maksilofacijalnih koštanih regeneracija. Primjeri ksenotransplantata su: BioOss, Endobone, Laddec, Bon-Apatit. Djelovanje temeljeno na osteokondukciji osim ksenotransplantata pokazuju i aloplastični materijali. Oni predstavljaju sintetske, inertne bioaktivne nadomjestke kosti. Njihova uspješnost pokazala se lošijom naspram ostala tri navedena koštana nadomjesna materijala. Koriste se samo kao sredstva koje će popuniti defekte. Neki od primjera su: čestice resorptivne keramike (Periograf, Calcitite), čestice neresorptivne keramike (OsteoGraf), beta-trikalcij-fosfat (Synthograft, CerosTPC), PMMA, PHEMA, bioaktivna stakla (PerioGlass, BioGran). Samo autogena kost i možda alogeni materijal imaju induktivni potencijal u stvaranju nove parodontalne kosti. Svi ostali materijali djeluju konduktivno kao osnovica/nosač/držač mjesta/stabilizator krvnog ugruška.

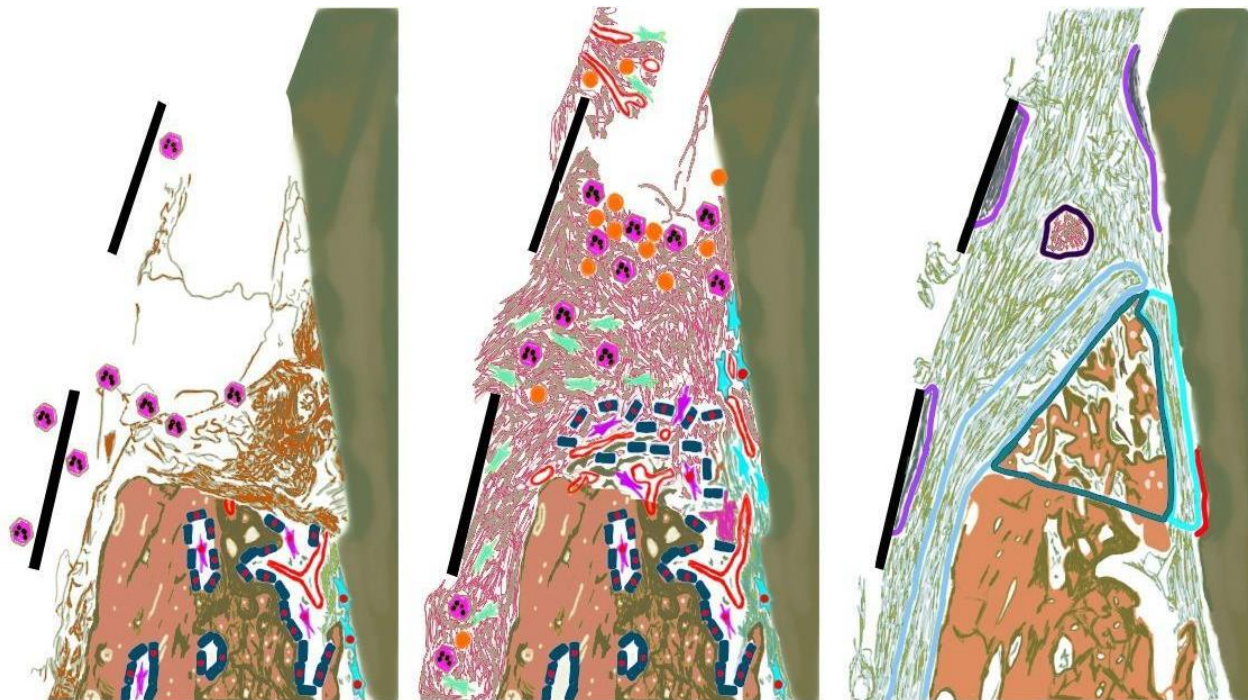
2.6.2 GTR- vodena regeneracija tkiva

Funkcija membrane jest spriječiti cijeljenje uz reparaciju tkiva dugim spojnim epitelom odnosno onemogućiti proliferaciju epitela od marginalno prema apikalno. Djeluje kao mehanička barijera koja onemogućava brz dubinski rast epitela i kontakt površine korijena s gingivalnim vezivnim tkivom. Klasična GTR izvodi se samo fizikalnim membranskim barijerama bez bioloških faktora. Upotreba membrana postala je standard u oralnokirurškim i parodontološkim protokolima tijekom postupaka vođene koštane regeneracije (GBR; *guided bone regeneration*) te GTR kao i u tehnikama augmentacije kosti za potrebe implantološke terapije (68,69). Svojstva koja membrana mora imati za tkivnu regeneraciju su biokompatibilnost- koja je relativan pojam jer ne postoje potpuno inertni materijali, ekskluzija stanica- djelovanje membrane kao zapreke, očuvanje potrebnog prostora- omogućava urastanje tkiva iz parodontnog ligamenta, integracija s tkivom- urastanje tkiva u materijal ali ne punom debljinom membrane, jednostavnost za upotrebu, otpornost na mastikatorne sile, ne smije prenositi bolesti, biti toksična, imunogena, a mora biti čvrsta i permeabilna za prolaz hranjivih tvari i plinova, mora imati kontroliranu biodegradaciju. Gottlow je 1984. godine potvrdio da se preteče novog pričvrstka nalaze u periodontalnom ligamentu. Istraživanjem na majmunima upotrijebio je membranu kao zapreku koja će spriječiti kontakt površine korijena s vezivnim tkivom gingive i gingivnim epitelom tijekom cijeljenja (70). Nekorištenjem membrane došlo bi do urastanja vezivnog tkiva gingive u područje kosti i periodontalnog ligamenta jer kost raste puno sporije od okolnog mekog tkiva pa bi time bila onemogućena regeneracija vezivnog pričvrstka. Potonje se može spriječiti izolacijom stanica epitelnog i vezivnog tkiva gingive u području cijeljenja primjenom fizičke membrane koja će omogućiti naseljavanje stanica iz periodontalnog ligamenta na površinu korijena. Primjenom membrane osiguravamo dovoljan prostor za optimalnu stabilnost rane. Odabir materijala membrane temelji se na anatomiji defekta. Neresorptivne membrane koriste se kod širokih jednozidnih i dvozidnih defekata. Resorptivne membrane koriste se kod uskih dvozidnih i trozidnih džepova. GTR nije metoda za liječenje parodontitisa nego regeneraciju defekata nastalih zbog bolesti parodonta. Bitno je liječiti parodont pa tek onda primijeniti membrane na postojeće perzistentne defekte. Osim kod koštanih defekata, indikacija za korištenje membrana su furkacije drugog stupnja i lokalizirane recesije gingive. Neresorptivne membrane zadržavaju oblik i građu te ih je potrebno ukloniti sekundarnim kirurškim zahvatom i ponovnim otvaranjem kirurškog polja što je ujedno i njihova negativna karakteristika. Izrađene su od sintetskih materijala, najčešće od

poli-tetra-fluoro-etilena koji može i ne mora biti ojačan titanom. Primjer je GoreTex membrana e-PTFE. Resorptivne membrane su ušle u primjenu kao druga generacija membrana kako bi se izbjegla sekundarna kirurška operacija uklanjanja. Mogu biti građene od prirodnih materijala svinjskog ili goveđeg porijekla, kao što su Bio-Gide i Bio-Mend membrane od kolagena te od sintetskih materijala, najčešće polilaktične i poliglikolne kiseline. Primjer resorptivnih sintetskih membrana su Guidor, Resolute, Atrisob. Kolagena membrana se zbog enzimske aktivnosti makrofaga i polimorfonuklearnih leukocita resorbira (71). Komplikacije vezane uz korištenje resorptivnih membrana mogu biti prerana razgradnja, rast epitela niz materijal, prijevremeni gubitak materijala. Ekspozicija membrane mediju usne šupljine navodi se kao glavna komplikacija. Izloženost oralnom miljeu i bakterijskoj kontaminaciji rezultirala je korištenjem modificiranih tehnika pristupnog režnja. Osim ekspozicije, u postoperativne komplikacije pripadaju pojava edema, otoka, supuracija, perforacija režnja i postoperativna bol. Za uspjeh same operacije bitno je da membrana naliježe na kost barem 3 milimetra ispod rubova defekta te njezina dobra adaptacija bez nabiranja. Rub membrane mora biti bar 2mm ispod ruba odignutog režnja. Preoperativno se mogu dati antibiotici koji se propisuju 1-2 tjedna nakon operacije. Manja osteoplastika može pomoći da membrana slijedi konture alveolarnog grebena. Prijevremeno uklanjanje membrane ovisno je o težini komplikacija. Korištenje resorptivnih i neresorptivnih membrana pokazalo se uspješnim prilikom dugoročnog praćenja regenerativnih parodontoloških kirurških postupaka. Dugoročne studije pokazale su zadovoljavajući ishod bez statistički značajnih razlika u dobitku pričvrstka uspoređujući resorptivne i neresorptivne membrane.

Tablica 3. Prikaz membrana korištenih za GTR

NERESORPTIVNE	RESORPTIVNE	
	PRIRODNE	SINTETSKE
d-PTFE	nativne kolagene	polilaktična kiselina
e-PTFE	umrežene kolagene	poliglikolna kiselina
ojačane titanom		poliglaktin
titanska mrežica		poliuretan
		kopolimer polilaktične i poliglikolne kiseline
		polietilen-glikol



Slika 2. Histološki prikaz vremenskih i prostornih događanja prilikom cijeljenja parodontne rane pomoću titanske mrežice koja osigurava slobodan prostor.

Slika lijevo – Period 2.-5. dana cijeljenja

(tamnoplavo-endostealne koštane stanice; ljubičasto-koštane mezenhimalne stanice; svijetloplavo-stanice periodontalnog ligamenta (različite vrste); rozo-polimorfonuklearni leukociti; crvena jezgra- dijeleće stanice i krvne žile; crna linija- pozicija titanske mrežice)

Slika sredina- Period 9.-14. dana cijeljenja.

(tamnoplavo-endostealne koštane stanice; ljubičasto-koštane mezenhimalne stanice; svijetloplavo-stanice periodontalnog ligamenta (različite vrste); zeleno-fibroblasti; rozo-polimorfonuklearni leukociti; narančasto-monociti/makrofazi; crvena jezgra- dijeleće stanice i krvne žile; crna linija- pozicija titanske mrežice)

Slika desno- Period 4.-8. tjedna cijeljenja.

(tamnozeleno linija-novostvorena kost; svijetloplava fluorescentna linija-novostvoreni periodontalni ligament; svijetloplava linija-novostvoreni periost; crvena linija-novostvoreni cement ; ljubičaste linije- fibrozno inkapsulirano tkivo; smeđa linija-rezidualni ugrušak i upalne stanice)

2.7 Faktori rasta i diferencijacije te proteini matriksa

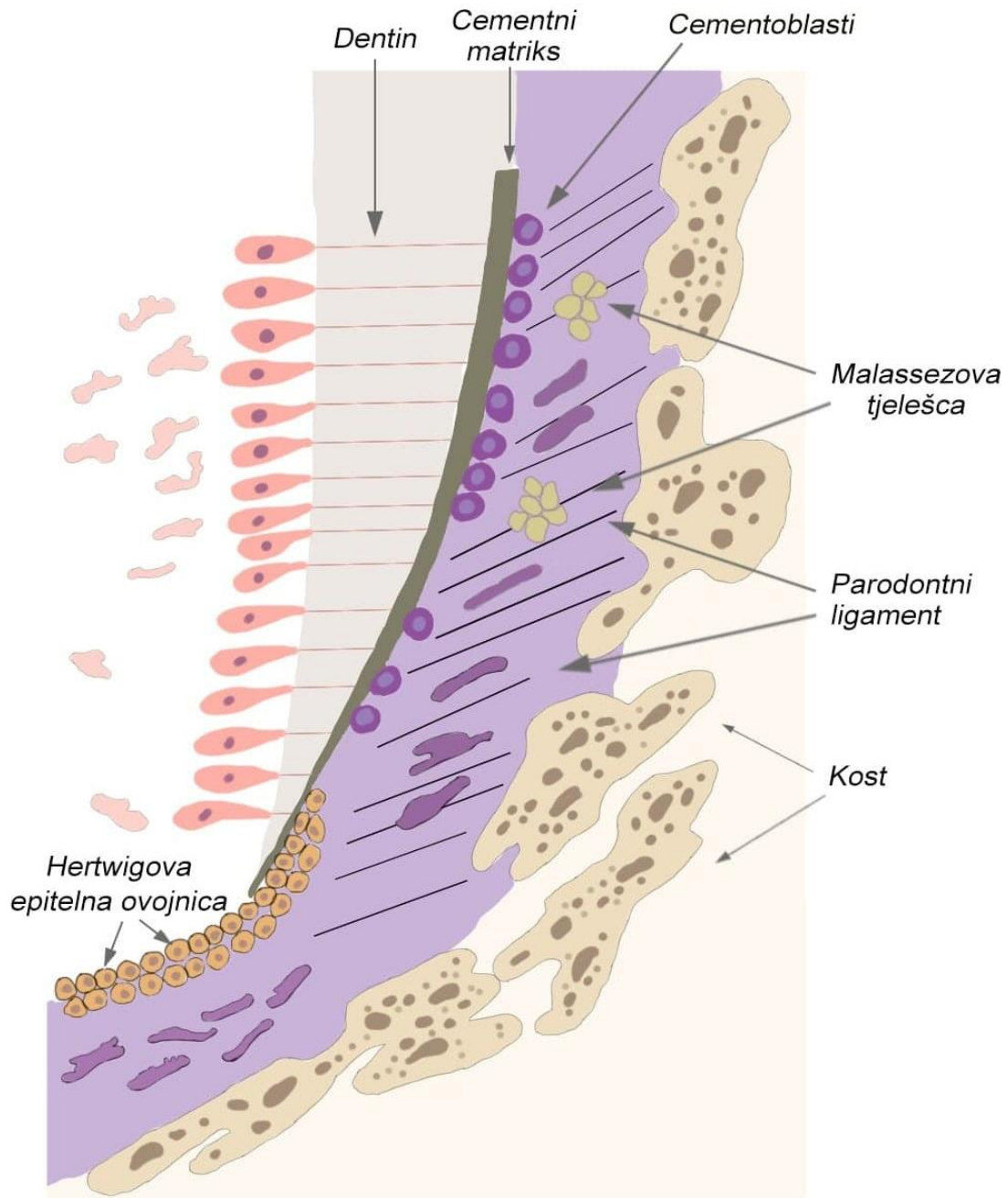
Potpuna regeneracija periodontalnog tkiva – cementa, periodontalnog ligamenta, kosti i gingive zahtjeva interakciju između pluripotentnih stanica, izvanstaničnog matriksa i proteina matriksa, sistemskih hormona, te faktora rasta i diferencijacije (lokalnih signalnih molekula).

2.7.1 Faktori rasta

Faktori rasta velika su obitelj polipeptidnih hormona koji stimuliraju mnoštvo događaja na staničnoj razini: proliferaciju, diferencijaciju, kemotaksiju, sintezu izvanstaničnih matriksnih proteina i angiogenezu. Specifični su za svaku stanicu, što znači da svaki faktor rasta djeluje na određenu vrstu stanica. Sintetizirani su u biološki inaktivnim polipeptidnim formama i pohranjeni u citoplazmi ili u ekstracelularnom matriksu (6). Faktori rasta vežu se za glikoproteinske receptore staničnih membrana ciljnih stanica čime aktiviraju molekularnu kaskadnu reakciju, a kroz niz kompliciranih signalnih puteva prenose signal do jezgre stanica. Aktiviraju specifične gene i reguliraju staničnu aktivnost djelujući na genotipska i fenotipska obilježja stanica. Njihov regenerativni učinak i potencijal razlog je upotrebe u parodontološkoj kirurgiji. Korištenjem istih, nastoji se obnoviti izgubljene parodontne strukture, uspostaviti biološku širinu te dobiti zdrav i funkcionalan parodont. Klinički se primjenjuju u obliku različitih gotovih preparata ili se njihov terapijski potencijal izravno ili neizravno iskorištava primjenom koštanih i krvnih derivata kao što su: PRP (eng. *platelet-rich plasma*), PRF (eng. *platelet rich fibrin*), PRGF (eng. *plasma rich in growth factor*), derivati caklinskog matriksa i sl. Najviše istraženi faktori rasta u parodontologiji su: PDGF (eng. *platelet-derived growth factor*), TGF- β (eng. *transforming growth factor- β*), BMP (eng. *bone morphogenetic protein*), IGF (eng. *insulin-like growth factor*), VEGF (engl. *vascular endothelial growth factor*). Osim u stomatologiji, faktori rasta našli su široku primjenu i u ostalim medicinskim granama. Potencijal faktora rasta može se koristiti izravno ili neizravno u obliku koštanih i krvnih derivata koji pospješuju regeneraciju i cijeljenje egzogenom primjenom na točno određeno područje.

2.7.2 Emdogain

Emdogain označava komercijalni naziv za proizvod pročišćenog liofiziranog kiselog ekstrakta dobivenog iz razvojnih kruna premolara i molara šestomjesečnih svinja koji sadržava derivate caklinskog matriksa EMD (engl. *enamel matrix derivate*). Predstavlja biološki proizvod formuliran kako bi se omogućila regeneracija parodonta oponašajući normalan razvoj parodontnog tkiva prilikom razvoja zuba osiguravajući mimikriju embriogenetskih događanja (6). Prije nego što se prekursorske stanice diferenciraju, Hertwigova epitelna ovojnica izlučuje caklinske matriksne proteine EMP (eng. *enamel matrix protein*) koji se zajedno s čimbenikom rasta TGF- β (eng. *tumor necrosis factor β*) vežu na površinu dentina (6). Upravo je taj događaj ključan za daljnje odvijanje cementogeneze. Caklinski matriksni proteini nastaju sekrecijom iz ameloblasta prije nego što prvi kristali počnu rasti. Proteini se ponašaju kao matriks za minerale i sudjeluju u organizaciji nakupina minerala. Tijekom razvoja, caklina prolazi kroz značajne promjene u sastavu. Emdogain u pravome okruženju djeluje povoljno na stvaranje periodontalnog ligamenta, cementa i kosti. Imitira biološki slijed događanja za vrijeme razvoja parodontnih struktura. Preoperativno se drži na hladnome i tek se 15 min prije upotrebe dovodi do sobne temperature. Primjenjuje se nakon prethodnog tretiranja površine korijena EDTA-om (eng. *ethylenediaminetetraacetic acid*). Cochrane pregledom pažljivo odabranih publikacija utvrđeno je da Emdogain može značajno poboljšati dobitak CAL-a i dovesti do značajne redukcije dubine parodontnog džepa PD (eng. *probing depth*) uspoređujući s operacijama odizanja režnja prilikom liječenja intrakoštanih defekata (72). Korištenje EMD-a dovodi do značajne redukcije PD i povećanja CAL-a. Proces koji prethodi regeneraciji parodontnog tkiva može se podijeliti u nekoliko događaja, a zabilježeno je da Emdogain sudjeluje u svima; proliferacija, diferencija, sinteza ekstracelularnog matriksa te mineralizacija cementa i kosti. Emdogain poboljšava proliferaciju stanica periodontalnog ligamenta, fibroblasta, osteoblasta, osteocita te inducira sekreciju TGF- β i interleukina IL-6 u stanicama periodontalnog ligamenta. Inhibira proliferaciju epitelnih stanica uz površinu korijena. Potonje je vrlo važno kako bi se omogućilo stvaranje novog pričvrstka, u protivnom bi nastao dugi spojni epitel. U ranijim studijama, znatni naponi su uloženi kako bi se otkrili faktori rasta koji bi mogli biti odgovorni za stanično djelovanje Emdogaina, međutim imunološkim probirom dobiven je negativan rezultat (73).



Slika 3. Imitacija događaja za vrijeme razvoja parodontnih tkiva.

2.8 Pregled kliničkih studija vezanih uz dugoročno praćenje pacijenata korištenjem regenerativnih metoda terapije

2.8.1 Koštani nadomjesni materijali

Kombinacija koštanih nadomjesnih materijala s drugim regenerativnim metodama pokazuje najbolje rezultate paradontne regeneracije. Nygaard-Østby i sur. proveli su nasumično istraživanje na 40 pacijenata podijeljenih u dvije skupine od kojih su u prvoj kontrolnoj skupini bili pacijenti tretirani regenerativnom terapijom uporabom autogene kosti, njih 20, a u drugoj skupini 20 pacijenata tretirano je kombinacijom dvaju regenerativnih metoda primjenom autogene kosti s GTR-om. Autogena kost presađena je iz područja brade pomoću svrdla za trefinaciju promjera 5 mm u područje intrakoštanog defekta. Za drugu ispitivanu skupinu presađena je autogena kost prekrivena Atrisorb membranom neposredno pripremljenom u ordinaciji koja se proteže 3 mm preko rubova samoga defekta kako bi adekvatno prekrila isti. Pacijenti su promatrani 3., 6., 9. mjeseci postoperativno te nakon 10 godina. U obje skupine je u međuvremenu izgubljeno 7 pacijenata, a 13 je analizirano desetogodišnjim praćenjem. 26 pacijenata (65%) od ukupno 40 obrađeno je desetogodišnjim praćenjem. Analizom su dobivena značajna poboljšanja PD i CAL za obje skupine promatrane 9 mjeseci postoperativno. Skupina u kojoj je kombinirana autogena kost s GTR-om pokazala je značajniji dobitak navedenih vrijednosti naspram kontrolne skupine. Usporedba rezultata između dviju skupina nakon 10 godina pokazala je da skupina u kojoj je korišten autograft + GTR ima značajnije smanjenje vrijednosti PD i veći CAL (74).

2.8.2 GTR

Pretzl i suradnici su u svojim studijama iz 2008. i 2009. godine prikazali rezultate dugogodišnjeg praćenja pacijenata koristeći resorptivne i neresorptivne membrane. Desetogodišnja studija iz 2008. godine evaluirala je klinički dugoročne rezultate nakon GTR terapije intrakoštanih defekata tretiranih resorbirajućim i neresorbirajućim membranama. Dvanaest parova kontralateralnih intrakoštanih defekata tretirano je kod dvanaest pacijenata s uznapredovalim paradontitisom. Kod svakog pacijenta, jedan defekt tretiran je resorbirajućom, a drugi neresorbirajućom membranom. Klinički parametri promatrani su na početku, nakon 12 mjeseci i nakon 12 +/- 6 mjeseci. 8 od 12 pacijenata bilo je dostupno desetogodišnjem praćenju. Nakon 12 mjeseci i nakon 120 +/- 6 mjeseci nakon provedene GTR terapije opažen je statistički značajan vertikalni dobitak pričvrstka (CAL) u obje skupine ; 3.4+/-1.0 mm i 1.5+/-1.2 mm u kontrolnoj skupini nakon 12 i 120 mjeseci te 3.3+/-1.6 mm i 3.5+/-2.5 mm u testnoj skupini nakon 12 i 120 mjeseci. Studija nije pokazala

statistički značajnu razliku između testne i kontrolne skupine i vertikalnog dobitka pričvrstka 120 +/- 6 mjeseci postoperativno. Vertikalni dobitak pričvrstka 12 mjeseci nakon provedbe GTR terapije koristeći resorbirajuće i neresorbirajuće membrane održao se stabilnim 10 godina nakon, u 12 od 16 defekata (75).

U travnju 2009. godine tretirali su 15 pacijenata s parodontitisom i intrakoštanim džepovima GTR metodom koristeći bioresorbirajuće membrane u nasumičnom kliničkom istraživanju. Kod svakog pacijenta liječeno je 15 parova intrakoštanih defekata. Kod svakog pacijenta, jedan defekt tretiran je polidioksanonskom membranom (testna skupina), a drugi poliaktičnom acetiltributil citratnom membranom (kontrolna skupina). Na početku, 12 i 120 +/- 6 mjeseci nakon kirurškog zahvata, praćeni su i dobiveni klinički parametri i radiografske slike. Devet pacijenata praćeno je kroz 120 mjeseci na redovitim pregledima. Nakon 12mj i 120 +/- 6 mjeseci dobiven je značajan statistički dobitak pričvrstka (CAL) u obje skupine : T12: 3.9 +/- 1.6 mm; T120: 2.4 +/- 1.8 mm; K12: 4.0 +/- 1.1 mm; K120: 2.4 +/- 1.7 mm. Studija nije pokazala statistički značajne razlike između skupina s obzirom na dobitak pričvrstka 120 mjeseci nakon terapije. Zaključak je da je vertikalni dobitak pričvrstka dobiven nakon korištenja GTR metode pomoću bioresorbirajućih membrana ostao stabilan nakon 10 godina u 15 od 22 defekta (68 %) (76).

Statistički beznačajnu razliku u dobitku pričvrstka uspoređujući resorptivne i neresorptivne membrane potvrdila je i studija Eickholza i suradnika koji su desetogodišnjim praćenjem evaluirali dugoročne rezultate nakon vođene regeneracije tkiva kod furkacija klase 2. Kod devet pacijenata s uznapredovalim parodontitisom, devet parova kontralateralnih furkacija klase 2 bilo je tretirano. Kod svakog pacijenta, jedan defekt tretiran je neresorbirajućom politetrafluoretilenskom membranom (ePTFE; K), a drugi resorbirajućom poliglaktinskom (polyglactin 910; T) membranom prema nasumičnom odabiru. Na početku, nakon 12 i 120 +/- 6 mjeseci postoperativno dobiveni su klinički rezultati. 12 i 120 mjeseci nakon GTR terapije uočen je statistički značajan horizontalni dobitak pričvrstka u obje skupine (K12: 1.9 +/- 0.5 mm; K120: 1.1 +/- 1.3 mm; T12: 1.9 +/- 0.8 mm; T120: 1.7 +/- 1.4 mm). Horizontalni dobitak kosti bio je približnih vrijednosti u obje skupine (K120: 0.8 +/- 1.0 mm; T120: 1.1 +/- 1.1 mm). Horizontalni dobitak pričvrstka nakon GTR terapije kod furkacija klasa 2 ostao je stabilan tijekom 10 godina kod 15 od 18 defekata (83%). Studija nije pokazala statistički značajnu razliku u stabilnosti horizontalnog dobitka pričvrstka između kontrolne i testne skupine 10 godina nakon provedene GTR terapije (77).

2.8.3 Kombinacija različitih regenerativnih metoda

Korištenje dvaju ili više različitih regenerativnih metoda, odnosno istovremena primjena kombinacije metoda pokazala je bolje rezultate dugoročno u usporedbi s monoterapijom. Kombinirani pristup koštani nadomjesni materijal + GTR ili koštani nadomjesni materijal + EMD dovodi do boljih konačnih rezultata. Kako bi se upotpunila ova saznanja, Nibali i suradnici su 2021. u svojem sistematičnom preglednom članku i metaanalizi intrakoštane morfologije defekata zaključili da dubina, kut i broj zidova defekta značajno utječu na klinički i radiološki ishod regenerativne terapije (78). Sustavni pregledi pokazali su da minimalno invazivan pristupni režanj dovodi do poboljšanih kliničkih i radioloških rezultata regenerativne terapije u odnosu na korištenje ostalih konvencionalnih pristupnih režnjeva (79). Regenerativna kirurgija trebala bi biti metoda izbora za liječenje intrakoštanih defekata rezidualnih paradontnih džepova prethodno liječenih nekirurškom terapijom. Ponekad se rezolucija intrakoštanog defekta može postići minimalno invazivnim nekirurškim liječenjem (Nibali et al. 2018). Prednost u liječenju intrakoštanih rezidualnih defekata daje se metodi očuvanja papile (eng. *papilla preservation flap*) s dodatnim korištenjem EMD-a ili GTR-a sa ili bez koštanih nadomjesnih materijala (78).

Dugoročnom studijom Orsini i sur. evaluirali su rezultate dobivene kombinacijom autogenog koštanog grafta s kalcij sulfatom te su usporedili ishod s rezultatima dobivenim korištenjem autogenog koštanog grafta s resorbirajućom membranom. Dvanaest pacijenata je sudjelovalo u ovome istraživanju nasuprotnih kvadranta (eng. *split-mouth*). Dvanaest dvozidnih ili trozidnih koštanih defekata tretirano je kombinacijom autogene kosti s kalcij sulfatom (testna skupina) ili autogenom kosti s resorbirajućom membranom (kontrolna skupina). U periodu cijeljenja, pacijenti su praćeni u paradontološkom programu održavanja. Dubina sondiranja (PD), dobitak pričvrstka (CAL), BOP su zabilježeni na početku, 6 mjeseci i 6 godina postoperativno. Nije bilo statistički značajne razlike između testne i kontrolne skupine na početku. Nakon 6 mjeseci postoperativno došlo je do smanjenja dubine sondiranja (PD) 4.3 ± 1.0 mm u kontrolnoj skupini i 4.4 ± 1.1 mm u testnoj skupini. Klinički dobitak pričvrstka (CAL) iznosio je 3.5 ± 1.1 mm u kontrolnoj skupini i 3.6 ± 1.0 mm u testnoj skupini. Nakon 6 godina, redukcija dubine paradontnog džepa iznosila je 3.3 ± 1.0 mm u kontrolnoj skupini i 4.2 ± 1.2 mm u testnoj skupini. Klinički dobitak pričvrstka (CAL) iznosio je 2.6 ± 1.2 mm u kontrolnoj skupini i 2.4 ± 1.1 mm u testnoj skupini. Razlike između tretiranih skupina nisu bile statistički značajne nakon 6 mjeseci niti nakon 6 godina. Obje

terapije doprinijele su značajnom kratkoročnom i dugoročnom poboljšanju promatranih varijabli (80).

Šestogodišnje praćenje pacijenata prikazali su Stavropoulous i Karring 2010. liječenjem intrakoštanih defekata tretiranih GTR-om bez ili s kombinacijom deproteinizirane goveđe kosti DBBM (eng. *deproteinized bovine bone matrix*). Kod svakog od 45 pacijenata, 1 defekt bio je tretiran s GTR-om ili GTR + DBBM hidriranom u slini ili gentamicin-sulfatu. Klinički parametri zabilježeni su preoperativno, nakon 1 i 6 godina postoperativno. Trideset i tri zuba su bila dostupna za šestogodišnje praćenje. Statistički značajne razlike primijećene su kod obaju protokola liječenja. Zaključak je da poboljšanje parodontološkog stanja dobiveno nakon GTR tretmana s ili bez upotrebe dodatne goveđe kosti (DBBM) može biti očuvano dugoročno (81).

Liječenje defekata pomoću EMD ili GTR metoda promovira regeneraciju parodonta. Međutim, donedavno su bili dostupni samo ograničeni podaci o dugoročnim kliničkim rezultatima navedenih regenerativnih tehnika. Stoga je cilj studije Sculeana i Schwarza bio predstaviti osmogodišnje rezultate prospektivne, kontrolirane, kliničke studije nasuprotnih kvadranta (eng. *split-mouth*) koja je prikazala liječenje intrakoštanih defekata s EMD ili GTR. Deset pacijenata s 1 parom kontralateralnih defekata nasumično su tretirani Emdogainom ili bioresorbirajućom membranom. Klinički parametri ocijenjeni su na početku, nakon 1. i 8. godine od provođenja zahvata: plak indeks, indeks gingive, BOP, PD, recesije gingive, CAL. Primarno promatrana varijabla bila je CAL. Nema statistički značajnih razlika u promatranju između skupina na početku. Defekti tretirani EMD-om pokazali su dobitak pričvrstka vrijednosti CAL s 9.5 ± 1.2 mm na 6.3 ± 1.3 mm i 6.7 ± 1.6 mm nakon 1 i 8 godina retrospektivno. Nisu utvrđene statistički značajne razlike između jednogodišnjih i osmogodišnjih rezultata. Defekti tretirani GTR metodom pokazali su promjenu CAL-a od 9.7 ± 1.3 mm na 6.7 ± 0.9 mm nakon 1 godine i 6.8 ± 1.2 mm nakon 8 godina. Promjena CAL između 1 i 8 godina nije pokazala statistički značajnu razliku. Između skupina nema statistički značajne razlike u navedenim parametrima između 1 i 8 godina. Unutar ograničenja ove studije doneseni su sljedeći zaključci: CAL se može održati dugoročno u obje skupine u periodu od 8 godina, tretiran EMD-om ili GTR-om i bitno je provođenje daljnjih studija u budućnosti koje bi poduprle navedeno (82).

Bröseler i Frank su u svojoj retrospektivnoj praktičnoj studiji prikazali dugoročne rezultate liječenja intrakoštanih defekata upotrebljavajući kombinaciju regenerativnih materijala. Rezultati

ove studije ukazuju da se redovitom parodontološkom kontrolom i terapijom održavanja teško oštećeni parodontni zubi mogu uspješno liječiti i održavati s dobrom dugoročnom prognozom uz adekvatnu oralnu higijenu i suradnju pacijenta i terapeuta. Analizirali su 1008 intrakoštanih defekata u 176 pacijenata korištenjem deproteiniziranog minerala govede kosti DBBMc sa ili bez kolagene membrane CM (eng. *collagen membrane*) i EMD. Defekti su klasificirani kao jednozidni i dvozidni plitki (≤ 6 mm), umjereni (> 6 i < 11 mm) i duboki (≥ 11 mm). Radiografske promjene u razini kostiju analizirane su nakon 1 godine, 2 do 4 godine i 5 do 10 godina. Prosječno popunjavanje radiografskih oštećenja bilo je 3.8 mm nakon 1 godine i ostalo je stabilno nakon 10 godina praćenja. Duboki i umjereni defekti pokazali su veći stupanj popunjenosti od plitkih (53,3%, 49,2%, 42,9%). Gubitak zuba iznosio je 2,6%, a ovisio je o početnoj veličini defekta (1,2% plitki, 1,4% umjereni, 5,7% duboki defekti) i dogodio se uglavnom zbog endodontskih razloga. U granicama ove retrospektivne studije, rezultati ukazuju na to da parodontno liječenje pomoću DBBM-a sa ili bez CM ili EMD može dovesti do dugoročnog smanjenja veličine defekta i preživljavanja zuba unutar 10 godina (83). Među koštanim nadomjescima deproteinizirani mineral govede kosti DBBM pokazao je zadovoljavajuće rezultate u kliničkim i histološkim ispitivanjima kada je korišten samostalno (84) ili u kombinaciji s kolagenom membranom (85,86,87,88). Koristi se i kao kolagen-obogaćeni mineral kostiju DBBMc samostalno (89) ili u kombinaciji s bioresorbirajućim membranama (89,90). Može se primijeniti DBBM u kombinaciji s EMD-om (91,92,93,94). Membrane mogu pridonijeti stabilizaciji rane i zadržavanju čestica nadomjesnih materijala (90). Koštani nadomjesni materijali se također mogu kombinirati s EMD-om kako bi se poboljšala regeneracija parodontnih tkiva. Kombinacija DBBM-a s EMD-om dovela je do superiornih ishoda (94). Uz to, studije *in vitro* i *in vivo* pokazale su pozitivan učinak EMD-a na zacjeljivanje rana promicanjem angiogeneze i zacjeljivanja epitela (95,96,97).

2.9 Usporedba dugoročnih rezultata regenerativnih i ostalih terapijskih metoda

Sustavnim pregledima dosadašnje literature utvrđeno je da kratkoročni (1-3 godine) i srednjeročni (3-5 godina) rezultati nakon korištenja regenerativnih parodontoloških metoda u usporedbi s konvencionalnim kirurškim metodama pokazuju značajno bolji ishod. Regenerativna terapija kao metoda izbora liječenja intrakoštanih defekata pokazala je značajniju redukciju dubine PD te veći dobitak CAL-a. Pregledom dosadašnje literature potonji rezultati vrijede i kod dugoročnog perioda praćenja pacijenata (6 godina postoperativno i više). Potrebne su daljnje studije koje bi objedinile rezultate dugoročnog praćenja pacijenata liječenih regenerativnim metodama terapije. Mnoga klinička istraživanja demonstrirala su korist različitih regenerativnih metoda u liječenju intrakoštanih defekata. Aimetti i suradnici 2021. te Stavropoulos i suradnici 2020. donijeli su zaključak da regenerativna kirurgija doprinosi smanjenju vrijednosti PD i dobitku CAL u odnosu na struganje i poliranje korijenova pod kontrolom oka OFD (eng. *open flap debridment*) (98,99).

Shaikh je u svom preglednom članku objavljenom u siječnju 2021. godine prikazao rezultate dugoročnog praćenja i liječenja intrakoštanih defekata regenerativnim metodama u usporedbi s konvencionalnim metodama. Praćen je CAL, PD, recesije (REC), gustoća kosti (BF). Najbolje rezultate dugoročnog praćenja pokazalo je korištenje regenerativnih metoda i to EMD-a i CG-a (eng. *ceramic grafts*). Zadovoljavajući rezultat upotrebom navedenih dvaju materijala moguće je održati kroz duži period (100).

U svojoj desetogodišnjoj studiji, Sculean i suradnici prikazali su usporedbu korištenja različitih metoda liječenja intrakoštanih defekata. Korištene su 3 regenerativne metode koje uključuju: EMD, EMD + GTR, GTR te OFD. Trideset i osam pacijenata tretirano je jednim od četiri navedena modaliteta, a rezultati su praćeni preoperativno, nakon jedne godine postoperativno te nakon 10 godina postoperativno. Varijabla koja se promatrala bila je promjena vrijednosti CAL-a. Tretiranje defekta uporabom EMD-a urodilo je dobitkom pričvrstka u vrijednosti od 3.4 ± 1.0 mm i 2.9 ± 1.4 mm nakon jedne i deset godina praćenja. Uporaba GTR metode rezultirala je kliničkim dobitkom pričvrstka (CAL) u vrijednosti od 3.2 ± 1.4 mm nakon jedne godine i 2.8 ± 1.2 mm nakon deset godina. Dobitak pričvrstka u skupini u kojoj je korištena kombinacija EMD + GTR iznosio je 3.3 ± 1.1 mm i 2.9 ± 1.2 mm nakon jedne i deset godina. Terapija korištenjem OFD-a rezultirala je dobitkom pričvrstka u vrijednosti od 2.0 ± 1.2 mm nakon jedne godine i 1.8 ± 1.1 mm nakon deset godina. Uspoređujući s OFD-om, tri navedena regenerativna protokola rezultirala su statistički

značajnijem dobitku pričvrstka nakon jedne i deset godina spram OFD-a. Navedeni rezultati ukazuju da je moguće održavanje tijekom razdoblja od 10 godina korištenjem sva četiri klinička pristupa sa statistički značajnijim dobitkom pričvrstka korištenjem triju regenerativnih metoda (101).

Petsos i sur. su evaluacijom dvadesetogodišnjeg praćenja rezultata nakon OFD-a i GTR-a kod intrakoštanih defekata utvrdili da je 82% inicijalno uključenih zuba i nakon 20 godina ostalo stabilno i na mjestu, iako pacijenti nisu redovno dolazili na potpurnu terapiju održavanja postojećih stanja (102).

Cortellini, Pini Prato i Tonetti u svojoj su nasumičnoj studiji s dvadesetogodišnjim praćenjem usporedili dugoročni ishod regenerativne terapije uspoređujući s terapijom odizanjem pristupnog režnja (eng. *access flap*). Kod 45 pacijenata promatrano je 45 intrakoštanih nasumično odabranih defekata koji su tretirani korištenjem modificirane tehnike očuvanja papile s ePTFE membranom (15 pacijenata), pristupni režanj sa ePTFE membranom (15 pacijenata), pristupni režanj (15 pacijenata). Suportivna parodontološka terapija provodila se jednom mjesečno tijekom prve godine praćenja te svaki treći mjesec tijekom dvadeset godina. Korištenje regenerativnih metoda pokazalo je veću dugoročnu korist i dobrobit za pacijenta nego primjena pristupnog režnja. U promatranoj skupini liječenoj regenerativnim metodama nije došlo do gubitka zuba, manja je progresija parodontitisa, manje reintervencija tijekom 20 godina (103).

Tablica 5. Prikaz studija

STUDIJA	GODINE PRAĆE NJA	VRSTA ISTRAŽIVANJA	a = broj pacijenata b= broj defekata	a= dijagnoza b=dob c= M/Ž d= sistemske bolesti e= pušači / nepušači	KORIŠTENE METODE Skupina I skupina II skupina III skupina IV	a = min.dubina defekta b= broj zidova defekta c = zub d = UF
Stavropoulos & Karring 2010.	6 godina	NKT, US	a: 60/38 b: 60/38	a: uznapredovali parodontitis b: 26-62 (NZ) c: 27/33 d: NZ / NZ e: NZ / NZ	I: OFD II: GTR resorbirajuća m. III: GTR rm. + PKM + fiziološka IV: GTR rm.+ PKM + gentamicin sulfat	a: PD \geq 7mm, intraokostano \geq 4mm b: 1, 2 - zida c: NZ d: isključenost
Orsini et al. 2008.	6 godina	NKT, NK	a: 12/12 b: 24/24	a: NZ b: 29-62 (42) c: 7/5 d: zdravi pacijenti e: 0/0	I: GTR rm.+ autogena kost II: autogena kost + kalcij-sulfat	a: NZ b: 2, 3- zidni c: NZ d: NZ
Sculean et al. 2006.	8 godina	NKTA, NK	a: 16/10 b: 32/20	a: NZ @KP b: 38-55 (46) c: 4/6 d: zdravi pacijenti e: NZ	I: GTR rm. II: EMD	a: PD \geq 6mm b: I: 1 (1), 2 (8), 3 (1) - zidni II: 1 (1), 2 (7), 3 (2) - zidni c: NZ d: NZ
Döri et al. 2013.	10 godina	NKT, US	a: 24/22 b: 24/22	a: generalizirani uznapredovali kronični parodontitis @KP b: 34-67 (NZ) c: 7/15 d: zdravi pac. e: 2/0	I: EMD + PKM II: EMD + β -TCP	a: PD \geq 6mm, intra \geq 4mm b: I: 1-2(1), 2(8), 3(2)- zidni II: 1-2 (1), 2(7), 3(3)- zidni c:I: 5 maks., 6 mand. (5I/K, 4PM, 2M) II: 4 maks., 7 mand.(5I/K, 5PM, 1M) d: NZ

Nickles et al. 2009.	10 godina	NKTa, NK, US	a: 10/10 b: 20/20	a: teški kronični parodontitis b: 41-73 (NZ) c: NZ d: NZ e: 2/4	I: OFD II: GTR resorbirajuća m.	a: PD \geq 5mm b: 2,3 - zidni c: 6 maks. (2I/K, 4PM), 14 mand. (2I/K, 4PM, 8M) d: NZ
Nygaard-Østby et al. 2010.	10 godina	NKT, US	a: 40/26 b: 40/26	a: kronični parodontitis @P b: 42-67 (53) c: 20/20 d: zdravi pac. e: 0/0	I: autogena kost II: GTR rm. + autogena kost	a: PD \geq 6mm, intra $>$ 4mm b: NZ c: I: 8 maks. (7I/K, 1PM), 5 mand. (4I/K, 1PM) II: 10 maks. (5I/K, 5 PM), 3 mand. (I/K) d: isključeno
Pretzl et al. 2008.	10 godina	NKT, NK	a: 12/8 b: 24/16	a: uznapredovali parodontitis @P b: 32-62 (46) c: 3/9 d: 2 DM e: 3/0	I: GTR neresorbirajuća m. II: GTR resorbirajuća m.	a: NZ b: NZ c: I: 3 maks. (1K, 2PM), 5 mand. (3PM,2M) II: 3 maks. (1K, 2PM), 5 mand. (3PM,2M) d: NZ
Pretzl et al. 2009.	10 godina	NKT, NK	a: 15/9 b: 30/18	a: umjereno teški parodontitis (6 agresivni p., 9 kronični p.) @P b: 22-64 (42) c: 3/12 d: NZ e: 3/1	I: GTR resorbirajuća m. II: GTR resorbirajuća m.	a: NZ b: 2, 3 -zidni c: 6 maks. (2PM, 4M), 14 mand. (4I/K, 4PM, 6M) d: NZ

Sculean et al. 2008.	10 godina	NKT, US	a: 56/38 b: 56/38	a: NR @KP b: NZ (52) c: NZ d: zdravi pac. e: NZ	I: OFD II: EMD III: GTR resorbirajuća m. IV: EMD + GTR rm.	a: PD \geq 6mm, intra \geq 3mm b: I: 1-2 (2), 2 (5), 3 (2)-zidni II: 1-2 (3), 2 (6), 3 (1)-zidni III: 1-2 (3), 2 (6), 3 (1)-zidni IV: 1-2 (2), 2 (7), 3 (1)-zidni c: NZ d: NZ
Cortellini et al. 2017.	20 godina	NKT, US	a: 45/41 b: 45/41	a: NZ @BE b: 25-61 (43) c: 21/24 d: zdravi pac. e: 6	I: OFD II: GTR rm. III: GTR	a: NZ b: 1-3 -zidni c: 36 maks., 9 mand., (17I/13K/7PM/8M) d: isključeno
Petsos et al. 2019. *	20 godina	NKTa, NK, (US)	a: 10/10 b: 20/20	a: teški kronični parodontitis b: 41-73 (NZ) c: NZ d: NZ e: 2/4	I: OFD II: GTR resorbirajuća m.	a: PD \geq 5mm b: 2,3-zidni c: 6 maks. (2I/K, 4PM), 14 mand. (2I/K, 4PM, 8M) d: NZ

NK-nasuprotni kvadranti; NKT-nasumično kontrolirana studija; US-usporedna skupina; NKTa- prema autorima nasumično kontrolirana studija; NZ- nije zabilježeno; OFD- struganje i poliranje korijena pod kontrolom oka (eng. *open flap debridment*); GTR-vođena regeneracija tkiva (eng. *guided tissue regeneration*); GTR rm.- s resorbirajućom membranom; PKM-prirodni koštani mineral; PD- dubina sondiranja parodontnog džepa (eng. *probing depth*); UF-uključenost furkacija; @KP- konačna procjena; @P-na početku; I-incizivi; K-kanini; PM-premolari; M-molari

Korištenje regenerativnih metoda terapije pokazalo se uspješnim u liječenju parodontoloških bolesti. Napretkom tehnologije, redovitim kontrolama pacijenta i bilježenjem njihovog stanja u mogućnosti smo pratiti iste postoperativno. Sustavnim sistematičnim pregledima utvrđen je kratkoročni uspjeh korištenja regenerativnih metoda terapije u liječenju intrakoštanih defekata u usporedbi s konvencionalnim kirurškim parodontološkim liječenjem. Cilj ovog rada bio je sistematično pregledati literaturu i objediniti dugoročne rezultate parodontološke terapije. Regenerativne metode prikazane su i opisane kao monoterapija ili u kombinaciji s ostalima. Pregledom literature i sistematizacijom dobivenih podataka može se zaključiti da korištenje tkivno vodene regeneracije GTR kao i caklinskih proteina matriksa EMD ima zadovoljavajuće rezultate u dugogodišnjem postoperativnom praćenju pacijenata u periodu od 6 godina nadalje. Emdogain se pokazao kao izuzetno dobro sredstvo koje dovodi do poboljšanja kliničkog dobitka pričvrstka CAL i značajnog smanjenja dubine sondiranja PD. Korištenje GTR metode također je pokazalo zadovoljavajuće kliničke rezultate u periodu 10 godina postoperativno. Međutim, kombinacija dviju navedenih metoda zajedno nije dovela do poboljšanja kliničkih rezultata. Potrebna su daljnja istraživanja s dugoročnim praćenjem. Utvrđeno je da parodontna regenerativna terapija intrakoštanih defekata srednjeročno (3-5 godina) te dugoročno (5-20 godina) rezultira značajnim smanjenjem PD i povećanjem CAL uspoređujući s OFD (99). Rezidualna dubina sondiranja nakon provedbe regenerativne terapije pokazala se dugoročno održivom s malim rizikom za progresiju uz provođenje redovite suportivne parodontološke terapije.

Stavropolous i Bertl su u svojoj nasumičnoj studiji o benefitima srednjeročne i dugoročne regenerativne terapije intrakoštanih defekata iz ožujka 2021. godine pokazali da uporaba regenerativnih metoda terapije kod intrakoštanih defekata dovodi do značajnog smanjenja dubine sondiranja (PD) džepa i povećanog dobitka kliničkog pričvrstka (CAL) uspoređujući s OFD-om (99). Stavropoulous i Bertl utvrdili su da je prosječna vrijednost rezidualne dubine džepova iznosila < 5 mm kod intrakoštanih defekata liječenih regenerativnim metodama (94%) dok je kod OFD-tretiranih skupina iznosila samo 33% (99). Gubitak zuba u analiziranim studijama bio je minimalan. Može se zaključiti da provođenje regenerativnih metoda terapije osigurava dugoročno održanje zuba unutar čeljusti i smanjenje mortaliteta zuba što je jedan od glavnih ciljeva parodontne terapije. Kombinacija metoda pokazala se uspješnijom uspoređujući s monoterapijom

u vidu kliničkih vrijednosti PD-a i CAL-a. Analizom studija s dugoročnim praćenjem, kombinirani pristup (GTR+ koštani nadomjesni materijal, EMD+ koštani nadomjesni materijal) pokazao se uspješnijim spram monoterapije (99). Kombiniranim pristupom dobiveni su bolji klinički rezultati koji se odnose na rezidualnu dubinu džepa i klinički dobitak pričvrstka. Nije zabilježen niti jedan slučaj kod korištenja kombinirane terapije u $PD \geq 5\text{mm}$. Navedene tvrdnje da kombinirani pristupi daju bolje rezultate potkrepljuju rezultati pretkliničkih *in vivo* i ljudskih histoloških studija, sistematizirano prikazani u sustavnim pregledima (Stavropoulos i Wikesjö 2012; Ivanović i sur. 2014; Sculean i sur. 2015). Kombinacija GTR i EMD metoda s graftovima dovodi do bolje parodontne regeneracije i predvidljivijih rezultata uspoređujući s monoterapijom. *In vivo* studije vezane uz cijeljenje rane i regeneraciju provedene 1980-ih, 1990-ih, 2000-ih godina su jasno pokazale da je parodontna regeneracija zbir događanja vezanih uz postoperativnu stabilnost rane, maturaciju rane i osiguranje slobodnog prostora za adekvatno cijeljenje; očito se ova trijada preduvjeta može poboljšati kombiniranim pristupima, posebice kod defekata s velikom i / ili nepodržavajućom anatomijom. Kliničke studije su pokazale da uski i poduprti defekti mogu biti jednako dobro tretirani monoterapijom kao i kombiniranim pristupom. Potrebna su daljnja istraživanja i dugoročna praćenja kako bi se sistemski prikazali rezultati dugoročnog praćenja pacijenata tretiranih regenerativnim metodama terapije. Jasna hijerarhija koja bi objedinila srednjeročne i dugoročne rezultate korištenih metoda ne može se uspostaviti zbog ograničenih resursa i limitiranih dokaza te manjka broja dugoročnih studija. GTR i EMD metode najčešće su korištene monoterapije u analiziranim istraživanjima. Za GTR metodu uglavnom su korištene resorbirajuće membrane, a aloplasti i ksenografti najčešće su korišteni materijali u koštanoj nadomjesnoj skupini.

Parodontna kirurška terapija nekada je nužan korak nakon provedbe inicijalnog parodontološkog liječenja. Grana regenerativne parodontološke kirurgije pokazala se superiornijom uspoređujući s resektivnom i mukogingivalnom kirurgijom u vidu dobivenih rezultata i iskorištavanja sposobnosti vlastitog tijela i nadomjesnih materijala koji će potaknuti tkiva na cijeljenje. Još od Aristotela poznajemo koncept regenerativne medicine. Unatoč tome, razvitak te grane potrajao je desetljećima. Korištenjem regenerativnih parodontoloških metoda terapije u mogućnosti smo ostvariti cijeljenje i uspostaviti kontinuitet izgubljenog dijela na takav način da se građa i funkcija tkiva zadrže (*restitutio ad integrum*). Objedinjenjem rezultata kratkoročnih studija utvrđeni su zadovoljavajući rezultati nakon korištenja istih u usporedbi s konvencionalnim parodontološkim kirurškim metodama. Pregledom dosadašnje literature vezane uz dugoročno praćenje liječenja intrakoštanih defekata regenerativnim metodama terapije može se zaključiti da regenerativna terapija intrakoštanih defekata rezultira boljim kliničkim vrijednostima uspoređujući s OFD-om; manji su rezidualni džepovi postoperativno (PD) te veći klinički dobitak pričvrstka (CAL). Korištenje kombiniranih metoda regenerativne terapije pokazalo se dugoročno uspješnijim u usporedbi s regenerativnom monoterapijom. Potrebna su daljnja istraživanja kako bi se mogla uspostaviti hijerarhija u korištenju određenih metoda regenerativne terapije. Dosadašnja saznanja limitirana su nedostatkom kvantitete i kvalitete dokaza. Potrebna su daljnja istraživanja detaljnijih i relevantnijih kliničkih i radioloških rezultata. Buduće studije trebale bi istražiti i isplativost (eng. *cost benefit*) regenerativnih metoda liječenja u usporedbi s ostalim parodontološkim metodama terapije.

1. Lindhe J. Klinička parodontologija i dentalna implantologija. 4th ed. Zagreb: Nakladni zavod Globus; 2004. Anatomija parodonta: p. 3-48.
2. Axelsson P, Lindhe J. The significance of maintenance care in the treatment of periodontal disease. *J Clin Periodontol.* 1981;8(4):281-94.
3. Lang NP, Lindhe J, editors. *Clinical Periodontology and Implant Dentistry: Regenerative periodontal therapy.* 2 Volume Set. Hoboken; John Wiley & Sons; 2015. p.901-969.
4. Bosshardt DD, Stadlinger B, Terheyden H. Cell-to-cell communication–periodontal regeneration. *Clin Oral Implants Res.* 2015;26(3):229-39.
5. Stavropoulos A, Wikesjö UM. Growth and differentiation factors for periodontal regeneration: a review on factors with clinical testing. *J Periodontal Res.* 2012;47(5):545-53.
6. Šekelja A, Sitnik D. Regeneracija upotrebom faktora rasta u parodontologiji. *Sonda.* 2021; 39/40: p.43-45.
7. Magan A, Ripamonti U. Biological aspects of periodontal tissue regeneration: cementogenesis and the induction of Sharpey's fibres. *SADJ.* 2013;68(7):304–14.
8. Sculean A. Current clinical concepts in regenerative periodontal therapy. *Perio Insight* [Internet].2017;https://www.efp.org/fileadmin/uploads/efp/Documents/Perio_Insight/Perioinsight05.pdf.
9. Wolf HF, Rateitschak-Plüss M, Rateitschak KH. *Parodontologija.* 3. hrv izd. Jastrebarsko: Naklada Slap; 2009. Intraalveolarni džepovi; 324 p.
10. Wolf HF, Rateitschak-Plüss M, Rateitschak KH. *Parodontologija.* 3. hrv izd. Jastrebarsko: Naklada Slap; 2009. Građa parodonta; p.7-20.
11. Bosshardt D. Anatomy of the periodontium in health and disease: Structure of periodontal tissues in health. In:Sculean A. *Periodontal regenerative therapy.* London:Quintessence publishing;2010.p.5-25.
12. Lujo M. Regenerativna parodontološka terapija i ortodontsko pomicanje zuba [master's thesis]. Zagreb: Stomatološki fakultet Sveučilišta u Zagrebu; 2011. 2 p.

13. Lindhe J. Klinička parodontologija i dentalna implantologija. 5th ed. Zagreb: Nakladni zavod Globus; 2010. Liječenje zuba sa zahvaćenim furkacijama; p. 823-848.
14. Cortellini P, Tonetti MS. Focus on intrabony defects: guided tissue regeneration. *Periodontol 2000*. 2000;22:104-32.
15. Tsitoura E, Tucker R, Suvan J, Laurell L, Cortellini P, Tonetti M. Baseline radiographic defect angle of the intrabony defect as a prognostic indicator in regenerative periodontal surgery with enamel matrix derivative. *J Clin Periodontol*. 2004;31(8):643-7.
16. Siaili M, Chatzopoulou D, Gillam DG. An overview of periodontal regenerative procedures for the general dental practitioner. *Saudi Dent J*. 2018;30(1):26-37.
17. Cortellini P, Bowers GM. Periodontal regeneration of intrabony defects: an evidence-based treatment approach. *Int J Periodontics Restorative Dent*. 1995;15(2):128-45.
18. Wikesjö UM, Polimeni G, Xiropaidis A, Stavropoulos A. Periodontal wound healing/regeneration: Historical perspectives. In: Sculean A. *Periodontal regenerative therapy*. London: Quintessence publishing; 2010.p.25-47.
19. Magan A, Ripamonti U. Biological aspects of periodontal tissue regeneration: cementogenesis and the induction of Sharpey's fibres. *SADJ*. 2013;68(7):304–14.
20. Wolf HF, Rateitschak-Plüss M, Rateitschak KH. *Parodontologija*. 3. hrv izd. Jastrebarsko: Naklada Slap; 2009. Liječenje upalnih parodontalnih bolesti; p.201-204.
21. Zuhr O, Hürzeler M. *Plastic-esthetic periodontal and implant surgery: Primary healing, the key to success*. 1st ed. Uffing; Quintessence publishing; 2011.p. 67.
22. Susin C, Fiorini T, Lee J, De Stefano JA, Dickinson DP, Wikesjö UM. Wound healing following surgical and regenerative periodontal therapy. *Periodontol 2000*. 2015;68(1):83-98.
23. Martin P. Wound healing--aiming for perfect skin regeneration. *Science*. 1997;276(5309):75-81.
24. Zuhr O, Hurzeler M. *Plastic-esthetic periodontal and implant surgery: Microsurgery, a new dimension*. 1st ed. Uffing; Quintessence publishing; 2011.p.36-68.

25. Laurens N, Koolwijk P, de Maat MP. Fibrin structure and wound healing. *J Thromb Haemost.* 2006;4(5):932-9.
26. Nurden AT. Platelets, inflammation and tissue regeneration. *Thromb Haemost.* 2011;105(1):13-33.
27. Cho MI, Lin WL, Genco RJ. Platelet-derived growth factormodulated guided tissue regenerative therapy. *J Periodontol* 1995;66: 522–530.
28. Melcher AH. On the repair potential of periodontal tissues. *J Periodontol.* 1976;47:256–260.
29. Karring T, Nyman S, Gottlow J, Laurell L. Development of the biological concept of guided tissue regeneration—Animal and human studies. *Periodontol 2000.* 1993;26–35.
30. Polson AM, Proye MP. Fibrin linkage: a precursor for new attachment. *J Periodontol.* 1983;54: 141–147.
31. Jan Lindhe, Thorkild Karring, Niklas P. Lang. *Klinička parodontologija i dentalna implantologija.* 2004; p. 650-704.
32. Matsubara T, Suardita K, Ishii M, Sugiyama M, Igarashi A, Oda R, Nishimura M, Saito M, Nakagawa K, Yamanaka K, Miyazaki K, Shimizu M, Bhawal UK, Tsuji K, Nakamura K, Kato Y. Alveolar bone marrow as a cell source for regenerative medicine: differences between alveolar and iliac bone marrow stromal cells. *J Bone Miner Res.* 2005;20(3):399-409.
33. Horiuchi K, Amizuka N, Takeshita S, Takamatsu H, Katsuura M, Ozawa H, Toyama Y, Bonewald LF, Kudo A. Identification and characterization of a novel protein, periostin, with restricted expression to periosteum and periodontal ligament and increased expression by transforming growth factor beta. *J Bone Miner Res.* 1999;14(7):1239-49.
34. Nyman S, Gottlow J, Karring T, Lindhe J. The regenerative potential of the periodontal ligament. An experimental study in the monkey. *J Clin Periodontol* 1982; 9: 257-65.

35. Shimono M, Ishikawa T, Ishikawa H, Matsuzaki H, Hashimoto S, Muramatsu T, Shima K, Matsuzaka K, Inoue T. Regulatory mechanisms of periodontal regeneration. *Microsc Res Tech.* 2003;60(5):491-502.
36. Murphy WL, Mooney DJ. Controlled delivery of inductive proteins, plasmid DNA and cells from tissue engineering matrices. *J Periodontal Res.* 1999;34:413–9.
37. Lekic PC, Rajshankar D, Chen H, Tenenbaum H, McCulloch CA. Transplantation of labeled periodontal ligament cells promotes regeneration of alveolar bone. *Anat Rec.* 2001;262(2):193-202.
38. Doğan A, Ozdemir A, Kubar A, Oygür T. Healing of artificial fenestration defects by seeding of fibroblast-like cells derived from regenerated periodontal ligament in a dog: a preliminary study. *Tissue Eng.* 2003;9(6):1189-96.
39. Seo BM, Miura M, Gronthos S, Bartold PM, Batouli S, Brahim J, Young M, Robey PG, Wang CY, Shi S. Investigation of multipotent postnatal stem cells from human periodontal ligament. *Lancet.* 2004;364(9429):149-55.
40. Shi S, Bartold PM, Miura M, Seo BM, Robey PG, Gronthos S. The efficacy of mesenchymal stem cells to regenerate and repair dental structures. *Orthod Craniofac Res.* 2005;8(3):191-9.
41. Feng F, Akiyama K, Liu Y, Yamaza T, Wang TM, Chen JH, Wang BB, Huang GT, Wang S, Shi S. Utility of PDL progenitors for in vivo tissue regeneration: a report of 3 cases. *Oral Dis.* 2010;16(1):20-8.
42. Liu Y, Zheng Y, Ding G, Fang D, Zhang C, Bartold PM, Gronthos S, Shi S, Wang S. Periodontal ligament stem cell-mediated treatment for periodontitis in miniature swine. *Stem Cells.* 2008;26(4):1065-73.
43. Ding G, Liu Y, Wang W, Wei F, Liu D, Fan Z, An Y, Zhang C, Wang S. Allogeneic periodontal ligament stem cell therapy for periodontitis in swine. *Stem Cells.* 2010;28(10):1829-38.
44. Tsumanuma Y, Iwata T, Washio K, Yoshida T, Yamada A, Takagi R, Ohno T, Lin K, Yamato M, Ishikawa I, Okano T, Izumi Y. Comparison of different tissue-derived stem

- cell sheets for periodontal regeneration in a canine 1-wall defect model. *Biomaterials*. 2011;32(25):5819-25.
45. Shi S, Bartold PM, Miura M, Seo BM, Robey PG, Gronthos S. The efficacy of mesenchymal stem cells to regenerate and repair dental structures. *Orthod Craniofac Res*. 2005;8(3):191-9.
46. Park JY, Jeon SH, Choung PH. Efficacy of periodontal stem cell transplantation in the treatment of advanced periodontitis. *Cell Transplant*. 2011;20(2):271-85.
47. Tang L, Li N, Xie H, Jin Y. Characterization of mesenchymal stem cells from human normal and hyperplastic gingiva. *J Cell Physiol*. 2011;226(3):832-42.
48. Mitrano TI, Grob MS, Carrión F, Nova-Lamperti E, Luz PA, Fierro FS, Quintero A, Chaparro A, Sanz A. Culture and characterization of mesenchymal stem cells from human gingival tissue. *J Periodontol*. 2010;81(6):917-25.
49. Rateitschak-Plüss M, Rateitschak KH. *Parodontologija*. 3. hrv izd. Jastrebarsko: Naklada Slap; 2009. Parodontalna kirurgija- korektivna faza; p.295-302.
50. Machtei EE, Oettinger-Barak O, Peled M. Guided tissue regeneration in smokers: effect of aggressive anti-infective therapy in Class II furcation defects. *J Periodontol*. 2003;74(5):579-84.
51. Patel RA, Wilson RF, Palmer RM. The effect of smoking on periodontal bone regeneration: a systematic review and meta-analysis. *J Periodontol*. 2012;83(2):143-55.
52. Grossi SG, Skrepcinski FB, DeCaro T, Zambon JJ, Cummins D, Genco RJ. Response to periodontal therapy in diabetics and smokers. *J Periodontol*. 1996;67(10 Suppl):1094-102.
53. Nibali L, Sultan D, Arena C, Pelekos G, Lin GH, Tonetti M. Periodontal infrabony defects: Systematic review of healing by defect morphology following regenerative surgery. *J Clin Periodontol*. 2021;48(1):100-113.
54. Harrel SK. A minimally invasive surgical approach for periodontal regeneration: surgical technique and observations. *J Periodontol* 1999;70: 1547–1557.

55. Trombelli L, Simonelli A, Schincaglia GP, Cucchi A, Farina R. Single-flap approach for surgical debridement of deep intraosseous defects: a randomized controlled trial. *J Periodontol* 2012; 83: 27–35.
56. Cortellini P, Prato GP, Tonetti MS. The modified papilla preservation technique. A new surgical approach for interproximal regenerative procedures. *J Periodontol* 1995;66:261–266.
57. Cortellini P, Prato GP, Tonetti MS. The simplified papilla preservation flap. A novel surgical approach for the management of soft tissues in regenerative procedures. *Int J Periodontics Restorative Dent* 1999;19:589–599.
58. Cortellini P, Tonetti MS. Microsurgical approach to periodontal regeneration. Initial evaluation in a case cohort. *J Periodontol.* 2001;72:559–569.
59. Karring T, Nyman S, Gottlow J, Laurell L. Development of the biological concept of guided tissue regeneration—animal and human studies. *Periodontol* 2000.1993;1:26–35.
60. Polimeni G, Albandar JM, Wikesjö UM. Prognostic factors for alveolar regeneration: effect of space provision. *J Clin Periodontol.* 2005;32(9):951-4.
61. Polimeni G, Susin C, Wikesjö UM. Regenerative potential and healing dynamics of the periodontium: a critical-size supra-alveolar periodontal defect study. *J Clin Periodontol.* 2009;36(3):258-64.
62. Wikesjö UM, Crigger M, Nilvéus R, Selvig KA. Early healing events at the dentin-connective tissue interface. Light and transmission electron microscopy observations. *J Periodontol.* 1991;62(1):5-14.
63. Silverstein LH, Kurtzman GM, Shatz PC. Suturing for optimal soft-tissue management. *J Oral Implantol.* 2009;35:82–90.
64. Zuber TJ. The mattress sutures: vertical, horizontal, and corner stitch. *Am Fam Physician* 2002;66:2231–2236.
65. Leknes KN, Selvig KA, Bøe OE, Wikesjö UM. Tissue reactions to sutures in the presence and absence of anti-infective therapy. *J Clin Periodontol.* 2005;32(2):130-8.

66. Selvig KA, Biagiotti GR, Leknes KN, Wikesjö UM. Oral tissue reactions to suture materials. *Int J Periodontics Restorative Dent*. 1998;18(5):474-87.
67. Slunjski N. Upotreba titanske mrežice za horizontalnu augmentaciju alveolarnoga grebena [professional thesis]. Zagreb: Stomatološki fakultet Sveučilišta u Zagrebu; 2020. 22 p.
68. Bunyaratavej P, Wang HL. Collagen membranes: a review. *J Periodontol*. 2001;72(2):215-29.
69. Bornstein MM, von Arx T, Bosshardt DD. Properties of Barrier Membranes. In: Buser D. 20 Years of Guided Bone regeneration in Implant Dentistry. 2nd ed. Chicago: Quintessence Publishing CO; 2009. p.47-70.
70. Gottlow J, Nyman S, Karring T, Lindhe J. New attachment formation as the result of controlled tissue regeneration. *J Clin Periodontol*. 1984;11(8):494-503.
71. Tatakis DN, Promsudthi A, Wikesjö UM. Devices for periodontal regeneration. *Periodontol 2000*. 1999;19:59-73.
72. Esposito M, Grusovin MG, Papanikolaou N, Coulthard P, Worthington HV. Enamel matrix derivative (Emdogain) for periodontal tissue regeneration in intrabony defects. A Cochrane systematic review. *Eur J Oral Implantol*. 2009;2(4):247-66.
73. Gestrelus S, Andersson C, Lidström D, Hammarström L, Somerman M. In vitro studies on periodontal ligament cells and enamel matrix derivative. *J Clin Periodontol*. 1997;24(9 Pt 2):685-92.
74. Nygaard-Østby P, Bakke V, Nesdal O, Susin C, Wikesjö UM. Periodontal healing following reconstructive surgery: effect of guided tissue regeneration using a bioresorbable barrier device when combined with autogenous bone grafting. A randomized-controlled trial 10-year follow-up. *J Clin Periodontol*. 2010;37(4):366-73.
75. Pretzl B, Kim TS, Holle R, Eickholz P. Long-term results of guided tissue regeneration therapy with non-resorbable and bioabsorbable barriers. IV. A case series of infrabony defects after 10 years. *J Periodontol*. 2008;79(8):1491-9.

76. Pretzl B, Kim TS, Steinbrenner H, Dörfer C, Himmer K, Eickholz P. Guided tissue regeneration with bioabsorbable barriers III 10-year results in infrabony defects. *J Clin Periodontol.* 2009;36(4):349-56.
77. Eickholz P, Pretzl B, Holle R, Kim TS. Long-term results of guided tissue regeneration therapy with non-resorbable and bioabsorbable barriers. III. Class II furcations after 10 years. *J Periodontol.* 2006;77(1):88-94.
78. Nibali i sur. 2021. Nibali L. Guest Editorial: Time to reflect on new evidence about periodontal regenerative surgery of intrabony defects. *J Clin Periodontol.* 2021;48(4):557-559.
79. Clementini M, Ambrosi A, Cicciarelli V, De Risi V, de Sanctis M. Clinical performance of minimally invasive periodontal surgery in the treatment of infrabony defects: Systematic review and meta-analysis. *J Clin Periodontol.* 2019;46(12):1236-1253.
80. Orsini M, Orsini G, Benlloch D, Aranda JJ, Sanz M. Long-term clinical results on the use of bone-replacement grafts in the treatment of intrabony periodontal defects. Comparison of the use of autogenous bone graft plus calcium sulfate to autogenous bone graft covered with a bioabsorbable membrane. *J Periodontol.* 2008;79(9):1630-7.
81. Stavropoulos A, Karring T. Guided tissue regeneration combined with a deproteinized bovine bone mineral (Bio-Oss) in the treatment of intrabony periodontal defects: 6-year results from a randomized-controlled clinical trial. *J Clin Periodontol.* 2010;37(2):200-10.
82. Sculean A, Schwarz F, Miliauskaitė A, Kiss A, Arweiler N, Becker J, Brex M. Treatment of intrabony defects with an enamel matrix protein derivative or bioabsorbable membrane: an 8-year follow-up split-mouth study. *J Periodontol.* 2006;77(11):1879-86.
83. Bröseler F, Tietmann C, Hinz AK, Jepsen S. Long-term results of periodontal regenerative therapy: A retrospective practice-based cohort study. *J Clin Periodontol.* 2017;44(5):520-529.
84. Gokhale ST, Dwarakanath CD. The use of a natural osteoconductive porous bone mineral (Bio-Oss™) in infrabony periodontal defects. *J Indian Soc Periodontol.* 2012;16(2):247-52.

85. Lekovic V, Camargo PM, Weinlaender M, Nedic M, Aleksic Z, Kenney EB. A comparison between enamel matrix proteins used alone or in combination with bovine porous bone mineral in the treatment of intrabony periodontal defects in humans. *J Periodontol.* 2000;71(7):1110-6.
86. Camelo M, Nevins ML, Lynch SE, Schenk RK, Simion M, Nevins M. Periodontal regeneration with an autogenous bone-Bio-Oss composite graft and a Bio-Gide membrane. *Int J Periodontics Restorative Dent.* 2001;21(2):109-19.
87. Camelo M, Nevins ML, Schenk RK, Simion M, Rasperini G, Lynch SE, Nevins M. Clinical, radiographic, and histologic evaluation of human periodontal defects treated with Bio-Oss and Bio-Gide. *Int J Periodontics Restorative Dent.* 1998;18(4):321-31.
88. Mellonig JT. Human histologic evaluation of a bovine-derived bone xenograft in the treatment of periodontal osseous defects. *Int J Periodontics Restorative Dent.* 2000;20(1):19-29.
89. Nevins ML, Camelo M, Lynch SE, Schenk RK, Nevins M. Evaluation of periodontal regeneration following grafting intrabony defects with bio-oss collagen: a human histologic report. *Int J Periodontics Restorative Dent.* 2003;23(1):9-17.
90. Hartman GA, Arnold RM, Mills MP, Cochran DL, Mellonig JT. Clinical and histologic evaluation of anorganic bovine bone collagen with or without a collagen barrier. *Int J Periodontics Restorative Dent.* 2004 ;24(2):127-35.
91. Iorio-Siciliano V, Andreuccetti G, Blasi A, Matarasso M, Sculean A, Salvi GE. Clinical outcomes following regenerative therapy of non-contained intrabony defects using a deproteinized bovine bone mineral combined with either enamel matrix derivative or collagen membrane. *J Periodontol.* 2014;85(10):1342-50.
92. Sculean A, Kiss A, Miliauskaite A, Schwarz F, Arweiler NB, Hannig M. Ten-year results following treatment of intra-bony defects with enamel matrix proteins and guided tissue regeneration. *J Clin Periodontol.* 2008;35(9):817-24.

93. Velasquez-Plata D, Scheyer ET, Mellonig JT. Clinical comparison of an enamel matrix derivative used alone or in combination with a bovine-derived xenograft for the treatment of periodontal osseous defects in humans. *J Periodontol.* 2002;73(4):433-40.
94. Zucchelli G, Amore C, Montebugnoli L, De Sanctis M. Enamel matrix proteins and bovine porous bone mineral in the treatment of intrabony defects: a comparative controlled clinical trial. *J Periodontol.* 2003;74(12):1725-35.
95. Al-Hezaimi K, Al-Askar M, Al-Fahad H, Al-Rasheed A, Al-Sourani N, Griffin T, O'Neill R, Javed F. Effect of enamel matrix derivative protein on the healing of standardized epithelial wounds: a histomorphometric analysis in vivo. *Int Wound J.* 2012;9(4):436-41.
96. Kasaj A, Meister J, Lehmann K, Stratul SI, Schlee M, Stein JM, Willershausen B, Schmidt M. The influence of enamel matrix derivative on the angiogenic activity of primary endothelial cells. *J Periodontal Res.* 2012;47(4):479-87.
97. Nokhbehshaim M, Winter J, Rath B, Jäger A, Jepsen S, Deschner J. Effects of enamel matrix derivative on periodontal wound healing in an inflammatory environment in vitro. *J Clin Periodontol.* 2011;38(5):479-90.
98. Aimetti M, Fratini A, Manavella V, Giraudi M, Citterio F, Ferrarotti F, Mariani GM, Cairo F, Baima G, Romano F. Pocket resolution in regenerative treatment of intrabony defects with papilla preservation techniques: A systematic review and meta-analysis of randomized clinical trials. *J Clin Periodontol.* 2021;48(6):843-858.
99. Stavropoulos A, Bertl K, Spineli LM, Sculean A, Cortellini P, Tonetti M. Medium- and long-term clinical benefits of periodontal regenerative/reconstructive procedures in intrabony defects: Systematic review and network meta-analysis of randomized controlled clinical studies. *J Clin Periodontol.* 2021;48(3):410-430.
100. Shaikh MS, Pisani F, De Vito D, Lone MA, Almasri M. Long-term Clinical Performance of Regeneration versus Conservative Surgery in the Treatment of Infra-bony Defects: A systematic review. *J Int Acad Periodontol.* 2021;23(1):31-56.

101. Sculean A, Kiss A, Miliauskaite A, Schwarz F, Arweiler NB, Hannig M. Ten-year results following treatment of intra-bony defects with enamel matrix proteins and guided tissue regeneration. *J Clin Periodontol.* 2008 ;35(9):817-24.
102. Petsos H, Ratka-Krüger P, Neukranz E, Raetzke P, Eickholz P, Nickles K. Infrabony defects 20 years after open flap debridement and guided tissue regeneration. *J Clin Periodontol.* 2019;46(5):552-563.
103. Cortellini P, Buti J, Pini Prato G, Tonetti MS. Periodontal regeneration compared with access flap surgery in human intra-bony defects 20-year follow-up of a randomized clinical trial: tooth retention, periodontitis recurrence and costs. *J Clin Periodontol.* 2017;44(1):58-66.

Anđelina Šekelja rođena je 30. srpnja 1996. godine u Zagrebu. Nakon završene osnovne škole upisuje VII. Gimnaziju, a 2015. godine započinje studij dentalne medicine na Stomatološkom fakultetu Sveučilišta u Zagrebu. Za vrijeme studija pohađa međunarodne kongrese.

Od 2017. godine asistira u privatnim stomatološkim poliklinikama.

Za vrijeme studija aktivno sudjeluje na međunarodnom Simpoziju studenata dentalne medicine 2017. kao predavač s temom *Budućnost regeneracije uz upotrebu faktora rasta*, 2018. godine s temom *Komplikacije i izazovi u implantologiji* te 2019. godine kao voditelj radionice *Parodontološko šivanje*.

Autorica je članaka *Ramanova spektroskopija kao metoda mjerenja stupnja konverzije kompozitnih materijala* i *Regeneracija upotrebom faktora rasta u parodontologiji* objavljenih 2021. godine u časopisu *Sonda*. Jedna je od koautora članka *Rapid 3 s Curing: What Happens in Deep Layers of New Bulk-Fill Composites?* objavljenog u časopisu *Materials* 2021. godine.