

Primjena CBCT-a u endodonciji

Leskovar, Gabrijela

Master's thesis / Diplomski rad

2015

Degree Grantor / Ustanova koja je dodijelila akademski / stručni stupanj: **University of Zagreb, School of Dental Medicine / Sveučilište u Zagrebu, Stomatološki fakultet**

Permanent link / Trajna poveznica: <https://um.nsk.hr/um:nbn:hr:127:659422>

Rights / Prava: [Attribution-NonCommercial-NoDerivs 3.0 Unported / Imenovanje-Nekomercijalno-Bez prerada 3.0](#)

Download date / Datum preuzimanja: **2025-03-15**



Repository / Repozitorij:

[University of Zagreb School of Dental Medicine Repository](#)



SVEUČILIŠTE U ZAGREBU
STOMATOLOŠKI FAKULTET

Gabrijela Leskovar

PRIMJENA CBCT-a U ENDODONCIJI

DIPLOMSKI RAD

Zagreb, srpanj 2015.

Rad je ostvaren na Zavodu za endodonciju i restaurativnu stomatologiju
Stomatološkog fakulteta Sveučilišta u Zagrebu.

Mentor: Prof.dr.sc. Goranka Prpić Mehičić, Stomatološki fakultet

Lektor hrvatskog jezika: Marija Nosić, prof. hrvatskog jezika

Anina 61, 10 000 Zagreb

+38595 5444 784

Lektor engleskog jezika: Goran Medved, prevoditelj

Krklecova 22, Rakitje

+38595 9091 281

Rad sadrži: 39 stranica

1 tablica

7 slika

1 CD

Zahvaljujem dragoj mentorici prof.dr.sc. Goranki Prpić Mehičić na pomoći i savjetima tijekom studija i izrade diplomskog rada.

Također, velika hvala svima koju su me pratili i pomagali tijekom školovanja. Osobito zahvaljujem majci Mariji, koja mi je omogućila studiranje, pomagala svojim savjetima i pružala bezuvjetnu ljubav. Braći Davidu i Josipu, prijateljici Vanji te mom zaručniku Martinu hvala na svakoj podršci i sreći koju su dijelili sa mnom, nakon svakog položenog ispita.

Hvala svim prijateljima i kolegama koji su mi uljepšavali i olakšavali studentske dane.

SADRŽAJ

1. UVOD.....	1
2. SVRHA RADA.....	4
3. RADIOLOŠKI ASPEKTI CBCT-a.....	5
3.1. Princip korištenja.....	5
3.2. Doze zračenja	6
3.3. Tipovi CBCT uređaja	10
3.4. Usporedba medicinskog CT-a i CBCT-a	11
4. PRIMJENA CBCT-a U ENDODONCIJI.....	14
4.1. Otkrivanje vertikalne frakture	15
4.2. Dijagnostika periapikalnih patoloških procesa.....	18
4.3. Prikaz anatomije korijenskih kanala.....	20
4.4. Dijagnostika stranih tijela u korijenskom kanalu	21
4.5. Maksilarni sinusitis.....	23
4.6. Dijagnostika resorpcija korijena zuba	25
4.6.1. Interna resorpcija	25
4.6.2. Eksterna resorpcija.....	26
5. RASPRAVA	29
6. ZAKLJUČAK.....	30
7. SAŽETAK	31

8. SUMMARY	33
9. LITERATURA	35
10. ŽIVOTOPIS	39

POPIS KRATICA I OZNAKA

ALARA - najniža izloženost ionizacijskom zračenju uz očuvanje dijagnostičke vrijednosti snimke (As Low As Reasonably Achievable)

AP - apikalni parodontitis

CBCT - Cone-Beam kompjutorizirana tomografija (Cone Beam Computer Tomography)

CT - kompjutorizirana tomografija

DICOM - digitalni prikaz i komunikacija u medicini (Digital Imaging and Communications in Medicine)

DNK - deoksiribonukleinska kiselina

FDA - američka agencija za hranu i lijekove

FOV - područje gledanja (Field Of View)

ICRP - međunarodna komisija za radiološku zaštitu (International Commission on Radiological Protection)

MSCT - višeslojna kompjutorizirana tomografija (Multi Slice Computer Tomography)

NiTi instrumenti - nikal titanski instrumenti

NPV - negativna prediktivna vrijednost

PPV - pozitivna prediktivna vrijednost

TMZ - temporomandibulatni zglob

VFK - vertikalna fraktura korijena

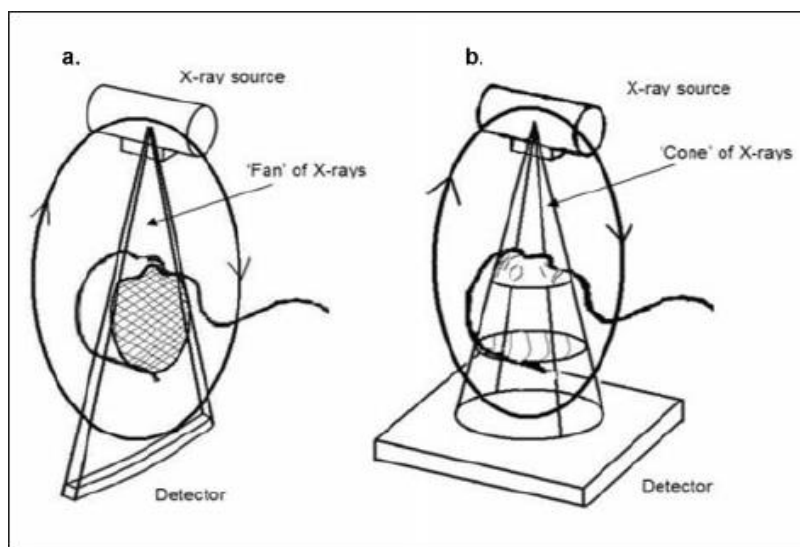
1. UVOD

Primjena trodimenzionalne dijagnostike prisutna je posljednjih 35 godina u svim granama medicine, kao važan faktor koji pruža značajne prednosti u odnosu na dosadašnju dvodimenzionalnu radiološku dijagnostiku. Ona nam daje samo djelomičan uvid u stvarnu informaciju o trodimenzionalnim objektima i stanju oralnih struktura.

Trodimenzionalni prikaz omogućuje dobro vizualiziranje cjelokupne složenosti situacije pa se pacijenta može bolje upoznati s planom terapije, a time ujedno smanjiti nastanak komplikacija tijekom i nakon operativnog zahvata. Koristi se u dijagnostici odontogenih i neodontogenih patoloških procesa, u analizi morfologije i antropologije ortodontskih karakteristika pacijenta, endodontskoj terapiji, preoperativnoj dijagnostici trauma, planiranju implanto-protetskih zahvata te različitim znanstvenim istraživanjima zbog svoje potpune točnosti i visoke preciznosti dobivenih podataka. Uslijed još relativno velikih količina zračenja primjena je ograničena, ali se pristupa pronalasku dijagnostičkih sredstva, koji će uz smanjenu dozu zračenja objediniti prednosti CT dijagnostike.

CBCT (Cone Beam Computer Tomography) je temeljen na koničnim zrakama, koje su usmjerene na usko područje interesa te tako ima bitno smanjenu efektivnu dozu zračenja u odnosu na konvencionalni CT, visoku razlučivost detalja, točne kvantitativne i kvalitativne vrijednosti, ekonomičnosti i jednostavnosti u korištenju snimaka (1). Omogućuje nam vizualizaciju snimaka po slojevima i presjek u sve tri dimenzije. Specifično je dizajniran kako bi stvorio neiskrivljenu trodimenzionalnu informaciju maksilofacijalnog kostura, kao i trodimenzionalnu snimku zuba i

njihovih okolnih struktura (2). Sa svojim konično usmjerenim rendgentskim zrakama, CBCT pokriva cijelu željenu regiju i dovoljna je jedna cirkularna rotacija, koja traje manje od 30 sekundi, da se prikupe podaci za stvaranje trodimenzionalne slike (3).



Slika 1. X-zraka snopa projiciranog programa usporedbom jedne detektoru umnožene zrake (a) CT-a i (b) CBCT geometrije. Preuzeto iz : (4).

U digitalnim postupcima, digitalni senzori pretvaraju elektromagnetsku energiju rendgentskog zračenja u električne impulse. Električni impulsi nose različite fotosenzorne vrijednosti, koje se pretvaraju u piksele, od strane digitalizacijske ploče spojene u horizontalne rasterske linije (1).

CBCT bi trebao biti propisan samo za odabrane, zahtjevne slučajeve u kojima dobivena informacija od kovencionalnih dvodimeznionalnih podataka sprječava točnu procjenu interesnog zuba. Princip „što manje - razumno dostižno“ (ALARA) bi se trebao uvijek uzeti u obzir kada se propisuje CBCT pretraga ili kod istraživanja.

CBCT je metoda izbora kada se žele prevladati ograničenja konvencionalne radiografije, kao što su preklapanje slike i geometrijske distorzije. CBCT u usporedbi s periapikalnom snimkama ima i nedostatke: uređaj je skup, pacijenti su izloženi većoj efektivnoj dozi zračenja, tehnologija nije široko dostupna i njezina bi uporaba trebala imati opravdani klinički razlog (5). Drugo značajno ograničenje CBCT snimaka je prisutnost artefakata, koji su posljedica metalnih i amalgamskih restauracija, kao i artefakti materijala za punjenje korijenskih kanala (6).

Snimke CBCT-a uvijek sadrže neki stupanj „šuma“. On prikazuje grešku pomoću skale sa stupnjem sivoće u jednom pikselu, koji utječe na kvalitetu dobivene snimke. Premalo mA uzrokuje „šum“ u snimci, dok više mA smanjuje iznos „šuma“, ali povećava dozu radijacije pacijenta (7).

2. SVRHA RADA

Svrha rada je dati pregled primjene CBCT-a u dijagnostici endodontskih problema, ukazati na prednosti i nedostatke iste te korisnost u odnosu na potencijalni rizik zbog neizbježnog stupnja zračenja. U radu će biti prikazane mogućnosti dijagnosticiranja vertikalnih fraktura, periapikalnih procesa, prikaz anatomije korijenskih kanala te dijagnostika stranih tijela u korijenskim kanalima, dijagnoza maksilarnog sinusitisa kao i pomoć u dijagnosticiranju resorpcija korijena.

3. RADIOLOŠKI ASPEKTI CBCT-a

3.1. Princip korištenja

CBCT je relativno nova metoda za vizualizaciju individualnog zuba ili dentina u relaciji sa okolnim koštanim tkivima i za kreiranje trodimenzionalne slike područja koji treba istražiti. Korištenje CBCT-a u endodonciji se rapidno povećava u svijetu kao i kod nas (7).

Prvi CBCT uređaj razvijen je 1982. godine u „Mayo Clinic Biodinamics Research Laboratory“. Njegova primarna primjena bila je u angiografiji. 2001. godine američka agencija za hranu i lijekove (FDA) potvrdila je „NewTom QR DVT 9000“ kvalitativnom radiologijom, Verona, Italija kao prvi CBCT uređaj sa specifičnom dentalnom upotrebom. Princip korištenja CBCT-a bazira se na koničnoj zruci u dvije dimenzije i širokom panelu senzora s kutom snimanja većim od 400° (1).

Rendgenska cijev i senzor locirani su na suprotnim stranama rotirajuće ruke, tako da je pacijent, koji se snima, lociran između, u ležećem ili sjedećem položaju. U kliničkoj praksi više se koriste uređaji kod kojih pacijent sjedi zbog toga jer zahtijevanju manje mjesta i bolje su prihvaćeni od strane pacijenta. Također daju dobar način za fiksaciju glave, pogodne su kod pacijenata sa smanjenom mogućnošću kretanja i onespoblijenih. Sigurna i stabilna fiksacija pacijentove glave izuzetno je bitna jer reducira ili eliminira artefakte na dobivenim slikama (1). Digitalni senzor registrira veliki broj slika koje se tada sklope u jednu 3D sliku.

Usporedbom geometrije CBCT-a i klasičnog CT-a, geometrija CBCT-a dopušta bolju mogućnost korištenja rendgenskih zraka, bržu volumnu sintezu slika i

redukciju cjelokupnog troška skenera. CBCT geometrija također omogućava izradu pojedinih skenova s različitim FVO veličinama na osnovi koničnih rendgenskih zraka. Format podataka korišten za gledanje, spremanje, prijenos i izlaz CBCT slika zove se „Digital Imaging and Communications in Medicine“ (DICOM) format (Nacionalna asocijacija električnih proizvođača, Rosslyn, Va.) (1). Područje obuhvaćeno jednom slikom naziva se polje gledanja (FOV). Veličina FOV ovisi o nekoliko faktora: veličina i oblik detektora, geometrija projekcije i ravnjanje rendgenske zrake. Mali FOV smanjuju dozu radijacije jer je emisija ograničena na manju regiju, manji obujam i manje senzitivna tkiva (1). Vrijeme snimanja CBCT uređaja može biti do 20 sekundi i prema tome je značajno dulje uspoređujući s intraoralnom radiografijom (<0.3 s). Stoga, i najmanji pomak pacijenta tijekom snimanja može dati konačnu rekonstruiranu snimku s minimalnom dijagnostičkom koristi. To može biti problem kod djece, starijih pacijenata i onih s neurološkim smetnjama, na primjer Parkinsonovom bolesti (7).

3.2. Doze zračenja

Dvije najčešće razine zračenja kod dijagnostičke radiologije su ulazna površinska izloženost i efektivna doza.

Efektivna doza je ona prosječna doza izmjerena na lokalnom tkivu, preračunana i raspodijeljena preko cijelog tijela, što omogućuje usporedbu radioaktivne kontaminacije nakon niza RTG pregleda (8). Jedinica efektivne doze (E) radijacije izražena je jedinicom Sivert (Sv), a za ulaznu površinsku izloženost (ESE) obično se koristi jedinica Gray (Gy). Efektivna doza za pučanstvo godišnje

iznosi 1mSv (Sivert), a za medicinsko osoblje 20mSv (9). Kako bi se uspostavila efektivna doza, veličina radijacije se mjeri po apsorpciji od strane izloženog tkiva. Kada se računa efektivna doza za glavu i vrat, faktori osjetljivosti za koštanu srž, štitnjaču, jednjak, kožu, površinu kože, žlijezde slinovnice, mozak i „ostala“ tkiva su u tom faktoru.

Efektivna doza CBCT skeniranja je viša nego periapikalne i panoramske radiografije, ali manja nego višeslojni CT (MSCT). Efektivna doza varira između skenera. Također je ovisna o području čeljusti koji se snima, postavci izloženosti CBCT skenera, veličini polja gledanja (FOV), vremenu izloženosti (s), struji cijevi (mA) i potencijalu (kV) (7) te osjetljivosti digitalnih senzora, kvaliteti i karakteristikama rendgenske zrake, broju rotacija oko objekta koji se snima (1, 4).

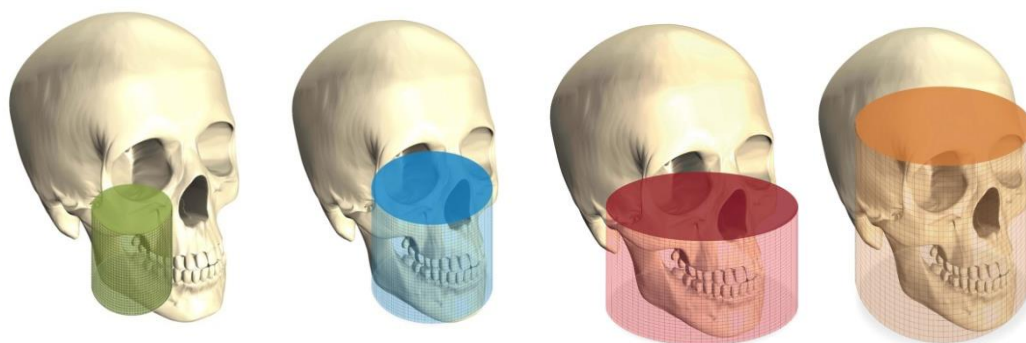
Tablica 1. Efektivne doze iz različitih izvora dentalnih zračenja. Preuzeto iz : (7).

Slike izvora (digitalne)	Efektivne doze (μ Sv) ICRP 2007.
CBCT mali FOV	19-44
CBCT srednji FOV	28-265
CBCT veliki FOV	68-368
Panoramska radiografija (digitalna)	14-24
Periapikalna radiografija	2-9

Efektivna doza radijacije varira između 4 i 16 μ Sv kod ortopanskih snimki, pa od 33 do 150 μ Sv kad se pojedinačno snima svaki zub u usnoj šupljini, ali sve to ovisi o primjenjenoj tehnici (8). Male doze radijacije mogu uzrokovati promjene u DNK stanice, iako one ne moraju biti smrtonosne, mogu potaknuti mutacije koje pak

moгу završiti karcinomom. Nepopravljena šteta nastaje najčešće kod velikih pojedinačnih ili akumuliranih doza, ali i pojedinačni mali udari radijacije mogu stvoriti mutaciju. Što je osoba izloženija jačoj radijaciji, to će joj prije biti uništena DNK. Takav efekt zove se stohastički, a zapravo predstavlja učinak proporcionalan primljenoj dozi. Najčešće posljedice stohastičkog efekta su karcinom ili genetske promjene u budućim naraštajima (8). Efektivna doza može biti smanjena korištenjem pulsirajućih umjesto konstantnih zraka (1), također ukoliko se koristi veća brzina filma, digitalno snimanje te ako pravokutno suzimo snop zraka tj. usmjerimo zrake na najmanju uporabljivu veličinu smanjujemo tako opseg izloženog tkiva, a time i količinu upijene radijacije (8).

Međunarodna komisija za radijacijsku zaštitu (ICRP) 2007. godine publicirala je nove vrijednosti faktora za specifična tkiva i organe koji se koriste u računanju efektivnih doza radijacije. Novi podaci uključuju žlijezde slinovnice kao posebne entitete, dok je sluznica usne šupljine klasificirana pod „ostale“ organe čiji je efektivni faktor povećan od 0.05 do 0.12. Prosječne efektivne doze CBCT snimki odgovaraju prosječnim efektivnim dozama intraoralnih snimki pojedinih zuba kada se koristi klasična rendgenska radiografija tj. 13-100 μSv (1). Kako bi se osigurala pacijentova sigurnost, osoblje koje koristi CBCT skener mora imati adekvatno znanje i izobrazbu o dozama zračenja pacijenta koje se odnose i na specifični CBCT skener koji koriste. Za endodontske svrhe, područje gledanja (FOV) bi trebalo biti ograničeno na interesno područje, odnosno područje gledanja bi trebalo obuhvaćati strukture zuba. Ovo je efektivan način da se smanji doza zračenja pacijenta (7).



Slika 2. Različita polja gledanja (FOV): malo, srednje, veliko i iznimno veliko.

Preuzeto iz: (1).

Malo polje (6x6cm) namijenjeno je planiranju zahvata u jednom sekstantu ili kvadrantu koji uključuje lateralne zube od očnjaka do umnjaka. Srednje polje (7,5x10cm) pogodno je za pregled cijelog zubnog luka uključujući mandibulatni kanal. Veliko i iznimno veliko polje (7,5x14,5cm/10x14,5cm) rade se kada je potrebno napraviti pregled obje čeljusti, TMZ te gornjeg dijela cervikalne kralježnice.

Kod uporabe radiografije potrebno je prije svega odlučiti koju vrstu snimanja treba primjeniti i je li snimanje doista potrebno, ukoliko se to utvrdi ono se mora učiniti s najmanjom mogućom dozom zračenja, a da se dobije potreban podatak. Snima se po principu ALARA (As Low as Reasonably Achievable) sustava – najniža izloženost ionizacijskom zračenju uz očuvanje dijagnostičke vrijednosti snimke, također se ne preporuča ponavljanje snimanja.

Budući da i vrlo male količin X –zraka mogu dovesti do bioloških oštećenja, stomatolozi i radiolozi moraju s radijacijom postupati oprezno i mudro. Izuzetno je bitno da se oprema redovito održava i da se primjene dobre tehnike snimanja.

3.3. Tipovi CBCT uređaja

Trenutno su u upotrebi tri vrste CT skenera: tradicionalni, helikoidni ili volumetrički i Cone-Beam skener kompjutorizirane tomografije. Konvencionalni CT skeneri su veliki i skupi uređaji koji emitiraju velike doze zračenja i dizajnirani su za snimanje cijelog tijela te se ne smatraju primjerenim alatom u dijagnosticiranju uobičajenih orofacijalnih patoloških procesa (1).

CBCT skeneri imaju širok spektar veličina područja gledanja(FOV). Teoretski, svi mogu biti korišteni u endodontske svrhe iako se savjetuje da se koristi najmanji FOV kad god je to moguće (7). Nekoliko dento maksilofacijalnih CBCT sustava je trenutno na tržištu. Ovi sustavi međusobno se razlikuju u dizajnu detektora, postavkama snimanja pacijenta i parametrima rekonstrukcije podataka. Nekoliko faktora skeniranja i rekonstruiranja, uključujući odabir kuta gledanja snimke (FOV-a) i veličine voxela, broj baznih projekcija (akvizicija) korištenih za rekonstrukciju i dijelovi snimke imaju značajan utjecaj na kvalitetu snimke kod CBCT-a.

CBCT sustavi se razlikuju u kvaliteti snimke i mogućnosti da se vizualiziraju anatomske strukture. Na temelju FOV odabira, CBCT uređaji su kategorizirani prema sljedećem: mali (dentalni) volumen često korišten za skeniranje nekoliko zuba

ili jedne čeljusti; srednji (maksilofacijalni) volumen koji pokriva obje čeljusti, maksilarni sinus i dio nosa; i veliki (kraniofacijalni) volumen koji pokriva cijelu maksilofacijalnu regiju koja se produljuje u nekim uređajima superiorno na kranijalno tjeme. Odabir FOV-a se direktno odnosi na veličinu voxela i utječe na prostornu i kontrastnu rezoluciju. Veći odabir FOV-a daje manju rezoluciju i kontrast u usporedbi sa manjim FOV-om, a to direktno utječe na vidljivost anatomskih struktura s CBCT-om (10).

3.4. Usporedba medicinskog CT-a i CBCT-a

Medicinski CT skener razvijen je u kasnim 60-ima prošlog stoljeća kojeg je patentirao Hounsfield (1973). Prve generacije CT skenera stjecali su podatke u aksijalnoj ravnini skeniranjem pacijenata dio po dio, položajem uske X-zrake kroz pacijenta do malog područja recipročnog detektora. U posljednjih 3 desetljeća dogodili su se značajni napreci u tehnologiji dobivanja snimaka u različitim ravninama. Trenutni CT skeneri imaju linearno polje s više detektora, to omogućuje mnoge presjeke koji se mogu raditi simultano, što rezultira bržim vremenom skeniranja i često manjom izloženošću zračenju pacijenta. CT skeneri su veliki i jako skupi i stoga se često nalaze samo u bolnicama (11).

Kasnih 90-ih godina 20. stoljeća talijanske i japanske grupe, radeći neovisno jedni o drugima, razvili su novi tomografski skener poznat kao CBCT ili digitalna volumna tomografija. CBCT se razlikuje od medicinskog CT snimanja, u tome što je tridimenzionalni volumen podataka dobiven u pravcu jednog jedinog zamaha skenera, korištenjem jednostavnog, direktnog odnosa između senzora i izvora. X-

zraka je konusnog oblika (otuda ime toj tehnici) i lovi cilindrične ili sferične volumene podataka, opisane kao polje gledanja FOV (11).

Jedan od najvažnijih aspekata CBCT-a je njihov visoko sofisticiran softver koji omogućuje da se veliki volumen prikupljenih podataka procesira ili rekonstruira u format koji slični onome stvorenom od strane medicinskog CT skenera. Svi softveri uključuju temeljna poboljšanja povećanja, vizualnih poboljšanja (sive skale, razina sjajnosti i razina kontrasta), napomene se mogu pridodati snimkama, a također mogu se izvoditi i različita mjerenja. Renderiranje površine je također moguće kako bi se stvorila tridimenzionalna snimka.

Jedna mana CBCT-a je njegova prostorna rezolucija uspoređujući s konvencionalnim i digitalnim radiografima. Prostorna rezolucija konvencionalnog filma je unutar 10 do 15 linija parova po milimetru (mm). Za moderne digitalne receptore, rezolucija varira, ali je tipično unutar 7 do 25 parova linija po mm. CBCT snimke imaju prostornu rezoluciju od otprilike 2 para linija po mm.

Vrijeme skeniranja CBCT-a je od 10 do 40 s, iako je i stvarno izlaganje još manje (od 2 do 5 s), dok je kod medicinskog CT skenera vrijeme skeniranja i izlaganje primjerice za glavu mogu biti značajno dulja.

Većina CBCT skenera je mnogo manja od medicinskih CT skenera, zauzimajući gotovo jednak prostor kao i dentalni panoramski uređaj, a također su i značajno jeftiniji od medicinskog CT uređaja.

Efektivne doze zračenja kod CBCT skenera variraju, ali mogu biti tako male kao kod panoramskih dentalnih uređaja i znatno manje od onih medicinskih CT skenera.

4. PRIMJENA CBCT-a U ENDODONCIJI

CBCT je izvrstan alat u endodontskoj dijagnostici, planiranju i praćenju liječenja (7). Primjenjuje se u različitim fazama endodontske terapije. Služi za dijagnosticiranje morfologije i dimenzija korijenskih kanala, određivanje periapikalnih lezija, otkrivanje i lokalizaciju resorpcija, kod predkirurškog planiranja, za postoperativnu kontrolu i praćenje ishoda terapije (1). Komparativne analize periapikalnih i CBCT dijagnostičkih snimanja pokazuju da potonje tehnike daju 34% veću stopu otkrivanja lezija, posebno periapikalnih lezija sinusa, povećane sinusne sluznice i dodatnih korijenskih kanala (1, 12).

CBCT snimke mogu biti važan dijagnostički alat u detekciji MB2 kanala čija pojavnost dostiže 93% (12) ali je samo 55% vidljivo na periapikalnoj snimci (13). CBCT snimanje omogućuje detekciju dodatnih kanala i vrijedan je dijagnostički alat za preoperativno određivanje morfologije zubi kao i broj, poziciju i oblik njihovih kanala.

U istraživanju Nakate i sur. (14) rađena je usporedba CBCT i intraoralnih snimki u slučajevima periapikalnih patoloških procesa. Pokazalo se da CBCT snimke značajno poboljšavaju dijagnosticiranje periapikalnih procesa. Pomoću CBCT-a pronađeni su periapikalni procesi na 86 korijenova dok ih je pomoću retroalveolarne snimke istih zuba pronađeno samo na 53 korijena.

Pineda (12) je u svom istraživanju utvrdio da CBCT omogućuje otkrivanje periapikalnih promjena u 34% do 54.2% slučajeva više nego intraoralno snimanje.

Periapikalne promjene veće od 2 mm u promjeru otkrivaju se u 100% slučajeva na CBCT snimkama u odnosu na 28% kod korištenja periapikane snimke (16).

Vjerojatno najzanimljivije područje u kojem se CBCT može primijeniti u endodonciji je u određivanju ishoda liječenja (11). Endodontska CBCT dijagnostika je metoda izbora u svim slučajevima dosljednih simptoma periapikalne regije u liječenim i neličenim zubima kod kojih nisu prisutne vidljive periapikalne promjene na intraoralnim snimkama.

4.1. Otkrivanje vertikalne frakture

Vertikalne frakture korijena su izrazito veliki izazov za dijagnosticiranje (Rud & Omnell 1970.) (7) te često vode k neoprevidanom vađenju zubi (2).

Klinički znakovi i simptomi ne moraju biti specifični, napose kod nepotpune frakture. Temeljem detaljne stomatološke anamneze, kliničkih i radioloških znakova i simptoma kao što su bolnost i oticanje, prisutnost izoliranog lokalnog dubokog parodontnog džepa, halo efekta lateralne radiolucencije te kombinacija periapikalnih i lateralnih prosvijetljenja povezanih s korijenom mogu dati vrijednu informaciju ukazujući na moguću prisutnost VFK (2).

Često ti simptomi nisu uvjerljivi da opravdaju vađenje zuba, koje je obično odabir liječenje jer je prognoza VFK loša (10).

Prisutnost VFK definitivno se potvrđuje direktnom vizualizacijom koja je prilično invazivna. Međutim konvencionalne tehnike snimanja zahtijevaju razvoj alternativnijih načina snimanja kako bi se time unaprijedilo otkrivanje VFK.

Radiografska dijagnoza fraktura korijena je temeljena na dva znaka: ionizirajuća frakturna linija u dentinu i gubitak kosti.

Brojne studije pokazuju da 3D dijagnosticiranje postiže preciznije dijagnoze fraktura korijena uspoređujući ih s konvencionalnim rendgenskim zračenjem. Postoje mnoga ograničenja 2D radiografije koja uključuju orijentaciju linije frakture, kuta rendgenskog impakta frakturne raspukline, kopirajući okolne strukture, nemogućnost da se snimi treća dimenzija ili precizno odrede parodontalne promjene oko frakturne pukotine (17).

In vivo pilot projekt kojeg su provodili Edlund i suradnici (2) 2011. godine na 32 zuba kod 29 pacijenata u dobnoj skupini od 20 do 70 godina temeljio se na istraživanju dijagnostičke točnosti 3D snimanja te boljim predstavljanjem fraktura uspoređujući ih s dvodimenzionalnim konvencionanim projekcijama. U istraživanje su uključeni svi sa znakovima i simptomima koji su upućivali na VFK. Klinička obilježja koja su ocjenjivali bila su: bol na perkusiju i palpaciju, gubitak kosti oko sumnjivog zuba u obliku uskog, dubokog parodontnog džepa, prethodno endodontski liječeni zubi.

Nakon snimanja CBCT-a subjekti su bili podvrgnuti endodontskoj kirurškoj proceduri, odizanju mukoperiostalnog režnja pune debljine. Time se proučavala kost i korijen direktno s velikim povećanjem i osvjetljenjem pod operacijskim mikroskopom. Osjetljivost CBCT-a za otkrivanje VFK je bila 88%, a specifičnost 75%. Pozitivna prediktivna vrijednost (PPV), proporcija zuba s frakturama koji su točno dijagnosticirani, je bila determinirana da bude 91%, a negativna prediktivna vrijednost (NPV), proporcija zubi bez fraktura koji su bili točno dijagnosticirani, je

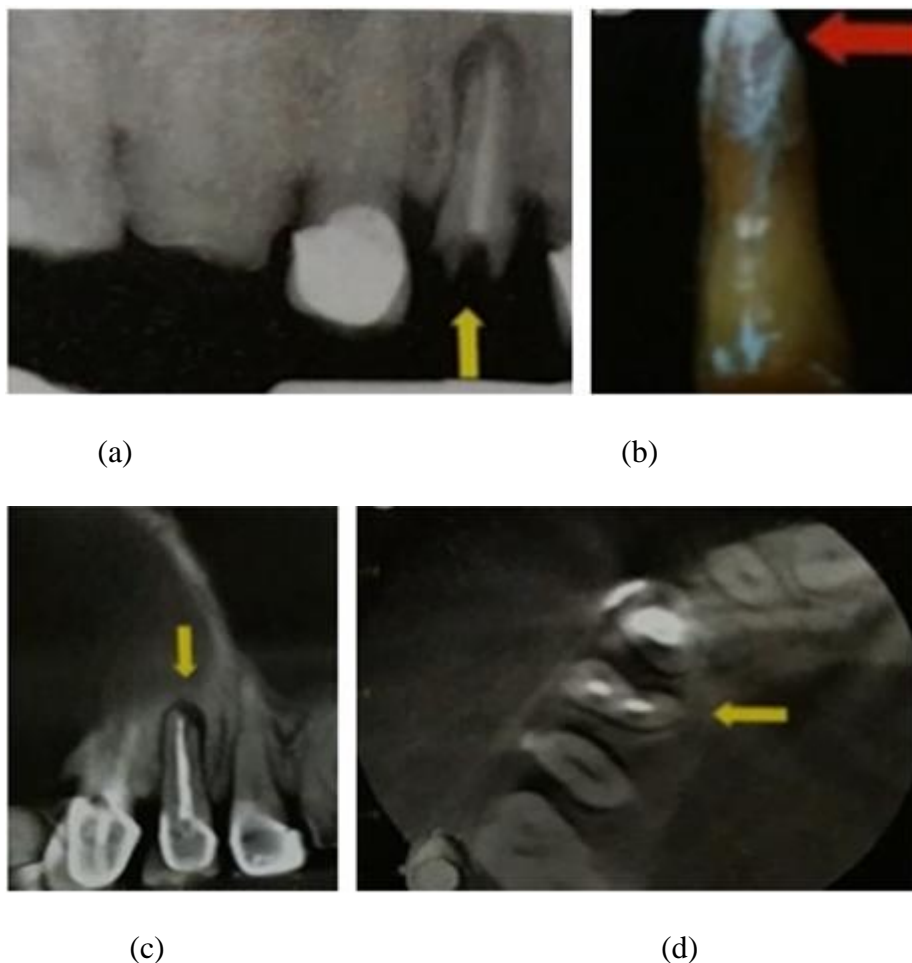
bila 67%. Cjelokupna točnost je bila 84%. Najveća učestalost javila se u dobi od 40 do 60 godina, a najčešće zahvaćeni zubi bili su mandibularni molari i maksilarni premolari. Predisponirani su također bili endodontski liječeni zubi s opsežnim restauracijama. VFK je dijagnosticirana u 61.7% zubi s intrakanalnim kolčićima (2).

Frakturna raspuklina nije vidljiva na retroalveolarnim snimkama osim ako je paralelna sa upadnim X-zrakama ili tijekom ranijih faza kada je prisutna samo fraktura dentina bez pomaka fragmenata.

U istraživanju kojeg je provodio Hassan (10) 2010.godine uspoređivala se točnost CBCT snimaka izrađenih pomoću 5 različitih CBCT uređaja. Kao rezultat dobivena je značajna razlika u točnosti otkrivanja između pet sustava ($\rho = 0.00001$). Prisutnost ispunjenih korijenskih kanala nije utjecala na osjetljivost ($\rho = 0.16$), ali se smanjila specifičnost ($\rho = 0.003$). Provedeno istraživanje također je potvrdilo da su aksijalni presjeci bili značajno točniji od sagitalnih i koronarnih ($\rho = 0.0001$). Više VF bilo je otkriveno na molarima i premolarima.

CBCT omogućuje dobivanja presjeka sa znatno manjim dozama radijacije, bržim i lakšim dobivanjem snimke i smanjenjem smetnji koje se često vide kod konvencionalnog i spiralnog CT-a. Zato, mnoge studije potvrđuju korisnost CBCT snimanja u dijagnosticiranju fraktura korijena.

Rezultat ovih studija ukazuje da točnost određivanja fraktura kada se koristi CBCT snimanje iznosi između 86% i 92%, usporedno s 66-74% kada se koristi retroalveolarno snimanje (18).



Slika 3. Prikazuje gornji desni prvi premolar: (a) digitalni periapikalni radiogram, (b) standardna referentna fotografija, (c) rekonstruiran koronarni presjek CBCT - om, (d) rekonstruiran aksijalni presjek CBCT – om. Preuzeto iz: (19).

4.2. Dijagnostika periapikalnih patoloških procesa

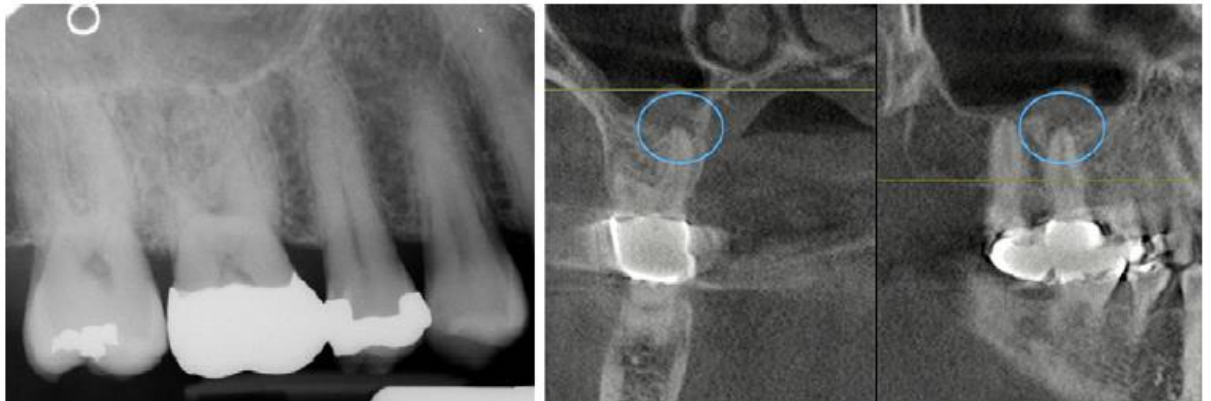Apikalni parodontitis (AP) je glavna bolest povezana s infekcijom sustava korijenskog kanala. Prihvaćeni referentni standard za radiološko otkrivanje je periapikalna radiografija.

Međutim, u ranim stadijima apikalnog parodontitisa, resorpcija periapikalne kosti može biti minimalna ili zamaskirana susjednim anatomskim strukturama, tako da njegova prisutnost nije manifestna na konvencionalnim RTG snimkama. To može dovesti do nedoumica u dijagnozi, naročito u slučajevima gdje klinički znakovi i simptomi upućuju na nekrozu pulpe ili ireverzibilni pulpitis. Stoga, CBCT omogućava prikaz periapikalne radiolucencije koja će biti otkrivena prije nego što je vidljiva na retroalveolarnoj snimci, također može procijeniti stvarnu veličinu, opseg i poziciju periapikalnih procesa (11).

Lofthag-Hansen i sur. (7) 2007. godine utvrdili su 38% više periapikalnih lezija otkrivenih CBCT-om u odnosu na konvencionalnu radiografiju. Za CBCT je utvrđeno da je dvostuko osjetljiviji od digitalne i konvencionalne radiografije.

CBCT se ne bi trebao koristiti za rutinske procjene periapikalnih bolesti prije endodontskog liječenja. Međutim, može biti značajan kao pomoć za dijagnozu (ne)odontogene boli kada kliničkim ispitivanjima i konvencionalnom radiografijom nije jasna procjena (7).

CBCT snimke točnije su (84%) u otkrivanju apikalnog parodontitisa u odnosu na ortopantomograme (71%), s kojima je veća šansa da se ne dijagnosticira apikalni parodontitis usprkos njegovom postojanju (20).



Slika 4. U ovom slučaju, pacijent je imao 3-4 mjeseca povremene bolove koji su povezani s nedavno postavljenom krunicom. Rađeni su višestruki periapikalni radiogrami , ali nisu pokazali nikakav dokaz periapikalne promjene. Posljednji periapikalni radiogram je prikazan lijevo. Središnja i desna snimka prikazuju CBCT koji jasno ukazuje na periapikalnu promjenu koja se proširuje na maksilarni sinus. Zaokružena područja prikazuju leziju. Većina bukalne koštane stijenke je očuvana, što predstavlja moguće objašnjenje zašto se lezija nije vidjela na periapikalnom radiogramu. Preuzeto iz (21).

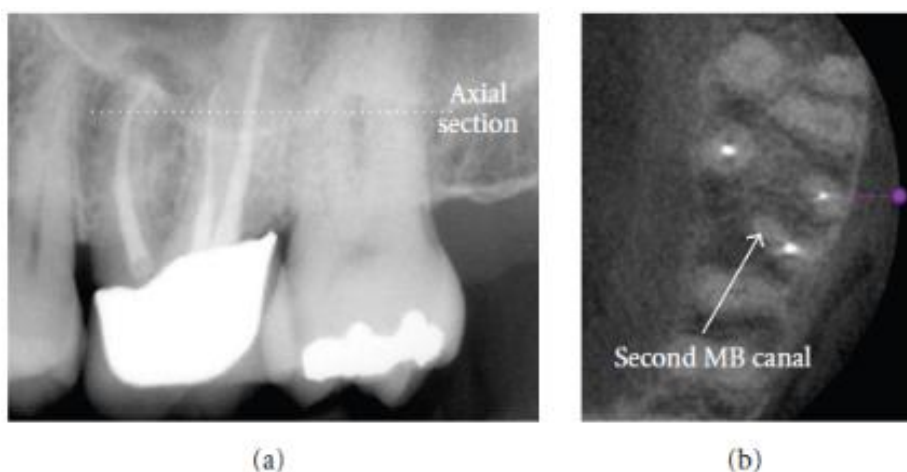
4.3. Prikaz anatomije korijenskih kanala

Instrumentacija korijenskih kanala važan je dio endodontskog liječenja. Glavni zadatak je konusno oblikovanje korijenskih kanala, brtvljenje od vrha korijena do krunskog dijela, uz uvjet da kanal zadrži prvotni oblik.

CBCT-om se mogu izmjeriti meziodistalne i bukolingvalne dimenzije zuba te je omogućen trodimenzionalni uvid u oblik kanala, u odnosu na retroalveolarnu snimku kojom se dobiva samo dvodimenzionalna analiza oblika korijenskih kanala.

U istraživanjima se koristi uglavnom pri procjeni uspješnosti različitih strojnih tehnika instrumentacije i oblikovanja korijenskih kanala (5).

Vjerojatnost detekcije drugog kanala u meziobukalnom korijenu prvog gornjeg molara povećava se s povećanjem rezolucije i veličine voxela s 60% kod rezolucije od 0.4mm, na 93% kod rezolucije od 0.12mm (1).

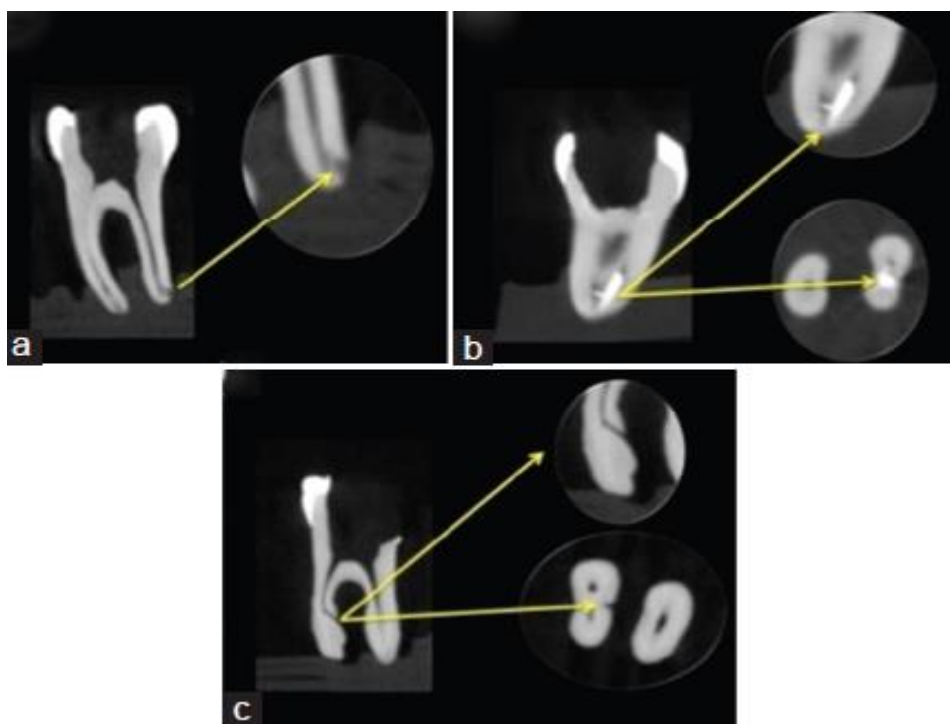


Slika 5. Maksilarni prvi i drugi molari predstavljaju izazov u liječenju zbog česte prisutnosti dodatnog meziobukalnog kanala. (a) Periapikalni radiogram prethodno liječenog prvog molara. Dijagnosticirana je periapikalna promjena ali nije vidljiv dodatni meziobukalni kanal. (b) Aksijalna CBCT snimka koja jasno ukazuje na dodatni kanal koji nije prethodno liječen. Preuzeto iz: (22).

4.4. Dijagnostika stranih tijela u korijenskom kanalu

U istraživanju Guedesa i sur. (23) CBCT snimkom detektirane su proceduralne pogreške napravljene pri preparacije korijenskih kanala. Dva ispitivača

ocijenjivala su prisutnost ili izostanak separiranih instrumenata, perforaciju i transportaciju kanala kod instrumentacije NiTi instrumentima. Od ukupno 300 pripremljenih korijenskih kanala, otkriveno je 43 (14.33%) proceduralnih grešaka. Većina proceduralnih grešaka je bila u meziobukalnom korijenskom kanalu (n = 21; 48.84%), nakon čega slijedi distalni korijenski kanal gornjih molara (n = 14; 32.56%) i mesiolingvalni korijenski kanal donjih molara (n = 8; 18.60%).



Slika 6. Proceduralne pogreške otkrivene korištenjem CBCT snimke; transportacija kanala (a), separacija instrumenta (b) i perforacija (c). Preuzeto iz: (23).

4.5. Maksilarni sinusitis

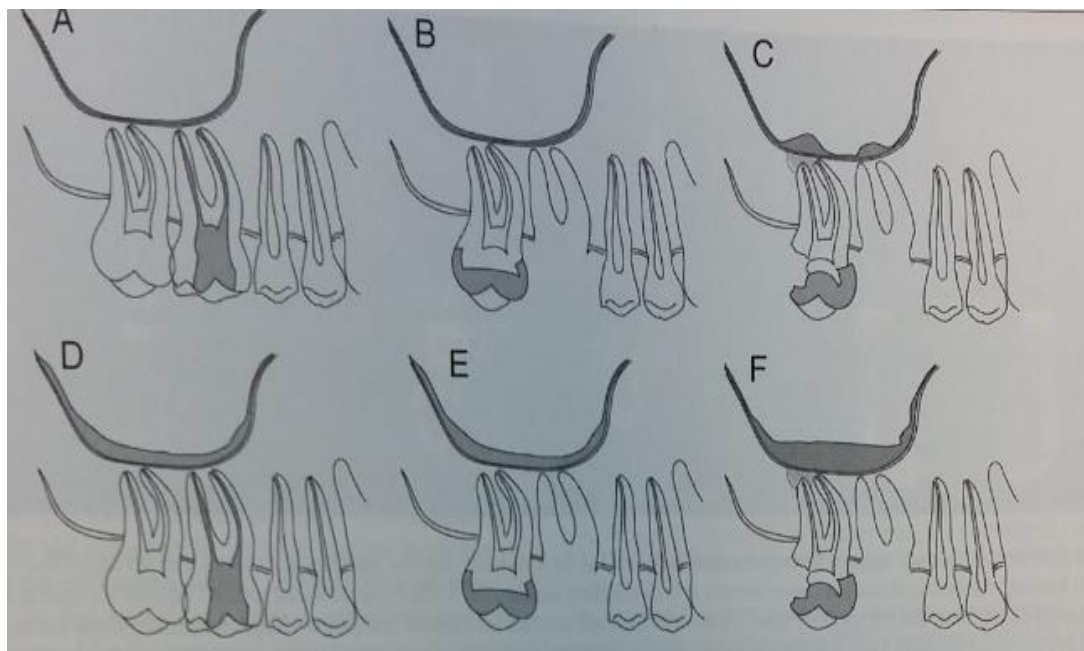
Korijenovi maksilarnih zubi često se projeciraju na sinusnu šupljinu, okruženi sinusnim mukoperiostom. Zbog ispunjenosti zrakom normalni sinus radiografski prikazuje radiolucenciju, ima oblik koji nije konzistentan, s mnogo lobulacija i šupljina te jasno definiranim rubovima. U slučaju bolesti sinusa radiografski se promatra zamućenje sinusa, zadebljanje sinusne sluznice ili akumulacija tekućine unutar sinusa. Zadebljanje sluznice od 1 do 2 mm govori u prilog normalnom sinusu, dok je zadebljanje od 4 ili više mm povezano s kliničkim simptomima. Sinusitis povezan sa zubima može biti posljedica periapikalne upale, parodontne bolesti ili perforacije sinusa tijekom vađenja zuba. Odontogeni sinusitis može se identificirati kao lokalizirano zadebljanje membrane sluznice maksilarnog sinusa povezanog s karioznim ili opsežno restauriranim zubom s periapikalnom lezijom. Infekcija i upala mogu se proširiti direktno ili preko koštane srži, krvnih žila i limfe do maksilarnog sinusa.

Pacijent može osjetiti bolove sa simptomima na licu, oku, nosu i oralnoj šupljini uz moguće oticanje, ponekad je prisutna nejasna glavobolja, dok se kod kroničnih sinusitisa javlja postnazalno kapanje, dentalna bol i bolno grlo.

Maillet i sur. (24) u svom istraživanju su zaključili da se kod pacijenata kod kojih je postojala sumnja na odontogenu povezanost (98 slučajeva) u svega 50% slučajeva u podlozi su bile periapikalne promjene.

Uporaba CBCT-a omogućuje trodimenzionalni prikaz struktura sinusa, daje kliničaru važne informacije vezane uz veličinu i lokalizaciju periapikalne lezije zuba, kao potencijalnog uzročnika maksilarnog sinusitisa. Sve ovo pomaže u postavljanju

dijagnoze i planiranju liječenja što utječe na konačnu odluku o nekirurškom i kirurškom liječenju.



Slika 7. (A i B) Normalno zadebljanje sinusne sluznice manje od 2 mm. Susjedni zubi mogu biti zdravi, kariozni, otvorene pulpe, restaurirani, izvađeni i sa ili bez radiografski evidentne periapikalne lezije. (C) Sinusitis odontogenog podrijetla. Zadebljanje sluznice ograničeno je na kariozni zub, zub sa nedostatnom restauracijom sa ili bez radiografski evidentne periapikalne lezije ili mjesta vađenja. (D i E) Sinusitis neodontogenog podrijetla. Zadebljanje sluznice nije ograničeno na nijedan zub, periapikalnu leziju, ili ekstrakcijsku šupljinu. (F) Sinusitis neodređenog podrijetla. Mogući odontogeni izvor je prisutan, ali zadebljanje sluznice nije ograničeno na neki kariozni zub, zub sa nedostatnom restauracijom, periapikalnu leziju ili ekstrakcijsku šupljinu. Preuzeto iz: (24).

4.6. Dijagnostika resorpcija korijena zuba

Resorpcija mineraliziranih dijelova zuba nastaje zbog osteoklastične aktivnosti u dentinu, cementu i/ili alveolarnoj kosti uslijed fizioloških, patoloških ili idiopatskih faktora. Temeljem lokacije resorpcija može biti unutarnja (interna) ili vanjska (eksterna) što se može otkriti CBCT-om, njime se isto tako može pratiti i kontinuitet korijenskih kanala.

4.6.1. Interna resorpcija

Interna resorpcija je obično asimptomatska, polagano napreduje, a otkriva se kao slučajan nalaz na radiogramu (25). Ružičasta točka u cervikalnoj regiji zuba obično je klinički znak kojeg uočava pacijent ili stomatolog, a posljedica je vaskularne granulacije unutar zuba koja prosijava kroz resorbirani dentin. Bez tog kliničkog simptoma unutarnja resorpcija ostaje nezamijećena i bezbolna sve dok ne prouzroči pulpne ili parodontne simptome.

Radiografski je vidljiva kao dobro ograničena, okrugla ili ovalna radiolucentna promjena najčešće lokalizirana u cervikalnom dijelu, ali se može vidjeti i u bilo kojem drugom dijelu korijena. Radiološko otkrivanje interne resorpcije je bitno jer postojanje takve promjene zahtijeva hitnu pulpektomiju, prognoza je lošija ukoliko promjena nije dijagnosticirana u ranijem stadiju. Na otkrivanje interne resorpcije konvencionalnim intraoralnim tehnikama utječe veličina i lokalizacija lezije, ali dijagnoza pomoću konvencionalnih postero-anteriornih snimaka je teška i zahtijeva radiografske snimke iz više kuteva (25).

Dvodimenzionalna snimka daje ograničenu informaciju s obzirom na veličinu, lokalizaciju i opseg interne resorpcije, a njena dijagnostička vrijednost ovisi o kutu radiografske zrake i superponiranju anatomskih struktura. Trodimenzionalan prikaz CBCT-om nudi brojne prednosti u odnosu na konvencionalnu CT dijagnostiku, lakše dobivanje snimaka, veću točnost, smanjenje artefakata, niže efektivne doze zračenja, brže vrijeme skeniranja. Kod CBCT-a zraka konusnog oblika pokriva cijelo područje interesa, snimke se dobivaju jednim polukružnim prolaskom oko glave pacijenta.

Rezultati istraživanja ukazuju da manji FOV-i imaju prednost, uz manju efektivnu dozu omogućuju i bolju detekciju resorptivnih promjena (26).

4.6.2. Eksterna resorpcija

Eksterna resorpcija predstavlja također gubitak tvrdog dentalnog tkiva (cementa i dentina) kao rezultat odontoklastičke aktivnosti i najčešće počinje kao površinska resorpcija u cervikalnoj regiji. Fiziološka resorpcija povezana je s mliječnom denticijom čime dopušta erupciju trajnih zuba. Resorpcija trajnih zuba je nepovoljna i može dovesti do ireverzibilnih oštećenja, posljedično tome do mogućeg gubitka zuba.

Vanjska resorpcija klasificira se na: površinsku, upalnu, nadomjestnu i cervikalnu. Točan uzrok vanjskih resorpcija nije poznat. Nekoliko etioloških čimbenika može oštetiti cervikalnu regiju, to uključuje dentalnu traumu, ortodontsko liječenje, unutarnje izbjeljivanje, paradontnu terapiju i idiopatski uzrok (27).

Liječenje resorpcije može biti jako kompleksno i nepredvidivo, važno je točno RTG snimanje za dijagnozu i plan liječenja. Eksterna upalna resorpcija se može karakterizirati radiografski kao radiolucerna lezija u obliku kupole uzduž površine korijena (28).

Hethersay (29) je otkrio da je ortodontsko liječenje predisponirajući faktor za vanjsku resorpciju zuba u 24,1% slučajeva. Najčešće zahvaćeni zubi bili su maksilarni očnjaci i sjekutići i mandibularni prvi molari.

Dentalna trauma bila je potencijalni predispozicijski faktor za vanjsku resorpciju 15,1% zubi i odnosi se najčešće na centralne sjekutiće. Unutarnje izbjeljivanje višestruko je potvrđeno kao predisponirajući faktor za vanjsku resorpciju, prema Heithersayu u 13.6% slučajeva (29).

Prisutna cementna oštećenja mogu nastati zbog unutarnjeg izbjeljivanja zuba 30% vodikovim peroksidom koji dolazi iz kavuma pulpe preko dentinskih kanalića na površinu zuba. Često se dijagnosticiraju slučajno na radiogramu kao asimetrične radiolucencije s hrapavim i nepravilnim rubovima u cervikalnoj regiji zuba. Obris korijenskih kanala trebao bi biti vidljiv i netaknut, time pokazuje da se lezija nalazi na vanjskoj strani korijena (27).

Konvencionalni radiogram ne daje točan i potpuni prikaz lezije, naročito u bukalno-lingvalnom smjeru. Ne može se identificirati točan opseg i lokacija resorpcijskog prodora. Ograničenja konvencionalnih radiograma bi mogla rezultirati kasnijom dijagnozom eksterne upalne resorpcije korijena, te rezultirati gubitkom zuba. CBCT daje pouzdanu i točnu metodu dijagnosticiranja artifično stvorenih

upalnih oštećenja resorpcije korijena (28). Prava priroda resorptivnih promjena može se procijeniti jedino CBCT-om koji potvrđuje je li zub moguće restaurirati.

Patel i Dawood (11) prikazali su dva slučaja eksterne resorpcije kojima su CBCT skenovi otkrili pravu prirodu i stupanj resorpcije u tri dimenzije. U jednom slučaju otkrivena je resorpcijska lezija ograničena na bukalni dio korijena bez perforacije korijenskog kanala. U drugom slučaju, eksterna resorpcija bila je lezija klase 3 na konvencionalnom radiogramu, dok je CBCT otkriveno da se radi o opsežnijoj leziji klase 4 i stoga je procijenjeno da se radi o neliječivoj leziji.

CBCT snimke trebaju biti vrlo visoke rezolucije kako bi se mali defekti poput resorpcija mogli dobro otkriti, minimalna rezolucija 0,3mm (1).

Rano otkrivanje resorptivnih lezija je izuzetno bitno za uspješno upravljanje i ishod vanjske resorpcije, pritom CBCT predstavlja obećavajući dijagnostički alat za potvrdu prisutnosti lezije, upozoravajući na pravu prirodu eksterne resorpcije.

5. RASPRAVA

Temeljem dosadašnjih istraživanja i primjene CBCT-a u dentalnoj medicini dobivene su brojne korisne informacije, olakšana je dijagnostika i razjašnjeni brojni slučajevi nejasne kliničke slike. Obzirom da se CBCT snimanjem pacijent izlaže određenom stupnju ionizacijskog zračenja, primjena treba biti strogo indicirana. CBCT bi trebao biti propisan samo za odabrane, zahtjevne slučajeve u kojima dobivena informacija konvencionalnim dvodimenzionalnim snimkama sprječava točnu procjenu interesnog zuba. Osoblje koje primjenjuje CBCT skener treba biti adekvatno educirano o načinu primjene i upoznato s dozama zračenja pacijenta. Za endodontske svrhe preporuča se korištenje CBCT skenera najmanjeg područja gledanja (FOV) kad god je to moguće i snimanje bi trebalo biti usmjereno ciljano. Ukoliko je CBCT snimanje indicirano, radiološka procedura bi se trebala provesti s dozom zračenja koju je najmanje moguće postići prema principu ALARA sustava.

6. ZAKLJUČAK

Mogućnost prikaza treće dimenzije CBCT-om uvelike se pokazala korisna u dijagnostici endodontskih problema, a ponekad može biti presudna u donošenju konačne odluke za terapijski zahvat. Endodontski zahvati ovakvim slikovnim prikazom mogu se predvidjeti, brži su i sigurniji. Trodimenzionalna radiološka dijagnostika u usporedbi s dvodimenzionalnim dijagnostičkim metodama daje značajne prednosti te se proširuje se na gotovo sve grane dentalne medicine. Temelji se na visokoj točnosti i preciznosti, a smatra se velikim potencijalom za buduća znanstvena istraživanja.

7. SAŽETAK

Poznavanje treće dimenzije i prostornih odnosa anatomskih struktura u značajnoj mjeri olakšava planiranje endodontskih zahvata i čini ih sigurnijima. Pacijent je bolje upoznat s planom terapije, moguća je procjena kvalitete i kvantitete kosti te se smanjuje mogućnost nastanka komplikacija tijekom i nakon operativnog zahvata.

Uvođenjem CBCT-a u područje dentalne medicine uvelike je olakšana dijagnostika, posebice kod vrlo kompleksnih i teško klinički razlučivih patoloških procesa. Endodoncija kao grana stomatologije prepoznala je CBCT kao izvrstan alat u dijagnostici, planiranju i praćenju liječenja.

Metoda je korisna u prikazu anatomije korijenskih kanala koja može biti vrlo kompleksna, periapikalnih promjena koje se ne vide na konvencionalnim snimkama, dijagnozi vertikalnih fraktura, otkrivanju internih i eksternih resorptivnih promjena korijena. Također korisna je kod prosudbe uzroka maksilarnog sinusitisa, kao i za otkrivanja fraktura kod dentalnih trauma.

CBCT ima smanjenu dozu zračenja u odnosu na klasični CT, visoku razlučivost detalja, točne kvantitativne i kvalitativne vrijednosti, ekonomičnost i jednostavnost u korištenju snimaka. Princip CBCT bazira se na koničnoj zruci u dvije dimenzije i širokom panelu. Zračenje je višestruko smanjeno pomoću algoritama obrade podataka sa širokog digitalnog panela koji istovremeno prima podatke iz svih smjerova i preračunava točne vrijednosti snimanog objekta te pulsnom ekspozicijom.

CBCT koristi ionizirajuće zračenje i stoga nije bez rizika. Izlaganje pacijenta zračenju stoga mora biti svedena na najmanju razumnu veličinu prema principu ALARA sustava.

Trodimenzionalna radiološka dijagnostika u usporedbi s dvodimenzionalnim dijagnostičkim metodama daje značajne prednosti te se proširuje se na sve grane dentalne medicine. Temelji se na visokoj točnosti i preciznosti, a smatra se velikim potencijalom za buduća znanstvena istraživanja.

8. SUMMARY

Application of CBCT in endodontics

Knowing the third dimension and space relations of anatomic structures significantly simplifies the planning of endodontic procedures and makes them safer. The patient is better acquainted with the plan of therapy, the quality and quantity estimation of the bone is possible, and the possibility of occurrence of complications is reduced during and after surgery.

By introducing CBCT in the field of dental medicine the diagnosis is made much easier, especially in the case of very complex and difficult to discern clinical pathological processes. Endodontics, as a branch of dental medicine, has recognized the CBCT as an excellent tool in diagnostics, planning and treatment follow up.

The method is useful for displaying the anatomy of root canals which can be very complex, for periapical changes which are not seen in conventional radiographs, for diagnosing vertical root fractures and for detecting internal and external resorptive changes of the root. It is also useful for determining the cause of maxillary sinusitis, as well as for detecting fractures in case of dental trauma.

CBCT has a reduced radiation dose in comparison to a classical CT, a high resolution of details, accurate values of quantity and quality, and it is efficient and simple for managing the scans. CBCT principle is based on a cone-beam in two dimensions and a wide monitor. The radiation is significantly reduced with data processing algorithm from wide digital panel which simultaneously receives data from all directions and recalculates the correct values of the scanned object, and with a pulse exposition.

CBCT uses ionized radiation and therefore is not without any risk. Exposing the patient to radiation therefore has to be reduced to a minimal reasonable value according to ALARA system principle. Three-dimensional radiological diagnostics in comparison to two-dimensional diagnostic methods provides significant advantages and extends to all branches of dental medicine. It is based on a high precision and accuracy, and it is considered to have a high potential for future scientific research.

9. LITERATURA

1. Lauc T. 3D diagnostic in orofacial medicine. *Medical Sciences*. 2012;38:127-52.
2. Edlund M, Madhu KN, Umadevi PN. Detection of Vertical Root Fractures by Using Cone-beam Computed Tomography: A Clinical Study. *JOE*. 2011;37(6):768-72.
3. Medojević D, Granić M, Katanec D. Cone Beam kompjutorizirana tomografija. *Sonda*. 2010;11(20):66-8.
4. Scarfe WC, Farman AG, Sukovic P. Clinical Applications of Cone-Beam Computed Tomography in Dental Practice. *J Can Dent Assoc*. 2006;72(1):75-80.
5. Aguiar CM, Donida AF, Câmara CA, Frazão M. Cone Beam Computed Tomography: a Tool to Evaluate Root Canal Preparation. *Acta Stomatol Croat*. 2012;46(4):273-9.
6. Songa VM, Jampani ND, Babu Venkateshwara, Buggapati L, Mittapally S. Accuracy of Cone Beam Computed Tomography in Diagnosis and Treatment Planning of periodontal Bone Defects: A Case Report. *J Clin Diagn Res*. 2014;8(12):ZD23-ZD25.
7. Patel S, Durack C, Abella F, Shemash H, Roig M, Lemberg K. Cone beam computed tomography in Endodontics-review. *International Endodontic Journal*. 2015;48(1):3-15.
8. Brooks SL. Radiation Doses of Common Dental Radiographic Examinations: A Review. *Acta Stomatol Croatica*. 2008;42(3):207-17.

9. Krolo I. Digitalne radiologijske slikovne (imaging) metode. Predavanje za studente V. Semestra, Katedra za opću i dentalnu radiologiju, Stomatološki fakultet, Sveučilište u Zagrebu. Preuzeto iz:
https://www.sfzg.unizg.hr/_download/repository/WEB_DIGITALNE.pdf
10. Hassan B, Metska ME, Ozok AR, van der Stelt P, Wesselink PR. Comparison of five cone beam computed tomography systems for the detection of vertical root fractures. *J Endod.* 2010;36(1):126-9.
11. Patel S, Dawood A, Ford TP, Whaites E. The potential applications of cone beam computed tomography in the management of endodontic problems. *Int Endod J.* 2007;40(10):818-30.
12. Pineda F. Roentgenographic investigation of the mesiobuccal root of the maxillary first molar. *Oral Surg Oral Med Oral Pathol.* 1973;36(2):253–60.
13. Matherne RP, Angelopoulos C, Kulild JC, Tira D. Use of cone-beam computed tomography to identify root canal systems in vitro. *J Endod.* 2008;34(1):87– 9.
14. Nakata K, Naitoh M, Izumi M, Inamoto K, Ariji E, Nakamura H. Effectiveness of dental computed tomography in diagnostic imaging of periradicular lesion of each root of a multirouted tooth: a case report. *J Endod.* 2006;32(6):583–7.
15. Low KM, Dula K, Burgin W, von Arx T. Comparison of periapical radiography and limited cone beam tomography in posterior maxillary teeth referred for apical surgery. *J Endod.* 2008;34(5):557–62.

16. Patel S, Dawood A, Mannocci F, Wilson R, Pitt Ford T. Detection of periapical bone defects in human jaws using cone beam computed tomography and intraoral radiography. *Int Endod J.* 2009;42(6):507–15.
17. Varshosaz M, Tavakoli MA, Mostafavi M, Baghban AA. Comparison of conventional radiography with cone beam computed tomography for detection of vertical root fractures: an in vitro study. *J Oral Sci.* 2010;52(4):593-7.
18. Hassan B, Metska ME, Ozak AR, van der Stelt P, Wasselink PR. Detection of vertical root fractures in endodontically treated teeth by a cone beam computed tomography scan. *J Endod.* 2009;35(5):719–22.
19. Chavda R, Mannocci F, Andiappan M, Patel S. Comparing the *In Vivo* Diagnostic Accuracy of Digital Periapical Radiography with Cone-beam Computed Tomography for the Detection of Vertical Root Fracture. *J Endod.* 2014;40(10):1524-9.
20. De Paula Silva FW, Wu MK, Leonardo MR, da Silva LA, Wesselink PR. Accuracy of Periapical Radiography and Cone-Beam Computed Tomography Scans in Diagnosing Apical Periodontitis Using Histopathological Finding as a Gold Standard. *J Endod.* 2009;35(7):1009-12.
21. Tyndall DA, Rathore S. Cone-Beam CT Diagnostic Applications: Caries, Periodontal Bone Assessment, and Endodontic Applications. *Dent Clin North Am.* 2008;52(4):825-41.
22. Scarfe WC, Levin MD, Gane D, Farman AG. Use of Cone Beam Computed Tomography in Endodontics. *Int J Dent.* 2009; Article ID 634567. p. 11. DOI: 10.1155/2009/634567. Epub 2010 Mar 31.

23. Guedes OA, da Costa MV, Dorileo MC, de Oliveira HF, Pedro FL, Bandeca MC, et al. Detection of Procedural Errors during Root Canal Instrumentation using Cone Beam Computed Tomography. *J Int Oral Health*. 2015;7(3):28-32.
24. Maillet M, Bowles WR, McClanahan SL, John MT, Ahmad M. Cone-beam Computed Tomography Evaluation of Maxillary Sinusitis. *J Endod*. 2011;37(6):753-7.
25. Janathan EE. Comparison of Endodontic Treatment Planning with CBCT and Periapical Radiography. Chicago: University of Illinois; 2012. p. 11 .
26. Kamburoglu K, Kursun S. A comparison of the diagnostic accuracy of CBCT images of different voxel resolutions used to detect simulated small internal resorption cavities. *Int Endod J*. 2010;43(9):798-807.
27. Patel S, Kanagasingam S, Pitt Ford T. External Cervical Resorption: A review. *J Endod*. 2009;35(5):616-25.
28. Janathan EE. Comparison of Endodontic Treatment Planning with CBCT and Periapical Radiography. Chicago: University of Illinois. 2012; p.10-11.
29. Heithersay GS. Invasive cervical resorption: an analysis of potential predisposing factors. *Quintessence Int*. 1999;30(2):83-95.

10. ŽIVOTOPIS

Gabrijela Leskovar rođena je 7. prosinca 1989. godine u Zagrebu. Srednju zubotehničku školu upisuje 2004. godine. Tijekom srednjoškolskog obrazovanja sudjelovala je na dva državna natjecanja "Schola Medica" 2007. i 2008. godine gdje je osvojila 1. mjesto te na međunarodnom natjecanju. Maturirala je s odličnim uspjehom. 2009. godine upisuje studij dentalne medicine na Stomatološkom fakultetu Sveučilišta u Zagrebu. Tijekom treće godine bila je demonstratorica na kolegiju Morfologija zuba s dentalnom antropologijom. Sudjelovala je u velikom projektu digitalizacije časopisa Acta Stomatologica Croatica (1966;1-1999;33). Bila je članica studentskog projekta Geronto.