

Terapijska primjena hladne atmosferske plazme u izbjeljivanju avitalnog zuba

Šošić, Lucija

Master's thesis / Diplomski rad

2021

Degree Grantor / Ustanova koja je dodijelila akademski / stručni stupanj: **University of Zagreb, School of Dental Medicine / Sveučilište u Zagrebu, Stomatološki fakultet**

Permanent link / Trajna poveznica: <https://um.nsk.hr/um:nbn:hr:127:963814>

Rights / Prava: [Attribution-NonCommercial 4.0 International/Imenovanje-Nekomercijalno 4.0 međunarodna](#)

Download date / Datum preuzimanja: **2025-03-25**



Repository / Repozitorij:

[University of Zagreb School of Dental Medicine Repository](#)





Sveučilište u Zagrebu

Stomatološki fakultet

Lucija Šošić

**TERAPIJSKA PRIMJENA HLADNE
ATMOSFERSKE PLAZME
U IZBJELJIVANJU AVITALNOG ZUBA**

DIPLOMSKI RAD

Zagreb, 2021.

Rad je ostvaren u Zavodu za endodonciju i restaurativnu stomatologiju Stomatološkog fakulteta Sveučilišta u Zagrebu.

Mentor rada: prof. dr. sc. Božidar Pavelić, Zavod za endodonciju i restaurativnu stomatologiju Stomatološkog fakulteta Sveučilišta u Zagrebu

Lektor hrvatskog jezika: Marija Miloš, prof. hrvatskog jezika i književnosti i filozofije

Lektor engleskog jezika: Irena Tomić, prof. njemačkog jezika i književnosti i engleskog jezika i književnosti

Sastav povjerenstva za obranu diplomskog rada:

1. _____
2. _____
3. _____

Datum obrane rada: _____

Rad sadrži: 37 stranica

30 slika

2 tablice

CD

Rad je vlastito autorsko djelo, koje je u potpunosti samostalno napisano uz naznaku izvora drugih autora i dokumenata korištenih u radu. Osim ako nije drukčije navedeno, sve ilustracije (tablice, slike i dr.) u radu izvorni su doprinos autora diplomskog rada. Autor je odgovoran za pribavljanje dopuštenja za korištenje ilustracija koje nisu njegov izvorni doprinos, kao i za sve eventualne posljedice koje mogu nastati zbog nedopuštenog preuzimanja ilustracija odnosno propusta u navođenju njihovog podrijetla.

Zahvala

Zahvaljujem prof. dr. sc. Božidaru Paveliću na predloženoj temi i savjetima pri izradi ovoga rada.

Veliko hvala kako nastavnicima Stomatološkog fakulteta na prenesenom znanju tako dragim prijateljima i kolegama, koji su bili dio mog životnog puta proteklih šest godina i učinili ga najboljim mogućim.

Iznimno hvala mojoj obitelji za neizmjernu ljubav i vjeru u moj uspjeh te potporu tijekom cjelokupnog školovanja.

TERAPIJSKA PRIMJENA HLADNE ATMOSFERSKE PLAZME U IZBJELJIVANJU AVITALNOG ZUBA

Sažetak

Na osnovnu boju prirodnog zuba mogu utjecati različita obojenja koja čine osnovu za postupak izbjeljivanja. O uzrocima koji su doveli do obojenja ovisi i terapijski postupak koji se primjenjuje. Uzroci se razlikuju po načinu, mjestu i intenzitetu pojavljivanja te su ovisni o reakciji s tvrdim zubnim tkivima. Obojenja se mogu podijeliti na unutarnja i vanjska ili mogu biti prisutna oba oblika. U sredstvima za izbjeljivanje, kao aktivan osnovni spoj, najčešće se pojavljuje vodikov peroksid ili neka od njegovih inačica. Budući da izbjeljivanje zubi u današnje vrijeme postaje sve češći postupak treba paziti na negativne učinke vodikova peroksida. Zbog različitih tehnika izbjeljivanja te razvoja velikog broja komercijalnih proizvoda, porasla je i pojava pogrešaka prilikom provođenja postupka izbjeljivanja. Od kliničkih znakova tih pogrešaka najčešće se pojavljuje preosjetljivost zubi na vanjske podražaje te iritacija okolnog mekog tkiva, pri čemu su navedene promjene umjerene i same od sebe prolaze nakon određenog vremena. Prilikom izbjeljivanja avitalnih zubi nastanak resorpcije korijena je jedna od mogućih neželjenih posljedica. Kod primjene hladne atmosferske plazme tehnikom dielektričnog barijernog izboja nije potrebno primjenjivati dodatno sredstvo za izbjeljivanje jer stvoreno plazma polje dovodi do razlaganja molekula kisika, koje se nalaze unutar dentinskih kanalića i samog kaviteta, na aktivne kisikove atome. Tako stvoreni aktivni kisikovi atomi vežu se na prisutne pigmente dovodeći do njihovog razlaganja i promjene boje, što postiže učinak izbjeljivanja unutar dentinskih kanalića i okolnog dentina, bez opasnosti da će doći do prodora sredstva u okolni parodont i dovesti do resorpcije korijena.

Ključne riječi: obojenja; sredstva za izbjeljivanje; hladna atmosferska plazma

THERAPEUTIC APPLICATION OF COLD ATMOSPHERIC PLASMA IN AVITAL TEETH BLEACHING

Summary

The basic color of a natural tooth can be affected by different discoloration that form the basis for the bleaching process. The therapeutic procedure which is used also depends on the causes that led to discoloration. The causes are different in the manner, place and intensity of occurrence and are dependent on the reaction of the dental tissues. Discoloration can be divided into internal and external or both forms can be present. Hydrogen peroxide or one of its variants most often appears as an active base compound in bleaching agents. As teeth whitening is nowadays becoming more common, the negative effects of hydrogen peroxide should be taken into account. Due to various whitening techniques and the development of a large number of commercially available products, the occurrence of whitening mistakes has increased. The most common clinical signs of these mistakes are hypersensitivity of the teeth to external stimuli and irritation of the surrounding soft tissue, where these changes are moderate and can go away on their own after a certain time. When whitening avital teeth, the occurrence of root resorption is one of the possible side effects. Upon application of cold atmospheric plasma, using the dielectric barrier discharge technique, it is not necessary to apply an additional bleaching agent because the created plasma field leads to the decomposition of oxygen molecules, which are located inside the dentinal tubules and the cavity itself, to active oxygen atoms. The active oxygen atoms are attached onto the pigments, leading to their decomposition and color change. In this way, the whitening effect is achieved within the dentinal tubules and the surrounding dentin without the risk of the agent penetrating the surrounding periodontal tissue and leading to root resorption.

Keywords: discoloration; bleaching agents; cold atmospheric plasma

SADRŽAJ

1. UVOD	1
2. TEORETSKE OSNOVE PROMJENJE BOJE ZUBA	4
3. SREDSTVA I POSTUPCI ZA IZBJELJIVANJE	11
3.1. Postupci izbjeljivanja.....	13
3.1.1. Izbjeljivanje u ordinaciji	14
3.1.2. Izbjeljivanje u čekaonici	16
3.1.3. Izbjeljivanje unutar/izvan ordinacije.....	16
3.1.4. Termokatalička metoda izbjeljivanja.....	18
4. OSNOVE I PRIMJENA HLADNE ATMOSFERSKE PLAZME	19
4.1. Protokol provođenja izbjeljivanja avitalnog zuba primjenom hladne atmosferske plazme.....	22
4.1.1. Pripremni postupak	22
4.1.2. Postupak primjene hladne atmosferske plazme	23
4.1.3. Postupak izrade završnog ispuna	25
5. RASPRAVA	27
6. ZAKLJUČAK	30
7. LITERATURA	32
8. ŽIVOTOPIS	36

1. UVOD

Kod opisivanja estetskih karakteristika, boja, uz veličinu i oblik, čini jednu od osnovnih komponenata izgleda pojedinog zuba. Promatrajući promjene koje mogu nastati na zubima, a da utječu na estetski izgled, upravo je boja ta koja se prva primjećuje u odnosu na veličinu i oblik (1). Specifičnost histološke građe zuba određuje i optička svojstva koja u konačnici određuju i samu boju zuba. Promatrajući zasebno svaku pojedinu sastavnicu koja čini krunu zuba (caklina, dentin, pulpa), uviđa se velika razlika u kemijskoj građi i histološkom izgledu (1). Svaka navedena sastavnica ima poseban i specifičan razvojni put koji u završnici dovodi do nastanka zuba s određenim estetskim karakteristikama. Veliki broj čimbenika tijekom razvoja mliječnih i trajnih zubi uvelike određuje njihovu konačnu boju nakon nicanja. Kod iste jedinke često se vide razlike u boji između mliječne denticije i tek izniklih trajnih zubi. Promjene koje se događaju u trajnoj denticiji, nakon što su krune zubi u cijelosti iznikle (procesu sazrijevanja cakline, mineralizacija i povećanje debljine dentina), uvelike određuju konačnu prirodnu boju zuba. Ispravne prehrabne navike kao i pravilno održavanje higijene usne šupljine čine osnovu postojanosti boje zuba (2).

Promjena boje može se primijetiti na pojedinom zubu, grupi zubi ili može zahvatiti cijelu denticiju. Ukoliko je promjena boje vidljiva isključivo na jednome zubu, takav nalaz karakterističan je za obojenje uzrokovano unutarnjim uzrokom (nekrotična pulpa, punjenje kanala). Promjene boje na pojedinim zubima ili grupi zubi nastaju kao posljedica taloženja pigmenata na površini kliničke krune, prisutnosti velikih neestetskih ispuna ili neadekvatno provedenog endodontskog liječenja (1, 2). Zahvaćenost cjelokupne denticije promjenom boje povezana je s procesima koji se odvijaju tijekom razvoja zuba bilo da se radi o genetski uvjetovanoj metaboličkoj promjeni u kvaliteti mineralizacije (*amelogenesis imperfecta*, *dentinogenesis imperfecta*) ili promjenama ugradnje minerala tijekom procesa mineralizacije (tetraciklinsko obojenje) (1).

U terapijskom postupku izbjeljivanja kako pojedinog zuba tako cijele denticije, od velike je važnosti prepoznati uzrok koji je doveo do obojenja. Ispravnom odlukom o izboru sredstva, tehnike i načina provođenja postupka izbjeljivanja moguće je postići željeni rezultat (3). S obzirom na način nanošenja sredstva za izbjeljivanje, postupak se može provesti na površini zuba (vanjsko izbjeljivanje) ili se sredstvo unosi u urađeni kavitet (unutarnje izbjeljivanje), odnosno njihovom kombinacijom. Izbor tehnike izbjeljivanja povezan je i s održanim vitalitetom pulpe zuba. Ukoliko je on održan moguće je primijeniti samo vanjsko izbjeljivanje ili se može provesti endodontsko

liječenje prije postupka izbjeljivanja (2, 3). Vrsta i uzrok obojenja te prisutnost vitaliteta pulpe određuju način provođenja samog terapijskog postupka izbjeljivanja (Tablica 1.).

Tablica 1. Povezanost vrste obojenja s načinom nastanka i vrstom terapijskog postupka.

Preuzeto s dopuštenjem autora: prof. dr. sc. Božidara Pavelića.

Vrsta obojenja	Sadržaj kanala	Uzrok obojenja	Terapijski postupak
vanjsko	vitalna pulpa	površinska obojenja	odstranjivanje obojenja
unutarnje	vitalna pulpa	tetraciklinska obojenja	izbjeljivanje vanjsko
unutarnje	nekrotičan sadržaj	raspadni produkti	izbjeljivanje unutarnje
unutarnje	ispunjeni kanal	materijal za punjenje	izbjeljivanje unutarnje

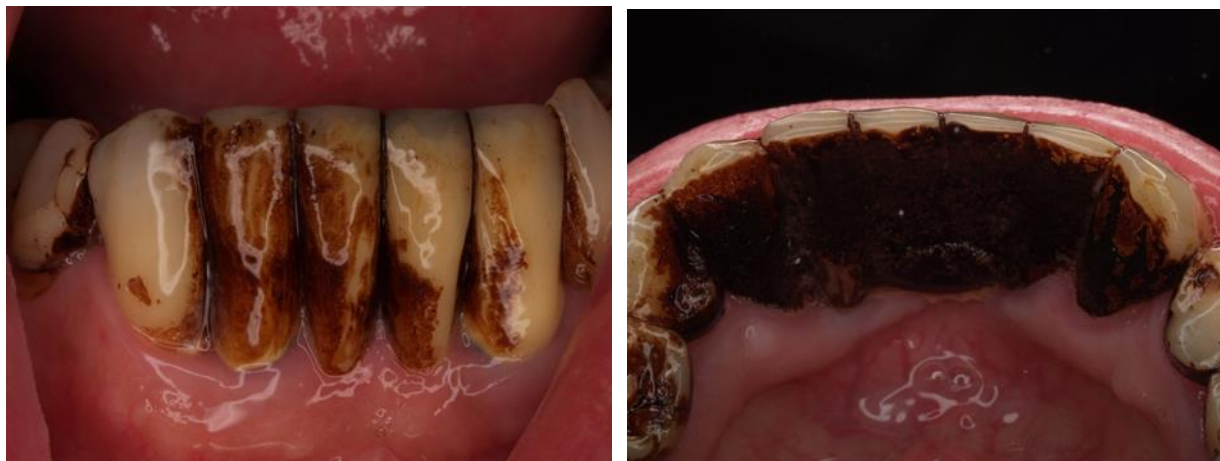
Uspjeh provedene terapije u mnogome ovisi o nekoliko važnih čimbenika: fizičko-kemijskim svojstvima materijala koji će se uporabiti u postupku izbjeljivanja, tehnici provođenja te znanju i umješnosti terapeuta da ispravno provede određeni terapijski postupak. Sredstva za izbjeljivanje mogu se podijeliti u dvije osnovne skupine: osnovna sredstva za izbjeljivanje (vodikov ili karbamid peroksid) i sredstva za izbjeljivanje kod kojih se uz osnovno sredstvo rabi određena tehnologija koja pojačava njihov učinak (lampa, laser) (4, 5, 6). Razvoj modernih tehnologija u svakom slučaju povećava i određuje veću mogućnost različitih pristupa u terapijskom postupku. Primjena hladne atmosferske plazme stvorene putem dielektričnog barijernog izboja, omogućuje novi pristup u terapijskom postupku izbjeljivanja (7).

Cilj rada jest prikazati teoretske osnove o načinu/načinima stvaranja hladne atmosferske plazme te prikazati mogućnost njene primjene u terapijskome postupku izbjeljivanja zuba/zubi.

2. TEORETSKE OSNOVE PROMJENJE BOJE ZUBA

Boja zuba čini važnu komponentu u izgledu svakog pojedinog zuba, ali i u estetskom izgledu donje trećine lica. Čak i najmanje promjene osnovne boje zuba mogu dovesti do narušenog estetskog izgleda (2, 3). Takva promjena boje može biti posljedica gubitka vitaliteta zuba, neadekvatno provedene endodontske terapije ili promjena u građi tvrdih zubnih tkiva uz održani vitalitet pulpe zuba. Izbor terapijskog postupka kod tako nastale promjene boje može se kretati od izbjeljivanja preko izrade ljuski do izrade krunica s ili bez izrade nadogradnje (1). U suvremenim estetsko-restaurativnim zahvatima nastoji se primijeniti minimalno invazivni postupak kojim bi se postigao željeni estetski rezultat bez suvišnog brušenja tvrdih zubnih tkiva. Temeljem navedenoga, prednost treba dati provođenju izbjeljivanja uz primjenu suvremenih restaurativnih materijala (8).

Vanjska obojenja zuba su površinska i nastaju zbog taloženja pigmenata (kromogena) iz usne šupljine na površini tvrdih zubnih tkiva. S obzirom na osnovnu morfološku građu te način održavanja higijene usne šupljine, tzv. fiziološki nečista mjesta čine osnovna područja za nakupljanje i prijanjanje takvih pigmenata (9). Nataloženi pigmenti mogu zahvatiti veću ili manju površinu zuba te time u većem ili manjem opsegu utjecati na završnu boju zuba (Slika 1.).



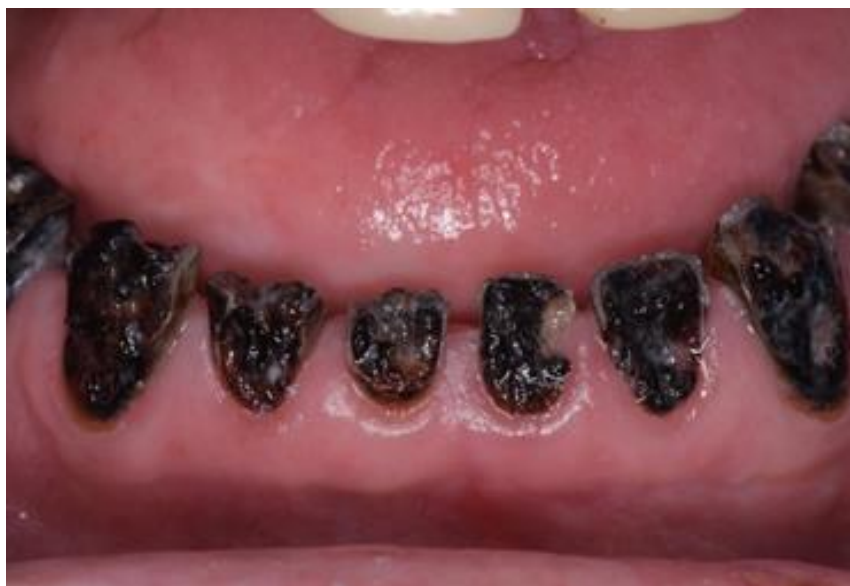a)

b)

Slika 1. Taloženje pigmenata (kromogena) na vestibularnoj (a) i oralnoj plohi (b) zuba. Preuzeto s dopuštenjem autora: prof. dr. sc. Božidara Pavelića.

Navedena vanjska obojenja kod zdrave populacije čine samo estetski nedostatak i kao takva mogu se odstraniti čišćenjem pomoću abrazivnih pasti bez štetnog učinka na tvrda zubna tkiva i ne zahtijevaju nikakav restaurativni postupak (8, 9).

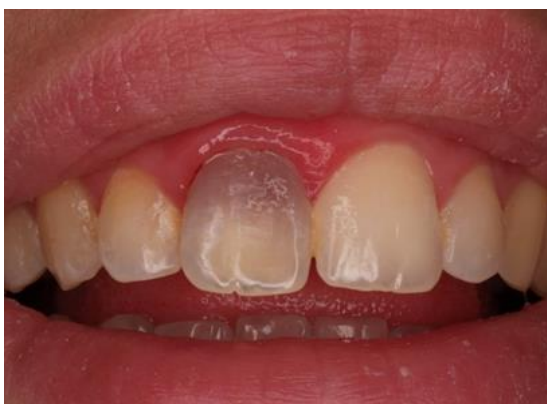Za razliku od zdrave populacije, kod pacijenata kod kojih je provedeno intenzivno zračenje tijekom terapije malignih bolesti u području usne šupljine, glave i vrata, zbog smanjenog lučenja sline dolazi do povećane destrukcije tvrdih zubnih tkiva i njihovog obojenja (Slika 2.).



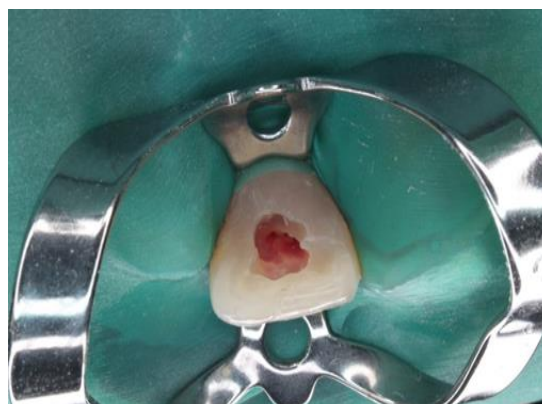Slika 2. Izrazita destrukcija tvrdih zubnih struktura kao posljedica radijacijskog karijesa nastalog uslijed terapije zračenjem. Preuzeto s dopuštenjem autora: prof. dr. sc. Božidara Pavelića.

U navedenim slučajevima, kod rane faze bolesti, izbor terapije je preventivni i/ili restaurativni postupak, dok je kod uznapredovalih lezija izbor terapije kompletna protetska rehabilitacija.

Za razliku od vanjskih obojenja kod kojih nastala promjena boje zuba zahvaća caklinu i/ili dentin, unutarnje obojenje povezano je s patološkim stanjima same zubne pulpe i/ili provedene endodontske terapije (10). Krvarenje pulpe zbog ozljede ili upalnog procesa može dovesti do promjene boje zuba u sivu i najčešće do gubitka vitalnosti zuba. Za vrijeme krvarenja dolazi do raspada eritrocita (hemolize), oslobađanja hemoglobina i derivata hematina i nastaju proizvodi kao što je željezov sulfid koji prodiru u dentinske kanaliće i uzrokuju tamnjenje boje zuba (2, 10). Interna resorpcija u području pulpne komorice može dovesti do ružičastog prosijavanja u području vrata zuba (Slika 3.).



a)

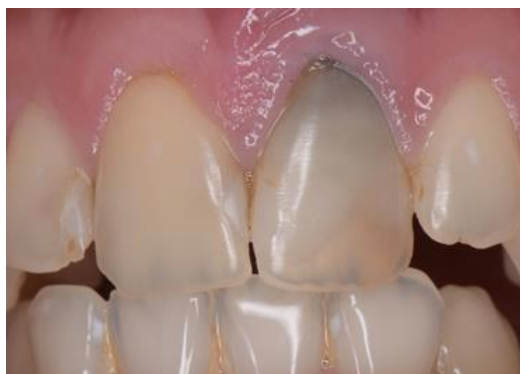

b)

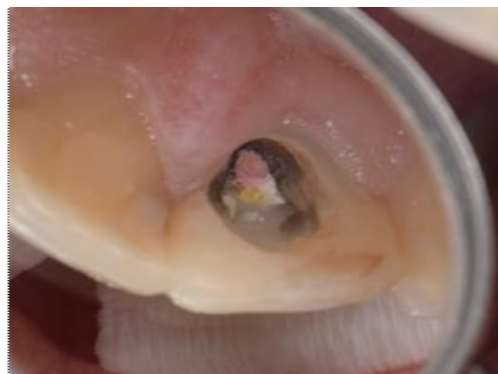Slika 3. Ružičasto obojenje u cervikalnom dijelu krune gornjeg desnog središnjeg sjekutića (a), prikaz zuba nakon izolacije koferdamom i otvaranja pulpne komorice (b). Preuzeto s dopuštenjem autora: prof. dr. sc. Božidara Pavelića.

Kao posljedica promjene boje uzrokovane materijalom za punjenje korijenskog kanala obično nastaju tamna prosvjetljenja u području vrata zuba. Takva promjena predstavlja za pacijenta veliki estetski nedostatak i često se zbog njega odlučuju za radikalnu terapiju izrade protetskog nadomjestka (Slika 4.). Kod otvaranja takvog zuba i prikazivanja ulaska u napunjeni korijenski kanal vidi se gutaperka, cement za punjenje korijenskog kanala te tamno obojenje okolnog dentina. U terapijskom postupku važno je odstraniti samo karijesno razmekšani dentin, dok se pigmentirani dentin ostavlja te se na njega stavlja sredstvo za izbjeljivanje (11). Prije samog provođenja

postupka izbjeljivanja potrebno je provesti urednu endodontsku terapiju i postaviti odgovarajuću zaštitnu podlogu.



a)



b)

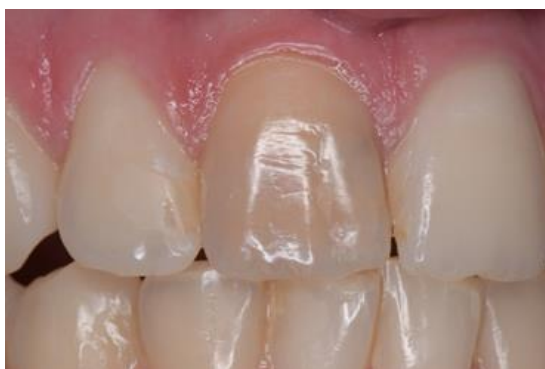

c)

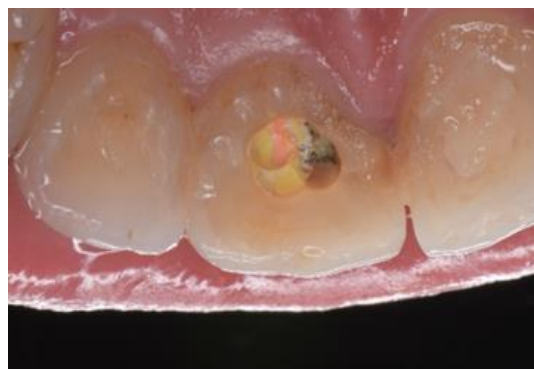Slika 3. Cervikalno obojenje u području gornjeg lijevog središnjeg sjekutića (a), prikaz otvorene pulpne komorice i punjenja korijenskog kanala (b) te uklonjeno punjenje iz korijenskog kanala (c). Preuzeto s dopuštenjem autora: prof. dr. sc. Božidara Pavelića.

Žućkasta promjena boje koja nastaje nakon provedene endodontske terapije obično je povezana s cementom za punjenje korijenskog kanala ili antibiotskom pastom koja se stavlja kao privremeni medikamentozni uložak (jodoform) (3, 9). Osim kemijskog sastava kao uzroka obojenja, nastale promjene boje posljedica su ostavljanja materijala za punjenje korijenskoga kanala u području krune zuba. U postupku izbjeljivanja važno je u potpunosti odstraniti ostatke takvog cementa pazeći pri tom da se ne odstranjuje prekomjerna količina okolnog dentina. Kod odstranjivanja

cementa iz početnog dijela kanala često moramo upotrijebiti instrumente za strojnu obradu ili klasična svrdla za obradu ulaska u korijenski kanal (Gates). U slučajevima kada se radi o cementu izrazite tvrdoće prvo se odstranjuje gutaperka, potom preostali cement (8).



a)



b)




c)




d)

Slika 4. Žućkasto obojenje krune zuba gornjeg desnog središnjeg sjekutića (a), nepotpuno uklonjena gutaperka i materijal za punjenje korijenskog kanala iz pulpne komorice (b), ostaci suviška materijala za punjenje (c) izvađeni ostaci stare gutaperke na instrumentu (d). Preuzeto s dopuštenjem autora: prof. dr. sc. Božidara Pavelića.

Kemo-mehanička obrada korijenskoga kanala obuhvaća odstranjivanje inficiranog dentinskog tkiva primjenom ručnih i strojnih instrumenata te primjenom sredstva za demineralizaciju i antiseptičkih otopina za ispiranje korijenskog kanala. Tijekom provođenja endodontske terapije važno je izbjegavati antiseptičke otopine prema različitom kemijskom sastavu, čije međudjelovanje može dovesti do stvaranja i taloženja pigmenata unutar korijenskog kanala i neželjenog obojenja zuba (11). Takva reakcija nastaje kod naizmjeničnog ispiranja korijenskog kanala natrijevim hipokloritom i klorheksidinom (3, 13). Reakcija se može jasno vidjeti unutar nekoliko minuta ukoliko se navedene komponente međusobno pomiješaju u Petrijevoj zdjelici (Slika 5.). Što je koncentracija antiseptičkih otopina veća, reakcija je intenzivnija. U svrhu izbjegavanja ovakve reakcije potrebno je između navedenih otopina kanal posušiti te isprati s fiziološkom otopinom.



a)



b)



c)

Slika 5. Obojenje nastalo međudjelovanjem natrijevog hipoklorita i klorheksidina. Preuzeto s dopuštenjem autora: prof. dr. sc. Božidara Pavelića.

3. SREDSTVA I POSTUPCI ZA IZBJELJIVANJE

U postupku izbjeljivanja mogu se koristiti tvornički gotovi preparati određenog kemijskog sastava i koncentracije ili se sredstvo za izbjeljivanje može pripremiti u ordinaciji neposredno prije same kliničke primjene (8, 9). Kemijska građa i stvaranje reaktivnih komponenti koje utječu na mogućnost razlaganja osnove stvorenih pigmenata u području tvrdih zubnih tkiva određuju i njihovu konačnu učinkovitost. Terapeut treba dobro poznavati fizička i kemijska svojstva materijala za izbjeljivanje kojeg primjenjuje pri čemu se treba promišljati kako o učinku izbjeljivanja tako i o mogućim neželjenim učincima. S obzirom na kemijski sastav gotovi tvornički preparati temeljeni su na jednom od dva osnovna spoja: vodikov peroksid i karbamid peroksid. Za razliku od tvornički gotovih preparata u ordinaciji, urađeni pripravci temeljeni su na kombinaciji otopine vodikova peroksida određene koncentracije i praha natrijevog perborata, koji se umiješaju u pastu te nanose na mjesto izbjeljivanja. Koncentracija otopine vodikova peroksida (Tablica 2.) koja se obično koristi (3% i/ili 30%) određuje i konačni intenzitet učinkovitosti zamiješane paste (13). Postignuta učinkovitost u konačnici može biti ista i kod više i kod niže koncentracije, pri čemu je jedina razlika u vremenu u kojem se postigao određeni učinak izbjeljivanja.

Tablica 2. Prikaz učinka različitih koncentracija vodikovog peroksida. Preuzeto s dopuštenjem autora: prof. dr. sc. Božidara Pavelića.

Sredstvo izbjeljivanja	Oblik korištenja	Očekivani učinak	Neželjeni učinak
vodikov peroksid 30 %	pasta s natrijevim perboratom	brzi: 1-3 dana	povećana mogućnost nastanka resorpcije korijena
vodikov peroksid 3 %	pasta s natrijevim perboratom	polagani: 5-10 dana	mala mogućnost nastanka resorpcije korijena
fiziološka otopina	pasta s natrijevim perboratom	odgođeni: 15-60 dana	neznatna mogućnost nastanka resorpcije korijena

Važno je, zbog moguće pogreške i neželjene posljedice, navedene koncentracije vodikova peroksida imati pohranjene u, po boji i veličini, vidno različitim bočicama te ih odmah zatvarati po uzimanju željene količine (2, 3). Nadalje, poradi sigurnosti da je riječ o uporabljivoj otopini, potrebno je na svakoj bočici napisati datum izrade i rok valjanosti te ih čuvati u predviđenom tamnom i hladnom prostoru.

Za karbamid peroksid se zaista može reći da je slučajno otkriveno sredstvo za izbjeljivanje. Naime, prvotno se sedamdesetih godina dvadesetog stoljeća u Sjedinjenim Američkim Državama primjenjivao kao antiseptičko sredstvo u terapijske svrhe kod primjene fiksnih ortodontskih naprava (10). Razlog primjene bila je visoka učestalost nalaza upale gingive te pojave demineraliziranih površina i karijesnih lezija na tvrdim zubnim tkivima vidljivih nakon provedene ortodontske terapije i skidanja ortodontskih bravica. Ovakav klinički nalaz bio je posljedica neodržavanja dostatne higijene usne šupljine te se u preventivne svrhe davala antiseptička otopina na osnovi karbamid peroksida. Nakon učestale primjene, a nakon završene ortodontske terapije, primijećen je učinak izbjeljivanja koji je bio jasno prepoznatljiv nakon odstranjivanja ortodontskih bravica (10). Ubrzo nakon toga karbamid peroksid se počeo primjenjivati kao osnovno sredstvo za izbjeljivanje zubi u obliku gela. Osnovu kemijske građe čine vodikov peroksid i urea, na koje se karbamid peroksid raspada tijekom primjene. Vodikov peroksid čini približno trećinu vrijednosti osnovne koncentracije (npr. ukoliko je osnovna koncentracija 30%, aktivni udio vodikovog peroksida je 10%, što je važno znati za procjenu same učinkovitosti).

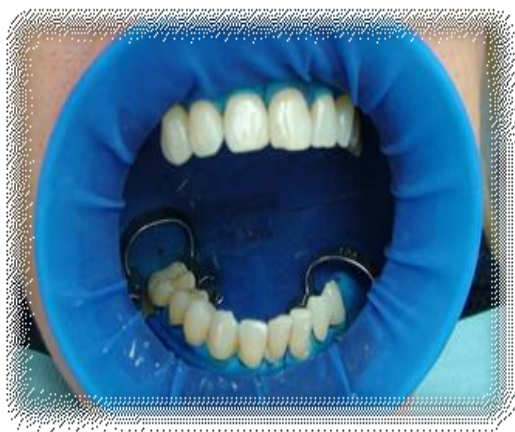3.1. POSTUPCI IZBJELJIVANJA

Prema kliničkoj procjeni terapeuta, postupak izbjeljivanja može se provesti različitim koncentracijama sredstva za izbjeljivanje te različitim postupcima i tehnikama. Procjena kliničkih stanja provođenja terapijskog postupka izbjeljivanja mogu se podijeliti na indikacije, djelomične indikacije i kontraindikacije. Indikacije su stanja kod kojih je preporučljivo i poželjno provesti postupak izbjeljivanja u sklopu estetsko-restaurativnog postupka (3). Djelomične indikacije označuju stanja u kojima je ishod postupka izbjeljivanja nepredvidiv i potencijalno nezadovoljavajući, a kontraindikacije označuju stanja u kojima nije poželjno provoditi postupak izbjeljivanja. Sama vrsta obojenja (unutarnje/vanjsko) te njezin intenzitet određuju hoće li se primijeniti sredstvo više ili niže koncentracije i u kojem vremenskom trajanju. Postupak

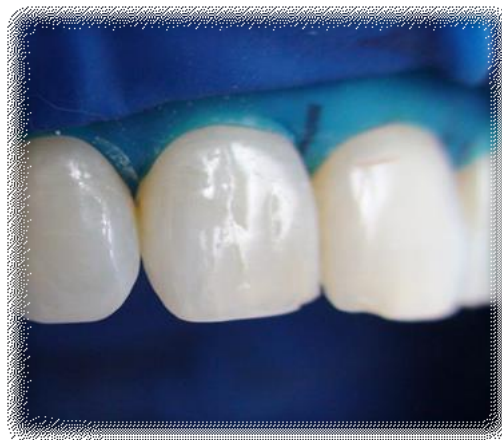izbjeljivanja može se raditi u ordinaciji uz kontrolu i nadzor terapeuta te za takav postupak rabimo pojam profesionalno izbjeljivanje. Navedeni postupak može se provesti u samoj ordinaciji ili u čekaonici. Kada se radi izbjeljivanje u ordinaciji obično se primjenjuju visoke koncentracije sredstva samostalno ili uz primjenu određenog načina njegove aktivacije (plazma, led lampa ili laser) (14). Postupak zahtijeva stalnu prisutnost terapeuta ili osobe koja provodi terapijski postupak. Izbjeljivanje u čekaonici obično se radi sredstvima niže koncentracije uz primjenu udloga koje mogu biti izrađene ili tvornički ili individualno. Pacijent se također nalazi pod kontrolom terapeuta, ali on nije stalno prisutan tijekom postupka izbjeljivanja (3).

3.1.1. Izbjeljivanje u ordinaciji

Izbjeljivanje u ordinaciji iziskuje posebnu pripremu pacijenta koja obuhvaća provođenje profesionalnog čišćenja i temeljitu izolaciju područja planiranog za izbjeljivanje. Tijekom čišćenja potrebno je odstraniti sve meke i tvrde naslage s površine tvrdih zubnih tkiva, pri čemu ne smije biti vidljiva prisutnost upale na okolnoj gingivi. Izolacija radnog polja može se uraditi pomoću gumene plahtice (koferdam, *Optradam*) čime se zubi u potpunosti izoliraju od mekog tkiva usne šupljine (Slika 6.).



a)



b)

Slika 6. Izolacija mekih usne šupljine pomoću *Optradama*, obje čeljusti (a) i uvećan prikaz (b).

Preuzeto s dopuštenjem autora: prof. dr. sc. Božidara Pavelića.

Takav način izolacije predstavlja idealnu osnovu za provođenje sigurnog postupka izbjeljivanja s obzirom da sredstvo za izbjeljivanje ne dolazi u kontakt s mekim tkivom niti postoji mogućnost upadanja sredstva za izbjeljivanje u područje ždrijela. Gumena plahtica može se primijeniti za izolaciju jednog ili više zubi. Osim navedenog može se primijeniti tehnika pomoću koje se zasebno izoliraju usnice i dijelovi obraza, a zasebno gingiva oko zuba/zubi koji se izbjeljuju. Za usnice se obično primjenjuju tvornički gotovi plastični držači i/ili silikonski izolatori koji imaju ulogu odmaknuti i zaštititi usnice od sredstva koje se primjenjuje (2, 3). Područje gingive oko zuba/zubi zaštićuje se pomoću tvornički gotovog izolacijskog sredstva na osnovi kompozitne smole koja se nanosi na gingivu oko vrata zuba s vanjske strane uz lagani kontakt s površinom tvrdih zubnih tkiva. Ovakvim postupkom, gingiva oko zubi koji se izbjeljuju je zaštićena, dok postoji opasnost od upadanja sredstva za izbjeljivanje u područje usne šupljine, odnosno kontakta prednje površine jezika sa sredstvom za izbjeljivanje. U svrhu prevencije takvih neželjenih događaja primjenjuju se tzv. *retraktori* odnosno držači jezika na koje se dodatno stavlja sterilna gaza u svrhu izolacije mekih tkiva usne šupljine (9). Izolacija tvrdih od mekih tkiva usne šupljine izuzetno je važan dio provođenja postupka te se mora ispravno uraditi, pri čemu se tijekom kontrole izoliranog područja ne smiju vidjeti crveni dijelovi usne šupljine (pravilo *no red zone*). Nakon provedene izolacije slijedi priprema i nanošenje sredstva za izbjeljivanje što se mora provesti prema preporuci proizvođača, a u skladu s doktrinom provođenja postupka izbjeljivanja.

Iako se navedena tehnika primjenjuje za izbjeljivanje vitalnih zubi, ista se može primijeniti i za postupak izbjeljivanja avitalnog zuba/zubi. Postupak započinje izradom pristupnog kaviteta te izolacijom radnog polja gumenom plahticom. Endodontsko punjenje iz korijenskog kanala uklanja se približno dva do tri milimetra ispod caklinsko-cementnoga spojišta ili ruba gingive te se preko punjenja kanala i postraničnih stijenki postavlja zaštitna podloga (3). Kod izrade unutarnje izolacije od velike je važnosti ispravno postaviti zaštitnu podlogu, pri čemu ona mora prekriti postranične dijelove u području vrata zuba, a ostaviti dostupnu unutarnju stranu vanjske plohe do milimetar ispod ruba gingive. Kada se takva urađena izolacija promatra s vanjske ili unutarnje strane, ona ima oblik nepravilnog slova „u” odnosno oblik sedla (3). Kada je urađena kompletna vanjska i unutarnja izolacija slijedi postavljanje sredstva za izbjeljivanje više koncentracije (30-40% vodikov ili karbamid peroksid) kroz određeno vrijeme (15 do 20 minuta). Nakon završenog postupka u zub se može staviti sredstvo za izbjeljivanje niže koncentracije koje se potom prekrije privremenim ispunom do sljedeće posjete. Ovakvim načinom rada primjena više koncentracije

sredstva za izbjeljivanje je pod kontrolom terapeuta, dok se između dvije posjete koriste sredstva niže koncentracije čime se izbjegava mogućnost nastanka postraničnih resorpcija u području cerviksne trećine korijena zuba.


3.1.2. Izbjeljivanje u čekaonici

Izbjeljivanje u čekaonici provodi se ili samostalno ili u sklopu određenog restaurativnog postupka. Primjenjuje se isključivo za izbjeljivanje vitalnih zubi korištenjem udloga i primjenom sredstava za izbjeljivanje niže koncentracije (10 do 15%-tni karbamid peroksid). Ukoliko se provodi u sklopu drugog restaurativnog postupka može se primijeniti prije ili poslije njega o čemu odlučuje sam terapeut (8). Trajanje postupka ovisi o koncentraciji primijenjenog sredstva za izbjeljivanje i obično traje približno 15 do 30 minuta. Ovakvim postupkom, izbjeljivanje se provodi pod nadzorom terapeuta, ali ne iziskuje uporabu same ordinacije što terapeutu omogućuje provođenje terapijskog postupka na drugom pacijentu čime se povećava iskoristivost same ordinacije.

3.1.3. Izbjeljivanje unutar/izvan ordinacije

Postupak izbjeljivanja avitalnog zuba može se započeti u ordinaciji, a nastaviti izvan nje. Takav postupak obično se primjenjuje u situacijama kada se zbog uštede vremena u ordinaciji želi samo postaviti sredstvo za izbjeljivanje čiji učinak se nastavlja unutar zuba do sljedeće posjete (*walking bleach* postupak) (10). U takvim kliničkim slučajevima može se primijeniti sredstvo više i niže koncentracije. Sredstvom više koncentracije postiže se brži učinak, ali njegova primjena može dovesti do nastanka resorpcije korijena te se za navedenu tehniku preporuča primjena niže koncentracije uz pravilno postavljenu zaštitnu podlogu. Osim unutarnjeg izbjeljivanja može se dodatno primijeniti i vanjsko izbjeljivanje (*VivaStyle Paint On Plus, Ivoclar Vivadent, Schaan, Liechtenstein*) u svrhu postizanja bržeg i boljeg učinka. Kod primjene *Paint On Plus* sustava, koji je namijenjen izbjeljivanju vitalnih zubi, sredstvo za izbjeljivanje se nanosi pomoću pripadajućeg kista na očišćen i osušen zub, pri čemu nakon hlapljenja otapala ostane aktivna tvar na površini zuba koja kroz vrijeme od deset minuta postiže učinak izbjeljivanja na vanjskoj površini cakline (8). Na taj način postiže se dvostruki učinak izbjeljivanja s unutarnje i vanjske strane (Slika 7.). Dodatno vanjsko izbjeljivanje pacijent također može samoinicijativno provesti pomoću različitih pasta i komercijalno dostupnih pripravaka za izbjeljivanje (*over-the-counter, OTC*) (15). Te paste

vrlo često sadržavaju abrazivne i visoko-abrazivne čestice (npr. silicijev dioksid) kojima se pripisuje učinak izbjeljivanja, a mogu sadržavati i niske koncentracije vodikova ili karbamid-peroksida. Ostali sastojci pasta najčešće su triklosan, natrijev flourid, voda, propilen glikol i glicerol. Osim pasta mogu se primijeniti i sredstva s niskim koncentracijama aktivnih sredstava kao što su vodikov ili karbamid-peroksid sustavi u obliku premaza ili trakice za izbjeljivanje, koje pacijenti sami primjenjuju kod kuće u određenom razdoblju do postizanja zadovoljavajuće boje. Iako je riječ o niskim koncentracijama aktivnih sredstava, potreban je oprez zbog prečeste, tj. prekomjerne uporabe i mogućeg oštećenja tvrdih zubnih tkiva, ali i okolnog mekog tkiva (3).



Slika 7. Prikaz kombinacije vanjskog izbjeljivanja (a) i unutarnjeg izbjeljivanja (b) u svrhu postizanja bržeg učinka izbjeljivanja. Preuzeto s dopuštenjem autora: prof. dr. sc. Božidara Pavelića.

Poseban oblik primjene kombinacije unutarnjeg i vanjskog izbjeljivanja je postupak u kojem se u ordinaciji uzima otisak i izrađuje individualna udlaga te se uradi pristupni kavitet s postavljenom zaštitnom podlogom. Dio postupka s višom koncentracijom napravi se u ordinaciji, dok se izvan ordinacije pacijentu daje sredstvo niže koncentracije koje on onda primjenjuje za izbjeljivanje jednog ili više zubi. Važno je napomenuti da se u ovome slučaju kavitet sa zaštitnom podlogom ne

zatvara već ostaje otvoren tijekom cijelog postupka izbjeljivanja. Razvojem danas prihvatljivijih i boljih tehnika, a zbog kompliciranosti postupka, ova tehnika se više ne primjenjuje (3, 8).

3.1.4. Termokatalička metoda izbjeljivanja

Termokatalička metoda izbjeljivanja primjenjivala se prije više od četrdeset godina kada još nisu bili poznati njeni neželjeni učinci na pojavu resorpcije korijena nakon njezine primjene. Tehnika se izvodila na taj način da bi se u urađeni kavitet stavila vatica natopljena 30%-tnim vodikovim peroksidom te bi se potom užarenim nabijačem ili potiskivačem (*plugger*) potisnula prema stjenkama kaviteta (3). Na taj način se postizao intenzivniji učinak izbjeljivanja, ali zbog visoke koncentracije sredstva za izbjeljivanje i visoke temperature koja se prenosila na okolno tkivo, postojala je velika mogućnost nastanka posljedične resorpcije korijena. Primjena je navedene tehnike danas napuštena.

Koncept današnjeg postupka izbjeljivanja usmjeren je primarno na izbjegavanje neželjenih posljedica kao što su povećana osjetljivost zubi nakon provedenog izbjeljivanja na vitalnim zubima ili pojava resorpcije korijena kod avitalnih zubi. Temeljem navedenog, ukoliko postoji promišljanje između korištenja visoke koncentracije sredstva za izbjeljivanje (uz pojačavanje učinka lampom ili laserom) u kraćem vremenu ili uporabe niže koncentracije s istim učinkom u nešto dužem vremenu, a bez nastanka mogućih neželjenih posljedica, prednost treba dati drugoj metodi (1, 3).

4. OSNOVE I PRIMJENA HLADNE ATMOSFERSKE PLAZME

Prema osnovnoj definiciji plazma stanje bi se najjednostavnije moglo opisati kao oblik ioniziranog plina, pri čemu je unutar istog, a zbog dotoka određene količine energije, došlo do promjene građe prisutnih sastavnica, pri čemu nastaju različiti oblici pozitivno i negativno nabijenih čestica (anioni, kationi) te atomi i molekule u određenom stanju pobuđenosti (16). U takvom stanju nastala plazma materija pokazuje određenu reaktivnost kako unutar same sebe tako i s drugim oblicima materije s kojima dolazi u kontakt.

Hladna atmosferska plazma u samom nazivu pojma sadrži osnovne karakteristike istog. „Hladna“ označava temperaturno područje u kojem se odvijaju reakcije. „Atmosferska“ opisuje uvjete u kojima se odvijaju fizički i kemijski procesi, dok sam pojam plazma označava karakteristično stanje materije koja zbog reakcija unutar nje ima posljedični učinak na okolinu gdje nastaje (17).

Osnovna stanja materije prema kemijskom sastavu, fizičkim osobinama i odnosu prema okolini, mogu se podijeliti na kruto, tekuće i plinovito. Krutinom se smatra ona materija koja ima određenu građu i oblik koji je neovisan prema okolini i od iste je odijeljen jasnom granicom. Tekuće stanje, uz karakterističnu građu i jasnu granicu prema okolini, nema stalan oblik, već ga preuzima od okoline u kojoj se nalazi (primjerice voda u čaši ili šalici). Plinovito stanje karakterizirano je posebnim odnosom pojedinih sastavnica te nejasnom granicom prema okolini i nestalnim oblikom. Iako postoji jasno vidljiva razlika između navedenih agregatnih stanja, ona mogu biti obilježje jedne te iste vrste materije koja se razlikuju s obzirom na uvjete i stanje okoline. Jednostavan primjer za navedeno je karakteristična promjena stanja vode s obzirom na temperaturu u kojoj se nalazi (stanje niske temperature ($< 0^{\circ}\text{C}$): led, stanje kod sobne temperature (25°C): voda, stanje kod visoke temperature (100°C): vodena para).

Prema specifičnosti pojedinih komponenata koje ju čine, a u odnosu na prije navedena stanja materije, oblik hladne plazme predstavljao bi karakterističan oblik materije koji nastaje dodatkom dostatne količine energije plinovitom stanju određene tvari, gdje potom dolazi do karakterističnih promjena unutar atoma i molekula koje čine osnovu navedene tvari (18).

Promatrajući učinak energije na osnovnu građu atoma i stvaranje karakterističnih oblika plazma materije, novonastala stanja mogu se podijeliti u četiri osnovna oblika: *Common Plasma* (dolazi do djelomičnog raspadanja elektronskih orbitala dok je jezgra atoma održana), *Thermonuclear Plasma* (nema orbitala, elektroni kompletno odvojeni od jezgre), *Nucleon Plasma* (dolazi do

raspadanja jezgre i odvajanje protona od neutrona) i *Quark-Gluon Plasma* (dolazi do raspadanja protona i neutrona na kvarkove i gluone (20, 21).

Uređaji što se primjenjuju u terapijske svrhe u dentalnoj medicini temeljeni su na učinku Common Plasme. Za svaki uređaj, a u svrhu stvaranja određenog oblika hladne atmosfere plazme, potrebno je imati određeni plin kao osnovu i izvor energije koja će dovesti do njegove ionizacije. Kao osnova može se koristiti određeni plemeniti plin, odnosno njihova kombinacija (neon, argon), ili prisutni atmosferski zrak kao smjesa plinova (kisik, dušik, ugljikov dioksid,...). Energija se može stvarati putem različitih oblika električnih izboja (Corona Discharge, Dielectric Barrier Discharge, Atmospheric Plasma Pressure Jet) koji potom dolaze u kontakt s plinom stvarajući određeni oblik hladne atmosfere plazme (14, 16). Jedan od najčešće primjenjivanih uređaja u terapijskim postupcima temelji se na stvaranju plazma polja pomoću dielektričnog barijernog izboja (Slika 8.).



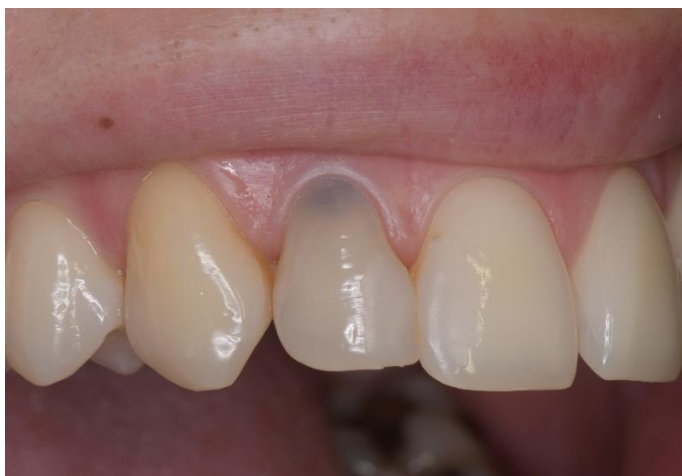Slika 8. Uređaj Plasma One (*Plasma Medical System, Bad Ems, Germany*). Preuzeto s dopuštenjem autora: prof. dr. sc. Božidara Pavelića.

4.1. PROTOKOL PROVOĐENJA IZBJELJIVANJA AVITALNOG ZUBA PRIMJENOM HLADNE ATMOSFERSKE PLAZME

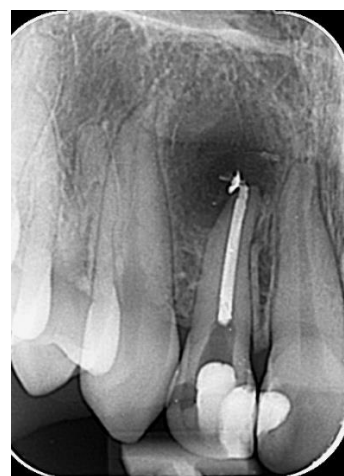Cjelokupan terapijski postupak izbjeljivanja hladnom atmosferskom plazmom dijeli se u tri osnovna dijela: pripremni postupak, postupak primjene hladne atmosferske plazme, izrada završnog ispuna (22).

4.1.1. Pripremni postupak

Pripremni postupak obuhvaća razgovor s pacijentom, dobivanje osnovnih informacija o uzroku nastanka obojenja, klinički pregled i procjenu radiološkog nalaza (Slika 9.) uz izradu pristupnog kaviteta (23). Kod kliničkog je pregleda važno obratiti pažnju na količinu i kvalitetu preostalog tvrdog zubnog tkiva te stanje okolnog parodonta. Kvalitetno provedeno endodonsko liječenje čini osnovu svakog postupka izbjeljivanja avitalnog zuba. Bez obzira na odsutnost simptoma obavezno je uraditi radiološki nalaz zuba na kojem se planira provesti postupak izbjeljivanja. Izrada pristupnog kaviteta radi se prema uobičajenom protokolu i pravilima o provođenju endodonske obrade korijenskoga kanala.



a)




b)

Slika 9. Klinički (a) i radiološki nalaz (b) prije početka provođenja postupka izbjeljivanja.

Preuzeto s dopuštenjem autora: prof. dr. sc. Božidara Pavelića.

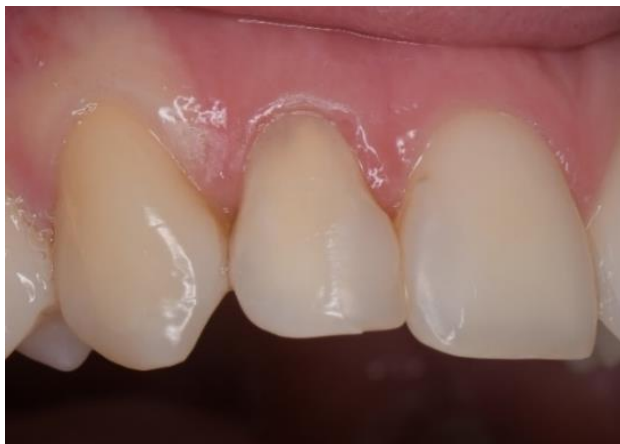4.1.2. Postupak primjene hladne atmosferske plazme

U svrhu stvaranja plazma polja, aktivni vršak staklene sonde ispunjene plemenitim plinom, mora imati lagani dosjed u područje izrađenog kaviteta. Stijenke kaviteta moraju biti očišćene od ostataka prijašnjeg ispuna, cementa i/ili sredstva za punjenje korijenskog kanala. Površina cijelog kaviteta mora biti čista i osušena. Na taj način postiže se veća prisutnost zraka u okolnom dentinskom tkivu, a time se dobiva i više osnove iz koje će se razviti reaktivni kisikovi radikali pod utjecajem aktivnog plazma polja (22, 24). Staklena sonda se postavlja na udaljenost od približno 1 do 2 milimetra od površine okolnog dentina čime se omogućuje stvaranje električnog izboja. Postupak se može uraditi unutar i izvan kaviteta (Slika 10.) u trajanju od 60 do 120 sekundi prema određenim postavkama.



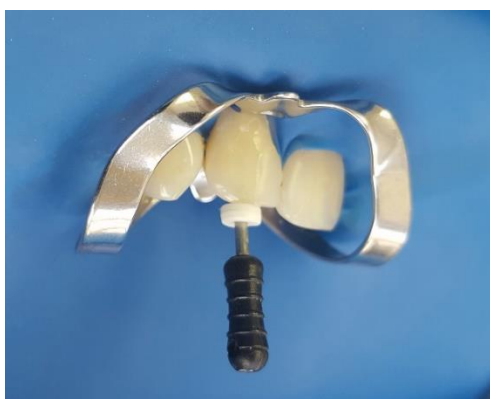Slika 10. Postupak stvaranja aktivnog polja hladne atmosferske plazme unutar kaviteta (a) i na vanjskoj površini zuba (b). Preuzeto s dopuštenjem autora: prof. dr. sc. Božidara Pavelića.

Zavisno o vrsti obojenja, tehnici primjene te intenzitetu i načinu primjene, rezultati mogu biti vidljivi već nakon prvog postupka (Slika 11.) koji se odvija usporedo s provođenjem endodontske terapije. Kanali su očišćeni i suhi te se takvim postupkom postiže bolji učinak s obzirom da se učinak izbjeljivanja iz područja krune proteže dublje u korijenski kanal.

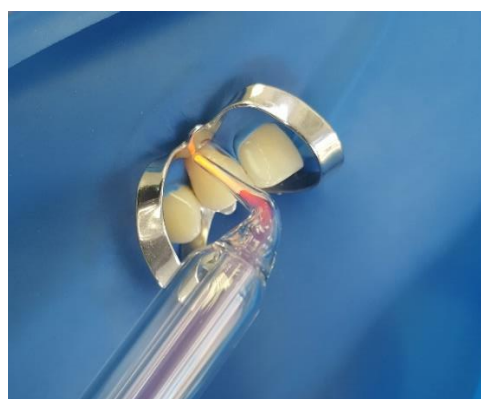


Slika 11. Postignut učinak izbjeljivanja primjenom hladne atmosferske plazme za vrijeme provedenja endodontske terapije. Preuzeto s dopuštenjem autora: prof. dr. sc. Božidara Pavelića.

Postupak izbjeljivanja nastavlja se dalje uz provođenje završne obrade korijenskoga kanala (Slika 12.). Ovakvim načinom, kemo-mehaničkom obradom dentinske površine unutar kanala te dodatnim učinkom plazma polja, postiže se bolji učinak u području vrata krune zuba i prelaza krune u područje korijena. To je od velike važnosti u slučajevima gdje se, zbog određenih promjena na okolnom parodontnom tkivu, caklinsko-cementna linija nalazi iznad ruba gingive (22, 25).



a)



b)

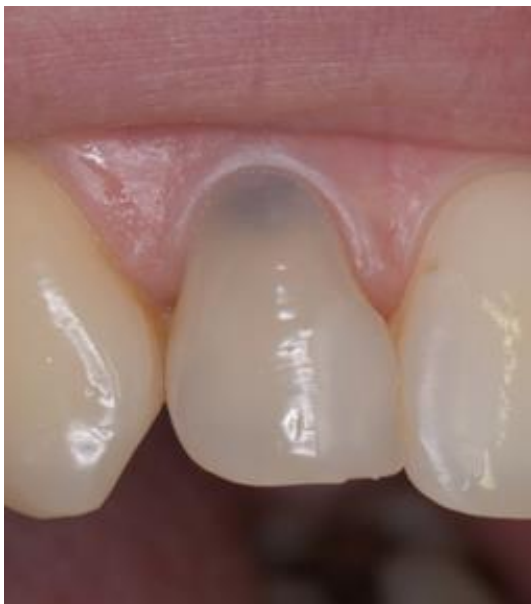Slika 12. Završna obrada korijenskoga kanala (a) uz primjenu hladne atmosferske plazme (b).

Preuzeto s dopuštenjem autora: prof. dr. sc. Božidara Pavelića.

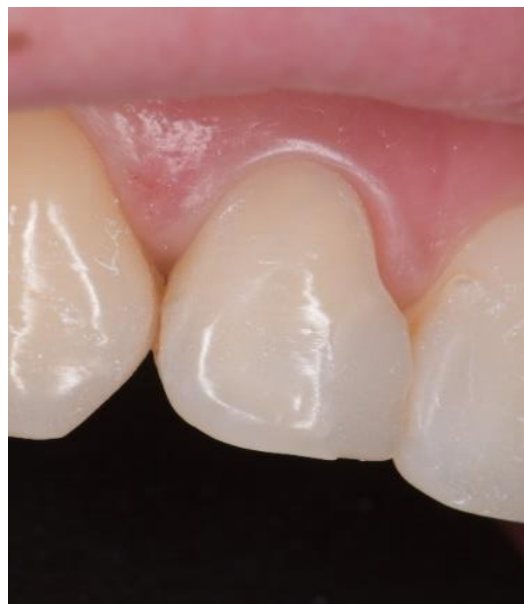Nakon završnog punjenja korijenskoga kanala i čišćenja kaviteta radi se procjena postignutog rezultata izbjeljivanja. Ukoliko je postignut željeni rezultat, u sljedećoj posjeti radi se završni ispun ili se postupak izbjeljivanja produžuje na još jednu posjetu, odnosno do postizanja željenog rezultata (22). Nakon postupka primjene hladne atmosferske plazme, a prije izrade završnog ispuna, preporučuje se, zbog neutralizacije preostalih kisikovih radikala i stabilizacije boje, u kavitet staviti tekući kalcijev hidroksid prekriven sterilnom vaticom i privremenim ispunom na 7 do 10 dana.

4.1.3. Postupak izrade završnog ispuna

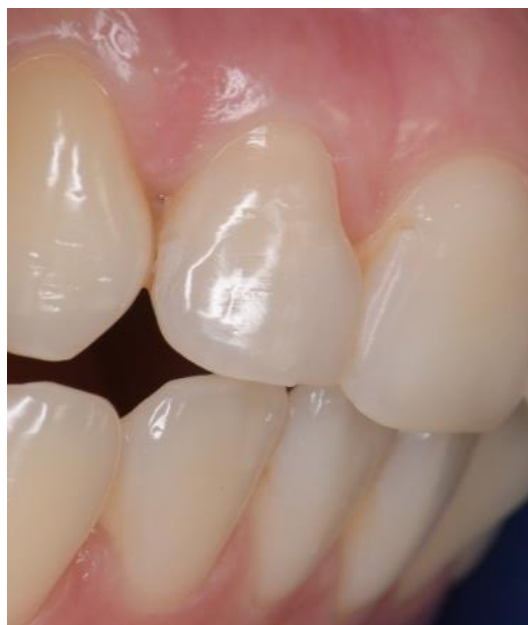Izrada završnog ispuna provodi se prema uobičajenom postupku primjene određenog adhezijskog sustava i kompozitnog materijala. Procjena zatečenog stanja (dubina kaviteta, debljina cakline i preostalog dentina, postignuta boja) uvelike određuje i tehniku same izrade završnog ispuna. Za postizanje željenog estetskog učinka u određenim slučajevima bit će dovoljna primjena samo jednog kompozitnog materijala, dok će u ostalim slučajevima biti potrebno primijeniti tehniku slojevitog nanošenja više različitih boja. Osim navedenog, važna je kombinacija primjene, tzv. dentinskih i caklinskih boja. Prema kliničkoj procjeni terapeuta mogu se zasebno ili u kombinaciji koristiti tekući i kompaktni kompozitni materijali. Veoma je važno postići dobro zatvaranje i brtvljenje prisutnih pukotina u caklini, čime se onemogućuje prodiranje određenih spojeva što mogu dovesti do ponovnog obojenja zuba (3). Ukoliko se cjelokupan postupak provede *lege artis* mogu se postići željeni rezultati (Slika 13.).



a)



b)



c)

Slika 13. Izgled završnog ispuna (b) i (c) u usporedbi s početnim kliničkim nalazom (a). Preuzeto s dopuštenjem autora: prof. dr. sc. Božidara Pavelića.

Zadnjih desetak godina posebna pažnja usmjerena je na istraživanje i terapijsku primjenu hladne atmosferske plazme u postupku izbjeljivanja zubi. Postupak izbjeljivanja avitalnog zuba/zubi pomoću hladne atmosferske plazme može se provesti na nekoliko načina: tijekom provođenja endodontske terapije bez postavljene zaštitne podloge i završene endodontske terapije, nakon postavljanja zaštitne podloge i završene endodontske terapije bez primjene drugog sredstva za izbjeljivanje te nakon završene endodontske terapije i postavljene zaštitne podloge uz primjenu drugog sredstva za izbjeljivanje (26).

Uobičajeni protokol izbjeljivanja avitalnog zuba predmnijeva provedenu i *lege artis* urađenu endodontsku terapiju uz ispravno postavljenu zaštitnu podlogu, koja prekriva ulaz u ispunjeni korijenski kanal te postranične stjenke urađenog kaviteta. Visoke koncentracije vodikova peroksida mogu djelovati vrlo kaustično na sluznicu usne šupljine te je za sigurnost i prevenciju neželjenih posljedica od velike važnosti pravilno postaviti zaštitnu podlogu. Kod unutarnjeg izbjeljivanja, u tako urađeni kavitet, unosi se određeno sredstvo za izbjeljivanje koje se može razlikovati prema kemijskom sastavu i prema koncentraciji odnosno učinku samog izbjeljivanja. Unutarnje izbjeljivanje može se provesti u ordinaciji zasebno ili istovremeno u kombinaciji s postupkom vanjskog izbjeljivanja (3). Nakon završenog postupka u ordinaciji, isti se može nastaviti dalje ostavljanjem sredstva za izbjeljivanje u kavitetu uz prekrivanje privremenim ispunom. Pacijent se naručuje za provođenje daljnjeg postupka procjene postignutog rezultata izbjeljivanja i izrade završnog ispuna. Postupak unutarnjeg izbjeljivanja u ordinaciji i između posjeta uvijek nosi rizik nastanka resorpcije korijena te se zbog navedenog preporuča uporaba sredstava za izbjeljivanje niže koncentracije, čime se smanjuje i sam učinak izbjeljivanja (2, 3). Osim koncentracije sredstva za izbjeljivanje, važnu ulogu ima i količina aktivnih komponenti koje se oslobađaju te mogućnost njihovog prodora u okolne dentinske kanaliće i mineralizirane prostore između njih. Urađena zaštitna podloga, uz nisku koncentraciju sredstva za izbjeljivanje, uvelike ograničava uspješnost provođenja postupka izbjeljivanja, dok primjena visoke koncentracije, uz nedostatnu podlogu, može dovesti do neželjene posljedice nastanka resorpcije korijena.

Kod primjene hladne atmosferske plazme tehnikom dielektričnog barijernog izboja nije potrebno primjenjivati dodatno sredstvo za izbjeljivanje jer stvoreno plazma polje dovodi do razlaganja molekula kisika, koje se nalaze unutar dentinskih kanalića i samog kaviteta, na aktivne kisikove atome (27). Tako stvoreni aktivni kisikovi atomi vežu se na prisutne pigmente dovodeći do

njihovog razlaganja i promjene boje (28). Atomi kisika koji ne ulaze u takve reakcije mogu se vezati na prisutne molekule kisika i tvoriti molekule ozona (29, 30), koje potom također mogu sudjelovati u reakcijama koje dovode do izbjeljivanja (kao molekule ozona ili kao molekule koje otpuštaju aktivni kisikov atom). Na takav način postiže se učinak izbjeljivanja unutar dentinskih kanalića i okolnog dentina bez opasnosti da će doći do prodora sredstva u okolni parodont i dovesti do resorpcije korijena.

S obzirom na navedene činjenice te jednostavan i prihvatljiv način provođenja terapijskog postupka izbjeljivanja pomoću hladne atmosferske plazme uz gotovo isključene mogućnosti nastanka neželjenih posljedica, očekuje se da će ova metoda s vremenom postati metoda izbora u izbjeljivanju avitalnih zubi. Takva metoda moći će se primjenjivati kao samostalna ili u kombinaciji s ostalim konvencionalnim metodama (22). U budućnosti se očekuje daljnji razvoj suvremenih tehnologija, čime bi se usavršile i proširile mogućnosti primjene hladne atmosferske plazme u terapijskim postupcima izbjeljivanja te postale dostupnije većem broju terapeuta.

Primjena hladne atmosferske plazme u postupku izbjeljivanja avitalnog zuba/zubi razlikuje se u odnosu na konvencionalne tehnike izbjeljivanja jer se ne upotrebljavaju uobičajena aktivna sredstva za izbjeljivanje, kao što su vodikov i karbamid peroksid. Tehnika se može provoditi bez primjene zaštitnih ili izolacijskih sredstava i prethodno provedene endodontske terapije. Temeljem navedenog može se pretpostaviti da će ova tehnika postati novi standard u postupcima izbjeljivanja.

7. LITERATURA

1. Tarle Z. i suradnici. Restaurativna dentalna medicina. Zagreb: Medicinska naklada, 2019; p.18:343-68.
2. Rezo V, Pavić A, Pavelić B. Uvod u izbjeljivanje zubi: I. dio: teorijske osnove. Sonda. 2014;15(27):32-6.
3. Rezo V, Pavić A, Pavelić B. Uvod u izbjeljivanje zubi: II. dio: Klinički postupak. Sonda;2014;15 (28):18-24.
4. Bilichodmath S, Gundapeneni V, Cecil A. Teeth bleaching using diode laser as an adjunct to a bleaching agent. J Dental Lasers 2018;2:70-3.
5. Yusof E, Abdullah S, Mohamed N. Influence of light and laser activation of tooth bleaching systems on enamel microhardness and surface. J Conservative Dentistry 2020;5:473-78.
6. Maran BM, Burey A, de Paris Matos T, et al. In office dental bleaching with light vs. Without light: a systematic review and meta-analysis. J dent 2018;70:1-13.
7. Nam SH, Lee HW, Cho SH, et al. High-efficiency tooth bleaching using non-thermalatmospheric pressure plasma with low concentration of hydrogen peroxide. J Appl Oral Sci 2013;21:265-70.
8. Torabinejad M, Walton R. Endodoncija načela i praksa. Zagreb: Naklada slap;2009; p.22:391-403.
9. Rotstein I, Li Y. Tooth discoloration and bleaching. In: Ingle JI, Bakland LK, Baumgartner JC, editors. Ingle's endodontics 6th ed. Hamilton: BC Decker Inc; 2008.1383-99.
10. Sigh N, Chaturvedi T, Baranwal H, Wang C. Management of discolored nonvital tooth by walking bleach technique: A conservative approach. J Chlin Dent Research Organisation 2020;1:67-71.
11. Fearon J. Tooth whitening: concepts and controversies. Internationaldentistry SA.2007; 11(2): 24-38.
12. Kohli S, Nam W. et al. Efficacy of four different types of bleaching agents on stained natural teeth using spectrophotometer. J Indian Prosthodontic Society 2018;5:28.
13. Marshall K, Berry TG, Woolum J. Tooth whitening: current status. Compend Contin Educ Dent. 2010;31(7):486-95.

14. Kikly A, Jaafoura S, Sahout S. Vital laser activated teeth bleaching and postoperative sensitivity: a systematic review. *J Esthet Restor Dent* 2019;31:441-50.
15. Tao, D.; Smith, R.N.; Zhang, Q.; Sun, J.N.; Philpotts, C.J.; Ricketts, S.R.; Naeeni, M.; Joiner, A. Tooth whitening evaluation of blue covarine containing toothpastes. *J. Dent.* 2017;67:20-4.
16. Weltmann KD, Polak M, Masur K, Woedtke T, Winter J, Reuter S. *Contributions to Plasma, Physics*, 2012
17. Prebeg D, Pavelić B, Cifrek M, et al. Analysis of electric field and emission spectrum in the glow discharge of therapeutic plasmaelectrode. *Automatika* 2017;58:1-10.
18. Meichsner J, Schmidt M, Wagner HE. *Non-thermal Plasma Chemistry and Physics*. Taylor & Francis, London, UK; 2011
19. Nehra V, Kumar A, Dwivedi H. Atmospheric non-thermal plasma sources. *IJE.* 2008;2:53-68.
20. Nagy Abdulsamee. Expanded Tentacles of Cold Plasma Energy in Dentistry – Review. *EC Dental Science*, 2017;11(6): 223-239.
21. Nair RS, Babu B, Mushtaq E. Cold Atmospheric Plasma in Dentistry. *J Oper Dent Endod*, 2016; 1(2): 82-96.
22. Pavelić B, Zaher Švarc M, Šegović S, Bago I. Cold atmospheric plasma for bleaching endodontically treated tooth: a new clinical approach, Quintessence Publishing: Journals: QI. 2020;5:364-71.
23. Ranjan R, Krishnamraju P. V, Shankar T, Gowd S. Nonthermal Plasma in Dentistry: An Update. *J Int Soc Prev Community Dent.*, 2017;7(3): 71–75.
24. Okada M, Otsuski M, Tagami J. Effect of nonthermal atmospheric discharge on stain removal of tooth. *Dent Master J* 2019;38:369-402.
25. Kusanagi A, Otuski M, Tagami J. Effect of nonthermal atmospheric discharge on tooth bleaching. *Asian Pac J Dent* 2018;18:7-14.
26. Park JK, Nam SH, Kwon HC, et al. Feasibility of non thermal atmospheric pressure plasma for intracoronary bleaching. *Int Endod J* 2011;44:170-75.

27. . Isbary G, Zimmermann JL, Shimizu T, Morfill GE, Thomas HM, Steffes B, Heinlin J, Karrer S, Stolz W. Non-thermal Plasma – more than 5 years of clinical experience. Clin Plasma Med 2013;1(1):19-23.
28. Isbary G, Shimizu T, Li Y-F, Stolz W, Thomas HM, Morfill GE, Zimmermann JL. Cold atmospheric plasma devices for medical issues. Exp Rev Med Dec. 2013;10(3):367-77.
29. Pavelić B, Jurić H. Primjena ozona. U: Kobaslija S i sur. Minimalna invazivna terapija. Sarajevo: Dobra knjiga. 2012;317-22.
30. Jurmanović D, Prebeg D, Pavelić B. Primjena ozona u stomatologiji 2. Sonda.2010;11:87-90.

Lucija Šošić rođena je 19. svibnja 1994. godine u Zagrebu. Nakon završene osnovne škole upisuje Gimnaziju Lucijana Vranjanina u Zagrebu, a potom započinje studij dentalne medicine na Stomatološkom fakultetu Sveučilišta u Zagrebu.

Za vrijeme studija predstavljala je fakultet na Smotri Sveučilišta 2016. godine. Bila je članica prvog pjevačkog zbora Stomatološkog fakulteta „Z(u)bor”, a 2018. godine dobiva Rektorovu nagradu za društveno koristan rad u akademskoj i široj zajednici kao članica zbora „Z(u)bor”. Tijekom studija pohađala je razne stomatološke kongrese i stručne skupove od kojih su značajniji *Simpozij studenata dentalne medicine (SSDM)*, *Competence in esthetics, Beograd* te *Hrvatski parodontološki dani 2019*. Od 2017. godine do zadnje godine studija asistirala je u privatnoj stomatološkoj ordinaciji.