

# Polilaktična kiselina: Istraživanje vremena degradacije i mogućnosti primjene u rekonstruktivnoj dentalnoj medicini

---

Kovačić, Ines

Master's thesis / Diplomski rad

2015

Degree Grantor / Ustanova koja je dodijelila akademski / stručni stupanj: **University of Zagreb, School of Dental Medicine / Sveučilište u Zagrebu, Stomatološki fakultet**

Permanent link / Trajna poveznica: <https://um.nsk.hr/um:nbn:hr:127:974062>

Rights / Prava: [Attribution-NonCommercial-NoDerivs 3.0 Unported / Imenovanje-Nekomercijalno-Bez prerađivanja 3.0](#)

Download date / Datum preuzimanja: **2024-07-25**



Repository / Repozitorij:

[University of Zagreb School of Dental Medicine Repository](#)



SVEUČILIŠTE U ZAGREBU  
STOMATOLOŠKI FAKULTET

Ines Kovačić

**POLILAKTIČNA KISELINA:  
ISTRAŽIVANJE VREMENA DEGRADACIJE  
I MOGUĆNOSTI PRIMJENE U  
REKONSTRUKTIVNOJ DENTALNOJ  
MEDICINI**

DIPLOMSKI RAD

Zagreb, srpanj 2015.

Ines Kovačić, diplomski rad

Rad je ostvaren u Zavodu za fiksnu protetiku Stomatološkoga fakulteta Sveučilišta u Zagrebu.

Voditelj rada: izv. prof. dr. sc. Amir Čatić, DDM, spec. stom. protetike, predstojnik  
Zavoda za fiksnu protetiku Stomatološkoga fakulteta Sveučilišta u Zagrebu.

Lektor hrvatskoga jezika: Jelena Kalčić, prof.

Lektor engleskoga jezika: Kristina Videković, prof.

Rad sadržava: 32 stranice

2 tablice

7 slika

1 CD

*Zahvaljujem svom mentoru izv.prof.dr.sc. Amiru Čatiću na nesebičnoj pomoći, bezuvjetnom strpljenju i korisnim savjetima tijekom cijelog studija i izrade ovog diplomskog rada.*

*Zahvaljujem prof.dr.sc. Zdravku Schauperlu na pomoći tijekom istraživanja te cijelom Zavodu za materijale Fakulteta strojarstva i brodogradnje na suradnji i ugodnom boravku tokom istraživanja.*

*Također zahvaljujem roditeljima i bratu na bezuvjetnom razumijevanju, potpori te povjerenju koje su mi ukazali tokom studija.*

*Posebna zahvala prijatelju Ivici na izradi inkubatora bez kojeg ovo istraživanje ne bi bilo moguće.*

## **SADRŽAJ**

UVOD.....	1
HIPOTEZA.....	12
MATERIJALI I METODE.....	12
REZULTATI.....	15
RASPRAVA.....	19
ZAKLJUČAK.....	22
SAŽETAK.....	23
SUMMARY.....	24
LITERATURA.....	25
ŽIVOTOPIS.....	32

GBR – eng. *guided bone regeneration* (vođena regeneracija kosti)

PTFE – politetrafluoretilen

ePTFE – ekspanzirani politetrafluoretilen

PLA – polilaktična kiselina

PGA – poliglikolna kiselina

PLGA – polilaktična-glikolna kiselina

FGF – fibroblastični faktor rasta

PCL – polikaprolakton

PDO – polidiokson

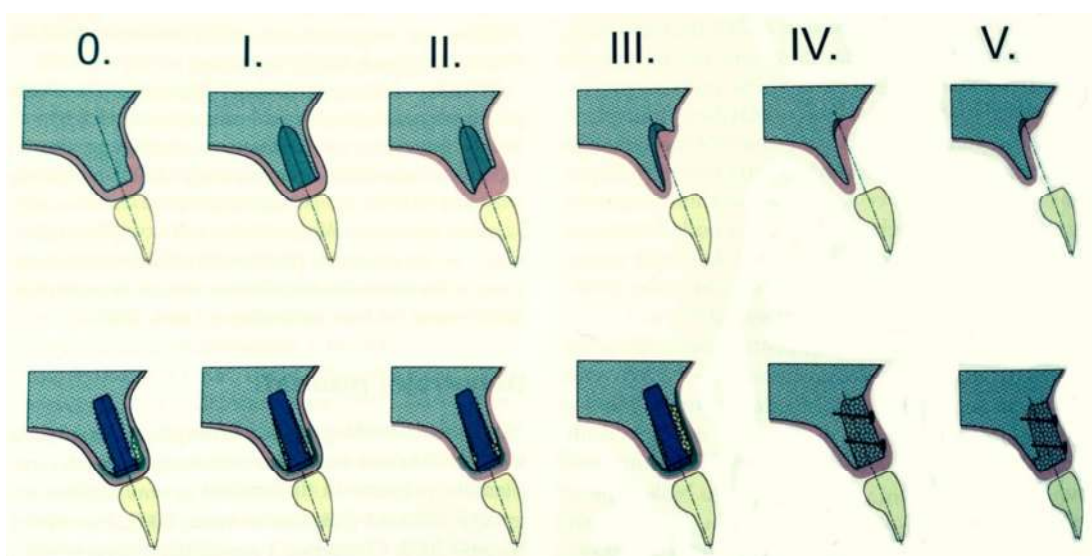
## UVOD

Nakon ekstrakcije zuba alveolarni greben podliježe trodimenzionalnoj remodelaciji s velikim gubitkom kosti. Tvrdi će se zidovi alveole resorbirati, centar alveole ispunit će se spužvastom kosti, dok će se ukupni volumen mjesta značajno smanjiti. Prema Tanu i sur. (1), horizontalni je gubitak kosti veći od vertikalnog, s gubitkom u širini od 3,8 mm (s većim gubitkom bukalne stijenke nego palatinalne) i 1,24 mm u visini nakon šest mjeseci. Uz promjene na tvrdim tkivima, i meka će tkiva na mjestu ekstrakcije biti pod utjecajem adaptacijskih promjena.

Odmah nakon ekstrakcije zuba postoji manjak sluznice i otvoren je ulaz u alveolu. Tijekom prvih nekoliko tjedana nakon ekstrakcije zuba proliferacije stanica unutar sluznice rezultirat će povećanjem volumena vezivnoga tkiva. Rana mekoga tkiva postat će epitelizirana, dok će keratinizirana sluznica prekriti mjesto ekstrakcije. Oblik sluznice s vremenom će se prilagoditi kako bi slijedio promjene koje nastaju u vanjskom profilu tvrdih zubnih tkiva alveolarnoga grebena (2). Osim samoga gubitka volumena, dolazi i do gubitka povoljne arhitekture kosti koja je temelj za postizanje optimalne funkcionalne i estetske protetske rekonstrukcije u vidu klasične fiksnoprotetske ili implantoprotetske terapije (3).

Nakon ekstrakcija zuba, kao glavnoga razloga gubitka kosti, do gubitka može doći i zbog brojnih drugih razloga poput parodontitisa, periapikalnih procesa, trauma zubi i kosti, tumora, malformacija, loma koštanoga tkiva pri ekstrakciji zuba te generalizirane atrofije (4, 5).

Koštani defekti morfološki se dijele na intraalveolarne (jednozidni, dvozidni i trozidni intrakoštani defekt te interproksimalni krater), horizontalne (dehiscencije i fenestracije) i vertikalne (2). Osim morfologije defekta, bitna je i veličina bezuboga prostora, razina kosti uz susjedni zub, morfologija i kvaliteta mekih tkiva te vrijeme bezubosti (5). Analiza morfologije koštanih defekata temelj je odlučivanja o terapijskoj strategiji i primijenjenim materijalima u odabranoj metodi povećanja volumena kosti. Klasifikacija koštanih defekata služi kao smjernica pri odabiru klasične fiksno protetske ili implantoprotetske terapije ili kao smjernica o potrebi primjene jedne od metoda povećanja volumena kosti (Slika 1.).



Slika 1. Shematski prikaz klasifikacije defekata s razredima 0. – V. (preuzeto iz 2)

U slučaju implantoprotetske terapije neophodna je i određena dimenzija kosti, tj. 1 do 1,5 mm kosti oko implantata (6) te povoljna arhitektura koja omogućuje postavljanje implantata u idealnu poziciju. Idealnom pozicijom smatra se postavljanje unutar linije alveolarnoga grebena, ne previše bukalno jer bi to moglo dovesti do gingivalnih recesija kao ni previše palatinalno zbog problema izlaznoga



profila, odnosno paralelno postavljanje s ostalim zubima na dovoljnoj mezo-distalnoj udaljenosti (minimalno 1 mm) od ostalih zubi kako ne bi došlo do gubitka interdentalne papile ili samoga oštećenja parodonta susjednoga zuba (7). Glavni estetski cilj postavljenoga implantata i protetskoga rada na njemu omogućuje harmoničan gingivalni rub bez naglih promjena u visini gingive, s intaktnim papilama i zadržavanjem konveksne konture alveolarnoga grebena (8).

Razvojem i uvođenjem raznih metoda povećanja volumena kosti nije moguće u potpunosti zaustaviti proces resorpcije i remodelacije kosti nakon ekstrakcije, no sve metode uvelike smanjuju gubitak alveolarne kosti, što je i dokazano u svim novijim metaanalizama i istraživanjima (Aghaloo i Moy 2007 (9); Avila-Ortiz i sur. 2014 (10); Vignoletti i sur. 2012 (11)). Smanjenje gubitka kosti ovim metodama rezultira i nedostacima poput prolongiranoga vremena terapije, povećanja troškova terapije te veće invazivnost terapije s mogućnošću komplikacija (12).

Danas postoje četiri metode povećanja volumena kosti: osteoindukcija uz upotrebu odgovarajućih faktora rasta, osteoindukcija, u kojoj materijal za presađivanje služi kao kostur za novi rast kosti, distrakcijska osteogeneza, u kojoj se fraktura kirurški inducira i zatim odvoje dva fragmenta, i vođena regeneracija kosti (eng. *guided bone regeneration, GBR*) (5). Najčešće upotrebljavana i najbolje dokumentirana metoda jest vođena regeneracija kosti u kojoj se upotrebljavaju koštani augmentati, pri čemu membrana održava augmentacijski prostor (13, 14, 15).

GBR su prvi puta opisali Nyman i sur. (16) 1982. godine kao metodu za regeneraciju parodonta. Na mandibularnom incizivu s gubitkom kosti od 9 mm odignut je režanj u

punoj debljini, struganjem i poliranjem korijena uklonjeno je granulacijsko tkivo, postavljena je membrana, koja je prekrivala defekt i dio okolne kosti, te je režanj zatvoren. Nakon tri mjeseca zub je ekstrahiran zajedno s okolnim tkivom te je provedena histološka analiza. Analizom je dokazan dobitak pričvrstka od 5 mm. GBR se veoma brzo razvio u predvidivu i sigurnu kiruršku metodu za augmentaciju alveolarnih grebena. Velika prednost GBR-a jest mogućnost upotrebe u svim oblicima koštanih defekata, od fenestracija do opsežnijih vertikalnih defekata (14).

Koštani augmenti imaju ulogu odgovarajuće potpore membranama kako bi osigurali unaprijed definirani volumen za regeneraciju kosti te ulogu strukture u koju kost može rasti ili je čak poticati na rast. Sinteza kosti moguća je na tri različita načina: osteogenezom, osteoindukcijom i osteokondukcijom. Osteogenezu omogućuju transplantati sa staničnim elementima koji preživljavaju transplantaciju i na mjestu transplantacije sintetiziraju novu kost. Osteoinduktivni materijali aktivno potiču okolne mezenhimalne stanice na diferencijaciju u osteoblaste koji stvaraju novu kost, dok osteokonduktivni materijali služe kao pasivni držači mjesta unutar kojih urastaju krvne žile koje stvaraju novu kost (17).

Neovisno o tome koji je materijal upotrijebljen kao augmentat, neophodne su angiogeneza i odgovarajuća opskrba krvlju. Nakon ekstrakcije zuba krvne žile koje opskrbljuju parodont i sam zub nestaju te ostaju samo krvne žile koje opskrbljuju meka tkiva i supraperiostalne žile alveolarne kosti. Kako bi se u koštanom augmentatu omogućila angiogeneza, koja mora započeti u već postojećim krvnim žilama, veoma često potrebna je dekortikacija alveolarnoga grebena. Dekortikacija označuje perforiranje kortikalisa malim okruglim svrdlom kako bi se omogućio

kontakt augmentata sa spongioznom kosti i stimuliralo krvarenje u defekt. To omogućuje ubrzavanje procesa cijeljenja stimulacijom krvarenja i stvaranja krvnog ugruška, progenitornim stanicama i krvnim žilama dopušta pristup defektu te omogućuje bolje blokiranje augmentata unutar defekta (18). Negativne strane dekortikacije uključuju dodatan gubitak krvi, potencijalno veću postoperativnu bol te produljenje vremena operacije (19).

GBR se upotrebljava za očuvanje ili augmentaciju alveolarnoga grebena u trenutku uklanjanja zuba, dok se implantat može ugraditi odmah ili tek nakon nekoliko tjedana ili mjeseci, ovisno o tipu i veličini defekta (18). Istovremena augmentacija i postavljanje implantata indicirano je jedino kada defekt oko implantata nije prevelik pa omogućuje postavljanje u ispravnu poziciju te se može postići primarna stabilnost implantata (20).

Kao koštani transplantat u GBR-u, tj. kao koštani nadomjesni materijali, upotrebljavaju se autogeni, ksenogeni, alogeni te sintetski (tzv. biomaterijali) materijali. Autogeni materijal, zlatni standard, vlastiti je transplantat uzet s ramusa mandibule, područja brade, kriste ilijake, tubera maksile ili zigomatičnoga luka (4). Prednost autogenih materijala u njihovoj je osteoinduktivnosti i osteokonduktivnosti, što ih čini materijalima s najvećom vjerojatnošću uspjeha. Najveći su mu nedostaci dva operacijska područja (4, 21) i moguća resorpcija ili ankiloza korijena zuba pri implantaciji svježe ilijačne kosti u blizini korijena (18).

Od ksenogenih (podrijetlom životinjskih) materijala najčešće se upotrebljava demineralizirana goveđa kost. Ksenogeni materijali inertne su osteokonduktivne konstrukcije koje služe kao držači mjesta i omogućuju zamjenu s novostvorenom

kosti. Proces remodelacije dugotrajan je te može potrajati i do 18 mjeseci (22), dok je pri augmentaciji, tijekom sinust lifta potrebno i do deset godina za potpunu remodelaciju (23). Nedostatak im je moguća imunološka reakcija domaćina, krhkost i lagana migracija s mjesta transplantacije (18).

Alogeni materijali jesu materijali ljudskoga podrijetla, ali s mrtvih donora. Mogu se upotrijebiti spongioza, kortikalna kost ili koštana srž čije su količine i mogućnosti oblika neograničene. Materijal se nakon sterilizacije i obrade (demineralizacija i smrzavanje) čuva u bankama tkiva. Procesi demineralizacije i smrzavanja smanjuju čvrstoću kosti te proces inkorporacije u tkivo domaćina. Danas postoji mnogo kontroverza oko upotrebe ovih materijala zbog mogućnosti prijenosa i razvoja virusne infekcije (HIV i hepatitis) (17).

Sintetički materijali, u novije vrijeme poznati i kao biomaterijali, dijelimo na polimere (silikoni, polimetilmetakrilat, polipropilen, polietilen), keramiku (trikalcij-fosfat, kalcij-karbonat) i prirodne materijale (celuloza, kolagen, proteoglikani, glikozaminoglikani, elastin). Aloplastični materijali isključivo su osteokonduktivni i omogućuju sporu remodelaciju (18).

Implantirani biomaterijali uvijek se prepoznaju kao strana tijela, bez obzira na dokazanu biokompatibilnost. Nakon implantacije tijelo domaćina odmah reagira nekrozom okolnoga tkiva ako je materijal toksičan, stvaranjem fibroznoga tkiva u slučaju netoksičnoga i biološki neaktivnoga materijala, urastanjem i povezivanjem s netoksičnim i biološki aktivnim materijalima. Potpuno se zamjenjuje s netoksičnim i razgradivim materijalima (24). Akutna upalna reakcija nakon implantacije veoma je slična upalnoj reakciji tijekom cijeljenja tkiva, a jačina i trajanje upalne reakcije

imaju izravan utjecaj na stabilnost i kompatibilnost implantiranoga materijala. Stoga se biokompatibilnost ne određuje na temelju toga uzrokuje li implantirani materijal reakciju domaćina, već na temelju jačine i trajanja same reakcije (21).

Uz koštani transplantat u GBR tehnici upotrebljavaju se i membrane koje promoviraju osteogene stanice na rast, sprječavaju urastanje vezivnoga tkiva, štite krvni koagulum te preveniraju dehiscencije mekih tkiva (14). Uz osnovnu namjenu, membrana mora zadovoljiti i sljedeće zahtjeve: sigurnost (da ne prenosi bolesti), biokompatibilnost (da nije toksična, da nije imunogena), čvrstoću (ne smije kolabirati u defekt), dobra adaptaciju na kost, selektivnu permeabilnost (propušta nutritivne molekule, ali ne i stanice), dobru integraciju s tkivom (nepomičnost), dugotrajnost te kontroliranu biodegradaciju (25, 26). Danas postoji veliki raspon materijala za membrane, a u osnovi ih dijelimo na neresorptivne i resorptivne.

Razvoj membrana započeo je s neresorptivnima, tj. s politetrafluoretilenom (PTFE) i ekspanziranim politetrafluoretilenom (e-PTFE) te ekspanziranim politetrafluoretilenom ojačan titanom. Ubrzo postao standardom za regeneraciju kosti. Ekspanzirani PTFE polimer je koji ima visoku stabilnost u biološkim sustavima, otporan je na razaranje za koje je odgovorno tkivo domaćina i mikroba te ne potiče imunološke reakcije. Nedostatak mu je to što ne zadržava oblik te ga je zbog toga potrebno ojačati titanom (18). Rana ekspozicija membrane i dehiscencije rane mogu dovesti do infekcija te smanjene regeneracije kosti (18, 27). Najveći nedostatak jest potreba za drugom operacijom, što podiže cijenu zahvata, uzrokuje više nelagodnosti pacijentu te može uzrokovati gubitak novonastale kosti (18). Membrane izrađene od e-PTFE-a pokazale su se učinkovitima i bez upotrebe

koštanih augmentata pri terapiji lokaliziranih koštanih defekata. U četiri klinička centra, na 45 pacijenata sa sveukupno 55 implantata uočeni su lokalizirani koštani defekti (dehiscencije i fenestracije) koji su prekriveni neresorptivnom membranom (Gore Tex). Nakon ponovnoga otvaranja koštani su defekti smanjeni s 4,7 mm na 1,1 mm (28).

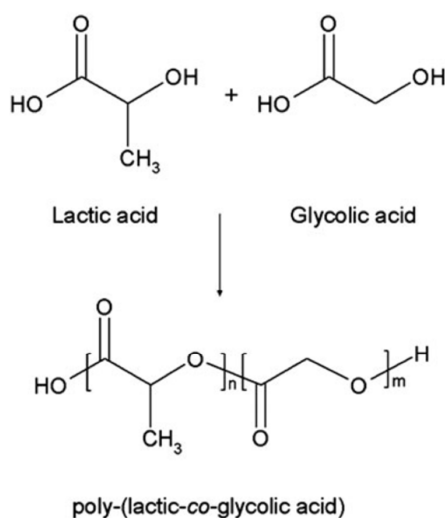
Resorptivne membrane dijele se na prirodne (ksenogeni kolagen) i sintetske (različiti polimeri). Prednost nad neresorptivnima jesu u tome što nema potrebe za drugom operacijom, bolje cijeljenje mekih tkiva, inkorporacija membrana u tkivo domaćina i brzina resorpcije u slučaju ekspozicije (18, 29).

Kolagene membrane proizvode se iz kolagena tipa I ili kombinacije tipa I i tipa III iz tetiva, dermisa, epidermisa ili perikardija goveda, svinja ili ljudi. Prednosti kolagenih membrana u tome su što uzrokuju hemostazu, kemotaksiju fibroblasta parodontnoga ligamenta i gingive, nisu imunogeni, njima se lako manipulira i adaptira, izravan utjecaj na stvaranje kosti te mogu utjecati na debljinu mekoga tkiva. Kolagen je također potpuno biorazgradiv te se s pomoću enzimatske aktivnosti makrofaga i polimorfonuklearnih leukocita razlaže na ugljikov dioksid i vodu (18). Ekspozicijom membrane dolazi do njezine brze resorpcije te spontane reepitelizacije u roku od dva do četiri tjedna (30). Chung i sur. (31) u pacijenata s koštanim džepovima dubljima od 5 mm upotrijebili su tip I kolagene membrane te su nakon godinu dana uočili dobitak kosti od  $1,6 \pm 0,95$  mm i dobitak pričvrstka od  $0,56 \pm 0,57$  mm. Kolagene membrane također su se pokazale veoma uspješnima u terapiji defekata furkacija (32).

Od polimernih se membrana razlikuju sintetski poliesteri, poliglikolidi, polilaktidi i kopolimeri. Jednostavno se proizvode, pristupačni su te se mogu proizvesti u velikim količinama te različitim oblicima. U potpunosti su biorazgradivi, što znači da se Krebsovim ciklusom razgrađuju na ugljikov dioksid i vodu (18).

Sama upotreba polilaktične kiseline (PLA) započela je idejom o zaštiti okoliša i upotrebom obnovljivih izvora poput kukuruza. U početku upotrebe PLA je bila ograničena na izradu resorptivnih šavova i sustave za isporuku lijekova, no pojednostavnjenjem i pojeftinjenjem njezine proizvodnje upotreba se proširila i na nemedicinske proizvode za pakiranje hrane do raznih vrsta vlakana i tekstila (33).

Poliglikolna kiselina (PGA) hidrofilan je i visokokristaličan polimer s relativno brzim vremenom raspada. Iako je strukturno veoma slična PGA-u, polilaktična kiselina (PLA) pokazuje drugačija kemijska, fizička i mehanička svojstva zbog jedne dodatne metilne grupe na alfaugljiku. Njihovom kombinacijom nastaje kopolimer, polilaktična-glikolna kiselina (PLGA), koji, ovisno o omjeru monomera, pokazuje različito vrijeme raspada, stupanj kristaliniteta te stupanju hidrofilnosti/hidrofobnosti (Slika 2.). Omjerom PLA:PGA, inicijalnim molekularnim masama monomera, različitim vremenom izlaganja vodi te temperaturom skladištenja modificiraju se fizikalna svojstva materijala te se omogućuje izrada idealnoga materijala za određenu primjenu. Osim toga, PLGA je moguće proizvesti u bilo kojem željenom obliku i veličini (34).



Slika 2. Formula PLGA-a

Leković i sur. (29) istraživali su kliničku uspješnost membrana od PGA i PLA kopolimera u očuvanju alveolarnoga grebena. Rezultati su pokazali da nakon šest mjeseci postoji manji gubitak kosti u svim trima dimenzija te bolje okoštavanje alveole nakon ekstrakcije u usporedbi s kontrolnom skupinom bez membrane. Matsumoto i sur. (35) predstavili su mogućnost kombinacije membrane od polilaktične kiseline s kolagenom spužvom koja sadržava fibroblastični faktor rasta (FGF). U pasa pasmine *beagle* obostrano lateralno napravljeni su koštani defekti s jedne strane prekriveni membranom od polilaktične kiseline s kolagenom spužvom koja sadržava FGF, a s druge strane membranom i kolagenom spužvom koja sadržava fiziološku otopinu. Nakon šest mjeseci mjerenja mikro-CT-om pokazala su znatno veći dobitak kosti kod membrane sa FGF-om.

No, iako su biorazgradivi, Simion i sur. (36) dokazali su da mogu uzrokovati upalu te se oko membrane stvaraju fibrozno tkivo ili upalni infiltrat. Ako dođe do ekspozicije membrane, kod polilaktida i poliglikolida pokrenut će se brza resorpcija te se potpuno razgradi već unutar tri do četiri tjedna. Iako rana spontano zacijeli i zatvori se, ekspozicija i gubitak membrane negativno utječu na regeneraciju kosti (36).



Na tržištu su dostupne resorptivne membrane koje za sada nisu u stanju same održati potreban prostor ako morfologija defekta nije pogodna jer veoma brzo gube mehaničku čvrstoću (37). Zbog toga ih je neophodno upotrebljavati u kombinaciji s koštanim transplantatima ili veoma malom broju slučajeva kada je potpora koštanih gredica dobra (38).

U području ortopedske kirurgije koriste se membranama, ali i samim augmentatima polilaktične kiseline (PLLA) (39), što nalaže mogućnost njezine upora i u rekonstruktivnoj dentalnoj medicini.

Polilaktična kiselina omogućila bi samo jednu operaciju, oblik i volumen bi se mogli unaprijed odrediti i proizvesti (tehnologija 3D ispisivanja) te je vidljiva na RTG-u (39). Za upotrebu materijala temeljenih na polilaktičnoj kiselini u 3D pisaču, oni moraju zadovoljiti određene zahtjeve tehnološkoga procesa preoblikovanja sirovoga materijala (u formi granula ili ekstrudiranosti u šipke) u konačni proizvod, posebice toplinom uvjetovane prelaske iz soli u stanje gela i obratno.

## **HIPOTEZA**


Cilj je istraživanja utvrditi vrijeme raspada bioresorptivne membrane iz polilaktične kiseline, trajnost mehaničke izdržljivosti njezina oblika tijekom augmentacijskoga procesa te njihova mogućnost 3D ispisivanja i, konačno, i same upotrebe u rekonstruktivnoj dentalnoj medicini.

## **MATERIJALI I METODE**

Za ovo su istraživanje odabrali materijali izbora Purasorb® PDLG 5010 (50/50 DL-lactide/glycolide copolymer; Purac Biomaterials, Nizozemska) i Purasorb® PG S (Polyglycolide; Purac Biomaterials, Nizozemska). Materijal je u obliku granula prozirne žućkaste boje (PDLG 5010), tj. valjčića veličine 2x2mm (PG S).

Kako bi se simulirali uvjeti 3D pisača uzorci su zagrijavani na 210 °C tijekom pet minuta u metalnom kalupu obloženom aluminijskom folijom (Slika 3. i 4.). Uzorci su potom podvrgnuti postupnom hlađenju tijekom 30 minuta dok opet nisu prešli u kruto stanje.

PDLG 5010 se na 210 °C u potpunosti otopio, dok PG S nije promijenio agregatno stanje, stoga on nije pogodan za 3D ispisivanje, a samim time ni za daljnje istraživanje.



Slika 3. Priprema PDLG 5010 uzoraka za toplinsku obradu.



Slika 4. Priprema PG S uzoraka za toplinsku obradu.

Otapanjem PDLG 5010 granula dobivena je pločica debljine 2 mm koja je izrezana u 18 uzoraka veličine 2 x 5 x 20 mm (Slika 5.). Preciznom vagom izmjerena je masa svakoga uzorka, izračunat volumen. Upotrijebljene su tri različite tekućine. U svaku tekućinu uronjeno je šest uzoraka, svaki u zasebnu epruvetu. Korištene tekućine jesu: fiziološka otopina (Natrii chloridi 0,9 %), umjetna slina (Glandosane Aerosol) i Ringerova otopina (Natrii chloridi infundibule compositum). Volumen tekućine u svakoj epruveti bio je 10 m<sup>3</sup> (Slika 6.)



Slika 5. Uzorci PDLG 5010 pripremljeni za uranjanje.

Svakih sedam dana tekućina je mijenjana u svim epruvetama, osim u nultom, tj. kontrolnom uzorku u kojem tekućina nije mijenjana tijekom cijeloga istraživanja. Pri svakoj izmjeni tekućine uzorci su osušeni strujom hladnoga zraka te im je izmjerena masa.

Uzorci su čuvani u inkubatoru konstantne temperature od 37 °C ( $\pm 1$  °C).



Slika 6. Uzorci u otopinama

## **REZULTATI**

Nakon sedam dana u svim trima tekućinama uočen je porast mase svih uzoraka.

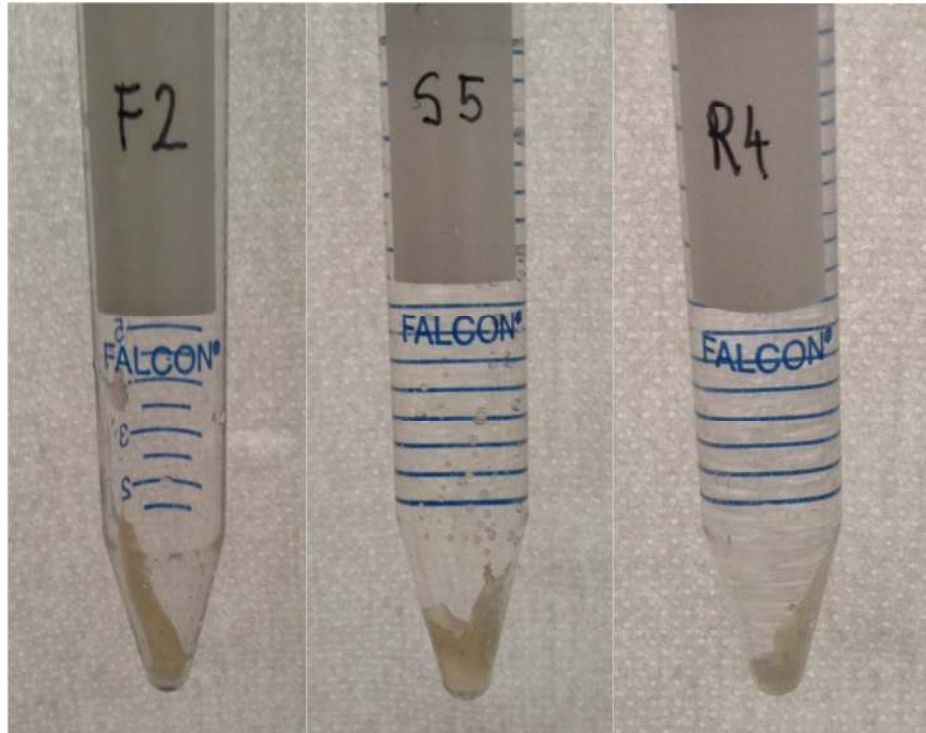
Uzorcima u fiziološkoj otopini nakon sedam dana masa je porasla prosječno za 0,006876 g, nakon četrnaest dana za 0,01166 g. U kontrolnom uzorku (uzorku u kojem nije mijenjana tekućina) masa je nakon sedam dana porasla za 0,00806 g, a nakon 14 za 0,01766 g.

Uzorci uronjeni u umjetnu slinu nakon sedam dana pokazali su porast mase za 0,007652 g, a nakon četrnaest dana za 0,01094 g, s porastom kod kontrolnog uzorka za 0,01656 g nakon sedam i za 0,01687 g nakon četrnaest dana.

U Ringerovoj otopini porast nakon sedam dana bio je 0,007308 g, nakon četrnaest dana 0,011368 g, a u kontrolnom uzorku 0,00719 g nakon sedam i 0,01133 g nakon četrnaest dana. (Tablica 1.)

Nakon 21 dan uzorci su izgubili svoj prvotni oblik i mehaničku čvrstoću (poprimili su oblik nosača, tj. epruvete), te su se zalijepili za stijenke epruvete (Slika 7.). Samim time više nije bilo moguće izvaditi uzorke iz tekućine te im izmjeriti masu.

Usporedbom porasta mase u prvih četrnaest dana za sve tri tekućine uočen je jednak porast mase svih uzoraka (0,011323 g u 14 dana) (Tablica 2.).



Slika 7. Uzorci su nakon 21 dan poprimili oblik epruvete.

Tablica 1. Masa u gramima

Fiziološka otopina	Početak	Nakon 7 dana	Nakon 14 dana
FO	0,28714	0,29520	0,30480
F1	0,28062	0,28737	0,29164
F2	0,28987	0,29664	0,30141
F3	0,27253	0,27980	0,28398
F4	0,29310	0,29984	0,30458
F5	0,26792	0,27477	0,28073
Prosječna masa	0,280808	0,287684	0,292468
Umjetna slina			
S0	0,24452	0,26108	0,26139
S1	0,22960	0,23618	0,24131
S2	0,23886	0,24603	0,24920
S3	0,23702	0,24240	0,24788
S4	0,23159	0,23840	0,24180
S5	0,24055	0,25287	0,25213
Prosječna masa	0,235524	0,243176	0,246464
Ringerova otopina			
R0	0,24786	0,25505	0,25919
R1	0,26381	0,27049	0,27566
R2	0,25386	0,26250	0,26470
R3	0,24617	0,25480	0,25740
R4	0,24989	0,25576	0,26030
R5	0,26518	0,27190	0,27769
Prosječna masa	0,257371	0,26209	0,26715

Tablica 2. Razlike u porastu mase nakon 7 i 14 dana

Fiziološka otopina	Početak –7. dan	Početak – 14. dan	14. dan – 7.dan
FO	0,00806	0,01766	0,00960
F1	0,00675	0,01102	0,00427
F2	0,00677	0,01154	0,00477
F3	0,00727	0,01145	0,00418
F4	0,00674	0,01148	0,00474
F5	0,00685	0,01281	0,00596
Prosječni porast mase	0,006876	0,01166	0,004784
Umjetna slina			
S0	0,01656	0,01687	0,00031
S1	0,00658	0,01171	0,00513
S2	0,00717	0,01034	0,00317
S3	0,00538	0,01086	0,00548
S4	0,00681	0,01021	0,00340
S5	0,01232	0,01158	-0,00074
Prosječni porast mase	0,007652	0,01094	0,003288
Ringerova otopina			
R0	0,00719	0,01133	0,00414
R1	0,00668	0,01185	0,00517
R2	0,00864	0,01084	0,00220
R3	0,00863	0,01123	0,00260
R4	0,00587	0,01041	0,00454
R5	0,00672	0,01251	0,00579
Prosječni porast mase	0,007308	0,011368	0,00406



## **RASPRAVA**

Nakon što se alifatski polimeri urone u vodenu otopinu, prvi stupanj u njihovoj degradaciji jest imbibicija vode. Voda difuzijom penetrira kroz polimer sve do izjednačavanja koncentracija, nakon čega slijedi proces hidrolize, tj. resorpcije polimera. Količina difundirane vode ovisi o temperaturi, debljini materijala, stupnju hidrofilnosti i kristaliniteta. Započinjanjem procesa hidrolize dolazi i do gubitka čvrstoće i oblika (40). Idealan augmentat trebao bi se resorbirati jednakom brzinom kojom tkivo raste unutar augmentata i stvara kost jer nerazgrađeni polimeri sprječavaju potpunu osifikaciju (41). Cijeljenje kosti traje oko 7 do 12 tjedana, nakon čega signal za cijeljenje prestaje i počinje se stvarati ožiljkasto fibrozno tkivo te bi se, prema tome, i augmentati trebali razgraditi unutar 12 tjedana (42).

Vieira i sur. (40) proveli su istraživanje mehaničkih svojstava, tj. čvrstoće pojedinih alifatskih poliestera. Upotrijebljeni su polilaktična kiselina (PLA), poliglikolna kiselina (PGA), polikaprolakton (PCL) i polidiokson (PDO) od kojih su proizvedena PLA-PCL, PGA-PCL, PDO i PGA vlakna u dvjema različitim dimenzijama. Vlakna su uronjena u tri različite tekućine (voda, fiziološka otopina i puferirana fosfatna otopina) s konstantnom temperaturom od 37 °C. Masa i mehanička svojstva mjereni su u šest različitih etapa, za svako vlakno drugačije, ovisi o procijenjenom vremenu raspada. Njihov zaključak jest da se na mehanička svojstva i vrijeme raspada alifatskih poliestera može utjecati ovisno o potrebi njihove namjene. Budući da hidroliza započinje jednolično cijelom površinom uzorka, dimenzioniranjem uzoraka može se utjecati na vrijeme raspada. Čvrstoća ovisi o molekularnoj masi i samom stupnju raspada, tj. o količini i rasprostranjenosti vode (40).

Pitanje jest imaju li materijali upotrijebljeni u ovom istraživanju povoljnu dimenziju i mehanička svojstva da bi se upotrebljavali kao biomembrane.

U ovom istraživanju upotrijebljena su umjetna slina i Ringerova otopina koje su se mijenjale svakih sedam dana. Uzorci su držani na konstantnoj temperaturi od 37 °C kako bi se čim bolje simulirali uvjeti u usnoj šupljini. Fiziološka otopina, kao i uzorci kojima nije mijenjana tekućina, služili su kao kontrola.

Budući da je porast mase nakon sedam dana i nakon 14 dana bio podjednak u svim trima tekućinama, može se zaključiti kako je u prvih 14 dana uzrok porast mase imbibicije vode. Nakon 21 dan započeo je proces hidrolize, što dokazuje promjena oblika i gubitak čvrstoće uzoraka.

Selektivnom permeabilnošću PDLG 5010 odgovara zahtjevima biomembrane, no zbog gubitka oblika i čvrstoće već nakon tri tjedna postavlja se pitanje nemogućnosti zadržavanja oblika tijekom vremena potrebnoga za regeneraciju kosti.

Simion i sur. (43) u devet su pacijenata sa sveukupno 18 implantata s dehiscencijama i fenestracijam devet implantata prekrili PLA/PGA membranom (testna skupina), a devet e-PTFE-om (kontrolna skupina). Nakon razdoblja od šest do sedam mjeseci cijeljenja izvedena je druga operacija na kojoj je utvrđen statistički značajan dobitak kosti u objema skupinama s neznajno većim rastom pri upotrebe PLA/PGA membrane.

Mellong i sur. (44, 45) istraživali su mogućnosti uporabe kopolimera polilaktične i poliglikolne kiseline na životinjama pri dehiscenciji titanskih implantata. U prvom istraživanju upotrebljavali su samo polimerne membrane za prekrivanje defekata

koje su brzo izgubile čvrstoću i kolabirale u defekt. U drugom istraživanju uz membrane su upotrijebljeni i koštani augmentati, dok je na drugoj strani mandibule upotrijebljena neresorbirajuća membrana (e-PTFE). Dokazali su da polimerne bioresorptivne membrane u kombinaciji s koštanim augmentatom zadržavaju oblik te omogućuju bolju regeneraciju kosti nego kada se ne upotrebljava membrana.

Unatoč mnogim dosadašnjim istraživanjima polilaktične kiseline kao bioresorptivne membrane s pozitivnim rezultatima tijekom dehiscencija i fenestracija, nedostaje još mnogo istraživanja velikih defekata složene morfologije. Zbog brzoga gubitka čvrstoće PLA-a kao membrane, nameće se mogućnost upotrebe porozne PLGA-HA nosive konstrukcije (46), inkorporacija bioaktivnog stakla u PLGA, vlaknastoojačanih konstrukcija (47) te poroznih nosivih konstrukcija od svile i PLGA-a (48) u kojem smjeru idu najnovija istraživanja vezana za PLA.

## **ZAKLJUČAK**

Na temelju rezultata istraživanja utvrđeno je da poliglikolid Purasorb PG S nije pogodan za 3D ispisivanje u svrhu tkivne regeneracije.

Materijal Purasorb PDLG 5010 u istraživanoj dimenziji gubi oblik i čvrstoću u vremenu manjem od vremena predviđenoga za zaštitu augmentata. S obzirom na to da membrana nakon 21 dana poprima oblik nosača, tj. epruvete, ne odbacuje se mogućnost upotrebe membrane uz potporu koštanoga augmentata, što zahtijeva daljnja istraživanja.

Daljnja istraživanja potrebna su i radi definiranja optimalne debljine membrane potrebne za zadržavanje mehaničkih i bioloških značajki membrane u predviđenom vremenu.

## SAŽETAK

### **Polilaktična kiselina: istraživanje vremena degradacije i mogućnosti primjene u rekonstruktivnoj dentalnoj medicini**

Zahtjevi današnjih pacijenata predstavljaju veliki izazov u rješavanju problema gubitka zubi. Kao prvi problem nameće se gubitak volumena i povoljne arhitekture alveolarne kosti koja je temelj za postizanje optimalne funkcionalne i estetske protetske rekonstrukcije u vidu klasične fiksno-protetske ili implantoprotetske terapije. Najčešće upotrebljavana i najbolje dokumentirana metoda povećanja volumena kosti jest vođena regeneracija kosti (eng. *guided bone regeneration, GBR*) pri kojoj se upotrebljavaju koštani augmentati (autologni, ksenogeni, sintetski i alogeni) i membrana koja održava augmentacijski prostor. Cilj istraživanja jest utvrditi vrijeme raspada bioresorptivne membrane iz polilaktične kiseline te trajnost mehaničke izdržljivosti njezina oblika tijekom augmentacijskoga procesa. U istraživanju su upotrijebljeni Purasorb® PDLG 5010 (50/50 DL-lactide/glycolide copolymer; Purac Biomaterials, Nizozemska) i Purasorb® PG S (Polyglycolide; Purac Biomaterials, Nizozemska). Izrađeni su uzorci veličine 2 x 5 x 20 mm, izmjerena je masa svakoga uzorka te je po šest uzoraka uronjeno u tri različite tekućine (fiziološku otopinu, umjetnu slinu i Ringerovu otopinu). Svakih sedam dana mijenjana je tekućina te izmjerena masa uzorcima. Nakon sedam dana u svim trima tekućinama uočen je mali porast mase svih uzoraka. Nakon 21 dana uzorci su izgubili svoj prvotni oblik i mehaničku čvrstoću. Usporedbom porasta mase u prvih četrnaest dana za sve tri tekućine uočen je približno jednak porast mase svih uzoraka (prosječno 0,011323g u 14 dana).

## **SUMMARY**

### **Polylactic acid: research of degradation time and possibilities of use in reconstructive dental medicine**

Tooth loss and the resulting alveolar bone resorption present a significant challenge in modern dentistry. First, the loss of bone volume and architecture significantly influences the possibilities of achieving optimal function and aesthetics, both relative to classic fixed prosthodontic therapy, but also implant-prosthodontics. The most widely used and documented method of bone augmentation is guided bone regeneration (GBR), in which bone augmentation grafts (autologous, xenograft, synthetic and allogeneic) and membranes are used. The aim of this study is to determine the degradation time of the bioresorbable polylactic acid membrane, and the durability of its mechanical properties during augmentation. Purasorb® PDLG 5010 (50/50 DL-lactide/glycolide copolymer ; Purac Biomaterials, The Netherlands) and Purasorb® PG S (Polyglycolide; Purac Biomaterials, The Netherlands) have been used in the study. Samples 2x5x20 mm in size were made, their mass was measured and six samples were immersed in each of the three different solutions (saline solution, artificial saliva and Ringer's solution). Every seven days the solutions were replaced with fresh ones, and the mass of the samples was measured. After 21 days, the samples lost their form and mechanical properties. A comparison of the mass gain of all samples from all three solutions after the first 14 days revealed that the mass gain of all of the samples was approximately the same (mean 0,011323g in 14 days).

## LITERATURA

1. Tan WL, Wong TLT, Wong MCM, Lang NP. A systematic review of post-extractional alveolar hard and soft tissue dimensional changes in humans. Clin Oral Impl Res. 2012;23(Suppl. 5):1–21.
2. Lang NP, Lindhe J. Klinička parodontologija i dentalna implantologija. Zagreb: Nakladni zavod Globus; 2010. 1340 p
3. Schneider R: Prosthetic concerns about atrophic alveolar ridges. Postgrad Dent 1999;6:3–7.
4. Cordaro L, Terheyden H. ITI Treatment Guide (Volume 7): Ridge augmentation Procedures in Implant Patients. A Staged Approach. Chen S, Buser D, Wismeijer. London: Quintessence Publishing Co. Ltd; 2014. 232 p.
5. Schropp L, Wenzel A, Kostopoulos L, Karring T: Bone Healing and Soft Tissue Contour Changes Following Single-Tooth Extraction: A Clinical and Radiographic 12-Month Prospective Study. Int J Periodontics Restorative Dent. 2003 Aug;23(4):313-23.
6. Dietrich U, Lippold R, Dirmeier T, Behneke N, Wagner W. Statistische Ergebnisse zur Implantatprognose am Beispiel von 2017 IMZ-Implantaten unterschiedlicher Indikationen der letzten 13 Jahre. Zeitschrift für Zahnärztliche Implantologie. 1993;9:9–18.

7. Cecchetti F, Germano F, Bartuli FN, Arcuri L, Spuntarelli M. Simplified type 3 implant placement, after alveolar ridge preservation: a case study. *Oral Implantol (Rome)*. 2015 Apr 13;7(3):80-5.
8. Buser D, Martin W, Belser UC. Optimizing Esthetics for Implant Restorations in the Anterior Maxilla: Anatomic and Surgical Considerations. *Int J Oral Maxillofac Implants*. 2004;19:43–61.
9. Aghaloo TL, Moy PK. Which hard tissue augmentation techniques are the most successful in furnishing bony support for implant placement?. *Int J Oral Maxillofac Implants*. 2007;22 Suppl:49-70.
10. Avila-Ortiz G, Elangovan S, Kramer KWO, Blanchette D, Dawson DV. Effect of Alveolar Ridge Preservation after Tooth Extraction. A Systematic Review and Meta-analysis. *J Dent Res*. 2014;93(10):950–958.
11. Vignoletti F, Matesanz P, Rodrigo D, Figuero E, Martin C, Sanz M. Surgical protocols for ridge preservation after tooth extraction: a systematic review. *Clin Oral Implants Res*. 2012;23(Suppl 5):22–38.
12. Pommer B, Zechner W, Watzek G, Palmer R. To Graft or Not to Graft? Evidence-Based Guide to Decision Making in Oral Bone Graft Surgery, Bone Grafting. Dr Alessandro Zorzi (Ed.). 2012. ISBN: 978-953-51-0324-0. InTech.
13. Sculean A, Nikolidakis D, Schwarz F. Regeneration of periodontal tissues: combinations of barrier membranes and grafting materials - biological foundation and preclinical evidence: a systematic review. *J Clin Periodontol*. 2008 Sep;35(8 Suppl):106-16.



14. McAllister BS, Haghghat K. Bone Augmentation Techniques. J Periodontol. 2007 Mar;78(3):377-96.
15. Camargo PM, Lekovic V, Weinlaender M, Nedic M, Vasilic N, Wolinsky LE, Kenney EB. A controlled re-entry study on the effectiveness of bovine porous bone mineral used in combination with a collagen membrane of porcine origin in the treatment of intrabony defects in humans. J Clin Periodontol. 2000 Dec;27(12):889-96.
16. Nyman S, Lindhe J, Karring T, Rylander H. New attachment following surgical treatment of human periodontal disease. J Clin Periodontol. 1982 Jul;9(4):290-6.
17. Greenwald AS, Boden SD, Goldberg VM, Khan Y, Laurencin CT, Rosier RN. Bone-graft substitutes: facts, fictions, and applications. J Bone Joint Surg Am. 2001;83-A Suppl 2 Pt 2:98-103.
18. Liu J, Kerns DG. Mechanisms of Guided Bone Regeneration: A Review. Open Dent J. 2014; 8: 56–65.
19. Greenstein G, Greenstein B, Cavallaro J , et al. The role of bone decortication in enhancing the results of guided bone regeneration: a literature review. J Periodontol. 2009;80:175–89.
20. Buser D, Weber HP, Bragger U , et al. Tissue integration of one-stage implants: three-year results of a prospective longitudinal study with hollow cylinder and hollow screw implants. Quint Int. 1994;25:679–86.
21. Nuss KM, von Rechenberg B. Biocompatibility Issues with Modern Implants in Bone - A Review for Clinical Orthopedics. Open Orthop J. 2008; 2: 66–78.

22. Berglundh T, Lindhe J. Healing around implants placed in bone defects treated with Bio-Oss: an experimental study in the dog. *Clin Oral Implants Res.* 1997;8:117–24.
23. Piattelli M, Favero GA, Scarano A , et al. Bone reactions to anorganic bovine bone (Bio-Oss) used in sinus augmentation procedures: a histologic long-term report of 20 cases in humans. *Int J Oral Maxillofac Implants.* 1999;14:835–40.
24. Hench L, Best S. Ceramics, Glasses and Glass-Ceramics. In: Rater B, Hoffman A, Schoen FJ, Lemons JE, editors. *Biomaterials Science.* 2nd Ed. San Diego: Elsevier; 2004. 484 p.
25. Wolf HF, Ratesitschak EM, Ratesitschak KH: *Parodontologija, stomatološki atlas*, 3.izdanje
26. Gentile P, Chiono V, Tonda-Turo C, Ferreira AM, Ciardelli G. Polymeric membranes for guided bone regeneration. *Biotechnol J.* 2011 Oct;6(10):1187-97.
27. Hämmerle CH, Brägger U, Schmid B, Lang NP. Successful bone formation at immediate transmucosal implants: a clinical report. *Int J Oral Maxillofac Implants.* 1998 Jul-Aug;13(4):522-30.
28. Dahlin C, Lekholm U, Becker W , et al. Treatment of fenestration and dehiscence bone defects around oral implants using the guided tissue regeneration technique: a prospective multicenter study. *Int J Oral Maxillofac Implants.* 1995;10:312–8.
29. Lekovic V, Camarago PM, Klokkevold PR, Weinleander M, Kennedy EB, Dimitrijevic B, Nedic M (1998): Preservation of alveolar bone in extraction

- sockets using bioabsorbable membranes. *J Periodontol.* 1998 Sep;69(9):1044-9.
30. von Arx T, Buser D. Horizontal ridge augmentation using autogenous block grafts and the guided bone regeneration technique with collagen membranes a clinical study with 42 patients. *Clin Oral Implants Res.* 2006;17:359–66.
31. Chung KM, Salkin LM, Stein MD et al. Clinical evaluation of a biodegradable collagen membrane in guided tissue regeneration. *J Periodontol.* 1990;61:732–6.
32. Van Swol RL, Ellinger R, Pfeifer J, et al. Collagen membrane barrier therapy to guide regeneration in Class II furcations in humans. *J Periodontol.* 1993;64:622–9.
33. Grayson AC, Clima MJ, Langer R. Size and temperature effects on poly(lactic-co-glycolic acid) degradation and microreservoir device performance. *Biomaterials.* 2005 May;26(14):2137-45.
34. Gentile P, Chiono V, Carmagnola I, Hatton PV. An overview of poly(lactic-co-glycolic acid) (PLGA)-based biomaterials for bone tissue engineering. *Int J Mol Sci.* 2014 Feb 28;15(3):3640-59.
35. Matsumoto G, Hoshino J, Kinoshita Y, Sugita Y, Kubo K, Maeda H, Ikada Y, Kinoshita Y. Alveolar bone regeneration using poly-(lactic acid-co-glycolic acid-co- $\epsilon$ -caprolactone) porous membrane with collagen sponge containing basic fibroblast growth factor: an experimental study in the dog. *J Biomater Appl.* 2012 Nov;27(4):485-93.

36. Simion M, Maglione M, Iamoni F , et al. Bacterial penetration through Resolut resorbable membrane in vitro: an histological and scanning electron microscopic study. *Clin Oral Implants Res.* 1997;8:23–31
37. Oh TJ, Meraw SJ, Lee EJ, Giannobile WV, Wang HL. Comparative analysis of collagen membranes for the treatment of implant dehiscence defects. *Clin Oral Implants Res.* 2003 Feb;14(1):80-90.
38. Mellonig JT, Nevins M, Sanchez R. Evaluation of a bioabsorbable physical barrier for guided bone regeneration. Part I. Material alone. *Int J Periodontics Restorative Dent.* 1998 Apr;18(2):139-49.
39. Dimitriou R, Mataliotakis GI, Calori GM, Giannoudis PV. The role of barrier membranes for guided bone regeneration and restoration of large bone defects: current experimental and clinical evidence. *BMC Med.* 2012 Jul 26;10:81. doi: 10.1186/1741-7015-10-81.
40. Vieira AC, Vieira JC, Guedes RM, Marques AT. Degradation and Viscoelastic properties of PLA-PCL, PGA-PCL, PDO and PGA fibres. *Materials Science Forum* 2010. Jan (636-637): 825-832.
41. Hutmacher D. Scaffolds in tissue engineering bone and cartilage. *Biomaterials.* 2000;21:2529–43.
42. Ekholm E, Hietaniemi K, Määttä A, Vouorio E, Paavolainen P, Penttinen R. Extended expression of cartilage components in experimental pseudarthrosis. *Connect Tissue Res.* 1995;31:211–8.
43. Simion M, Misitano U, Gionso L, Salvato A. Treatment of dehiscences and fenestrations around dental implants using resorbable and non resorbable

- membranes associated with bone autografts: a comparative clinical study. *Int J Oral Maxillofac Implants*. 1997 Mar-Apr;12(2):159-67.
44. Mellonig JT, Nevins M, Sanchez R. Evaluation of a bioabsorbable physical barrier for guided bone regeneration. Part I. Material alone. *Int J Periodontics Restorative Dent* 1998; 18: 139–149.
45. Mellonig JT, Nevins M, Sanchez R. Evaluation of a bioabsorbable physical barrier for guided bone regeneration. Part II. Material and a bone replacement graft. *Int J Periodontics Restorative Dent* 1998; 18: 129–37.
46. Morelli S, Salerno S, Holopainen J, Ritala M, Bartolo LD. Osteogenic and osteoclastogenic differentiation of co-cultured cells in polylactic acid-nanohydroxyapatite fiber scaffolds. *J Biotechnol*. 2015 Jun 20;204:53-62. doi: 10.1016/j.jbiotec.2015.03.023. Epub 2015 Apr 6.
47. Filipowska J, Pawlik J, Cholewa-Kowalska K, Tylko G, Pamula E, Niedzwiedzki L, Szuta M, Laczka M, Osyczka AM. Incorporation of sol-gel bioactive glass into PLGA improves mechanical properties and bioactivity of composite scaffolds and results in their osteoinductive properties. *Biomed Mater*. 2014 Oct 20;9(6):065001. doi: 10.1088/1748-6041/9/6/065001.
48. Sheikh FA, Ju HW, Moon BM, Lee OJ, Kim JH, Park HJ, Kim DW, Kim DK, Jang JE, Khang G, Park CH. Hybrid scaffolds based on PLGA and silk for bone tissue engineering. *J Tissue Eng Regen Med*. 2015 Jan 28. doi: 10.1002/term.1989.

## **ŽIVOTOPIS**

Ines Kovačić rođena je 26. lipnja 1990. godine u Zagrebu. Nakon završene Osnovne škole Milana Langa u Bregani, Osnovne glazbene škole Ferdo Livadić u Samoboru te XI. gimnazije u Zagrebu u akademskoj 2009./2010. upisuje Stomatološki fakultet Sveučilišta u Zagrebu.

Tijekom studija volontirala je u Stomatološkoj poliklinici Zagreb, Perkovića, na odjelu oralne kirurgije. Aktivno je sudjelovala u poster-prezentacijama na kongresima: *16<sup>th</sup> International Symposium on Dental Morphology and 1<sup>st</sup> Congress of the International Association for Paleodontology* u Zagrebu te na *IADR/PER Congress* u Dubrovniku.

Kao studentica pete godine pobjeđuje na natječaju 3M ESPE 2014: Najbolje kliničko brušenje u fiksnoj protetici.

Aktivno se koristi engleskim, talijanskim i njemačkim jezikom.