

Maligni tumori žlijezda slinovnica-dijagnostika i terapija

Grljević, Lina

Master's thesis / Diplomski rad

2021

Degree Grantor / Ustanova koja je dodijelila akademski / stručni stupanj: **University of Zagreb, School of Dental Medicine / Sveučilište u Zagrebu, Stomatološki fakultet**

Permanent link / Trajna poveznica: <https://um.nsk.hr/um:nbn:hr:127:079277>

Rights / Prava: [Attribution-NonCommercial 4.0 International/Imenovanje-Nekomercijalno 4.0 međunarodna](#)

Download date / Datum preuzimanja: **2025-02-13**



Repository / Repozitorij:

[University of Zagreb School of Dental Medicine Repository](#)





Sveučilište u Zagrebu

Stomatološki fakultet

Lina Grljević

MALIGNI TUMORI ŽLIJEZDA SLINOVNICA – DIJAGNOSTIKA I TERAPIJA

DIPLOMSKI RAD

Zagreb, 2021.

Rad je ostvaren na Zavodu za oralnu kirurgiju Stomatološkog fakulteta Sveučilišta u Zagrebu.

Mentor rada: dr. sc. Marko Vuletić, Zavod za oralnu kirurgiju Stomatološkog fakulteta Sveučilišta u Zagrebu

Lektor hrvatskog jezika: Doris Babić, mag. educ. philol. croat.

Lektor engleskog jezika: Lucija Subašić, mag. educ. philol. angl.

Sastav Povjerenstva za obranu diplomskog rada:

1. _____
2. _____
3. _____

Datum obrane rada: _____

Rad sadrži: 44 stranice

1 tablica

14 slika

1 CD

Rad je vlastito autorsko djelo, koje je u potpunosti samostalno napisano uz naznaku izvora drugih autora i dokumenata korištenih u radu. Osim ako nije drukčije navedeno, sve ilustracije (tablice, slike i dr.) u radu su izvorni doprinos autora diplomskog rada. Autor je odgovoran za pribavljanje dopuštenja za korištenje ilustracija koje nisu njegov izvorni doprinos, kao i za sve eventualne posljedice koje mogu nastati zbog nedopuštenog preuzimanja ilustracija, odnosno propusta u navođenju njihovog podrijetla.

Zahvala

Zahvaljujem se svojem mentoru, dr. sc. Marku Vuletiću, na pomoći, stručnosti i susretljivosti pri izradi ovog diplomskog rada. Također se zahvaljujem prof. dr. sc. Ivici Lukšiću, prof. dr. sc. Predragu Kneževiću i Marku Tarleu, dr. med., specijalizantu maksilofacijalne kirurgije, na ustupljenim fotografijama.

Zahvaljujem se svojoj obitelji koja mi je davala snagu i volju od prvog do zadnjeg dana mojeg studiranja.

Hvala mojim divnim prijateljima koji su mi uljepšali svaki odlazak na fakultet i bez čijeg prijateljstva ništa ne bi bilo isto.

MALIGNI TUMORI ŽLIJEZDA SLINOVNICA – DIJAGNOSTIKA I TERAPIJA

Sažetak

Žlijezde slinovnice su egzokrine žlijezde koje se nalaze u usnoj šupljini i luče slinu koja ima probavnu, mehaničku, okusnu, govornu i antimikrobnu ulogu. Općenito ih se dijeli prema veličini na velike i male žlijezde slinovnice.

Maligni tumori žlijezda slinovnica predstavljaju oko 5 % svih tumora glave i vrata i često su lošeg ishoda pa je pri dijagnosticiranju i određivanju plana terapije potrebno opsežno znanje.

Maligni tumori s najvišom incidencijom su mukoepidermoidni karcinom, adenoid cistični karcinom i adenokarcinom.

Za dijagnostiku površinski lokaliziranih lezija koristi se ultrazvuk, dok se za lezije nedostupne ultrazvuku i točniju lokalizaciju te određivanje odnosa tumora s okolnim anatomskim strukturama koristi magnetna rezonancija.

Terapijske metode uključuju kiruršku resekciju malignog tumora, isto kao i radioterapiju za pacijente s opsežnijim promjenama. Također se koristi i sistemna terapija, u vidu kemoterapije i molekularne ciljane terapije koja je još u razvoju.

Ključne riječi:

žlijezde slinovnice; tumor; mukoepidermoidni karcinom; radioterapija

MALIGNANT TUMORS OF SALIVARY GLANDS – DIAGNOSTICS AND THERAPY

Summary

Salivary glands are exocrine glands located in the oral cavity. Their role is to produce saliva, which has antimicrobial, digestive, mechanic, taste and speaking function. There are two types of salivary glands according to their size - major and minor.

Malignant tumors of salivary glands are very rare, in particular they represent about 5 % of all head and neck tumors. Knowledge and experience in diagnosing and planning the therapy are extremely important as their outcome can often be irreparable.

The most common malignant tumors of salivary glands are mucoepidermoid carcinoma, adenoid cystic carcinoma and adenocarcinoma.

The ultrasound is used for diagnosing superficial lesions, while magnetic resonance is used for lesions unapproachable by ultrasound, as well as for more precise localization and for determining the tumor's relations to the surrounding anatomical structures.

Therapy includes surgical resection of the malignant tumor and radiotherapy for patients with extensive lesions, as well as systemic therapy, such as chemotherapy and targeted molecular therapy, which is still under development.

Keywords:

salivary glands; tumor; mucoepidermoid carcinoma; radiotherapy

Sadržaj

1. UVOD	1
2. ŽLIJEZDE SLINOVNICE.....	3
2.1. Anatomija	4
2.1.1. Parotidna žlijezda.....	4
2.1.2. Submandibularna žlijezda	4
2.1.3. Sublingvalna žlijezda	4
2.2. Fiziologija sline	5
2.3. Histologija	5
3. TUMORI ŽLIJEZDA SLINOVNICA	7
3.1. Podjela tumora žlijezda slinovnica	8
3.2. Etiologija malignih tumora žlijezda slinovnica	9
3.3. Histologija malignih tumora žlijezda slinovnica	9
3.4. Incidencija malignih tumora žlijezda slinovnica	13
4. DIJAGNOSTIKA	14
4.1. Klinički pregled	15
4.2. Slikovne metode	16
4.2.1. Ultrazvuk.....	17
4.2.2. Magnetna rezonancija – MR.....	18
4.2.3. Kompjuterizirana tomografija – CT.....	19
4.3. Citološke metode	20
4.3.1. Fine needle aspiration cytology	20
4.4. <i>Staging</i> tumora.....	21
5. TERAPIJA	23
5.1. Kirurška terapija	24
5.2. Radioterapija.....	26
5.3. Sistemna terapija.....	27

5.3.1. Kemoterapija.....	27
5.3.2. Molekularno ciljana terapija	28
6. PROGNOZA.....	30
7. RASPRAVA	32
8. ZAKLJUČAK.....	36
9. LITERATURA	38
10. ŽIVOTOPIS	43

Popis skraćenica

a. – arterija

ACC - adenoid cistični karcinom

CT - kompjuterizirana tomografija

EGFR – (*engl. epidermal growth factor receptor*) – receptor epidermalnog faktora rasta

FNAC - (*engl. fine needle aspiration cytology*) - aspiracijska citologija tankom iglom

HER2 – (*engl. human epidermal growth factor receptor 2*) – humani receptor epidermalnog faktora rasta 2

m. - mišić

MEC - mukoepidermoidni karcinom

MR - magnetna rezonancija

MSGT - (*engl. malignant salivary gland tumors*) - maligni tumori žlijezda slinovnica

n. – (*lat. nervus*) - živac

UZV - ultrazvuk

v. - vena

Žlijezde slinovnice su egzokrine žlijezde koje se nalaze u usnoj šupljini i luče slinu. Općenito ih se dijeli prema veličini na velike i male žlijezde slinovnice.

U žlijezdama slinovnicama mogu se pojaviti razni benigni i maligni tumori. Oni predstavljaju dijagnostički izazov za kliničara i patologa jer se mnogi entiteti preklapaju u kliničkoj i histološkoj slici.

Iako su maligni tumori žlijezda slinovnica relativno rijetka pojava, s obzirom da se pojavljuju u 1 do 6,5 slučajeva na 100 000 ljudi godišnje (1), oni svejedno predstavljaju određeni postotak maligniteta glave i vrata.

Etiologija nastanka malignih tumora žlijezda slinovnica nije u potpunosti razjašnjena, ali su poznati određeni čimbenici, poput prethodne radioterapije glave i vrata i recidivirajućih tumora koji nose povećan rizik za razvoj ovih maligniteta.

Prema najnovijoj klasifikaciji Svjetske zdravstvene organizacije, maligni tumori žlijezda slinovnica mogu se podijeliti u više vrsta, no najčešće se pojavljuju mukoepidermoidni karcinom, adenokarcinom i adenoid cistični karcinom (2).

U dijagnostici se, osim kliničkog pregleda i anamnestičkih informacija, koriste metode poput ultrazvuka, magnetne rezonancije, kompjuterizirane tomografije, sijalografije i citološke punkcije tankom iglom. Dijagnostički standard za relativno površinske strukture poput površinskog režnja parotidne žlijezde, submandibularne i sublingvalne žlijezde je ultrazvučna dijagnostika i citološka punkcija pod ultrazvučnom kontrolom. Za strukture koje nisu dostupne ultrazvuku, koristit će se magnetna rezonancija čije su prednosti nedostatak ionizirajućeg zračenja i odličan prikaz mekih tkiva (3).

U terapiji se, ako je riječ o tumoru bez metastaza, radi primarna kirurška resekcija. Ostale terapijske metode su radioterapija, kemoterapija i molekularna ciljana terapija koja je još u fazi razvoja.

Svrha ovog preglednog rada je prikaz različitih vrsta malignih tumora žlijezda slinovnica, dijagnostičkih metoda i terapijskih opcija u liječenju ovih patoloških lezija.

2. ŽLIJEZDE SLINOVNICE

2.1. Anatomija

Žlijezde slinovnice su egzokrine žlijezde koje se nalaze u usnoj šupljini i luče slinu. Općenito se slinovnice dijele na velike – zaušna (parotidna), podčeljusna (submandibularna) i podjezična (sublingvalna) žlijezda te male žlijezde slinovnice – u usnama (labijalne), obrazima (bukalne), nepcu (palatinalne) i jeziku (lingvalne) kojih ima između 450 i 750 (4).

2.1.1. Parotidna žlijezda

Parotidna žlijezda je smještena u *fossi retromandibularis*, u parotideomaseteričnoj regiji. Vanjska karotidna arterija prolazi uz stražnju površinu žlijezde, prodire u nju te daje svoje završne grane: *a. temporalis superficialis* i *a. maxillaris* (5). Medijalna površina žlijezde u odnosu je s retromandibularnom venom. Facijalni živac grana se u samoj žlijezdi te daje terminalne ogranke - *plexus parotideus*. Grananje facijalisa dijeli parotidnu žlijezdu na površinski, *pars superficialis* i dubinski režanj, *pars profunda*. Žlijezda je ovijena čvrstom vezivnom ovojnicom. Limfa parotidne žlijezde ide u površinske i dubinske vratne limfne čvorove. Izvodni kanal, koji se naziva *ductus parotideus*, prolazi po *m. masseteru* i *m. buccinatoru* i otvara se u predvorju usne šupljine u razini gornjeg drugog kutnjaka. To mjesto otvaranja naziva se *papilla ductus parotidei* (5).

2.1.2. Submandibularna žlijezda

Submandibularna žlijezda smještena je u podčeljusnom trokutu, u prednjem gornjem dijelu vrata. Ona je obavijena dvama listovima vratne fascije. Izvodni kanal, *ductus submandibularis*, prolazi oko milohioidnog mišića, a u daljnjem toku mu se lateralno nalaze *m. mylohoioideus* i sublingvalna žlijezda, a medijalno *m. hyoglossus* i *m. genioglossus* (5). Parni izvodni kanali su pri kraju pokriveni sluznicom podjezičnog nabora i izljevaju se na kvržici, *caruncula sublingualis*. Uz žlijezdu se nalaze facijalna vena i arterija te limfni čvorovi.

2.1.3. Sublingvalna žlijezda

Sublingvalna žlijezda nalazi se između *m. genioglossusa* i donje čeljusti na kojoj oblikuje udubinu, *fovea sublingualis*. Gornji rub žlijezde čini podlogu plice sublingualis, a medijalnom površinom joj prolaze *n. lingualis*, *a. sublingualis* i *ductus submandibularis*. Sublingvalna

žlijezda ima više manjih izvodnih kanala i glavni izvodni kanal, *ductus sublingualis major*, koji se otvara na *carunculi sublingualis* (5).

2.2. Fiziologija sline

Slina je tjelesna tekućina koja se sastoji od sekreta žlijezda slinovnica i sekreta gingivalnih sulkusa.

Prema vrsti sekreta, žlijezde slinovnice mogu se podijeliti na serozne, mukozne ili mješovite žlijezde. Parotidne žlijezde luče isključivo serozni sekret, dok submandibularne i sublingvalne luče i serozni i mukozni (6).

Dnevno se putem duktusa iz žlijezda slinovnica luči od 800 do 1 500 mL sline (6), a broj varira ovisno o stupnju hidracije, dnevnom ritmu, tipu hrane, endokrinim čimbenicima i dobi. Noću je izlučivanje sline smanjeno. Parotidna žlijezda luči oko 60 % sveukupne nestimulirane sline, dok submandibularna luči većinu sline uz stimulaciju.

Uloga sline je probavna, mehanička (podmazivanje), okusna, govorna i zaštitna (antimikrobna) (7).

Žlijezde slinovnice su pod nadzorom parasimpatičkih živčanih signala koji potječu iz gornjih i donjih salivacijskih jezgara u moždanom deblu (6). Do parasimpatičkog podraživanja dolazi putem mirisa ili okusa hrane, a izaziva obilno lučenje vodenkastog sekreta, dok podraživanjem simpatičkog sustava dolazi do izlučivanja male količine ljepljive sline bogate glikoproteinima mucinima.

2.3. Histologija

Velike žlijezde slinovnice obavlja vezivna čahura, a režnjiće tvori žljezdani parenhim, koji je sastavljen od žljezdanog dijela i sustava razgrananih kanala (8). Žljezdani je dio građen od dviju vrsta stanica – seroznih koje se grupiraju u acinuse i mukoznih koje su udružene u cjevčice (tubule).

U sustavu odvodnih kanalića se žljezdani dijelovi nastavljaju u prijelazne cijevi kojih se nekoliko udružuje u sekretne cijevi. One se zatim ulijevaju u veće kanale koji se nazivaju interlobularnim ili ekskrecijskim kanalima. Glavni odvodni kanal svake slinovnice se na kraju otvara u usnu šupljinu i tu je obložen mnogoslojnim pločastim epitelom (8).

Parotidna žlijezda je razgranata acinusna žlijezda čiji se žljezdani dio sastoji samo od seroznih stanica, s jako izraženom aktivnosti probavnog enzima amilaze koja je odgovorna za razgradnju ugljikohidrata. U vezivnom tkivu parotide nalazi se i kompleks IgA sa sekretijskim dijelom koji se izlučuje slinom i sudjeluje u mehanizmu imunosne obrane u usnoj šupljini.

Podčeljusna žlijezda je tubuloacinusna žlijezda, od čega 90 % žljezdanog dijela čine acinusi, a 10 % mukozni tubulusi sa seroznim polumjesecima koji izlučuju lizozim – enzim koji razgrađuje stijenku bakterija.

Podjezična žlijezda je, poput podčeljusne, tubuloacinusna žlijezda. Prevladavaju mukozne stanice, dok su serozne prisutne u obliku seroznih polumjeseca (8).

3. TUMORI ŽLIJEZDA SLINOVNICA

3.1. Podjela tumora žlijezda slinovnica

Tumori žlijezda slinovnica predstavljaju skupinu histološki i klinički heterogenih neoplazmi zbog čega se kroz povijest njihova podjela više puta izmjenjivala. Histološka preklapanja između malignih i benignih entiteta predstavljaju i veliki dijagnostički izazov za patologe i kirurge (9). Najnovija klasifikacija tumora žlijezda slinovnica je ona Svjetske zdravstvene organizacije iz 2017. godine (Tablica 1.), četvrto izdanje podjele tumora glave i vrata. Tamo su tumori podijeljeni na 11 benignih tvorbi, 23 maligne, 3 tumora mekih tkiva, hematolimfoidni i borderline tumor te ostale epitelne lezije s upitnim malignim potencijalom (10, 11).

Tablica 1.

Maligni epitelni tumori	Benigni epitelni tumori
Karcinom acinusnih stanica	Pleomorfni adenom
Sekretorni karcinom	Mioepiteliom
Mukoepidermoidni karcinom	Adenom bazalnih stanica
Adenoid cistični karcinom	Warthinov tumor
Polimorfni adenokarcinom	Onkocitom
Epitelni-mioepitelni karcinom	Limfadenom
Karcinom bistrjih/svijetlih stanica	Cistadenom
Adenokarcinom bazalnih stanica	Sijaloadenom papilliferum
Lojni adenokarcinom	Duktalni papilom
Intraduktalni karcinom	Lojni adenom
Cistadenokarcinom	Kanalikularni i ostali duktalni adenomi
Adenokarcinom	
Karcinom izvodnog kanala	Ostale epitelne lezije
Mioepitelni karcinom	Sklerozirajuća policistična adenoza
Karcinom ex pleomorfni adenom	Nodularna onkocitna hiperplazija
Karcinosarkom	Limfoepitelne lezije
Loše diferencirani karcinomi:	Interkalacijska hiperplazija kanala
Neuroendokrini i ne-neuroendokrini	
Nediferencirani karcinom	Mekotkivne lezije
Neuroendokrini karcinom velikih stanica	Hemangiom
Neuroendokrini karcinom malih stanica	Lipom/sijalolipom
Limfoepitelni karcinom	Nodularni fascitis
Karcinom pločastih stanica	
Onkocitni karcinom	Hematolimfoidni tumori
	Ekstranodalna marginalna zona MALT
	limfoma
Borderline tumor	
Sijaloblastom	

3.2. Etiologija malignih tumora žlijezda slinovnica

Etiologija tumora žlijezda slinovnica nije u potpunosti razjašnjena. Poznati rizični čimbenici su izlaganje zračenju i pozitivna anamneza prijašnjeg tumora, isto kao i infekcija Epstein-Barrovim virusom ili virusom humane imunodeficijencije i imunosupresija (4).

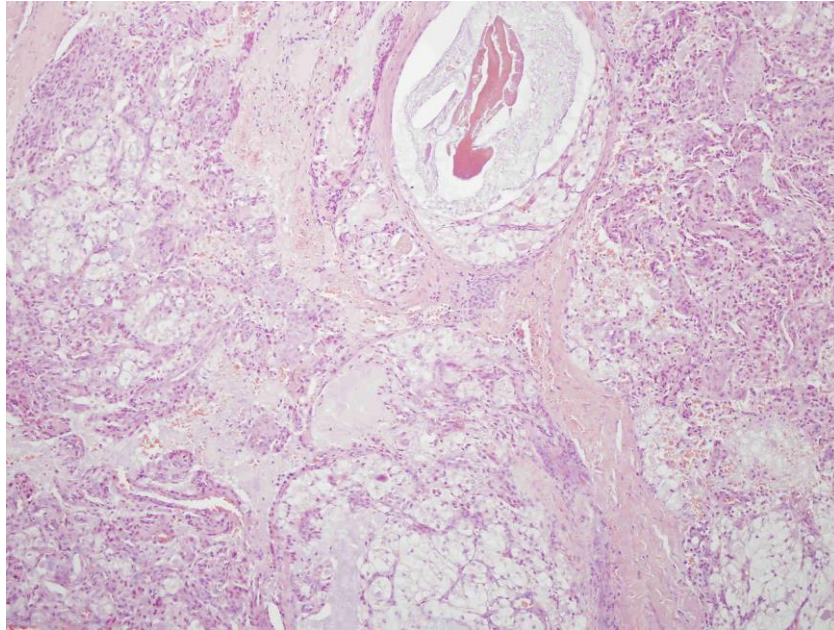
Doduše, neka zanimanja i određene životne navike imaju veći rizik za razvoj malignog tumora žlijezde slinovnice. Povećan rizik je uočen kod žena koje rade u frizerskim salonima i koje su izložene bojama za kosu, sprejevima i lakovima koje inhaliraju, dok je kod muškaraca rizik veći ako je riječ o mehaničarima, željezničarima, rudarima, odnosno zanimanjima koja rukuju motornim uljem, naftom, gumenim proizvodima, azbestom i niklom (12).

Također, pronađena je i veza između prehrambenih navika i razvoja maligniteta žlijezda slinovnica. Naime, unos vitamina C, koji ima antioksidativna svojstva, i namirnica punih vlakana, povezan je sa smanjenim rizikom za razvoj karcinoma, dok je povećan kolesterol povezan s većim rizikom (13).

Vjeruje se kako tumori žlijezda slinovnica (MSGT- *malignant salivary gland tumors*) nastaju od progenitornih stanica u ograncima kanala. Uzimajući u obzir njihovo podrijetlo, mogu nastati u izvodnim kanalima ili mogu nastati u terminalnim ograncima i acinusima (14). Karcinomi koji potječu iz izvodnog kanala su isključivo epitelnog podrijetla i izrazito maligni, dok su oni karcinomi koji potječu iz terminalnih kanala građeni od epitelnih i mioepitelnih stanica i ponašaju se manje agresivno (2). Različita biologija subtipova karcinoma pripisuje se modulirajućoj ulozi mioepitelnih stanica. Mukoepidermoidni karcinom (MEC), adenoid cistični karcinom (ACC) i adenokarcinom su najčešći oblici MSGT-a i čine preko 75 % MSGT-a (2).

3.3. Histologija malignih tumora žlijezda slinovnica

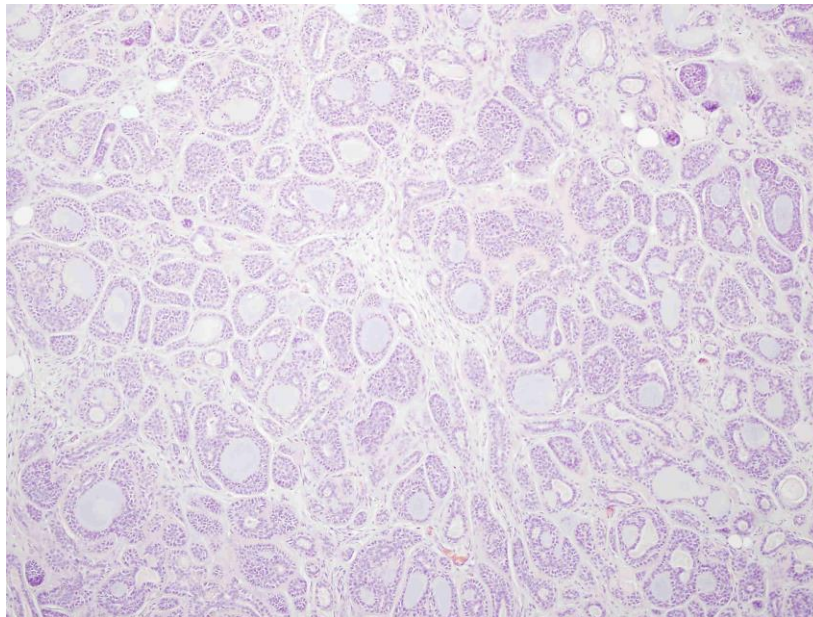
MEC nastaje u izvodnom kanalu i građen je od bazalnih, intermedijatnih i diferenciranih stanica. Tumori niskog stupnja malignosti su pretežito cistične građe, srednjeg stupnja su fokalno cistični s gnijezdima solidnog oblika, dok su tumori visokog stupnja malignosti građeni od solidnih gnijezda s anaplazijom stanica i tumorskom nekrozom (2) (Slika 1.). Dok klasični MEC tipično pokazuju prethodno navedene stanice, kod nekih MEC-a prevladavaju bistre stanice, eozinofilnog ili skvamoidnog tipa (15). Dok petogodišnje preživljenje kod klasičnog MEC-a iznosi više od 90 %, kod varijante sa stanicama skvamoidnog tipa petogodišnje preživljenje je znatno manje i iznosi oko 30 % (16).



Slika 1. Histopatološki prikaz mukoeoidnog karcinoma – malo povećanje (HE 100x).
Preuzeto s dopuštenjem prof. dr. sc. Ivica Lukšića.

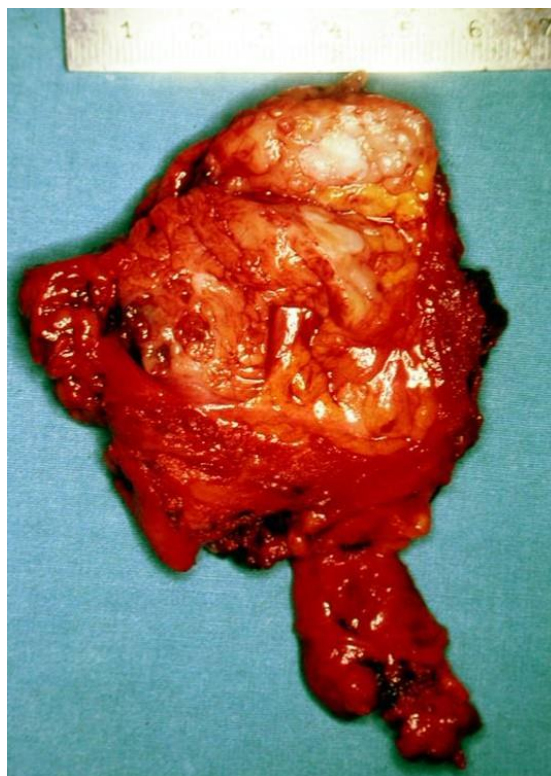
ACC se uz male i velike žlijezde slinovnice rijetko pojavljuje i u bronhima, grudima, vratu maternice i na koži. ACC je karakteriziran bifazičnom građom, s obzirom da sadrži duktalne i mioepitelne komponente (Slika 2.), a opisani su tubularni, kribriformni i solidni oblici o kojima ovisi ponašanje karcinoma (17, 18). Karcinomi koji se pojavljuju u slinovnicama i ženskom reproduktivnom sustavu su agresivniji od onih koji se pojavljuju u grudima i dišnim putevima, isto kao što su oni solidne morfologije agresivniji od onih kribriformnog ili tubularnog oblika (19). Klinički, ovi se tumori prezentiraju ekstenzivnom lokalnom infiltracijom i multiplim metastazama u limfne čvorove što zahtijeva mutilirajuće kirurške zahvate i adjuvantnu terapiju (Slika 3.) (15).

Karcinom acinusnih stanica se pretežito pojavljuje u parotidnoj žlijezdi i ima izvrsnu prognozu s petogodišnjim preživljenjem od oko 90 % (20). Iako se ovaj karcinom smatra tumorom niskog stupnja, neki se histološki tipovi prezentiraju agresivnijim karakterom i nepovoljnom prognozom. Kod takvih se tumora nalaze učestale i atipične mitoze, dezmozoplazija i tumorska nekroza, pa se smatraju tumorima visokog stupnja (21, 22). Karcinom acinusnih stanica pokazuje zahvaćene limfne čvorove i udaljene metastaze u otprilike 50 % slučajeva i zahtijeva radikalnu kiruršku resekciju i adjuvantnu radiokemoterapiju (23).



Slika 2. Histopatološki prikaz adenoid cističnog karcinoma – veliko povećanje (HE 200x).

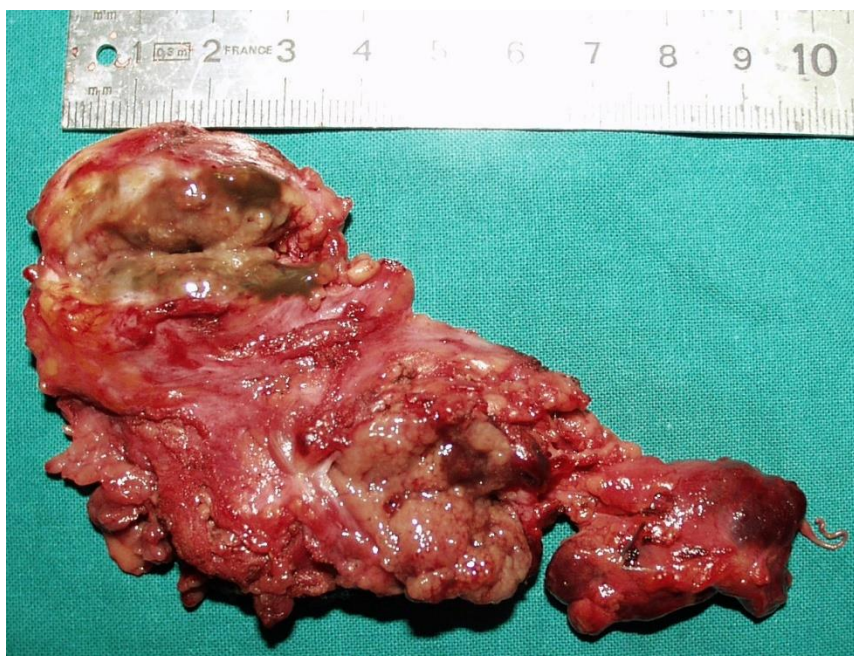
Preuzeto s dopuštenjem prof. dr. sc. Ivice Lukšića.



Slika 3. Klinička slika odstranjene tumorske tvorbe. Preuzeto s dopuštenjem prof. dr. sc.

Predraga Kneževića.

Karcinom ex pleomorfni adenom je karcinom koji nastaje iz već postojećeg pleomorfno adenoma. Petogodišnje preživljenje varira između 30 i 96 %, ovisno o histologiji maligne komponente (4). Najčešće je maligna komponenta visokog stupnja, poput adenokarcinoma ili nediferenciranog karcinoma, ali može biti i niskog ili srednjeg stupnja, poput mioepitelnog karcinoma ili MEC-a niskog stupnja (24). S obzirom da ova vrsta karcinoma obuhvaća razne entitete, oni zahtijevaju različite kirurške i adjuvantne vrste terapije. Kada je riječ o prognozi, opseg invazije može se podijeliti na intrakapsularni, manji ekstrakapsularni (manje od 5 mm izvan kapsule) i širi ekstrakapsularni (više od 5 mm izvan kapsule) (Slika 4.). Posljednji tip opsega invazije ima agresivan karakter s povećanim rizikom ponovne pojave karcinom i udaljenih metastaza (25).



Slika 4. Klinički prikaz odstranjene tumorske tvorbe iz parotidne žlijezde. Preuzeto s dopuštenjem prof. dr. sc. Predraga Kneževića.

Adenokarcinom i karcinom kanala žlijezda slinovnica smatraju se spektrom istog entiteta. Adenokarcinom je građen od epitelnih stanica i ima agresivniji klinički tijek. Oba fenotipa mogu nastati *de novo* ili može doći do maligne aliteracije rekurentnog pleomorfno adenoma (26). Karcinom kanala žlijezda slinovnica je agresivan malignitet visokog stupnja koji iznosi do 10 % svih karcinoma žlijezda slinovnica, a histološki nalikuje karcinomu dojke. Ovaj tumor nastaje kod starijih pacijenata i pretežito u parotidnoj žlijezdi (15). Oko 20 % ovih karcinoma nastaje iz već postojećeg pleomorfno adenoma. Perineuralna infiltracija se nalazi

u 60 % slučajeva, a trećina slučajeva pokazuje limfovaskularnu invaziju. Klinički, metastaze u limfnim čvorovima se nalaze u više od 60 % slučajeva, a u 50 % slučajeva se pacijenti prezentiraju s udaljenim metastazama u trenutku postavljene dijagnoze (27, 28).

Polimorfni adenokarcinom je prvi put opisan 1983. godine. On nastaje isključivo u malim žlijezdama slinovnicama, najčešće palatinalnim, a histološki nalikuje adenoid cističnom karcinomu. Iako se smatra tumorom niskog stupnja, perineuralna invazija se nalazi u do 30 % slučajeva (29). Nakon totalne lokalne ekscizije, rekurentna bolest se javlja u 9 do 26 % slučajeva, dok se metastaze u limfnim čvorovima nalaze u 5-10 % (30, 31).

3.4. Incidencija malignih tumora žlijezda slinovnica

Tumori žlijezda slinovnica smatraju se rijetkima jer čine 3 % do 10 % od svih tumora glave i vrata (32). Većina tih neoplazmi je benigno, a najčešće se pojavljuju u parotidnoj žlijezdi. Općenito je pravilo da što je manja žlijezda slinovnica u kojoj se nalazi tumor, to je veća vjerojatnost da je tumor malignan. Postotak malignih tumora žlijezda slinovnica iznosi 20-30 % u parotidnoj žlijezdi, 45-60 % u submandibularnoj žlijezdi, 70-85 % u sublingvalnoj žlijezdi i 49-80 % u malim žlijezdama slinovnicama (3).

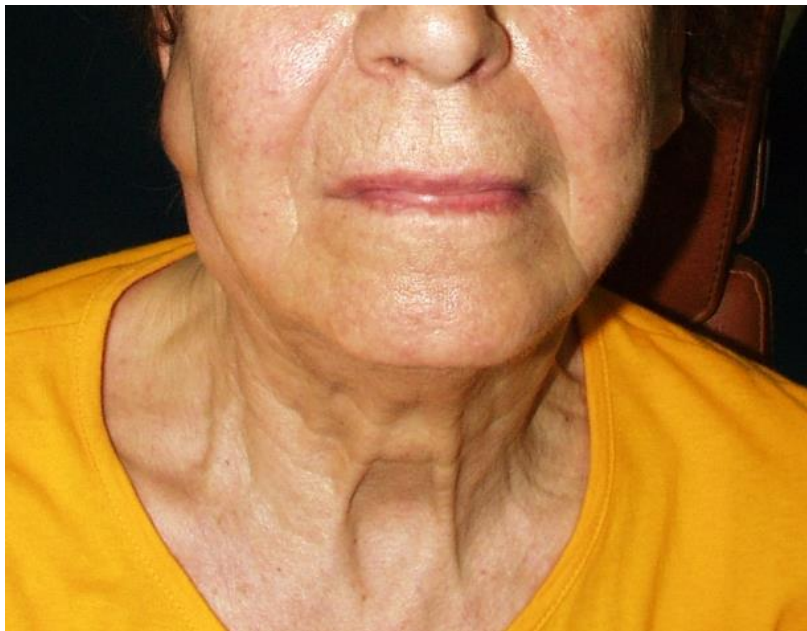
Incidencija tumora žlijezda slinovnica prilično varira ovisno o geografskom položaju, odnosno o području na kojemu je određeno istraživanje učinjeno. Procijenjena incidencija iznosi od 0,4 do 13,5 slučajeva na 100 000 stanovnika godišnje (33). Godišnja incidencija malignih tumora žlijezda slinovnica, prema nekim autorima, iznosi od 0,4 do 2,6 slučaja na 100 000 stanovnika što odgovara manje od 5 % svih tumora glave i vrata (32,33).

4. DIJAGNOSTIKA

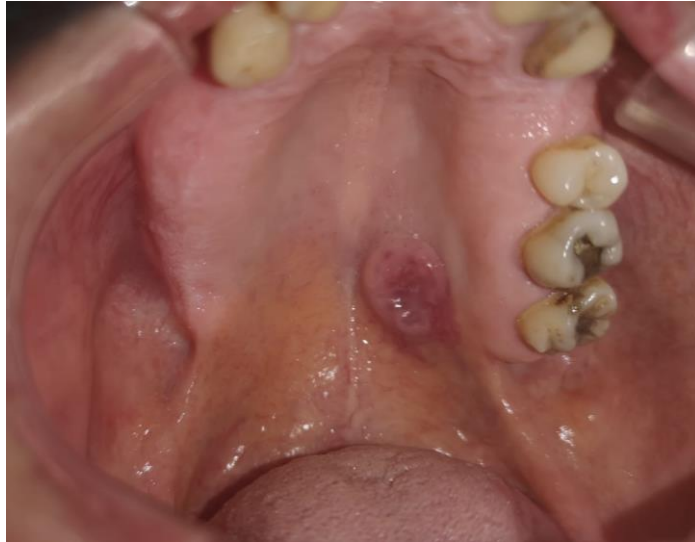4.1. Klinički pregled

Pacijentu koji dolazi na pregled važno je prvo uzeti detaljnu anamnezu kako bismo doznali informacije o pacijentovom zdravstvenom stanju, navikama i naposljetku o tegobama zbog kojih dolazi.

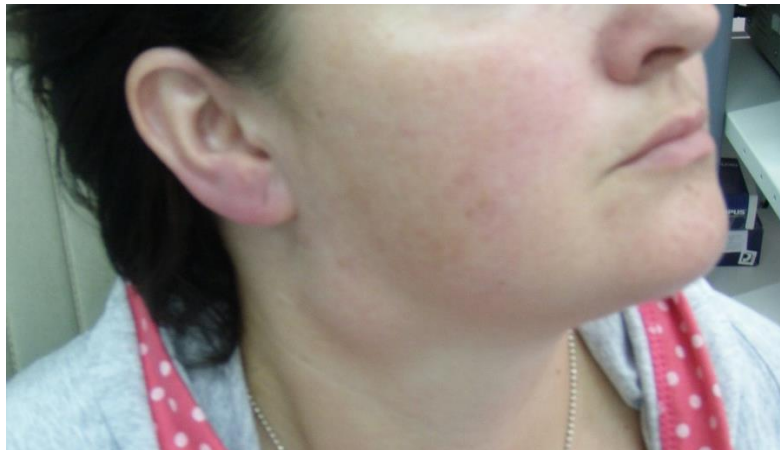Većina pacijenata s malignim tumorom žlijezde slinovnice prezentira se s bezbolnom, progresivno rastućom masom (Slika 5.), u regiji žlijezda slinovnica ili na sluznici usne šupljine, ako je riječ o tumoru male žlijezde slinovnice (Slika 6.). Masa je na palpaciju tvrda i mobilna, ako se nalazi unutar žlijezde slinovnice ili fiksirana ako je došlo do lokalne invazije (Slika 7.) (3). Malignitet male žlijezde slinovnice može se očitovati kao ulceracija mukoze. Pacijenti se žale na bol u 5.1 % slučajeva benignih tumora, a u 6.5 % slučajeva kod malignih (34), tako da bol nije dobar pokazatelj maligniteta. Neurološki simptomi uključuju facijalnu bol, svrbež, otalgiju i paralizu facijalnog živca. Bol i paraliza facijalnog živca su jako loši prognostički čimbenici i značajno smanjuju petogodišnje preživljenje. Ostali simptomi su promuklost glasa, aspiracija, disfunkcija ramena i atrofija polovice jezika (3). Metastaze u limfnim čvorovima se prikazuju kao tvrde kvržice na vratu. Mogu se pronaći i udaljene metastaze koje su također loš prognostički čimbenik.



Slika 5. Pacijentica s uvećanom masom u području parotidne žlijezde. Preuzeto s dopuštenjem prof. dr. sc. Ivice Lukšića.



Slika 6. Mukoepidermoidni karcinom na nepcu. Preuzeto s dopuštenjem prof. dr. sc. Ivice Lukšića.



Slika 7. Pacijentica s uvećanom masom u području submandibularne žlijezde. Preuzeto s dopuštenjem prof. dr. sc. Ivice Lukšića.

4.2. Slikovne metode

Uloga slikovnih metoda u dijagnostici maligniteta žlijezda slinovnica je određivanje lokacije tumora, procjena invazivnosti tumora u okolna tkiva i stupanj zahvaćenosti limfnih čvorova. Ako je riječ o tumoru na lokaciji dostupnoj konvencionalnom ultrazvuku, dijagnostička metoda izbora je aspiracijska biopsija pod ultrazvučnom kontrolom. Ako se zatim citološki potvrdi malignitet lezije, MR ili CT su obvezni kako bi se odredila točna lokacija lezije, lokalna invazija i perineuralno širenje (3). Za tumore koji se nalaze u dubokom režnju

parotidne žlijezde ili u slinovnicama sluznice usne šupljine, ultrazvuk ima ograničenu vizualizaciju pa su metode izbora MR ili CT.

Sijalografija je dijagnostička metoda u kojoj se kroz izvodni kanal slinovnice injicira 1,5 mL jodnog kontrastnog sredstva. Snimaju se tri faze – punjenje duktusa, acinarno punjenje i postevakuacijska faza (pražnjenje žlijezde oko 1 sat nakon punjenja). Vrlo jasno se prikazuju defekti punjenja ili prekid kontinuiteta kanala kod tumora koji rastu infiltrativno (karakterističan crtež poput „lopte u ruci“). Sijalografija je zastarjela metoda, pa danas nije dijagnostički standard.

4.2.1. Ultrazvuk

Ultrazvuk (UZV) je dijagnostička metoda koja je neinvazivna, dostupna, nema ionizirajućeg zračenja i može služiti kao pomoć pri dijagnostičkim i terapijskim punkcijama. Osnovni princip rada UZV temelji se na obrnutom piezoelektričnom svojstvu kristala koji se deformiraju u električnom polju i oslobađaju ultrazvučne valove čijim odbijanjem od graničnih ploha tkiva i povratnim UZV valom dolazi do oslobađanja mikrovoltažne struje koja se u digitalnom pretvaraču koristi za stvaranje slike (35).

U ultrazvučnoj medicinskoj dijagnostici primjenjuje se ultrazvuk jakosti 2-25 MHz. Pri prolasku kroz tkiva različite impendacije UZV val se lomi, dio se raspršuje, dio se apsorbira, a najveći dio se reflektira i stvara sliku (35).

Ultrazvučna dijagnostika kod tumorskih tvorbi žlijezda slinovnica temelji se na promjenama ehostrukture same slinovnice, budući da se kod patološkog procesa mijenja njezina veličina, oblik i histološka građa. Slika pokazuje lokalizaciju, veličinu, ograničenost tumora i odnos tumora s okolnim tkivima i organima. Kod malignih tumora na slici bitno je uočiti je li tvorba ostala ograničena na tkivo žlijezde ili je infiltrirala u okolna tkiva i jesu li uvećani limfni čvorovi (35).

Ultrazvuk je izvrsna prva metoda izbora kod tumora parotidne, submandibularne i sublingvalne žlijezde. To su relativno površinske strukture dostupne ultrazvučnoj dijagnostici koja pruža odličnu rezoluciju i karakterizaciju tkiva, bez rizika zračenja.

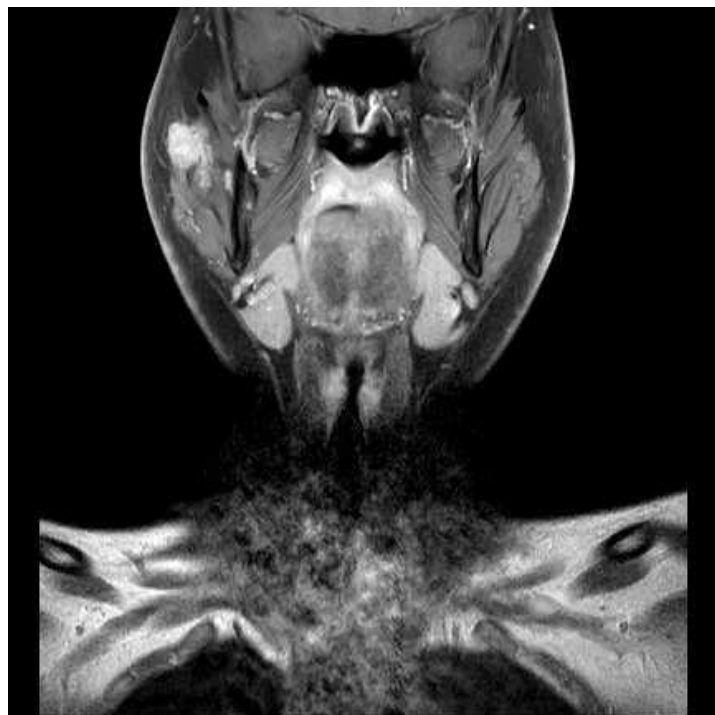Pod ultrazvučnom kontrolom moguća je i ciljana punkcija kod koje se igla uvodi koso u žljezdano tkivo, ispred pretraživača u snop ultrazvučnih valova. Tako je vrh igle usmjeren u područje iz kojeg se želi uzeti uzorak za citološku analizu.

4.2.2. Magnetna rezonancija – MR

Magnetna rezonancija (MR) je dijagnostička metoda čiji se princip rada temelji na atomima vodika, koji su najrasprostranjeniji u tijelu, i imaju jak okretni moment. Pacijent smješten u MR uređaj sam postaje magnet i dobiva vlastito magnetno polje. Vodikovi ioni tada dobivaju određenu količinu energije i bivaju ekscitirani. Nakon prestanka djelovanja energije radiovalova, atomi se vraćaju u prvobitno stanje i pritom odašilju signale koji detektiraju radiofrekventne zavojnice (35).

Za tumore lokalizirane u dubokom režnju parotidne žlijezde i za tumore malih žlijezda slinovnica, MR ili CT su metode izbore. Tim se metodama određuje opseg tumora i regionalna limfadenopatija (Slika 7). MR je superioran u diferencijaciji mekih tkiva, pogotovo u prikazu dubokih tkiva, edema, perineuralnog širenja i prikazu facijalnog živca (3). Također prikazuje ekstrakapsularno širenje u regionalne limfne čvorove. Još jedna prednost MR-a je da ne koristi ionizirajuće zračenje. MR slikovna tehnika ima bolju kontrastnu rezoluciju od CT-a i multiplanarni prikaz.

Nedostatak MR-a je relativno visok trošak pretrage, podložnost artefaktima i lošije ocrtavanje kortikalne kosti u usporedbi s CT-om.



Slika 7. Tumor parotidne žlijezde na magnetnoj rezonanciji. Preuzeto s dopuštenjem dr.

Marka Tarlea.

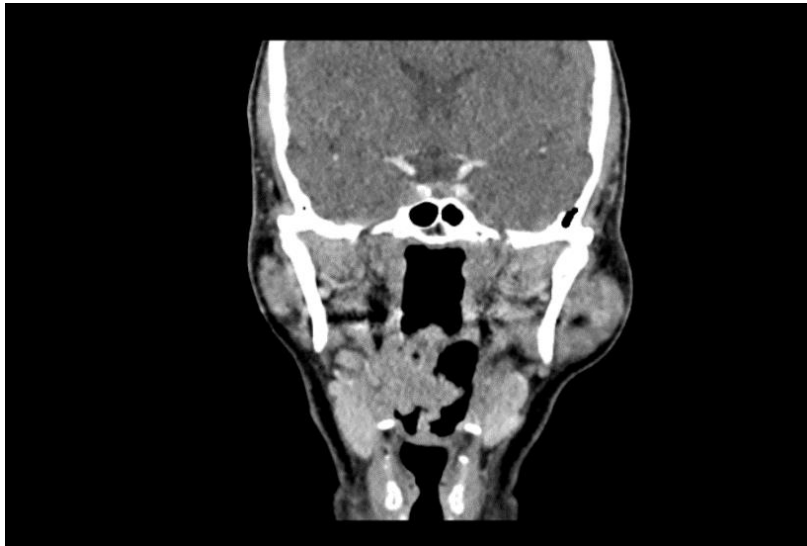
4.2.3. Kompjuterizirana tomografija – CT

Kompjuterizirana tomografija je višeslojni uređaj koji u bazičnom snimanju omogućuje prikaz presjeka tijela u transverzalnim slojevima. Pacijent se za vrijeme snimanja nalazi na stolu koji se za vrijeme ekspozicije miče dužinom snimanog dijela tijela. Rendgenska cijev se rotira za vrijeme ekspozicije, dok se na kućištu uređaja nalaze redovi detektora koji bilježe rendgenske zrake koje su prošle kroz snimani sloj kao uzorak električnih impulsa. Impulsi se prenose na računalo gdje se obrađuju brojčane vrijednosti i pretvaraju u sliku u sivo-bijeloj skali (Slika 8.) (35).

U dijagnostici lezija žlijezda slinovnica primjenjuju se nativni i postkontrastni CT. Normalne žlijezde slinovnice su niže gustoće od okolnih mišića, a submandibularne žlijezde su gušće od parotidnih (35). Primjena intravenskog kontrastnog sredstva daje bolju vizualizaciju vaskularnih struktura.

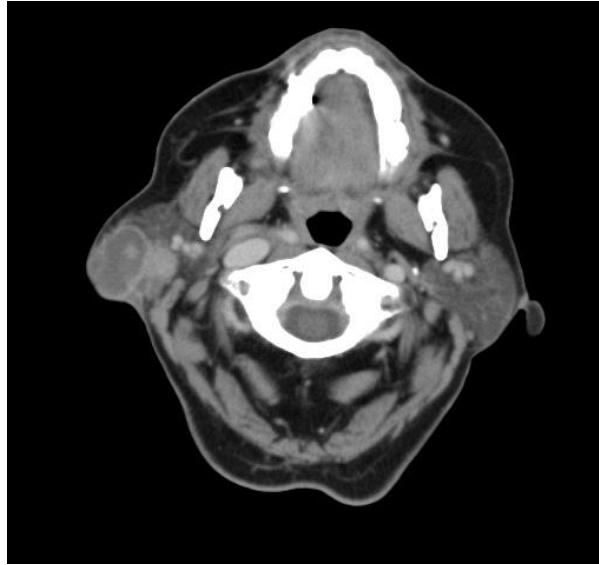
CT bolje prikazuje koštane strukture (Slika 9.), no MR je superioran u definiranju karakteristika tumora. Ako je riječ o koštanoj leziji, kao kod maligniteta palatinalnih žlijezda slinovnica, indiciran je CT (3).

S obzirom na navedene nedostatke i velike doze ionizirajućeg zračenja tijekom pretrage, ako je dostupan MR, on će se koristiti kao metoda izbora.



Slika 8. Adenoidni cistični karcinom parotidne žlijezde na kompjuteriziranoj tomografiji.

Preuzeto s dopuštenjem dr. Marka Tarlea.



Slika 9. Mukoepidermoidni karcinom na kompjuteriziranoj tomografiji. Preuzeto s dopuštenjem dr. Marka Tarlea.

4.3. Citološke metode

4.3.1. Fine needle aspiration cytology

Citološka punkcija tankom iglom (FNAC – *fine needle aspiration cytology*) je dijagnostička metoda koja koristi tanku iglu vanjskog promjera od 0.52 do 0.64 mm kojom se uzorak za citološku analizu pod mikroskopom.

Citološka punkcija tankom iglom je preporučena dijagnostička metoda za definitivnu histološku dijagnozu i stupnjevanje malignog tumora. FNAC ima visoki stupanj osjetljivosti – od 88 do 93 % i izrazito je specifična – 75-99 % (36). Definitivna dijagnoza postavljena FNAC-om je velika pomoć pri savjetovanju pacijenta o riziku oštećenja facijalnog živca i potrebi za disekcijom vrata.

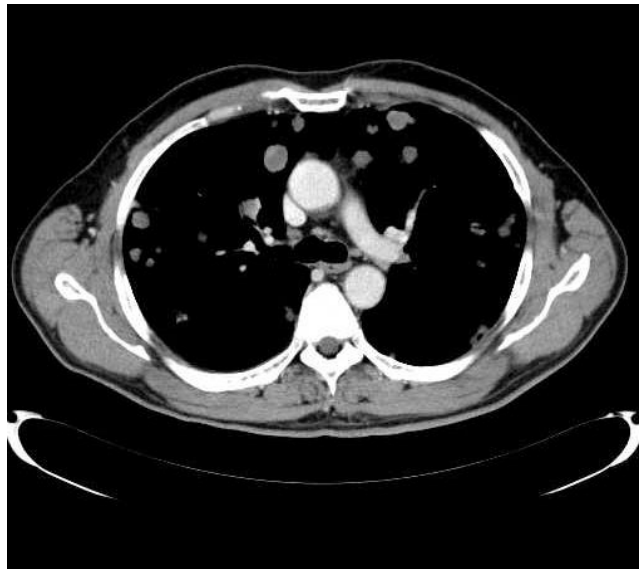
FNAC je rutinski prihvaćena metoda zbog svoje minimalne invazivnosti, jednostavne proceduralne tehnike i visoke dijagnostičke točnosti (37). Može se izvoditi na više mjesta i višestruko ponavljati, bez ikakvih značajnih komplikacija.

Najčešća dijagnostička pogreška je nezadovoljavajući uzorak za analizu pa se FNAC može koristiti pod ultrazvučnom kontrolom u slučajevima gdje je teško dobiti reprezentativan uzorak. Također, interpretacija FNAC uzorka je izazov za citologa zbog preklapanja citoloških karakteristika raznih tumora žlijezda slinovnica i mnogih ostalih lezija u području glave i vrata koje mogu oponašati lezije slinovnica (37).

4.4. *Staging* tumora

Nakon postavljanja konačne dijagnoze uz pomoć prethodno navedenih dijagnostičkih metoda, određuje se stupanj tumora, tzv. *staging*. Stadij tumora je najvažniji pokazatelj očekivane dužine preživljenja, a ujedno je i jedan od glavnih čimbenika koji utječe na donošenja odluke o vrsti terapije te o dužini primjene terapije. Za takvo kliničko stupnjevanje koristi se općeprihvaćena TMN klasifikacija, gdje T označava primarni tumor, N regionalne limfne čvorove i M udaljene metastaze.

Svakom od slova pridodaje se broj koji u slučaju primarnog tumora označava veličinu ili lokalnu proširenost primarnog tumora, a u slučaju regionalnih limfnih čvorova i udaljenih metastaza broj označava njihovu prisutnost ili odsutnost (Slika 10.).



Slika 10. Metastaze u plućima na kompjuteriziranoj tomografiji. Preuzeto s dopuštenjem prof. dr. sc. Ivice Lukšića.

TNM klasifikacija (4):

Primarni tumor (T)

T0 - nema znakova primarnog tumora

T1, T2, T3, T4 - veličina i proširenost primarnog tumora (veći broj označava veći i prošireniji primarni tumor)

Regionalni limfni čvorovi (N)

N0 - regionalni limfni čvorovi nisu zahvaćeni tumorom

N1, N2, N3 - regionalni limfni čvorovi su zahvaćeni tumorom (veći broj označava više limfnih čvorova zahvaćenih tumorom i veličinu metastaze)

Udaljene metastaze (M)

M0 - nema udaljenih metastaza

M1 - postoje udaljene metastaze

Na temelju TNM sustava proširenosti tumora određuje se i opći stadij proširenosti bolesti te se bolesnici svrstavaju u jedan od četiriju stadija bolesti.

Stadij I - bolesnici s tumorom ograničenim na organ u kojem je tumor nastao

Stadij II - bolesnici s tumorom koji se proširio izvan organa u kojem je nastao

Stadij III - bolesnici s tumorom koji se proširio izvan organa u kojem je nastao i metastazirao u regionalne limfne čvorove

Stadij IV - bolesnici s tumorom koji je metastazirao u udaljene organe

5.1. Kirurška terapija

Glavni terapijski postupak za karcinom žlijezda slinovnica koje nemaju udaljene hematogene metastaze je kirurška resekcija (2). Cilj kirurške terapije je ekscizija tumora, a pristup i opseg resekcije ovisi o lokaciji i veličini tumora. Načelo moderne onkološke kirurgije je očuvanje funkcionalnih organa i tkiva, koliko god je moguće, uz eradikaciju tumora (38). Tumori žlijezda slinovnica se zbrinjavaju konzervativnim i funkcionalnim kirurškim pristupom, uključujući i parcijalnu sijaloadenektomiju, kao i očuvanje facijalnog živca, velikog aurikularnog živca, površinskog mišićnog sustava i Stensenovog kanala.

Primarna resekcija tumora koji se nalazi u površinskom režnju parotidne žlijezde će zahtijevati površinsku parotidektomiju, dok je za tumore koji se nalaze i u dubinskom režnju potrebna totalna parotidektomija (Slika 11. i 12.). Parcijalna površinska parotidektomija ne uključuje disekciju svih grana facijalnog živca i uklanja manje parotidnog tkiva (38). Općenito se facijalni živac disecira i čuva, osim ako nije direktno zahvaćeno tumorom. Preoperativna paraliza facijalnog živca je dobar pokazatelj zahvaćenosti tumorom. Ako je riječ o većim tumorima i tumorima višeg stupnja te o tumorima dubinskog režnja parotidne žlijezde, veća je vjerojatnost da će sam živac ili njegovi ogranci biti zahvaćeni (Slika 13). Kada tumor svojom masom izlazi iz same parotidne žlijezde, izvodi se resekcija oko *m. massetera*, mastoidektomija, resekcija temporalne kosti, mandibulektomija ili resekcija sadržaja infratemporalne udubine.

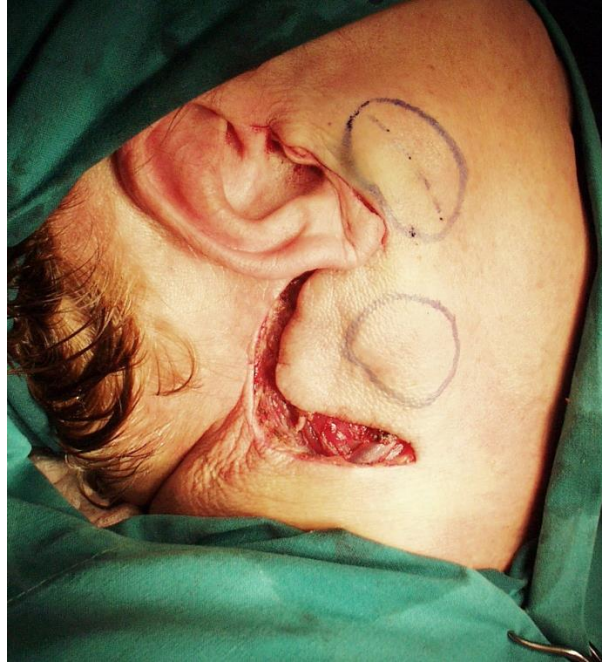Ako je facijalni živac žrtvovan tijekom operacije, paraliza lica može uzrokovati keratitis uzrokovan otvorenim okom. U prevenciji se koriste umjetne suze i prikladno pokrivalo za oko kako bi se spriječio sindrom suhog oka. Pacijenti kojima je učinjena radikalna parotidektomija često podilaze kompleksnim rekonstrukcijama lokalnim kožnim režnjevima ili transplantatom tkiva.

Tumori koji se nalaze u submandibularnoj žlijezdi uklanjaju se *en bloc* resekcijom, odnosno uklanjanjem tumora i pripadajućih limfnih čvorova i ostalih zahvaćenih struktura u submandibularnom trokutu (38).

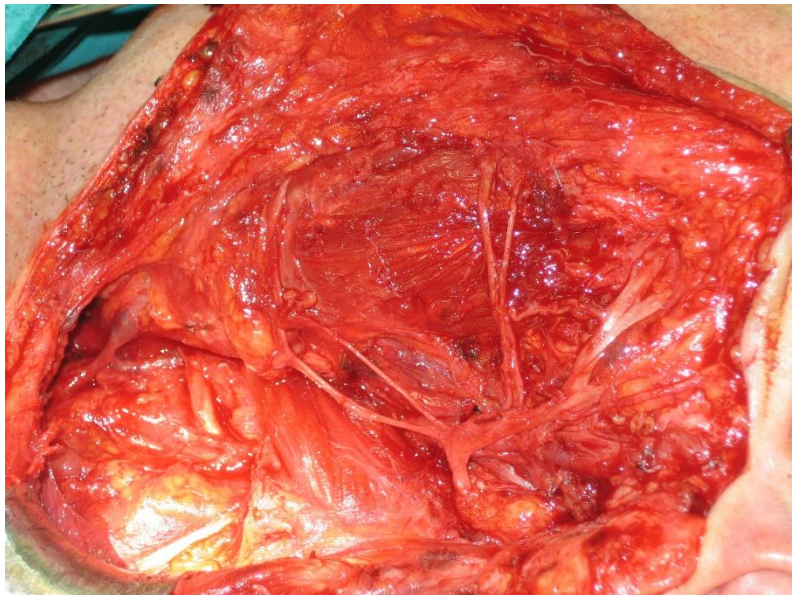
Kirurška resekcija malignih tumora malih žlijezda slinovnica ovisi o njihovom položaju i opsegu zahvaćenosti okolnih struktura. U usnoj šupljini je moguća samo lokalna ekscizija tumora niskog stupnja, dok je kod većih tumora i tumora višeg stupnja ponekad potrebna i radikalna ekscizija koja uključuje marginalnu ili segmentalnu mandibulektomiju i parcijalnu ili totalnu resekciju tvrdog ili mekog nepca. Kod ovih tumora su druga i treća grana

trigeminalog živca potencijalan put perineuralnog širenja prema bazi lubanje pa je ponekad potrebna i resekcija kranijalne baze kako bi se dobili negativni rubovi resekcije.

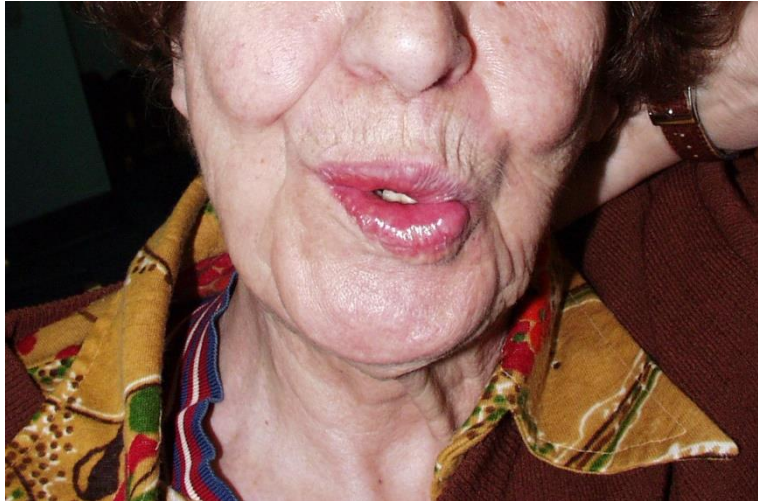Pacijenti s dokazom metastaza u limfnim čvorovima moraju biti podvrgnuti disekciji vrata.



Slika 11. Označene tumorske tvorbe i početni rez za parotidektomiju. Preuzeto s dopuštenjem prof. dr. sc. Ivica Lukšića.



Slika 12. Površinska parotidektomija i prikaz *pes anserinus major* (facijalni živac s ograncima). Preuzeto s dopuštenjem prof. dr. sc. Ivica Lukšića.



Slika 13. Pacijentica s izostankom funkcije facijalnog živca nakon površinske parotidektomije. Preuzeto s dopuštenjem prof. dr. sc. Ivice Lukšića.

5.2. Radioterapija

Kada je riječ o malim tumorima ili o tumorima niskog stupnja, kirurška resekcija s negativnim rubovima je adekvatan terapijski postupak. Postoperativnoj radioterapiji će pristupiti pacijenti koji imaju infiltrirane rubove kirurške resekcije, metastaze u limfnim čvorovima, lokalno uznapredovalu bolest, zahvaćene živce ili kost, rekurentnu bolest, ili kombinaciju čimbenika kao što su viši stupanj tumora, perineuralna invazija i limfovaskularna invazija (Slika 14.) (2).

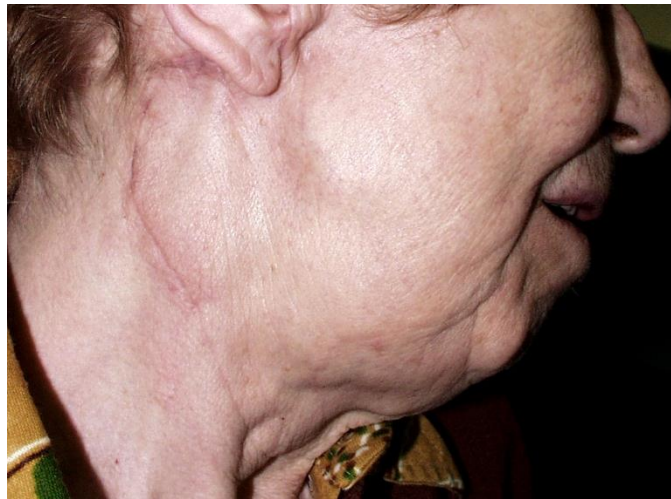
Razna istraživanja su pokazala kako se kod pacijenata s MSGT-om velike slinovnice u III/IV stadiju bolesti, s pozitivnim limfnim čvorovima, uz pomoć radioterapije povećalo sveukupno preživljenje (2).

Radijacijska doza obično iznosi 60 Graya raspodijeljeno u 30 frakcija (2). Preoperativna dijagnostika služi kao pomoć u odabiru polja zračenja, kako bi se osiguralo da su sva područja zahvaćena tumorom ozračena. Kod pacijenata s tumorom parotidne žlijezde kojima se radila površinska parotidektomija, zračen mora biti i dubinski režanj parotidne žlijezde. Kod pacijenata kod kojih je tumor zahvatio dubinski režanj, uključeni moraju biti i parafaringealni prostor i infratemporalna udubina. Rutinski se ozračuju i zahvaćeni ipsilateralni cervikalni limfni čvorovi, dok se kontralateralna strana vrata uključuje samo kada je pozitivno više limfnih čvorova ipsilateralne strane.

Kod planiranja radioterapije, važno je uzeti u obzir i histologiju MSGT-a. Na primjer, ACC rijetko metastazira u limfne čvorove, već se češće širi duž kranijalne živce pa tako naglasak

mora biti na zračenju zahvaćenih živaca do njihovog izlazišta u mozgu, uređajem koji se naziva *Gamma knife*. Riječ je o radiokirurškom uređaju koji uz pomoć stereotaktičkog vođenja usmjerava radioaktivne zrake u određeno žarište, dok se pritom ne oštećuju okolna zdrava tkiva (39). Ovaj pristup je pogodan za tumore koji se nalaze na bazi lubanje, a prednosti su što je postupak neinvazivan, kratko je vrijeme oporavka i postoperativne komplikacije su minimalne (40). Naprotiv, nediferencirani tumori su izrazito maligni i pokazuju visoki stupanj metastaza u limfne čvorove pa ih se mora tretirati prikladno tome.

Radioterapija ima i važnu ulogu u terapiji lokalno uznapredovalih, neresektibilnih ili rekurentnih MSGT-a kada kirurški pristup nije izvediv. Iako je neoperativni pristup izazovan, radioterapija se u ovim slučajevima pokazala korisnom u postizanju smanjenja tumora i simptomatskoj palijativi.



Slika 14. Postoperativni prikaz pacijentice u početnoj fazi radioterapije. Preuzeto s dopuštenjem prof. dr. sc. Ivice Lukšića.

5.3. Sistemna terapija

5.3.1. Kemoterapija

Mehanizam djelovanja lijekova za liječenje malignih bolesti temelji se na njihovoj sposobnosti da interferiraju s metabolizmom ili reprodukcijom tumorske stanice koju razaraju (41). Kemoterapija se u pravilu koristi kod pacijenata s jako uznapredovalom i neizlječivom bolešću. MSGT su karakterizirani sporim rastom, multiplim lokalnim remisijama i dugačkim kliničkim tijekom, često sa zakašnjelim razvojem metastaza (42). Samo 10 % pacijenata koji razviju metastatsku bolest prežive više od 10 godina (43), dok neki

pacijenti umiru zbog brze progresije svog karcinoma. To naglašava potrebu za sistemnom terapijom jer su kirurgija i radioterapija ograničene na lokalno liječenje bolesti.

Može se koristiti monoterapija, odnosno terapija samo jednim kemoterapeutikom ili polikemoterapija u kojoj se koristi kombinacija dvaju ili više lijekova (44).

U monoterapiji se najčešće koristi cisplatin kod kojeg je stopa odgovora u jednoj studiji iznosila do 70 % (45). Ostali samostalni lijekovi u uporabi su vinorelbin, epirubicin, paclitaxel, docetaxel, 5-fluorouracil i gemcitabin, a u polikemoterapiji se koriste sljedeće kombinacije: ciklofosamid/ doksorubicin/ cisplatin, cisplatin/ doksorubicin/ 5-fluorouracil, ciklofosamid/ doksorubicin/ cisplatin/ 5-fluorouracil, ciklofosamid/ cisplatin/ pirarubicin i cisplatin/ mitoksantron (46).

Kombinirana kemoterapija uobičajeno rezultira višim stopama odgovora u usporedbi s monoterapijom, ali je takva terapija više toksična i nije pokazala jasne prednosti ili klinički bolje rezultate s obzirom na toksičnost. S obzirom da su objavljene studije teške za usporedbu, nije lako odabrati najefikasniju terapiju. Polikemoterapija se danas bira kao inicijalna terapija kod pacijenata koji imaju jako izražene simptome, dok će kod svih ostalih prikladna biti monokemoterapija (46).

5.3.2. Molekularno ciljana terapija

Razumijevanjem molekularnih promjena u MSGT-ima došlo se do otkrića nekoliko potencijalnih terapijskih rješenja. Sva istraživanja su zasad preliminarna pa do rutinske uporabe ovakve terapije još nije došlo.

C-kit tirozin-kinaza je receptor koji je eksprimiran u 100 % ACC-a, a pojavljuje se u 60 % adenokarcinoma bazalnih stanica i u 50 % karcinoma pločastih stanica (47). Međutim, dokazano je kako je u patogenezi ACC-a riječ o prekomjernoj ekspresiji c-kit proteina, a ne o mutaciji.

Također, u patogenezi mnogih tumora je nađena prekomjerna ekspresija ili alteracija u receptoru epidermalnog faktora rasta (EGFR) (48).

U određenom broju slučajeva je zapažen odgovor na c-kit inhibitor, imatinib. Međutim, odgovor na taj lijek nije nađen u ostalim istraživanjima, a zabilježena je toksičnost lijeka. Kod pacijenata kod kojih je nađena prekomjerna ekspresija EGFR-a ili receptora humanog epidermalnog faktora rasta 2 (HER2), rađena je studija s terapijom lapatinibom, tirozin-

kinazom koja je inhibitor i EGFR i HER2 gena. Korišteni su i inhibitori EFGR-a poput gefitiniba i cetuksimaba, i inhibitor HER2, trastuzumab. Ni u jednoj od navedenih terapija nije došlo do odgovora niti do poboljšanja bolesti.

U fazi istraživanja su i monoklonska protutijela poput cetuksimaba, trastuzumaba, pertuzumaba, bortezomiba i sorafeniba (46, 49).

Iako u malignim tumorima žlijezda slinovnica nema ekspresije hormonskih receptora, u nekim MSGT-ima su pronađeni i hormonski receptori za estrogen, progesteron i androgen. S obzirom na ta saznanja, hormonska terapija tamoksifenom koristila se kod pacijenata s ACC-om, dok se kod pacijenata s karcinomom izvodnog kanala i adenokarcinomom koristila antiandrogena terapija (50). No, s obzirom da su ta istraživanja u 2. fazi i da je riječ o rijetkoj bolesti, još uvijek nije ustanovljena uloga hormonske terapije u borbi protiv maligniteta žlijezda slinovnica.

Prognoza nakon terapije MSGT-a ovisi o više čimbenika. Četiri čimbenika koja najviše utječu na prognozu preživljenja jesu: zahvaćenost limfnih čvorova, metastatsko širenje, stadij tumora i perineuralna invazija od kojih prisutnost metastaza i stadij tumora imaju najveći utjecaj na ishod liječenja. Također je važna i lokacija samog tumora.

Sveukupno preživljenje je u jednoj studiji iznosilo od 2 do 120 mjeseci, ovisno o prethodno navedenim čimbenicima, a petogodišnje preživljenje je 52.5 % (33).

Kod pacijenata s udaljenim metastazama stopa preživljenja je izrazito niska i iznosila je svega 4.6 mjeseci (33).

U stopi preživljenja ne postoje značajne razlike između maligniteta malih i velikih žlijezda slinovnica, no zapažena je razlika između pacijenata s tumorom parotidne i submandibularne žlijezde. Pacijenti s tumorom parotidne žlijezde su nakon 2 godine imali stopu preživljenja od 84 %, dok je kod onih pacijenata s tumorom submandibularne žlijezde preživljenje iznosilo 25 % (33).

Pacijenti kod kojih nisu pozitivni limfni čvorovi, imaju značajno bolju šansu za preživljenje nego pacijenti sa zahvaćenim limfnim čvorovima.

Na prognozu preživljenja utječe i veličina tumora koja se odnosi na lošiju prognozu kod tumora većih od 2 centimetra, ali i prisutnost pozitivnih (infiltriranih) rubova kirurške resekcije (33).

Rizični čimbenici za ponovnu pojavu maligne lezije nakon kirurške resekcije uključuju lokalnu uznapredovalost tumora, nepotpunu kiruršku resekciju, koštanu invaziju, zahvaćenost živca, infiltrirane rubove kirurške resekcije, zahvaćenost limfnih čvorova i nepogodno histopatološko stupnjevanje (2).

Maligni tumori žlijezda slinovnica su potencijalno smrtonosna bolest kojoj se mora pristupiti s velikim znanjem i oprezom. Predstavljaju izazov u dijagnostici, s obzirom na blage ili nikakve simptome pacijenta, dok se u kliničkoj i histološkoj slici mnogi entiteti preklapaju.

Najnovija klasifikacija tumora glave i vrata Svjetske zdravstvene organizacije iz 2017. dijeli maligne tumore na 23 različite vrste. Od njih su najčešći mukoepidermoidni karcinom, adenoid cistični karcinom i adenokarcinom koji zajedno iznose 75 % svih malignih tumora žlijezda slinovnica. Uz njih, često se javljaju i karcinom acinusnih stanica, polimorfni adenokarcinom i karcinom ex pleomorfni adenom. Svaki od navedenih karcinoma ima različitu histološku sliku pa su tako i različiti terapijski pristupi, ali i prognoza petogodišnjeg preživljenja svakoga od njih. Ona ovisi o tome je li tumor niskog, srednjeg ili visokog stupnja, te da li je lokalno ograničen ili se prikazuju i zahvaćeni limfni čvorovi i udaljene metastaze. Za kliničko stupnjevanje tumora koristi se TNM klasifikacija, koja opisuje primarni tumor, zahvaćenost regionalnih limfnih čvorova i postojanje udaljenih metastaza. Svakom od slova pridodaje se broj koji u slučaju primarnog tumora označava veličinu ili lokalnu proširenost primarnog tumora, a u slučaju regionalnih limfnih čvorova i udaljenih metastaza broj označava njihovu prisutnost ili odsutnost.

Iako etiologija nastanka ovih karcinoma nije u potpunosti objašnjena, u današnje vrijeme su poznati određeni rizični čimbenici za razvoj karcinoma žlijezda slinovnica poput izlaganja ionizirajućem zračenju, pozitivne anamneze prethodnog tumora, infekcija Epstein-Barrovim virusom ili virusom humane imunodeficijencije te imunosupresija. Povećan rizik za razvoj MSGT-a je pronađen i kod osoba koje udišu određene kemijske spojeve, kao na primjer kod osoba koje rade u frizerskim salonima, mehaničara, željezničara, rudara i osoba koje rukuju naftom, motornim uljem, gumenim proizvodima, azbestom i niklom. Pronađena je i povezanost između prehrambenih navika i razvoja maligniteta žlijezda slinovnica. Istraživanja su pokazala kako ljudi koji unose vitamin C, koji ima antioksidativna svojstva, i namirnice pune vlakana imaju značajno smanjen rizik za razvoj karcinom. Suprotno tome, povećan kolesterol povezan je s većim rizikom za razvoj karcinoma.

Incidencija tumora žlijezda slinovnica iznosi oko 10 % svih tumora glave i vrata, dok MSGT iznose manje od 5 %. Općenito je pravilo da što je manja žlijezda slinovnica u kojoj se nalazi tumor, to je veća vjerojatnost da je tumor malignan. Analogno tome, većina neoplazmi se pojavljuje u parotidnoj žlijezdi i benignog je karaktera. Postotak malignih tumora žlijezda slinovnica iznosi 20-30 % u parotidnoj žlijezdi, 45-60 % u submandibularnoj žlijezdi, 70-85 % u sublingvalnoj žlijezdi i 49-80 % u malim žlijezdama slinovnicama.

Postavljanje dijagnoze započinje uvidom u anamnezu i kliničkim pregledom pacijenta. Kod većine pacijenata se maligni tumor žlijezde slinovnice prezentira bezbolnom, progresivno rastućom masom u regiji neke žlijezde slinovnice. Uz to, MSGT se može očitovati i kao ulceracija mukoze, može biti praćen facijalnom boli, svrbežom, paralizom facijalnog živca, otalgijom, promuklošću glasa i atrofijom polovice jezika.

U dijagnostici je važno služiti se metodama koje su osjetljive, specifične i imaju više koristi nego štetnosti za pacijenta. Za inicijalnu dijagnostiku se preporuča ultrazvuk, koji odlično prikazuje strukture poput površinskoj režnja parotidne žlijezde, submandibularne i sublingvalne žlijezde. Danas se koristi u kombinaciji s citološkom aspiracijom tankom iglom, koja je u velikom postotku osjetljiva i specifična. Za strukture koje su nedostupne ultrazvučnoj dijagnostici i za točniju dijagnostiku koristi se magnetna rezonancija, kojom se određuje opseg tumora i regionalna limfadenopatija. Njegova prednost je što je superioran u diferencijaciji mekih tkiva, pogotovo u prikazu dubokih tkiva, edema, perineuralnog širenja, prikazu facijalnog živca i ekstrakapsularnog širenja u regionalne limfne čvorove. Još jedna prednost MR-a je da ne koristi ionizirajuće zračenje. Glavni nedostaci MR-a su relativno visok trošak pretrage i podložnost artefaktima. Također, on lošije ocrta kortikalnu kost u usporedbi s CT-om pa je za koštane lezije, kao kod maligniteta palatinalnih žlijezda slinovnica, indiciran CT. Njegova mana je velika doza ionizirajućeg zračenja za pacijenta tijekom pretrage.

U terapiji se kao standard nameće kirurška resekcija tumora. Cilj kirurške terapije je ekscizija tumora, a pristup i opseg resekcije ovise o lokaciji i veličini tumora. Načelo moderne onkološke kirurgije je eradikacija tumora, ali i očuvanje funkcionalnih organa i tkiva, koliko god je moguće. Tumori žlijezda slinovnica se zbrinjavaju konzervativnim i funkcionalnim kirurškim pristupom, uključujući i parcijalnu sijaladenektomiju, kao i očuvanje facijalnog živca, velikog aurikularnog živca, površinskog mišićnog sustava i Stensenovog kanala.

Za pacijente koji imaju infiltrirane rubove kirurške resekcije, metastaze u limfnim čvorovima, lokalno uznapredovalu bolest, zahvaćene živce ili kost, rekurentnu bolest, ili kombinaciju čimbenika kao što su viši stupanj tumora, perineuralna invazija i limfovaskularna invazija, preporuča se postoperativna radioterapija. Mnoga istraživanja pokazala su kako se pacijentima uz kiruršku resekciju i radioterapiju znatno povećalo sveukupno preživljenje.

Kemoterapija će se koristiti kod pacijenata s jako uznapredovalom i neizlječivom bolešću, karakteriziranom lokalnim i udaljenim metastazama jer su kirurgija i radioterapija ipak

ograničene na lokalno liječenje bolesti. Razlikuje se monoterapija, gdje se troši samo jedan kemoterapeutik, i polikemoterapiju, gdje se koristi kombinacija dvaju ili više lijekova.

Razvojem znanosti i same medicine, rađena su brojna istraživanja o uporabi molekularno ciljane terapije u borbi protiv MSGT-a. Naime, pronađene su određene prekomjerne ekspresije i alteracije nekih proteina koje otvaraju mogućnost ciljane terapije za svakog pojedinog pacijenta. Nažalost, istraživanja zasad nisu pokazala odgovarajući odgovor pacijenata tako da su još u stadiju razvoja. U tijeku istraživanja je i mogućnost hormonske terapije s obzirom da su u nekim MSGT-ima pronađeni i hormonski receptori.

Prognoza pacijenta koji boluje od maligniteta žlijezde slinovnice ovisi o zahvaćenosti limfnih čvorova, metastatskom širenju, lokaciji samog tumora, stadiju tumora i perineuralnoj invaziji od kojih prisutnost metastaza i stadij tumora imaju najveći utjecaj na ishod liječenja. Sveukupno gledajući, ishod ove bolesti je često loš.

Maligni tumori žlijezda slinovnica su velika i heterogena skupina patoloških lezija zbog čega ih je teško prepoznati, dijagnosticirati i liječiti. Od bezbolne mase u području žlijezde slinovnice do paralize facijalnog živca, pacijenti se prezentiraju s raznim simptomima. Zato je važno odabrati najpogodniju i najmanje štetnu dijagnostičku metodu. U terapiji se izvodi kirurška resekcija kojom se eradicira tumor, a današnji standard onkološke kirurgije je konzervativan i funkcionalan pristup, koji podrazumijeva očuvanje funkcionalnih organa i tkiva.

Uz kirurgiju, postoperativna radioterapija osigurava veću stopu ukupnog preživljenja pacijenata. Za pacijente s udaljenim metastazama se preporuča sistemna terapija u vidu kemoterapije. Odgovor na polikemoterapiju je veći, no veća je i toksičnost za pacijenta pa se u većini slučajeva odabire monoterapija.

U novije vrijeme se istražuju nove opcije terapije, poput ciljane terapije i hormonske terapije. Zasadu studije nisu pokazale odgovarajuće rezultate, no s vremenom će i ovi načini terapije sigurno pronaći svoje mjesto u borbi protiv ove smrtonosne bolesti.

1. Neville BW, Damm DD, Allen CM, Bouquot JE. Oral and Maxillofacial Pathology. 3rd edition. St. Louis: Elsevier; 2009.
2. Adelstein DJ, Koyfman SA, El-Naggar AK, Hanna EY. Biology and management of salivary gland cancers. *Semin Radiat Oncol.* 2012;22(3):245-53.
3. Lee YYP, Wong KT, King AD, Ahuja AT. Imaging of salivary gland tumours. *Eur J Radiol.* 2008;66(3):416-36.
4. Guzzo M et al. Major and minor salivary gland tumors. *Crit Rev Oncol Hematol.* 2010;74(2):134–48.
5. Krmpotić-Nemanić J. Anatomija čovjeka. 2nd ed. Zagreb: Medicinska naklada; 2004.
6. Guyton AC, Hall JE. Medicinska fiziologija. 12th ed. Zagreb: Medicinska naklada; 2012.
7. Cekić-Arambašin A i sur. Oralna medicina. 1st ed. Zagreb: Školska knjiga; 2005.
8. Junqueira LC, Carneiro J. Osnove histologije. 10th ed. Zagreb: Školska knjiga; 2005.
9. Seethala RR. Salivary gland tumors – Current concepts and controversies. *Surg Pathol Clin.* 2017;10(1):155–76.
10. El-Naggar AK, Chan JKC, Grandis JR, et al. Malignant tumours. In: WHO classification of head and neck tumours. 4th edition. Lyon, France: International Agency for Research on Cancer; 2017. p. 160.
11. Kennedy RA. WHO is in and WHO is out of the mouth, salivary glands, and jaws sections of the 4th edition of the WHO classification of head and neck tumours. *Br J Oral Maxillofac Surg.* 2018;56(2):90-5.
12. Swanson GM, Burns PB. Cancers of the salivary gland: workplace risks among women and men. *Ann Epidemiol.* 1997;7(6):369-74.
13. Horn-Ross PL, Morrow M, Ljung BM. Diet and the risk of salivary gland cancer. *Am J Epidemiol.* 1997;146(2):171-6.
14. Batsakis JG, Regezi JA, Luna MA, et al. Histogenesis of salivary gland neoplasms: A postulate with prognostic implications. *J Laryngol Otol.* 1989; 103(10):939-44.
15. Ettl T, Schwarz-Furlan S, Gosau M, Reichert TE. Salivary gland carcinomas. *Oral Maxillofac Surg.* 2012;16(3):267–83.
16. Schwarz S, Stiegler C, Muller M et al. Salivary gland mucoepidermoid carcinoma is a clinically, morphologically and genetically heterogeneous entity: a

- clinicopathological study of 40 cases with emphasis on grading, histological variants and presence of the t(11;19) translocation. *Histopathology*. 2011;58(4):557–70.
17. Cheuk W, Chan JK, Ngan RK. Dedifferentiation in adenoid cystic carcinoma of salivary gland: an uncommon complication associated with an accelerated clinical course. *Am J Surg Pathol*. 1999;23(4):465–72.
 18. Seethala RR, Cieply K, Barnes EL, Dacic S. Progressive genetic alterations of adenoid cystic carcinoma with high-grade transformation. *Arch Pathol Lab Med*. 2011;135(1):123–30.
 19. Barnes L, Everson JW, Riechart P. World Health Organization classification of tumors: Pathology and genetics of head and neck tumors. Lyon, France: IARC; 2005.
 20. Hoffman HT, Karnell LH, Robinson RA, Pinkston JA, Menck HR. National Cancer Data Base report on cancer of the head and neck: acinic cell carcinoma. *Head Neck*. 1999;21(4):297–309.
 21. Lewis JE, Olsen KD, Weiland LH. Acinic cell carcinoma. Clinicopathologic review. *Cancer*. 1991;67(1):172–9.
 22. Gomez DR, Katabi N, Zhung J et al. Clinical and pathologic prognostic features in acinic cell carcinoma of the parotid gland. *Cancer*. 2009;115(10):2128–37.
 23. Skalova A, Sima R, Vanecek T et al. Acinic cell carcinoma with high-grade transformation: a report of 9 cases with immunohistochemical study and analysis of TP53 and HER-2/neu genes. *Am J Surg Pathol*. 2009;33(8):1137–45.
 24. Lewis JE, Olsen KD, Sebo TJ. Carcinoma ex pleomorphic adenoma: pathologic analysis of 73 cases. *Hum Pathol*. 2001;32(6):596–604.
 25. Weiler C, Zengel P, van der Wal JE et al. Carcinoma ex pleomorphic adenoma with special reference to the prognostic significance of histological progression: a clinicopathological investigation of 41 cases. *Histopathology*. 2010;59(4):741–50.
 26. Murrain VA, Batsakis JG. Salivary duct carcinoma. *Ann Otol Rhinol Laryngol*. 1994;103(3):244-7.
 27. Barnes L, Rao U, Krause J, Contis L, Schwartz A, Scalamogna P. Salivary duct carcinoma. Part I. A clinicopathologic evaluation and DNA image analysis of 13 cases with review of the literature. *Oral Surg Oral Med Oral Pathol*. 1994;78(1):64–73.

28. Jaehne M, Roeser K, Jaekel T, Schepers JD, Albert N, Loning T. Clinical and immunohistologic typing of salivary duct carcinoma: a report of 50 cases. *Cancer*. 2005;103(12):2526–33.
29. McHugh JB, Visscher DW, Barnes EL. Update on selected salivary gland neoplasms. *Arch Pathol Lab Med*. 2009;133(11):1763–74.
30. Castle JT, Thompson LD, Frommelt RA, Wenig BM, Kessler HP. Polymorphous low grade adenocarcinoma: a clinicopathologic study of 164 cases. *Cancer*. 1999;86(2):207–19.
31. Evans HL, Luna MA. Polymorphous low-grade adenocarcinoma: a study of 40 cases with long-term follow up and an evaluation of the importance of papillary areas. *Am J Surg Pathol*. 2000;24(10):1319–28.
32. Ata-Ali J, Zurriaga O, Alberich C. Incidence and survival rates for malignant salivary gland tumors. *J Oral Sci*. 2016;58(1):67-73.
33. Carlson ER. Malignant salivary gland tumors. *J Oral Maxillofac Surg*. 2016; 74:2340–1.
34. Ahuja AT, Evans RM, Valantis AC. Salivary gland cancer. In: *Imaging in head and neck cancer*. London: Greenwich Medical Media Ltd.; 2003; p.115–41.
35. Krolo I, Zadavec D i sur. *Dentalna radiologija*. 1st ed. Zagreb: Medicinska naklada; 2016.
36. Frable MS, Frable WJ. Fine needle aspiration biopsy of salivary glands. *Laryngoscope*. 1991;101(3):245–9.
37. Tyagi R, Dey P. Diagnostic Problems of Salivary Gland Tumors. *Diagn Cytopathol*. 2015;43(6):495-509.
38. Yu G, Peng X. Conservative and functional surgery in the treatment of salivary gland tumours. *Int J Oral Sci*. 2019;11(3):22.
39. Lee N, Millender LE, Larson DA, Wara WM, McDermott MW, Kaplan MJ et al. Gamma knife radiosurgery for recurrent salivary gland malignancies involving the base of skull. *Head & Neck*. 2003;25(3):210–6.
40. Cmelak AJ, Cox RS, Adler JR, et al. Radiosurgery for skull base malignancies and nasopharyngeal carcinoma. *Int J Radiat Oncol Biol Phys*. 1997;37(5):997-1003.
41. Linčir I. i sur. *Farmakologija za stomatologe*. 3rd ed. Zagreb: Medicinska naklada; 2011.

42. Sung MW, Kim KH, Kim JW et al. Clinicopathologic predictors and impact of distant metastasis from adenoid cystic carcinoma of the head and neck. *Arch Otolaryngol Head Neck Surg.* 2003;129(11):1193–7.
43. Terhaard CH, Lubsen H, Van der Tweel I et al. Salivary gland carcinoma: independent prognostic factors for locoregional control, distant metastases, and overall survival: results of the Dutch head and neck oncology cooperative group. *Head Neck.* 2004;26(8):681–92.
44. Lagha A et al. Systemic therapy in the management of metastatic or advanced salivary gland cancers. *Head & Neck Oncology.* 2012;4:19.
45. Licitra L, Marchini S, Spinazze S, et al. Cisplatin in advanced salivary gland carcinoma: a phase II study of 25 patients. *Cancer.* 1991;68(9):1874–7.
46. Sen M, Prestwich R. Chemotherapy and Targeted Therapy. *Adv Otorhinolaryngol.* 2016;78:148–56.
47. Mino M, Pilch BZ, Faquin WC. Expression of KIT (CD117) in neoplasms of the head and neck: an ancillary marker for adenoid cystic carcinoma. *Mod Pathol.* 2003;16(12):1224–31.
48. Dodd RL, Slevin NJ. Salivary gland adenoid cystic carcinoma: A review of chemotherapy and molecular therapies. *Oral Oncology.* 2006;42(8):759–69.
49. Kurzrock R. et al. Targeted therapy for advanced salivary gland carcinoma based on molecular profiling: results from MyPathway, a phase IIa multiple basket study. *Anal of Oncology.* 2020;31(3):412-21.
50. Shadaba A, Gaze MN, Grant HR. The response of adenoid cystic carcinoma to tamoxifen. *J Laryngol.* 1997;111(12):1186–9.

Lina Grljević rođena je 15. srpnja 1996. godine u Zagrebu. Pohađa osnovnu školu Silvija Strahimira Kranjčevića, klasični smjer, uz koju paralelno završava i osnovnu Školu za klasični balet. Upisuje Privatnu klasičnu gimnaziju u Zagrebu 2010. godine, a nakon mature upisuje Stomatološki fakultet Sveučilišta u Zagrebu. Član je Studentske sekcije za oralnu kirurgiju u sklopu koje sudjeluje na Simpozijima studenata dentalne medicine kao voditeljica radionica. Za vrijeme studija asistira u privatnim stomatološkim ordinacijama.