

Primjena mekog lasera u oralnoj medicini

Kolar, Simona

Master's thesis / Diplomski rad

2018

Degree Grantor / Ustanova koja je dodijelila akademski / stručni stupanj: **University of Zagreb, School of Dental Medicine / Sveučilište u Zagrebu, Stomatološki fakultet**

Permanent link / Trajna poveznica: <https://um.nsk.hr/um:nbn:hr:127:705946>

Rights / Prava: [Attribution-NonCommercial 4.0 International/Imenovanje-Nekomercijalno 4.0 međunarodna](#)


Download date / Datum preuzimanja: **2024-07-11**



Repository / Repozitorij:

[University of Zagreb School of Dental Medicine Repository](#)





SVEUČILIŠTE U ZAGREBU
STOMATOLOŠKI FAKULTET

Simona Kolar

PRIMJENA MEKOG LASERA U ORALNOJ MEDICINI

Diplomski rad

Zagreb, 2018.

Rad je ostvaren na Stomatološkom fakultetu Sveučilišta u Zagrebu, na Zavodu za oralnu medicinu.

Mentor rada: doc. dr. sc. Božana Lončar Brzak, Zavod za oralnu medicinu, Stomatološki fakultet Sveučilišta u Zagrebu

Lektor hrvatskog jezika: Lana Jelinek, mag. educ. philol. croat et mag. paed.

Lektor engleskog jezika: Janja Kopačević, univ. bacc. philol. angl. et paed.

Sastav Povjerenstva za obranu diplomskog rada:

1. _____

2. _____

3. _____

Datum obrane rada: _____

Rad sadrži: 34 stranice

1 slika

CD

Osim ako nije drukčije navedeno, sve ilustracije (tablice, slike i dr.) u radu izvorni su doprinos autora diplomskog rada. Autor je odgovoran za pribavljanje dopuštenja za korištenje ilustracija koje nisu njegov izvorni doprinos, kao i za sve eventualne posljedice koje mogu nastati zbog nedopuštenog preuzimanja ilustracija, odnosno propusta u navođenju njihovog podrijetla.

Zahvala

Zahvaljujem svojoj mentorici doc. dr. sc. Božani Lončar Brzak na razumijevanju, savjetima i pomoći pri izradi ovoga diplomskog rada.

Zahvaljujem mojoj seki, braći, kolegama i prijateljima koji su podrškom i prisutnošću uljepšali moje studentsko razdoblje.

Hvala mojim roditeljima na ukazanom povjerenju, pružanju ljubavi i podršci, hvala svekrvi i svekru na pomoći. Hvala vam što ste se brinuli o našem Karlu i bili mu utjeha za vrijeme mojih čestih izbivanja i učenja.

Posebno zahvaljujem mojim najboljim dečkima, suprugu Davoru i sinu Karlu koji su bili najveća motivacija i sigurna luka. Hvala vam na razumijevanju i ljubavi!

Primjena mekog lasera u oralnoj medicini

Sažetak

Razvoj laserske tehnologije omogućio je njenu primjenu u različitim poljima medicine i dentalne medicine. Dokazi iz kliničkih i laboratorijskih istraživanja upućuju da primjena niskoenergetskog tj. mekog lasera ima biostimulativni učinak na tkivo, smanjuje bol i upalu te pospješuje cijeljenje i obnovu tkiva. U oralnoj medicini terapija mekim laserom može se koristiti samostalno ili kao dio kombinirane terapije u liječenju niza dijagnoza kao što su orofacijalna bol, trigeminalna neuralgija, sindrom pekućih usta, oralni mukozitis, oralni lihen planus, rekurentne infekcije herpes simpleks virusima, rekurentne aftozne ulceracije, bulozne bolesti, kserostomija, temporomandibularni poremećaji i protetski palatititis. Brojni dokumentirani pozitivni učinci lasera, uz neinvazivnu i bezbolnu primjenu, izostanak nuspojava ili interakcije s drugim lijekovima čine ovu vrstu terapije vrijednom metodom liječenja. Potrebno je razviti standardizirani protokol primjene kako bi se postigao najbolji učinak.

Ključne riječi: laserska terapija; meki laser; biostimulacija

Soft laser application in oral medicine

Summary

Development of laser technology enabled its application in different fields of medicine and dental medicine. The evidence from clinical and laboratory research suggests that the use of low-level energy laser, ie soft laser, has a biostimulative effect on the tissue, reduces pain and inflammation, and enhances tissue healing and recovery. In oral medicine, low-level laser therapy can be used alone or combined in the treatment of a series of diagnoses such as orofacial pain, trigeminal neuralgia, burning mouth syndrome, oral mucositis, oral lichen planus, recurrent aphthous ulcerations, bullous diseases, xerostomia, temporomandibular disorders and denture stomatitis. Numerous documented positive effects of lasers, with non-invasive and painless use, lack of side effects, or interaction with other drugs, make this type of therapy valuable treatment. A standardized application protocol needs to be developed to achieve the best effect.

Keywords: laser therapy; soft laser; biostimulation

SADRŽAJ

1. UVOD	1
2. RAZVOJ LASERA	4
2.1. Laserska tehnologija.....	4
2.2. Mehanizam djelovanja	6
2.3. Laserski parametri	7
2.4. Tkivni učinak mekih lasera	8
3. PRIMJENA U ORALNOJ MEDICINI.....	10
3.1. Orofacijalna bol.....	10
3.2. Trigeminalna neuralgija	11
3.3. Sindrom pekućih usta	11
3.4. Oralni mukozitis.....	12
3.5. Oralni lihen planus	13
3.6. Rekurentne infekcije herpes simpleks virusima.....	14
3.7. Rekurentne aftozne ulceracije	15
3.8. Obični pemfigus	16
3.9. Kserostomija.....	16
3.10. Temporomandibularni poremećaj	17
3.11. Protetski palatitis	17
3.12. Učinak niskoenergetskih lasera na tumorske stanice	18
4. RASPRAVA.....	19
5. ZAKLJUČAK	23
6. LITERATURA.....	25
7. ŽIVOTOPIS	33

Popis skraćenica

ATP – adenzin trifosfat

CCO – citokrom c-oksidaza

GaAlA – galij-aluminij-arsenid

HSV – herpes simpleks virus

InGaAlP – indij-galij-aluminij-fosfid

LASER – *light amplification by stimulation emission of radiation*

LED – svjetlosno emitirajuća dioda (engl. light emitting diode)

LLLT – *low level laser therapy*

NO – dušikov oksid

OLP – oralni lichen planus

PBM – fotobiomodulacija

PGE2 – prostaglandin E2

SLD – super svjetlosna dioda (engl. super luminuous diodes)

SZO – Svjetska zdravstvena organizacija

TNF α – faktor tumorske nekroze

1. UVOD

Razvoj laserske tehnologije omogućio je njenu implementaciju u različita polja medicine i dentalne medicine što potkrjepljuje i sve veći broj objavljenih rezultata. Najvažnija karakteristika lasera je što sve laserske zrake tvore jednu zajedničku zraku i imaju iste karakteristike, a to su:

- a. točno određena valna duljina, tj. ista boja (monokromatsko svjetlo),
- b. ista brzina i energija (koherentno svjetlo-međufazni odnosi valova u prostoru i vremenu su konstantni),
- c. isti smjer kretnje (kolimiranost – svi fotoni unutar zrake kreću se paralelno i čine uzak snop) (1 – 3).

U dentalnoj medicini koriste se dvije vrste lasera, niskoenergetski (meki, hladni, terapijski) i visokoenergetski (tvrđi, kirurški). Za razliku od visokoenergetskih lasera koji zamjenjuju konvencionalne instrumente, niskoenergetski laseri imaju malu izlaznu snagu i djeluju stimulatивно na tkivo (4). Terapiju niskoenergetskim laserima počeo je klinički primjenjivati Andre Mester 1967. godine, koji je i opisao njihov biostimulacijski učinak na tkiva. U novije vrijeme za terapiju niskoenergetskim, odnosno mekim laserima u literaturi je uvriježen naziv *fotobiomodulacija*. Niskoenergetski laseri imaju malu izlaznu snagu i emitiraju nisku energiju pa ne stvaraju toplinu, nisu invazivni i ne djeluju ablativno, a u određenoj primjenjenoj dozi imaju i biostimulativni učinak na tkivo, za razliku od drugih vrsta lasera. Mogu poticati ili pak suprimirati biološke procese u tkivima. Takav biokemijski princip rada umjesto toplinskog može se usporediti s fotosintezom u biljaka u kojoj je kemijska pretvorba uzrokovana apsorpcijom svjetla. Primarni učinak djelovanja laserskih zraka nastaje apsorpcijom svjetla u citokrom c-oksidadzi (CCO), proteinu u mitohondriju koji potiče proizvodnju adenozin trifosfata (ATP-a) i smanjenje oksidacijskog stresa. Smatra se da tada dolazi do aktivacije brojnih unutarstaničnih signalizacijskih puteva, regulacije u sintezi nukleinskih kiselina i proteina, povećane proizvodnje citokina i čimbenika rasta te proliferacije i diferencijacije različitih tipova stanica (5).

Niskoenergetski laser primjenjuje se i izvan dentalne medicine, u području fizikalne medicine u terapiji boli leđa, ramena, vrata; mišićno-koštanih disfunkcija, reumatoidnog artritisa i zacjeljivanju rana. U raznim granama dentalne medicine terapija mekim laserom koristi se kao samostalna terapija ili dio kombinirane terapije, npr. za ublažavanje dentinske preosjetljivosti, liječenje parestezija i pospješivanje cijeljenja rana nakon ekstrakcije zuba, ubrzavanje ortodontskih pomaka zuba ili cijeljenje osteonekroze uzrokovane lijekovima, a u

području oralne medicine meki laser ima primjenu u liječenju raznih bolesti koje narušavaju kontinuitet oralne sluznice, ublažavanje simptoma orofacijalne boli, trigeminalne neuralgije i sindroma pekućih usta te u liječenju suhoće usta.

Svrha ovog rada je opisati mogućnosti primjene mekog lasera u oralnoj medicini, mehanizam djelovanja i učinak tih lasera na tkiva te ograničenja ovog načina liječenja.

2. RAZVOJ LASERA

Laser se počinjao razvijati na temelju teoretskih radova o stimuliranoj emisiji zračenja Alberta Einsteina davne 1917. godine. Daljnjem razvoju pomogle su Planckova i Bohrova teorija spontane apsorpcije i emisije radijacije. Na temelju tih spoznaja Theodore Maiman radi prvi laser 1960. od sintetičkog rubina, a 1963. godine Goldman objavljuje prve rezultate primjene u dermatologiji. Riječ *laser* nastala je kao akronim i dolazi od izraza *Light Amplification by Stimulation Emission of Radiation*, što u slobodnom prijevodu znači *pojačavanje svjetlosti stimuliranom emisijom zračenja*. Oko 1967. godine Ender Mester uvodi kliničku primjenu niskoenergetskih lasera u oralnu medicinu. Ti novi laserski sustavi zasnivaju se na spoznaji da kromofori kože (hemoglobin, oksihemoglobin i melanin) apsorbiraju specifičnu valnu duljinu svjetla. Učinak lasera na biološka tkiva ovisi o parametrima laserskog zračenja (valna duljina lasera, kontinuirani ili pulsni način rada, gustoća energije, vrijeme izlaganja) i osobinama tretiranog tkiva. Tako se primjenom laserske zrake, koja valnom duljinom odgovara maksimumu apsorpcije kromofora, a koji sadrži određena lezija, postiže željena apsorbcija energije s optimalnim učinkom na tkivo (6).

2.1. Laserska tehnologija

Rad lasera ovisi o svojstvima svjetlosti elektromagnetskog zračenja. Svjetlost se sastoji od fotona (čestica ili kvantova energije) i prenosi se u obliku valova. Elektromagnetski spektar predstavlja distribuciju frekvencije i valnih duljina atomske energije. Bijela svjetlost, koju najčešće nalazimo u prirodi, nalazi se u vidljivom dijelu elektromagnetskog spektra i predstavlja nasumičnu kombinaciju višestrukih frekvencija ili boja. Za razliku od toga, laserska svjetlost je:

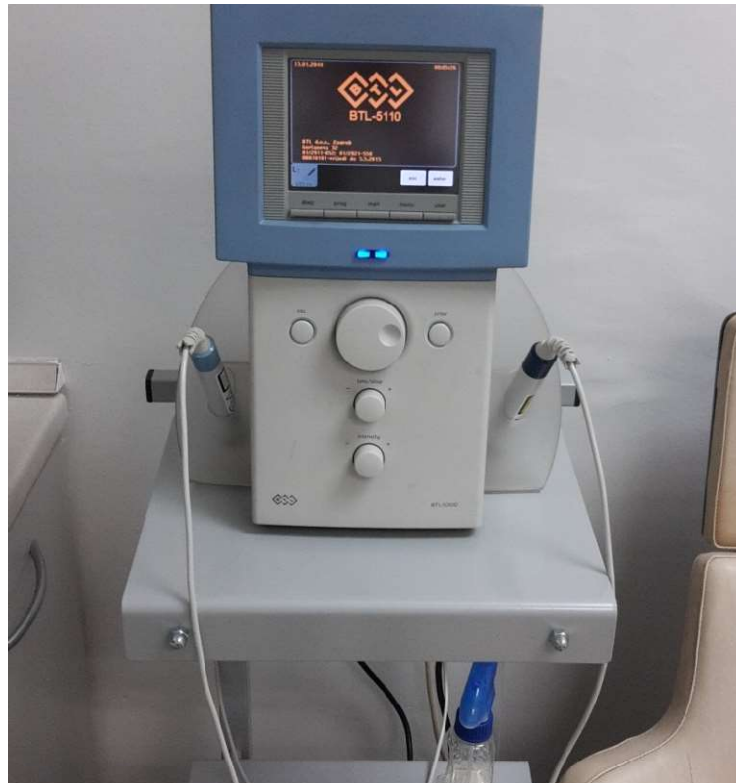1. monokromatska,
2. koherentna,
3. kolimirana (usmjerena).

Monokromatska znači da se emitira na određenoj valnoj duljini, tj. sadrži jednu frekvenciju ili vrlo uzak spektralni raspon. Koherencija označava da se svi fotoni nalaze u istoj fazi u vremenu i prostoru, a kolimacija znači virtualnu međusobnu paralelnost svih fotona u snopu. Rezultat kolimacije je mala divergencija na velikoj udaljenosti, što omogućava lako

kontroliranje i fokusiranje laserske zrake. Laserska svjetlost je vrlo bistra ili intenzivna zbog energije kondenzirane u vrlo maloj frekvencijskoj distribuciji, a to je rezultat kolimacije i malog promjera laserske zrake (1-3).

Meki laseri jačine su od 1 mW do 5 W/cm², a valna duljina zraka u rasponu je od 600 – 700 nm u dijelu crvenog i 700 – 950 nm u dijelu infracrvenoga elektromagnetskog spektra. Takve spektre najčešće proizvode poluvodičke diode, a rjeđe LED ili super svjetlosne diode (engl. *Super Luminous Diodes*, SLD). Kao izvor laserskih zraka za fotobiomodulaciju najčešće se koriste diodni laseri kao što su helij-neonski laser (He-Ne), indij-galij-aluminij-fosfidni laser (In-Ga-Al-P), galij-aluminij-arsenidni laser (Ga-Al-As) ili galij-arsenidni laser (Ga-As). Primjer galij-aluminij-arsenidnog lasera može se vidjeti na Slici 1. U slučaju primjene LED-a ili SLD-a kao izvora svjetla u fotobiomodulaciji, postiže se šira zraka svjetlosti koja omogućava tretiranje većih površina tkiva, uz manje zagrijavanje, no većina ovakvih proizvoda ima nisku snagu i veliki rasap energije te zahtjeva dulje trajanje terapije.

Niskoenergetski laseri koji se koriste u dentalnoj medicini dijele se na 3 ili 3B skupinu, a temelje se na optičkim negativnim svojstvima koje mogu zahvatiti oči pacijenta. Skupini 3 pripadaju infracrvene valne duljine A i B od kojih je A kratka, a B duga valna duljina. Klase 1, 2 i 3 (A i B) nemaju štetnog učinka na tkivo, ali je prilikom provođenja terapije nužna zaštita očiju terapeuta i pacijenta (7).



Slika 1. Niskoenergetski Ga-Al-As laser na Zavodu za oralnu medicinu Stomatološkog fakulteta u Zagrebu. Preuzeto s dopuštenjem: doc. dr. sc. Božana Lončar Brzak

2.2. Mehanizam djelovanja

Na molekularnoj razini učinak niskoenergetskih lasera nastaje kao posljedica apsorpcije fotona crvenog i infracrvenog svjetla u mitohondrijima stanica. Dakle, laser ima biostimulacijski učinak što znači da stimulira prirodne biološke procese u stanicama mijenjajući mitohondrijsku aktivnost, propusnost membrane mitohondrija i oksidacijsko-redukcijske reakcije u stanicama. Unutar stanice postoje tri velike fotoreceptorske molekule, a to su hemoglobin, mioglobin i citokrom c-oksidaža (CCO). Od navedenih, jedino je CCO uključena u metabolički put i stvaranje energije. U stanju hipoksije u mitohondriju se dušikov oksid (NO) vezan na CCO natječe za istiskivanje kisika i smanjuje metaboličku energiju stanice te ona postaje kisela. Laserska energija koja se apsorbirala uzrokuje otpuštanje NO koji, kako je navedeno, nastaje u stanici kao posljedica hipoksije ili stresa stanice te je takva stanica kisela, sve dok ne počinje djelovanje lasera kojim postaje alkalna i započinje njezino obnavljanje. NO se otpušta s mjesta na terminalnom enzimskom kompleksu u transportnom lancu elektrona citokrom c-oksidaža na kraju Krebsovog ciklusa. Aktivacijom transportnog

lanca elektrona raste sinteza ATP-a i reaktivnih spojeva kisika čime raste metabolička energija stanice. Te promjene potiču aktivaciju metaboličkih i intracelularnih puteva, a kao posljedica toga i regulaciju sinteze nukleinskih kiselina i proteina, modulaciju razine citokina, faktora rasta, upalnih medijatora te proliferaciju različitih tipova stanica (7-9).

Niskoenergetski laser ima kumulativni učinak u tkivu te višestruka primjena ima pojačani terapijski učinak (10, 11).

2.3. Laserski parametri

U kojoj će mjeri laserska zraka prodrijeti u tkivo ovisi o valnoj duljini laserske svjetlosti te o vrsti tkiva. Kako bi učinak na tkivo bio uspješan potrebno je odabrati određene laserske parametre, a to su (12):

- a. valna duljina,
 - b. snaga,
 - c. način rada,
 - d. trajanje terapije.
-
- a. Valna duljina – crvene i infracrvene zrake valnih duljina 600 – 1070 nm elektromagnetskog spektra pripadaju takozvanom *optičkom prozoru*. Crvene valne duljine obično se koriste za površinska oboljenja u dozi od 4 J/cm² u rasponu 1 – 10 J/cm². Doze za dubinska oboljenja obično su veće, 10 – 50 J/cm² i pripadaju infracrvenim zrakama. Terapija se najčešće provodi ukupno dva tjedna svakodnevno ili svaki drugi dan (7).
 - b. Snaga – snaga svjetlosti koja se obično koristi u rasponu je 1 – 1000 mW. Da bi se potaknuli biološki učinci potrebna je određena gustoća koja se mjeri u mW/cm². Istraživanja su dokazala da su gustoća energije (izloženost zračenju) i gustoća snage (iradijacija) ključni parametri za učinkovitost terapije (7).
 - c. Način rada – u obzir također treba uzeti količinu tkiva između laserske sonde i tkiva te vrstu tkiva. Tako se energija lakše prenosi kroz sluznicu i masnoću nego kroz mišiće. U fotobiostimulaciji postoji još jedan važan čimbenik, a to je pulsacija koja ima biološke učinke različite od onih kontinuiranoga svjetlosnog vala. Nekoliko istraživanja dokazalo je da pulsacijski način rada ima bolji učinak u penetraciji kroz melanin i druge kožne barijere i dubinska tkiva. Laseri kontinuiranoga svjetlosnog vala i standardni pulsirajući

laseri imaju ograničenu penetraciju kroz tkivo 1 – 2 cm, dok superpulsirajući laseri imaju mogućnost penetracije od 10 cm u tkivo te ciljna djelovanja kao što su kosti, ligamenti, hrskavice i tetive (7).

- d. Trajanje terapije – ukoliko terapija traje predugo ili nisu pravilno podešeni navedeni parametri, terapija će biti neuspješna (12, 13).

Iako se fotobiomodulacija koristi u liječenju različitog spektra bolesti, još uvijek nema definiranog protokola za liječenje pojedine dijagnoze što utječe i na rezultat liječenja. Dozimetrija koja se odnosi na koherentnost, monokromaciju, valnu duljinu, strukturu impulsa, gustoću snage i ponavljanje liječenja vrlo je složena, stoga, ukoliko parametri nisu pravilno odabrani učinak liječenja je smanjen ili čak u potpunosti negativan. Potrebna su kontrolirana istraživanja na većim skupinama pacijenata kako bi se utvrdile optimalne valne duljine, trajanje terapije, doze i mjesto liječenja na temelju optičkih svojstava tretiranih tkiva i ciljnih kromofora pri specifičnoj dubini tkiva.

2.4. Tkivni učinak mekih lasera

Pravilno primjenjivani meki laseri imaju biostimulacijski učinak na tkiva koje obuhvaća:

1. protuupalno djelovanje,
 2. analgetski učinak,
 3. cijeljenje.
1. Protuupalno djelovanje – temelji se na smanjenju koncentracije prostaglandina (PGE₂), mijenjanju puta arahidonske kiseline, a istraživanjima je dokazano da u akutnim upalnim stanjima smanjuje djelovanje čimbenika tumorske nekroze (TNF α). Zdrave stanice ne mogu značajnije povećati svoje redoks stanje pa ne reagiraju na lasersku energiju, dok stanice koje su kisele i u niskom redoks stanju mogu biti stimulirane. Upalni proces laserska zraka regulira djelujući na krvožilni i limfni sustav. Mijenja se permeabilnost i veličina lumena krvnih žila te se stimulacijom rasta kolaterala pojačava obrambeni mehanizam u borbi protiv infekcije. Ciljna mjesta djelovanja mekog lasera mogu biti mjesta ozljede, kako bi se potaknulo cijeljenje tkiva te smanjila upala i edem; limfni

čvorovi; izlazišta živca radi analgetskog učinka i triger točke da se smanji napetost i izazove opuštanje mišića (14).

2. Analgetski učinak – Laseri imaju i analgetski učinak na tkivo koje se temelji na mijenjanju aktivnosti neurotransmitera, posebno serotonina, β endorfina i acetilkolinesteraze. Dolazi do inhibicije nociceptivnih signala iza A-delta vlakana i C vlakana koja su odgovorna za prijenos bolnog podražaja. Tako dolazi do ometanja signala transmisije i do inhibicije složene reakcije stvaranja akcijskog potencijala (15).
3. Cijeljenje – Smanjenje postojećih lezija postiže se poticanjem povećane proliferacije, diferencijacije i migracije fibroblasta i stimulacije epitelnih stanica koje se smatraju ključnim čimbenicima za cjeljenje oralne slunice (14).

Važno je obratiti pozornost na zaštitne mjere pacijenta i terapeuta te kontraindikacije za primjenu ovakve vrste terapije. Laser tako ne smije doći u kontakt s mrežnicom oka jer ju može oštetiti pa je potrebno zaštititi oči pacijenta i terapeuta. Prema preporuci Sjevernoameričkog udruženja za lasersku terapiju iz 2010. godine postoje određene kontraindikacije za ovu vrstu terapije, kao što je primjena laserske terapije u području lokalizacije karcinoma i metastaza jer neka istraživanja ukazuju na mogućnost poticanja proliferacije ili diseminacije maligno promijenjenih stanica. Također, treba izbjegavati primjenu u području štitnjače i drugih endokrinih žlijezda. Terapija niskoenergetskim laserom u području trbuha kod trudnica kontraindicirana je jer nije poznat učinak lasera na plod (16).

3. PRIMJENA U ORALNOJ MEDICINI

Terapija niskoenergetskim laserom, odnosno fotobiomodulacija, neinvazivna je i bezbolna metoda liječenja koju pacijenti dobro prihvaćaju. U području oralne medicine niskoenergetski laser ima veliki terapijski potencijal. U literaturi se opisuje njegova primjena u liječenju orofacijalne boli, trigeminalne neuralgije, sindroma pekućih usta, oralnog mukozitisa, oralnog lihen planusa, rekurentnih infekcija herpes simpleks virusima, rekurentnih aftoznih ulceracija, buloznih bolesti, kserostomije, temporomandibularnih poremećaja i protetskog palatitisa. Prilikom narušenog kontinuiteta epitela oralne sluznice, terapija niskoenergetskim laserom ublažava bol, poboljšava cijeljenje te smanjuje mogućnost komplikacija. Meki laser ima pozitivan učinak na žljezdano tkivo te njegova primjena kod osoba sa smanjenim lučenjem sline može potaknuti regeneraciju epitelnih stanica žlijezda slinovnica, poboljšati protok sline i njen antimikrobni učinak. Također, može dovesti do promjene njezinog sastava, što ima veliki značaj kod pacijenata koji su zračeni u području glave i vrata i oboljelih od Sjögrenovog sindroma (17 – 20).

Prednost lasera je što se može koristiti samostalno ili u kombinaciji s ostalim načinima liječenja. Također, laser ne ulazi u interakciju s lijekovima koje pacijent uzima, niti izaziva nuspojave. Klinička istraživanja dosad nisu pokazala negativne učinke ovakve terapije. Usprkos tome, teško je uspoređivati dosad objavljene rezultate s obzirom na varijabilnost primjenjenih doza i razlike u učestalosti primjene, stoga će ovaj rad dati pregled terapijskih mogućnosti mekog lasera u oralnoj medicini.

3.1. Orofacijalna bol

Fotobiomodulacija (PBM) je priznata metoda u suzbijanju i ublažavanju akutne i kronične boli pa tako i orofacijalne boli. Analgetski učinak je obično postupan, kumulativan i zahtjeva višestruku primjenu. Istraživanja na životinjama utvrdila su da lasersko zračenje inhibira provođenje impulsa C vlaknima te povećava oksigenaciju i limfnu drenažu koja je odgovorna za bol prvih nekoliko minuta nakon obasjavanja tkiva. Prilikom liječenja akutne boli, PBM je pokazala učinak usporediv s terapijom nesteroidnim protuupalnim lijekovima (21). Kod akutne upale i boli preporuča se dnevna primjena, dok je za ublažavanje kroničnih boli potrebno dulje vrijeme terapije u nižim dozama zračenja (2 – 3 puta tjedno, 3 – 4 tjedna) (22).

Nakon laserske terapije orofacijalne boli, pacijenti mogu privremeno osjetiti još jaču bol koja se smanjuje nakon 24 sata te označava poboljšanje stvarnog stanja pacijenta. Pacijenta je prije terapije potrebno upozoriti o prolaznoj nuspojavi (23).

3.2. Trigeminalna neuralgija

Fotobiomodulacijska terapija koristi se i za liječenje trigeminalne neuralgije, samostalno ili u kombinaciji s konvencionalnim metodama. U literaturi je objavljeno nekoliko istraživanja u kojima se uspoređivala učinkovitost mekog lasera i placeba (24-28). Uočena je statistički značajna razlika u smanjenju bolova kod grupe pacijenata tretirane mekim laserom, u usporedbi s grupom koja je dobivala placebo terapiju. Rezultati skupine autora na 25 pacijenata pokazali su čak da je samostalna primjena mekog lasera za liječenje trigeminalne neuralgije bila učinkovitija nego kombinirana primjena mekog lasera i medikamentozne terapije (29).

3.3. Sindrom pekućih usta

Sindrom pekućih usta ili stomatopiroza česta je tegoba nepoznata uzroka koja se obično javlja kod žena starije životne dobi, a karakterizirana je subjektivnim osjećajem pečenja usta na klinički zdravoj sluznici. Uz pečenje se često javlja suhoća usta koja ne mora biti praćena objektivnim manjkom sline i poremećaj okusa. Liječenje sindroma pekućih usta izazov je za kliničara s obzirom da dosada nije pronađena terapija koja bi bila djelotvorna svim pacijentima (30). Najvažnije je u razgovoru s pacijentom pružiti osnovne informacije o bolesti i mogućnostima liječenja koje neće dovesti do izlječenja, ali će ublažiti simptome. Rezultati iz literature razlikuju se prema primijenjenim parametrima laserske terapije i učestalosti tretmana te ih je teško uspoređivati. Uglavnom se radi o studijama koje uključuju manji broj pacijenata. Kato i sur. zamijetili su statistički značajno niži intenzitet pečenja nakon terapije mekim laserom kod 11 pacijenata sa stomatopirozom, a pacijenti su navodili subjektivno poboljšanje simptoma od oko 80%. Također, terapija je zadržala učinkovitost i šest tjedana nakon završetka primjene (31). Drugi autori navode poboljšanje simptoma kod prosječno 50 % tretiranih pacijenata, a postignuti rezultati zadržali su se čak 12 mjeseci (32). Djelotvornost terapije mekim laserom naveli su i drugi autori koji su zamijetili poboljšanje u oko 60% tretiranih pacijenata (33, 34).

Prema tome, rezultati iz literature ukazuju na učinkovitost terapije mekim laserom kao samostalnog načina liječenja ili u kombinaciji s injekcijama B-kompleks vitamina (30-34). Mogući mehanizam djelovanja u ublažavanju simptoma može biti analgezija inducirana proizvodnjom serotonina i β -endorfina i inhibicija neuronske aktivnosti (35). S obzirom na nedostatak adekvatne terapije stomatopiroze i pozitivne rezultate iz literature, meki laser treba uzeti u obzir prilikom odabira načina liječenja. Potrebna su istraživanja na većem broju pacijenata koja uključuju placebo skupinu da bi se definirali ujednačeni parametri primjene.

3.4. Oralni mukozitis

Oralni mukozitis je komplikacija koja nastaje kao posljedica kemoterapije i/ili zračenja glave i vrata kod pacijenata sa zloćudnim bolestima te kod pacijenta podvrgnutih transplantaciji matičnih stanica koštane srži.

Mukozitis nastaje oštećenjem epitela zbog zračenjem inducirane mitotičke smrti bazalnih keratinocita, a manifestira se kao ulcerozna upala sluznice usne šupljine koja izaziva jaku bol, otežano uzimanje hrane i pića te dovodi do sklonosti infekcijama.

Nekoliko se metoda primjenjuje za liječenje i ublažavanje simptoma oralnog mukozitisa, ali nijedna se nije pokazala u potpunosti učinkovitom pa je današnja terapija simptomatska. Farmakološka terapija koristi se u palijativne svrhe, ublažavanje boli i prevencije nastanka ulceracija. Terapija mekim laserima i u ovom je slučaju pokazala pozitivne učinke koji se odnose na prevenciju pojave visokih stupnjeva mukozitisa, smanjenje trajanja, ali i ublažavanje boli te smanjenu potrebu za analgeticima, parenteralnom prehranom, a time i smanjenim gubicima tjelesne težine (36- 40). Za razliku od ovih rezultata, skupina autora navela je da primjenom mekog lasera nije došlo do ublažavanja stupnja 3 ili 4 oralnog mukozitisa iako je skupina pacijenata, koja je tretirana mekim laserom, imala manje prekida kemoradioterapije u usporedbi sa skupinom koja nije dobivala lasersku terapiju, što se također može smatrati pozitivnim učinkom lasera (41).

Iako su provedena brojna istraživanja, ne postoji ujednačenost karakteristika upotrebljenog lasera (energija, gustoća), duljine trajanja i učestalosti izlaganja. Ublažavanje boli nastaje zbog selektivne inhibicije nociceptorskih signala koji proizlazi na periferiji živca i tako blokira bol kad je već mukozitis nastao. Terapija mekim laserom može prevenirati i liječiti

mukozitis putem nekoliko različitih mehanizama djelovanja, kao što su smanjenje kisikovih radikala i infiltracija neutrofila te povećanjem:

1. imunološkog odgovora u lokalnoj regiji,
2. enzimske aktivnosti i sinteze proteina u stanicama,
3. proliferacije fibroblasta i sazrijevanje,
4. proizvodnje prokolagena i kolagena,
5. pretvorbe fibroblasta u miofibroblaste koji su stabilniji i otporniji na toplinu (42).

Najveća djelotvornost PBM-a dokazana je primjenom gustoće snage od 5 mW/cm^2 i dozom $0,2 \text{ J/cm}^2$, dok su gustoće snage iznad 3 mW/cm^2 i doze iznad 4 J/cm^2 inhibirale aktivnost fibroblasta (7, 42).

Dosad objavljeni dokazi iz literature ukazuju na umjerenu do jaku djelotvornost mekog lasera u prevenciji i liječenju oralnog mukozitisa.

3.5. Oralni lichen planus

Oralni lichen planus (OLP) mukokutana je kronična bolest nepoznate etiologije koja spada u prekanceroze i smatra se potencijalno zloćudnim stanjem. Iako je etiologija nejasna, trenutni dokazi podupiru upalnu imunološku reakciju posredovanu stanicama kao odgovor na nepoznati okidač. Dijagnoza oralnog lihena postavlja se na temelju kliničkog pregleda i po potrebi patohistološke analize. Razlikuju se simptomatski i asimptomatski oblik, od kojih samo prvi zahtijeva terapiju. Pacijentima s oralnim lihenom potrebno je doživotno praćenje zbog rizika od zloćudne preobrazbe i nastanka oralnog karcinoma pločastih stanica.

Retikularni oblik najčešći je oblik lihena koji ne uzrokuje simptome, za razliku od erozivnih i atrofičnih oblika kojima simptomi variraju od blage do snažne boli. Erozivne i atrofične lezije pokazuju veći rizik zloćudne preobrazbe te zahtijevaju medicinsku intervenciju. Terapijske mogućnosti liječenja lihena obuhvaćaju lokalne i sistavne kortikosteroide ili retinoide te lokalnu primjenu inhibitora kalcineurina ili imunosupresiva. Nefarmakološki načini liječenja obuhvaćaju krioterapiju, fotodinamičku terapiju i eksciziju. Najčešće su u upotrebi kortikosteroidi koji nakon lokalne primjene mogu imati i neželjene posljedice poput stanjivanja sluznice i sekundarne kandidijaze, a u slučaju sistavne primjene i niz ozbiljnih nuspojava kao npr. gastrointestinalni ulkus, osteoporozu, šećernu bolest, adrenalnu

insuficijenciju, psihičke promjene itd. Pojedini oblici lihena otporni su i na primjenjenu terapiju te se postavlja pitanje odabira alternativnog načina liječenja. Niskoenergetska laserska terapija u ovom slučaju pokazuje iste učinke kao i kortikosteroidna terapija, ali je glavna prednost pred konvencionalnom terapijom što djeluje bez štetnih učinaka.

U literaturi je objavljeno stotinjak radova s primjenom mekog lasera za liječenje oralnog lihena, no samo je šest istraživanja uključilo veći broj pacijenata, stoga se smatraju relevantnima (43-48). Svih šest istraživanja uspoređivalo je učinak lasera s placebo ili s drugim oblikom terapije te su zaključili da je meki laser djelotvoran u smanjenju simptoma i znakova oralnog lihena. Prema nekim autorima, učinak lasera pokazao se značajno boljim od lokalnih kortikosteroida ili liječenja kirurškim CO₂ laserom, dok je prema drugim autorima njegov učinak usporediv s lokalnom kortikosteroidnom terapijom ili nešto lošiji od nje, ali i dalje djelotvoran (43-48).

Ograničenje u interpretaciji ovih rezultata velika je varijabilnost u primjenjenim laserskim parametrima. Korišten je diodni laser s valnim duljinama od 630 – 970 nm i izlaznom snagom od 10 mW-3W, a pacijenti su primili terapiju u, ovisno o kojem se istraživanju radilo, četiri do dvanaest dolazaka. Zbog svega navedenog, rezultate je teško međusobno uspoređivati.

3.6. Rekurentne infekcije herpes simpleks virusima

Rekurentne infekcije herpes simpleks virusima mogu se pojavljivati više puta tijekom života jer nakon primarnog kontakta s virusom on ostaje u latentnom stanju u trigeminalnom gangliju. Primarni kontakt s virusom klinički se očituje kao primarni herpetični gingivostomatitis ili prolazi bez vidljivih znakova i simptoma. Uzročnik virusne infekcije je obično virus Herpes simplex tip 1, a rjeđe oralnu infekciju može uzrokovati i virus Herpes simplex tip 2. Oralna rekurentna infekcija klinički je vidljiva kao labijalni, palatinalni i gingivalni herpes. Lezije su prilično bolne i narušavaju kvalitetu života, osobito u pojedinaca koji imaju česte recidive. Laserska terapija pokazala je učinak u smanjenju boli i cijeljenju lezija rekurentnog herpesa, ali i produljenju intervala između recidiva rekurentnih infekcija (49, 50). Neka istraživanja pokazala su da terapija mekim laserom ima imunostimulirajući učinak u liječenju herpetičnih lezija (51). Ovakva primjena posebno je korisna kod starijih i imunokompromitiranih pacijenata, zbog izbjegavanja dodatne farmakoterapije i interakcije s drugim lijekovima do koje bi u tom slučaju moglo doći. Smatra se da je laserska terapija, kao

i farmakološki način liječenja aciklovirom, najučinkovitija u prodromalnoj fazi herpesne lezije. Učinak te terapije trebao bi biti sličan onom aciklovira, no bez nuspojava.

U literaturi se mogu naći i opisi primjene mekog lasera za liječenje herpes zosteru i poslijeherpetične neuralgije, no rezultati uglavnom prikazuju pojedinačne slučajeve ili vrlo mali broj pacijenata. Prema objavljenim rezultatima, pokazalo se da primjena mekog lasera u prvih pet dana od pojave herpes zosteru značajno reducira pojavu poslijeherpetične neuralgije te da je djelotvoran u liječenju čak i dugotrajne poslijeherpetične neuralgije (21).

3.7. Rekurentne aftozne ulceracije

Rekurentne aftozne ulceracije česte su lezije koje se javljaju u usnoj šupljini, a karakterizirane su recidivirajućim pojedinačnim ili višestrukim ulceracijama crvenih rubova, prekrivenih pseudomembranama. Lezije se obično javljaju na nekeratiniziranoj pomičnoj sluznici, te su jako bolne. Bol onemogućava normalno funkcioniranje pacijenta jer ga sprečava u konzumaciji hrane i održavanju oralne higijene. Temeljna terapija uključuje primjenu lokalnih kortikosteroida, lokalnih antibiotika poput tetraciklina, antiseptičkih preparata poput klorheksidina, lokalnih anestetika i izbjegavanje određene hrane koja iritira lezije ili se povezuje s njihovim nastankom. Budući da se točan uzrok nastanka ne zna i ne postoji konkretan lijek, terapija se temelji na smanjenju bolova, a uz standardnu terapiju lijekovima kao alternativna metoda predlaže se laserska terapija Nd: YAG laserima s pulsirajućim kontaktnim načinom rada, CO₂ laserima nekontaktnim načinom rada i diodnim niskoenergetskim laserima u kontinuiranom ili pulsirajućem modu, kontaktno ili nekontaktno (52). CO₂ ili Nd: YAG laseri uglavnom se koriste za incizijske ili ekscizijske biopsije dok se meki laseri primjenjuju za liječenje upala, boli i zacijeljivanja. U literaturi je dosada objavljeno dvadesetak radova o primjeni mekog lasera za liječenje aftoznih ulceracija, no samo su dva randomizirana klinička istraživanja (53, 54). Prvo istraživanje uspoređivalo je primjenu mekog lasera i placeba te je zaključilo da je terapija laserom dovela do značajnog smanjenja bolova u usporedbi s placebom (55). Drugo istraživanje uspoređivalo je primjenu mekog lasera i placeba u podijeljenim ustima istog pacijenta. Rezultati su pokazali da su ulceracije tretirane laserom pokazale brže cijelenje i da su bile manje bolne u usporedbi s ulceracijama koje nisu tretirane laserom, te da je razlika bila statistički značajna (54). Primjena mekog lasera modulira upalne reakcije, ima analgetski učinak te potiče staničnu biostimulaciju. Uz to, primijećena je kapilarna vazodilatacija i povećan protok krvi, što

omogućuje cijeljenje te uključuje stimulaciju limfocita, aktivaciju mastocita i povećanu proizvodnju ATP-a. Nadalje, povećava se proliferacija različite vrste stanica kao što su fibroblasti, makrofazi, epitelne i matične stanice. Aktivacija mastocita ima važnu ulogu u oslobađanju proupalnih citokina i tkivnoj infiltraciji leukocitima. Cijeljenje je potaknuto aktivacijom mastocita koji reguliraju leukocite, proliferacijom fibroblasta, smanjenom proizvodnjom prostaglandina E2 i povećanjem osnovnog faktora rasta fibroblasta. Do ublažavanja boli dolazi zbog modificiranja provodljivosti živčanog sustava, a dodatni mehanizam odnosi se na povećanu ATP sintezu u mitohondrijima pod utjecajem mekog lasera, što dovodi do hiperpolarizacije i opstrukcije podražaja. Inhibicija PGE2 i interleukin β -1 također pridonosi smanjenju boli tako što PG senzibilizira receptore i snižava njihove pragove. Dakle, prema objavljenim rezultatima iz randomiziranih kliničkih istraživanja, primjena mekog lasera za liječenje aftoznih ulceracija je djelotvornija od placeba, i razlika u djelotvornosti je statistički značajna. Potrebna su dodatna kontrolirana klinička ispitivanja kako bi se odredio najdjelotvorniji protokol za liječenje ove dijagnoze (56, 57).

3.8. Obični pemfigus

Obični pemfigus (lat. *Pemphigus vulgaris*) rijetka je autoimuna bulozna bolest kože i sluznica opasna po život ukoliko se ne liječi. Erozijske koje nastaju pucanjem bula izuzetno su bolne i smanjuju kvalitetu pacijentova života jer otežavaju funkciju govora, hranjenja i gutanja. Rezultati iz literature o primjeni niskoenergetskog lasera za cijeljenje lezija uglavnom uključuju prikaze slučajeva ili mali broj pacijenata. Terapija niskoenergetskim laserom pokazala se učinkovitom te se može kombinirati s konvencionalnom terapijom ili se ordinirati samostalno, kod slučajeva otpornih na konvencionalnu terapiju (58-61). Iako je primjenom niskoenergetskog CO₂ lasera utvrđen analgetski učinak, odnosno smanjenje boli, pacijenti s opsežnim lezijama bi obavezno trebali dobivati i sistemsku kortikosteroidnu terapiju jer površinskim oštećenjima kože i sluznica dolazi do velikih gubitaka proteina, vode i elektrolita te sklonosti infekcijama što može biti životno ugrožavajuće (58).

3.9. Kserostomija

Kserostomija (lat. *Xerostomia*) je poremećaj lučenja sline gdje je količina izlučene sline manja od 0,2 ml/min. Dolazi do subjektivnog osjećaja suhoće u ustima uzrokovanog

smanjenom sekrecijom sline različitih uzroka. Najčešći uzročnici su lijekovi, ali navode se i psihogeni uzročnici, zračenje, nedovoljno uzimanje tekućine i bolesti slinovnica. Postoje mnogi principi liječenja za povećanje protoka sline, ali nezadovoljavajućih rezultata. Rezultati iz literature pokazali su djelotvornost niskoenergetskog lasera u poticanju lučenja sline kod pacijenata s kserostomijom uslijed djelovanja lijekova, ali i onih na terapiji zračenjem glave i vrata ili sa Sjögrenovim sindromom (17-19). Lončar i sur. pokazali su regenerativni učinak niskoenergetskog lasera na lučenje sline, s obzirom da je količina sline linearno rasla s trajanjem laserske terapije (17). U drugom radu istih autora, obje uspoređivane valne duljine niskoenergetskog GaAlAs lasera pokazale su se djelotvornima u poticanju lučenja sline. Rezultati su bili vidljivi i deset dana nakon završetka tretmana, što je ukazalo na regenerativni učinak lasera na žljezdano tkivo slinovnica (19). Za razliku od njih, drugi autori pokazali su učinkovitost niskoenergetskog lasera na povećanje samo nestimulirane salivacije, ali ne i stimulirane salivacije (20). Čak i kod pacijenata sa Sjögrenovim sindromom laser je doveo do povećanog lučenja sline, smanjenja otekline slinovnica i bolova (18). Rezultati iz literature o primjeni niskoenergetskog lasera za liječenje suhoće usta su pozitivni, no potrebno je ujednačiti protokol laserske terapije radi postizanja najboljeg učinka.

3.10. Temporomandibularni poremećaj

Temporomandibularni poremećaji su skupina poremećaja koji mogu zahvatiti sam temporomandibularni zglobov, mišiće ili oboje. U literaturi je objavljeno ukupno dvanaest randomiziranih kliničkih istraživanja koja su uključivala placebo grupu. Od njih, kod sedam autora niskoenergetska terapija pokazala se djelotvornijom od placeba dok kod pet autora nije nađena razlika između grupa pacijenata tretiranih niskoenergetskim laserom i grupe pacijenata koja je dobivala placebo (62). Naravno, ni među ovim studijama nije primjenjivan ujednačeni protokol što otežava izradu budućih smjernica, stoga se primjena niskoenergetskog lasera /fotobiomodulacije ne može preporučiti kao sigurna i pouzdana metoda u liječenju tih poremećaja.

3.11. Protetski palatitisi

U literaturi se može naći samo nekoliko radova o fungicidnom učinku mekog lasera (63, 64). Istraživanje Maver-Bišćanin i sur. uspoređivalo je učinkovitost dvije različite valne duljine

mekog lasera, placebo i terapiju antimikoticima kod ukupno 70 pacijenata s protetskim palatitismom (63). Laserom je obasjavano nepce i protezna baza. Rezultati su pokazali da su obje valne duljine lasera bile učinkovite kao i terapija antisepticima i antimikoticima, za razliku od grupe pacijenata koja je dobivala placebo i u kojoj nije došlo do terapijskog učinka. Laser se pokazao učinkovitiji u reduciranju kolonija kandidate na protezi nego na nepcu. Za razliku od njih, neki autori tvrde na meki laser ne djeluje na mikroorganizme ukoliko oni nisu senzitivizirani kemijskom bojom koja bi apsorbirala lasersko svjetlo (65).

S obzirom da je antimikotska terapija vrlo često primjenjivana te može ući u interakciju s drugim lijekovima koje pacijent uzima, a također i dovesti do razvoja rezistentnih sojeva gljivica, rezultati o antimikotskom učinku mekog lasera su vrijedni i obećavajući, no trebaju daljnju potvrdu u kliničkom radu.

3.12. Učinak niskoenergetskih lasera na tumorske stanice

S obzirom na stimulativni učinak mekog lasera, postavlja se pitanje kakvo je njegovo djelovanje na tumorske stanice. Provedeno je malo istraživanja s proturječnim rezultatima na kultiviranim tumorskim stanicama, a vrlo je mali broj *in vivo* istraživanja te je teško konkretno govoriti o učincima lasera na takve stanice. Istraživanja koja su provedena na štakorima dovela su do potpune regresije malignih i benignih tumora (66). Skupina autora zamijetila je da različite valne duljine niskoenergetskih lasera dovode do različitih promjena u tumorskim stanicama. Potrebno je provesti veći broj *in vivo* istraživanja kako bi se odredili energetske pragovi za stimulaciju tumorskih stanica te izradile točne smjernice o primjeni mekog lasera kod ovakvih pacijenata, a dotad se savjetuje oprezna primjena kod potencijalno zloćudnih lezija oralnog lihen (66, 67).

4. RASPRAVA

Sve veći broj objavljenih istraživanja iz literature podupire primjenu mekog lasera za široki spektar dijagnoza. *In vitro* i *in vivo* studije pokazale su fotobiomodulacijske učinke različitih valnih duljina na tkivo (7-11). U komparativnim studijama gdje se proučavao učinak lasera u usporedbi s placeboom ili konvencionalnom terapijom, velik broj rezultata potkrijepio je učinkovitost lasera. Laserska terapija bila je značajno djelotvornija od placeba, a u nekim istraživanjima usporediva s konvencionalnom terapijom ili čak djelotvornija od nje.

Analgetski učinak mekog lasera dokumentiran je kod liječenja akutne i kronične boli čija terapija je i inače složena i izazovna, kao što je npr. orofacijalna bol, trigeminalna neuralgija ili poslijeherpetična neuralgija. Prema nekim rezultatima iz literature, terapija mekim laserom bila je čak učinkovitija od farmakološke terapije te je dovela do regresije dugotrajnih bolova rezistentnih na konvencionalnu terapiju. Pokazalo se da primjena kod kroničnih boli zahtijeva dugotrajniju i blažu terapiju dok se akutne boli mogu ublažiti već i u jednoj posjeti (21, 22).

Za razliku od ovih rezultata, primjena mekog lasera za liječenje temporomandibularnih poremećaja pokazala je da je meki laser djelotvorniji od placeba u sedam randomiziranih kliničkih studija, dok u pet studija nije nađena razlika u djelotvornosti između mekog lasera i placeba. Prema tome, dokazi iz literature ukazuju na nisku djelotvornost ove vrste terapije na liječenje temporomandibularnih poremećaja te se ne može se moglo govoriti o mekim laserima kao sigurnom načinu za ublažavanje tegoba (62).

Prilikom narušavanja kontinuiteta oralne sluznice, laser ima analgetski učinak te potiče obnovu tkiva i cijeljenje lezija. Posebno dobar učinak mekog lasera primijećen je kod oralnog mukozitisa u vidu prevencije nastanka viših stupnjeva mukozitisa prema SZO (III, IV), parenteralne prehrane, kraćeg trajanja, manje boli i posezanja za analgeticima (36-40). Čak i kod autora koji nisu primijetili smanjenje stupnja izraženosti mukozitisa, zamijećeno je da je grupa pacijenata koja je dobivala lasersku terapiju imala manje prekida kemoradioterapije u usporedbi s grupom pacijenata koja je dobivala placebo, što se također može pripisati pozitivnom učinku lasera (41). S obzirom na to, dokazi iz literature ukazuju na umjerenu do jaku djelotvornost mekog lasera na prevenciju i cijeljenje mukozitisa.

U literaturi je objavljeno stotinjak radova s rezultatima primjene mekog lasera za liječenje oralnog lihena, no samo je šest istraživanja uključilo veći broj pacijenata, stoga se smatraju relevantnima (43-48). Svih šest istraživanja uspoređivalo je učinak lasera s placeboom ili s drugim oblikom terapije te su zaključili da je meki laser djelotvoran u smanjenju simptoma i znakova oralnog lihena. Prema nekim autorima, učinak lasera se pokazao značajno bolji od

lokalnih kortikosteroida ili liječenja kirurškim CO2 laserom, dok je prema drugim autorima njegov učinak usporediv s lokalnom kortikosteroidnom terapijom ili nešto lošiji od nje, ali i dalje djelotvoran (43-48). Ipak, autori koji su proučavali djelovanje mekog lasera na tumorske stanice savjetuju oprez prilikom primjene u liječenju potencijalno zloćudnih lezija, dok se ne razjasni da li različite valne duljine imaju inhibitorni ili stimulativni učinak na tumorske stanice (66, 67).

Reparatorni i analgetski učinak lasera primijećen je i kod primjene mekog lasera za liječenje aftoznih ulceracija, rekurentnog herpesa simpleksa ili herpes zoster. Dva randomizirana klinička istraživanja potvrdila su da je meki laser učinkovitiji od placeba u terapiji afti, i da je razlika statistički značajna (53, 54). Laserska terapija dovela je do smanjenja boli i bržeg cijeljenja lezija rekurentnog herpesa, ali i do produljenja intervala između recidiva rekurentnih infekcija (49, 50).

U terapiji lezija običnog pemfigusa, meki laser se pokazao djelotvornim bilo da je ordiniran u kombinaciji s konvencionalnom terapijom ili samostalno, za rezistentne slučajeve (58-61). Dokaze o djelotvornosti liječenja pemfigusa uglavnom čine prikazi slučajeva ili mali broj pacijenata te bi ih trebalo potvrditi u kontroliranim istraživanjima na većem broju pacijenata.

Meki laser ima terapijsku primjenu i kod pacijenata sa smanjenim lučenjem sline uslijed djelovanja lijekova, zračenja glave i vrata ili uslijed Sjogrenovog sindroma (17-20) jer je obostrano zračenje velikih slinovnica pokazalo je ne samo pozitivan učinak na stimulaciju lučenja sline već i regeneraciju tkiva žlijezda slinovnica, vidljivu po linearnom porastu količine sline tijekom trajanja terapije (17). Također, učinak je bio vidljiv i deset dana nakon završetka terapije (18). Fotobiomodulacija bi mogla imati ključnu terapijsku ulogu kod pacijenata kojima propada žljezdani parenhim slinovnica, kao što su pacijenti koji primaju zračenje glave i vrata ili koji imaju dijagnosticiran Sjogrenov sindrom (19).

Nekoliko rezultata ukazalo je i na antimikotski učinak lasera prilikom obasjavanja nepca i protezne baze, kod pacijenata s protetskim palatitismom (63, 64). Za razliku od njih, drugi autori tvrde da meki laser ne može djelovati na mikroorganizme ukoliko nisu senzitivizirani kemijskom bojom (65). Potrebna su kontrolirana istraživanja da se ispita antimikotski učinak lasera na većem broju pacijenata.

Rezultati iz literature pokazali su veću ili manju učinkovitost lasera u liječenju niza dijagnoza koja je bila statistički značajnija od placeba te usporediva s konvencionalnom terapijom, a bez

dokumentiranih nuspojava. Zbog svega navedenog, primjenu mekog lasera svakako treba uzeti u obzir prilikom odabira terapije. U budućnosti bi trebalo planirati provođenje kontroliranih studija na većem broju pacijenata kako bi se olakšala izrada terapijskih smjernica.

5. ZAKLJUČAK

Prema rezultatima iz literature može se zaključiti da je fotobiomodulacija ili terapija mekim laserima u oralnoj medicini u usponu i da pokazuje veliki potencijal. Brojni dokumentirani pozitivni učinci lasera, uz neinvazivnu i bezbolnu primjenu, izostanak nuspojava ili interakcije s drugim lijekovima čine ovu vrstu terapije vrijednom metodom koju treba uzeti u obzir prilikom odabira načina liječenja. Prema literaturi, najviše je dokumentirana njena primjena u liječenju kserostomije, mukozitisa i neuralgičnih ili neuropatskih bolova u području čeljusti dok su za ostale dijagnoze podatci oskudni ili uključuju mali broj pacijenata. Usprkos pozitivnim rezultatima primjene, teško je uspoređivati dosad objavljene rezultate s obzirom na razlike u primijenjenim dozama i broju tretmana za pojedinu dijagnozu. Potrebna su istraživanja na većem broju pacijenata kako bi se mogao izraditi standardizirani protokol za pojedinu dijagnozu.

6. LITERATURA

1. Silfvast WT. Laser fundamentals. New York: Cambridge University Press; 1996. 642 p.
2. Silney DH, Trokel SL. Medical lasers and their safe use. New York: Springer-Verlag; 1993. 230 p.
3. Hecht J. Understanding lasers. An entry-level guide. 2nd edition. New York: IEEE Press; 1994. 496 p.
4. Chung H, Dai T, Sharma SK, Huang YY, Carroll JD, Hamblin MR. The nuts and bolts of low-level laser (light) therapy. *Ann Biomed Eng.* 2012;40:516-33.
5. Lubart R, Eichler M, Lavi R., Friedman H, Shainberg A. Low-energy laser irradiation promotes cellular redox activity. *Photomed Laser Surg.* 2005;23:3-9.
6. Goldman L. Chromophores in tissue for laser medicine and laser surgery. *Lasers Med Sci.* 1990;5(3):289-92.
7. Pandeshwar P, Roa MD, Das R , Shastry SP, Kaul R, Srinivasreddy MB. Photobiomodulation in oral medicine: a review. *J Investig Clin Dent.* 2016;7:114-26.
8. Amant A, Rigau J, Nicolau R, Aalders MCG, Fenoll-Brunet MR, van Gemert MJC et al. Effect of red and near-infrared laser light on adenosine triphosphate (ATP) in the luciferine-luciferase reaction. *J Photochem Photobiol A Chem.* 2014;168(1-2):59-65.
9. Karu TI, Ryabykh TP, Antonov SN. Different sensitivity of cells from tumor-bearing organisms to continuous-wave and pulsed laser radiation (632.8 nm) evaluated by chemiluminescence test. I. Comparison of responses of murine splenocytes: intact mice and mice with transplanted leukemia EL-4. *Lasers Life Sci.* 1996;7:91.
10. Hawkins D, Abrahamse H. Effect of multiple exposures of low-level laser therapy on the cellular responses of wounded human skin fibroblasts. *Photomed Laser Surg.* 2006;24:705-14.
11. Khadra M. The effect of low level laser irradiation on implant-tissue interaction. In vivo and in vitro studies. *Swed Dent J Suppl.* 2005;172:1-63.
12. Huang YY, Chen AC, Carroll JD, Hamblin MR. Biphasic dose response in low level light therapy. Dose response. 2009;7:358-83.

13. Brosseau L, Robinson V, Wells G, Debie R, Gam A, Harman K et al. Low level laser therapy (Classes I, II and III) for treating rheumatoid arthritis. *Cochrane Database Syst Rev.* 2005;4:CD002049.
14. Omar MT, Shaheen AA, Zafar H. A systematic review of the effect of low level laser therapy in the management of breast cancer-related lymphedema. *Support Care Cancer.* 2012;20:2977-84.
15. Chow R, Arnati P, Laakso EL, Bjordal JM, Baxter GD. Inhibitory effects of laser irradiation on peripheral mammalian nerves and relevance to analgesic effects: a systematic review. *Photomed Laser Surg.* 2011;29:365-81.
16. Carroll JD, Milward MR, Cooper PR, Hadisc M, Palin WM. Developments in low level light therapy (LLLT) for dentistry. *Dent Mat.* 2014;30:465-75.
17. Lončar B, Stipetić MM, Baričević M, Risović D. The effect of low-level laser therapy on salivary glands in patients with xerostomia. *Photomed Laser Surg.* 2011;29:171–5.
18. Brzak BL, Cigić L, Baričević M, Sabol I, Mravak-Stipetić M, Risović D. Different Protocols of Photobiomodulation Therapy of Hyposalivation. *Photomed Laser Surg.* 2018;36(2):78-82.
19. Simões A, Platero MD, Campos L, Aranha AC, Eduardo Cde P, Nicolau J. Laser as a therapy for dry mouth symptoms in a patient with Sjogren's syndrome: a case report. *Spec Care Dentist.* 2009;29:134-7.
20. Terlević Dabić D, Jurišić S, Vučićević Boras V, Gabrić D, Bago I, Vrdoljak DV. The Effectiveness of Low-Level Laser Therapy in Patients with Drug-Induced Hyposalivation: A Pilot Study. *Photomed Laser Surg.* 2016;34(9):389-93.
21. Ross G, Ross A. Photobiomodulation an invaluable tool for all dental specialities. *J Laser Dent.* 2009;17:117-24.
22. Bjordal JM, Coupe C, Chow RT, Tuner J, Ljunggren EA. A systematic review of low level laser therapy with location-specific doses for pain from chronic joint disorders. *Aust J Physiother.* 2003;49:107–16.

23. Boras VV, Juras DV, Rogulj AA, Panduric DG, Verzak Z, Brailo V. Applications of low level laser therapy. In: Motamedi MHK, editor. A textbook of advanced oral and maxillofacial surgery. Zagreb: In Tech; 2013. p.327-39.
24. Walker J, Akhanjee L, Cooney M, Goldstein J, Tamayoshi S, Segal-Gidan F. Laser therapy for pain of trigeminal neuralgia. *Clin J Pain*. 1988;3:183-7.
25. Walker J. Relief from chronic pain by low power laser irradiation. *Neurosci Lett*. 1983;43:339-44.
26. Eckerdal A, Bastian H. Can low reactive-level laser therapy be used in the treatment of neurogenic facial pain? A doubleblind, placebo controlled investigation of patients with trigeminal neuralgia. *Laser Therapy*. 1996;8:247-52.
27. Samosiuk IZ, Kozhanova AK, Samosiuk NI. [Physiopuncture therapy of trigeminal neuralgia]. *Vopr Kurortol Fizioter Lech Fiz Kult*. 2000;6:29-32.
28. Vernon LF, Hasbun R. Low-level laser for trigeminal neuralgia. *Practical Pain Management*. 2008;4:56-63.
29. Kim HK, Jung JH, Kim CH, Kwon JY, Baik SW. The effect of lower level laser therapy on trigeminal neuralgia. *Korean J Pain*. 2003;16:37-41.
30. Pelivan I, Vucicevic Boras V, Skrinjar I, Loncar Brzak B. Vitamin B1, B6 and B12 injections relieve symptoms of burning mouth syndrome. *AMJ*. 2018;11(4):253-54.
31. Kato IT, Pellegrini VD, Prates RA, Ribeiro MS, Wetter NU, Sugaya NN. Low level laser in burning mouth syndrome patients: a pilot study. *Photomed Laser Surg*. 2010;28:835-9.
32. Yang HW, Huang YF. Treatment of burning mouth syndrome with a low level energy diode laser. *Photomed Laser Surg*. 2011;29:123-5.
33. Romeo U, Del Vecchio A, Capocci M, Maggiore C, Ripari M. The low level laser therapy in the management of neurological burning mouth syndrome. A pilot study. *Ann Stomatol (Roma)*. 2010;1(1):14-8.
34. dos Santos Lde F, Carvalho Ade A, Leao JC, Cruz Perez DE, Castro JF. Effect of low level laser therapy in the treatment of burning mouth syndrome: a case series. *Photomed Laser Surg*. 2011;29:793-6.

35. Pezelj-Ribarić S, Kqiku L, Brumini G, Urek MM, Antonić R, Kuiš D et al. Proinflammatory cytokine levels in saliva in patients with burning mouth syndrome before and after treatment with low-level laser therapy. *Lasers Med Sci* 2013;28:297-301.
36. Gautam AP, Fernandes DJ, Vidyasagar MS, Maiya AG, Vadhiraaja BM. Phase III randomised trial: low level laser therapy for concurrent chemoradiotherapy induced oral mucositis in head and neck cancer patients—a triple blinded randomized controlled trial. *Radiother Oncol.* 2012;104:349–54.
37. Gautham AP, Fernandes DJ, Vidyasagar MS, Maiya AG. Low level helium neon laser therapy for chemoradiotherapy induced oral mucositis in oral cancer patients—a randomized controlled trial. *Oral Oncol.* 2012;48:893–7.
38. Bensadoun RJ, Nair RG. Low-level laser therapy in the prevention and treatment of cancer therapy-induced mucositis: 2012 state of the art based on literature review and meta-analysis. *Curr Opin Oncol.* 2012;24:363–70.
39. Carvalho PA, Jaguar GC, Pellizzon AC, Prado JD, Lopes RN, Alves FA. Evaluation of low-level laser therapy in the prevention and treatment of radiation-induced mucositis: a double-blind randomized study in head and neck cancer patients. *Oral Oncol.* 2011;47:1176–81.
40. Silva GB, Mendonça EF, Bariani C, Antunes HS, Silva MA. The prevention of induced oral mucositis with low-level laser therapy in bone marrow transplantation patients: a randomized clinical trial. *Photomed Laser Surg.* 2011;29:27–31.
41. de Lima AG, Villar RC, de Castro GJ, Antequera R, Gil E, Rosalmeida MC et al. Oral mucositis prevention by low-level laser therapy in head and- neck cancer patients undergoing concurrent chemoradiotherapy: a phase III randomized study. *Int J Radiat Oncol Biol Phys.* 2012;82:270–5.
42. Prashad Gautam A, Fernandes JD, Vidyasagar SM, Maiya GA, Guddattu V. Low level laser therapy against radiation induced oral mucositis in elderly head and neck cancer patients—a randomized placebo controlled trial. *J Photochem Photobiol B.* 2015;144:51–6.
43. Dillenburg CS, Martins MA, Munerato MC, Marques MM, Carrard VC, Sant'Ana Filho M et al. Efficacy of laser phototherapy in comparison to topical clobetasol for the treatment of oral lichen planus: a randomized controlled trial. *J Biomed Opt.* 2014;19(6):068002.

44. Agha-Hosseini F, Moslemi E, Mirzaii-Dizgah I. Comparative evaluation of low-level laser and CO(2) laser in treatment of patients with oral lichen planus. *Int J Oral Maxillofac Surg.* 2012;41(10):1265–9.
45. El Shenawy HM, Eldin AM. A comparative evaluation of low-level laser and topical steroid therapies for the treatment of erosive-atrophic lichen planus. *Open Access Maced J Med Sci.* 2015;3(3):462–6.
46. Jajarm HH, Falaki F, Mahdavi O. A comparative pilot study of low intensity laser versus topical corticosteroids in the treatment of erosive-atrophic oral lichen planus. *Photomed Laser Surg.* 2011;29(6):421–5.
47. Kazancioglu HO, Erisen M. Comparison of low-level laser therapy versus ozone therapy in the treatment of oral lichen planus. *Ann Dermatol.* 2015;27(5):485–91.
48. Othman NA, Shaker OG, Elshenawy HM, Abd-Elmoniem W, Eldin AM, Fakhr MY. The effect of diode laser and topical steroid on serum level of TNF-alpha in oral lichen planus patients. *J Clin Exp Dent.* 2016;8(5):e566–e570.
49. Muñoz Sanchez PJ, Capote Femenias JL, DiazTejeda A, Tuner J. The effect of 670-nm low laser therapy on herpes simplex type 1. *Photomed Laser Surg.* 2012;30:37–40.
50. de Paula Eduardo C, Aranha AC, Simões A, Bello-Silva MS, Ramalho KM, Esteves-Oliveira M et al. Laser treatment of recurrent herpes labialis: a literature review. *Lasers Med Sci.* 2014;29:1517–29.
51. Kahraman SA. Low-level laser therapy in oral and maxillofacial surgery. *Oral Maxillofac Surg Clin North Am.* 2004;16:277–88.
52. Tezel A, Kara C, Balkaya V, Orbak R. An evaluation of different treatments for recurrent aphthous stomatitis and patient perceptions: Nd: YAG laser versus medication. *Photomed Laser Surg.* 2009;27:101-6.
53. Aggarwal H, Pal Singh M, Nahar P, Mathur H, Sowmya GV. Efficacy of low-level laser therapy in treatment of recurrent aphthous ulcers-a sham controlled, split mouth follow up study. *J Clin Diagn Res.* 2014;8(2):218–21.

54. Albrektson M, Hedström L, Bergh H. Recurrent aphthous stomatitis and pain management with low-level laser therapy: a randomized controlled trial. *Oral Surg Oral Med Oral Pathol Oral Radiol.* 2014;117(5):590–4.
55. Cekić-Arambašin A. i sur. *Oralna medicina.* Zagreb: Školska Knjiga; 2005. 354 p.
56. Yasui K, Kurata T, Yashiro M, Tsuge M, Ohtsuki S, Morishima T. The effect of ascorbate on minor recurrent aphthous stomatitis. *Acta Paediatr.* 2010;99(3):442–5.
57. Baccaglini L, Lalla RV, Bruce AJ, Sartori-Valinotti JC, Latortue MC, Carrozzo M, et al. Urban legends: recurrent aphthous stomatitis. *Oral Dis.* 2011;17(8):755–70.
58. Minicucci EM, Miot HA, Barraviera SR, Almeida-Lopes L. Low-level laser therapy on the treatment of oral and cutaneous pemphigus vulgaris: case report. *Lasers Med Sci.* 2012;27(5):1103–6.
59. Bhardwaj A, Joshi M, Sharma D. Management of recalcitrant oral pemphigus vulgaris with CO₂ laser - Report of two cases. *J Indian Soc Periodontol.* 2010;14(2):132–5.
60. Zand N, Mansouri P, Ataie-Fashtami L, Fateh M, Esmaceli GH, Alinaghizadeh M. Relieving pain in painful oral lesions of pemphigus vulgaris by a single session, nonablative 10600 nm CO₂ laser irradiation. *The 29th Annual Conference of the American Society for Lasers in surgery and medicine.* Harbor: American Society for Lasers; 2009. p.67–8.
61. Yousef M, Mansouri P, Partovikia M, Esmaili M, Younespour S, Hassani L. The Effect of Low Level Laser Therapy on Pemphigus Vulgaris Lesions: A Pilot Study. *J Lasers Med Sci.* 2017;8(4):177-80.
62. Maia ML, Bonjardim LR, Quintans Jde S, Ribeiro MA, Maia LG, Conti PC. Effect of low-level laser therapy on pain levels in patients with temporomandibular disorders: a systematic review. *J Appl Oral Sci.* 2012;20:594-602.
63. Maver-Biscanin M, Mravak-Stipetic M, Jerolimov V. Effect of low-level laser therapy on *Candida albicans* growth in patients with denture stomatitis. *Photomed Laser Surg.* 2005;23(3):328-32.
64. Maver-Biscanin M, Mravak-Stipetic M, Jerolimov V, Biscanin A. Fungicidal Effect of Diode Laser Irradiation in Patients With Denture Stomatitis. *Lasers Surg Med.* 2004;35:259–62.

65. Sarkar S, Wilson M. Lethal photosensitization of bacteria in sub gingival plaque from patients with chronic periodontitis. *J Periodont Res.* 1993;28:204–10.
66. Frigo L, Luppi JS, Favero GM. The effect of low-level laser irradiation (In-Ga-Al-AsP–660 nm) on melanoma in vitro and in vivo. *BMC Cancer.* 2009;9:404.
67. Mognato M, Squizzato F, Facchin F, Zaghetto L, Corti L. Cell growth modulation of human cells irradiated in vitro low-level laser therapy. *Photomed Laser Surg.* 2004;22:523–6.

7. ŽIVOTOPIS

Simona Kolar rođena je 27. travnja 1991. u Čakovcu. Nakon završetka osnovnoškolskog obrazovanja u II. Osnovnoj školi Čakovec, upisuje Gimnaziju Josipa Štolcera Slavenskog u Čakovcu, opći smjer. Po završetku gimnazije upisuje Stomatološki fakultet Sveučilišta u Zagrebu. Tijekom studija volontirala je na Projektu za promociju oralnog zdravlja slijepih i slabovidnih osoba. Udana je i majka trogodišnjeg dječaka.