

Postupak prekrivanja spontane ekspozicije pokrovnog vijka vezivnim transplantatom - prikaz slučaja

Zaimović, Kenan

Professional thesis / Završni specijalistički

2021

Degree Grantor / Ustanova koja je dodijelila akademski / stručni stupanj: **University of Zagreb, School of Dental Medicine / Sveučilište u Zagrebu, Stomatološki fakultet**

Permanent link / Trajna poveznica: <https://um.nsk.hr/um:nbn:hr:127:459582>

Rights / Prava: [Attribution-NonCommercial 4.0 International](#)/[Imenovanje-Nekomercijalno 4.0 međunarodna](#)

Download date / Datum preuzimanja: **2025-03-23**



Repository / Repozitorij:

[University of Zagreb School of Dental Medicine Repository](#)





Sveučilište u Zagrebu

Stomatološki fakultet

Kenan Zaimović

**POSTUPAK PREKRIVANJA SPONTANE
EKSPOZICIJE POKROVNOG VIJKA
VEZIVNIM TRANSPLANTATOM - PRIKAZ
SLUČAJA**

POSLIJEDIPLOMSKI SPECIJALISTIČKI RAD

Zagreb, 2021.

Rad je ostvaren u: Sveučilište u Zagrebu, Stomatološki fakultet

Naziv poslijediplomskog specijalističkog studija: Dentalna implantologija

Mentor rada: Izv. prof. dr. sc. Davor Brajdić

Lektor hrvatskog jezika: Ivana Dujak, prof. hrvatskog jezika i književnosti

Lektor engleskog jezika: Mirna Brunčić, prof. engleskog jezika i književnosti

Sastav Povjerenstva za ocjenu i obranu poslijediplomskog specijalističkog rada:

1. _____ Prof. dr. sc. Robert Trotić, predsjednik _____
2. _____ Izv. prof. dr. sc. Davor Brajdić, član _____
3. _____ Doc. dr. sc. Marko Granić, član _____
4. _____ Doc. dr. sc. Ivan Zajc, zamjenski član _____
5. _____

Datum obrane rada: _____ 12. 05. 2021. _____

Rad sadrži: 24 stranica

____ tablica

11 slika

1 CD.

Rad je vlastito autorsko djelo, koje je u potpunosti samostalno napisano uz naznaku izvora drugih autora i dokumenata korištenih u radu. Osim ako nije drukčije navedeno, sve ilustracije (tablice, slike i dr.) u radu su izvorni doprinos autora poslijediplomskog specijalističkog rada. Autor je odgovoran za pribavljanje dopuštenja za korištenje ilustracija koje nisu njegov izvorni doprinos, kao i za sve eventualne posljedice koje mogu nastati zbog nedopuštenog preuzimanja ilustracija odnosno propusta u navođenju njihovog podrijetla.

Zahvala

Zahvaljujem svojim roditeljima i zaručnici Kaniti na bezrezervnoj podršci u svim mojim životnim odlukama i projektima.

Posebnu zahvalu upućujem mentoru izv. prof. dr. sc. Davoru Brajdiću i kolegi dr. Draganu Andriću.

Ovaj rad i diplomu posvećujem mami Atifi.

Sažetak

POSTUPAK PREKRIVANJA SPONTANE EKSPOZICIJE POKROVNOG VIJKA VEZIVNIM TRANSPLANTATOM - PRIKAZ SLUČAJA

Spontana ekspozicija pokrovnog vijka između prve i druge kirurške faze je rana komplikacija implantološke terapije koja se pojavljuje kod približno svakog desetog pacijenta tretiranog dvofaznim protokolom. Najveći rizik spontane ekspozicije je otvorena komunikacija između usne šupljine i implantata što omogućava bakterijsku kolonizaciju koja u konačnici može dovesti do gubitka marginalne kosti i ugroziti osteointegraciju. Nakon dijagnosticiranja spontane ekspozicije pokrovnog vijka preporučuje se imedijatno postavljanje bataljka za cijeljenje. Kod pacijenta čiji je slučaj prikazan, imedijatno postavljanje bataljka za cijeljenje nije bilo moguće provesti zbog objektivnih razloga pa se na sljedećem dolasku kod pacijenta radiološki našla resorpcija kosti u mezijalnom dijelu.

Zbog nemogućnosti imedijatnog postavljanja bataljka za cijeljenje te pojave marginalne resorpcije kosti na implantatu 24, prilikom otvaranja i postavljanja bataljka za cijeljenje izvršena je i augmentacija perimplantatne mukoze vezivnim transplantatom uzetim s tubera. Cilj augmentacije je povećanje biološke širine i otpornosti perimplantatne mukoze na inflamatorne procese koji mogu dovesti do gubitka kosti koja je već bila u manjoj mjeri ugrožena, te poboljšanje ružičaste periimplantatne estetike.

Vezivni transplantat predstavlja zlatni standard za augmentaciju debljine mekih tkiva, a uzima se s nepca ili tubera. Zbog donorskog komorbiditeta, koji se javlja prilikom uzimanja transplantata, razvijene su i alternativne tehnike čija je glavna prednost nepostojanje donorskog mjesta i lakši postoperativni tijek, dok su rezultati povećanja debljine približni, ali ipak statistički slabiji u odnosu na vezivni transplantat.

Augmentacija vezivnim transplantatom nije rutinska procedura kod spontane ekspozicije pokrovnog vijka, posebno kad je moguće odmah postaviti bataljak za cijeljenje. U situacijama kao u prikazanom slučaju, kada se pojavi određena resorpcija kosti, augmentacija perimplantatne mukoze vezivnim transplantatom ili alternativnom tehnikom je terapija izbora.

Ključne riječi: dentalni implantati; spontana ekspozicija pokrovnog vijka; vezivni transplantat

Summary

TREATMENT OF COVER SCREW DEHISCENCE WITH CONNECTIVE TISSUE GRAFT – CASE REPORT

Spontaneous cover screw exposure between the first and second surgical procedure is an early complication of implant therapy, which occurs in approximately every tenth patient treated with a two-phase protocol. The greatest risk of spontaneous exposure is open communication between the oral cavity and the implant, which allows the bacterial colonization that can ultimately lead to the loss of marginal bone and jeopardize osseointegration.

After diagnosing spontaneous cover screw exposure, an immediate setting of the healing abutment is recommended. In a patient whose case was presented, immediate setting of the healing abutment could not be performed due to objective reasons. On the patient's next visit, a bone resorption in the mesial part was found radiologically.

Due to the impossibility of immediate placement of the healing abutment and the occurrence of marginal bone resorption on the implant 24, during the implant opening and placement of the healing abutment, augmentation of the peri-implant mucosa with a connective tissue graft taken from the tuberosity was performed. The goal of augmentation is to increase the biological width and resistance of the peri-implant mucosa to inflammatory processes that can lead to the loss of a bone that was already compromised, and to improve peri-implant pink aesthetics.

The connective tissue graft, which is taken from the palate or tuberosity, is the gold standard for soft tissue augmentation. Due to the donor comorbidity that occurs when taking a graft, alternative techniques, whose main advantage is the absence of a donor site and easier postoperative course, have been developed, while the results of increasing thickness are approximate but still statistically weaker compared to a connective tissue graft.

Augmentation with a connective tissue graft is not a routine procedure for spontaneous cover screw exposure, especially when it is possible to immediately place a healing abutment. In situations such as the one presented, when a certain bone resorption occurs, augmentation of the peri-implant mucosa with a connective tissue graft or an alternative technique is the therapy of choice.

Keywords: dental implants; spontaneous cover screw exposure; connective tissue graft

SADRŽAJ

1. UVOD.....	1
1.1. Pozadina.....	2
2. PRIKAZ SLUČAJA.....	5
3. RASPRAVA.....	16
3.1. Metodologija pretrage literature.....	16
3.2. Rasprava prikazanog slučaja.....	17
4. ZAKLJUČAK.....	21
5. LITERATURA.....	22
6. ŽIVOTOPIS.....	24

Popis skraćenica

HA – bataljak za cijeljenje (eng. healing abutment)

CS – spontana ekspozicija pokrovnog vijaka (eng. cover screw)

MBR – marginalna resorpcija kosti (eng. marginal bone resorption)

CTG – vezivni transplantat (eng. connective tissue graft)

PIM – periimplantatna mukoza

BŠ – biološka širina

1.UVOD

Terapija bezubosti dentalnim implantatima, od vremena Brenemarka do danas, predstavlja najdinamičniju i najbrže rastuću granu stomatologije. Veliki napredak dentalne implantologije u posljednja dva desetljeća doveo je do promjena u samom gledanju na kriterije uspjeha ove terapije. Ranija razmišljanja o preživljavanju implantata (eng. Survival rate) zamijenjena su razmišljanjima o uspjehu implantološke terapije (eng. Success rate). Razvoj implantologije donio je mnoštvo mogućnosti terapeutu prilikom izbora tehnike implantacije i protetske opskrbe implantata (1).

Prilikom tretmana konvencionalnim dvofaznim protokolom nakon prve kirurške faze implantat biva prekriven mekim tkivom i šavovima se teži postići primarno cijeljenje nakon kirurškog zahvata. Na ovakav način se omogućava izolacija postavljenog implantata od utjecaja iz usne šupljine, infekcije i traume, čime se postižu optimalni uvjeti za osteointegraciju implantata (2). Implantat ostaje prekriven oralnom mukozom (poželjno pripojnom gingivom) do druge kirurške faze kada se vrši otvaranje osteointegriranog implantata i postavljanje bataljka za cijeljenje (HA). Kod određenog broja pacijenata dolazi do ekspozicije implantata prije druge kirurške faze, što se može svrstati u rane implantološke komplikacije. U svom istraživanju Adell i suradnici su kod 4,6 % pacijenata našli spontano eksponiran pokrovni vijak (CS) unatoč pažljivom kirurškom postupku i postoperativnoj njezi što može uzrokovati nakupljanje hrane, upalu periimplantatnih tkiva i u konačnici ugrožavanje osteointegracije samog implantata. Autori ovog istraživanja su uradili i klasifikaciju od koje ovisi i tretman rano eksponiranog implantata (3).

Tridesetogodišnji pacijent, ASA I, javio se u ordinaciju zbog nedostatka zuba 24 i 26 koje je izgubio prije više od 10 godina, sa željom da ih nadoknadi dentalnim implantatima. Poslije anamnestičko-kliničkog pregleda te RTG analize, pristupilo se izradi plana liječenja. Postavljena su dva implantata na mjestima zubi koji nedostaju te je planirana protetska opskrba konvencionalnim dvofaznim protokolom. Pacijent je dobio instrukcije o održavanju operiranog područja te se na kontrolama u prvom tjednu nakon operacije nalazi uobičajen postoperativni nalaz bez osobitosti. U četvrtom tjednu na kontrolnom pregledu se nalazi uredan postoperativni nalaz na poziciji implantata 26, dok se na poziciji implantata 24 primjećuje djelomična ekspozicija CS-a implantata 24. Budući da se na periimplantatnom mekom tkivu nisu našli znakovi inflamacije, supuracije, pomičnosti implantata, a pacijent se nalazio u četvrtom tjednu

osteointegracije kada je najmanji nivo primarne i sekundarne stabilnosti, odlučeno je da se postavljanje HA-a odgodi za dva tjedna. Navedeno nije bilo moguće uraditi zbog spriječenosti uzrokovane pandemijom bolesti COVID-19. Pacijent se javio nakon 6 tjedana s radiološki primjetnom marginalnom resorpcijom kosti (MBR) u meziokrestalnom dijelu implantata.

Prilikom druge kirurške faze, otvaranja implanta 24, planirano je povećanje debljine vestibularne periimplantatne mukoze čime bi se spriječile buduće komplikacije s periimplantanim mekim tkivom (gubitak kosti, recesija gingive, pad papile) dok se na implantatu 26 planira konvencionalni zahvat otvaranja. Kao zlatni standard u povećanju debljine oralne mukoze nameće se transplantat vezivnog tkiva (CTG).

CTG je kirurška tehnika koja primarno koristi subepitelno vezivno tkivo koje se nalazi palatinalno ili u regiji tubera te joj je cilj povećanje debljine vestibulo-oralnog profila gingive. Visina, boja i tekstura periimplantatne mukoze (PIM) određuju estetski rezultat implantoprotetske nadoknade. Debljina mukoze ima presudnu ulogu kako u estetskom ishodu tako i u veličini biološke širine (BŠ), što implicira utjecaj na nivo plaka, infiltraciju mukoze i kosti u periimplantatnom području (4)(5).

Svrha rada je prikazati klinički slučaj uspješnog tretmana rane implantološke komplikacije, spontane ekspozicije pokrovnog vijka koja je zbog nemogućnosti tretmana u optimalno vrijeme uzrokovanih COVID-19 i pojavom blage krestalne resorpcije tretirana s vezivnim transplantatom da bi se bila deblja vestibularna mukoza, veća biološka širina i bolja ružičasta estetika.

1.1. Pozadina

Najčešće korišteni protokol u dentalnoj implantologiji je dvofazni protokol u kojem se nakon prve kirurške faze postavljanja implantata rana ostavlja da cijeli primarno. Ovim putem se kreira izolirana sredina bez utjecaja mikroorganizama na implantat čime mu se omogućava da razdoblje osteointegracije provede u optimalnom okruženju.

Haim Tal sa suradnicima u svojoj studiji provedenoj na 148 pacijenata, odnosno 372 implantata, pokazao je spontanu ekspoziciju implantata u razdoblju između prve i druge kirurške faze. U istraživanju su pronašli spontanu ekspoziciju kod 51 implantata (13,7%) sa sličnom zastupljenošću u gornjoj i donjoj vilici. Nakon analize svih eksponiranih implantata, formirali su klasifikaciju u 4 grupe :

1. Klasa 0 – mukoza iznad implantata je netaknuta
2. Klasa I – pokrovni vijak se ne vidi, ali se komunikacija može otkriti sondom
3. Klasa II – mukoza iznad pokrovnog vijka je fenestrirana, ali nisu eksponirane granice pokrovnog vijka
4. Klasa III – pokrovni vijak je nepotpuno eksponiran, samo u određenim dijelovima eksponirane su granice vijka
5. Klasa IV – pokrovni vijak je potpuno eksponiran.

Cilj Talove klasifikacije prepoznavanje je nakupljanja plaka u periimplantatnom području i njenih posljedica u vidu upale, oštećenja mukoze te mogućeg MBR-a (6).

Retrospektivnu studiju o faktorima rizika za spontanu ekspoziciju CS-a i utjecaju na gubitak periimplantatne kosti proveo je Hertel sa suradnicima. Studija je obuhvatila 165 pacijenata tretiranih s 395 implantata postavljenih dvofaznim protokolom.

Svi pacijenti su održavali operirano područje prema uputama koje su dobili tako da se utjecaj neodgovarajućeg održavanja kao jednog od glavnih uzroka spontane ekspozicije nije istraživao ovom studijom.

Cilj istraživanja bilo je identificiranje faktora rizika za spontanu ekspoziciju CS-a te evaluacija utjecaja spontane ekspozicije na MBR. Spontana ekspozicija CS-a evidentirana je kod 43 pacijenta (26,1 %) na 53 implantata (13,4 %). Ustanovljeno je da se spontana ekspozicija CS-a javlja češće kod muškaraca u odnosu na žene, ali s obzirom na ograničenja istraživanja, ova bi se razlika trebala dodatno istražiti.

Na nivou implantata obrađen je utjecaj pozicije implantata, PIM-a, implantološkog sustava i pozicije nadogradnje u odnosu na marginalnu kost. Pozicija implantata je utjecala na frekvenciju spontane ekspozicije, u posteriornim regijama spontana ekspozicija češće se javlja bez obzira na čeljust. Razlog se može tražiti u uobičajenom nedostatku mekog tkiva (visina i debljina) u ovim regijama. Posebno se odnosi na nedostatak keratinizirane pričvrstne mukoze, kao i nedostatak u debljini mukoze.

Kod implantoloških sustava s jednakim promjerom implantata i nadogradnje (eng. platform match) u odnosu na sustave gdje je nadogradnja manjeg promjera u odnosu na implantat (eng. platform switch), nađena je veća učestalost spontane ekspozicije CS-a.

Položaj platforme implantata ($\geq 0,5$ mm) u odnosu na krestalnu kost dokazano je utjecao na učestalost spontane ekspozicije, suprakrestalna pozicija je pokazala veću učestalost u odnosu na krestalnu i subkrestalnu poziciju.

Sekundarno, ova studija je pokazala da se kod implantata sa spontano ekponiranim vijkom statistički nalazi povećan MBR u odnosu na neeksponirane implantate (7).

U većini kliničkih i radioloških studija dokazano je da dolazi do MBR-a u krestalnom dijelu implantata bez obzira je li vršena augmentacija vezivnim transplantatom ili nije. Resorpcija kosti se događala češće i intenzivnije kod implantata s tankim (-2,5 mm) PIM-om u odnosu na one s debljim (+2,5 mm).

Dokazano je da implantati s debljim PIM-om imaju veću otpornost na upalne procese te na MBR koji može u perspektivi ugroziti implantat i prijeći u periimplantitis. CTG predstavlja zlatni standard u povećanju debljine PIM-a, kao i minimaliziranju upalnih periimplantatnih procesa te gubitka krestalne kosti u vrijeme uspostave BŠ-a (8).

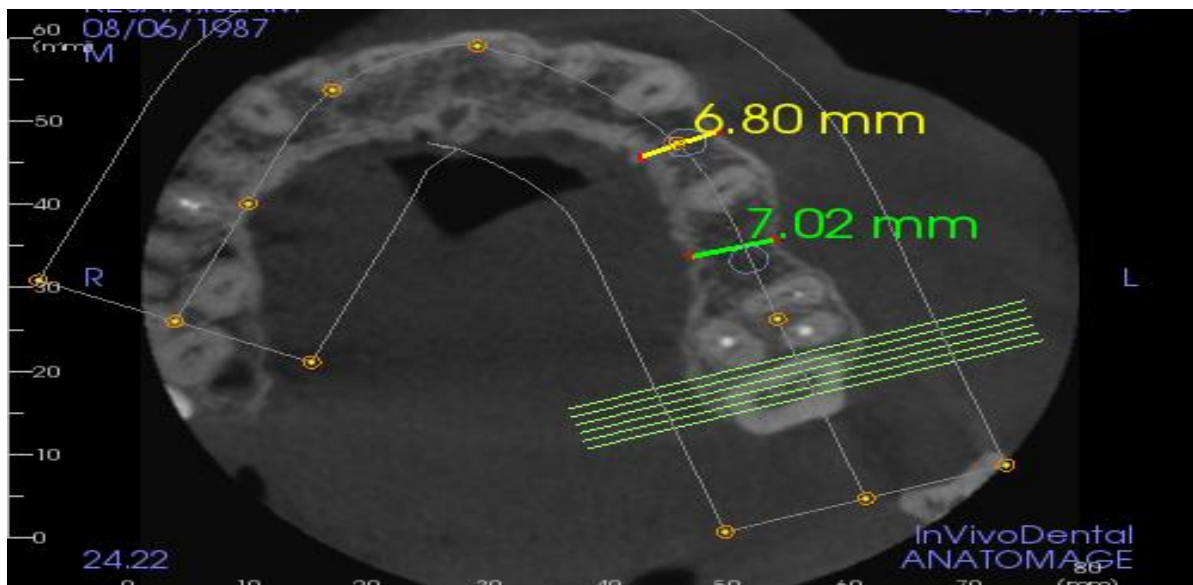
2. PRIKAZ SLUČAJA

Tridesttrogodišnji pacijent javio se u ordinaciju zbog nedostatka zuba na pozicijama 24 i 26 i sa željom da nadoknadi izgubljene zube implantatima.

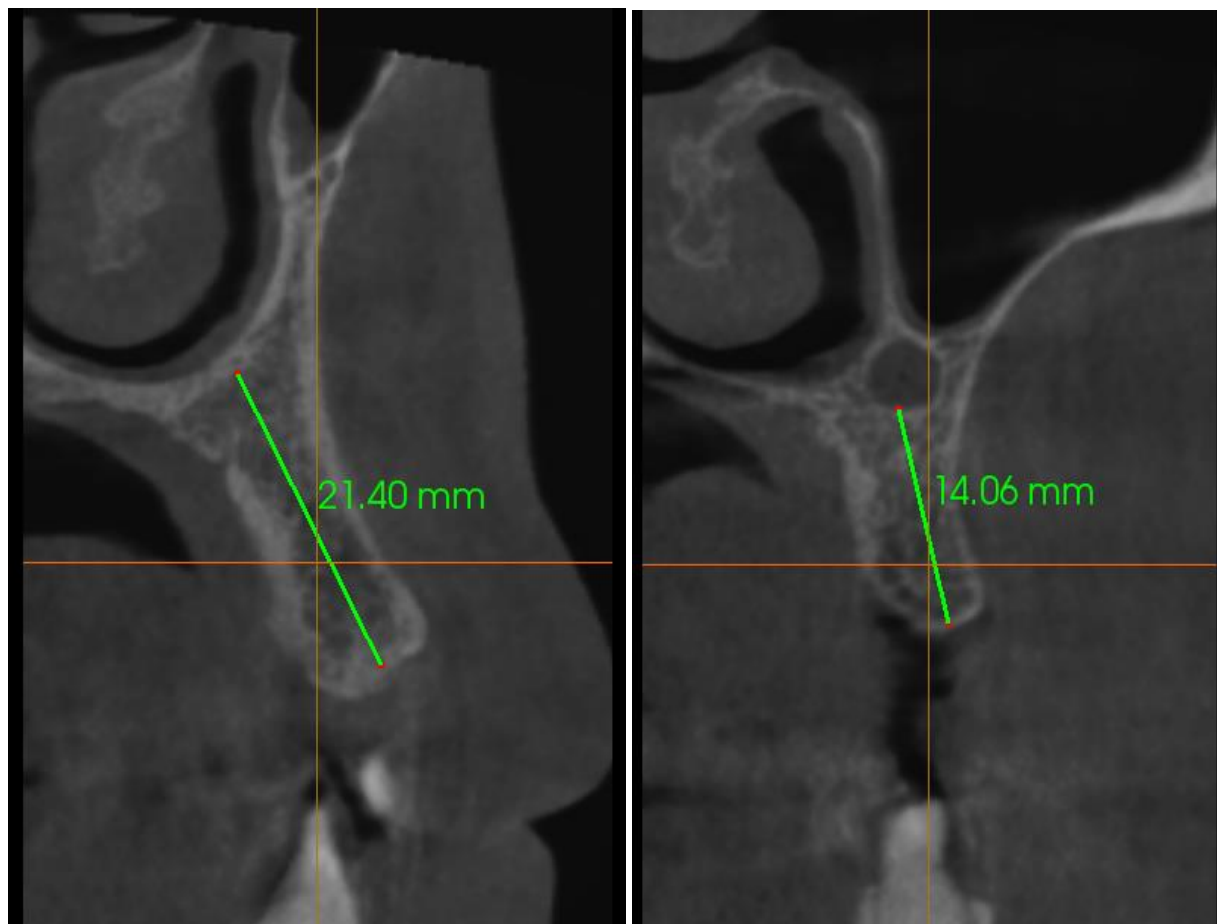
Inicijalnim pregledom i anamnestičkom obradom pacijenta utvrđeno je da pripada u ASA I kategoriju prema Američkom društvu anesteziologa te da nema općih kontraindikacija za implantološku terapiju.

Nakon detaljnog stomatološkog pregleda postavljena je indikacija za CBCT snimku područja planiranog za implantološku terapiju. Drugi kvadrant gornje čeljusti snimljen je Gendex GXDP 700 CBCT aparatom u veličini polja 6X8. Snimkom je analizirana alveolarna kost u aksijalnom i poprečnom presjeku i utvrđene su zadovoljavajuće dimenzije kosti za postavljanje implantata na poziciji 24 (4,3 x 13 mm) te na poziciji 26 (4,3 x 11.5 mm). Analizom CBCT snimke (Slike 1, 2a 2b) izmjereno je da budući implantati neće doći u koliziju s maksilarnim sinusom i gustoća kosti koja odgovara D3 klasifikaciji po Mitchu.

Kompletiranjem dijagnostičkih procedura kreiran je konačni plan terapije: ugradnja dva implantata Nobel Parallel CC tvrtke Nobel Biocare (24 – 4,3 x 13 mm , 26 – 4,3 x 11,5 mm) dvofaznim protokolom s protetskom opskrnom pojedinačnim krunama, odgođeno opterećenje.

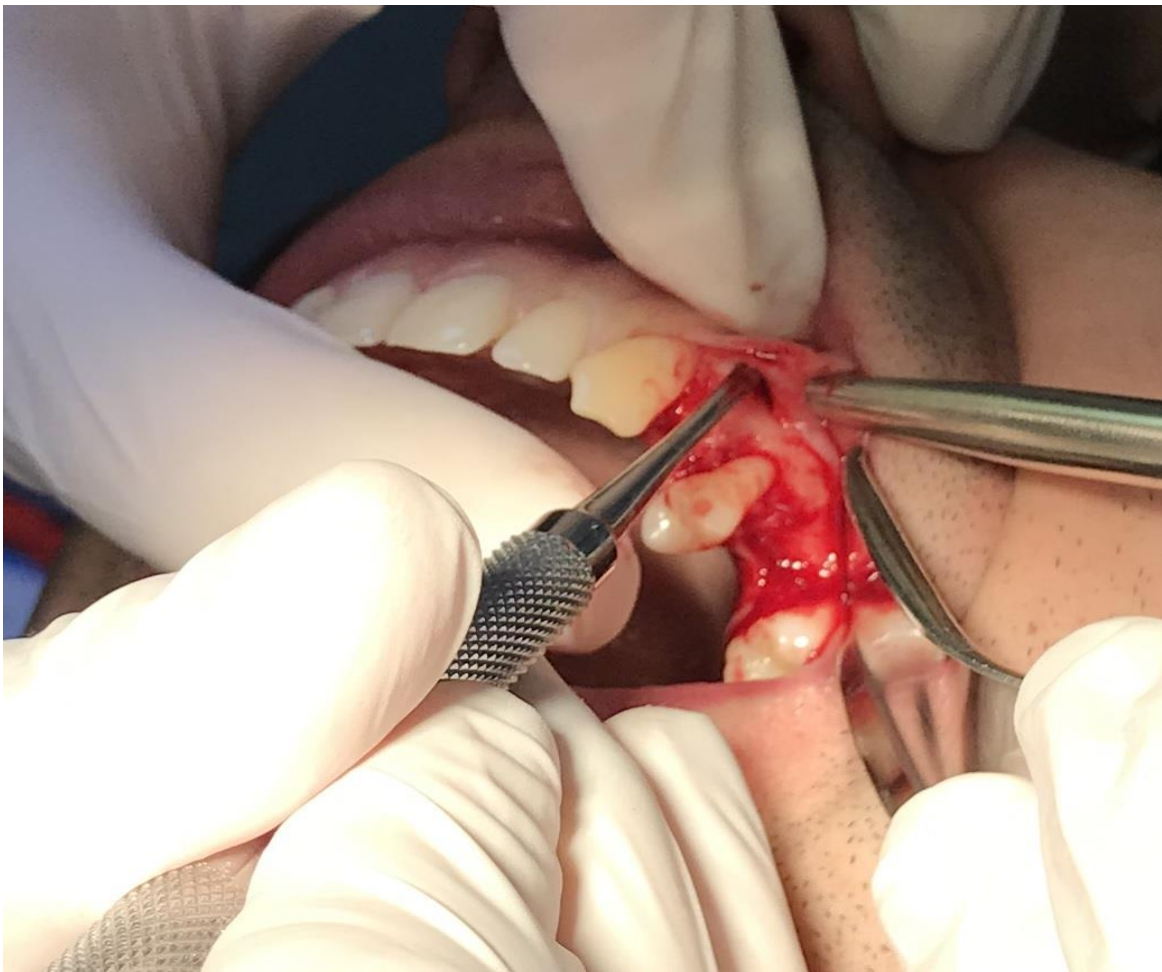


Slika 1. Analiza CBCT-aksijalnog presjeka.



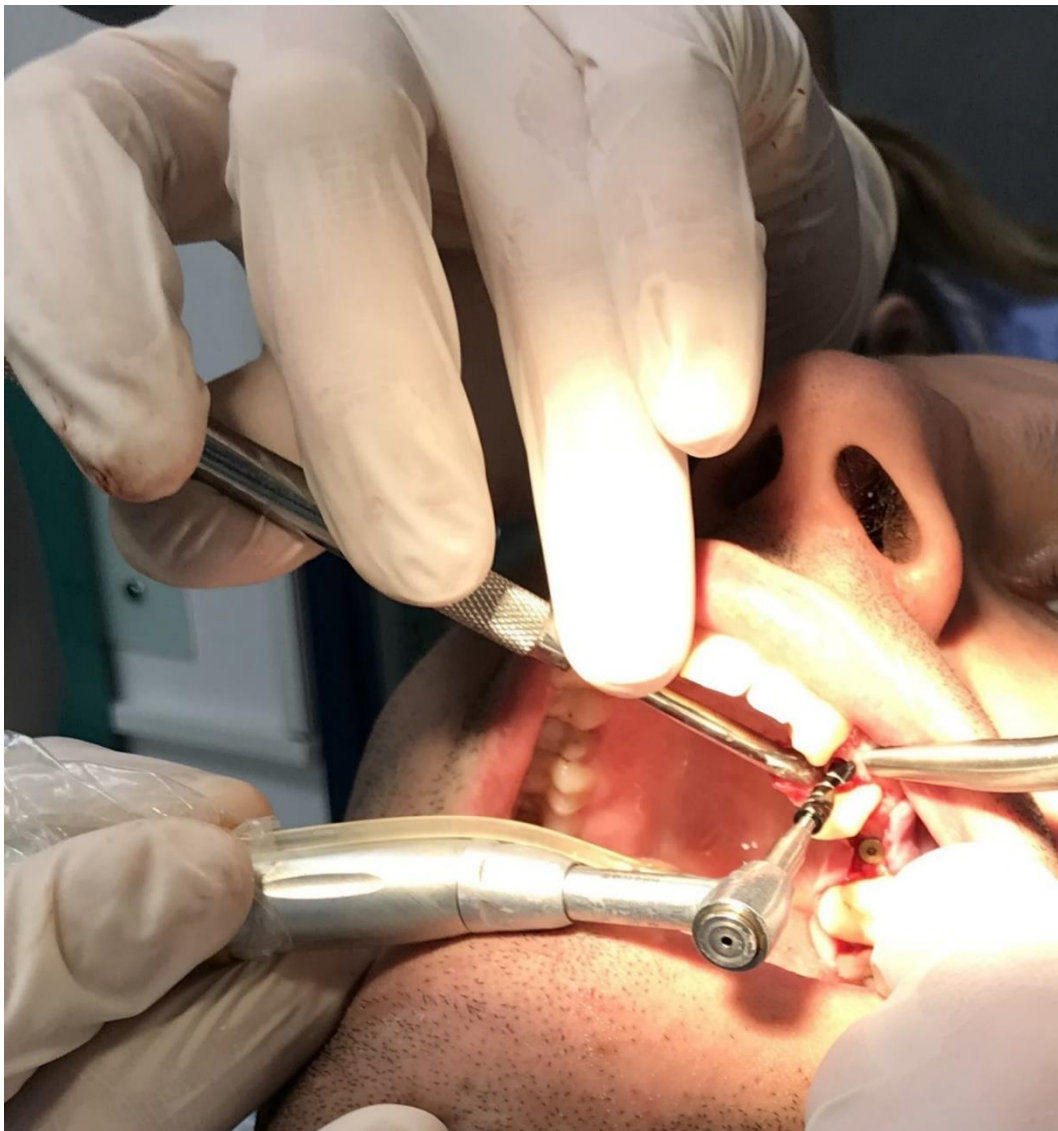Slika 2a. i 2b. Analiza CBCT-poprečnog presjeka na pozicijama 24-a i 26-b.

Prva kirurška faza provedena je u lokalnoj anesteziji, kontinuirana krestalna incizija u kombinaciji sa sulkularnom napravljena je od zuba 23 do zuba 27. Na ovaj način je omogućeno odizanje bukalnog i palatinalog režnja pune debljine čime je prikazano operativno polje za postavljanje planiranih implantata (Slika 3).



Slika 3. Odignuti bukalni režanj pune debljine.

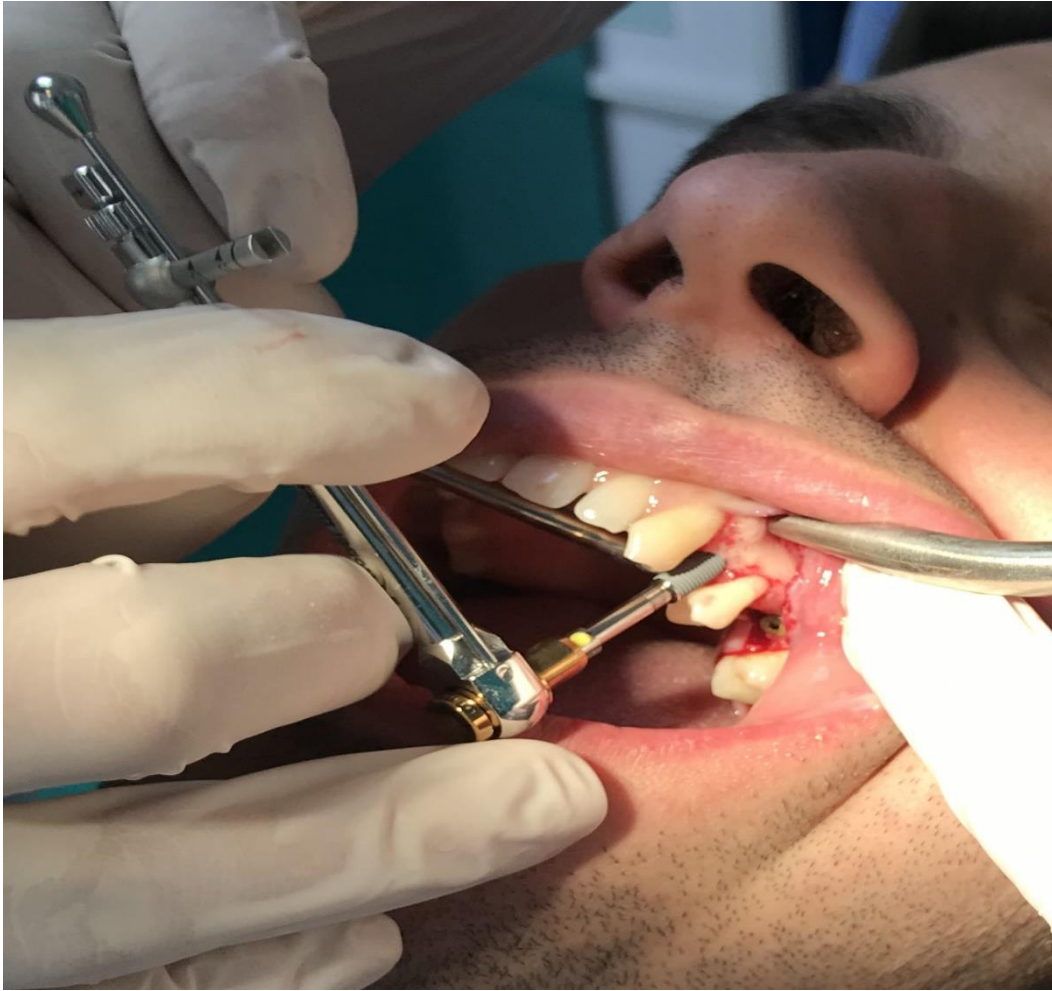Priprema ležišta implantata urađena je prema protokolu proizvođača. Početno pozicioniranje osteotomije pozicijskim svrdlom (eng. position drill) urađeno je da bi se omogućila lakša priprema svrdlima koja su slijedila. Nakon toga upotrijebljeno je spiralno svrdlo (eng. twist drill) promjera 2 mm, do pune dužine od 13 mm odnosno 11,5 mm na brzini od 1500 rpm. Nakon prvog spiralnog svrdla upotrijebljen je indikator smjera istog promjera kao upotrijebljeno svrdlo zbog provjere smjera implantata i buduće protetske nadogradnje. Sljedeća spiralna svrdla su istog dizajna i dužine s razlikom u promjeru koja se sukcesivno povećava na 2,4 mm/2,8 mm, zatim na 3,2 mm/3,6 mm. Poslije svakog svrdla korišten je indikator smjera, a nakon posljednjeg i indikator dubine (Slika 4).



Slika 4. Preparacija kosti za ležište implantata.

Budući da je prema CBCT-u određena gustina kosti D3, nije korišteno kortikalno svrdlo već se odmah prešlo na tap-svrdlo (eng.tap drill) zbog lakšeg nalijevanja implantata u pripremljeno ležište.

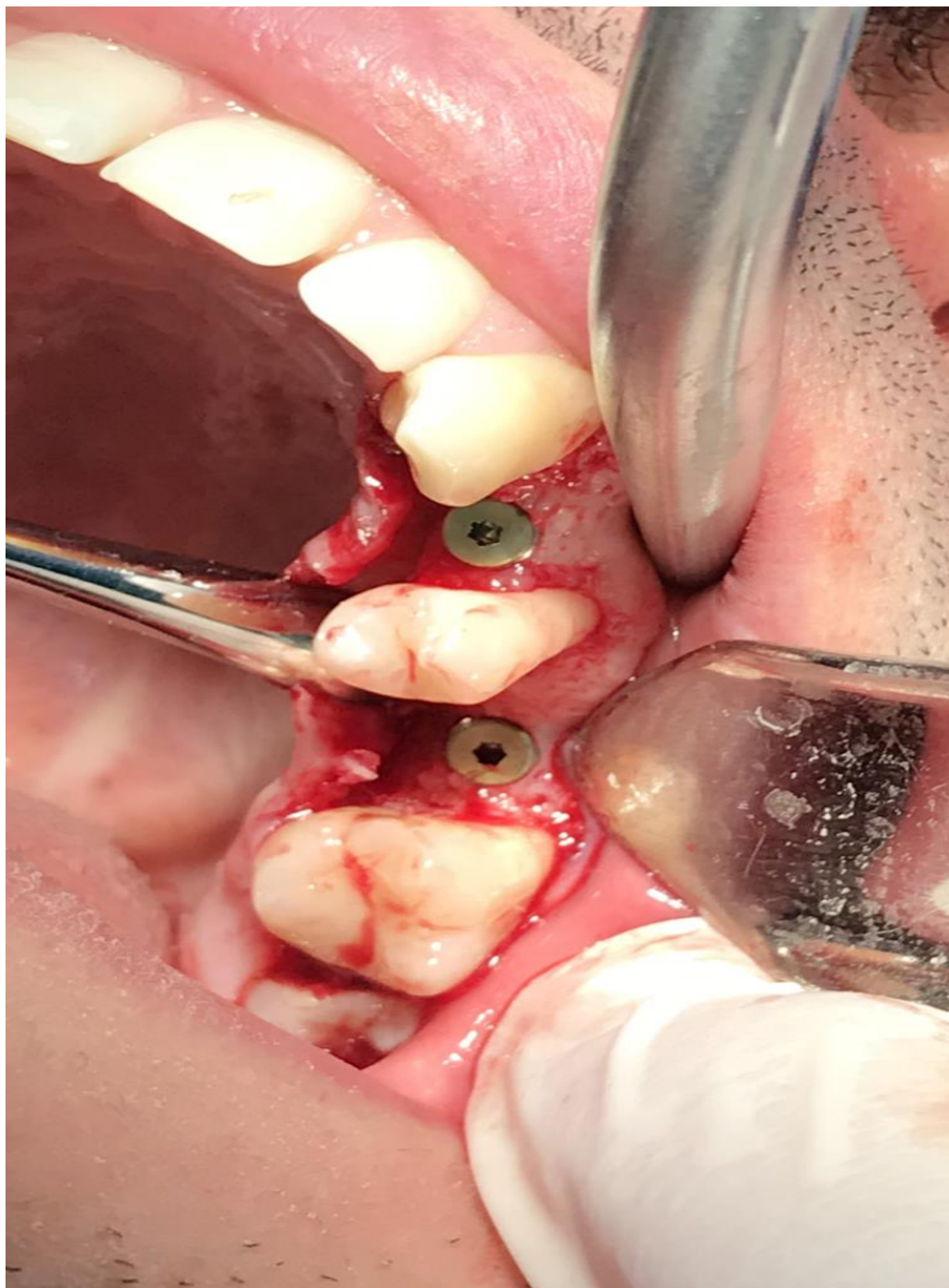Postavljanje implantata u ležište je urađeno ručno, moment ključem. Implantat 24 postavljen je s maksimalnim torkom od 45 Ncm, dok je na implantatu 26 tork iznosio 35 Ncm (Slika 5).



Slika 5. Postavljanje implantata u pripremljeno koštano ležište.

Na implantate su postavljeni pokrovni vijci i režanj je reponiran (Slika 6). Režanj je šivan neresorptivnim koncem 4-0, postavljeni su madrac šavovi oko implantata koji su dodatno ojačani pojedinačnim papila šavovima, nakon čega su implantati ostavljeni da osteointegriraju uz upute pacijentu za održavanje oralne higijene operiranog područja. Napravljena je kontrolna retroalveolarna RTG snimka.

Pacijentu je ordinirana medikamentozna terapija: diklofenak 75 mg i amoksisilin/klavulonska kiselina 1000 mg.



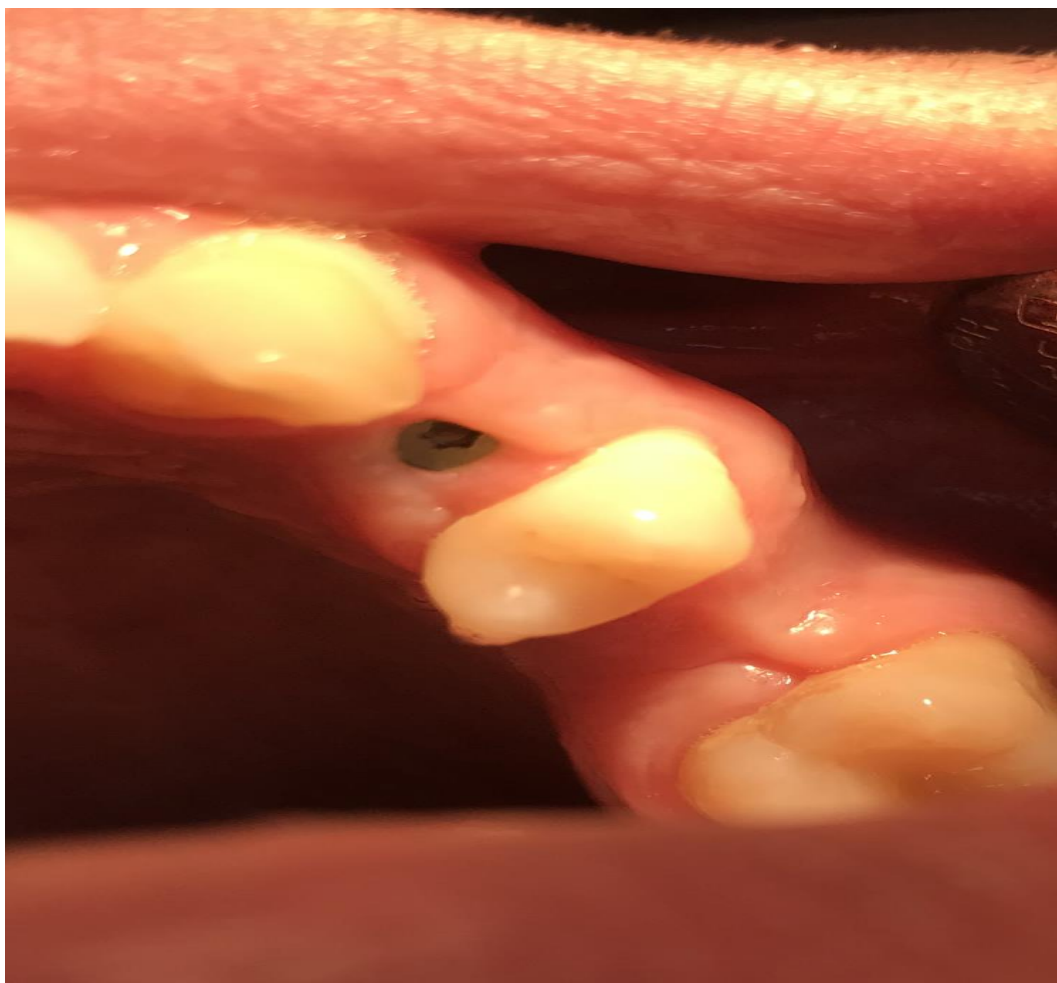Slika 6. Postavljeni implantati s pokrovnim vijcima.

Na prvoj postoperativnoj kontroli nakon 48 sati pacijent navodi malu bol koja mu ne stvara veliku neugodu, klinički se uočava blago edematozna gingiva operiranog područja bez vidljivih znakova infekcije.

Na sljedećoj kontroli 7 dana postoperativno pacijent ne navodi bol i prestao je koristiti ordiniranu medikamentoznu terapiju, klinički je nalaz uredan, a skidanje konaca je zakazano za 7 dana.

Na trećoj postoperativnoj kontroli nakon 14 dana pacijent ne navodi nikakve poteškoće što se može potvrditi kliničkim pregledom, konci se odstranjuju i pacijent je zakazan na kontrolu za mjesec dana uz upute za održavanje.

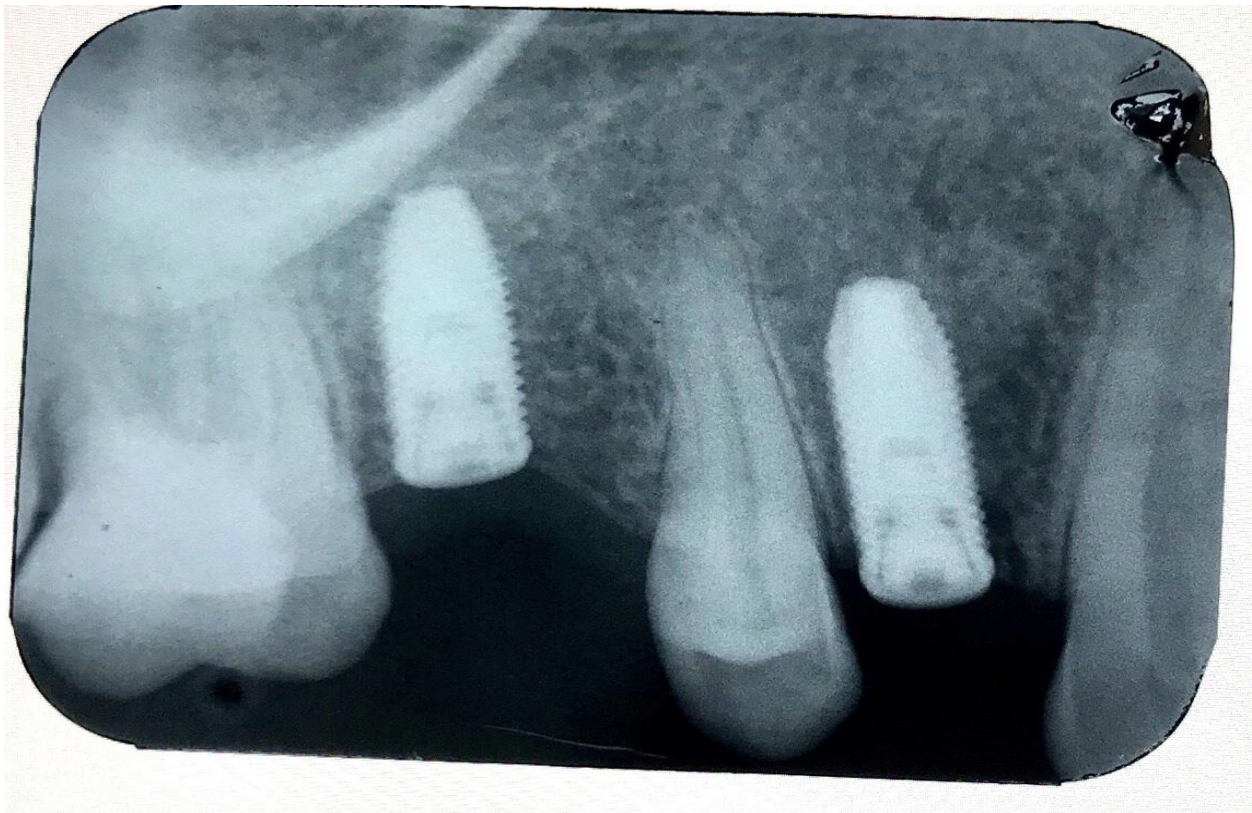Kontrolni pregled poslije 4 tjedna pokazao je fenestraciju pokrovnog vijka na implantatu 24 dok na implantatu 26 nije bilo vidljivih promjena (Slika 7). Pacijent navodi da nema nikakvih problema, bolova, oticanja, fetora. Kliničkim pregledom je ustanovljena nepotpuna ekspozicija pokrovnog vijka, klasa II po Talu. Periimplantatna mukoza je bila bez upalnih znakova i zaostataka hrane.



Slika 7. Prikaz spontano eskponiranog pokrovnog vijka 24 i perimplantatne mukoze 26.

Budući da se pacijent nalazio u 4 tjednu osteointegracije (vrijeme kada je najmanja stabilnost implantata) kada je evidentirana spontana ekspozicija CS-a i uzimajući u obzir da nije imao znakove upale te da je održavao dobru higijenu, odlučeno je da se pacijentu daju upute za održavanje oralne higijene i zakazana mu je naredna kontrola za 2 tjedna. Prema Talovoj klasifikaciji spada u klasu II - mukoza iznad pokrovnog vijka je fenestrirana, ali nisu eksponirane granice pokrovnog vijka.

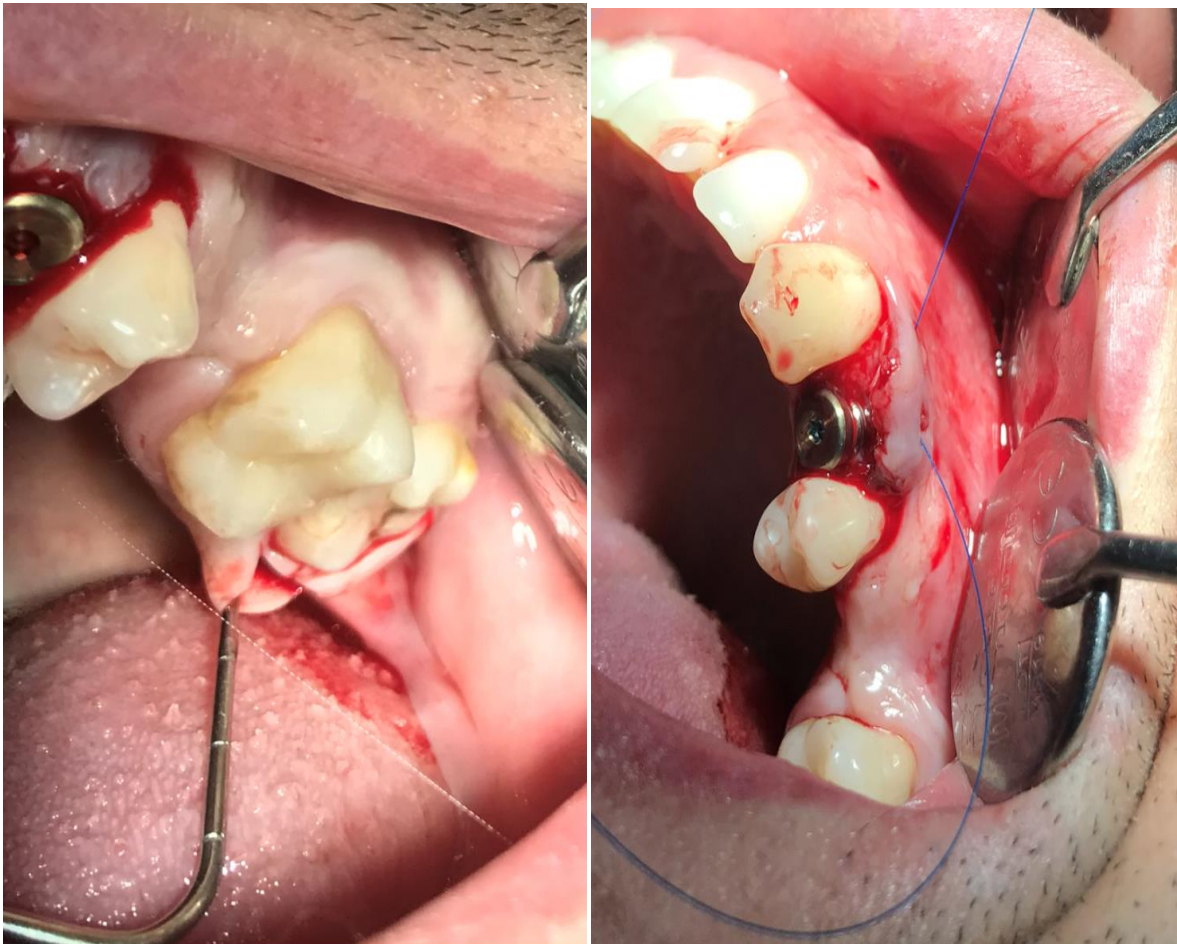
Zbog spriječenosti uzrokovane pandemijom bolesti COVID-19 pacijent je došao na zakazani kontrolni pregled tek nakon 6 tjedana kada se uradio klinički i radiološki pregled implantata. Kliničkim pregledom se ne nalazi povećanje ekspozicije pokrovnog vijka, a mukoza je bez vidljivih znakova upale i ostataka hrane. Sondiranjem se nalazi povećana dubina sondiranja meziostibularno od 2 mm. Na retroalveolarnom snimku se nalazi blag MBR u mezijalnom dijelu implantata 24 (Slika 8).



Slika 8. Retroalveolarna snimka - 10 tjedana postoperativno, 6 tjedana od dijagnosticiranja spontane ekspozicije CS-a.

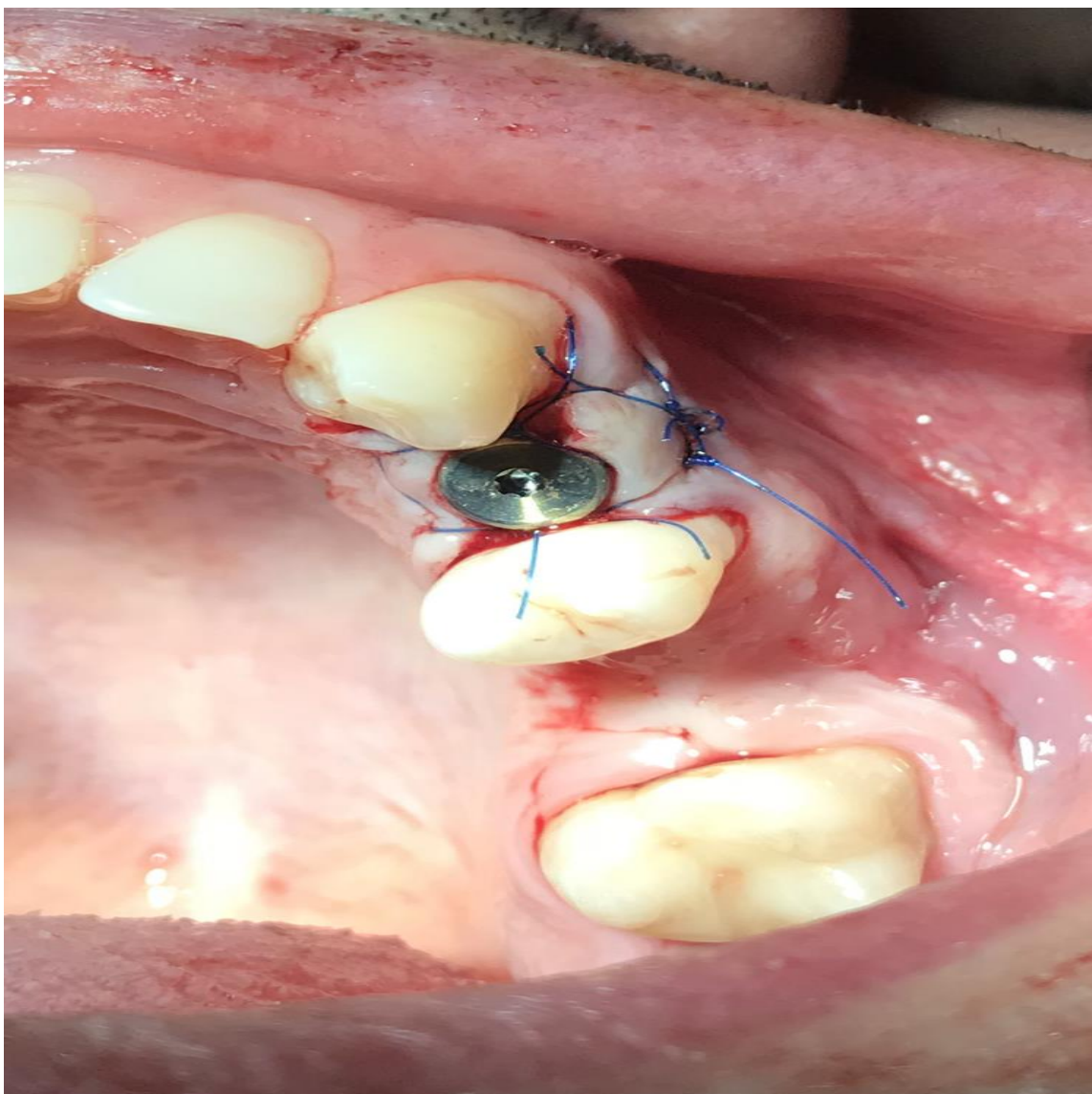Zbog toga što je prošlo 10 tjedana poslije implantacije i što je otkriven MBR i povećana dubina sondiranja mezi vestibularno, napravljen je plan da se implantat 26 otvori konvencionalno i postavi HA.

Na poziciji implantata 24 planirano je povećanje debljine vestibularne sluznice CTG-om uzetim s tubera jer je preoperativna debljina bila 2 mm. Prvo je odignut vestibularni režanj djelomične i palatinalni režanj pune debljine te prikazan implantat 24 na kojem se postavlja HA. Na implantatu se nalazi gubitak kosti s vestibularne strane od 2 navoja implantata. Nakon pripreme ležišta za CTG s područja tubera iste strane gornje čeljusti uzima se transplantat s dvije paralelne incizije koje su omogućile uzimanje klinastog epitelno-vezivnog isječka, nakon čega mu se odstranio epitelni dio i dobio se čisti vezivni transplantat 8 x 5 mm. CTG se odmah prebacuje na prethodno pripremljeno ležište ispod vestibularnog režnja djelomične debljine za kojeg se fiksira povratnim šavom (slika 9a i 9b).



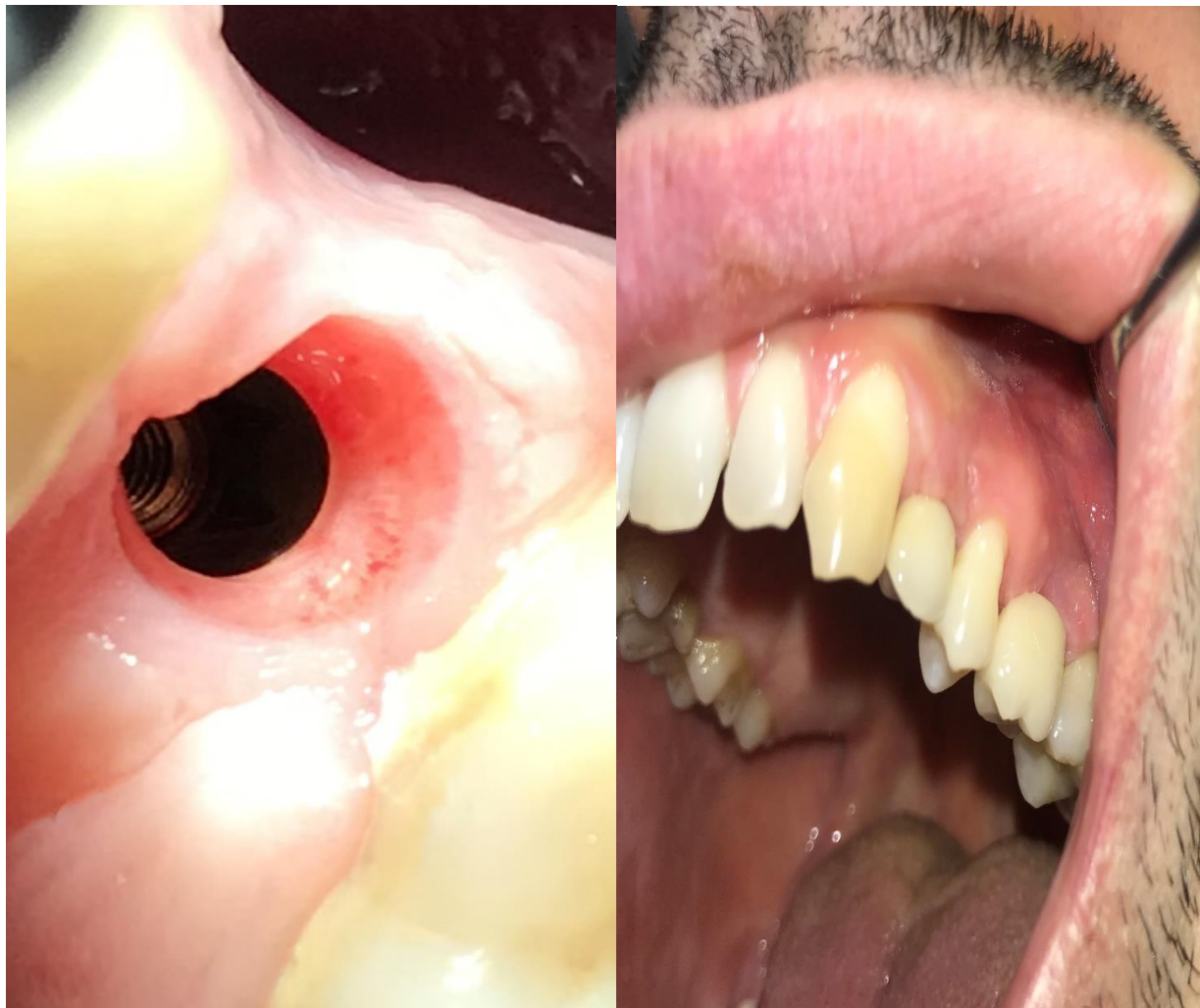Slika 10a i 10b. Uzimanje i fiksiranje vezivnog transplantata.

Režnjevi su repositionirani na prethodni položaj, a vestibularni rezanj se držao pod pritiskom prsta 2-3 minute kako bi se ostvario što prisniji kontakt s transplantatom, a time i bolja ishrana za transplantat. Režnjevi su šivani povratnim madrac šavom i pojačani s još dva pojedinačna šava na mezijalnoj i distalnoj papili (Slika 10).



Slika 10. Postavljeni šavovi nakon repozicije režnjeva vezivno-tkivnim transplantatom.

Nakon razdoblja cijeljenja od tri tjedna formiran je zadovoljavajući izlazni profil te je izvršena opskrba implantata pojedinačnim cirkonijoksidnim krunama koje su cementirane na estetske tvorničke bataljke (Nobel Biocare). Pacijentu su dane upute o održavanju oralne higijene i pozvan je na kontrolni pregled za 3 i 6 mjeseci nakon čega će se implantati pratiti na godišnjim kliničkim i radiološkim kontrolama (Slika 11a i 11b).



Slika 11a i 11b. Izlazni profil i trajna kruna na implantatu.

3.RASPRAVA

3.1. Metodologija pretrage literature

Da bi se moglo odgovoriti na pitanja iz naslova, bilo je potrebno provesti sustavnu pretragu literature u znanstvenoj bazi podataka PubMed. Zbog opsega teme morale su se uraditi dvije pretrage: jedna vezana za spontanu ekspoziciju CS-a, a druga za CTG.

Kriteriji za uključivanje istraživanja u sistematsku pretragu literature bili su: da su rađena na punoljetnim pacijentima, da su pacijenti ASA I. ili II. te da su implantati ugrađeni dvofaznim protokolom. U obzir su uzeta samo istraživanja dizajnirana kao meta-analize, sustavni pregledni članci (eng.systematic review) i nasumični kontrolirani klinički pokusi (RCT).

U prvoj pretrazi vezano za spontanu ekspoziciju pored ustaljenog pojma „dentalni implantati“, upotrijebljene su ključne riječi „potopljeni implantati“ te „rano eksponirani implantati“ (eng. Dental implants AND Submerged implants AND Early exposed implants).

Nađena su 24 istraživanja koja sadrže spomenute ključne riječi. Samim čitanjem naslova 12 istraživanja je isključeno jer nije zadovoljilo uključujuće kriterije. Preostala istraživanja su analizirana na nivou sažetaka i isključeno je dodatnih 5 istraživanja. Preostalih 6 istraživanja uključeno je u obradu spontano eksponiranih implantata.

U drugoj pretrazi, vezanoj za slobodni vezivni transplantat, korištene su tri ključne riječi prilikom pretrage PubMed baze: „dentalni implantati“, „dentalna kirurgija“ i „vezivno tkivni transplantat“ (eng. Dental implants AND dental surgery AND CTG).

Pronađeno je 11 istraživanja i prvo su analizirani naslovi tih istraživanja. Nakon analize naslova 7 istraživanja je zadovoljilo kriterije pretrage te se pristupilo analizi sažetaka. Nakon analize sažetaka preostalo je 6 istraživanja koja su uključena u obradu teme slobodnog vezivnog transplantata.

Kombinacijom dvije pretrage došlo se do istraživanja koja nam daju podatke da obradimo prikaz slučaja i njegovu znanstvenu pozadinu.

3.2. Rasprava prikazanog slučaja

Tradicionalno najčešće korišten implantološki protokol je dvofazni protokol. Najveća prednost ovog protokola je što omogućava implantatu da vrijeme osteointegracije provede u uvjetima izoliranim od utjecaja usne šupljine odnosno prekriven PIM-om. Neovisno o protokolu ugradnje i opterećenja supragingivalne implantološke komponente su prve izložene bakterijskoj kolonizaciji. Slično se događa prilikom spontane ekspozicije CS-a koji postaje mjesto za retenciju plaka. Spontana ekspozicija za vrijeme osteointegracije smatra se ranom implantološkom komplikacijom, prema Talu kod 13,7 % implantata s dvofaznim protokolom dolazi do spontane ekspozicije CS-a.

Etiološki promatrano spontana ekspozicija CS-a predstavlja ranu komplikaciju implantološke terapije. U njoj etiologiji se može pronaći više faktora koji mogu biti pojedinačni ili multifaktorijalni uzročnici:

- Demografski faktori: češće kod muškaraca, najčešća dob 60-69 godina
- Opći zdravstveni faktori: blaga korelacija s pušenjem i diabetes melitusom
- Mehanički: tenzija režnja, neodgovarajuća higijena operiranog područja
- Implantološki faktori: postrana pozicija, suprakrestalna postava, platform matching, najčešće na dimenziji 4,3 x 11,5 mm.

Uzroci spontane ekspozicije se mogu promatrati i kao faktori rizika prilikom planiranja implantološke terapije (7).

Barboza i suradnici su u svojoj studiji polovicu implantata potpuno prekrili režnjem dok su drugu polovicu nepotpuno prekrili imitirajući spontanu ekspoziciju CS-a klase IV po Talu. Nakon 4 mjeseca osteointegracije izvršena je usporedba retroalveolarnih snimaka i uzimanje uzoraka iz eksponiranih sulkusa za mikrobiološku analizu. Radiološki je otkrivena mala resorpcija kosti kod obje ispitivane grupe uz suptilno veće vrijednosti kod grupe s eksponiranim CS-om. U uzorku brisa eksponiranih implantata nađene su *Prevotella* sp., *Streptococcus* beta-hemoliticus i *Fusobacterium* sp. što pokazuje mikrobiološki potencijal eksponiranog pokrovnog vijka.

Iako je rađena na malom broju uzoraka, ova studija je pokazala da spontano eksponiran CS može ostaviti direktnu komunikaciju između usne šupljine i implantata. Ukoliko se ne tretira na vrijeme ova komplikacija dovodi do MBR-a i može ugroziti proces osteointegracije (9).

Razlike u MBR-u oko potopljenih implantata, implantata u jednofaznom protokolu sa intraoperativno postavljenim HA-om i implantata sa spontano eksponiranim CS-om je očigledna. Na jednakom broju ispitivanih implantata u sve tri grupe radiološkom analizom je nađen najveći gubitak kosti kod spontano eksponiranog CS-a, 1,96 mm u prosjeku, dok je kod ostale dvije grupe minimalna prosječna resorpcija bila od 0,14 mm i manje.

Uzrok razlike u resorpciji kosti između potopljenih implantata i implantata sa spontano eksponiranim CS-om su očigledne zbog otvorene komunikacije implantata i vanjske sredine čime se omogućava bakterijska kolonizacije eksponiranog područja i bakterijski utjecaj na alveolarnu kost oko implantata. Razlika u MBR-u između pacijenata sa spontano eksponiranim CS-om i pacijenata s jednofaznim protokolom gdje se intraoperativno postavlja HA, a samim tim omogućava komunikacija implantata i vanjske sredine, značajno je u korist grupe s jednofaznim protokolom. Kada se na implantatu nalazi bataljak ili HA, udaljenost između usne šupljine i kosti je približno 3 mm dok je u slučaju spontane ekspozicije oko 1 mm. Navedeno se potkrepljuje činjenicom da se kod pacijenata sa spontano eksponiranim CS-om kost resorbira do 2 mm čime se formira BŠ od 3 mm zbog čega se kod spontane ekspozicije preporučuje postavljanje HA-a u najkraćem roku. Slična situacija se dogodila kod prethodno prikazanog pacijenta. Također, utjecaj debljine PIM-a se dovodi u vezu sa otpornošću na resorpciju kosti (10).

Histološkim ispitivanjem mukoze oko eksponiranih i neeksponiranih implantata pronađene su razlike koje mogu objasniti moguće uzroke i posljedice spontane ekspozicije. Analizom neperforirane mukoze iznad CS-a (Klasa 0 po Talu) nalaze se znakovi kronične upale s malim područjima mineraliziranog materijala koštanog podrjeka koja se nalazi bliže ili dalje od epitela. Histolozi su mukozu klase 0 po Talu definirali kao upalnu fibro-epitelijalu hiperplaziju. Za razliku od PIM-a kod jednofaznog protokola, neperforirana mukoza je imala 1,5 puta veću širinu epitela i duplo veću prisutnost kroničnih upalnih ćelija. Mukoza koja se nalazila oko HA-a kod jednofaznog protokola je imala širinu sličnu alveolarnoj mukozu, uz prisutnost mononuklearnih inflamatornih ćelija (perivaskularnih) u vezivnom tkivu bez sekvestra kosti.

Sekvestri kosti koji su se našli kod neeksponirane mukoze mogu biti potpomažući faktor u razvoju spontane ekspanzije CS-a. Kod klase I po Talu nalazi se hiperplastični epitel s vezivom ispunjenim kroničnim inflamatornim stanicama (većinom limfocitima i plazma stanicama), idući u dubinu perforacije epitel postaje slojevito skvamozan slično epitelu kod radikularne ciste s tankim vezivom u kome se može naći nekrotični materijal i debris. Kod klase II nalazi se epitel sličan epitelu na početku klase I. Iako se histološki nije mogao precizno ispitati sadržaj kod klasa II, III i IV, pokazano je da nema cističnog epitela kao kod klase I (11)(12).

Da bi se uspostavio BŠ oko implantata, potrebna je određena debljina periimplantatne mukoze. U usporedbi sa zubima veća debljina je potrebna za uspostavu periimplantatnog BŠ-a (+ 2 mm), dok se kod debljine manje od 2 mm češće javlja MBR. Kod spontano eksponiranog CS-a udaljenost kosti od mjesta ekspanzije je značajno manja u usporedbi sa HA-om. Uspostava BŠ-a ima veliki utjecaj na resorpciju kosti oko implantata ukoliko se uspoređi s upotrebom nadogradnje manjeg promjera u odnosu na implantat (eng. platform switch) ili pozicijom implantata (suprakrestalna, krestalna ili subkrestalna).

Debljina PIM-a pri uspostavi BŠ-a povoljno utječe na smanjenje resorpcije kosti. Smatra se da se kod debljine manje od 2 mm resorpcijom kosti dobija potreban BŠ. Preporučuje se preoperativna evaluacija debljine PIM-a i razmatranje augmentacije kod debljine manje od 2 mm (13).

PIM između prve i druge kirurške faze smanjuje svoju debljinu, količina gubitka debljine ovisi od početne debljine (deblji profil +2,5 mm, tanki profil -2,5 mm). Postoje razlike u tumačenju granične vrijednosti tanke i debele mukoze (2 mm ili 2,5 mm ovisno o autoru) iako se kod većine kao granična vrijednost navodi 2 mm. Prilikom istraživanja smanjenja debljine mukoze kod dvije grupe, s CTG-om i bez njega, u intervalu od prve do druge kirurške faze nađen je određeni gubitak debljine PIM-a koji je bio statistički manji kod pacijenata s vezivno- tkivnim transplantatom. Pacijenti, koji su imali na početku tanju mukožu, pokazali su razlike u debljini PIM-a pri drugoj kirurškoj fazi ako su tretirani CTG-om dok pacijenti, koji su imali deblju mukožu na početku, nisu imali većih razlika bez obzira jesu li su tretirani CTG-om ili nisu. Tanji profil mukoze u kombinaciji s CTG-om pokazao je značajno povećanje debljine na mjerenju prilikom druge kirurške faze nakon 3-4 mjeseca, čime se pokazuje da se augmentacija PIM-a indicira samo u određenim preoperativnim uvjetima (8).

Nakon implantacije i procesa osteointegracije u drugoj kirurškoj fazi je također moguće vršiti augmentaciju PIM-a kao kod pacijenta iz prikaza slučaja. Prilikom otvaranja implantata na vestibularnoj strani se pripremi režanj djelomične debljine i ležište za augmentativni materijal. Zlatnim standardom u augmentaciji debljine mekih tkiva smatra se CTG, a kao alternative se mogu koristiti ksenogeni kolageni matriks odnosno acelularni dermalni matriks. Povećanje debljine PIM-a od druge kirurške faze do godinu dana postoperativno s CTG-om se povećalo za prosječno 1,2 mm, što predstavlja veliku prednost za otpornost implantata na upalne agense. Zbog poznate koristi povećanja debljine PIM-a (otpornost na inflamatorne agense, bolja estetika) izvršena je augmentacija vestibularne periimplantatne mukoze CTG-om na implantatu sa spontano eksponiranim pokrovnim vijkom (14).

Zbog nelagode uzorokovane uzimanjem CTG-a s nepca odnosno tubera, mnogi istraživači su razvijali alternativne metode kako bi se izbjegao donorski komorbiditet. Upotreba ksenogenog kolagenog matriksa ili acelularnog dermalnog matriksa se pokazala kao valjano alterantivno rješenje sa statistički primjetno slabijim rezultatima u povećanju debljine mukoze. Približno slični estetski parametri i zadovoljstvo nakon okončanih procedura nađeni su kod sve tri grupe. Razlike u korist alternativnih metoda primjećuju se u dužini trajanja operacije, postoperativnoj nelagodi i količini korištenih analgetika.

CTG se i dalje smatra zlatnim standardnom pri povećanju debljine PIM-a iako su se alterantivne metode pokazale valjanima posebno kod osjetljivih na bol, manje kooperativnih pacijenata, problema sa donorskim mjestom i manje iskusnih kirurga.

Kod pacijenta u prikazu slučaja koristio se CTG jer se radilo o mlađem pacijentu bez kontraindikacija, a istovremeno se želio postići najbolji augmentativni rezultat (15) (16) (17).

4. ZAKLJUČAK

Spontana ekspozicija CS-a između prve i druge kirurške faze javlja se kod određenog postotka pacijenata i multifaktorijalne je etiologije. Prilikom dijagnosticiranja važno je prepoznati postoji li inflamatorno–infektivni proces na eksponiranom području te čim prije postaviti HA. U prethodno opisanom slučaju zbog trenutka dijagnosticiranja ekspozicije (4. tjedan postoperativno) i nepostojanja upalnog procesa odlučeno je pomaknuti postavljanje HA-a za 2 tjedna, što se nije moglo provesti zbog spriječenosti u radu uzrokovane pandemijom. Pacijentu je na sljedećem dolasku pored ekspozicije dijagnosticiran i MBR koji je evidentiran intraoperativno te se odlučilo na augmentaciju vestibularne mukoze CTG-a kako bi se povećala biološka širina, otopornost na upalne agense te dobio bolji estetski rezultat.

Prilikom planiranja implantološke terapije važno je uzeti u obzir faktore rizika za spontanu ekspoziciju pokrovnog vijka te je prevenirati, a u slučaju pojave bitno je postaviti HA u najkraćem roku. Ukoliko se pojavi MBR oko eksponiranog implantata postoji spektar terapijskih mogućnosti, kao što je augmentacija periimplantatne mukoze CTG-om, koje mogu dati dugoročno predvidiv rezultat.

5.LITERATURA

1. Sennerby L, Roos J. Surgical determinants of clinical success of osseointegrated oral implants: a review of the literature. *Int J Prosthodont*. 1997;11(5):408-420.
2. Adell R, Lekholm U, Bränemark P-I. Surgical procedures. In: Bränemark P-I, Zarb G, Albrektsson T, eds. *Tissue Integrated Prostheses: Surgical Procedures*. Chicago: Quintessence Publishing Co., Inc. 1985:223-225.
3. Adell R, Lekholm U, Rockler O, Bränemark P-I. A 15-year study of osseointegrated implants in the treatment of the edentulous jaw. *Int J Oral Surg* 1981;10:387-416.
4. Suárez-López Del Amo F, Lin GH, Monje A, Galindo-Moreno P, Wang HL. Influence of Soft Tissue Thickness on Peri-Implant Marginal Bone Loss: A Systematic Review and Meta-Analysis. *J Periodontol*. 2016;87(6):690-699. doi:10.1902/jop.2016.150571
5. Papapetros D, Vassilis K, Antonis K, Danae AA. Interim tissue changes following connective tissue grafting and two-stage implant placement. A randomized clinical trial. *J Clin Periodontol*. 2019;46(9):958-968. doi:10.1111/jcpe.13159
6. Tal H. Spontaneous early exposure of submerged implants: I. Classification and clinical observations. *J Periodontol*. 1999;70(2):213-219. doi:10.1902/jop.1999.70.2.213
7. Hertel M, Roh YC, Neumann K, Strietzel FP. Premature exposure of dental implant cover screws. A retrospective evaluation of risk factors and influence on marginal peri-implant bone level changes. *Clin Oral Investig*. 2017;21(6):2109-2122.
8. Papapetros D, Vassilis K, Antonis K, Danae AA. Interim tissue changes following connective tissue grafting and two-stage implant placement. A randomized clinical trial. *J Clin Periodontol*. 2019;46(9):958-968. doi:10.1111/jcpe.13159
9. Barboza EP, Caúla AL, Carvalho WR. Crestal bone loss around submerged and exposed unloaded dental implants: a radiographic and microbiological descriptive study. *Implant Dent*. 2002;11(2):162-9. doi: 10.1097/00008505-200204000-00018. PMID: 12078599.
10. Van Assche N, Collaert B, Coucke W, Quirynen M. Correlation between early perforation of cover screws and marginal bone loss: a retrospective study. *J Clin Periodontol*. 2008 Jan;35(1):76-9. doi: 10.1111/j.1600-051X.2007.01158.x. PMID: 18173401.
11. Tal H, Dayan D. Spontaneous early exposure of submerged implants: II. Histopathology and histomorphometry of non-perforated mucosa covering submerged implants. *J*

- Periodontol. 2000 Aug;71(8):1224-30. doi: 10.1902/jop.2000.71.8.1224. PMID: 10972637.
12. Tal H, Dayan D. Spontaneous early exposure of submerged implants: III. Histopathology of perforated mucosa covering submerged implants. *J Periodontol.* 2000 Aug;71(8):1231-5. doi: 10.1902/jop.2000.71.8.1231. PMID: 10972638.
 13. Suárez-López Del Amo F, Lin GH, Monje A, Galindo-Moreno P, Wang HL. Influence of Soft Tissue Thickness on Peri-Implant Marginal Bone Loss: A Systematic Review and Meta-Analysis. *J Periodontol.* 2016 Jun;87(6):690-9. doi: 10.1902/jop.2016.150571. Epub 2016 Jan 16. PMID: 26777766.
 14. Cairo F, Barbato L, Tonelli P, Batalocco G, Pagavino G, Nieri M. Xenogeneic collagen matrix versus connective tissue graft for buccal soft tissue augmentation at implant site. A randomized, controlled clinical trial. *J Clin Periodontol.* 2017 Jul;44(7):769-776. doi: 10.1111/jcpe.12750. Epub 2017 Jun 29. PMID: 28548210 .
 15. Zuiderveld EG, Meijer HJA, Vissink A, Raghoobar GM. The influence of different soft-tissue grafting procedures at single implant placement on esthetics: A randomized controlled trial. *J Periodontol.* 2018 Aug;89(8):903-914. doi: 10.1002/JPER.18-0061. PMID: 29756213.
 16. Lissek M, Boeker M, Happe A. How Thick Is the Oral Mucosa around Implants after Augmentation with Different Materials: A Systematic Review of the Effectiveness of Substitute Matrices in Comparison to Connective Tissue Grafts. *Int J Mol Sci.* 2020 Jul 17;21(14):5043. doi: 10.3390/ijms21145043. PMID: 32708901; PMCID: PMC7404037.
 17. Moraschini V, Guimarães HB, Cavalcante IC, Calasans-Maia MD. Clinical efficacy of xenogeneic collagen matrix in augmenting keratinized mucosa round dental implants: a systematic review and meta-analysis. *Clin Oral Investig.* 2020 Jul;24(7):2163-2174. doi: 10.1007/s00784-020-03321-5. Epub 2020 May 19. PMID: 32430777.

6. ŽIVOTOPIS

Kenan Zaimović rođen je 9. travnja 1990. u Gradačcu (BiH). Nakon završene osnovne škole i gimnazije u rodnom gradu 2008. upisuje Stomatološki fakultet Univerziteta u Sarajevu. Studij završava 2014. završnim radom „Hirurški tretman zbrinjavanja gingivalnih recesija“ pod mentorstvom prof. dr. Samira Prohića na Katedri za oralnu kirurgiju. Zaposlen je u Domu zdravlja Gradačac od 2015. do danas.

Od 2015. počinje se educirati i baviti implantoprotetikom, a poslije i implantokirurgijom. Implantološke edukacije stavlja u središte svog profesionalnog interesa zbog čega 2018. upisuje poslijediplomski specijalistički studij Dentalna implantologija pri Stomatološkom fakultetu Sveučilišta u Zagrebu.

Član je Stomatološke komore FBiH i Strukovnog sindikata doktora medicine i stomatologije FBiH.