

Implantati kroz život - implantoprotetska rješenja za različite životne dobi

Aurer, Boris

Master's thesis / Diplomski rad

2020

Degree Grantor / Ustanova koja je dodijelila akademski / stručni stupanj: **University of Zagreb, School of Dental Medicine / Sveučilište u Zagrebu, Stomatološki fakultet**

Permanent link / Trajna poveznica: <https://um.nsk.hr/um:nbn:hr:127:157907>

Rights / Prava: [Attribution-NonCommercial 4.0 International/Imenovanje-Nekomercijalno 4.0 međunarodna](#)

Download date / Datum preuzimanja: **2023-06-09**



Repository / Repozitorij:

[University of Zagreb School of Dental Medicine Repository](#)





SVEUČILIŠTE U ZAGREBU
STOMATOLOŠKI FAKULTET

Boris Aurer

**IMPLANTATI KROZ ŽIVOT -
IMPLANTOPROTETSKA RJEŠENJA ZA
RAZLIČITE ŽIVOTNE DOBI**

Diplomski rad

Zagreb, 2020.

Rad je ostvaren na Stomatološkom fakultetu Sveučilišta u Zagrebu, na Zavodu za mobilnu protetiku.

Mentor: doc.dr.sc. Davor Ileš, Stomatološki fakultet Sveučilišta u Zagrebu, Zavod za mobilnu protetiku.

Lektor hrvatskoga jezika: Smiljana Karlušić Kožar, prof.

Lektor engleskoga jezika: Sanja Vrhovec Vučemilović . prof.

Sastav Povjerenstva za obranu diplomskog rada:

1. _____
2. _____
3. _____

Datum obrane rada: _____

Rad sadrži:

- 50 stranica
- 4 tablice
- 2 slike
- 1 CD

Ako nije drukčije navedeno, sve ilustracije u radu izvorni su doprinos autora diplomskog rada. Autor je odgovoran za pribavljanje dopuštenja za korištenje ilustracija koje nisu njegov izvorni doprinos, kao i za sve eventualne posljedice koje mogu nastati zbog nedopuštenog preuzimanja ilustracija, odnosno, propusta u navođenju njihova podrijetla.

Zahvala

Zahvaljujem svom mentoru, doc.dr.sc. Davoru Ilešu, na pomoći, strpljenju, i stručnim savjetima.

Zahvaljujem svojim roditeljima i djedu koji su mi bili najveći motivatori i podrška, kako tijekom studija, tako i u ostatku dosadašnjeg života.

Zahvaljujem svojoj braći na strpljenju, razumijevanju i potpori tijekom godina studiranja.

Zahvaljujem svojim prijateljima, koji su mi ovaj dio života učinili ljepšim i zabavnijim te me poticali da budem uvijek još bolji i da ne odustajem.

Zahvaljujem stricu i baki koji su me uveli u svijet stomatologije i usadili mi ljubav prema ovoj struci .

Implantati kroz život - implantoprotetska rješenja za različite životne dobi

Sažetak

Razvoj implantoprotetike omogućio je brojne metode rješavanja djelomične i potpune bezubosti. Svaki pacijent je poseban slučaj kojemu treba pristupiti individualno. Važno je poznavati čimbenike koji mogu utjecati na ishod terapije specifično za tog pacijenta. Neki od čimbenika ovise o terapeutu, neki o materijalu i vrsti implantata, suprastrukture i protetskog rada, a neki o samome pacijentu. Čimbenici vezani uz pacijenta su dob, njegovo opće zdravstveno stanje, razina održavanja oralne higijene i neke štetne navike poput pušenja. Ovaj rad pruža pregled literature o čimbenicima koji utječu na uspjeh implantoprotetske terapije, s posebnim naglaskom na utjecaj pacijentove dobi i izazova i mogućnosti u vezi s tom dobi na ishod terapije.

Ključne riječi: implantati, suprastrukture, implantoprotetika, dob

Implants through life-Implant-Prosthetic Solutions for different Ages

Summary

The development of implant prosthetics has enabled numerous methods of resolving partial and complete edentulousness. Each patient is a special case that needs to be approached individually. It is important to know the factors that may influence the outcome of therapy specifically for that patient. Some of the factors depend on the therapist, some on the material and type of implant, the superstructure and prosthetic work, and some on the patients themselves. Factors related to the patient are age, their general health, level of oral hygiene and some harmful habits such as smoking. This paper provides a review of the literature on factors that influence the success of implant-prosthetic therapy, with special emphasis on the impact of the patient's age, and the challenges and opportunities associated with that age, on the outcome of therapy.

Key words: implants, abutments, implant prosthetics, age

Sadržaj

1. UVOD	1
2. MOGUĆNOSTI IMPLANTOPROTETSKOG ZBRINJAVANJA PACIJENATA	3
2.1. Fiksna rješenja	4
2.2. Mobilna rješenja	5
3. ČIMBENICI KOJI UTJEČU NA FUNKCIJU I PREŽIVLJAVANJE IMPLANTAT	8
3.1. Kirurški čimbenici	9
3.1.1. Primarna stabilnost	9
3.2. Čimbenici vezani uz implantat	11
3.3. Osobitosti kosti	11
3.4. Kirurške tehnike implantacije.....	13
3.4.1. Dvofazna kirurška tehnika ugradnje implantata u formiranu alveolu.....	13
3.4.2. Jednofazna „flapeless“ tehnika.....	13
3.5. Suprastrukture i tip konekcije.....	14
3.5.1. Morseov konus	15
3.5.2. Promjena platforme - “platform-switch”.....	16
3.6. Protetski nadomjesci.....	17
3.6.1. Krunice nošene implantatom.....	18
3.6.2. Mostovi nošeni implantatima	18
3.6.3. Djelomične proteze na implantatima.....	19
3.6.4. Pokrovne proteze.....	19
3.6.5. „All-on-4“ sustav.....	19
3.7. Održavanje higijene	20
3.8. Pušenje.....	21
4. DOB KAO ČIMBENIK IZBORA IMPLANTOPROTETSKE TERAPIJ.....	22
4.1. Implantoprotetska terapija u dječjoj dobi	23
4.2. Implantoprotetska terapija zdravih odraslih osoba.....	24

4.3. Implantoprotetska terapija starijih osoba.....	25
5. UTJECAJ MEDICINSKE KOMPROMITACIJE NA IMPLANTOPROTETSKU TERAPIJU	27
5.1. Osteoporoza	28
5.2. Bolesti srca i krvožilnog sustava	28
5.3. Diabetes melitus	28
5.4. Hipotireoidizam	28
5.5. Parkinsonova bolest.....	28
6. TABLICE UTJECAJA NEKIH ČIMBENIKA NA ISHOD IMPLANTO-PROTETSKE TERAPIJE RAZLIČITIH DOBI.....	29
7. RASPRAVA	32
8. ZAKLJUČAK	35
9. LITERATURA	37
10. ŽIVOTOPIS	49

Popis skraćenica:

CT- kompjuterizirana tomografija (*computed tomography*)

CP titan – komercijalno čisti titan (*commercially pure titanium*)

SŽS- središnji živčani sustav

1. UVOD

Implantoprotetika je u današnje vrijeme jedna od najbrže rastućih grana dentalne medicine. Napretkom razvoja dentalnih biokompatibilnih materijala povećan je broj opcija za nadoknadu izgubljenih zubi te rehabilitaciju stomatognatog sustava. Sami implantoprotetski radovi se sastoje od osteointegriranog dentalnog implantata, implantatne suprastrukture te fiksnog ili mobilnog protetskog rada.

Brojne su prednosti implantoprotetske terapije u odnosu na konvencionalnu protetsku terapiju te je sve češće metoda izbora za nadoknadu jednog ili više izgubljenih zubi, čak i kod potpuno bezubih pacijenata. Razvojem implantoprotetike omogućena je nadoknada izgubljenog zuba ili zubi u njihovoj prirodnoj boji, obliku, izgledu i funkciji bez potrebe za brušenjem zdravog tvrdog zubnog tkiva susjednih zuba. Dentalni implantati uz to, funkcijskim podražajem na kost alveolarnog nastavka donekle sprječavaju njegovu resorpciju koja je posljedica gubitka zuba. Indikacije za implantološku terapiju jesu: nedostatak jednog ili više zuba, nedovoljno zuba nosača za fiksni protetski rad retiniran prirodnim zubima, očuvanje tvrdih zubnih tkiva susjednih zuba, nezadovoljavajuća retencija i stabilizacija potpunih proteza te subjektivna nemogućnost nošenja potpunih proteza. Apsolutne kontraindikacije jesu: psihička oboljenja, rizik od srčanih bolesti, netretirana sistemska oboljenja te nedovoljna dob pacijenta, dok su relativne kontraindikacije nedostatak i kakvoća koštanoga tkiva, nedovoljan interokluzijski razmak te rizični čimbenici (radiološko zračenje, bruksizam, neliječeni parodontitis, pušenje). Svrha ovog rada je napraviti pregled čimbenika koji utječu na uspjeh implantoprotetske terapije s posebnim naglaskom na dob pacijenta kao čimbenik.

2. MOGUĆNOSTI IMPLANTOPROTETSKOG ZBRINJAVANJA PACIJENATA

2.1. Fiksna rješenja

Solo krunica na cementiranje nošena implantatom koristi se za nadoknadu jednog zuba. Alternativa je tročlanom mostu. Može biti potpuno metalna, fasetirana, metalno keramička ili potpuno keramička. Prednosti u odnosu na krunicu na vijak su: mogućnost kompenzacije kod nepovoljno nagnutih implantata, lakše postizanje pasivnog prijanjanja između implantatne suprastrukture i krunice radi sloja cementa, nedostatak rupe za pristup vijka, intaktna okluzalna ploha te bolja kontrola okluzije. Nedostatak je teškoća u uklanjanju zaostatnog cementa što je povezano s pojavom peri-implantitisa i periimplantatnog mukozitisa radi pojave mikropukotine i teškoće uklanjanja zaostatnog cementa(1).

Preporuča se upotreba krunica na cementiranje kod krunica s epigingivnim ili supragingivnim rubovima te u slučaju kada je potrebna bolja kontrola okluzije gdje rupa za vijak smeta okluziji (2).

Solo krunice na vijak imaju bolju mogućnost manipulacije. Lakše ih je ukloniti za potrebe održavanja higijene, popravka ili kirurških intervencija. Prednost je moguća individualna izrada što poboljšava estetiku. Nedostatci su im: mogućnost pucanja vijka, a u slučaju nepovoljnih interokluzijskih odnosa često odvijanje te potreba za povremenim zatezanjem vijka.

Mostovi na pričvršćivanje vijkom su protetsko rješenje kod kojega su na mjesto zuba koji nedostaju postavljena dva ili više implantata. Implantati su s krunicama povezani uz pomoć vijka koji omogućuje lakše uklanjanje zbog higijenskih i kirurških zahvata. Implantati su uglavnom titanski, a most može biti potpuno keramički, od plemenitih metala, od metal-keramike ili cirkonij oksidne keramike. Nedostatak su im česti lomovi vijaka i mogući nastanak mikropukotine između protetskog rada i suprastrukture.

Mostovi na pričvršćivanje cementom su protetsko rješenje kojime se nadoknađuju dva ili više izgubljenih zuba, a kod kojih je implantatna suprastruktura povezana s mostom uz pomoć cementa. Prednost radova retiniranih cementom je bolja estetika nego kod onih pričvršćenim vijkom, a mana je što se teže uklanjaju te mogući zaostatni sloj cementa koji narušava zdravlje parodonta i pogoduje razvoju periimplantatnih bolesti. Implantati su obično titanski, a most može biti potpuno keramički, metalno keramički te potpuno metalni.

Proteze retinirane vijkom su alternativa totalnoj protezi. Namijenjene su potpuno bezubim pacijentima i sastoje se od proteze retinirane sa 4 ili više implantata koji omogućavaju bolju retenciju nego kod klasičnih mobilnih totalnih proteza. Prednost im je rehabilitacija cijele

čeljusti postavljanjem samo 4 ili 6 implantata, dobar prijenos sila u anteriorno-posteriornom smjeru, a nedostatak otežano održavanje higijene.

Most na skidanje je protetski rad koji se koristi kod djelomične bezubosti u slučajevima kada je uz gubitak zuba prisutan i značajniji gubitak kosti. Učvršćeni su na implantatima upotrebom dvostrukih sidara gdje je primarno sidro učvršćeno na implantatu, a sekundarno je dio protetske konstrukcije. Dije se na uvjetno i bezuvjetno skidajuće. Uvjetno skidajuće može skinuti samo stomatolog, a bezuvjetno skidajuće može i sam pacijent. Prednost ovih radova je u tome što je reparatura moguća izvan usta pacijenta, a u slučaju progresivne resorpcije kosti, lako se podlože. Nedostatak je potreba za detaljnom edukacijom pacijenta oko nošenja takvog rada, pažljiv odabir materijala koji podnosi savojna naprezanja te skupa laboratorijska izrada.

2.2. Mobilna rješenja

Djelomične proteze su protetska pomagala koja se koriste u slučaju gubitka određenog broja zuba, najčešće kad raspored izgubljenih zuba ne dozvoljava izradu fiksnog rada. Na implantate je retinirana uz pomoć vijka u slučajevima kada je potrebno poboljšanje stabilnosti i statike takvih proteza, npr. prevođenje Kennedy klase 2 u klasu 3. Za izradu se koristi obično akrilat na metalnoj osnovi kao i u konvencionalnih djelomičnih proteza.

Pokrovne proteze na dentalnim implantatima su danas standard u terapiji bezubosti, jer pored poboljšane stabilizacije omogućavaju i aksijalni prijenos sila na alveolarnu kost te tako zbog smanjenja opterećenja sluznice znatno usporavaju resorpciju te pomažu pacijentima u navikavanju na nošenje i stvaraju osjećaj “funkcijskog jedinstva” kod pacijenta. Indikacije za ovu vrstu rada su: nadomještanje tvrdih i mekih dijelova ležišta proteze, nepravilna morfologija čeljusnog grebena, neparalelno orijentirani implantati te izričita želja pacijenta za mobilnim radom. S obzirom na prirodni prijenos žvačnih sila postoje 3 tipa opterećenja kod pokrovnih proteza nošenih implantatima:

1. Tkivno poduprta
2. Tkivno-implantološki poduprta – pokrovna proteza na prečki
3. Potpuno implantološki poduprta

Tkivno-implantološki poduprta proteza. Povezivanjem najmanje 2 implantata, najčešće postavljenih u interkaninom prostoru, u mosni blok preko prečke, omogućena je jednakomjerna distribucija sila. Pacijenti s uznapredovalom resorpcijom alveolarnog grebena kandidati su za ovakvu vrstu retencijskog sustava koji pruža dobru horizontalnu stabilnost proteze, dok su mali međučeljusni prostor i loša higijena kontraindikacija. Sustav prečki tvori matrica, tj. jahač koji se nalazi u proteznoj bazi, i patrica, tj. prečka koja povezuje dva susjedna implantata ili je pak

distalno ekstenzirana i fiksni je dio sustava. Materijal izbora za prečku je metal, a za matricu plastični materijal. Održavanje oralne higijene je otežano u prostoru između prečke i sluznice pa se često javljaju znakovi upale i hiperplazije sluznice ispod prečke, što valja imati na umu prilikom odabira sustava prečki. Dužina prečke ovisi o veličini i zaobljenosti alveolarnog grebena, a u idealnim slučajevima iznosi 20-22 mm. Bitno je obratiti pozornost na pozicioniranje implantata i paziti da njihov položaj ne bude previše distalno što može smanjiti jezični prostor (3). Pokrovna proteza retinirana kuglom koristi se najčešće u slučaju potpune bezubosti mandibule. U ovom sustavu postavljaju se 2 implantata te se na njih preko kugle retinira pokrovna proteza koju oni stabiliziraju. Ova metoda se smatra više udobnom za pacijente od klasične donje totalne proteze te pruža puno više stabilnosti. Ova vrsta pokrovnih proteza pruža otprilike 60% udobnosti koju je acijent imao sa svojim prirodnim zubima nasuprot 10% koje pruža klasična donja totalna proteza (4).

Prednosti pokrovne proteze na kugli su:

- 1) bolja inicijalna retencija od ostalih sustava
- 2) dobar omjer cijene i kvalitete
- 3) lakše održavanje higijene u odnosu na protezu retiniranu prečkom
- 4) jednostavnost popravka

Nedostatci ovog sustava su oksidacija i relativno brzo trošenje kuglaste veze (5). U slučaju retencije i stabilnosti donje pokrovne proteze retinirane dvama implantatima sve se češće koristi locator sustav. Retenciju i stabilnost ovaj sustav postiže frikcijom paralelnih postraničnih površina implantološkog bataljka. Donja je proteza sama po sebi vrlo gracilna i ako se u njenu bazu ugrađuje dodatni retencijski sustav koji zauzima veći prostor, poput prečke, to znatno mijenja njenu debljinu. Povećana debljina donje proteze pacijentu smanjuje lingvalni prostor te mu otežava govor i mastikaciju. Za razliku od prečki, lokatori ne utječu značajno na debljinu donje proteze i postavu zubi pa su i estetski prihvatljiviji. Prednost lokatora u odnosu na kuglu je u tome što se kod kugle retencija odvija samo u njenom ekvatoru, a kod lokatora koji je oblika valjka, čitavom postraničnm površinom. Također oblik valjka sprječava izvrtanje proteze i omogućuje pacijentu bolju funkciju. Zbog male visine od 2 mm, lokatori su pogodni za upotrebu kod neparalelnih implantata jer matricama mogu korigirati otklon do 40°. Prednost sustava lokatora i implantata je da ih se može postaviti i naknadno na već izrađenu donju totalnu protezu, ako se kasnije pokaže da nema dovoljnu retenciju i stabilnost pri žvakanju i govoru. Osim u donjoj čeljusti, moguće je sustav lokatora i implantata postaviti i u gornjoj čeljusti, u tom slučaju je najčešće retinirana s četiri implantata. Pričvrtni sustav lokatora prvenstveno poboljšava stabilnost i retenciju proteze, a ne prenosi opterećenje protetskog nadomjestka na

implantat pa u ovom slučaju se ne preporučuje redukcija protezne baze. Pokrovne proteze retinirane dvama implantatima uglavnom žvačno opterećenje prenose gingivno te bi redukcija protezne baze izazvala daljnju resorpciju grebena. Također bi se opterećenje dodatno prenosilo na implantate što bi narušilo njihovu stabilnost. Prednost lokatora je i njihova kompatibilnost sa svim implantološkim sustavima u uporabi(6).Rezultati istraživanja o usporedbi dviju skupina bezubih pacijenata; jedna opskrbljena klasičnom donjom potpunom protezom, a druga opskrbljena pokrovnom protezom retiniranom dvama implantatima pokazala je veće zadovoljstvo kod druge skupine pacijenata radi bolje stabilnosti i retencije koju pružaju ta dva implantata. Ova vrsta nadomjestka preporuča se poglavito starijim bezubim pacijentima s djelomično resorbiranim rezidualnim grebenom. Zbog svoje male invazivnosti, dobre anatomske topografije i velikog poboljšanja funkcije i udobnosti, danas je gotovo standard u terapiji potpune bezubosti donje čeljusti (7, 8).

3. ČIMBENICI KOJI UTJEČU NA FUNKCIJU I PREŽIVLJAVANJE IMPLANTAT

Titanski implantati su u upotrebi zadnjih 50 godina te se smatraju visoko uspješnom terapijom za dugotrajnu nadoknadu zuba koji nedostaje (9).

Što se uspjeha zadržavanja i implantata tiče, na implantološkom kongresu u Pisi, 2007. godine postavljene su kategorije uspjeha, preživljenja i neuspjeha implantata. U kategoriji preživljavanja implantata razlikujemo zadovoljavajuću kategoriju preživljavanja gdje stanje implantata nije idealno, ali nema potrebe za kliničkim zahvatom i kategoriju kompromisnog preživljavanja gdje stanje implantata također nije idealno, ali se može popraviti kliničkom manipulacijom. U kategoriju neuspjeha spadaju oni implantati koji su predviđeni za uklanjanje ili oni koji su već uklonjeni. U kategoriju uspješno postavljenih implantata ubrajamo one koji imaju idealno kliničko stanje i najmanje 12 mjeseci nose protetski rad. Ranim uspjehom implantata smatramo period od 1 do 3 godine nakon postavljanja implantata, srednjoročni period uspjeha je od 3-7 godina, a dugoročni uspjeh implantata smatramo vremenski raspon od 7 do više godina (10). Stopa petogodišnjeg preživljavanja implantata je 95.6 % prema istraživanju literature (11). Faktori koji utječu na odbacivanje implantata dijele se na one vezane za pacijenta, vezane za mjesto implantacije, vezane za kirurški zahvat, vezane za sam implantat te vezane za protetsku suprastrukturu na implantatu (12).

3.1. Kirurški čimbenici

Kirurškim čimbenicima za uspjeh implantata smatraju se: incijalna stabilnost implantata, angulacija i smjer implantata te spretnost samog terapeuta koji ga postavlja.

3.1.1. Primarna stabilnost

Primarnu stabilnost definiramo kao biomehaničku stabilnost dentalnog implantata u trenutku implantacije i ovisi o vezi površine implantata s okolnom kosti. Na primarnu stabilnost utječu: kvaliteta i kvantiteta alveolarne kosti, oblik implantata, kirurška tehnika te smjer umetanja implantata u kost. O primarnoj stabilnosti ovisi razvoj, remodelacija i regeneracija nove kosti oko površine implantata koja stvara biološku fiksaciju koju nazivamo sekundarna stabilnost (13, 14). Primarna stabilnost veća je 10 puta u kortikalnoj u odnosu na spongioznu kost (15).

Postoje brojne metode za procjenu primarne stabilnosti implantata kao i za procjenu stabilnosti implantata nakon osteointegracije. Neke od metoda u upotrebi su: vizualna procjena, perkusija, analiza zateznog momenta, analiza rendgenske snimke. Vizualno nepotpuna stabilnost je izostanak otpora tijekom pokušaja pomaka implantata. Zatezni moment pri ugradnji implantata je sila otpora koja djeluje prilikom ugradnje ili prilikom učvršćivanja implantata u kost. Smatra se objektivnom metodom za procjenu primarne stabilnosti implantata. Premali zatezni moment sile povezan je sa slabom primarnom stabilnošću, a prevelik je u svezi sa avaskularnom

nekrozom kosti oko implantata (16). Optimalni zatezni moment sile se pokazao onaj od 30 Ncm (17). Analiza ove sile može se napraviti mjerenjem energije koja je potrebna za preparaciju koštanog ležišta prije ugradnje implantata. Smatra se objektivnom metodom jer je u direktnoj korelaciji s gustoćom kosti koja je jedna od osnovnih čimbenika stabilnosti (18). Test perkusijom je najjednostavniji način procjene osteointegracije. Temelji se na analizi zvuka prilikom perkusije metalnog instrumenta s implantatom. Ako je zvuk čist i kristalan, smatra se da je došlo do osteointegracije, ako je zvuk tup smatra se da nije. Metoda nije pouzdana zbog svoje subjektivnosti i osobne interpretacije kliničara (13). Najpopularnije digitalne metode procjene su analiza frekvencije rezonancije (RFA) Osstell® sistem (Osstell AB Stampgatan, Gotemborg, Sweden) i Periotest® (Siemens Medical Systems Inc, Charlotte, Nc implantacije). Analiza frekvencije rezonancije se koristi za mjerenje promjena stabilnosti implantata tijekom vremena. Aparat Osstell® proizvodi vibracije od 3500 do 8500 Hz koji se pretvaraju u ISQ vrijednosti od 0 do 100. Visoke vrijednosti pokazuju visoku stabilnost implantata, dok niske pokazuju slabiju. Uspješno ugrađeni implantati imaju vrijednost veću od 65, dok vrijednost ispod 50 smatramo rizičnom za gubitak implantata (19). Periotest® se koristi za određivanje stabilnosti implantata, dijagnozu mobilnosti zuba te za procjenu okluzijskoga opterećenja (20). Princip rada Periotesta je elektromagnetno kuckanje po zubu ili implantatu 4 puta u sekundi pri čemu mjeri vrijeme kontakta metalnog nastavka s implantatom ili zubom. Pomični zubi i implantati imaju dulji kontakt i veće vrijednosti Periotesta u odnosu na stabilne. Skala mjeri vrijednosti od -8 do 50 pri čemu je jačina veze implantata ili zuba s kosti obrnuto proporcionalna iznosu vrijednosti. Za uspješnu stabilnost implantata vrijednost periotesta bi trebala biti od -5 do 5. Za vrijednosti više od 10 ne preporuča se opterećivanje implantata (21). Ipak ni jedna od tih dviju metoda još uvijek se ne smatra apsolutno preciznom za procjenu stabilnosti kao ni za definiranja uspješnosti (22). Istraživanje Rodriga i suradnika podijelilo je implantate po primarnoj stabilnosti u 4 kategorije ovisno o rotaciji kada se zateže abutment.

A kategorija se smatra primarnom stabilnošću, dok su od B do D kategorije različite razine primarne nestabilnosti.

- A) - implantat se ne rotira
- B) - implantat se lagano rotira uz osjećaj otpora
- C) - implantat se rotira bez otpora
- D) - implantat se rotira uz prisutnu lateralnu oscilaciju.

Implantati primarne stabilnosti A pokazali su se uspješnima u 99.1% slučajeva, implantati kategorije B u 98.1% , kategorije C 94.1% što pokazuje utjecaj primarne stabilnosti na procjenu uspješnosti implantata (23).

3.2. Čimbenici vezani uz implantat

Po obliku implantati mogu biti igličasti, u obliku korijena zuba ili pločasti. Igličasti implantati imaju oblik igle, koristili su se u slučajevima smanjene gustoće kosti, a stabilnost su postizali kortikalnim sidrenjem (24). Pločasti implantati su oblika oštrice sjekire i upotrebljavaju se u slučajevima nedovoljne širine preostalog koštanog grebena kada ne postoji mogućnost augmentacije kosti. Implantati oblika korijena zuba su u današnje vrijeme standard i najčešće se upotrebljavaju. Postavlja ih se kada pacijentu nedstaje jedan ili više zuba uz prisutnost dovoljnog volumena kosti ili ako postoji mogućnost augmentacije uz nedovoljan volumen (25). Stabilnost postižu izravnim kontaktom kosti i površine implantata. Prema obliku tijela implantata dijele se na cilindrične (sa i bez navoja) i konične (sa ili bez navoja) Navojima se postiže povećanje kontaktne površine kao i dobra mehanička sveza s koštanim tkivom. Dizajn implantata značajno utječe na ponašanje okolne kosti. Istraživanja su pokazala da se nova kost više odlaže u dodirnim površinama s navojem dentalnih implantata (26). Oblik implantata utječe na površinu dostupnu za prijenos opterećenja te tako i na stabilnost samog implantata (27). Što je veći broj i dubina navoja, bolji je kontakt implantata i kosti, a širi četvrtasti i navoji u obliku slova V stvaraju manje stresa i bolje prenose sile u odnosu na tanke navoje i one koji se sužavaju prema vrhu (28). U 70% slučajeva danas se postavljaju cilindrični implantati s navojima (29). Ipak, u slučajevima gdje cilindričnim oblikom nije moguće dobiti stabilnost (velika konvergentnost susjednih korijenova, slaba koštana mineralizacija ili situacija odmah nakon ekstrakcije) koriste se implantati anatomskog koničnog oblika (28).

Što se dužine i promjera implantata tiče, istraživanja su pokazala da kraći implantati imaju niži postotak uspjeha, kao i oni manjeg promjera. Implantati dužine 16 mm imaju postotak preživljenja od 96.4 % u usporedbi sa postotkom od 66.7 % za implantate dužine od 7 mm. Također implantati promjera 3-3.9 mm imaju postotak preživljenja od 90.6 %, nasuprot 96.4 % kod implantata promjera od 4 do 4.9 mm (30). U novije vrijeme, radi se na razvoju računalno dizajniranih individualnih implantata koji oblikom oponašaju korijen ekstrahiranog zuba (31).

3.3. Osobitosti kosti

Koštana struktura maksile i mandibule kod ljudi je neujednačenog oblika i veličine zbog nejednolikog modeliranja za vrijeme embriogeneze i dječje dobi. Mandibula ima deblju kortikalnu i gušću trabekularnu kost u odnosu na maksilu, a trabekularna kost je u obje čeljusti u stražnjim segmentima manje debljine i gustoće (32, 33). Upotrebom kompjutorske tomografije (CT) ustanovljeno je da su bezube regije gornje i donje čeljusti po gustoći kosti poredane sljedećim redoslijedom: prednja regija mandibule > prednja regija maksile > stražnja

regije maksile> stražnja regije mandibule (34). Najstariju i najčešće korištenu klasifikaciju kvalitete kosti predložili su 1985. Leckholm i Zarb (35). Podijelili su kvalitetu kosti na 4 tipa. Tip 1 odgovara velikom udjelu kompaktne kosti s malim udjelom spongioze, tip 2 je gusta kompaktna kost s unutrašnjim slojem spongioze, tip 3 je u slučaju kada tanki sloj kortikalne kosti okružuje trabekularnu kost velike gustoće, a tip 4 je u slučaju kad vrlo tanak sloj kortikalne kosti okružuje trabekularnu kost smanjene gustoće. Studije su pokazale da se 20 do 68% gubitaka implantata događa u kosti tipa 4. (36,37). Druga klasifikacija koja je u uporabi jest klasifikacija po Mischeu. Po ovoj klasifikaciji kost je podijeljena na 4 kategorije - od D1 do D4 s obzirom na lokalizaciju, makroskopske karakteristike, taktilni osjećaj tijekom ugradnje implantata i nalaz CT-a (38). D1 kategorija predstavlja gustu kortikalnu kost, najčešće smještenu u prednjoj regiji mandibule. Ova kategorija kosti pruža jako dobru primarnu stabilnost implantata, ali zbog slabije vaskularizacije i veće topline koja se oslobađa preparacijom ležišta u ovom tipu kosti mogući su problemi s nutritivnom opskrbom i produženim cijeljenjem kosti. D2 tip kosti predstavlja kombinaciju guste kortikalne kosti na vanjskoj strani kombiniranu sa 40% trabekularne kosti s unutarnje strane. Najčešće je lokalizirana u prednoj regiji mandibule, a manje u stražnjoj regiji. Ovaj tip kosti pruža izvrsnu stabilnost implantata, dobru osteointegraciju, a kako je dobro vaskularizirana tijekom preparacije ležišta za implantat često krvari što se pokazalo korisnim za smanjenje termičkog oštećenja kosti u preparaciji. D3 tip kosti se sastoji od tankog sloja kortikalne kosti na krestalnom dijelu i debelog sloja guste trabekularne kosti subkrestalno. D3 tip kosti se najčešće nalazi u prednjoj regiji maksile i stražnjim dijelovima oba zuba s tim da je greben obično uži u prednjoj regiji maksile nego u stražnjim dijelovima mandibule. Osim što je ovaj tip kosti slabiji od D2, pruža i lošiju vezu implantata i kosti što rezultira češćim neuspjehom implantata u odnosu na D2 i D1 kost. D4 tip kosti se sastoji od trabekularne kosti male gustoće prekrivene tankim krestalnim slojem kortikalne kosti ili čak i bez njega. Ovaj tip kosti je povremeno nađen u stražnjim dijelovima maksile, a u mandibuli ga uglavnom nema. Radi svoje male gustoće, ova kost ne predstavlja dobro sidrište za implantat pa je u ovom tipu kosti najveći postotak odbacivanja implantata i uglavnom je potrebna augmentacija da bi se u ovom tipu kosti osigurala minimalna razina primarne stabilnosti (39). Zbog navedenih razloga primarna stabilnost implantata je veća u prednjem dijelu mandibule u odnosu na maksilarne stražnje regije. Također i osteointegracija traje duže u maksili u odnosu na mandibulu gdje je veći udio kosti klasificirane D2 po Mischeu. Sekundarna stabilnost je biološkog tipa i nastaje pregradnjom i promjenom odnosa trabekularne i kortikalne kosti u korist kortikalne i stvaranje njene veze s površinom implantata. Sekundarna stabilnost počinje nakon 4 tjedna od

integracije, a vrijeme potrebno za potpunu remodelaciju kosti je između jedne godine i 18 mjeseci. Nakon funkcionalnog opterećenja sila i stres imaju utjecaja na koštano tkivo na način da ako je funkcionalno opterećenje u fiziološkim granicama dolazi do stimulacije remodelacije kosti, a ako je iznad tih granica dolazi do danje resorpcije kosti i opasnosti za gubitak implantata (40, 41).

3.4. Kirurške tehnike implantacije

Kirurške tehnike ugradnje dentalnih implantata mogu se podijeliti na jednofaznu i dvofaznu tehniku ugradnje. Obje tehnike provode se najčešće u lokalnoj anesteziji. Najčešće se rabi pleksus anestezija, a često se primjenjuje i mandibularna anestezija u slučaju postave implantata u molarnoj regiji mandibule (42). Kod jednofazne tehnike koronarni dio implantata ostaje eksponiran kroz meko tkivo zbog čega onda nije nužan sekundarni zahvat otkrivanja implantata. Dvofazna tehnika se sastoji od prve faze odizanja mukoperiostalnog režnja i vraćanja u prvobitni položaj nakon ugradnje i druge faze gdje se kirurškim putem otkriva implantat i postavlja konačna suprastruktura.

3.4.1. Dvofazna kirurška tehnika ugradnje implantata u formiranu alveolu

Na željenom mjestu odiže se rez u punoj debljini mukoperiostalnog režnja., režanj se odiže i prikazuje se kost. Nakon toga se kalibriranim svrdlima po preporuci proizvođača do željene širine i visine, uz stalno ispiranje fiziološkom otopinom i primjenu fiziodispenzera. Fiziodispenzer je uređaj koji omogućuje uz stalno hlađenje i minimalan broj okretaja postav implantata na željenu poziciju i na taj način sprječava pregrijavanje kosti. Najčešći broj okretaja koji se koristi je između 400 i 1200. Nakon ugradnje režanj se što preciznije zašije na prvobitni položaj radi boljeg cijeljenja rane (43). Razdoblje cijeljenja nakon zahvata obično traje 3 do 4 mjeseca. Nakon razdoblja cijeljenja sluznica se otvara i postavlja se gingiformer. Nakon formiranja novog epitelnog pričvrstka, oko implantata postavlja se suprastruktura (44).

3.4.2. Jednofazna „flapeless“ tehnika

Jednofazna flapless tehnika spada u minimalno invazivne kirurške tehnike. Kod ove tehnike pristup je penetracijom kroz sluznicu bez odizanja mukoperiostalnog režnja (45). Zbog toga je kod pacijenata prisutna manja postoperativna nelagoda i nema stvaranja ožiljkastog tkiva. Održavanjem intaktnog periosta s bukalne i lingvalne strane omogućuje bolju vaskularizaciju ležišta implantata te samim time smanjuje vjerojatnost koštane resorpcije (46). Kako je pri ovoj tehnici implantacije smanjena vidljivost, potreban je oprez pri zahvatu (47). Flapeless tehnika se obično koristi uz jednofazno postavljanje dentalnih implantata što znači da njegov koronarni dio ostaje eksponiran kroz meka tkiva pa nema potrebe za drugom fazom otvaranja implantata.

U području gornjih prednjih zubi ova tehnika se koristi uz imedijatno funkcijsko ili nefunkcijsko opterećenje implantata te se time skraćuje terapijsko razdoblje i pacijentu omogućuje adekvatnu estetiku tijekom cijelog trajanja terapije (48).

Prednost ove tehnike je kraći kirurški postupak i kraći period postoperativnog cijeljenja u odnosu na postupak s odizanjem punog mukoperiostalnog režnja. Nedostaci ove tehnike su u nepreglednosti te posljedično može doći do lošeg pozicioniranja implantata, fenestracije kortikalne kosti ili oštećenja pojedinih anatomskih struktura (49). Postotak uspješnosti ove tehnike varira između 74.1% i 100% (50).

3.5. Suprastrukture i tip konekcije

Suprastruktura na implantatu predstavlja međučlan između implantata i protetskog rada i bitan je čimbenik u planiranju implantoprotetske terapije. Suprastrukture mogu biti konfekcijske i individualne te različito angulirane. Prednost konfekcijskih je niža cijena rada i kraće trajanje postupka postave, a prednost individualnih što im se može prilagoditi nagib i u slučajevima gdje implantati nisu postavljeni idealno. Materijali izbora za suprastrukture su: komercijalno čisti titan (CP) i njegove legure, zlato, cirkonij-oksida keramika i aluminij-oksida keramika. Titan je biomaterijal izbora kod implantata u stražnjoj regiji zbog svoje trajnosti, dobrog podnošenja funkcionalnog opterećenja, otpornosti na koroziju i odlične biokompatibilnosti (51). U prednjoj regiji prednost se ipak daje suprastrukturama od cirkonij-oksida keramike jer zbog svoje boje pružaju bolju estetiku. Što se tiče utjecaja na zdravlje periimplantne mukoze, oba materijala su podjednaka po svojim svojstvima (52). Prednost zlatnih legura je njihova dobra biokompatibilnost, bolja estetika nego kod titanskih, lakoća oblikovanja, a nedostatak visoka cijena (53). Važnost spoja između implantata i nadogradnje je u tome što on utječe na stvaranje stresa na kost oko implantata, na protetske komponente te omogućuje stabilnost protetskog nadomjestka (54). Kod dvodijelnog sustava, koji je danas standard u dentalnoj implantologiji, bitna je mehanička stabilnost spoja između implantata i suprastrukture. Ona ovisi i o vijku koji spaja te dvije strukture, a taj vijak je stabilniji kod unutarnjeg spoja u odnosu na vanjski spoj (55). Vezu između implantata i nadogradnje obično opisujemo vanjskom ili unutarnjom. Vanjska veza je ona gdje su implantat i suprastruktura povezani iznad koronarne površine implantata. Unutarnja veza je ona kod koje se spoj implantata i suprastrukture nalazi ispod koronarne razine implantata odnosno ugrađena je u tijelo implantata (56). Prvi spojevi implantata i nadogradnji bili su vanjski, obično u kombinaciji s nekim antirotacijskim elementima. Vanjski spojevi obično su imali ravni dosijed. Antirotacijski elementi su kod vanjskih spojeva bili izbočenje na implantatu i udubljenje na suprastrukturi

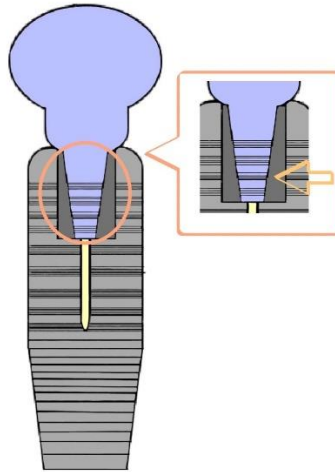
(57). Istraživanja su pokazala da je popuštanje vijka kod ovih spojeva bilo prisutno i u do 40 % slučajeva (58). Zbog loših mehaničkih svojstava, gubitka vijka, nepreciznih antirotacijskih elemenata i mikropropuštanja, vanjski spojevi su zamijenjeni unutarnjima. Unutarnji spojevi imaju prednost pred vanjskima zbog manjeg mikropropuštanja, bolje veze između implantata i suprastrukture te manjeg opterećenja vijka. Prijenos sila je bolji, što smanjuje opterećenje samog spoja te naprezanje kosti i smanjuje vjerojatnost daljnje resorpcije kosti (59). Kod unutarnjih smanjeni su i rotacijski pomaci, a kod veza s dobrom frikcijom, gotovo ih i nema. Bolji su i estetski rezultati te mehanička svojstva (60). Oblik unutarnjih spojeva može biti koničan ili cilindričan, sa ili bez antirotacijskih elemenata. Antirotacijski elementi kod unutarnjeg spoja najčešće su obrnuti od onih u vanjskim spojevima; udubljenje na implantatu i izbočenje na suprastrukтури. Antirotacijski elementi u upotrebi su: trokutasti, četverokutni, šestorokutni, osmerokutni, u obliku vijka i s različitim brojem izbočina i žljebova (56).

Kod unutarnjeg spoja najčešće se koristi unutarnji heksagon, ali sve više i Morseov konus.

3.5.1. Morseov konus

Morseov konus je dizajn veze implantata i suprastrukture u obliku unutarnjeg spoja koji spaja dvije konične strukture. Ovaj oblik veze razvio je Stephen A. Morse 1864. i od tada se koristi za umetanje pomičnih svrdala u bušilice. U implantologiji ova veza funkcionira tako da je konična suprastruktura oblika patrice stiješnjena u implantat dizajna matrice. Veza se ostvaruje frikcijom između dviju visoko paralelnih ploha u sklopu (61). Kut između unutarnje stijenke implantata i vanjske stijene nadogradnje određen je prema mehaničkim svojstvima svakog materijala. Kod materijala na bazi titana taj kut iznosi od 8° do 11° što s koeficijentom frikcije omogućuje rotaciju suprastrukture i sprječava pretjerano opterećenje vijka (62).

Morseov konus smanjuje i mikropukotinu na svezi implantata i suprastrukture što onda u konačnici rezultira manjom bakterijskom akumulacijom i kolonizacijom samog spoja i smanjenom vjerojatnošću pojave periimplantnih bolesti (63). Prema istraživanju Levinea i suradnika, popuštanje vijka je kod ovog oblika veze bilo prisutno u samo između 3.6 i 5.3 % slučajeva (55).



Slika 1 - Morseov konus

3.5.2. Promjena platforme - “platform-switch”

Platform-switch je tehnika uporabe suprastrukture manjeg promjera od promjera tijela implantata. Ova tehnika pomiče spoj implantata i suprastrukture više prema središtu implantata, a odmiče ga od krestalne kosti u odnosu na klasični dizajn, tzv. “platform-matching” implantata (64). Istraživanja Albrektssona i suradnika dokazala su da je prosječan gubitak krestalne kosti 1.5mm do 2 mm u prvoj godini nakon postavljanja dvostrukog sustava implantata(65). Taj gubitak krestalne kosti omogućava akumulaciju bakterija što dovodi do posljedičnog periimplantitisa koji onda vodi u daljnju resorpciju kosti i može prouzročiti neuspjeh implantata. Također pogađa i meka tkiva te može doći do uništenja interdentalnih papila pa to onda predstavlja osim funkcijskog i estetski problem (66).Gubitak krestalne kosti oko sustava gdje je primjenjen „platform switch“ pokazao se višestruko manji u odnosu na konvencionalne sustave gdje su nadogradnja i implantat iste širine. Istraživanje Horzelera i suradnika je pokazalo da je prosječni gubitak kosti oko platform-switch sustava bio 0.22 mm u odnosu na 2.02 mm kod konvencionalnih sustava s istim dijametrom suprastrukture i implantata (67). Četiri su pretpostavke zašto ovaj sustav smanjuje gubitak krestalne kosti:

- Upalni infiltrat se pomiče prema spojištu implantata i nadogradnje, odnosno prema sredini implantata i dalje od krestalne kosti (68).
- Održava biološku širinu i odmiče spojište implantata i suprastrukture dalje od ruba kosti(69).

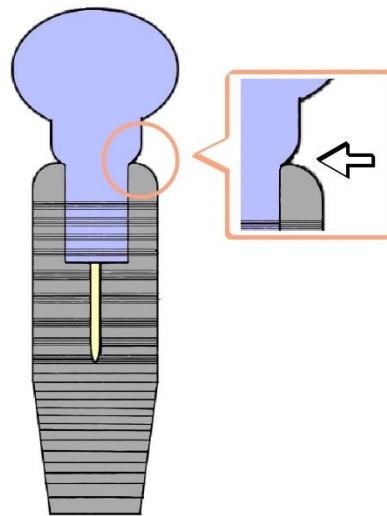
- Odmiče mikropukotinu između implantata i suprastrukture dalje od ruba kosti čime smanjuje količinu bakterija uz kost (70).
- Smanjuje opterećenje kosti oko implantata (71).

Prednosti ove metode su:

1. Povećavaju dugovječnost implantata
2. Poboljšana estetika - jer očuvanje krestalne kosti pomaže očuvanju papilla
3. Smanjuje minimalan potreban razmak među implantatima (72).

Ograničenja ove metode su :

1. U slučaju korištenja suprastrukture normalnog promjera, potrebno je ugraditi veći implantat. To nije uvijek moguće, posebice u uvjetima kada je smanjena širina koštanog grebena.
2. Ako se postavljaju implantati standardne širine, mora se postaviti uža suprastruktura što može štetiti retenciji i rezistenciji protetskog nadomjestka koji nosi (73).



Slika 2 - „platform-switch“

3.6. Protetski nadomjesci

Uloga protetskih nadomjestaka nošenih implantatima nadoknada je žvačne i fonetske funkcije te narušene estetike nastale gubitkom jednog ili više zuba. Čimbenici povezani s protetskim nadomjestkom koji utječu na uspjeh implantoprotetske terapije su: vrsta protetskog rada, metoda retencije i koncept okluzije koji koristimo (74).

3.6.1. Krunice nošene implantatom

Solo krunice nošene implantatom implantoprotetska su metoda izbora za nadoknadu jednog zuba. Veza između krunice i implantata može biti vijak ili cement. Cementirane su krunice pokazale veću vjerojatnost bioloških komplikacija - upale periimplantatne mukoze zbog zaostatnog cementa u 2.8% posto slučajeva (75). Krunice retinirane vijkom pokazuju pak veću vjerojatnost tehničkih poteškoća poput popuštanja vijka čija je incidencija bila do 9% , gubitak retencije u 4.1% slučajeva te lom keramičkog materijala u 3.5 % slučajeva (76). Istraživanje o trogodišnjem uspjehu terapije krunica nošenih implantatom pokazalo je da i cementirane i vijkom retinirane imaju podjednaku vjerojatnost uspjeha, u iznosu od 98.2 % (77). Istraživanje Junga i suradnika pokazalo je da je petogodišnje preživljenje implantata koji nosi solo krunicu bilo 96.8 %, a preživljavanje krunice koju implantat nosi 96.3 %, dok je desetogodišnje preživljenje tih krunica bilo 89.4 % (76).

3.6.2. Mostovi nošeni implantatima

U slučaju potrebe za nadoknadom više zuba, fiksna opcija nadoknade su mostovi. Mostovi mogu biti nošeni implantatima ili nošeni zubom i implantatom. Stopa preživljavanja mostova nošenih implantatima u petogodišnjem razdoblju, prema istraživanju Pjeturssona i suradnika je 95.2 %. Gledajući desetogodišnje razdoblje, stopa preživljenja je 86.7 %. Stopa preživljenja mostova koji su nošeni kombinirano zubom i implantatom u petogodišnjem razdoblju je iznosila 95.5 %, a desetogodišnje preživljenje ovih mostova je bila 77.8 % . Unatoč visokoj stopi preživljenja, 38.7 % pacijenata je u petogodišnjem razdoblju prijavilo neku komplikaciju (78). Nakon petogodišnjeg razdoblja najčešće komplikacije mostova nošenih implantatima bile su: lom keramike u 13.5 % slučajeva, upala mekog tkiva oko implantata u 8.5 % slučajeva , gubitak kompozitnog materijala za zatvaranje pristupnog otvora vijka u 5.4 % slučajeva, popuštanje vijka u 5.3 % slučajeva i gubitak retencije cementiranih nadomjestaka u 4.7 % slučajeva (11). Kod mostova nošenih implantatima i zubom, najčešća nuspojava bila je periapikalna lezija u 11.53% slučajeva. Od tehničkih komplikacija najčešća je lom okluzalne keramike u 16.6 % i popuštanje vijka u 15% slučajeva. Komplikacija je bila i intruzija zuba koji je s implantatom povezan mostom i bila je prisutna u 8.19% slučajeva(79). Iako su stope preživljavanja mostova nošenih samo implantatima i kombinirano zubno-implantatno vrlo visoke, ako postoji mogućnost, prednost se daje čisto implantatno nošenim mostovima jer je manja vjerojatnost komplikacija(80).

3.6.3. Djelomične proteze na implantatima

Djelomične proteze na implantatima opcija su nadoknade izgubljenih zuba kod djelomično bezubih pacijenata. Prema istraživanju Zelal Ülku i suradnika, stopa preživljenja implantata koji su nosili djelomičnu protezu je 98.6 % , dok je 100% proteza bilo uspješno. U maksili je stopa preživljenja implantata bila 99,38 %, a u mandibuli 98.74% (81).Istraživanje Grossmana i suradnika dobilo je slične rezultate, gdje je postotak preživljavanja implantata nosioca parcijalnih proteza kroz 31 mjesec iznosio 95.5 %, a same proteze su imale samo manje tehničke probleme. Također je zadovoljstvo pacijenata nosioca bilo vrlo visoko, gotovo 100 % zadovoljnih (82).

3.6.4. Pokrovne proteze

Pokrovne proteze na implantatima mobilno su rješenje za potpuno bezubu čeljust.Omogućuju bolju stabilnost, funkciju i estetiku u odnosu na klasičnu potpunu protezu i osiguravaju veće zadovoljstvo pacijenata (83). U mandibuli, istraživanja su pokazala, da su za retenciju pokrovne proteze dovoljna samo 2 implantata (84). Razina preživljavanja implantata koji podupiru pokrovne proteze u donjoj čeljusti gotovo je 100% (85). Istraživanje Rocuzzoa i suradnika nije pokazalo da dodavanje više od dva implantata, kao podupirača donje pokrovne proteze, pridonosi značajno zadovoljstvu pacijenata, smanjenju gubitka kosti ili broja komplikacija. Također nisu primijetili da povezivanje dva implantata prečkom značajno pridonosi uspjehu terapije (86). Važno je samo da pokrovna proteza pri postavljanju pasivno priliže na implantate tako da se izbjegne preopterećenje implantata što bi moglo rezultirati frakturom proteze, frakturom implantata ili gubitkom implantata (87). Sustavno istraživanje Slota i suradnika o razini preživljenja implantata, koji podupiru gornju pokrovnu protezu u jednogodišnjem razdoblju, pokazalo je da je najbolje rješenje šest implantata povezati prečkom. U tom slučaju razina preživljavanja implantata i proteze bila je 98.2 %. Sljedeća najbolja opcija bila su četiri implantata povezana prečkom gdje je razina preživljavanja bila 96.3 %, a na trećem mjestu je opcija 4 implantata i kugličaste veze implantata i proteze gdje je preživljenje implantata 89.9%, a proteze 96.5 % (88). Drugo istraživanje, Raghoeara i suradnika, potvrdilo je da je za dobru retenciju maksilarne pokrovne proteze potrebno minimalno 4 implantata (89).

3.6.5. „All-on-4“ sustav

Ovaj koncept temelji se na postavljanju 2 vertikalna i 2 angulirana implantata u prednju regiju mandibule i premaksilu. Biomehanički, ova metoda omogućava dobar prijenos sila u anteriorno-posteriornom smjeru, omogućava korištenje duljih implantata jer ih se može nagnuti te čuva visinu marginalne kosti.Prednost ove tehnike je što omogućava imedijatno opterećenje

implantata semicirkularnim fiksnim protetskim nadomjestkom ,ako je postignuta dovoljna primarna stabilnost implantata što značajno skraćuje proceduru liječenja i povoljno utječe na estetiku i funkciju pacijenta za vrijeme cijelog trajanja terapije. Stopa preživljavanja implantata je u sedmogodišnjem razdoblju iznosila od 92.5 % do 100% u maksili , a od 93.8 do 100 % u mandibuli. Stopa preživljavanja protetskog nadomjestka bila je još veća - 99.5 % (90).

Tablica 1 - usporedba vrste protetskog nadomjestka, stope preživljavanja implantata i najčešćih komplikacija

Vrsta protetskog nadomjestka	Stopa preživljenja implantata	Najčešća komplikacija
cementirana solo krunica	96.8 %	periimplantatni mukozitis
solo krunica retinirana vijkom	96.8%	popuštanje vijka
most nošen implantatima	95.2%	lom keramike
zubno-implantatno nošeni most	95.5%	periapikalna lezija zuba nosača
djelomična proteza	95.5%	lom akrilatnih zubi
pokrovna proteza	98.2%	gubitak stabilnosti
„ all-on-4 “	92.8% u maksili 93.8-100% u mandibuli	lom keramike

3.7. Održavanje higijene

Održavanje prikladne oralne higijene jedan je od najvažnijih faktora za dugoročan uspjeh implantološke terapije. Za dugoročan uspjeh terapije pacijent mora prihvatiti da je najveći dio odgovornosti održavanja oralne higijene na njemu (91).Preporuča se upotreba interdentalnih četkica koje mogu prodrijeti 3 mm u sulkus oko implantata i efektivno ga počistiti uz ispiranje (92). Uz održavanje mehaničke kontrole plaka, implantološkim pacijentima se preporuča svakodnevno ispiranje usta Listerine® otopinom ili još efektivnije, otopinom na bazi 0.1% klorheksidin diglukonata.(93) Što se tiče kontrolnih pregleda, pacijent bi se u prvoj godini nakon postavljanja dentalnog implantata, trebao naručiti svakih tri mjeseca. U slučaju da su nakon godine dana implantati stabilni i periimplantatno tkivo ne pokazuje znakove upale, može se preći na režim kontrola svakih 6 mjeseci (94). Radiološka kontrola se preporuča svakih 12 do 18 mjeseci (95).Uz dobro održavanje oralne higijene i redovite odlaske na kontrolu i terapiju održavanja, vjerojatnost desetogodišnjeg preživljavanja implantata se penje na 97.5 % (96).

3.8. Pušenje

Pušenje cigareta u usnoj šupljini je povezano s povećanom akumulacijom plaka, većom vjerojatnošću za razvoj gingivitisa i parodontitisa, većom vjerojatnošću za gubitak zuba i povećanom resorpcijom alveolarnog grebena (97). Cijeljenje nakon zahvata na mekome tkivu, kod pušača, također je sporije. Smatra se da je uzrok tomu citotoksično djelovanje nikotina i ugljikovog monoksida na stanice koje sudjeluju u cijeljenju rane. Kateholamini iz duhanskog dima uzrokuju vazokonstrikciju u kapilarama usne šupljine što dodatno otežava cijeljenje (98). Što se uspjeha implantološke terapije tiče, Bain i Moy su u svojem istraživanju iz 1993. potvrdili da je kod pušača vjerojatnost odbacivanja implantata bila 2.6 puta veća u odnosu na nepušače. Kod pušača je ona iznosila 11.28%, a kod nepušača 4.76%. U istom istraživanju su otkrili veću prevalenciju kosti tipa 4 - smanjene gustoće kod teških pušača (onih koji puše više od 20 cigareta dnevno) u odnosu na nepušače pa čak i lakše pušače. Time su dokazali i vezu broja popušanih cigareta i vjerojatnosti neuspjeha implantološke terapije.(99) Pušenje cigareta povezano je i s većim gubitkom marginalne kosti nakon postavljanja implantata, većom vjerojatnošću za razvoj periimplantitisa ili periimplantatnog mukozitisa i smanjenjem vjerojatnosti uspjeha augmentacije kosti (100). Iako pušenje nije apsolutna kontraindikacija za implantološku terapiju, preporuča se prestanak pušenja barem jedan tjedan prije i dva mjeseca nakon postave implantata (101).

4. DOB KAO ČIMBENIK IZBORA IMPLANTOPROTETSKE TERAPIJ

4.1. Implantoprotetska terapija u dječjoj dobi

Trauma i kongenitalna hipodoncija su najčešći razlog gubitka zuba kod djece. Nedostatak zuba dovodi do gubitka funkcije i narušava normalan rast alveolarnog grebena. Problem je i narušena estetika koja šteti normalnom psihosocijalnom razvoju djece (102). Kongenitalna hipodoncija je česta i kod inače potpuno zdrave djece i ne mora biti povezana ni sa kakvim razvojnim poremećajima. Zubi koji najčešće nedostaju su umnjaci, ali za njih ne postoji potreba protetske nadoknade. Iza njih najčešće nedostaju mandibularni drugi premolari (2.2% slučajeva), maksilarni lateralni sjekutići (1.6% slučajeva), maksilarni drugi premolari (0.23% slučajeva) i mandibularni lateralni sjekutići (0.1% slučaj) (103). Protrudirani maksilarni sjekutići u kombinaciji s inkompetentnim usnama predisponirajući su faktor za dentalnu traumu tih zuba koja često rezultira avulzijom. Predispozicija za dentalne traume u djece varira oko 1.7% (104). Tradicionalno je metoda liječenja nedostatka jednog zuba bila u domeni restaurativne stomatologije, dok su se nedostaci više zuba tretirali djelomičnim protezama. Problemi s djelomičnom protezom ovise o suradljivosti djeteta. Djelomična proteza povećava incidenciju karijesa i gingivitisa. Djelomičnu protezu se također mora povremeno promijeniti da se kompenzira kraniofacijalni rast (105). Zbog navedenih razloga, implantoprotetska terapija bi bila idealno rješenje za nedostatak zuba u djece. Implantoprotetski radovi vraćaju funkciju, čuvaju visinu alveolarne kosti i omogućuju izvrsne estetske rezultate koji djeci vraćaju samopouzdanje i omogućuju normalan psihosocijalni razvoj. Roditelji se također uglavnom slažu s ovom metodom i pristaju na nju čim je predložena (102). Indikacije za implantoprotetsku terapiju kod djece su:

- 1) djeca s ektodermalnom displazijom (106)
- 2) implantati u kombinaciji s augmentacijom kod pacijenata s rascjepom nepca i čeljusti (107)
- 3) djeca s anodoncijom, oligodoncijom, hipodoncijom ili zubima izgubljenim zbog traume (108)
- 4) nekooperativna djeca koja imaju problema s nošenjem mobilnoprotskih radova.

Kontraindikacije su:

- 1) djeca preadolescentske dobi
- 2) djeca u trenutku pubertetskog rasta
- 3) nedovoljno mezio-distalnog mjesta za postav implantata (109).

U planiranju implantoprotetske terapije kod djece svakako se u obzir treba uzeti rast kraniofacijalnog sustava koji nije isti kod mandibule i maksile, niti isti za dječake i djevojčice, a niti se uvijek poklapa s kronološkom dobi djeteta. Najpreciznija metoda procjene rasta

koštanih struktura je uzimanje serije kefalometrijskih radiografa svakih 6 mjeseci. Koštani rast se smatra završenim ako u godinu dana nema promjena na radiografu (110).

Osim rasta, važni faktori za uspjeh terapije koji se moraju uzeti u obzir su: zubi prisutni u čeljusti, rezidualni prostori između zuba, količina alveolarne kosti i vrijeme postave implantata (111). Sharma i Vargervik podijelili su pedodonstke pacijente u tri kategorije ovisno o broju zuba koji nedostaju:

1. kategorija - djeca s kongenitalnim nedostatkom jednog zuba i prisutnim trajnim susjednim zubima
2. kategorija -djeca s kongenitalnim nedostatkom više zuba, ali prisutnim trajnim zubima koji okružuju bezubi prostor
3. kategorija- djeca s potpuno bezubom barem jednom čeljusti ili s prisutnim jednim ili dva zuba u lošoj poziciji u čeljusti (112).

Pacijentima prve kategorije se ne preporuča postav implantata s krunicom prije završenog kraniofacijalnog rasta jer će doći do nesrazmjera veličine protetskog rada i zuba.

Pacijenti druge kategorije obično su tretirani djelomičnim protezama, ali im se može postaviti implantat prije kraja rasta kako bi se poboljšala udobnost, estetika i stabilnost. Nakon kraja rasta implantat će se kirurški morati pomaknuti koronarno.

Pacijenti u trećoj kategoriji obično boluju od ektodermalne displazije pa dentoalveolarni rast i posljedičan apikalni pomak implantata tu nisu problematični (113). Što se dobi tiče, najbolje rezultate su pokazali implantati postavljeni iza 15.godine za djevojčice i 17. godine za dječake, kad im je prosječno završen skeletalni rast. Implantati postavljeni prije tog vremena nisu se pokazali kao preporučljivo rješenje jer su morali biti reimplantirani u puno slučajeva (109).

Iznimka su bili samo pacijenti s potpuno bezubom mandibulom kod kojih je radi nedostatka zuba rast mandibule završen već između 5. i 6. godine. Tu se pokazalo mogućim, a čak i korisnim postaviti implantate prije pubertetskog rasta (114).

4.2. Implantoprotetska terapija zdravih odraslih osoba

Najčešći razlog za implantoprotetsku terapiju ove skupine je nadoknada jednog izgubljenog zuba. Napretkom svijesti o potrebi za održavanjem oralne higijene, broj bezubih pacijenata u ovoj dobno skupini je sve manji i manji (115).U ovoj dobnoj skupini najčešći razlog za implantoprotetski zahvat je nadoknada jednog izgubljenog zuba. I to u 30% slučajeva (116). Primjetno je da je taj broj najveći u najmlađem dijelu ove populacije - između 20 i 40 godina. U tom slučaju, najčešća vrsta implantoprotetske terapije je krunica nošena implantatom.Slijedeća najčešća indikacija je gubitak više zuba u stražnjoj regiji, odnosno klasa

I po Wildu. Postotak tog poremećaja je 27 % (116). Tu je klasično rješenje mobilna proteza s produženim sedlom (117). Napretkom implantoprotetike, u ovom slučaju, moguće je postići bolju stabilnost i nadoknadu mastikatorne funkcije postavom implantata u distalnom dijelu bezubog prostora i izradom kombinirano zubno-implantatno nošenog mosta. Ako pacijent želi, moguća je i izrada mobilno protetskog rada, djelomične proteze poduprte zubima i implantatom (118). Prekinuti zubni luk je u ovoj populaciji prisutan u 21% slučajeva i tu se od implantoprotetske terapije preporuča izrada fiksnih rješenja - mosta nošenog implantatima (119). Potpuna bezubost je u ovoj populaciji bila prisutna u 22% slučajeva i to s primjetno većom učestalošću u podskupini od 40 do 60 godina (116). Napretkom implantoprotetike, za rješavanje potpune bezubosti više nije nužna izrada potpune proteze, već je za bezubu maksilu terapija izbora „all-on-4“ sustav koji pruža mnogo bolju funkciju i estetiku (120). Za bezubu mandibulu standard je izrada pokrovne proteze retinirane dvama implantatima (121). U istraživanjima literature, kod ove dobne skupine uspjeh implantata je od 94 do 97 % i ova dob se ne smatra rizikom za uspjeh implantoprotetske terapije (122, 123).

4.3. Implantoprotetska terapija starijih osoba

Napretkom medicine, poboljšanjem higijenskih uvjeta i porastom životnog standarda, očekivani životni vijek se drastično produžio. To je utjecalo na sve veći udio osoba starijih od 60 godina u ukupnoj populaciji (124). Povezano s time, narastao je i broj implantoloških pacijenata ove dobne skupine. Specifičnosti ove dobne skupine koje utječu na ishod implantološke terapije su:

- 1) pogoršano opće zdravstveno stanje
- 2) pogoršanje stanja parodonta
- 3) smanjena mogućnost održavanja oralne higijene
- 4) smanjene kognitivne funkcije (125)

Pogoršano opće zdravstveno stanje ovih pacijenata predstavlja rizik pri izvođenju kirurških zahvata postavljanja implantata. Stanja kod kojih je potrebna posebna pažnja pri zahvatima su: bolesti srca i krvožilnog sustava, diabetes melitus, osteoporoza, zloćudne bolesti, reumatske bolesti i malnutricije (126). Ove bolesti i njihova terapija mogu ujecati na cijeljenje rane, oseointegraciju i generalno na uspjeh implantološke terapije. Što se tiče parodontološkog zdravlja i održavanja oralne higijene, pri izradi rada mora se razmišljati o mogućnosti čišćenja čak i nauštrb estetike. Kod starije populacije, mogućnost održavanja oralne higijene je najvažniji prioritet pri izradi implantoprotetskog rada. Kod starijih pacijenata koji su sposobni održavati dobru oralnu higijenu u trenutku postave implantata i izrade rada treba također imati

u vidu mogućnost pogoršanja tih sposobnosti s vremenom. Smanjene kognitivne sposobnosti povezane sa starenjem mogu kod ovih pacijenata smetati razumijevanju plana terapije pa im je u tom dijelu terapije potrebno posvetiti posebnu pažnju (127).

U ovoj dobnoj skupini pet je najčešćih indikacija za postavljanje implantata:

- 1) kad preostali zubi pacijenta zbog lošeg rasporeda ili lošeg stanja parodonta ne mogu biti nosači fiksnog mosta
- 2) kad pacijentu zbog smanjene manualne spretnosti, stavljanje i skidanje mobilnoprortetskog rada predstavlja problem (128)
- 3) gubitka zuba koji je nosio postojeću djelomičnu protezu
- 4) potreba za povećanjem stabilnosti parcijalne proteze oblika produženog sedla (129)
- 5) slučaj kad je potrebno povećati stabilnost donje potpune proteze postavom dva implantata (130).

Postotak preživljavanja implantata i u ovoj je dobnoj skupini je vrlo visok i kreće se između 94% i 97 % (122, 131). Kod dizajniranja protetskog rada za ovu dobnu skupinu preporuča se proširivanje interdentalnih prostora radi lakšeg održavanja higijene (čak i uz lošiji estetski dojam). Preporuka je, kad je to moguće, da se prednost daje mobilnim, a ne fiksnim radovima jer je u tom slučaju lakše održavanje higijene, a i sami popravci radova su lakši u slučaju gubitka implantata ili drugih tehničkih poteškoća (132). Za potpuno bezubu mandibulu kod ove dobne skupine terapija izbora je pokrovna proteza poduprta dvama implantatima u prednjoj regiji (133). Terapija izbora za potpuno bezubu gornju čeljust u ovoj skupini je izrada fiksnog rada retiniranog s 4 ili 6 implantata (134). Kod djelomične bezubosti, kod pacijenata ove skupine, ako raspored zuba dopušta, preporuča se izrada klasičnih mostova ili djelomičnih proteza, a u slučaju potrebe za implantoprotetskom terapijom preporuka su mobilni radovi (125).

5. UTJECAJ MEDICINSKE KOMPROMITACIJE NA IMPLANTOPROTETSKU TERAPIJU

5.1. Osteoporoza

Osteoporoza je bolest koja se očituje gubitkom mase i gustoće kosti, uključujući i alveolarne kosti. Istraživanje Augusta i suradnika je pokazalo veću tendenciju neuspjeha implantološke terapije kod žena s osteoporozom u maksili u odnosu na kontrolnu skupinu. Kod mandibularnih implantata, nije bilo korelacije između gubitka implantata i osteoporoze(135).

5.2. Bolesti srca i krvožilnog sustava

Bolesti srca i krvožilnog sustava poput hipertenzije, ateroskleroze i bolesti koronarnih arterija mogu utjecati na smanjen dotok kisika i nutrijenata u tkivo. Zbog toga bi se očekivalo da mogu i kompromitirati oseointegraciju implantata. Istraživanje Khadivia i sur. ipak je pokazalo samo 1% više neuspjeha implantata kod bolesnika srca i krvožilnog sustava u odnosu na kontrolnu skupinu (136). Iz rezultata istraživanja, autori su zaključili da kontrolirana bolest srca i krvožilnog sustava nije kontraindikacija za implantoprotetsku terapiju.

5.3. Diabetes melitus

Pacijenti koji boluju od dijabetesa pokazuju usporeno cijeljenje rana, povećan gubitak alveolarne kosti i veću učestalost parodontnih bolesti. To su sve faktori koji potencijalno mogu ugroziti uspjeh implantološke terapije. Istraživanje Fiorellinija i suradnika je potvrdilo 15 % više gubitaka implantata kod pacijenata oboljelih od dijabetesa u odnosu na opću populaciju (137). Drugo istraživanje Accursija i sur. , dokazalo je da se nakon godinu dana, rizik gubitka implantata kod pacijenata s kontroliranim dijabetesom izjednačava s rizikom opće populacije pa se kontrolirani dijabetes ne smatra kontraindikacijom za implantološku terapiju. (138).

5.4. Hipotireoidizam

Hipotireoidizam smanjuje aktivnost i maturaciju koštanih stanica i dovodi do smanjenog metabolizma kosti. Attard je istraživao preživljenje dentalnih implantata u osoba koje uzimaju terapiju za hipotireoidizam u odnosu na opću populaciju. Istraživanje nije pokazalo veći gubitak implantata kod osoba s hipotireoidizmom pa se može zaključiti da kontrolirani hipotireoidizam nije kontraindikacija za postav dentalnih implantata (139).

5.5. Parkinsonova bolest

Parkinsonova bolest je poremećaj SŽS-a koji se manifestira sporošću i siromaštvom pokreta, mišićnim rigiditetom, tremorom u mirovanju i nestabilnošću pri održavanju položaja tijela. Vjerojatnost uspjeha implantološke terapije kod ovih pacijenata je 82%, 10 % manje nego u općoj populaciji (140). Smatra se da je razlog tome otežano održavanje higijene kod ovih pacijenata te teškoće umetanjem i uklanjanjem iz usta mobilnih protetskih radova.

6. TABLICE UTJECAJA NEKIH ČIMBENIKA NA ISHOD IMPLANTO-PROTETSKE TERAPIJE RAZLIČITIH DOBI

Legenda:

- 0 bez značajnog utjecaja
- + umjeren utjecaj
- ++ značajan utjecaj
- +++ velik utjecaj

Tablica 2 - utjecaj nekih čimbenika na uspjeh implanto-protetske terapije djece

Tip implanto-protetskog rada	Utjecaj čimbenika na uspjeh terapije u djece		
	Higijena & navike	Kirurški faktori	Komorbidity
Krunica na vijak	++	++	+
Krunica na cementiranje	+++	+	+
Most na cementiranje	+++	+++	+
Djelomična proteza	+	+	+
Pokrovna donja proteza na 2 implantata	+	+	++

Tablica 3 - Utjecaj nekih čimbenika na uspjeh implanto-protetske terapije zdravih odraslih

Tip implanto-protetskog rada	Utjecaj čimbenika na uspjeh terapije zdravih odraslih		
	Higijena & navike	Kirurški faktori	Komorbiditeti
Krunica na vijak	++	++	0
Krunica na cementiranje	+++	+	0
Most na implantatima	++	+++	+
Zubno-implantatno nošeni most	+++	++	+
Donja pokrovna proteza na 2 implantata	+	+	0
"All on 4"	+++	+++	+++

Tablica 4 - Utjecaj nekih čimbenika na ishod implanto-protetske terapije starijih osoba.

Tip implanto-protetskog rada	Utjecaj čimbenika na uspjeh terapije u starijih osoba		
	Higijena & navike	Kirurški faktori	Komorbiditeti
Djelomična proteza poduprta implantatom	+	++	++
Pokrovna proteza podržana lokatorima	+	+	++
"All on 4"	+++	+++	+++

7. RASPRAVA

Razvoj implantoprotetske terapije je omogućio velik napredak u saniranju djelomične i potpune bezubosti. Uz nadoknadu mastikatorne i fonetske funkcije, implantoprotetski radovi mogu pružiti odličnu razinu estetike koja je u današnje vrijeme važnija nego ikada prije. Ipak zbog brojnih sustava implantata, načina povezivanja implantata i suprastrukture te načina povezivanja suprastrukture sa samim protetskim radom dostupnim na tržištu, često dolazi do nedoumica oko toga što izabrati. Primjerice, jesu li bolje krunice retinirane cementom ili vijkom, odlučiti se za mobilni ili fiksni rad? Kao i kod svih vrsta terapije u stomatologiji, svako rješenje ima svoje prednosti i nedostatke. Cementirani radovi primjerice, imaju manju vjerojatnost loma i gubitka veze s implantatom, ali zbog stvaranja mikropukotina skloniji su uzrokovati upale mekog tkiva oko implantata. Brojni su čimbenici koji utječu na ishod implantoprotetske terapije, neke je lakše predvidjeti, a neke manje. Kirurški čimbenici za postav implantata su najprecizniji i njihovi rezultati su najviše znanstveno utemeljeni. Ostali čimbenici poput tipa implantata, veze suprastrukture i implantata, kirurške tehnike i osobitosti kosti samo su djelomično mjerljive. Neke od tih kategorija poput kirurških tehnika i izbora implantata najviše ovise o izboru samog liječnika koji ih postavlja što čini istu tehniku ostvarenu od dva različita terapeuta zapravo teško usporedivom. Izbor samog protetskog nadomjestka koji će biti postavljen na implantate često nije samo utemeljen na znanstvenim činjenicama nego često predstavlja kompromis između idealnog rješenja i pacijentovih želja, ali i financijskih mogućnosti. Dob pacijenta je kao faktor izbora optimalne implantoprotetske terapije najviše izražena u dječjoj i starijoj životnoj dobi i sa sobom nosi relativno poznate poteškoće i probleme. Kod djece se posebice mora paziti da terapijom ne narušimo prirodni rast i razvoj čeljusti, a kod starijih pacijenata da ne ugrozimo njihovo opće zdravstveno stanje te uzmemo u obzir promjene koje se događaju u njihovim organizmima te pokušamo predvidjeti buduće promjene u ustima i osigurati dizajn protetskog nadomjestka koji će ih kompenzirati. I sam uspjeh implantoprotetske terapije je teško definirati. Kriteriji uspjeha su uglavnom povezani s godinama preživljavanja implantata u ustima pacijenta, no implantat može biti priutan u ustima na način da uzrokuje dodatne probleme (perimplantitisi), ne obavlja svoju funkciju (npr. retenciju) ili estetski izuzetno nepovoljno djeluje na dobrobit i samopouzdanje pacijenta. Također postoji problem što ako pacijent uz rad napravljen uz najveći mogući trud i vještinu terapeuta ne vodi brigu o održavanju higijene toga rada? Pacijenti često misle da je njihova terapija u trenutku izrade gotovog protetskog rada završena, pritom zanemaruju svoju osobnu odgovornost za održavanje toga rada. Time procjena karaktera, psihološkog i psihosocijalnog statusa postaje također dijelom zadatka terapeuta. Isto tako, svaki organizam različito reagira na postavljanje implantata koji je ipak strano tijelo u ustima i rezultat terapije uz poznavanje svih

faktora koji utječu na uspjeh terapije je moguće samo djelomično predvidjeti. Prethodno navedenima tablicama pokušao sam dati svoj stav na osnovu proučene literature o faktorima i radovima koje bih preporučio i jednog dana i izradio svojim pacijentima uzimajući u obzir njihovu životnu dob kao osnovni orijentacioni faktor te dodatne čimbenike koji kontroliraju uspjeh terapije. Svaka životna dob nosi svoje specifičnosti koje treba uvažiti i implantološko terapiju planirati kao dugorčno, ponekad i cjeloživotno rješenje oralnog zdravlja. To je osnovna zadaća svakog terapeuta u području dentalne medicine, i zahtjeva njegovo široko znanje i cjeloživotno učenje - kako bi pružio svojim pacijentima najbolju dugoročnu skrb.

8. ZAKLJUČAK

Iako je napredak implantoprotetike dao brojne opcije za terapiju djelomične i potpune bezubosti, rezultat terapije nije uvijek moguće predvidjeti. Danas su brojni čimbenici koji utječu na uspjeh terapije poznati; neki su vezani uz terapeuta, neki uz materijal i vrstu implantata i protetskog rada, a neki uz samog pacijenta. U ovom radu fokus je bio na istraživanju dobi pacijenta kao faktoru na uspjeh implantoprotetske terapije. Istraživanjem literature, zaključeno je da je faktor dobi na uspjeh implantoprotetske terapije najvažniji u dječjoj dobi i starijoj životnoj dobi. Kod djece; osim u iznimnim slučajevima anodoncije uzrokovane ektodermalnom displazijom, za početak implantoprotetske terapije ipak se preporuča pričekati završetak skeletalnog rasta. To je za dječake najčešće oko 18. godine, a za djevojčice oko 16. Životna dob od 20 do 60 godina nije se pokazala kao faktor koji značajno utječe na ishod implantoprotetske terapije. Specifičnost implantoprotetske terapije u starijoj životnoj dobi je ta da se za zahvate trebaju uzeti u obzir komorbiditeti tipični za pacijente ove dobi. Kod pacijenata ove dobne skupine preferira se izrada mobilnih u odnosu na fiksne radove radi lakšeg čišćenja i održavanja higijene.

9. LITERATURA

1. Wittneben, JG, Joda T, Weber, HP, Brägger, U. Screw retained vs. cement retained implant-supported fixed dental prosthesis. *Periodontol 2000*. 2017;73:141-51
2. Wismeijer, D, i sur. Consensus statements and recommended clinical procedures regarding restorative materials and techniques for implant dentistry. *Int J Oral Maxillofac Implants*. 2014;29:137-40.
3. Bešlić A, Radić T, Pelivan I. Pokrovne proteze retinirane prečkama na implantatima-prikaz slučaja. *Sonda*. 2012; 13(23):60-5
4. Ellis, Janice & Burawi, Gamal & Walls, Angus & Thomason, J Mark. Patient satisfaction with two designs of implant supported removable overdentures; Ball attachment and magnets. *Clin Oral Implants Res*. 2009; 20: 1293-8.
5. Gotfredsen, Klaus & Holm, B. Implant-Supported Mandibular Overdentures Retained with Ball or Bar Attachments: A Randomized Prospective 5-Year Study. *Int J Prosthodont*. 1999;13: 125-30.
6. Knezović Zlatarić D, Lokatori u svakodnevnoj protetskoj praksi, *Vjesnik dentalne medicine*. 2011;18(5):22-5
7. Hobkirk JA, Abdel-Latif HH, Howlett J, Welfare R, Moles DR. Prosthetic treatment time and satisfaction of edentulous patients treated with conventional or implant-stabilized complete mandibular dentures: a case-control study (part 1). *Int J Prosthodont* 2008;21:489-95.
8. Hobkirk JA, Abdel-Latif HH, Howlett J, Welfare R, Moles DR. Prosthetic treatment time and satisfaction of edentulous patients treated with conventional or implant-stabilized complete mandibular dentures: a case-control study (part 2). *Int J Prosthodont* 2009;22:13-19.
9. Buser, D., Sennerby, L., & De Bruyn, H. (2016). Modern implant dentistry based on osseointegration: 50 years of progress, current trends and open questions. *Periodontol 2000*. 2016; 73(1): 7–21.
10. Misch CE, Perel ML, Wang HL, et al. Implant success, survival, and failure: the International Congress of Oral Implantologists (ICOI) Pisa Consensus Conference. *Implant Dent*.
11. Pjetursson BE, Thoma D, Jung R, Zwahlen M, Zembic A. A systematic review of the survival and complication rates of implant-supported fixed dental prostheses (FDPs) after a mean observation period of at least 5 years. *Clin Oral Implants Res*. 2012;23 (6):22-38.

12. Raikar S, Talukdar P, Kumari S, Panda SK, Oommen VM, Prasad A. Factors Affecting the Survival Rate of Dental Implants: A Retrospective Study. *J Int Soc Prev Community Dent.* 2017;7(6):351-55.
13. Meredith N. Assessment of implant stability as a prognostic determinant. *Int J Prosthodont.* 1998;11:491–501.
14. Papadpyridakos P, Chen CJ, Singh M, Weber HP, Gallucci GO. Success Criteria in implant dentistry: A systematic review. *J Dent Res.* 2012;91:242–48
15. Seriwatanachai D, Kiattavorncharoen S, Suriyan N, Boonsiriseth K, Wongsirichat N (2015) Reference and Techniques used in Alveolar Bone Classification. *J Interdiscipl Med Dent Sci.* 2015;3:172.
16. Esposito M, Grusovin MG, Maghhaireh H, Worthington HV. Interventions for replacing missing teeth: different times for loading dental implants. *Cochrane Database Syst Rev.* 2013;2013(3):CD003878.
17. Duyck J, Corpas L, Vermeiren S, et al. Histological, histomorphometrical, and radiological evaluation of an experimental implant design with a high insertion torque. *Clin Oral Implants Res.* 2010;21(8):877-84.
18. Friberg B, Sennerby L, Grondahl K, Bergstrom C, Back T, Lekholm U. On cutting torque measurements during implant placement: A 3-year clinical prospective study. *Clin Implant Dent Relat Res.* 1999;1:75-83.
19. Sennerby L, Roos J. Surgical determinants of clinical success of osseointegrated oral implants: a review of the literature. *Int J Prosthodont.* 1998;11:408-20.
20. Walker L, Morris HF, Ochi S. Periotest values of dental implants in the first 2 years after second stage surgery: DICRG interim report no.8. Dental Implant Clinical Group. *Implant Dent.* 1997;6:207-12.
21. Mistry G, Shetty O, Shetty S, Singh RD. Measuring implant stability: A review of different methods. *J Dent Implants.* 2014;4:165-9.
22. Cobo-Vázquez C, Reininger D, Molinero-Mourelle P, González-Serrano J, Guisado-Moya B, López-Quiles J. Effect of the lack of primary stability in the survival of dental implants. *J Clin Exp Dent.* 2018;10(1):e14-e19.
23. Rodrigo D, Aracil L, Martin C, Sanz M. Diagnosis of implant stability and its impact on implant survival: a prospective case series study. *Clin Oral Impl Res.* 2010;21:255–61
24. Dal Carlo L, Pasqualini ME, Carinci F, Mondani PM, Fanali S, Vannini F, Nardone M. A retrospective study on needle implants positioned in the posterior inferior sector:

- surgical procedure and recommendations. *Annals of Oral and Maxillofacial Surgery*. 2013;1(2):16.
25. Das S (2017) Evolution of root form endosseous dental implant-Transformation from bone anchored to ligament anchored implants and its neurological aspects. *Med Devices Diagn Eng* 2017;2
26. Schenk RK, Buser D. Osseointegration: a reality. *Periodontol* 2000. 1998;17:22-35.
27. Rieger MR, Mayberry M, Brose MO. Finite element analysis of six endosseous implants. *J Prosthet Dent*. 1990;63(6):671-76.
28. Steigenga JT, Al-Shammari KF; Nociti FH, Misch CE, Wang, Hom-Lay. Dental Implant Design and Its Relationship to Long-Term Implant Success. *Implant Dent*. 2003;12 (4):306-17.
29. Knežević G i sur. Osnove dentalne implantologije. Zagreb: Školska knjiga; 2002. str. 9-25.
30. Winkler S, Morris HF, Ochi S. Implant survival to 36 months as related to length and diameter. *Ann Periodontol*. 2000;5(1):22-31.
31. Pirker, Wolfgang & Kocher, Alfred. Root Analog Zirconia Implants: True Anatomical Design for Molar Replacement-A Case Report. *Int J Periodontics Restorative Dent*. 2011;31: 663-8.
32. Lindh C. Radiography of the mandible prior to endosseous implant treatment. Localization of the mandibular canal and assessment of trabecular bone. *Swed Dent J Suppl* 1996;112: 1-45.
33. Park HS, Lee YJ, Jeong SH, Kwon TG. Density of the alveolar and basal bones of the maxilla and the mandible. *Am J Orthod Dentofacial Orthop*. 2008;133(1):30-7.
34. Shapurian T, Damoulis PD, Reiser GM, Griffin TJ, Rand WM. Quantitative evaluation of bone density using the Hounsfield index. *Int J Oral Maxillofac Implants*. 2006;21(2):290-7.
35. Lekholm U, Zarb GA. Patient selection and preparation. *Tissue integrated prostheses: osseointegration in clinical dentistry*. Chicago: Quintessence Publishing Company, 1985;199-209
36. Friberg B, Jemt T, Lekholm U. Early failures in 4,641 consecutively placed Brånemark dental implants: a study from stage 1 surgery to the connection of completed prostheses. *Int J Oral Maxillofac Implants*. 1991;6(2):142-6.

37. Johns RB, Jemt T, Heath MR, Hutton JE, McKenna S, McNamara DC, van Steenberghe D, Taylor R, Watson RM, Herrmann I. A multicenter study of overdentures supported by Brånemark implants. *Int J Oral Maxillofac Implants.* 1992;7(4):513-20.
38. Lee S, Gantes B, Riggs M, Crigger M. Bone density assessments of dental implant sites: 3. Bone quality evaluation during osteotomy and implant placement. *Int J Oral Maxillofac Implants.* 2007;22(2):208-12.
39. Misch CE, Bidez MW. Implant-protected occlusion: a biomechanical rationale. *Compendium.* 1994;15(11):1330-44.
40. Raghavendra S, Wood MC, Taylor TD. Early wound healing around endosseous implants: A review of the literature. *Int J Oral Maxillofac Implants.* 2005;20:425-31.
41. Granić, M, Procjena osteointegracije dentalnih implantata programskom podrškom za mjerenje zasjenjenja područja interesa na RTG – snimkama. [disertacija], Sveučilište u Zagrebu, Stomatološki fakultet, 2015. <https://urn.nsk.hr/urn:nbn:hr:127:678376>
42. Miše I. Oralna kirurgija. Zagreb: Medicinska naklada; 1991.
43. Berislav Perić, Kirurška priprema za ugradnju dentalnih implantata, 2018-nastavni tekst.
44. Branemark PI, Hansson BO, Adell R, Breine U, Lindstorm J, Hallen O, Ohman A. Osseointegrated implants in the treatment of edentulous jaw. Experience from a 10-year period. *Scand Plast Reconstr Surg.* 1997;16:1-132.
45. Becker W, Wikesjo UM, Sennerby L, Qahash M, Hujoel P, Goldstein M et al. Histologic evaluation of implants following flapless and flapped surgery: a study in canines. *J Periodontol.* 2006;77(10):1717-22.
46. Hahn J. Single-stage, immediate loading, and flapless surgery. *J Oral Implantol.* 2000;26(3):193-8.
47. Gabrić Pandurić D., Sušić M., Čatić A. i Katanec D. Minimally Invasive One-Stage Flapless Technique with Immediate Non-Functional Implant Loading. *Acta stomatol Croat,* 2008;42 (1):79-85.
48. Rocci A, Martignoni M, Gottlow J. Immediate loading in the maxilla using flapless surgery, implants placed in predetermined positions, and prefabricated provisional restorations: a retrospective 3-year clinical study. *Clin Implant Dent Relat Res.* 2003;5(1):29-36.
49. Romero-Ruiz MM., Mosquera-Perez R, Gutierrez-Perez JL, Torres-Lagares D Flapless implant surgery: A review of the literature and 3 case reports. *J Clin Exp Dent* 2015;7(1):146-52.

50. Campelo LD, Camara JR. Flapless implant surgery: a 10- year clinical retrospective analysis. *Int J Oral Maxillofac Implants*. 2002;17(2):271-6.
51. Sailer I, Philipp A, Zembic A, Pjetursson BE, Hämmerle CH, Zwahlen M. A systematic review of the performance of ceramic and metal implant abutments supporting fixed implant reconstructions. *Clin Oral Implants Res*. 2009;20(4):4-31.
52. Klotz MW, Taylor TD, Goldberg AJ. Wear at the titanium-zirconia implant-abutment interface: a pilot study. *Int J Oral Maxillofac Implants*. 2011 Sep-Oct;26(5):970-5.
53. Peng M, Fei W, Mandana H, Klaus G. *Shanghai Kou Qiang Yi Xue*. 2013;22(2):219-223.
54. Fernandez-Estevan L, Montero J, Selva Otaolaurruchi EJ, Sola Ruiz MF. Interventions to Maintain Locator-Retained Mandibular Overdentures on Both External Hex and Internal Connection Implants: A Retrospective Study. *Int J Oral Maxillofac Implants*. 2018;33(16):838-46.
55. Levine LR, Clem SD III, Wilson GT, Higginbotham F, Solnit G. Multi-center retrospective analysis of the ITI implant system used for single-tooth replacements: Results of loading for 2 or more years. *Int J Oral Maxillofac Implants*. 1999;14:516–20.
56. Shadid, Rola & Sadaqah, Nasrin & Al-Omari, Wael & Abu-Naba'a, Layla. Comparison between the butt-joint and morse taper implant-abutment connection: a literature review. *Journal of implant and advanced clinical dentistry*. 2013;5:33-40.
57. Wolfart S, Harder S, Reich S, Sailer I, Weber V. *Implantoprotetika - koncept usmjeren na pacijenta*. Zagreb: Media Ogled; 2015.
58. Becker W, Becker BE. Replacement of maxillary and mandibular molars with single endosseous implant restorations: a retrospective study. *J Prosthet Dent*. 1995;74(1):51-5.
59. Pita MS, Anchieta RB, Barão VA, Garcia IR Jr, Pedrazzi V, Assunção WG. Prosthetic platforms in implant dentistry. *J Craniofac Surg*. 2011;22(6):2327-31.
60. Macedo JP, Pereira J, Vahey BR, Henriques B, Benfatti CAM, Magini RS et al. Morse taper dental implants and platform switching: The new paradigm in oral implantology. *Eur J Dent*. 2016;10(1):148-54.
61. Schmitt CM, Nogueira-Filho G, Tenenbaum HC, et al. Performance of conical abutment (Morse Taper) connection implants: a systematic review. *J Biomed Mater Res A*. 2014;102(2):552-74.
62. Jokstad A, Braegger U, Brunski JB, Carr AB, Naert I, Wennerberg A. Quality of dental implants. *Int Dent J*. 2003;53(62):409-443.

63. Dibart S, Warbington M, Su MF, Skobe Z. In vitro evaluation of the implant-abutment bacterial seal: the locking taper system. *Int J Oral Maxillofac Implants*. 2005;20(5):732-7.
64. Prasad KD, Shetty M, Bansal N, Hegde C. Platform Switching: An answer to crestal bone loss. *J Dent Implants*. 2011;1:13-7.
65. Albrektsson T, Zarb G, Worthington P, Eriksson AR. The long-term efficacy of currently used dental implants: A review and proposed criteria for success. *Int J Oral Maxillofac Implants*. 1986;1:11e25.
66. Tarnow DP, Magner AW, Fletcher P. The effect of the distance from the contact point to the crest of bone on the presence or absence of the interproximal dental papilla. *J Periodontol* 2000. 1992; 63(12):995-6.
67. Hórzeler M, Fickl S, Zuhr O, Wachtel HC. Peri-implant bone level around implants with platform-switched abutments: Preliminary data from a prospective study. *J Oral Maxillofac Surg* 2007;65:33-9.
68. Lazzara RJ, Porter SS. Platform switching: A new concept in implant dentistry for controlling postrestorative crestal bone levels. *Int J Periodont Restorat Dent* 2006;26:9-17.
69. Luongo R, Traini T, Guidone PC, Bianco G, Cocchetto R, Celletti R. Hard and soft tissue responses to the platform-switching technique. *Int J Periodont Restorat Dent* 2008;28:551
70. Canay, Senay, Akηa. Biomechanical aspects of bone-level diameter shifting at implant abutment interface. *Implant Dent* 2009;18:239-48.
71. Hsu JT, Fuh LJ, Lin DJ, Shen YW, Huang HL. Bone strain and interfacial sliding analyses of platform switching and implant diameter on an immediately loaded implant: Experimental and three-dimensional finite element analyses. *J Periodontol* 2009;80:1125-32.
72. Novaes AB Jr, de Oliveira RR, Muglia VA, Papalexiou V, Taba M. The effects of interimplant distances on papilla formation and crestal resorption in implants with a morse cone connection and a platform switch: A histomorphometric study in dogs. *J Periodontol* 2006;77:1839-49.
73. Grunder U, Gracis S, Capelli M. Influence of 3-D bone to implant relationship on esthetics. *Int J Periodontics Restorative Dent* 2005;25:113-9.
74. Tonetti MS, Schmid J. Pathogenesis of implant failures. *Periodontol 2000* 1994;4:127-38.

75. Agar JR i sur. Cement removal from restorations luted to titanium abutments with simulated subgingival margins. *J Prosthet Dent.* 1997; 78(1):43–7.
76. Jung RE, Zembic A, Pjetursson BE, Zwahlen M, Thoma DS. Systematic review of the survival rate and the incidence of biological, technical, and aesthetic complications of single crowns on implants reported in longitudinal studies with a mean follow-up of 5 years. *Clin Oral Implants Res.* 2012;23(6):2-21.
77. Cacaci C, Cantner F, Mücke T, Randelzhofer P, Hajtó J, Beuer F. Clinical performance of screw-retained and cemented implant-supported zirconia single crowns: 36-month results. *Clin Oral Investig.* 2017;21(6):1953-9.
78. Pjetursson BE, Brägger U, Lang NP, Zwahlen M. Comparison of survival and complication rates of tooth-supported fixed dental prostheses (FDPs) and implant-supported FDPs and single crowns (SCs) [published correction appears in *Clin Oral Implants Res.* 2008 Mar;19(3):326-8]. *Clin Oral Implants Res.* 2007;18(3):97-113.
79. Tsaousoglou P, Michalakis K, Kang K, Weber HP, Sculean A. The effect of rigid and non-rigid connections between implants and teeth on biological and technical complications: a systematic review and a meta-analysis. *Clin Oral Implants Res.* 2017;28(7):849-63.
80. Lang NP, Pjetursson BE, Tan K, Brägger U, Egger M, Zwahlen M. A systematic review of the survival and complication rates of fixed partial dentures (FPDs) after an observation period of at least 5 years. II. Combined tooth--implant-supported FPDs. *Clin Oral Implants Res.* 2004;15(6):643-53.
81. Ülkü SZ, Acun Kaya F, Uysal E, Gulsun B. Clinical Evaluation of Complications in Implant-Supported Dentures: A 4-Year Retrospective Study. *Med Sci Monit.* 2017;23:6137-43.
82. Grossmann Y, Levin L, Sadan A: A retrospective case series of implants used to restore partially edentulous patients with implant-supported removable partial dentures: 31-Month mean follow-up results. *Quintessence Int.* 2008;39:655.
83. Närhi TO, Hevinga M, Voorsmit RA, Kalk W. Maxillary overdentures retained by splinted and unsplinted implants: A retrospective study. *Int J Oral Maxillofac Implants.* 2001;16:259–66.
84. Meijer HJ, Raghoobar GM, Van't Hof MA. Comparison of implant-retained mandibular overdentures and conventional complete dentures: A 10-year prospective study of clinical aspects and patient satisfaction. *Int J Oral Maxillofac Implants.* 2003;18:879–85.

85. Chrcanovic BR, Albrektsson T, Wennerberg A. Reasons for failures of oral implants. *J Oral Rehabil.* 2014;41:443–76.
86. Rocuzzo M, Bonino F, Gaudio L, Zwahlen M, Meijer HJ. What is the optimal number of implants for removable reconstructions? A systematic review on implant-supported overdentures. *Clin Oral Implants Res.* 2012;23(6):229-37.
87. Al-Harbi FA. Mandibular Implant-supported Overdentures: Prosthetic Overview. *Saudi J Med Med Sci.* 2018;6(1):2-7.
88. Slot W, Raghoobar GM, Vissink A, Huddleston Slater JJ, Meijer HJ. A systematic review of implant-supported maxillary overdentures after a mean observation period of at least 1 year. *J Clin Periodontol.* 2010;37(1):98-110.
89. Raghoobar GM, Meijer HJ, Slot W, Slater JJ, Vissink A. A systematic review of implant-supported overdentures in the edentulous maxilla, compared to the mandible: how many implants?. *Eur J Oral Implantol.* 2014;7(2):191-201.
90. Chan MH, Holmes C. Contemporary "All-on-4" concept. *Dent Clin North Am.* 2015;59(2):421-70.
91. Meffert RM. In the spotlight: Implantology and the dental hygienist's role. *J Prac Hygiene.* 1995;12-4.
92. Balshi TJ (1986). Hygiene maintenance procedures for patients treated with the tissue-integrated prosthesis (osseointegration). *Quintessence* 1986;17(2):95-102.
93. Ciancio SG, Lauciello C, Shibley O et al. The effect of an antiseptic mouthrinse on implant maintenance: plaque and peri-implant gingival tissues. *J Periodontol.* 1995;66(11):962-5.
94. American Academy of Periodontology. *Ann Periodontol.* World Workshop in Periodontics 1996;1(1):816-20.
95. Baumgarten HS, Chiche GJ. Diagnosis and evaluation of complications and failures associated with osseointegrated implants. *Compend Contin Educ Dent* 1995;16(8):814-22.
96. Henry PJ, Bower RC, Wall CD. Rehabilitation of the edentulous mandible with osseointegrated dental implants: 10 year follow-up. *Aust Dent J* 1995;40: 1–9.
97. Scabbia A, Cho KS, Sigurdsson TJ, Kim CK, Trombelli L. Cigarette smoking negatively affects healing response following flap debridement surgery. *J Periodontol* 2001;72:43-9.
98. Baig MR, Rajan M. Effects of smoking on the outcome of implant treatment: A literature review. *Indian J Dent Res.* 2007;18:190–5.

99. Bain CA, Moy PK. The association between the failure of dental implants and cigarette smoking. *Int J Oral Maxillofac Implants* 1993;8:609-701.
100. Schwartz-Arad D, Samet N, Samet N, Mamlider A. Smoking and complications of endosseous dental implants. *J Periodontol.* 2002;73:153–7.
101. Bain CA. Smoking and implant failure- Benefits of a smoking cessation protocol. *Int J Oral Maxillofac Implants.* 1996;11:756–9.
102. Agarwal N i sur. Dental implants in children: A multidisciplinary perspective for long-term success. *Natl J Maxillofac Surg* 2016;7: 122 - 6.
103. Larmour CJ, Mossey PA, Thind BS, Forgie AH, Stirrups DR. Hypodontia – A retrospective review of prevalence and etiology. Part I. *Quintessence Int.* 2005;36:263–70.
104. Stockwell AJ. Incidence of dental trauma in the Western Australian school dental service. *Community Dent Oral Epidemiol.* 1988;16:294–8.
105. Serra MD, Gambareli FR, Gaviao MBD. 1-year intraindividual evaluation of maximum bite force in children wearing a removable partial dental prosthesis. *J Dent Child.* 2007; 74(3): 171-6
106. Percinoto C, Vieira AE, Barbieri CM, Melhado FL, Moreira KS. Use of dental implants in children: A literature review. *Quintessence Int.* 2001;32:381–3.
107. Kramer FJ, Baethge C, Swennen G, Bremer B, Schwestka-Polly R, Dempf R. Dental implants in patients with orofacial clefts: A long-term follow-up study. *Int J Oral Maxillofac Surg.* 2005;34:715–21.
108. Brahim JS. Dental implants in children. *Oral Maxillofac Surg Clin North Am.* 2005;17:375–81.
109. Cronin RJ, Jr, Oesterle LJ, Ranly DM. Mandibular implants and the growing patient. *Int J Oral Maxillofac Implants.* 1994;9:55–62.
110. Cronin RJ, Jr, Oesterle LJ. Implant use in growing patients. Treatment planning concerns. *Dent Clin North Am.* 1998;42:1–34.
111. Valle AL, Lorenzoni FC, Martins LM, Valle CV, Henriques JF, Almeida AL, et al. A multidisciplinary approach for the management of hypodontia: Case report. *J Appl Oral Sci.* 2011;19:544–8.
112. Sharma AB, Vargervik K. Using implants for the growing child. *J Calif Dent Assoc.* 2006;34:719–24.
113. Shah, Rohit A et al. Implants in adolescents. *J Indian Soc Periodontol* vol. 17,4 (2013): 546-8.

114. Koch G, Bergendal T, Kvint S, Johansson UB. Göteborg: Graphic Systems AB; 1996. Consensus conference on oral implants in young patients.
115. Crocombe, Leonard & Mejia, Gloria & Koster, Carmen & Slade, G. Comparison of adult oral health in Australia, the USA, Germany and the UK. *Aust Dent J.* 2009;54:147-53.
116. Bural C, Bilhan H, Cilingir A, Geçkili O. Assessment of demographic and clinical data related to dental implants in a group of Turkish patients treated at a university clinic. *J Adv Prosthodont.* 2013;5(3):351-8.
117. A. Krol RPI (rest, proximal plate, I bar) clasp retainer and its modifications *Dent Clin North Am.* 1973;17: 631-49
118. Keltjens HM, Kayser AF, Hertel PG, Battistuzzi RM. Distal extension removable partial dentures supported by implants and residual teeth: considerations and case reports. *Int J Oral Maxillofac Implants.* 1993;8:208-13.
119. Olsson M, Gunne J, Astrand P, Borg K. Bridges supported by free-standing implants versus bridges supported by tooth and implant. A five-year prospective study. *Clin Oral Implants Res.* 1995;6(2):114-21.
120. Penarrocha-Diago M, Penarrocha-Diago M, Zaragoza-Alonso R, Soto-Penalzoza D, On Behalf Of The Ticare Consensus M. Consensus statements and clinical recommendations on treatment indications, surgical procedures, prosthetic protocols and complications following All-On-4 standard treatment. *J Clin Exp Dent.* 2017;9(5):e712-e715.
121. Thomason JM, Feine J, Exley C, Moynihan P, Müller F, Naert I, i sur. Mandibular two implant supported overdentures as the first choice standard of care for edentulous patients-the York Consensus Statement. *Br Dent J.* 2009;207:185-6.
122. Kondell PA, Nordenram A, Landt H. Titanium implants in the treatment of edentulousness: Influence of patient's age on prognosis. *Gerodontology* 1988;4:280-4.
123. Ochi S, Morris HF, Winkler S. Patient demographics and implant survival at uncovering: Dental implant clinical research group: Interim report No. 6. *Implant Dent* 1994;3:247-51.
124. UN, world population prospects : the 2015 revision,
125. Sato Y, Kitagawa N, Isobe A. Implant treatment in ultra-aged society. *Jpn Dent Sci Rev.* 2018;54(2):45-51.
126. Gheorghiu IM, Stoian IM. Implant surgery in healthy compromised patients-review of literature. *J Med Life.* 2014;7(2):7-10.

127. Schimmel M, Müller F, Suter V, Buser D. Implants for elderly patients. *Periodontol 2000*. 2017;73:228-40.
128. McKenna G, Allen PF, O'Mahony D, Flynn A, Cronin M, DaMata C, i sur. Comparison of functionally orientated tooth replacement and removable partial dentures on the nutritional status of partially dentate older patients: a randomised controlled clinical trial *J Dent*. 2014;42:653-9.
129. Ohkubo C, Kobayashi M, Suzuki Y, Hosoi T. Effect of implant support on distal-extension removable partial dentures: in vivo assessment. *Int J Oral Maxillofac Implants*. 2008;23:1095-101.
130. Müller F, Duvernay E, Loup A, Vazquez L, Herrmann FR, Schimmel M. Implant-supported mandibular overdentures in very old adults: a randomized controlled trial. *J Dent Res*. 2013;92(12):154-60.
131. Bass SL, Triplett RG. The effects of preoperative resorption and jaw anatomy on implant success. *Clin Oral Implants Res* 1991;2:193–8.
132. GUEST editorial: revised success criteria: a vision to meet frailty and dependency in implant patients *Int J Oral Maxillofac Implants*. 2016;31: 15.
133. Zarb GA, Schmitt A. The edentulous predicament. II: The longitudinal effectiveness of implant-supported overdentures. *J Amer Dent Assoc* 1996; 127(1):66-72.
134. Kent G, Johns R. Effects of osseointegrated implants on psychological and social well-being: a comparison with replacement removable prostheses. *Int J Oral Maxillofac Implants* 1994; 9(1):103-6.
135. August M, Chung K, Chang Y, Glowacki J. Influence of estrogen status on endosseous implant osseointegration. *J Oral Maxillofac Surg*. 2001;59(11):1285-91.
136. Khadivi V, Anderson J, Zarb GA. Cardiovascular disease and treatment outcomes with osseointegration surgery. *J Prosthet Dent* 1999; 81(5):533-6.
137. Fiorellini JP, Nevins ML. Dental implant considerations in the diabetic patient. *Periodontol 2000*. 2000;23:73-77.
138. Accursi GE. Treatment outcomes with osseointegrated Branemark implants in diabetic patients: a retrospective study [thesis]. Toronto (ON): University of Toronto; 2000
139. Attard N. Implant prosthodontic management of medically treated hypothyroid patients [MS thesis]. Toronto (ON): University of Toronto; 2001.
140. Packer, M., Nikitin, V., Coward, T., Davis, D. M., & Fiske, J. The potential benefits of dental implants on the oral health quality of life of people with Parkinson's disease. *Gerodontology*. 2009; 26(1): 11–18.

10. ŽIVOTOPIS

Boris Aurer rođen je u Zagrebu 4. siječnja 1996. U Zagrebu završava Osnovnu školu Ksavera Šandora Gjalskog. Nakon završene osnovne škole upisuje V. gimnaziju u Zagrebu. Godine 2014. upisuje Stomatološki fakultet Sveučilišta u Zagrebu. Akademske godine 2018./2019. odlazi na zimski semestar na Sveučilište Pavla Jozefa Šafarika u Košicama (Slovačka) u sklopu Erasmus + studentske razmjene. Uz studij je asistirao u privatnoj ordinaciji u Zagrebu. Polaznik je „ Russian Dental Spring Campa“ održanog 2018. u Sankt Peterburgu (Rusija) u organizaciji udruge mladih stomatologa Rusije te kongresa u organizaciji Jordanske udruge studenata dentalne medicine „ Ethics of Esthetics“ održanog u Ammanu (Jordan) 2019.godine.