

Mogućnosti kirurško-ortodontskog liječenja impaktiranih zuba

Centner, Laura

Master's thesis / Diplomski rad

2020

Degree Grantor / Ustanova koja je dodijelila akademski / stručni stupanj: **University of Zagreb, School of Dental Medicine / Sveučilište u Zagrebu, Stomatološki fakultet**

Permanent link / Trajna poveznica: <https://um.nsk.hr/um:nbn:hr:127:342714>

Rights / Prava: [Attribution-NonCommercial 4.0 International/Imenovanje-Nekomercijalno 4.0 međunarodna](#)

Download date / Datum preuzimanja: **2024-07-23**



Repository / Repozitorij:

[University of Zagreb School of Dental Medicine Repository](#)





Sveučilište u Zagrebu
Stomatološki fakultet

Laura Centner

**MOGUĆNOSTI
KIRURŠKO-ORTODONTSKOG
LIJEČENJA IMPAKTIRANIH ZUBA**

DIPLOMSKI RAD

Zagreb, 2020.

Rad je ostvaren u: Stomatološki fakultet Sveučilišta u Zagrebu, Zavod za oralnu kirurgiju
Mentor rada: doc. dr. sc. Davor Brajdić, Zavod za oralnu kirurgiju, Stomatološki fakultet
Sveučilišta u Zagrebu

Lektor hrvatskog jezika: Irena Prgomet, mag. educ. philol. croat.

Lektor engleskog jezika: Dina Lulić, mag. educ. philol. angl. et mag. educ. philol. croat.

Sastav Povjerenstva za obranu diplomskog rada:

1. _____
2. _____
3. _____

Datum obrane rada: _____

Rad sadrži: 50 stranica

5 slika

1 CD

Rad je vlastito autorsko djelo, koje je u potpunosti samostalno napisano uz naznaku izvora drugih autora i dokumenata korištenih u radu. Osim ako nije drukčije navedeno, sve ilustracije (tablice, slike i dr.) u radu su izvorni doprinos autora diplomskog rada. Autor je odgovoran za pribavljanje dopuštenja za korištenje ilustracija koje nisu njegov izvorni doprinos, kao i za sve eventualne posljedice, koje mogu nastati zbog nedopuštenog preuzimanja ilustracija odnosno propusta u navođenju njihovog podrijetla.

Zahvala

Najprije zahvaljujem svome mentoru na preporuci odlične literature i na dostupnosti, čime mi je olakšao pisanje ovog rada.

Zahvaljujem svima koji su bili uz mene tijekom studiranja, a posebno svojoj grupi koja mi je uljepšala studentske dane na fakultetu, ali i brojnim druženjima izvan njega.

Uz smijeh s vama sve je bilo lakše i zabavnije!

Najviše zahvaljujem svojoj obitelji koja me uvijek podupirala u svemu što radim i vjerovala u mene, pogotovo tijekom ispitnih rokova. Brat mi je rokove uljepšavao predivnom glazbom, a mama i tata razgovorima i porukama ohrabrenja.

Hvala vam na bezuvjetnoj ljubavi i potpori te na svim zajedničkim putovanjima koja su mi omogućila da upoznam svijet i proširim svoje vidike!

Hvala što ste uvijek bili tu za mene!

„Per aspera ad astra.“

MOGUĆNOSTI KIRURŠKO-ORTODONTSKOG LIJEČENJA IMPAKTIRANIH ZUBA

Sažetak

Najčešće impaktirani zubi su donji treći kutnjaci, slijede gornji ocnjaci, od kojih su dvije trećine smještene palatinalno, zatim donji drugi pretkutnjaci te gornji središnji sjekutići. Vrlo je važno rano postaviti točnu dijagnozu kliničkim pregledom i radiološkom dijagnostikom. Za određivanje položaja impaktiranog zuba u sve tri dimenzije preporučuje se korištenje CBCT-a. Primjenom interceptivne terapije može se spriječiti nastanak impaktiranosti i omogućiti spontano nicanje zuba. Ako interceptivnu terapiju nije moguće provesti ili je ona neučinkovita, terapijski izbori su kirurško-ortodontsko liječenje, autotransplantacija ili ekstrakcija impaktiranog zuba. Kirurško-ortodontsko liječenje započinje ortodontskim stvaranjem prostora za smještaj impaktiranog zuba u zubni luk, ako je to potrebno. Zatim slijedi kirurški zahvat prikazivanja krune impaktiranog zuba i naposljetku ortodontsko izvlačenje i smještanje impaktiranog zuba u pravilan položaj. Postoje četiri glavne metode kirurškog prikaza impaktiranih zuba, a to su: gingivektomija, apikalno pomaknuti režanj, metoda zatvorene erupcije i predortodontsko kirurško prikazivanje zuba. Položaj impaktiranog zuba glavni je čimbenik o kojemu ovisi odabir prikladne metode kirurškog prikaza, a još neki čimbenici su dob pacijenta i prisutnost dovoljno pričvrzne gingive. U liječenju impaktiranih zuba moguć je nastanak brojnih komplikacija, a one se mogu izbjeći pravilno i rano postavljenom dijagnozom te primjenom odgovarajućeg kirurškog zahvata i ortodontske biomehanike. Za uspjeh kirurško-ortodontske terapije, koja osigurava optimalnu estetiku i funkciju, presudni su individualni i interdisciplinarni pristup i rana dijagnostika.

Ključne riječi: impaktirani zubi; interceptivna terapija; interdisciplinarni pristup; kirurško-ortodontsko liječenje; metode kirurškog prikaza; rana dijagnostika

POSSIBILITIES OF SURGICAL-ORTHODONTIC TREATMENT OF IMPACTED TEETH

Summary

The most frequently impacted teeth are the lower third molars, followed by the upper canines, the two-thirds of which are positioned palatally, then the lower second premolars, and the upper central incisors. It is very important that the right diagnosis is established early by a clinical examination and a radiological diagnostics. Also, it is recommended to utilize CBCT for determining the position of the impacted tooth in all three dimensions. The usage of the interceptive therapy makes it possible to prevent the occurrence of impaction and allow a spontaneous tooth eruption. If interceptive therapy can't be conducted or if it is not effective, the possible therapy choices are surgical-orthodontic treatment, autotransplantation, or extraction of the impacted tooth. Surgical-orthodontic treatment begins with an orthodontic space-making in order to position the impacted tooth in the dental arch if necessary, followed by the surgical procedure of exposing the crown of the impacted tooth, and ultimately by the orthodontic traction and the placement of the impacted tooth in the correct position. There are four main techniques of surgical exposure of the impacted teeth: gingivectomy, apically positioned flap, closed eruption technique, and pre-orthodontic surgical teeth exposure. The position of the impacted tooth is the main factor which influences the choice of the appropriate surgical exposure technique. Additionally, there are also other factors such as the age of the patient and the presence of the sufficiently attached gingiva. Although numerous complications can occur while treating the impacted teeth, they can be avoided by establishing an accurate and early diagnosis and by using the suitable surgical procedure and orthodontic biomechanics. For a successful surgical-orthodontic therapy which ensures optimal aesthetics and function, it is crucial to use both individual and interdisciplinary approaches and to establish diagnostics early.

Key words: early diagnostics; impacted teeth; interceptive therapy; interdisciplinary approach; surgical-orthodontic treatment; techniques of surgical exposure

SADRŽAJ

1. UVOD	1
2. ETIOLOGIJA IMPAKTIRANIH ZUBA.....	4
2.1. Lokalni uzroci impaktiranosti.....	5
2.2. Sistemski uzroci impaktiranosti.....	6
3. DIJAGNOSTIKA IMPAKTIRANIH ZUBA.....	8
3.1. Klinički pregled	9
3.2. Radiološka dijagnostika.....	10
4. IMPAKTIRANI GORNJI OČNJACI	12
4.1. Interceptivna terapija	13
4.2. Kirurško-ortodonska terapija.....	13
4.2.1. Labijalno impaktirani gornji očnjaci.....	14
4.2.1.1. Ektopična labijalna impaktiranost.....	16
4.2.1.2. Labijalna koronalna nedislocirana impaktiranost	18
4.2.1.3. Labijalna apikalna nedislocirana impaktiranost.....	19
4.2.1.4. Labijalna visoka nedislocirana impaktiranost.....	19
4.2.1.5. Impaktiranost u sredini alveole	19
4.2.2. Palatinalno impaktirani gornji očnjaci	20
4.2.2.1. Jednostavne palatinalne impaktiranosti	20
4.2.2.2. Složene palatinalne impaktiranosti	22
4.2.2.3. Palatinalna impaktiranost u odraslih	23
5. IMPAKTIRANI PRETKUTNJACI	25
5.1. Metoda zatvorene erupcije.....	26
5.2. Predortodonsko kirurško prikazivanje zuba	28
5.3. Autotransplantacija.....	29
5.4. Ekstrakcija impaktiranih pretkutnjaka i zatvaranje prostora	30

6. IMPAKTIRANI GORNJI SREDIŠNJI SJEKUTIĆI.....	31
6.1. Gingivektomija	33
6.2. Apikalno pomaknuti režanj	33
6.3. Metoda zatvorene erupcije.....	34
6.4. Kirurška replantacija.....	36
7. KOMPLIKACIJE I NEŽELJENI ISHODI	37
8. RASPRAVA.....	40
9. ZAKLJUČAK	43
10. LITERATURA.....	45
11. ŽIVOTOPIS	49

Popis skraćenica

BAMA (engl. *Buccal Always Moves Away*)

CBCT (engl. *Cone Beam Computed Tomography*) – *Cone Beam* kompjutorizirana tomografija

SLOB (engl. *Same Lingual Opposite Buccal*)

Impaktirani zubi su zubi koji su se potpuno oblikovali unutar kosti, ali nisu iznikli na svome mjestu ni na bilo kojem drugom mjestu u zubnom luku ili izvan njega. Svaki zub, koji zbog mehaničke zapreke ne može izniknuti, smatra se impaktiranim. Ta zapreka može biti drugi zub, nedostatak mjesta u zubnom luku ili kost uzlaznog kraka mandibule, ako govorimo o donjim umnjacima (1, 2). Također, to može biti i prekomjerno meko tkivo i gusta kost koja prekriva zub (3).

Najčešće impaktirani zubi su donji treći kutnjaci (umnjaci), slijede gornji očnjaci, zatim donji drugi pretkutnjaci te gornji središnji sjekutići (4). Umnjaci su zubi koji niču zadnji od svih zuba te im preostaje najmanje prostora za erupciju, stoga su upravo oni najčešće impaktirani (3). Danas je incidencija njihove impaktiranosti smanjena češćom ekstrakcijom premolara zbog ortodontskih indikacija, čime se omogućava mezijalni pomak u posteriornom segmentu čeljusti što dovodi do povećanja prostora u području nicanja umnjaka (5).

Liječenje impaktiranih zuba može biti usmjereno prema:

- interceptivnoj terapiji
- kirurško-ortodontskoj terapiji s četirima mogućim metodama kirurškog prikaza, a to su:
 - 1) gingivektomija
 - 2) apikalno pomaknuti režanj
 - 3) metoda zatvorene erupcije
 - 4) predortodontsko kirurško prikazivanje zuba
- terapijskoj ili profilaktičkoj kirurškoj ekstrakciji (uz naknadno ortodontsko zatvaranje prostora ili kod odraslih pacijenata ugradnju implantata ili protetsku terapiju)
- autotransplantaciji (1, 4).

Terapija impaktiranih zuba ovisi o procjeni mogućnosti nicanja zuba, prisutnosti ili odsutnosti kliničkih smetnji i patoloških procesa te o dobi i općem zdravstvenom stanju pacijenta (1).

Alveotomija je opravdan kirurški zahvat koji se radi kod impaktiranih umnjaka isključivo kada je indikacija ispravno postavljena. Stroge indikacije za ekstrakciju umnjaka su ponavljani perikoronitisi, apscesi, pulpna i periapikalna patologija, opsežna karijesna destrukcija, paradontne bolesti, cistične i tumorozne promjene te eksterna resorpcija drugog kutnjaka koja je uzrokovana umnjakom. Autotransplantacija na mjesto ekstrahiranog prvog

kutnjaka i frakturne linije na mjestu umnjaka, također, mogu biti indikacije za alveotomiju umnjaka (5).

Budući da je terapijski izbor najčešće impaktiranih zuba alveotomija, u ovome će radu dalje biti riječi o mogućnostima liječenja impaktiranih zuba koji se po učestalosti nalaze iza umnjaka.

Svrha ovog rada je prikazati etiologiju, dijagnostiku i mogućnosti kirurško-ortodonskog liječenja impaktiranih gornjih očnjaka, donjih drugih pretkutnjaka i gornjih središnjih sjekutića te moguće komplikacije i neželjene ishode koji mogu nastati. Kako bi se izbjegao njihov nastanak, vrlo je bitno rano postaviti točnu dijagnozu, pravilno izvesti kirurški postupak i primijeniti odgovarajuću ortodonsku biomehaniku.

Važno je napomenuti da je rano postavljenom dijagnozom i primjenom interceptivne terapije moguće spriječiti nastanak impaktiranosti (4).

S obzirom na to da se najčešće radi o mlađim pacijentima, uvijek je kao terapijski izbor liječenja impaktiranih zuba potrebno razmotriti i mogućnost kirurško-ortodonske terapije. Tako bi se impaktirani zub postavio u zubni niz i osigurala zadovoljavajuća estetika i funkcija. Da bi to bilo moguće, u zubnom luku mora biti mjesta. Poželjno je da je zub smješten što bliže tome mjestu, a uzdužna os zuba treba biti u povoljnome smjeru (1, 2).

Ako je položaj zuba nepovoljan za ortodonsko postavljanje u normalan zubni niz, a u zubnom luku ima dovoljno mjesta, metoda liječenja može biti autotransplantacija zuba. Ona je uspješnija ako nije završen rast i razvoj korijena transplantiranog zuba (1).

2. ETIOLOGIJA IMPAKTIRANIH ZUBA

Impaktirani zubi povezani su s velikim brojem lokalnih i sistemskih uzroka. Najčešći od njih je nesrazmjer između duljine zubnog luka i duljine alveolarnog grebena. Ako je duljina alveolarnog grebena manja od duljine zubnog luka, nastat će impaktiranost zuba koji zadnji niču, zato što neće imati dovoljno mjesta za erupciju (3, 6).

2.1. Lokalni uzroci impaktiranosti

Lokalni uzroci impaktiranosti, uz ranije naveden najčešći, još mogu biti:

- preuranjeni gubitak mliječnih zuba i posljedično gubitak prostora
- izostanak resorpcije korjenova mliječnih zuba
- prekobrojni zubi
- trauma
- prisutnost cistične ili tumorske tvorbe, naprimjer folikularne ciste, keratociste, odontoma ili ameloblastičnog fibroma
- rascjep nepca i rascjep alveolarnog grebena
- idiopatski (6, 7).

Traumatska ozljeda mliječnog zuba može dovesti do ozljede pripadajućeg zametka trajnog zuba, što se najčešće događa kod trajnih gornjih središnjih sjekutića. Također, kao posljedica dentalne traume može nastati resorpcija korijena lateralnog sjekutića ili premještanje zubnog pupoljka koji potom mogu utjecati na put erupcije susjednog očnjaka i dovesti do njegove impaktiranosti (7).

Budući da raste asimptomatski i tek nakon višegodišnjeg rasta dolazi do pojave izbočenja s jedne strane čeljusti, folikularna je cista često slučajan nalaz za vrijeme rutinske pretrage zuba i čeljusti. Ona raste u smjeru najmanjeg otpora kosti, a korjenove zuba razmiče. Upravo je to glavna klinička razlika cista u usporedbi s tumorima, koji kost razaraju ravnomjerno u svim smjerovima, a korjenove zuba obično resorbiraju. Terapijski izbor kod liječenja folikularne ciste ovisi o veličini same ciste i o razvijenosti zuba koji zahvaća. Najčešći je nalaz velike ciste u koju strši nerazvijeni zub slabo povezan s koštanim ležištem. Tada je zub uzročnik potrebno odstraniti s cističnom čahuricom. Ako se ipak radi o manjoj cisti i razvijenom zubu koji se relativno čvrsto nalazi u kosti, tada je zub moguće sačuvati. Čahurica ciste oko krune

zuba pažljivo se ukloni, a zub ortodontski izvuče cementiranjem bravice ili omče za izvlačenje, često već tijekom kirurškog zahvata (8).

2.2. Sistemski uzroci impaktiranosti

Sistemski uzroci impaktiranosti mogu biti:

- endokrine disfunkcije
- kleidokranijalna disostoza
- sindromi kraniofacijalnih disostoza (7).

U sklopu različitih sindroma i metaboličkih poremećaja mogu se pojaviti i multipli impaktirani zubi, naprimjer u Gardnerovom i Downovom sindromu te kleidokranijalnoj disostozi. Isto tako, mogu se pojaviti i u sklopu hormonskih poremećaja kao što su hipotireoidoza, hipoparatiroidoza i hipopituitarizam (3).

Gardnerov sindrom rijedak je genetski poremećaj za koji je karakteristična trijada koja uključuje:

- 1) nasljednu polipozu crijeva koja ima malignu pretvorbu u karcinom debelog crijeva u svim slučajevima
- 2) multiple osteome koji su najčešće asimptomatski i lokalizirani na facijalnim kostima i kraniju, no mogu uzrokovati i oteklinu i asimetriju
- 3) tumore mekih tkiva kao što su fibromi, karcinom štitnjače i epidermoidne te lojne ciste (9).

U Gardnerovom sindromu javljaju se impaktirani i prekobrojni zubi u obje čeljusti, a *kortikalis* dugih kostiju tijela je stanjen (8). Kako se polipoza crijeva obično javlja nakon osteoma, stomatolozi imaju vrlo važnu ulogu u ranom postavljanju dijagnoze te u upućivanju pacijenata na preventivne medicinske preglede. Za postavljanje dijagnoze dovoljan je nalaz impaktiranih i prekobrojnih zuba i više od 3 osteoma. (9).

Kleidokranijalna disostoza sindrom je nepoznate etiologije koji se nasljeđuje autosomno dominantno, a karakterizira ga osnovni trijas:

- 1) aplazija ili hipoplazija klavikule
- 2) zaostatak u osifikaciji fontanela i sutura svoda lubanje

3) nasljedno prenošenje.

Glava bolesnika je brahiocefalična, suture na lubanji nisu srasle, a fontanele su u mladosti dugo otvorene. Srednje lice slabije je razvijeno, sinusa gotovo da i nema, a baza nosa je široka, ima depresiju i naglašenu nazolabijalnu brazdu.

Kod pacijenata s kleidokranijalnom disostozom zahvaćeni su i zubi i čeljusti, pa je karakteristična pojava:

- impaktiranih zuba
- prekobrojnih zuba koji su obično nalik susjednima, no mogu imati kukaste korjenove što može otežati njihovu ekstrakciju
- zakašnjele resorpcije korjenova mliječnih zuba i erupcije trajnih zuba
- folikularnih cista koje mogu uzrokovati velike defekte kostiju i dovesti do patoloških fraktura (8, 10).

Za sve neizrasle zube prije se predlagala njihova ekstrakcija, no kasnije je prevladalo mišljenje da ih je potrebno ekstrahirati samo ako počnu stvarati ciste. Na taj način sačuvani neizrasli zubi smanjuju resorpciju kosti i čuvaju zaobljen alveolarni greben. Time se postiže dobra stabilnost i retencija proteze, koja je često odabir za protetsku rehabilitaciju takvih pacijenata, jer osigurava zadovoljavajuću funkciju i estetiku, ali i smanjuje deformitete lica (10).

3. DIJAGNOSTIKA IMPAKTIRANIH ZUBA

Vrlo je važno rano postaviti točnu dijagnozu jer se na taj način povećava uspješnost same terapije, a interceptivnom terapijom ponekad je moguće i spriječiti nastanak impaktiranosti. Rana dijagnostika u određenim slučajevima omogućuje rano prikazivanje impaktiranih zuba, i to prije postavljanja ortodonske naprave, što može potaknuti spontano nicanje zuba i u konačnici osigurati kraće vrijeme trajanja ortodonske terapije.

Pravovremena dijagnoza i terapija mogu spriječiti nastanak ozbiljnih komplikacija naprimjer gubitak susjednih zuba do kojeg dolazi zbog resorpcije njihovih korjenova koju uzrokuje impaktirani zub u nicanju (4).

Dijagnoza impaktiranih zuba postavlja se na temelju kliničkog pregleda i radiološkog snimanja pomoću kojeg se impaktirani zubi najčešće otkrivaju slučajno, tijekom uzimanja dentalnog statusa (1, 2).

3.1. Klinički pregled

Na mogućnost postojanja impaktiranog zuba mogu ukazivati perzistiranje mliječnog zuba ili manjak zuba u zubnom luku, a da se pacijent ne sjeća da mu je zub ekstrahiran. Koštana ispupčenja na alveolarnom grebenu, kao i pojava otekline i boli, mogu upućivati na impaktirane zube, ali i na postojanje patološkog procesa. U rijetkim slučajevima neuralgični i pulpitični bolovi, koji nemaju vidljiv uzrok, mogu pobuditi sumnju da pacijent ima impaktirani zub (1, 2).

Za rano postavljanje dijagnoze impaktiranog očnjaka, uz vizualni pregled i kliničke znakove, kao što su njegovo zakašnjelo nicanje i prisustvo mliječnog očnjaka u zubnom nizu, preporučuje se napraviti i digitalnu bimanualnu palpaciju. Ako palpacijom bukalne sluznice iznad korijena mliječnog očnjaka ne postoji nabreklina u dobi od devet ili deset godina ili je prisutna palatinalna nabreklina, treba posumnjati na poremećaj erupcije trajnog očnjaka i to potvrditi radiološki. Na to dodatno može ukazivati prisutnost distalno ili labijalno nagnutog lateralnog sjekutića te je zato tijekom kliničkog pregleda važno obratiti pažnju na njihov položaj (11, 12). Pretjerani distalni *tip* krune lateralnog sjekutića i njegova rotacija mogu nastati pritiskom krune mezijalno pomaknutog i palatinalno impaktiranog očnjaka na distalni dio korijena lateralnog sjekutića. Ako je lateralni sjekutić labijalno nagnut, to može biti

rezultat pritiska krune mezijalno pomaknutog i impaktiranog očnjaka na labijalnu stranu korijena lateralnog sjekutića (12).

Tijekom kliničkog pregleda lingvalno izbočenje, koje ispod sluznice može stvoriti kruna impaktiranog pretkutnjaka, očnjaka ili prekobrojnog zuba, ne smije se zamijeniti s *torusom mandibularisom* koji se češće javlja obostrano u području lingvalne plohe donje čeljusti uz pretkutnjake i kutnjake te je vezan uz naslijeđe (8).

3.2. Radiološka dijagnostika

Za postavljanje ispravne dijagnoze, određivanje točnog položaja impaktiranog zuba i planiranje terapije radiološka dijagnostika neizostavan je dio.

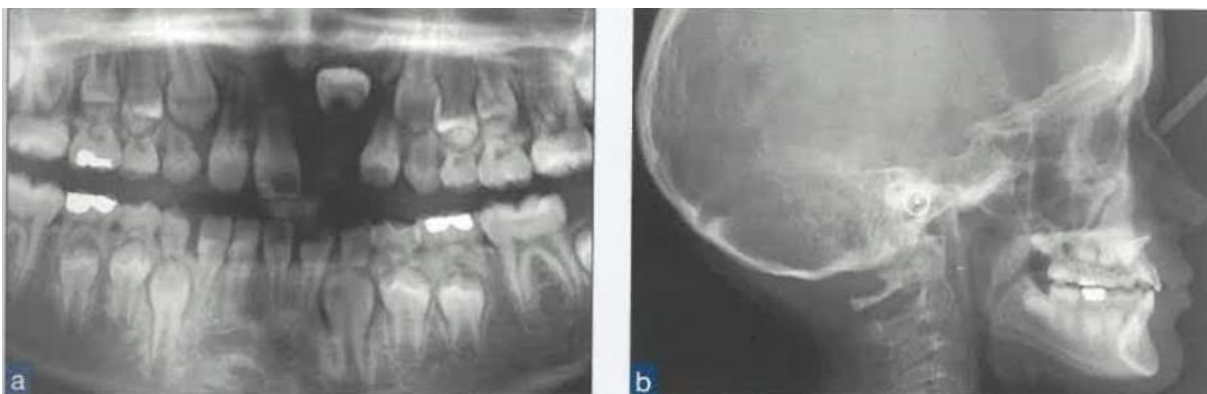
Impaktirani zubi često se otkrivaju slučajno, prilikom uzimanja rentgenskog dentalnog statusa na ortopantomogramu (Slika 1.) (2, 6), koji se vrlo često primjenjuje se kao bazični radiogram prilikom prvog pregleda pacijenta, zato što daje uvid u stanje obje čeljusti sa svim zubima, ali i okolnih anatomskih struktura poput temporomandibularnih zglobova. Za razliku od intraoralne snimke manje je detaljan i ima slabiju oštrinu (13), posebice u frontalnoj regiji gdje dolazi do superprojekcije kostiju vratne kralješnice (2).

Od intraoralnih snimki mogu se koristiti periapikalna i aksijalna (zagrizna) snimka. Periapikalna snimka često nije dovoljna za planiranje sigurnog operativnog zahvata jer ne pokazuje u cijelosti položaj impaktiranog zuba, kao ni njegov odnos prema susjednim anatomskim strukturama. To se posebno odnosi na visoko položene gornje očnjake i duboko smještene donje umnjake, ali i na sve impaktirane zube atipičnog položaja (2). Za preciznije određivanje položaja impaktiranog zuba primjenjuje se *Same Ligual Opposite Buccal* (SLOB) pravilo uspoređivanjem dviju snimki istog objekta snimljenog s pomakom tubusa distalno ili mezijalno (6, 12, 14). SLOB pravilo kaže da će lingvalna struktura, a to je ona koja je bliže filmu, zadržati isti ili sličan položaj, dok će doći do promjene strane bukalne strukture koja se nalazi bliže izvoru zračenja (12, 14). Postoji i *Buccal Always Moves Away* (BAMA) pravilo kad se učine dvije različite rendgenske snimke dvaju objekta te se bukalno smješteni objekt, u odnosu na lingvalni objekt, pomiče u istom smjeru u kojem je usmjerena rendgenska zraka (4).

Aksijalna (zagrizna) snimka služi za razjašnjavanje položaja zuba pokazujući nalazi li se zub oralno ili vestibularno u odnosu na susjedne zube i alveolarni greben, što je bitno za odabir operativnog pristupa (2, 13). To međutim nije moguće ako se impaktirani očajnici nalaze negdje u sredini alveolarnog grebena jer tada takva snimka pokazuje samo oblik zuba (2).

Najpreciznija radiološka metoda prikaza za određivanje točnog položaja impaktiranog zuba, ali i okolnih struktura, kao što su susjedni zubi, živci, mandibularni kanal, maksilarni sinus, nosna šupljina i tuber, je *Cone Beam* kompjutorizirana tomografija (CBCT). Temelji se na trodimenzionalnoj rekonstrukciji nastaloj samo jednom rendgenskom zrakom koničnog oblika (1, 6, 14). Pomoću CBCT-a može se odrediti precizan odnos impaktiranog zuba prema susjednim zubima i vidjeti postoji li resorpcija njihovih korjenova (6). Prije postojanja i upotrebe trodimenzionalnih snimki, pomoću kojih se može vidjeti kako resorpcija često ulazi u pulpu u korijenskim kanalima, nije se znao pravi opseg resorpcije korjenova (4). Pozitivne strane korištenja CBCT-a mogućnost su boljeg i preciznijeg planiranja kirurške i ortodontske terapije, pogotovo ako postoje multipli impaktirani zubi, kao i mogućnost odabira optimalnog preglednog polja interesnog područja, čime se smanjuje doza zračenja (6, 13, 14).

U radiološkoj dijagnostici impaktiranih zuba još se mogu upotrebljavati: latero-lateralni (Slika 1.) i posterolateralni kraniogrami (11), kosa postranična snimka stražnjeg dijela mandibule, ako je riječ o donjim umnjacima jer prilično jasno prikazuje njihov odnos prema mandibularnom kanalu, stereoskopsko snimanje po Parmi, gdje se uz tipičnu intraoralnu snimku naprave još i mezijalnoekscentrična i distalnoekscentrična intraoralna snimka, te postero-anteriorna kosa snimka lubanje (Watersova projekcija), ako postoje atipični položaji impaktiranih zuba naprimjer u zigomatičnoj kosti ili u sinusu (2).



Slika 1. Horizontalno impaktirani gornji središnji sjekutić prikazan na: a) ortopantomogramu; b) latero-lateralnom kefalogramu. Preuzeto s dopuštenjem izdavača: (4).

4. IMPAKTIRANI GORNJI OČNJACI

Gornji su očnjaci nakon donjih umnjaka najčešće impaktirani zubi (4, 6), a za njihovo izvlačenje i postavljanje u zubni niz potreban je interdisciplinarni pristup. To uključuje suradnju ortodonta, koji određuje plan terapije i biomehaniku tretmana, i oralnog kirurga, koji je zaslužan za kirurški pristup, a ponekad uključuje parodontologa i pedodonta (11).

Terapija impaktiranih očnjaka može biti interceptivna s ciljem poticanja spontanog nicanja zuba. Ako se to ne dogodi do trinaeste godine, potrebno je razmisliti o kirurško-ortodontskoj terapiji (4, 11).

4.1. Interceptivna terapija

Rana dijagnostika i pravovremena interceptivna terapija smanjuju mogućnost nastanka impaktiranosti očnjaka, kao i moguće resorpcije korjenova lateralnih sjekutića (12).

U interceptivne zahvate pripada ekstrakcija mliječnih očnjaka u dobi od osam ili devet godina. Prema Bonettiju i suradnicima, interceptivni postupak uspješniji je ako se uz mliječne očnjake ekstrahiraju i prvi mliječni pretkutnjaci. Također, zubni se luk može preoblikovati širenjem u transverzali. Može se upotrebljavati i cervikalni *headgear* koji uz ekstrakciju mliječnog očnjaka, prema Leonardiju i suradnicima, povećava uspješnost nicanja palatinalno impaktiranih očnjaka u 80 % pacijenata. Nedostatak je to što je njegovo korištenje indicirano samo u određenim anomalijama te se ne može koristiti u svim slučajevima palatinalno impaktiranih očnjaka (4, 11).

4.2. Kirurško-ortodontska terapija

Ako nakon interceptivnog zahvata ne nastane spontano nicanje očnjaka, potrebno je odabrati odgovarajuću kiruršku metodu prikaza ovisno o položaju zuba, parodontnom zdravlju i oralnoj higijeni pacijenta (4, 6, 11).

Jedna od najvažnijih faza u liječenju impaktiranih očnjaka stvaranje je dovoljno prostora u zubnom luku. Ako prostora nema dovoljno, uvijek je prije kirurškog zahvata taj prostor potrebno stvoriti pretkirurškom ortodontskom terapijom. Na taj se način izvrši i nivelacija zuba koja omogućava da se ortodontska terapija nastavi odmah nakon kirurškog zahvata prikazivanja krune očnjaka (15). Za vrijeme zahvata na krunu impaktiranog zuba lijepi se

retencijski element, najčešće bravica ili zlatni lančić, a režanj se šiva, osim ako kruna zuba nije prikazana gingivektomijom. Slijedi ortodontsko izvlačenje zuba aktivacijom sile na retencijski element i postupno postavljanje u zubni niz. Nakon toga, postavljanjem odgovarajuće bravice na zub i superelastičnih nikal-titanskih i čeličnih žica, uspostavlja se zadovoljavajuća meziodistalna i vestibulooralna angulacija očnjaka (11).

Postoje tri osnovna položaja impaktiranih očnjaka, a to su: labijalni, palatinalni i labio-palatinalni. Najčešći je mezio-palatinalni s krunom smještenom iza gornjih sjekutića i korijenom usmjerenim prema pretkutnjacima (2). Prema istraživanjima palatinalni položaj zauzima dvije trećine impaktiranih očnjaka, a labijalni samo trećinu (4). Unilateralna impaktiranost puno je češća od bilateralne za koju su u svome istraživanju Thilander i Mossei registrirali pojavnost u 8 % slučajeva. Za razliku od labijalno impaktiranih očnjaka spontano nicanje palatinalno smještenih impaktiranih očnjaka izuzetno se rijetko događa bez kirurškog pristupa zbog debljine palatinalne kosti i čvrstoće palatinalne sluznice (15).

4.2.1. Labijalno impaktirani gornji očnjaci

Labijalno impaktirani očnjaci mogu biti smješteni ektopično, labijalno od korijena lateralnog sjekutića ili u sredini alveole. Ovisno o tome smještaju, kao i o vertikalnom položaju zuba u odnosu na mukogingivno spojište, količini gingive u području impaktiranog očnjaka i meziodistalnom položaju krune očnjaka odabiru se vrijeme i odgovarajuća metoda kirurškog prikaza.

Postoje tri metode kirurškog prikaza labijalno impaktiranog gornjeg očnjaka:

- 1) ekscizijsko otvaranje
- 2) apikalno pomaknuti režanj
- 3) metoda zatvorene erupcije (nicanje ispod zatvorenog režnja) (4).

Metodom ekscizijskog otvaranja kirurški se uklanja prozor sluznice te, ako je potrebno, alveolarna kost koja prekriva impaktirani zub kako bi se prikazala njegova kruna (6).

Ovu metodu ne preporučuje se koristiti ako je očnjak impaktiran u sredini alveole jer bi tada trebalo ukloniti debeli sloj kosti s labijalne plohe krune. Metoda se ne preporučuje ako se kruna očnjaka nalazi apikalno u odnosu na mukogingivno spojište jer bi nakon nicanja zuba

nastao nedostatak gingive s labijalne plohe. Isto tako, ekscizijsko otvaranje nije prikladna metoda ako u području očnjaka ne postoji dovoljno gingive da bi se nakon nicanja stvorilo najmanje dva do tri milimetra pričvrstne gingive. Ne preporučuje se ni slučaju meziodistalnog položaja krune očnjaka preko korijena lateralnog sjekutića kada bi zub bilo teško pomicati kroz alveolu (4).

Metoda apikalno pomaknutog reznja započinje odizanjem mukoperiostalnog ili djelomičnog reznja ako postoji labijalna dehiscencija kosti. Potom se uklanja alveolarna kost koja prekriva krunu impaktiranog zuba. Važno je napomenuti da je potrebno očuvati najmanje dva do tri milimetra gingivnog ovratnika oko sjekutića prilikom odizanja reznja kako bi se kasnije smanjila mogućnost nastanka recesije. Nakon prikaza krune reznj se resorptivnim koncima šiva apikalno za periost ostavljajući krunu zuba otkrivenom. Na zub se lijepi bravica, a ponekad još i odvojeno pomoćni lančić te se planira ortodonsko izvlačenje zuba. Ako postoji mogućnost brzog ponovnog prerastanja gingive, za zaštitu se postavlja parodontni zavoj (4, 6).

Glavne prednosti metode apikalno pomaknutog reznja jako su dobra vizualizacija krune impaktiranog zuba što olakšava odabir prikladne ortodonske erupcijske sile umanjujući potencijalno oštećenje lateralnog sjekutića, kao i povećanje širine keratinizirane gingive tijekom ortodonske forsirane erupcije. Nedostatak je veća osjetljivost metode u usporedbi s ekscizijskim otvaranjem i metodom zatvorene erupcije, a neki autori navode i povećanu mogućnost nastanka recesija te neodgovarajući pristup labijalnoj kosti (16).

Ovo je metoda izbora u slučaju nedostatne gingive u području očnjaka jer se jedino pomoću nje može predvidljivo stvoriti više gingive. Također, preporučuje se u slučaju kada je kruna očnjaka položena mezijalno i preko korijena lateralnog sjekutića, odnosno u slučaju ektopične labijalne impaktiranosti, jer je ostalim metodama tada zub teško pomicati kroz alveolu. Metodom apikalno pomaknutog reznja ortodontu se osigurava prikladan pristup za primjenu biomehanike kojom se zub pomiče kraj lateralnog sjekutića ili pretkutnjaka bez oštećenja susjednih zuba. Ako je očnjak impaktiran u sredini alveole, ova metoda se ne preporučuje jer bi uključivala uklanjanje debelog sloja kosti kako bi se prikazala labijalna ploha krune zuba. Zbog moguće reintruzije zuba nakon ortodonske terapije metoda apikalno pomaknutog reznja nije prikladna ako se kruna impaktiranog očnjaka nalazi znatno apikalno u odnosu na mukogingivno spojište (4).

Metoda zatvorene erupcije počinje rezom i odizanjem mukoperiostalnog režnja kako bi se uklonila kost i prikazala kruna impaktiranog zuba na koju se pričvršćuje zlatni lančić. Rez se može napraviti po sredini grebena s rasteretnim okomitim rezovima labijalno. U slučaju središnjeg položaja u alveoli radi se sulkularna incizija s palatinalne strane susjednog zuba. Najjednostavniji i najsigurniji način pričvršćivanja na zub lijepljenje je zlatnog lančića neposredno na zub bez bravice jer je manja mogućnost perforacije nakon reponiranja tkiva. Bravica je veća pa lakše zapinje za okolne strukture i može uzrokovati njihovu ozljedu, a time i potrebu za gingivnim ili vezivnim transplantatom. Zlatni lančić lijepi se neposredno na labijalnu plohu zuba ili na incizalni brid ako je zub impaktiran u sredini alveole (4). Nakon pozicioniranja zlatnog lančića režanj se resorptivnim koncima šiva i vraća u početnu poziciju prekrivajući prikazani zub, a zlatni lančić izvede se kroz rez i pričvršćuje na fiksnu ortodontsku napravu, i to na luk ili susjednu bravicu (4, 6). Preporučuje se prisutnost ortodonta za vrijeme kirurškog zahvata kako bi se zlatni lančić pravilno pozicionirao i omogućilo postizanje odgovarajuće ortodontske biomehanike, budući da se režanj reponira i zub se nakon zahvata ne vidi klinički kao u ostalim metodama prikaza. Prilikom jetkanja zuba kiselina može doći u doticaj s okolnim mekim tkivom i uzrokovati pojačano krvarenje, opekline od kiseline i nekrozu tkiva. Da bi se to izbjeglo, potrebno je vrlo pažljivo provesti postupak jetkanja (6).

Prednosti ove metode manja su postoperativna preosjetljivost u usporedbi s gingivektomijom i mogućnost forsirane erupcije kroz dovoljnu zonu keratinizirane gingive. Nedostatci su dulje vrijeme potrebno za kirurški zahvat u usporedbi s metodama otvorene erupcije, kao i povećana osjetljivost metode povezana s pravilnim upravljanjem mekim tkivima režnja (16).

Ova kirurška metoda prikaza indicirana je ako je zub impaktiran u sredini alveole te ako je kruna impaktiranog zuba znatno apikalno u odnosu na mukogingivno spojište. U slučaju meziodistalnog položaja krune očnjaka primjena metode zatvorene erupcije se ne preporučuje (4).

4.2.1.1. Ektopična labijalna impaktiranost

Labijalno impaktirani očnjak u slučaju ektopične impaktiranosti najčešće je smješten mezijalno od lateralnog sjekutića, no može se nalaziti i distalno od prvog pretkutnjaka. Od kirurških metoda prikaza nužna je primjena apikalno pomaknutog režnja kako ne bi došlo do

oštećenja susjednog lateralnog i središnjeg sjekutića na kojima treba postojati najmanje četiri do šest milimetara gingive.

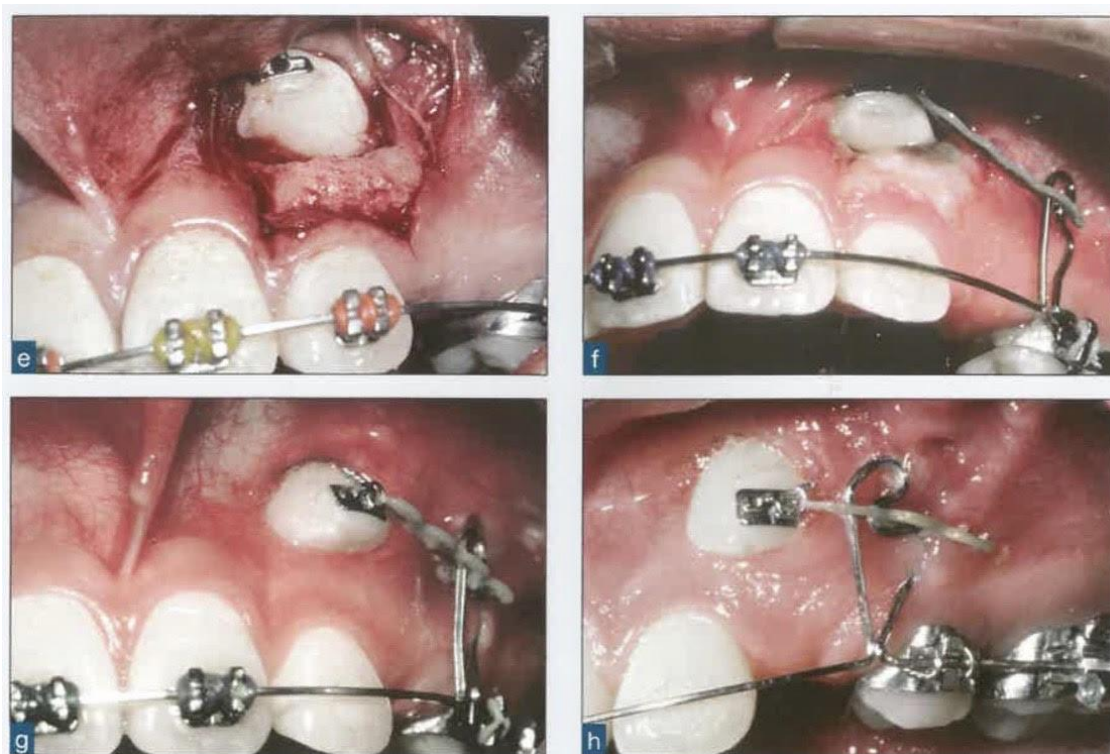
Za prikazivanje ektopične krune zuba odiže se peteljkasti režanj koji može biti mukoperiostalni ili djelomični, ako postoji labijalna dehiscencija kosti. U tijeku su i istraživanja s modificiranim oblikom apikalno pomaknutog reznja. Takav režanj započinje horizontalnim rezom od središnjeg sjekutića do pretkutnjaka, malo koronalnije od mukogingivnog spojišta, te se odiže bez okomitih rezova i pomiče apikalno resorptivnim koncima. Pozitivne su strane ovakvog pristupa dobra preglednost, spontano nicanje prikazanog očnjaka nakon lijepljenja bravice i prekrivanja rane parodontnim zavojem te široka granica pričvrstne gingive nakon završenog ortodontskog pomaka (4).

Vanarsdall i Corn predlažu odizanje apikalno pomaknutog reznja, koji sadrži keratinizirajuću gingivu, i njegov smještaj preko caklinsko-cementnog spojišta i dva do tri milimetra krune zuba. Kao prednost ovakvog pristupa navode veći pomak marginalnog tkiva koji smanjuje napetost na gingivalna tkiva, posebice kad je očnjak potrebno pomicati okluzalno na velikoj udaljenosti kako bi zauzeo pravilan položaj u zubnom nizu. Prednošću smatraju i sprječavanje nastanka gubitka kosti i recesija novonastalim gingivnim pričvrstkom, kao i nepostojanje potrebe za korištenjem parodontnog zavoja ili polikarbonatne krunice koji onemogućavaju prekrivanje zuba granulacijskim tkivom (17).

Pristup reznjem nije moguće ostvariti ako je impaktirani očnjak visoko u vestibulumu te se tada zub prikazuje prozorčićem u sluznici. Ako nakon smještanja zuba u zubni niz nastane recesija, ona se može prekriti gingivnim ili vezivnim transplantatom.

U rijetkim slučajevima kad je očnjak impaktiran toliko visoko i duboko u vestibulumu preporučuje se njegova ekstrakcija i ortodontski pomak pretkutnjaka na njegovo mjesto. To je moguće ostvariti uz skladan profil lica i dovoljno prostora u čeljusti kada nije potrebno ekstrahirati i pretkutnjake. Kirurški pristup i ortodontsko izvlačenje tako položenog očnjaka nose previše rizika i komplikacija (4).

Ako je prisutna ektopična labijalna impaktiranost mezijalno od lateralnog sjekutića, krunu očnjaka prvo je potrebno izvlačiti distalno sidrenjem elastomernog lančića na pomoćnu žicu produženu apikalno u vestibulum (Slika 2.). Dok se kruna očnjaka pomiče distalno, s lateralnog sjekutića obično se ukloni bravica kako bi se izbjegao dodir krune očnjaka s korijenom lateralnog sjekutića. Nakon što je distalno usmjerenom silom kruna impaktiranog očnjaka pomaknuta kraj lateralnog sjekutića, može se započeti okomito pomicanje očnjaka prema zubnom nizu. Time se izbjegavaju oštećenje i moguća resorpcija korijena lateralnog sjekutića i kosti labijalno od njega (4).



Slika 2. e) Prikazivanje krune ektopično impaktiranog gornjeg lijevog očnjaka metodom apikalno pomaknutog režnja; f do h) Ortodonsko izvlačenje krune impaktiranog gornjeg lijevog očnjaka distalno usmjerenom silom pomoću elastomernog lančića i apikalno produžene pomoćne žice. Preuzeto s dopuštenjem izdavača: (4).

4.2.1.2. Labijalna koronalna nedislocirana impaktiranost

Krunu labijalno impaktiranog očnjaka s vrhom položenim koronalno od okolnog caklinsko-cementnog spojišta, uz uvjet prisutne široke zone pričvrzne gingive, moguće je prikazati gingivektomijom. Kako bi se spriječilo ponovno prerastanje tkiva, može se postaviti zaštitni paradontni zavoj, a pacijent pravilnim četkanjem zuba i uporabom otopine klorheksidina na pamučnom štapiću može prevenirati proliferaciju gingive. Tri tjedna nakon što je tkivo dovoljno zacijelilo, može se zalijepiti bravica i započeti ortodonska terapija (4). Ortodonsko izvlačenje očnjaka obično nije potrebno jer često nastaje njegovo spontano nicanje. Dovoljno je niveliranje i poravnanje zuba.

Prednosti gingivektomije su, naspram drugih metoda, manja traumatičnost i jednostavno izvođenje, a nedostaci su gubitak pričvrzne gingive i moguće prerastanje gingive preko kirurškog mjesta (18).

4.2.1.3. Labijalna apikalna nedislocirana impaktiranost

Ako je vrh labijalno impaktiranog zuba blizu caklinsko-cementnog spojišta ili nešto apikalnije od njega, preporučuje se metoda apikalno pomaknutog režnja ili zatvorene erupcije. Najprikladnija metoda odabire se određivanjem kuta impaktiranosti, a ortodonska procjena može pomoći u graničnim slučajevima. Kut impaktiranosti od 30 do 45 stupnjeva ukazuje na to da metoda zatvorenog režnja, koju Kokich i Mathews predlažu kada god je to moguće, u tom slučaju i nije pravi izbor (4).

4.2.1.4. Labijalna visoka nedislocirana impaktiranost

Metoda zatvorene erupcije metoda je izbora u slučajevima visoko impaktiranog očnjaka u vestibulumu ili u sredini alveole uz minimalan kut impaktiranosti jer se njezinom primjenom može osigurati dovoljno odgovarajuće gingive i stabilan rezultat. Ovom metodom uz odgovarajuću ortodonsku biomehaniku postiže se nicanje kroz sredinu alveolarnog grebena, slično prirodnom nicanju zuba (4).

4.2.1.5. Impaktiranost u sredini alveole

Ako je očnjak impaktiran u sredini alveole, ne preporučuju se ekscizija i apikalno pomaknut režanj jer bi trebalo ukloniti debeli sloj kosti s labijalne plohe krune. Metoda zatvorene erupcije odgovarajuća je kirurška metoda prikaza. Izvlačenje impaktiranog zuba zlatnim lančićem potrebno je osigurati okluzalno usmjerenom biomehanikom. Ona sprječava nastanak dehiscencije labijalne kosti i gingivne recesije do kojih može dovesti pomak zuba labijalno prilikom izvlačenja. Kokich kao prvi izbor za poticanje nicanja zuba okomito prema okluzalnoj ravnini gornje čeljusti navodi Ballista petlju izrađenu od 0,018-inčne čelične okrugle žice. Njezina duljina treba biti jednaka udaljenosti žičanog luka od sredine grebena. Petlja se aktivira rotacijom prema apikalno i pričvršćuje za lančić koji je s druge strane zalijepljen za krunu impaktiranog zuba, što dovodi do okluzalno usmjerene sile na zub koja osigurava nicanje zuba u sredini grebena (4).

4.2.2. Palatinalno impaktirani gornji očnjaci

Dvije trećine impaktiranih gornjih očnjaka smještene su palatinalno, a procjenjuje se da se takav položaj pojavljuje u 1,0 % do 2,5 % populacije (4). Ortodont Johnston je tijekom 31 godine kliničkog iskustva primijetio da se palatinalno impaktirani očnjaci češće nalaze kod žena nego kod muškaraca, i to u omjeru 3 : 1. Peck i suradnici prvi su opisali palatinalno impaktirani očnjak kao razvojnu dislokaciju s genetskom predispozicijom (19).

Vrlo često kruna palatinalno impaktiranog očnjaka može se palpirati ispod mekog tkiva nepca, ali i na modelu gornje čeljusti što olakšava postavljanje kliničke dijagnoze i planiranje daljnje terapije (20).

Interceptivnom terapijom može se spriječiti nastanak palatinalne impaktiranosti očnjaka i olakšati njegovo nicanje čime se smanjuje vrijeme trajanja ortodonske terapije. Kako bi interceptivna terapija bila učinkovita, važno ju je započeti na vrijeme, a to je moguće samo ako se dijagnoza postavi dovoljno rano (19).

U slučajevima u kojima interceptivnu terapiju nije moguće provesti ili je ona neučinkovita, pristupa se kirurškom prikazivanju krune očnjaka nakon kojeg zub može niknuti spontano ili uz pomoć ortodonske terapije.

Kirurški prikaz palatinalno impaktiranih očnjaka može biti:

- 1) predortodonsko kirurško prikazivanje i spontano nicanje
- 2) metoda zatvorene erupcije.

Palatinalne impaktiranosti očnjaka mogu biti:

- 1) jednostavne – ako očnjaci nisu impaktirani preduboko u alveoli
- 2) složene – ako su očnjaci impaktirani duboko u alveoli ili ako su smješteni blizu ili iznad vrhova korjenova gornjeg lateralnog i središnjeg sjekutića (4).

4.2.2.1. Jednostavne palatinalne impaktiranosti

Metoda kirurškog prikaza jednostavno palatinalno impaktiranih očnjaka predortodonsko je kirurško prikazivanje reznjem ili *punch* metodom. Ono omogućava spontano nicanje zuba prije započinjanja ortodonske terapije. Kokich smatra kako je kirurško uklanjanje tvrdog palatinalnog korteksa i debele palatinalne sluznice dovoljno da bi palatinalno impaktirani

očnjak spontano nicao prema sredini nepca udaljavajući se od korjenova sjekutića. Idealno je vrijeme za kirurški prikaz šest mjeseci prije početka ortodontske terapije, što će kasnije uz primjenu odgovarajuće biomehanike smanjiti vrijeme trajanja terapije i mogućnost nastanka komplikacija kao što su resorpcija korjenova i oštećenje kosti. (4). Kako bi se skratilo ukupno vrijeme trajanja terapije, Johnston preporučuje razdoblje čekanja od četiri do šest mjeseci nakon kirurškog prikaza, a prije početka ortodontske terapije (20).

Prednosti predortodontskog kirurškog prikaza, uz ranije navedene, još je i stvaranje reparatornog staničnog cementa na korjenovima. On se stvara pomakom očnjaka prema sredini nepca i dalje od korjenova sjekutića. Također, prednost je bolja estetika i zdravija razina kosti i pričvrstka na očnjaku koji je niknuo na ovaj način, u odnosu na korištenje metode zatvorene erupcije. Primjena ove metode kirurškog prikaza upitna je ako su očnjaci horizontalno impaktirani (4). Od negativnih strana predortodontskog kirurškog prikaza izdvajaju se otvor u gingivi te bol i neugoda, no to se izbjegava lijepljenjem bravice i postavljanjem parodontnog zavoja. Naime, istraživanjem Gharaibeha i Al-Nimrija provedenom na trideset i dva pacijenta s unilateralno palatinalno impaktiranim očnjacima u kojemu se uspoređivao pacijentov doživljaj boli u otvorenoj nasuprot zatvorenoj metodi, pokazalo se da je postoperativna bol pacijenata u obje metode bila slična (21).

Za prikazivanje palatinalno impaktiranog očnjaka dovoljna je *punch* metoda mekog tkiva, tj. ekscizijska gingivektomija ako je očnjak impaktiran koronalno i blizu površine tako da se na nepcu može vidjeti izbočina sluznice. Tako smješten očnjak najčešće uopće ne prekriva kost te sukladno tome nema potrebe za njezinim uklanjanjem. Kruna zuba prikazana *punch* metodom može se prekriti parodontnim zavojem ako postoji opasnost od prerastanja mekog tkiva.

Ako se impaktirani očnjak nalazi apikalnije i dublje u kosti, za njegov kirurški prikaz nužno je odizanje mukoperiostalnog reznja i uklanjanje kosti s krune kirurškim svrdlom ili kiretama. Poželjno je ostaviti gingivni ovratnik od dva do tri milimetra palatinalno oko lateralnog i središnjeg sjekutića. Ako je zub duboko u kosti i postoji mogućnost njegovog prekrivanja tkivom tijekom cijeljenja, na zub se lijepi bravica i stavlja parodontni zavoj.

Za lijepljenje bravice potrebno je suho radno polje, pa se uklanjanje preostalog folikula tijekom kirurškog zahvata ne preporučuje kako ne bi nastalo dodatno krvarenje (4). Postoje razna sredstva za zaustavljanje krvarenja, a jedno od često korištenih je *Hemodent* – pufirani aluminij klorid bez epinefrina. Prednost *Hemodenta* je što ne uzrokuje sistemske učinke i za razliku od željezovog sulfata ne dovodi do obojenja gingive i unutarnje diskoloracije zuba. Labban i suradnici proveli su istraživanje u kojem su uspoređivali izravan

citotoksični učinak šest komercijalno dostupnih hemostatskih sredstava na humane gingivalne fibroblaste. Rezultati su pokazali da je *Hemodent* drugo najmanje toksično sredstvo (22).

Nakon postavljanja bravice i parodontnog zavoja režanj se prije reponiranja fenestrira oblikovanjem prozorčića za zub, kako bi zub ostao otkriven i nakon vraćanja reznja. Upotrebom svjetlosno polimerizirajućeg parodontnog zavoja koji sprječava prerastanje tkiva, bravica i kruna zuba mogu biti prekrivene i do pet mjeseci što osigurava vrijeme potrebno za spontano nicanje zuba iznad površine nepca (4). Parodontne zavoje dobro je koristiti, jer osiguravaju zaštitu kirurškog mjesta, sprječavaju postoperativnu infekciju, smanjuju postoperativnu bol i krvarenje te ubrzavaju cijeljenje. Prednosti upotrebe svjetlosno polimerizirajućeg zavoja su, uz lagano i brzo nanošenje, to što nema okusa i što je rozo translucetne boje koja pruža dobru estetiku (23). Prije postavljanja parodontnog zavoja preporučuje se lijepljenje bravice jer ona služi kao mehanička retencija zavoja. Također, na taj način dozvoljava se lako ponovno otvaranje gingivektomijom i stavljanje novog zavoja ili ortodontske naprave ako nastane prerastanje tkiva zbog preranog otpadanja zavoja.

Četiri do šest mjeseci nakon predortodontskog kirurškog prikaza i spontanog nicanja očnjaka, započinje ortodonska terapija postavljanjem bravica na zube gornje čeljusti kako bi se stvorio prostor za očnjak. Zatim se očnjak elastomernim lančićem ortodontski povlači labijalno prema zubnom luku i naposljetku smješta u pravilan položaj (4).

4.2.2.2. Složene palatinalne impaktiranosti

Većina složenih palatinalnih impaktiranosti može se tretirati predortodontskom kirurgijom. U rijetkim slučajevima jako visoko i apikalno položenih očnjaka potrebno je primijeniti metodu zatvorene erupcije uz transpalatinalni luk za izvlačenje očnjaka. Tako duboko impaktirane zube nije moguće držati otvorenima i omogućiti spontano nicanje zuba. Nakon odizanja mukoperiostalnog reznja od kutnjaka prema sredini uklanja se kost. Treba pripaziti da se ne oštete korjenovi lateralnog i središnjeg sjekutića tijekom prikazivanja krune očnjaka na koju se potom lijepi bravica. Fenestrirani režanj reponira se i šiva, a zlatni lančić s jedne se strane pričvršćuje na bravicu, izlazi kroz palatinalni režanj i veže na žicu. Nakon dva do tri tjedna potrebnih za cijeljenje tkiva može se započeti s pomakom zuba. Oprugom zalemljenom na transpalatinalnom luku, zub se izvlači prema središtu nepca odmičući se od lateralnog i središnjeg sjekutića. U toj fazi pomaka zuba, ortodont može biti inventivan i dizajnirati vlastitu pomoćnu oprugu koja će dovesti do pomaka zuba u željenom smjeru. Becker i

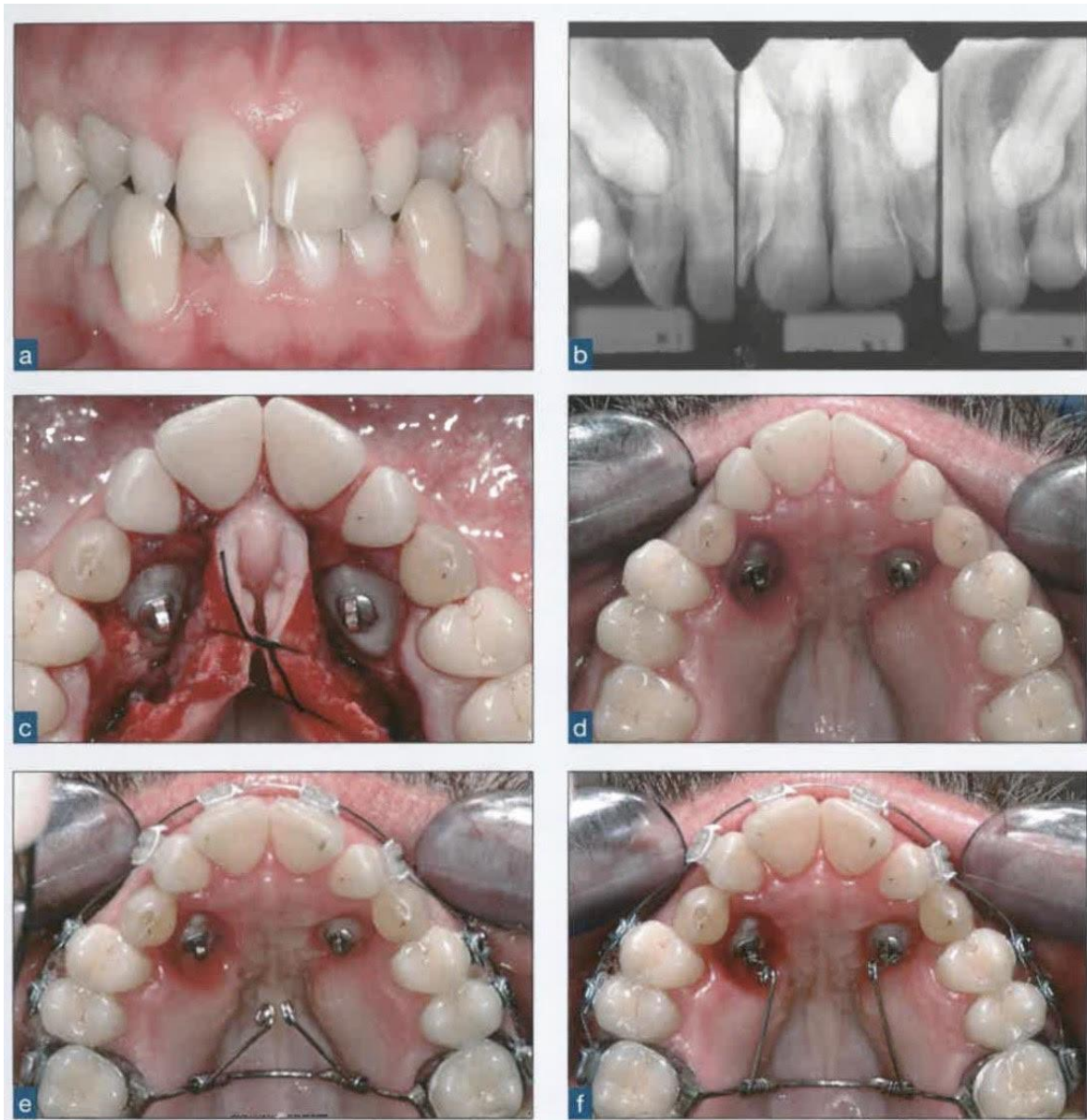
Zilberman u svome su istraživanju zaključili da u metodi zatvorene erupcije eruptivna sila uvijek prvo treba biti usmjerena lingvalno i udaljavati očnjak od korjenova sjekutića. Ovakvim smjerom izbjegava se pritisak krune očnjaka na palatinalnu kost te se sprječava resorpcija kosti i korjenova sjekutića. Tek nakon što je impaktirani očnjak dovoljno izvučen lingvalno, može se pomicati lateralno prema zubnom luku i smjestiti u odgovarajući položaj. Naposljetku se transpalatinalni luk skida, a na labijalnu plohu očnjaka lijepi se bravica za labijalni pomak zuba elastomernim lančićem (4, 24).

4.2.2.3. Palatinalna impaktiranost u odraslih

U odraslih pacijenata povećana je mogućnost pojave ankiloze palatinalno impaktiranih očnjaka i veća je što je pacijent stariji. Zub se može probati luksirati kako bi se oslobodio. Budući da će se ankiloza nakon luksacije opet uskoro pojaviti, luksiranjem se ne povećava vjerojatnost ortodontskog pomaka zuba. U takvim je slučajevima vrlo važno odmah na početku pacijentu objasniti da je pomak takvog zuba vrlo težak i uputiti ga u ostale terapijske mogućnosti. Jedan od terapijskih izbora je ekstrakcija ankiloziranog očnjaka i ugradnja implantata uz augmentaciju kosti, ako je kost jako oštećena.

Incidencija ankiloze impaktiranih očnjaka kod mladih pacijenta izuzetno je rijetka što potvrđuje činjenica da se Kokich i Mathews u trideset godina kliničkog iskustva nikada nisu susreli s ankilozom palatinalno impaktiranog zuba u adolescenta (4). Ako ankiloza ipak nastane kod mladih pacijenata, to se može dogoditi ako se u tijeku ortodontske terapije ligiranjem zuba oko vratova ošteti parodontni ligament. Također, ankiloza može nastati kada se cement mehanički ošteti elevatorom tijekom kirurškog zahvata ili kemijski uzrokovano tekućinom ortofosforne kiseline potrebne za jetkanje (24).

Predortodonsko kirurško prikazivanje palatinalno impaktiranih očnjaka koristi se i kod odraslih te je moguće spontano nicanje zuba. Budući da je pomak zuba tada znatno sporiji, za to će trebati više vremena. Nakon nicanja očnjak se može prvo pomaknuti palatinalno pomoću petlje, a tek kasnije lateralno u zubi niz (Slika 3.). Nekada uopće neće nastati nicanje očnjaka i tada ih je nužno ekstrahirati (4).



Slika 3. a) Četrdesetjednogodišnji pacijent s umjerenom interkaninom zbijenošću u donjoj čeljusti i prisutna oba gornja mliječna očnjaka; b) Periapikalne snimke na kojima se pomoću BAMA pravila može odrediti bilateralna palatinalna impaktiranost gornjih očnjaka; c) Na krune impaktiranih očnjaka zalijepljene su bravice nakon odizanja mukoperiostalnih režnjeva i uklanjanja kosti. Nakon lijepljenja bravica režnjevi su fenestrirani i vraćeni, a preko zuba je postavljen parodontni zavoj; d i e) Tri tjedna nakon kirurškog zahvata postavljen je transpalatinalni luk s dvije zalemljene opruge za izvlačenje očnjaka; f) Mliječni očnjaci još nisu izvađeni iz estetskih razloga. Preuzeto s dopuštenjem izdavača: (4).

Nakon umnjaka i gornjih očnjaka, pretkutnjaci su najčešće impaktirani zubi, i to donji drugi pretkutnjaci. Prema Andreasenu impaktirani donji drugi pretkutnjaci pojavljuju se u 0,2 % do 0,3 % populacije (25). U većini slučajeva donji pretkutnjaci impaktirani su u sredini alveole ili lingvalno, a vrlo rijetko bukalno. Lingvalno impaktirani donji pretkutnjak može se palpirati što olakšava postavljanje dijagnoze koju je potrebno potvrditi radiološkom dijagnostikom kako bi se precizno odredio položaj zuba (4). Gornji pretkutnjaci rijetko su impaktirani, a najčešći položaj im je s palatinalne strane. To zahtjeva odizanje palatinalnog mukoperiostalnog režnja ako se trebaju kirurški prikazati. Ako su položeni vestibularno ili vestibularno-palatinalno, potrebno je odignuti i vestibularni mukoperiostalni režanj s vertikalnim incizijama u području očnjaka i prvog kutnjaka (1, 4).

Terapija impaktiranih pretkutnjaka može biti interceptivna s ciljem omogućavanja spontanog nicanja i kirurško-ortodonska. Ako je nemoguć kirurški prikaz i ortodontski smještaj na odgovarajuće mjesto u zubnom luku, terapijski izbor mogu biti autotransplantacija ili ekstrakcija impaktiranih pretkutnjaka i ortodontsko zatvaranje prostora (4, 25).

Pojava spontanog nicanja interceptivnom terapijom nije predvidljiva i u literaturi nije dovoljno istražena. Treba ju pokušati koristiti kod pacijenata s horizontalno impaktiranim trajnim pretkutnjacima u mješovitoj denticiji kojima je preostalo nekoliko godina do nicanja svih trajnih zuba. Kako bi došlo do spontanog nicanja impaktiranog pretkutnjaka, ekstrahiraju se jedan ili dva mliječna kutnjaka i postavlja se držač mjesta u obliku lingvalnog odnosno palatinalnog luka, čija je svrha sprječavanje mezijalnog pomaka prvog trajnog kutnjaka.

U kirurško-ortodontskoj terapiji impaktiranih pretkutnjaka postoje dvije metode kirurškog prikaza:

- 1) metoda zatvorene erupcije
- 2) predortodontsko kirurško prikazivanje zuba (4).

5.1. Metoda zatvorene erupcije

Bitno je napomenuti da se tek nakon što se razvio korijen impaktiranog zuba, negdje u dobi od petnaest godina, treba započeti s kirurško-ortodontskom terapijom kako se ne bi zaustavio razvoj korijena. Prvo se ortodontski stvara prostor za smještaj impaktiranog pretkutnjaka, a zatim se pristupa kirurškom prikazu.

Metoda zatvorene erupcije koristi se kod impaktiranih donjih pretkutnjaka. U slučaju lingvalne impaktiranosti donjeg pretkutnjaka odiže se lingvalni mukoperiostalni režanj od očnjaka do mezijalnog dijela drugog kutnjaka. Kako je lingvalni pristup dosta nepregledan, uklanjanje kosti potrebno je izvesti vrlo oprezno zbog blizine korjenova susjednih zuba, ali i mogućnosti ozljeda anatomskih struktura u području dna usne šupljine. Nalazi li se impaktirani zub u neposrednoj blizini vrhova korjenova susjednih zuba, potrebno je napraviti i vertikalnu inciziju (1, 4). Ako je položaj impaktiranog pretkutnjaka takav da se odluči na odizanje vestibularnog mukoperiostalnog reznja, potreban je oprez zbog mogućnosti ozljede *n. mentalisa* ili *n. alveolarisa inferior* (1). Nakon uklanjanja kosti i izolacije krune lijepi se zlatni lančić, a režanj reponira i šiva resorptivnim koncima. Zlatni lančić prolazi kroz inciziju na sredini grebena i pričvršćuje se na bravicu susjednog zuba.

S ortodontskim izvlačenjem impaktiranog zuba može se započeti nakon jednog ili dva tjedna, a ovisno položaju i dubini impaktiranosti odabire se odgovarajuća biomehanika za izvlačenje. Impaktirani pretkutnjak može se izvlačiti pomoću Ballista petlje ili elastomernog lančića.

Ako se impaktirani pretkutnjak nalazi u sredini alveole, a položaj mu je uspravan ili gotovo uspravan, Kokich i Matthews preporučuju izvlačenje Ballista petljom oblikovanom od 0,018-inčne žice vertikalno između labijalnog i lingvalnog kortikalisa. Dužina Ballista petlje treba biti jednaka udaljenosti od sredine alveolarnog grebena do žičanog luka kako bi se osigurao učinkovit pomak kroz sredinu grebena i dovoljno izvlačenje zuba. Zatim se na krunu zuba može zalijepiti bravica za smještaj u zubni luk.

Ako je pretkutnjak impaktiran lingvalno od korjenova prvog kutnjaka, umjesto Ballista petlje, preporuka je koristiti elastomerni lančić za pomak krune zuba. Prvo se zub pomiče mezijalno od prvog kutnjaka, kako bi se izbjegla resorpcija njegovih korjenova. Tek nakon toga zub treba pomicati prema zubnom luku. Za ovakav način pomicanja, odnosno odmicanja krune pretkutnjaka od korjenova prvog kutnjaka, važno je osigurati dovoljno sidrište za elastomerni lančić. To se postiže pričvršćivanjem elastomernog lančića na lingvalni, ili palatinalni luk, ili na mini vijak implantat. Odabiru ovakve biomehanike u prilog idu istraživanja koja pokazuju da odmicanjem krune impaktiranog zuba započinje diferencijacija cementoblasta iz mezenhimalnih stanica te da dolazi do odlaganja staničnog cementa na područjima na kojima se pojavila resorpcija. Time se zaustavlja napredovanje resorpcije korjenova i povećava uspjeh same terapije (4).

Izvlačenjem impaktiranog pretkutnjaka dolazi do stvaranja kosti potrebne za vertikalni razvoj grebena. Zato se izvlačenje preporučuje čak i u slučaju gubitka prvog kutnjaka jer će novonastala kost biti važna ako se planira ugraditi implantat.

Ako je lingvalno impaktirani pretkutnjak rotiran tako da mu je lingvalna ploha okrenuta okluzalno nakon kirurškog prikazivanja krune, bravicu je jedino moguće zalijepiti na lingvalnu plohu zuba. Nakon smještanja u zubni luk takav zub rotiran je za 180 stupnjeva s lingvalnom plohom krune bukalno i često se samo preoblikuje kompozitom. Iako je takvu rotaciju moguće ortodontski ispraviti, mogućnost pojave recidiva velika je te se umjesto toga bukalna kvržica povećava kompozitom kako bi se postigle bolja okluzija i estetika (4).

Neke od mogućih komplikacija primjene metode zatvorene erupcije su ozljeda susjednih zuba, oštećenje živaca, ponekad potreba za ponovnim kirurškim prikazom impaktiranog zuba i neuspjeh ortodontskog lijepljenja zlatnog lančića. Složenost impaktiranosti doprinosi nesigurnosti ishoda terapije. Prema Andreasenu, za kirurški se prikaz odlučuje ako impaktirani zubi nisu nagnuti više od 45 stupnjeva ili imaju ograničeno odstupanje od normalnog položaja. McNamara prikazima slučajeva to negira i smatra kako su za uspjeh terapije ključni pacijentova suradnja i motivacija, neovisno o raznim čimbenicima kao što su složenost impaktiranosti, dob pacijenta, poremećen razvoj alveolarne kosti i rani gubitak mliječnih i trajnih kutnjaka (26).

5.2. Predortodonsko kirurško prikazivanje zuba

Ova metoda koristi se kod impaktiranih gornjih pretkutnjaka na nepcu ili u sredini alveole. Započinje se odizanjem mukoperiostalnog režnja od mezijalne plohe kutnjaka do očnjaka, a zatim se uklanja kost kako bi se prikazala kruna zuba na koju se lijepi bravica. Fenestrirani režanj se reponira, a bravica prekriva paradontnim zavojem koji se ostavlja duže u slučajevima jako visoke impaktiranosti. Ovom metodom omogućava se spontano nicanje i dovoljno izrastanje zuba, nakon čega slijedi aktivni pomak zuba ortodontskom terapijom (4).

5.3. Autotransplantacija

U određenim slučajevima položaj impaktiranog zuba takav je da se ne može provesti kirurško-ortodonska terapija jer pokušaj izvlačenja zuba predstavlja opasnost za okolne strukture. Tada bi kao terapijski izbor trebalo razmotriti autotransplantaciju uz uvjet da u zubnom luku ima dovoljno mjesta za smještaj impaktiranog zuba na odgovarajuće mjesto (1, 4). Prvo se odiže bukalni mukoperiostalni režanj. Potom se uklanja kost u obliku bukalnog prozorčića kako bi se prikazao folikul impaktiranog zuba. On se pažljivo izvadi čuvajući Hertwigovu epitelnu ovojniciu i preseli u ležište pripremljeno osteotomijom grebena. Ležište mora biti jedan do dva milimetra šire i dublje od folikula radi očuvanja parodontnog ligamenta i postizanja optimalnog kontakta folikula s koštanim ležištem što stvara uvjete za bolju opskrbu krvlju. Folikul je važno postaviti u infraokluziji kako bi mu se omogućilo izrastanje paralelno s razvojem korijena tijekom sljedećih mjeseci (4, 27). Nakon toga slijedi repozicija režnjeva i stabilizacija transplantiranog folikula šavovima, a ortodontski pomak može započeti nakon tri mjeseca (4).

Uspjeh autotransplantacije ovisi o izboru zuba donora i mjesta transplantacije. Položaj i morfologija korjenova zuba donora, odnosno impaktiranog zuba, ne smiju zahtijevati preveliku manipulaciju okolnim tkivom, a najbolji rezultati postižu se presađivanjem zubnih zametaka s očuvanom Hertwigovom epitelnom ovojniciu, čiji su korjenovi dosegli 1/2 do 3/4 ukupne duljine. Ako se presađuje zub s dosegnutom punom duljinom, autotransplantacija će biti uspješnija ako je promjer apikalnog foramena veći od jednog milimetra, jer je tada povećana vjerojatnost za revaskularizacijom pulpe što smanjuje rizik od nekroze pulpe. U slučaju autotransplantacije zrelog zuba sa završenim razvojem korijena i zatvorenim apikalnim foramenom potrebno je dva tjedna nakon zahvata napraviti endodontski tretman. Na mjestu autotransplantacije zuba potrebno je osigurati dovoljnu širinu alveolarne kosti u svim dimenzijama s prikladnim pričvrstnim tkivom bez prisutne akutne ili kronične upale, kako bi se presađeni zub stabilizirao. Na uspješnost operativnog zahvata utječe i vrijeme manipulacije zubom donorom te stupanj oštećenja parodontnog ligamenta transplantiranog zuba. Neuspjehom se smatraju zubi kod kojih dođe do ankiloze, resorpcije korijena ili nekroze pulpe (27, 28).

Autotransplantacija je zahtjevan kirurški postupak koji treba izvoditi vrlo pažljivo kako ne bi nastalo oštećenje folikula koje može uzrokovati ankilozu zuba ili oštećenje mandibularnog živca s posljedičnim parestezijama (4).

Glavna prednost autotransplantacije stvaranje je kosti oko presađenog zuba uslijed posebne osteogene aktivnosti. Osim toga, mnogi odrasli pacijenti odlučuju se za ovaj terapijski izbor zbog ekonomičnosti u usporedbi s dentalnim implantatima ili protetskom terapijom (28).

5.4. Ekstrakcija impaktiranih pretkutnjaka i zatvaranje prostora

U situacijama u kojima se impaktirani pretkutnjak ne može kirurški prikazati i ortodontski smjestiti na odgovarajuće mjesto u zubnom luku može se odlučiti na ekstrakciju impaktiranog zuba i ortodontsko zatvaranje prostora. Budući da je unilateralna impaktiranost češća, ako se ekstrakcija zuba provodi samo s jedne strane čeljusti, moguć je pomak sredine zubnog luka čime se narušavaju okluzija i estetika. Kako bi se to spriječilo, korisno je kao sidrište upotrijebiti mini vijak implantat koji će osigurati mezijalni pomak prvog i drugog kutnjaka bez kompromitiranja sredine zubnog luka. S obzirom na to da mini implantati osiguravaju privremeno sidrište, uklanjaju se nakon zatvaranja prostora (4).

Cilj je svake uspješne ortodontske terapije postizanje željenog pomaka zuba uz minimalne negativne posljedice, a to se može postići kontrolom sidrišta. Najsuvremeniji način kontrole sidrišta u ortodontskoj terapiji primjena je mini implantata izrađenih od titana i to najčešće u obliku vijka. Vrlo je važno odabrati dobro mjesto postavljanja mini implantata uzimajući u obzir tvrda i meka tkiva, biomehaničke potrebe i ugodu pacijenta kako ne bi došlo do nastanka komplikacija kao što su ozljede korjenova susjednih zuba zbog neodgovarajućeg interradikularnog prostora ili ozljede krvnih žila ili sinusa (29). Neki autori predlažu izrađivanje posebne šablone koja olakšava postavljanje mini implantata.

Jedinstveno je obilježje mini implantata osiguravanje privremenoga, ali apsolutnog sidrišta. Postoje brojne pozitivne strane primjene mini implantata kao sidrišta. Neke od njih su jednostavno postavljanje, ponekad čak i od strane ortodonta, lako uklanjanje, moguće imedijatno opterećenje nakon postavljanja, što skraćuje vrijeme trajanja terapije, kao i to što je suradnja pacijenta ograničena na održavanje dobre oralne higijene. Sve je to doprinijelo češćoj uporabi mini implantata, pogotovo u zahtjevnim slučajevima koje inače ne bi bilo moguće liječiti bez njihove primjene (30).

6. IMPAKTIRANI GORNJI SREDIŠNJI SJEKUTIĆI

Nakon umnjaka, gornjih očnjaka i donjih drugih pretkutnjaka, gornji središnji sjekutići najčešće su impaktirani zubi. Učestalost njihove impaktiranosti iznosi od 0,06 % do 0,2 % u populaciji (31). Grover je u istraživanju u kojem je proučavao pet tisuća ortopantomograma novaka američke vojske došao do rezultata da je učestalost impaktiranih gornjih središnjih sjekutića 0,02 % (32).

Prekobrojni zub ili *meziodens* položen lateralno od sredine gornje čeljusti može ometati eruptivni put središnjih sjekutića i dovesti do njihove impaktiranosti. Ako se prekobrojni zub dijagnostičira dovoljno rano i dobro isplaniranim kirurškim pristupom pažljivo ukloni bez oštećivanja folikula impaktiranog središnjeg sjekutića, bit će omogućeno spontano nicanje impaktiranog zuba (4). Marks i Cahill u svome su istraživanju došli do zaključka kako je za normalno nicanje zuba presudan integritet zubnog folikula. Istraživanje su proveli na devet pasa, odnosno na njihovim zubnim folikulima u razvoju sa završenim razvojem kruna i početkom razvoja korjenova. Autori su namjerno oštećivali ili uklanjali određene dijelove zubnog folikula kako bi vidjeli hoće li nastati poremećaj u procesu nicanja. Utvrdili su da ozljeda korijena ili uklanjanje krune zuba u nicanju ne utječu na nicanje, no ako se ozlijedi folikul zuba dolazi do zaustavljanja nicanja. Pet tjedana nakon operacije u kojoj je folikul zuba namjerno ozlijeđen ni radiološki ni histološki nije bilo znakova povećanja eruptivnog puta, kao niti nastanka trabekularne kosti ili produljenja korjenova (4, 33).

Ako nakon uklanjanja prekobrojnog zuba ne dođe do spontanog nicanja, potrebno je započeti ortodontsku terapiju. Nakon stvaranja dovoljno prostora za smještaj impaktiranog zuba u zubni luk treba odabrati metodu kirurškog prikaza impaktiranog zuba. Presudnu ulogu ima položaj impaktiranog gornjeg središnjeg sjekutića koji je najčešće labijalno impaktiran (4, 31).

Postoje četiri metode kirurškog prikaza impaktiranog gornjeg središnjeg sjekutića:

- 1) gingivektomija
- 2) apikalno pomaknuti režanj
- 3) metoda zatvorene erupcije
- 4) kirurška replantacija (4).

6.1. Gingivektomija

Gingivektomija je metoda izbora ako je prisutno široko područje pričvrzne gingive i ako se nakon zahvata oko prikazanog zuba može osigurati najmanje tri milimetra gingive. Ovim zahvatom potrebno je ukloniti oko dvije trećine tkiva koje prekriva krunu impaktiranog zuba. Kako bi se spriječilo ponovno prerastanje tkiva, na zub se može zalijepiti bravica. Gingivektomija se ne preporučuje ako je gornji središnji sjekutić impaktiran na mukogingivnom spojištu ili iznad njega. Takav je položaj zuba najčešći i iz toga proizlazi zaključak kako gingivektomija nije često korištena metoda kirurškog prikaza impaktiranih gornjih središnjih sjekutića. Ako bi se u slučaju takvog položaja zuba gingivektomija ipak odabrala, uklonila bi se većina gingive što bi ostavilo neodgovarajuću pričvrсну gingivu na labijalnom dijelu krune, a gingivni rub bio bi zadebljan i neestetski (4).

6.2. Apikalno pomaknuti režanj

Ovu metodu kirurškog prikaza karakterizira to što se nakon uklanjanja kosti režanj šiva apikalno ostavljajući krunu prikazanog zuba otkrivenom. Otvorena rana sekundarno cijeli kroz epitelizaciju koja se odvija preko površine reza (31, 34).

Kokich i Matthews apikalno pomaknuti režanj ne preporučuju kao metodu izbora za prikaz labijalno impaktiranih gornjih središnjih sjekutića zbog loše estetike i smanjene stabilnosti, osim u slučajevima ektopične labijalne impaktiranosti.

Ovom metodom nakon završene ortodontske terapije često se uočava apikalnije smješten i zadebljan gingivni rub izvučenog impaktiranog zuba u odnosu na susjedni središnji sjekutić. To narušava estetiku, posebice kod pacijenata koji imaju visoku liniju osmijeha.

Osim dužih kliničkih kruna zuba, kao nepoželjna posljedica primjene ove metode može nastati reintruzija zuba povezana sa stvaranjem lažnog nabora sluznice koji zub vuče apikalno. Lažni se nabor stvara jer nicanjem zuba dolazi do povlačenja okolne sluznice prema koronalno. Ako nastane reintruzija zuba, vidi se nesklad razina incizalnih bridova pri osmijehu što kompromitira estetiku. Ponovno tretiranje reintrudiranog zuba kako bi se poravnali incizalni bridovi ne jamči da se zub neće ponovno intrudirati. To može dogoditi i nakon duljeg vremenskog perioda od završene ortodontske terapije (4).

Negativna strana primjene apikalno pomaknutog reznja kod impaktiranosti blizu *spine nasalis* iznimno je teško postizanje da kruna zuba ostane otkrivena (4). Pozitivna strana korištenja apikalno pomaknutog reznja je što ortodont ne mora biti prisutan tijekom kirurškog zahvata. Otkrivena kruna zuba nakon kirurškog prikaza ortodontu osigurava dobru preglednost za lijepljenje retencijskog elementa na zub (34).

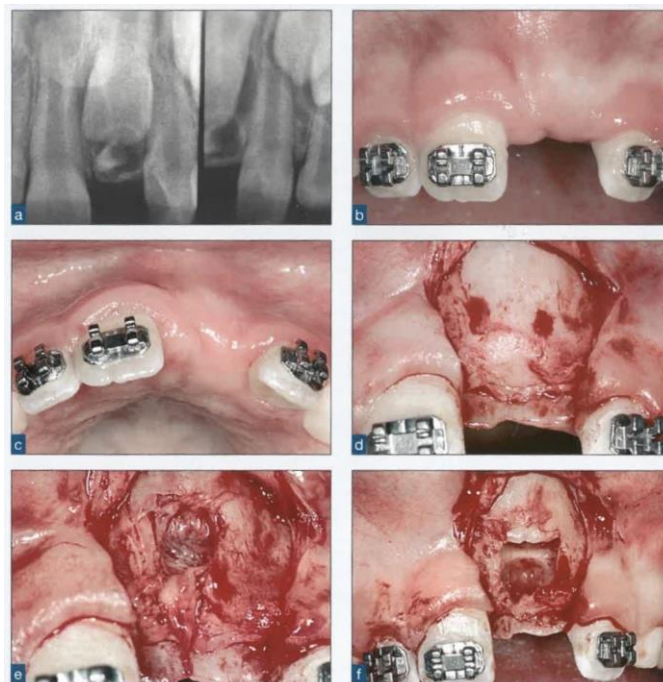
Apikalno pomaknuti reznj preporučuje se koristiti jedino ako je gornji središnji sjekutić ekstopično labijalno impaktiran kako bi se mogla primijeniti odgovarajuća ortodonska biomehanika za pravilan smještaj zuba u zubni luk (4).

6.3. Metoda zatvorene erupcije

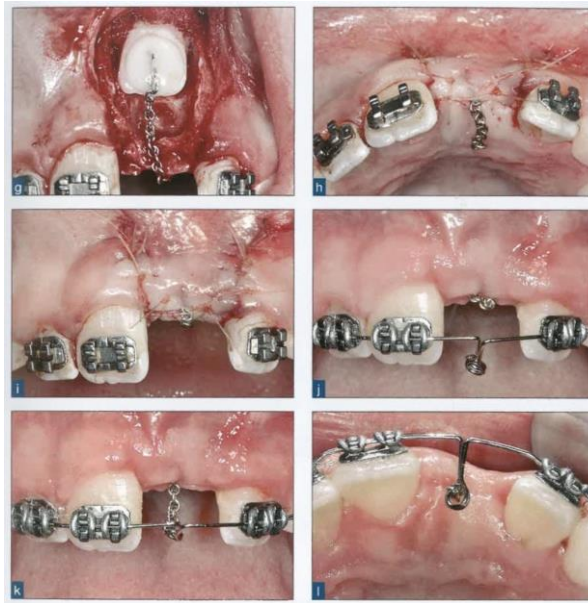
Ova metoda koristi se za većinu labijalno impaktiranih gornjih središnjih sjekutića, a glavne su prednosti, u usporedbi s apikalno pomaknutim reznjem, zadržavanje izvornog gingivnog crteža i nepojavljivanje reintruzije zuba. Važno je naglasiti da metoda zatvorene erupcije rezultira najprirodnijim izgledom gingive eruptiranog zuba i da dugotrajno osigurava stabilnu razinu gingivalnih rubova i incizalnih bridova (4, 31).

Nakon ortodontski dobivenog prostora za smještaj impaktiranog gornjeg središnjeg sjekutića odiže se mukoperiostalni reznj. Kirurškim svrdlima i kiretama uklanja se kost i prikazuje oko dvije trećine krune (Slika 4.). Zatim se osigurava suho radno polje kako bi se zlatni lančić za izvlačenje ili gumbić koji se ligaturom veže s lančićem, uspješno zalijepili na krunu zuba. To se može postići hemostatskim sredstvima poput *Surgicela* ili *Hemodenta*. Jako je bitno da je veza između zuba i lančića čvrsta jer se inače lančić može odlijepiti te je tada potrebno ponovno izvesti kirurški zahvat kako bi se lančić opet zalijepio. Lančić treba biti dovoljno savitljiv da ne pukne, ali i dovoljno krut kako se ne bi istegnuo djelovanjem sile. Slijedi repozicija reznja i šivanje preko lančića koji izlazi kroz inciziju na sredini grebena i veže se na bravicu susjednog zuba. S ortodontskim izvlačenjem zuba može se započeti nakon tjedan ili dva, često pomoću Ballista petlje koja impaktiranom zubu omogućava praćenje prirodne eruptivne putanje kroz sredinu alveolarnog grebena (Slika 5.). Kako zub niče, tako se lančić skraćuje uklanjanjem karika te se ponovno ligira za petlju. Nakon nicanja zuba postavlja se bravica za završavanje ortodonske terapije i smještaj zuba u pravi položaj (4, 34). Prednosti uporabe Ballista petlje su brojne, a neke od njih su primjena vertikalne sile kojom impaktirani zub ne vrši pritisak na korjenove susjednih zuba i oponaša prirodnu erupciju, stvaranje

kontinuirane sile koja se lako kontrolira i modificira kako bi se postigao optimalan smjer erupcije zuba, lagano postavljanje i neovisnost o drugim dijelovima ortodontske naprave (35). Modifikacija tehnike i primjena diskontinuiranog izvlačenja impaktiranog zuba može rezultirati boljim ishodom terapije. Sfeir i suradnici to su potvrdili u svome istraživanju u kojemu su tijekom mjesec dana prekinuli izvlačenje trinaest impaktiranih gornjih središnjih sjekutića u vrijeme nicanja krune. Dobili su bolje rezultate u usporedbi s kontinuiranim izvlačenjem petnaest impaktiranih gornjih središnjih sjekutića. Izvlačenje zuba prekidalo se nakon što se pomoću parodontološke sonde utvrdilo da je caklinsko-cementno spojište zuba prešlo mukogingivnu granicu. Autori su došli do zaključka da diskontinuirano izvlačenje omogućava suprakrestalnim vlaknima ugradnju u cement na način da oponašaju fiziološke uvjete erupcije što poboljšava razinu epitelnog pričvrstka, pogotovo u mezijalnom sulkusu, kao i razinu alveolarne kosti. Iz toga proizlazi da je diskontinuiranim izvlačenjem manja mogućnost nastanka recesija ili labijalne dehiscencije kosti, čime se povećava uspjeh terapije (31).



Slika 4. a) Rendgenska snimka pokazuje labijalno impaktirani gornji lijevi središnji sjekutić i prekobrojni zub; b i c) Postavljene su bravice i stvoren je odgovarajući prostor za smještaj lijevog središnjeg sjekutića; d) Odignut je mukoperiostalni režanj od sredine grebena, a lijevi središnji sjekutić i prekobrojni zub nisu bili vidljivi jer su bili impaktirani unutar alveole; e) Kiretom je uklonjena tanka labijalna kost; f) Prekobrojni zub je uklonjen, a lijevi središnji sjekutić je prikazan. Preuzeto s dopuštenjem izdavača: (4).



Slika 5. g) S krune lijevog središnjeg sjekutića uklonjena je kost, a zlatni lančić zalijepljen je neposredno na labijalnu plohu zuba; h i i) Režanj je vraćen i zašiven, a zlatni lančić je izveden kroz inciziju na hrptu grebena; j) Nakon šest tjedana stavljena je pasivna Ballista petlja; k) Ballista petlja je aktivirana i ligirana za zlatni lančić; l) Okluzalni prikaz aktivirane petlje prikazuje silu kroz sredinu grebena. Preuzeto s dopuštenjem izdavača: (4).

6.4. Kirurška replantacija

Kirurška replantacija, odnosno autotransplantacija prvenstveno se koristi za jako vertikalno ili horizontalno rotirane ili dilacerirane impaktirane gornje središnje sjekutiće kod kojih kirurško-ortodonska terapija nije indicirana. Replantacijom takvih zuba u ispravni položaj značajno se olakšava ortodonska terapija s kojom se može započeti tri ili četiri mjeseca nakon zacjeljivanja replantiranog zuba (4, 36). Prvo se odiže mukoperiostalni režanj, zatim se pažljivo uklanja kost kako bi se prikazao folikul impaktiranog gornjeg središnjeg sjekutića koji se potom oprezno odljušti od svoje koštane kripe. Alveolarni greben osteotomira se nepotpunim lomom (engl. *greenstick*) labijalne stijenke i širi, kako bi se pripremilo ležište za smještaj folikula. Folikul se u ležište replantira u infraokluziji te se čvrstom žicom i kompozitom povezuje sa susjednim zubima, a režanj se reponira ostavljajući krunu zuba otkrivenom (4).

Čimbenici o kojima ovisi uspjeh ove metode već su opisani u poglavlju o impaktiranim pretkutnjacima. Od prednosti je potrebno navesti imedijatno poboljšanje estetike, jednostavnu i kratku ortodonsku terapiju nakon koje su gingivalni rubovi prikladnog izgleda te mogućnost prilagodbe korijena u razvoju na novi položaj (36).

7. KOMPLIKACIJE I NEŽELJENI ISHODI

Liječenje impaktiranih zuba vrlo je zahtjevno te je za svakog pacijenta potrebno individualizirati i precizno provesti terapiju kako bi se izbjegle brojne moguće komplikacije, koje se osobito javljaju kod adolescenata i odraslih (4).

Komplikacije i neželjeni ishodi mogu nastati tijekom tri faze kirurško-ortodontskog liječenja, a to su:

- 1) postavljanje dijagnoze
- 2) kirurški zahvat
- 3) ortodontska terapija.

Do nastanka komplikacija i neželjenih ishoda prvenstveno dovodi pogrešno i kasno postavljena dijagnoza. Nadalje, odabir neodgovarajuće metode kirurškog prikaza zuba ili odabir prikladne metode koja nije pravilno kirurški izvedena, primjena neodgovarajuće ortodontske biomehanike ili prerano započinjanje ortodontskog izvlačenja impaktiranog zuba. Kako bi se to izbjeglo, iznimno je važno rano postaviti točnu dijagnozu s precizno određenim položajem impaktiranog zuba što omogućava odabir prikladnog kirurškog pristupa i planiranje odgovarajuće ortodontske terapije.

U nekim slučajevima moguća je primjena interceptivne terapije ili predortodontskog kirurškog prikazivanja zuba što potiče spontano nicanje zuba i umanjuje nastanak mogućih komplikacija. Ako impaktirani zub u nicanju uzrokuje resorpciju korjenova susjednih zuba, takvu situaciju nužno je dijagnosticirati na vrijeme i primijeniti interceptivnu terapiju ili impaktirani zub vrlo rano kirurški prikazati. Inače će resorpcija napredovati što može uzrokovati gubitak susjednih zuba. To se smatra jednom od najgorih mogućih komplikacija, a do njezinog nastanka može dovesti i odabir kirurškog pristupa impaktiranom zubu s pogrešne strane (4).

Kroz cijeli rad opisane su brojne komplikacije koje mogu nastati tijekom liječenja impaktiranih zuba, kao i njihovi uzroci i načini kojima je moguće spriječiti njihov nastanak. Neke od mogućih komplikacija koje mogu nastati su:

- gingivne recesije
- nesrazmjer dužina kliničkih kruna i razine mukogingivnog spojišta
- resorpcija korjenova impaktiranog ili susjednog zuba
- gubitak alveolarne kosti
- dehiscencija labijalne plohe alveolarne kosti

- gubitak impaktiranog ili susjednog zuba
- izostanak ortodontskog pomaka zuba
- reintruzija zuba i nesklad incizalnih bridova
- ankiloza impaktiranog zuba
- gubitak vitaliteta zuba
- endodonsko-parodontna lezija zuba
- opekline od kiseline za jetkanje i nekroza tkiva
- prerastanje tkiva preko krune kirurški prikazanog impaktiranog zuba
- odljepljivanje ortodontskog retencijskog elementa s krune impaktiranog zuba zbog nemogućnosti postizanja suhog radnog polja, najčešće zbog krvarenja tijekom kirurškog zahvata
- ozljeda anatomskih struktura u području dna usne šupljine tijekom lingvalnog pristupa metodi zatvorene erupcije kod impaktiranih donjih pretkutnjaka
- ozljeda *n. mentalisa* ili *n. alveolarisa inferior* tijekom vestibularnog pristupa metodi zatvorene erupcije kod impaktiranih donjih pretkutnjaka.

Gingivne recesije jedne su od najčešćih komplikacija u liječenju impaktiranih zuba kirurško-ortodontskom terapijom. U slučajevima labijalno impaktiranih gornjih očnjaka s ektopičnim smještajem mogućnost pojave recesija veća je što je položaj zuba udaljeniji i apikalnije položeni. Pojavnost recesija veća je kod pacijenata s tankim gingivnim fenotipom. Takvim pacijentima nastala recesija može se prekriti vezivnim transplantatom čime se postiže potpuno prekrivanje korijena. Ektopična impaktiranost gornjih očnjaka, osim pojave recesije na očnjaku, nosi rizik i od nastanka recesije na lateralnom sjekutiću primjenom metode apikalno pomaknutog režnja. Preventivnim prekrivanjem lateralnog sjekutića gingivnim transplantatom sprječava se nastanak recesije koju bi mogao uzrokovati ortodontski pomak ektopičnog očnjaka preko lateralnog sjekutića (4).

Slobodni gingivni transplantat koristan je za prekrivanje recesija, ako estetika nije presudna, zato što je nakon cijeljenja drugačije boje od okolnog tkiva jer se uzima s nepca. Također, deblji je od okolnog tkiva, a kako se estetika ne bi još više ugrozila prilikom uzimanja transplantata važno je ne uključiti *rugae palatinae*. Subepitelni vezivni transplantat za razliku od slobodnog gingivnog transplantata osigurava dvostruku krvnu opskrbu, omogućuje prekrivanje multiplih recesija i bolji estetski rezultat bez nastajanja keloida te uzrokuje manje traumatsku ranu na palatinalnom donorskom mjestu (37).

Impaktiranost zuba javlja se u značajnom broju pacijenata, a može zahvatiti bilo koji zub u zubnom luku. Međutim, postoji točan redoslijed najčešće impaktiranih zuba koji uključuje prvo donje umnjake, zatim gornje očnjake, od kojih su dvije trećine smještene palatinalno, potom donje druge prekutnjake te gornje središnje sjekutiće. Taj redoslijed proizlazi iz nedovoljnog prostora za erupciju zuba koji zadnji niču do kojeg dovodi najčešći etiološki uzrok impaktiranosti, a to je nesrazmjer između duljine zubnog luka i duljine alveolarnog grebena.

Mnogobrojni lokalni i sistemski uzroci mogu uzrokovati impaktiranost zuba, a u sklopu različitih sindroma i metaboličkih poremećaja mogu se pojaviti i multipli impaktirani zubi.

Na više je mjesta u radu naglašena važnost ranog postavljanja točne dijagnoze impaktiranih zuba. Na taj se način povećava uspješnost terapije, a ponekad i sprječava nastanak impaktiranosti. Nažalost, u kliničkoj praksi nije uvijek tako. Edukacijom stomatologa da pomoću kliničkog pregleda i radiološke dijagnostike pravovremeno postavite točnu dijagnozu, izbjegle bi se brojne moguće komplikacije.

Liječenje impaktiranih zuba vrlo je zahtjevno, zato je potreban interdisciplinarni i individualni pristup planiranju i provođenju terapije. U kirurško-ortodontskom liječenju impaktiranih zuba općenito se prvo ortodontski stvara prostor za smještaj impaktiranog zuba u zubni luk, ako je to potrebno. Zatim slijedi kirurški zahvat prikazivanja krune impaktiranog zuba i naposljetku ortodontsko izvlačenje i smještanje impaktiranog zuba u pravilan položaj. Ne postoji jedinstveno najbolja metoda kirurškog prikaza koja se preporučuje. Kako na odabir metode utječe puno čimbenika, odabir je potrebno individualizirati za svaki slučaj impaktiranosti. Položaj impaktiranog zuba glavni je čimbenik o kojemu ovisi odabir prikladne metode kirurškog prikaza, a još neki čimbenici su dob pacijenta i prisutnost dovoljno pričvrstne gingive. S obzirom na to da postoje velike varijacije položaja ovisno o dubini impaktiranosti, ali i o odnosu prema susjednim strukturama, položaj je najpreciznije odrediti pomoću CBCT-a. Ortodontsku biomehaniku također je potrebno individualizirati za svakog pacijenta i osigurati optimalne sile za izvlačenje impaktiranog zuba i njegov pravilan smještaj u zubni luk.

Postoje četiri glavne metode kirurškog prikaza impaktiranih zuba, a za svaku skupinu impaktiranih zuba postoje temeljne indikacije za korištenje određene metode.

Za labijalno impaktirane gornje očnjake ekscizijsko otvaranje koristi se kad je kruna impaktiranog očnjaka vrhom položena koronalno od caklinsko-cementnog spojišta uz uvjet široke zone pričvrstne gingive. Apikalno pomaknut režanj koristi se u slučaju ektopične

labijalne impaktiranosti, labijalne apikalne nedislocirane impaktiranosti i u slučaju nedostatne gingive u području impaktiranog očnjaka. Metoda zatvorene erupcije rabi se u slučaju impaktiranosti u sredini alveole, labijalne visoke nedislocirane impaktiranosti i labijalne apikalne nedislocirane impaktiranosti uz uvjet da je kut impaktiranosti minimalan.

Za palatinalno impaktirane gornje očnjake predortodonsko kirurško prikazivanje režnjem ili *punch* metodom upotrebljava se kod jednostavnih i većine složenih palatinalnih impaktiranosti, a metoda zatvorene erupcije (uz transpalatinalni luk) kod složenih palatinalnih impaktiranosti s jako visoko i apikalno položenim očnjacima.

Za impaktirane donje pretkutnjake primjenjuje se metoda zatvorene erupcije pomoću Ballista petlje u slučaju impaktiranosti u sredini alveole ili pomoću elastomernog lančića u slučaju impaktiranosti lingvalno od korjenova prvog molara. Za impaktirane gornje pretkutnjake na nepcu ili u sredini alveole primjenjuje se predortodonsko kirurško prikazivanje.

Za impaktirane gornje središnje sjekutiće najčešće se koristi metoda zatvorene erupcije u većini slučajeva labijalne impaktiranosti jer rezultira najprirodnijim izgledom gingive eruptiranog zuba. Iznimka je ektopična labijalna impaktiranost kad se koristi apikalno pomaknut režanj. Gingivektomija se može koristiti jedino u slučajevima kad je prisutno široko područje pričvrstne gingive te ako se nakon zahvata može osigurati najmanje tri milimetra gingive.

U liječenju impaktiranih zuba moguć je nastanak brojnih komplikacija, koje se mogu izbjeći pravilnom i ranom dijagnostikom i primjenom odgovarajućeg kirurškog zahvata i ortodonske biomehanike. U određenim situacijama moguća je dodatna prevencija nastanka komplikacija primjenom hemostatskih sredstava, parodontnih zaštitnih zavoja i gingivnih ili vezivnih transplantata.

Kirurško-ortodonsko liječenje odličan je terapijski izbor, pogotovo u mladih pacijenata, jer omogućava postizanje optimalne estetike i funkcije. Tu posebno mjesto zauzimaju gornji očnjaci, zato što njihov pravilan položaj u zubnom nizu između prednjeg i stražnjeg segmenta doprinosi dobroj estetici zubnog luka, ali i dobroj cjelokupnoj estetici lica.

Uspješnost kirurško-ortodonskog liječenja u odraslih pacijenata manja je nego kod mladih pacijenata s nezavršenim rastom i razvojem. To se posebno očituje u slučajevima palatinalno impaktiranih gornjih očnjaka gdje je incidencija nastanka ankiloze kod mladih pacijenta izuzetno rijetka u usporedbi s odraslim pacijentima. Budući da ne postoje aktualna istraživanja koja bi detaljno objasnila razliku u potencijalu impaktiranih očnjaka u odraslih i adolescenata, o uzrocima ankiloze i posljedične manje uspješnosti još uvijek se raspravlja.

U liječenju impaktiranih zuba najvažnije je rano postavljanje točne dijagnoze kliničkim pregledom i radiološkom dijagnostikom. Na postojanje impaktiranog zuba najčešće ukazuje perzistiranje mliječnog zuba ili izostanak trajnog zuba u zubnom luku, a u postavljanju dijagnoze može pomoći digitalna bimanualna palpacija. Preporučuje se koristiti CBCT kako bi odredio točan položaj impaktiranog zuba u sve tri dimenzije. To omogućuje odabir najbolje metode kirurškog prikaza i prikladne ortodonske biomehanike uz minimalne moguće komplikacije.

Dovoljno rano dijagnosticiranje u nekim slučajevima može spriječiti nastanak impaktiranosti primjenom interceptivne terapije, koja potiče spontano nicanje impaktiranog zuba. Ponekad spontano nicanje može nastati predortodontskim kirurškim prikazivanjem impaktiranog zuba, što će u konačnici značajno smanjiti duljinu trajanje ortodonske terapije. Palatinalno impaktirani gornji očnjaci i impaktirani gornji pretkutnjaci na nepcu ili u sredini alveole pogodni su za predortodontsko kirurško prikazivanje.

U kirurško-ortodontskom liječenju impaktiranih zuba vrlo je važno osigurati dovoljno prostora za smještaj impaktiranog zuba u zubni luk. Ako prostora nema dovoljno, potrebno ga je ortodontski stvoriti prije kirurškog zahvata. Postoje četiri glavne metode kirurškog prikaza impaktiranih zuba, a to su gingivektomija, apikalno pomaknuti režanj, metoda zatvorene erupcije i predortodontsko kirurško prikazivanje zuba. Za svaki impaktirani zub potrebno je odabrati odgovarajuću metodu kirurškog prikaza, pažljivo izvesti kirurški zahvat, primijeniti odgovarajuće ortodonske sile za pomak zuba i tako postići estetske rezultate s dobrim parodontološkim stanjem te očuvati njihovu dugoročnu stabilnost.

Individualan i interdisciplinarni pristup te suradnja kirurga i ortodonta presudni su kako bi terapija bila što uspješnija. Do komplikacija i neželjenih ishoda može dovesti prekasno ili pogrešno postavljena dijagnoza, pogrešno odabrana ili nepravilno izvedena metoda kirurškog prikaza ili primjena neodgovarajuće ortodonske biomehanike.

U slučajevima vrlo složenih impaktiranosti u kojima je položaj impaktiranog zuba takav da se ne može provesti kirurško-ortodontska terapija kao terapijske izbore trebalo bi razmotriti autotransplantaciju ili ekstrakciju impaktiranog zuba. Autotransplantacija je najuspješnija ako se transplantira zubni zametak s očuvanom Hertwigovom epitelnom ovojnicom, čiji su korjenovi dosegli 1/2 do 3/4 ukupne duljine. Ako se odluči ekstrahirati impaktirani zub, može se provesti ortodontsko zatvaranje prostora. Radi li se o odraslim pacijentima, može se primijeniti ugradnja implantata ili protetska terapija.

10. LITERATURA

1. Čabov T. Oralnokirurški priručnik. Zagreb: Medicinska naklada; 2009. Str. 94-6, 102-5.
2. Miše I. Oralna kirurgija. Zagreb: Medicinska naklada; 1991. Str. 209-14.
3. Kasić S, Sušić M. Impaktirani zubi – klasifikacija, indikacije i kontraindikacije za ekstrakciju. Sonda. 2014;15(28):54-6.
4. Kokich VG, Mathews DP. Ortodontska i kirurška terapija impaktiranih zubi. Zagreb: Media ogled; 2014.
5. Gabrić Pandurić D, Brozović J, Sušić M, Katanec D. Kirurška terapija impaktiranih i retiniranih trećih molara. Medix. 2009;80/81:252-5.
6. Allareddy V, Caplin J, Markiewicz MR, Meara DJ. Orthodontic and Surgical Considerations for Treating Impacted Teeth. Oral Maxillofac Surg Clin North Am. 2020;32(1):15-26.
7. Hou R, Kong L, Ao J, Liu G, Zhou H, Quin R et al. Investigation of impacted permanent teeth except the third molar in Chinese patients through an X-ray study. J Oral Maxillofac Surg. 2010;68(4):762-7.
8. Knežević G i suradnici. Oralna kirurgija 2. Zagreb: Medicinska naklada; 2003. Str. 92, 117, 180-4, 243.
9. Brkic A, Gürkan-Köseoğlu B, Özçamur Ç. Oralne i maksilofacijalne manifestacije Gardnerova sindroma: prikaz slučaja. Acta Stomatol Croat. 2009;43(1):60-5.
10. Vojvodić D, Komar D, Žabarović D. Protetska rehabilitacija pacijenata s kleidokranijalnom disostozom: Prikaz slučaja. Acta Stomatol Croat. 2007;41(3):273-8.
11. Katalinić A, Mady Maričić B, Špalj S, Ivančić Jokić N, Bakarčić D, Hrvatin S. Dijagnostika i terapija kod impakcije gornjeg očnjaka. Medicina Fluminensis. 2012;48(2):186-92.
12. Shapira Y, Kuftinec MN. Early diagnosis and interception of potential maxillary canine impaction. J Am Dent Assoc. 1998;129:1450-4.
13. Zdravec D, Krolo I. Dentalna radiologija. Zagreb: Medicinska naklada; 2016. Str. 55-6, 64-6, 270-1.
14. Jukić Krmek S, Baraba A, Klarić E, Marović D, Matijević J. Pretklinička endodoncija. Zagreb: Medicinska naklada; 2017. Str. 21-5.
15. Delladio S. Kirurško - ortodontsko liječenje retiniranih i impaktiranih maksilarnih očnjaka. Dental Tribune Croatian & BiH Edition [Internet]. 2012 [Accessed 22.08.2020.]. Available from: <http://ortodont-delladio.com/wp-content/uploads/2017/09/lijecenje-retiniranih-i-impaktiranih-maksilarnih-ocnjaka.pdf>
16. Chapokas AR, Almas K, Schincaglia GP. The impacted maxillary canine: A proposed

- classification for surgical exposure. *Oral Surg Oral Med Oral Pathol Oral Radiol Endod.* 2012;113(2):222-8.
17. Bishara SE, Ortho D. Impacted maxillary canines: A review. *Am J Orthod Dentofacial Orthop.* 1992;101(2):159–71.
 18. Bedoya MM, Park JH. A review of the diagnosis and management of impacted maxillary canines. *J Am Dent Assoc.* 2009;140(12):1485-93.
 19. Elangovan B, Sathyanarayana HP, Padmanabhan S. Effectiveness of various interceptive treatments on palatally displaced canine-a systematic review. *Int Orthod.* 2019;17(4):634-42.
 20. Johnston WD. Treatment of palatally impacted canine teeth. *Am J Orthod.* 1969;56(6):589-96.
 21. Gharaibeh TM, Al-Nimri KS. Postoperative pain after surgical exposure of palatally impacted canines: closed-eruption versus open-eruption, a prospective randomized study. *Oral Surg Oral Med Oral Pathol Oral Radiol Endod.* 2008;106(3):339-42.
 22. Labban N, AlOtaibi H, Mokeem A, AlJameel M, AlRasheed T, Ali D. The direct cytotoxic effects of different hemostatic agents on human gingival fibroblasts. *J Prosthodont.* 2019;28(4):896-01.
 23. Kathariya R, Jain H, Jadhav T. To pack or not to pack: the current status of periodontal dressings. *J Appl Biomater Funct Mater.* 2015;13(2):73-86.
 24. Becker A, Chaushu G, Chausu S. Analysis of failure in the treatment of impacted maxillary canines. *Am J Orthod Dentofacial Orthop.* 2010;137(6):743-54.
 25. Lee PP. Impacted premolars. *Dent Update.* 2005;32:152-4.
 26. McNamara C, McNamara TG. Mandibular Premolar Impaction: 2 Case Reports. *J Can Dent Assoc.* 2005;71(11):859-63.
 27. Mudrinić I, Filipović Zore I. Autotransplantacija zuba. *Sonda.* 2012;13(24):45-7.
 28. Abu Tair JA, Rahhal A. Tooth autotransplantation in Orthodontic Patients. *J Contemp Dent Pract.* 2010;11(3):63-70.
 29. Lee JS, Kim JS, Park YC, Vanarsdall RL. *Application of Orthodontic Mini-Implants.* Chicago etc.: Quintessence Publishing Co, Inc; 2007. Str. 1-11.
 30. Papadopoulos MA, Tarawneh F. The use of miniscrew implants for temporary skeletal anchorage in orthodontics: A comprehensive review. *Oral Surg Oral Med Oral Pathol Oral Radiol Endod.* 2007;103(5):6-15.
 31. Sfeir E, Gholmieh M, Skaf Z, Mourad A. Alveolar Bone and Epithelial Attachment Status following Two Different Closed-eruption Surgical Techniques for Impacted

- Maxillary Central Incisors. *Int J Clin Pediatr Dent.* 2018;11(4):317-22.
32. Grover SP, Lorton L. The incidence of unerupted permanent teeth and related clinical cases. *Oral Surg Oral Med Oral Pathol.* 1985;59(4):420-5.
33. Cahill DR, Marks SC. Tooth eruption: evidence for the central role of the dental follicle. *J Oral Pathol Med.* 1980;9(4):189-200.
34. Becker A. Early treatment for impacted maxillary incisors. *Am J Orthod Dentofacial Orthop.* 2002;121(6):586-7.
35. Jacoby H. The "ballista spring" system for impacted teeth. *Am J Orthod.* 1979;75(2):143-51.
36. Tsai TP. Surgical repositioning of an impacted dilacerated incisor in mixed dentition. *J Am Dent Assoc.* 2002;133(1):61-6.
37. Sonick M. Root Coverage: A Comparison of Techniques: The Free Gingival Graft versus The Subepithelial Connective Tissue Graft. *Pract Proced Aesthet Dent.* 1992;4(8):39-48.

Laura Centner rođena je 4.11.1995. u Zagrebu. Osnovnu školu Pavleka Miškine i V. gimnaziju završila je u Zagrebu, gdje je završila i Osnovnu glazebnu školu Ivan Zajc.

Studij Dentalne medicine na Stomatološkom fakultetu Sveučilišta u Zagrebu upisuje 2014. godine.

Tijekom studija bila je članica Sekcije za oralnu kirurgiju i tri godine za redom jedna od voditeljica radionice *Kirurško šivanje* na *Simpoziju Studenata Dentalne Medicine (SSDM)*. Četiri godine bila je aktivna članica pjevačkog zbora *Z(u)bor* s kojim je imala brojne nastupe i sudjelovala u studentskom projektu *Dentakl*, za što je i nagrađena Rektorovom nagradom za društveno koristan rad u akademskoj i široj zajednici u akademskoj godini 2017./2018. Sudjelovala je u *Geronto projektu* koji se bavi evaluacijom i unaprjeđenjem oralnog zdravlja u osoba starije životne dobi. Završila je edukaciju *ABC hitnih stanja* koju je organizirala *Studentska Ekipe Prve Pomoći (StEPP)* i endodontski radni tečaj *Strojne tehnike obrade korijenskih kanala i termoplastične tehnike punjenja korijenskog kanala* pod vodstvom prof. dr. sc. Ivice Anića i organizaciji *Medika d.d. European Visting Programme (EVP)* omogućio joj je posjet Stomatološkoj klinici Sveučilišta u Valenciji. Tijekom studija asistirala je u dvije privatne stomatološke ordinacije.