

Stomatološka dokumentacija u forenzici

Jonjić, Ana

Master's thesis / Diplomski rad

2020

Degree Grantor / Ustanova koja je dodijelila akademski / stručni stupanj: **University of Zagreb, School of Dental Medicine / Sveučilište u Zagrebu, Stomatološki fakultet**

Permanent link / Trajna poveznica: <https://um.nsk.hr/um:nbn:hr:127:922677>

Rights / Prava: [Attribution-NonCommercial 4.0 International](#)/[Imenovanje-Nekomercijalno 4.0 međunarodna](#)

Download date / Datum preuzimanja: **2025-03-25**



Repository / Repozitorij:

[University of Zagreb School of Dental Medicine Repository](#)





Sveučilište u Zagrebu

Stomatološki fakultet

Ana Jonjić

**STOMATOLOŠKA DOKUMENTACIJA U
FORENZICI**

DIPLOMSKI RAD

Zagreb, 2020.

Rad je ostvaren u: Stomatološki fakultet Sveučilišta u Zagrebu, Zavod za dentalnu antropologiju

Mentor rada: doc. dr. sc. Ivana Savić Pavičin, dr. med. dent., Stomatološki fakultet Sveučilišta u Zagrebu, Zavod za dentalnu antropologiju

Lektor hrvatskog jezika: Ivana Babić, profesor hrvatskog jezika i književnosti

Lektor engleskog jezika: Sarah Kaurin, profesor engleskog i francuskog jezika

Sastav Povjerenstva za obranu diplomskog rada:

1. _____
2. _____
3. _____

Datum obrane rada: _____

Rad sadrži: 29 stranica

11 slika

CD

Rad je vlastito autorsko djelo, koje je u potpunosti samostalno napisano uz naznaku izvora drugih autora i dokumenata korištenih u radu. Osim ako nije drukčije navedeno, sve ilustracije (tablice, slike i dr.) u radu su izvorni doprinos autora diplomskog rada. Autor je odgovoran za pribavljanje dopuštenja za korištenje ilustracija koje nisu njegov izvorni doprinos, kao i za sve eventualne posljedice koje mogu nastati zbog nedopuštenog preuzimanja ilustracija odnosno propusta u navođenju njihovog podrijetla.

STOMATOLOŠKA DOKUMENTACIJA U FORENZICI

Sažetak

Vođenje i održavanje stomatološke dokumentacije sastavni je dio rada svakog doktora dentalne medicine i ostalih članova njegova tima. Ona se sastoji od kartona pacijenta s dentalnim statusom, povijesti bolesti, pisanog pristanka, fotografija i rendgenskih snimaka. Njezino vođenje i čuvanje zakonska je obveza, a ona predstavlja pravni dokument. Osim toga, vođenje bilježaka o liječenju pacijenta etička je obveza svih medicinskih djelatnika pa tako i doktora dentalne medicine. Izuzev zakonske, etičke i kliničke važnosti, ona može biti presudna u brojnim forenzičkim i pravnim procesima. Podaci koji se mogu naći u njoj predstavljaju osnovu dentalne identifikacije nepoznatih tijela i ljudskih ostataka ili pak počinitelja zločina, a na sudu postaju temelj stomatološkog vještačenja, primjerice u slučaju tužbi pacijenata zbog nesavjesnog liječenja. Nažalost, kako pokazuju istraživanja provedena diljem svijeta, svijest o važnosti adekvatnog vođenja dokumentacije i mogućnosti njezine upotrebe nije visoka. Svrha je rada objasniti građu stomatološke dokumentacije, kao i njezinu ulogu i važnost u modernoj sudskoj medicini.

Ključne riječi: stomatološka dokumentacija; dentalni status; forenzička stomatologija; dentalna identifikacija; vještačenje u stomatologiji

DENTAL RECORDS IN FORENSICS

Summary

Maintaining dental records is an integral part of the work of every dentist and other members of his team. They consist of a patient's chart with dental status, medical history, written consent, photographs and X-rays. Management and keeping of dental records is a legal obligation, and they represent a legal document. In addition, keeping notes on the patient's treatment is an ethical obligation of all medical professionals, including dentists. Apart from their legal, ethical and clinical importance, dental records can be crucial in a number of forensic and legal proceedings. The information that can be found in them is the basis for dental identification of unknown bodies and human remains or perpetrators of crimes, and in court they become the basis of dental expertise, for example in the case of patients' complaints for negligent treatment. Unfortunately, as studies conducted around the world show, awareness of the importance of adequate record keeping and the possibility of its use is not high. The purpose of this paper is to explain the composition of dental records, as well as their role and importance in modern forensic medicine.

Keywords: dental records; dental status; forensic dentistry; dental identification; dental expertise

SADRŽAJ

1. UVOD.....	1
2. ULOGA STOMATOLOŠKE DOKUMENTACIJE U FORENZIČKIM I PRAVNIM PROCESIMA.....	3
2.1. Identifikacija tijela i ljudskih ostataka.....	4
2.1.1. Dentalna identifikacija u masovnim stradanjima.....	7
2.2. Uloga sastavnica stomatološke dokumentacije u forenzici.....	7
2.2.1. Dentalni status.....	7
2.2.2. Fotografija i rendgen.....	10
2.2.3. Pisani pristanak i anamneza.....	11
2.3. Određivanje dentalne dobi.....	14
2.4. Analiza tragova ljudskog ugriza.....	15
2.5. Pravni aspekti upotrebe stomatološke dokumentacije.....	16
2.6. Problemi u korištenju stomatološke dokumentacije u forenzičke svrhe....	17
3. RASPRAVA.....	19
4. ZAKLJUČAK.....	23
5. LITERATURA.....	25
6. ŽIVOTOPIS.....	28

Popis skraćenica

DNK – deoksiribonukleinska kiselina

FDI – Svjetska stomatološka udruga (Fédération Dentaire Internationale)

RTG – rendgen; rendgenski

ZDM – Zakon o dentalnoj medicini

Vođenje stomatološke dokumentacije neizostavan je dio rada svakog doktora dentalne medicine, predstavlja nužnost u adekvatnoj brizi za pacijenta i zakonsku obvezu (1). Osim za uredno funkcioniranje stomatološke ordinacije, ono svoju ulogu ima i u forenzičkim procesima. Naime, stomatološka dokumentacija svojim sadržajem omogućuje rješavanje brojnih slučajeva u sudskoj medicini. Stoga danas možemo govoriti o forenzičkoj stomatologiji kao razvijenoj znanosti i struci koja ima značajnu i, u mnogim slučajevima, nezamjenjivu ulogu. Ona je područje dentalne medicine koje se, prema Sopheru, temelji na četiri načela:

1. identifikacija tijela i ljudskih ostataka;
2. identifikacija počinitelja ugriza;
3. utvrđivanje odgovornosti i nehaja;
4. medicinsko – pravni aspekti trauma oralnih tkiva (2).

Za forenzičku stomatologiju presudnu ulogu ima pravilno vođena i čuvana stomatološka dokumentacija, kao nezamjenjiv izvor informacija u radu. Štoviše, prema Zakonu o dentalnoj medicini (ZDM) (3), doktor dentalne medicine u Republici Hrvatskoj dužan je voditi točnu, iscrpnu i datiranu dentalnu dokumentaciju o stanju pacijenta i njegovu liječenju, a ona treba biti osigurana od mijenjanja ili gubitka sadržaja – bilo da se radi o elektroničkom ili papirnatom načinu čuvanja kartona. Sama stomatološka dokumentacija sastoji se od kartona s dentalnim statusom, povijesti bolesti, rendgenskih (RTG) snimaka, fotografija i pisane suglasnosti pacijenta (1). U širem joj se smislu mogu pridodati sadreni modeli čeljusti, sačuvani protetski radovi, serijski brojevi implantata, kao i uputnice, recepti ili izdani računi (4).

U Republici Hrvatskoj obvezno je čuvanje stomatološke dokumentacije tijekom deset godina od završenog liječenja (3). Njezino značenje u mogućim pravnim procesima i forenzičkim istraživanjima, ali i pravo svakog pacijenta na adekvatnu evidenciju njegova stomatološkog liječenja čini savjesno vođenje i čuvanje stomatološke dokumentacije ne samo zakonskom, već i etičkom obvezom doktora dentalne medicine (1).

Svrha je ovog rada objasniti ulogu, važnost i mogućnosti upotrebe stomatološke dokumentacije u svim područjima forenzičke stomatologije u modernoj sudskoj medicini. Jednako tako, svrha rada je i podizanje svijesti stomatologa o njezinu pravilnom vođenju, kako radi dobrobiti pacijenata, tako i radi zaštite samih stomatologa.

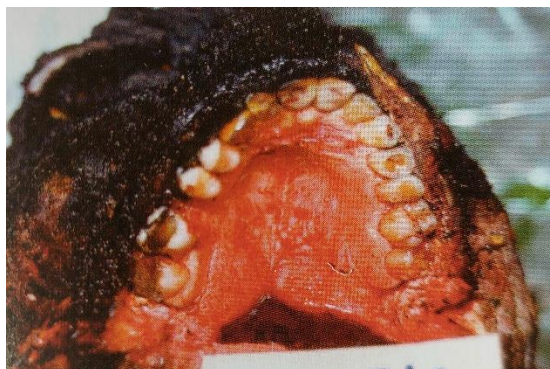**2. ULOGA STOMATOLOŠKE DOKUMENTACIJE U FORENZIČKIM I PRAVNIM
PROCESIMA**

Obzirom na činjenicu da se forenzika često bavi rasvjetljavanjem događaja koji su za društvo i pojedince vrlo traumatični, kao što su smrtna stradanja različitih uzroka, ili pak različite vrste zlostavljanja, nameće se potreba za što efikasnijom, bržom i jeftinijom metodom rješavanja tih slučajeva. Upravo tu nastupa forenzička stomatologija. Opseg njezinih mogućnosti je velik, a razvojem modernih tehnologija zubi i ostala tkiva usne šupljine omogućuju potvrdu nečijeg identiteta na brojne načine – histološkim pretragama oralnih tkiva, imunološkim metodama, određivanjem krvne grupe, određivanjem spola, izolacijom DNK, analizom *rugae palatinae* ili otisaka usana (2, 5). Osim tih metoda, potrebno je naglasiti da gotovo najveća korist stomatologije za sudsku medicinu proizlazi upravo iz onog najjednostavnijeg načina vođenja podataka i njihove analize, a to je kvalitetna stomatološka dokumentacija – svakog pacijenta, kod svakog stomatologa kojeg je posjetio.

2.1. Identifikacija tijela i ljudskih ostataka

Dentalna identifikacija jedna je od tri tzv. primarne metode identifikacije, uz otisak prsta i DNK analizu, što znači da je ona sama dovoljna za utvrđivanje nečijeg identiteta i ne traži se njezina potvrda drugim metodama. Ta mogućnost proizlazi iz činjenice da se u potpunom ljudskom zubalu od 32 zuba nalazi 160 ploha s varijacijama koje mogu biti posljedice urođenih ili stečenih promjena na zubima, stoga njihova kombinacija čini jedinstveno obilježje svake osobe (2).

Dodatna je vrijednost dentalne identifikacije, u odnosu na druge metode, i trajnost zubnih tkiva i dentalnih materijala, čak i pod utjecajem duljeg vremena raspadanja tijela, vode, vatre i eksplozija. Naime, zubna caklina počinje pucati tek pri temperaturi od 400°C, a njezin raspad dekrizalizacijom nastupa tek na 1300°C (1). Primjer očuvanog zubala i oralnih tkiva u glavi karboniziranog tijela prikazan je na Slici 1.



Slika 1. Očuvano zubalo gornje čeljusti. Preuzeto iz (2) s dopuštenjem autora.

Osim same građe tvrdih zubnih tkiva, njihovoj trajnosti pridonosi i činjenica da su zaštićeni okolnim tkivima usana i obraza. Tako sačuvani zubi, uz mogućnost usporedbe s dentalnim statusom i snimkama u kartonu pacijenta, omogućuju financijski povoljnu, ali i brzu identifikaciju, što ima veliku vrijednost ne samo za tijek forenzičkih istraživanja, nego i za obitelji unesrećenih osoba (2).

Ipak, važnost zubala nije isključivo u mogućnosti usporedbe podataka iz stomatološke dokumentacije. Zubi pronađeni na tijelima mogu se koristiti i za određivanje spola i dobi u trenutku smrti te za analizu DNK (2). Ponekad je upravo dentalna identifikacija jedini mogući ili pak najlakši način potvrde nečijeg identiteta, kod značajnijih mutilacija ili karbonizacije tijela, koji onemogućuju vizualnu identifikaciju od članova obitelji (6).

Prema preporukama Interpola i Svjetske stomatološke udruge (FDI), potrebno je prilikom identifikacije upisivati podatke u tablične prikaze koji su napravljeni tako da budu razumljivi u cijelom svijetu. Oni uključuju tzv. žute listiće F1 i F2 (Slika 2) na koje se upisuju prijesmrtna obilježja, a na ružičaste F1 i F2 listiće poslijesmrtne podaci (Slika 3). Zaključno se mišljenje upisuje u Obrazac za usporedbu zubala (2).

The image shows two forms used for dental identification. Form F1 (left) is titled 'OBRAZAC ZA IDENTIFIKACIJU ŽRTE' and contains fields for 'Prezime', 'Ime', 'Datum rođenja', and 'Adresa nestale osobe'. It also includes sections for dental records (76-79) and contact information for the dentist (80-82). Form F2 (right) is titled 'OBRAZAC ZA IDENTIFIKACIJU ŽRTE' and contains fields for 'Prezime', 'Ime', and 'Datum rođenja'. It features a detailed dental chart (85-91) with tooth numbers and descriptions, and a section for dental records (80-82).

Slika 2. Interpolovi obrasci za upis prijesmrtnih podataka. Obrazac preuzet s dopuštenjem sa Zavoda za dentalnu antropologiju, Katedra za forenzičku stomatologiju.

The image shows two forms for forensic dental identification. Form F1, titled 'MRTVO TIJELO', includes fields for 'Mjesto smrti' and 'Datum smrti' (Day, Month, Year), and checkboxes for 'Spol nepoznat', 'Muško', and 'Žensko'. It contains three main sections: 83 'PREGLED ZUBALA' (Dental Examination) with sub-sections for 'PREGLED ZUBALA' (Dental Examination) and 'MATERIJAL' (Material); 84 'MATERIJAL' (Material) with sub-sections for 'Dentalni materijal' (Dental material) and 'DODATNI MATERIJAL' (Additional material); and 85 'DODATNI MATERIJAL' (Additional material) with sub-sections for 'Dentalni materijal' (Dental material) and 'DODATNI MATERIJAL' (Additional material). Form F2, also titled 'MRTVO TIJELO', includes fields for 'Mjesto smrti' and 'Datum smrti' (Day, Month, Year), and checkboxes for 'Spol nepoznat', 'Muško', and 'Žensko'. It contains a section for 'PODACI O ZUBIMA' (Dental Data) with a grid for recording dental data (D1-D18, J1-J18, L1-L18) and checkboxes for 'D1', 'D2', 'D3', 'D4', 'D5', 'D6', 'D7', 'D8', 'D9', 'D10', 'D11', 'D12', 'D13', 'D14', 'D15', 'D16', 'D17', 'D18', 'J1', 'J2', 'J3', 'J4', 'J5', 'J6', 'J7', 'J8', 'J9', 'J10', 'J11', 'J12', 'J13', 'J14', 'J15', 'J16', 'J17', 'J18', 'L1', 'L2', 'L3', 'L4', 'L5', 'L6', 'L7', 'L8', 'L9', 'L10', 'L11', 'L12', 'L13', 'L14', 'L15', 'L16', 'L17', 'L18'. It also includes sections for '87 Opis krvavica, osjetova, pretraga', '88 Otklanja, stavija, sumnjive, pečanje, susodnosti status, ostalo', '89 Boja', '90 Ostali materijal', and '91 Drugo'.

Slika 3. Interpolovi obrasci za upis poslijesmrtnih podataka. Obrazac preuzet s dopuštenjem sa Zavoda za dentalnu antropologiju, Katedra za forenzičku stomatologiju.

Postupak identifikacije, odnosno poslijesmrtni postupak, u cijelom se svijetu provodi prema uputama Američkog vijeća forenzičkih stomatologa. Taj postupak uključuje prikupljanje dijelova tijela, pregled zubala, resekciju čeljusti, utvrđivanje statusa zubala, njegovo fotografiranje i otiskivanje te izradu RTG snimke zuba i čeljusti. Nakon toga slijedi dentalna identifikacija usporedbom pronađenih poslijesmrtnih obilježja s prijesmrtima iz stomatološke dokumentacije. Podaci se nadopunjuju i osobnim fotografijama pacijenta s vidljivim osmijehom i podacima dobivenima od obitelji i prijatelja (2). Nakon provedene forenzičke analize, moguća su četiri zaključka koji se kategoriziraju kao:

- pozitivna dentalna identifikacija – potpuna podudarnost broja zubi, oblika, boje, veličine i njihovih položaja, kao i radova u ustima, između podataka u dokumentaciji i poslijesmrtnog nalaza;
- moguća dentalna identifikacija – postoji visok stupanj vjerojatnosti, ali sva obilježja ne odgovaraju u potpunosti (najčešće zbog nedostatne prijesmrtne dokumentacije);
- nedovoljni podaci – nedostaju bitni identifikacijski elementi i identifikacija nije moguća (krivo ispisivanje kartona, zamjena zuba prilikom upisivanja i sl.);
- isključivanje – prijesmrtna i poslijesmrtna obilježja ne pripadaju istoj osobi (2).

2.1.1. Dentalna identifikacija u masovnim stradanjima

Masovna stradanja mogu biti uzrokovana prirodnim katastrofama, različitim vrstama prometnih nesreća ili ratovima. Takvi događaji često imaju međunarodni karakter, primjerice velike zrakoplovne nesreće, te iziskuju suradnju i povezanost forenzičara diljem svijeta (2). Ona ujedno predstavljaju i savršeni primjer efikasnosti forenzičke stomatologije i sve veće potrebe za njom u modernom svijetu. Upravo dentalna identifikacija, brza, jeftina i jednostavna, ima važnu ulogu u procesu prepoznavanja žrtava, bilo kao samostalna metoda ili dopuna nekim drugim metodama (7).

Što se tiče prostora Republike Hrvatske, bilo je više velikih nesreća u kojima je analiza zubala omogućila identifikaciju dijela ili svih žrtava. Godine 1971., kao i 1976. i 1996. dogodile su se zrakoplovne nesreće čije su žrtve većinom identificirane na temelju zubala, a radilo se uglavnom o stranim državljanima (2). Kod zrakoplovnih nesreća, unatoč često velikom broju žrtava, identifikaciju olakšava činjenica da se radi o tzv. zatvorenom tipu nesreće, odnosno poznata su imena i podaci o putnicima pa je lakši pronalazak prijesmrtnih podataka (8). Zasigurno je najkorisnija upotreba dentalne identifikacije u Hrvatskoj bila ona na tijelima pronađenima u masovnim grobnicama iz Domovinskog rata. Provedena je na gotovo svim tijelima. U skoro 30 % slučajeva, u kojima je bilo dovoljno prijesmrtnih podataka, dala je i konačnu identifikaciju. Kod 60 % slučajeva dentalna je identifikacija bila nadopuna ostalim elementima, a u tek 10 % slučajeva to nije bilo moguće zbog nedostatka samog zubala (2).

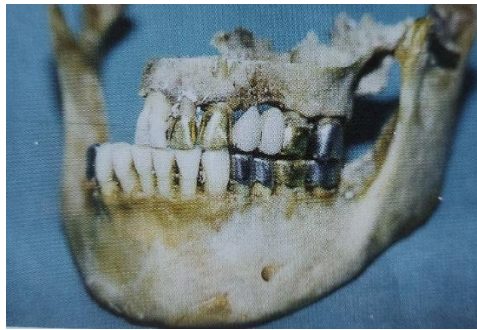2.2. ULOGA SASTAVNICA STOMATOLOŠKE DOKUMENTACIJE U FORENZICI

2.2.1. Dentalni status

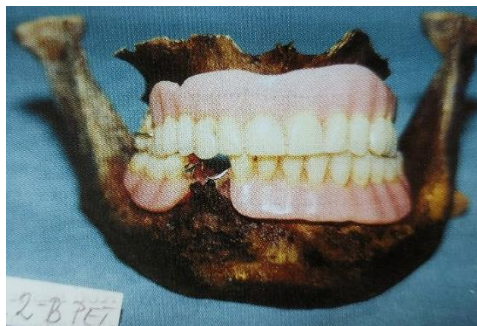
Dentalni status ključni je dio kartona svakog pacijenta jer jednostavnim tabličnim prikazom može dati uvid u broj zubi u usnoj šupljini, broj i vrstu protetskih radova, karijesa, ispuna i ekstrakcija (Slika 4).

mogućih podudaranja različitih osoba i omogućuje uspješnu usporedbu s prijesmrtnim podacima (8).

Istu mogućnost pružaju i protetski radovi poput krunica, mostova i proteza (ponajviše djelomičnih i kombiniranih fiksno-protetskih radova), sa svojim materijalom i dosjedom (2). Tu od pomoći može biti sačuvani otisak, model, privremeni rad ili ključ za njegovu izradu. Svaki taj predmet svojim dosjedom omogućuje jednostavnu provjeru i potvrdu identiteta osobe (Slike 5 i 6).



Slika 5. Potvrda identiteta provjerom dosjeda fiksnog rada. Preuzeto iz (2) s dopuštenjem autora.



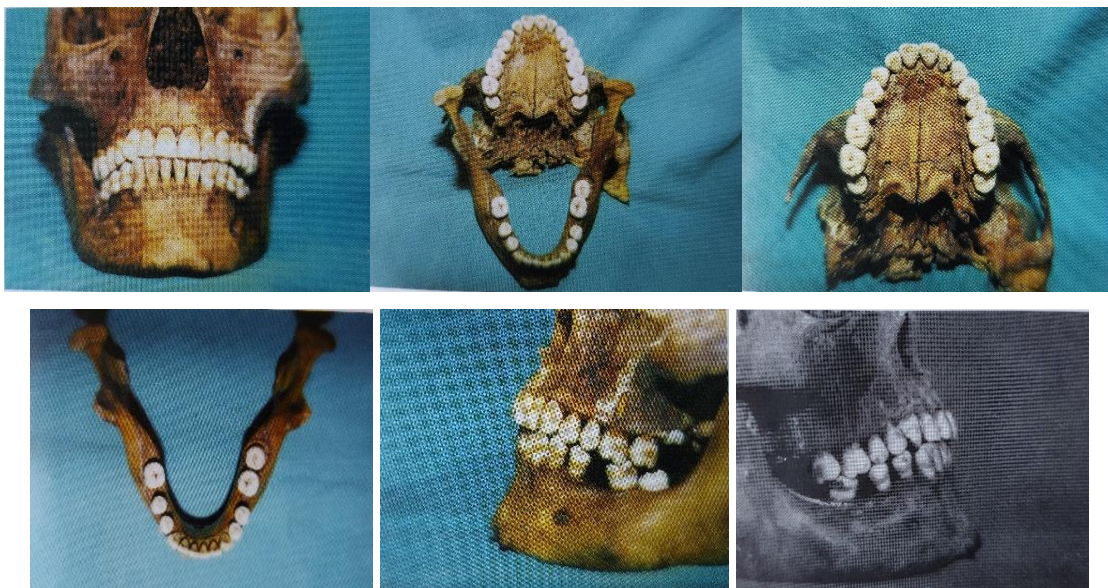Slika 6. Potvrda identiteta provjerom dosjeda donje djelomične proteze. Preuzeto iz (2) s dopuštenjem autora.

Dentalni materijali su, kao i tvrda zubna tkiva, iznimno otporni na vanjske čimbenike, od kojih su najznačajnije vatra i eksplozije. Amalgamski ispuni, kao i slitine zlata, mogu izdržati temperaturu do 915°C, keramički nadomjesci iznad 1000°C, a krom-kobalt-molibden legure imaju talište više od 1400°C. Posebno značenje, pogotovo u moderno doba, ima čuvanje serijskog broja implantata u kartonu pacijenta. U nekim zemljama, primjerice Švedskoj i Islandu, postoji obveza obilježavanja svih protetskih nadomjestaka brojem zdravstvenog osiguranja ili nekom drugom šifrom (2).

Osim stečenih promjena, postoje i urođene ili razvojne anomalije u ljudskom zubalu. Vidljive su kao promjene broja, veličine, oblika, položaja i boje zuba. Osim anomalija samih zubi, ulogu u identifikaciji ima i prisutnost ortodontskih anomalija. Sve te karakteristike trebaju biti zapisane u kartonu pacijenta, a dodatno, pa i detaljnije, mogu biti vidljive na sačuvanim fotografijama i RTG snimkama (8).

2.2.2. Fotografija i rendgen

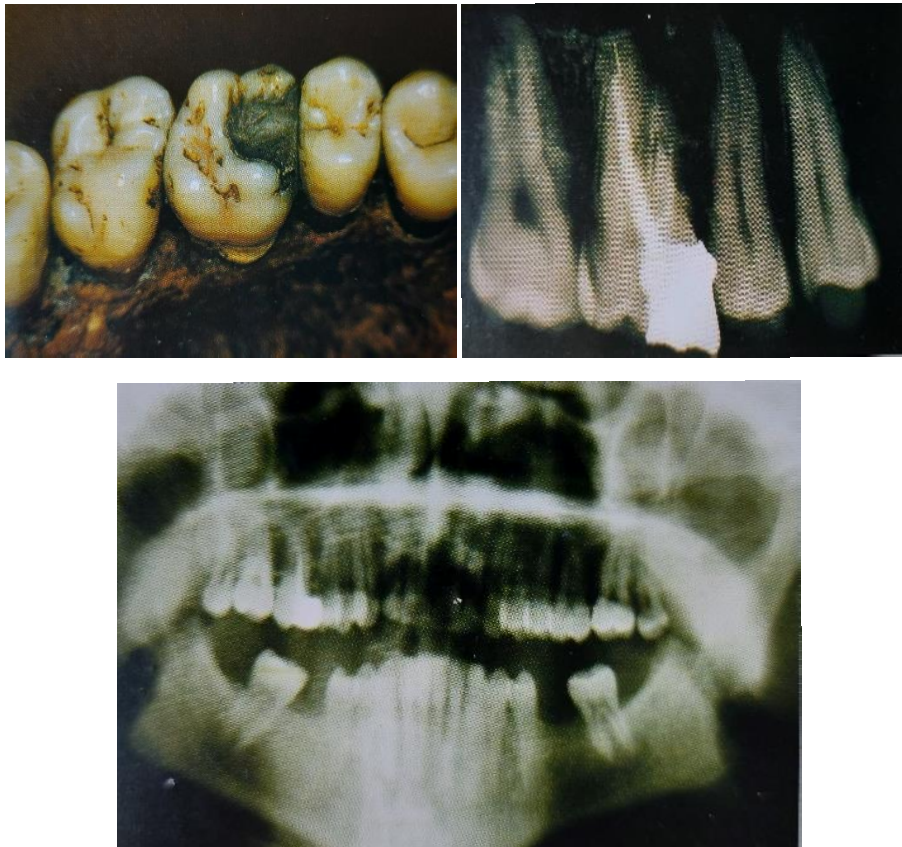
Fotografije i rendgenogrami čine sastavni dio stomatološke dokumentacije za svakog pacijenta za kojeg su napravljeni te podliježu jednako dugom roku čuvanja (8). Mogu biti pohranjeni u analognom ili digitalnom obliku. Često nam mogu ukazati na činjenice koje nisu zapisane u kartonu ili ih je netko previdio, one su točnije i vjerodostojnije od nečijeg subjektivnog viđenja određenog stanja (2). Osim fotografija kao izvora prijesmrtnih podataka, rabe se i kao dio poslijesmrtne analize ljudskih ostataka. Koriste se standardni kutevi snimanja (Slika 7), a to su: snimka cijelog lica, frontalna i lateralne snimke zubi u centralnoj okluziji, okluzalne snimke gornje i donje čeljusti te po potrebi fotografije specijalnih nalaza i rendgenograma (2).



Slika 7. Standardni kutevi snimanja na nalazu ljudskih ostataka. Preuzeto iz (2) s dopuštenjem autora.

RTG snimke također mogu poslužiti kao izvor prijesmrtnih podataka, ali se mogu napraviti i na ljudskim ostatcima kako bi omogućili detaljnu i praktički nepogrešivu usporedbu zubala. Najčešće su u kliničkom radu korišteni ortopantomogrami i retroalveolarne snimke,

dok su snimke ugrizom u traku (*bite-wing*) rjeđe korištene iako daju značajan uvid u stanje kruna nekoliko snimljenih susjednih zuba gornje i donje čeljusti zajedno (2). Rendgenogrami omogućuju uvid u aproksimalne plohe zuba, stanje korijena zuba, parodonta i kosti čeljusti, kao i u prisutnost zubnih zametaka u razvoju ili impaktiranih zubi. Brojne su mogućnosti individualnih promjena koje možemo analizirati tim putem – anomalije broja i oblika korjenova, endodonska liječenja, nadogradnje u kanalu, amputacije korijena, resorpcije i ankiloze, patološke tvorbe u kostima čeljusti. RTG snimke nam, dakle, pružaju mogućnost da identifikaciju postignemo i na račun svih onih obilježja koja nisu vidljiva vanjskim pregledom zubala. Primjer potvrde identiteta putem usporedbe snimki i poslijesmrtnog nalaza je na Slici 8.



Slika 8. Prijesmrtni ortopantomogram se podudara s nalazom ispuna na zubu 16 i njegovim poslijesmrtnim RTG-om. Preuzeto iz (2) s dopuštenjem autora.

2.2.3. Pisani pristanak i anamneza

Pisani (informirani) pristanak je izjava o suglasnosti pacijenta za stomatološke zahvate. Ona djeluje kao pravna zaštita stomatologa u slučaju tužbi zbog nesavjesnog ili samovoljnog liječenja. Predstavlja i dokaz o aktivnom uključivanju pacijenta u proces donošenja odluka o

tijeku liječenja (1). Međutim, tu se može uočiti i problem – samo se educiran pacijent može ravnopravno uključiti u proces odlučivanja o prihvaćanju ili odbijanju kliničkih postupaka (4). Oblik i sadržaj informiranog pristanka nisu propisani, pa svaki stomatolog može napraviti inačicu tog dokumenta u skladu s potrebama pacijenata, zahvata ili ordinacije. Naravno, što je sadržaj obrasca pristanka detaljniji i jasniji pacijentu, njegova je dokazna vrijednost na sudu veća (4). Slika 9 prikazuje primjer izjave pristanka pacijenta.

KLINIČKI BOLNIČKI CENTAR „ZAGREB“
Klinika za stomatologiju

KLINIČKI ZAVOD ZA OBITELJSKU STOMATOLOGIJU
Stomatološki fakultet Sveučilišta u Zagrebu
Gundulićeva 5, 10000 Zagreb
Telefon: 01 4802 145, e-pošta: predbijezbe.opca.sto@kbc-zagreb.hr

TEMELJEM ČLANKA 21. I ČLANKA 22. ZAKONA O ZDRAVSTVENOJ ZAŠTITI TE ČLANKA 25. ZAKONA O STOMATOLOŠKOJ DJELATNOSTI PRISTAJEM NA PREDLOŽENO LIJEČENJE TE U TU SVRHU DAJEM SLJEDUĆU

SUGLASNOST ZA STOMATOLOŠKO LIJEČENJE

Ime i prezime: _____ Broj kartona: _____

- Izjavljujem da sam iscrpno obaviješten/a da su Stomatološki fakultet Sveučilišta u Zagrebu i Klinika za stomatologiju Kliničkog bolničkog centra „Zagreb“ akademske ustanove te da pristajem da znanstveno-nastavno osoblje, asistenti, specijalizanti, stažisti i studenti sudjeluju u liječenju kako mi je predloženo.
Odgovorni stomatolog bit će: _____
- Obvezujem se pridržavati svih mjera održavanja oralne higijene i naputaka koji su mi preporučeni ili će biti preporučeni tijekom terapije.
- Pristajem na fotografiranje i rendgensko snimanje prije, tijekom i nakon terapije, radi medicinske dokumentacije (rendgensko snimanje obuhvaća ortopantomogram te ostale vrste snimki po potrebi).
- Pristajem na uporabu medicinsko-stomatološke i fotodokumentacije u znanstvene, stručne ili obrazovne namjene, pri čemu široj javnosti neće biti otkriven identitet te izjavljujem da nemam nikakvih materijalnih potraživanja proizašlih iz rezultata istraživanja.
- Izjavljujem da sam od doktora stomatologije dobio/la sve obavijesti o značaju i nužnosti zahvata ako se s medicinskog gledišta pokažu potrebnim.
- Upoznat/a sam s činjenicom da završni rezultat i učinak terapije ovisi o dijagnozi, reakciji organizma i ponašanju pacijenta neposredno prije, tijekom i nakon terapije, što uključuje i redovite dolaske na kontrolne preglede.
- Upoznat/a sam s činjenicom da je endodontski zahvat pokušaj liječenja zuba (koji se, u protivnom, mora izvaditi) te da liječenje ne mora nužno uspjeti.
- Upoznat/a sam s činjenicom da nakon zahvata može doći do komplikacija (osjetljivost, bol, otekline) te da ću dosljedno provoditi upute doktora stomatologije.
- Obvezujem se da ću se, nakon završenog liječenja, s liječenim zubom/ima odnositi s pažnjom i brigom i upoznat/a sam s posljedicama njihova mogućeg loma i oštećenja.
- Suglasan/a sam da mi se, u slučaju ubodnog incidenta, uzme uzorak krvi za serološke pretrage na HBV, HCV i HIV jer je došlo do izloženosti zdravstvenog/nezdravstvenog djelatnika krvi, tjelesnim tekućinama i/ili tkivima tijekom rada.
- Pristajem da se zahvat izvrši pod lokalnom anestezijom.
- Suglasan/a sam da mi se u svrhu dijagnostike i liječenja uzme uzorak tkiva ili zub te da se biološki uzorak koristi u znanstveno-istraživačkom radu Zavoda.
- Potvrđujem da sam sve razumio/jela te da sam pri punoj svijesti i svojevrijem potpisao/la ovu Suglasnost.


Zagreb, _____ Potpis pacijenta _____
upisati datum

v.2017/11

Slika 9. Primjer Suglasnosti za stomatološko liječenje. Obrazac preuzet s dopuštenjem sa Zavoda za dentalnu antropologiju.


Daljnja zaštita zdravlja pacijenata i pravna zaštita doktora dentalne medicine leži u pravilnom uzimanju medicinske anamneze. Pacijent je dužan, odnosno od njega se očekuje, da će u Upitnik o zdravlju upisati istinite podatke o svojoj osobnoj i obiteljskoj anamnezi,

lijekovima koje uzima ili alergijama (1). Na temelju toga moguće je pravilno i savjesno postupanje doktora dentalne medicine u svim kliničkim postupcima i propisivanju terapije. Nužno je naglasiti i potrebu za pojašnjavanjem stručnih pojmova iz Upitnika (Slika 10), kako bi pacijent razumio koje se informacije od njega očekuju, ali i za redovitim provjeravanjem mogućih promjena u zdravlju pacijenta (1, 4).



KLINIČKI BOLNIČKI CENTAR „ZAGREB“
Klinika za stomatologiju

KLINIČKI ZAVOD ZA OBITELJSKU STOMATOLOGIJU
Stomatološki fakultet Sveučilišta u Zagrebu
Gundulićeva 5, 10000 Zagreb
Telefon: 01 4802 145, e-pošta: predbiljezbe.opca.sto@kbc-zagreb.hr



UPITNIK O ZDRAVLJU za stomatološke pacijente

Poštovana/i
Molimo Vas da osobno ispunite upitnik. Iskreni odgovori na dolje navedena pitanja potrebni su nam kako bismo Vam pružili kvalitetnu i sigurnu stomatološku skrb. Sve pružene informacije su strogo povjerljive i tajne, te služe samo za medicinske namjene. Pri mogućim nejasnoćama zamolite za pomoć. Molimo Vas da odgovorite na sva pitanja. Hvala na suradnji!

Mjesto i datum popunjavanja upitnika: _____

OPĆI PODACI O PACIJENTU	PODACI O OSOBI KOJU TREBA OBAVUJESTITI U HITNOM SLUČAJU
Ime: _____	Ime: _____
Prezime: _____	Prezime: _____
Datum rođenja (dd.mm.gggg.): _____	Odnos (srodstvo) s pacijentom: _____
Spol: _____ muško _____ žensko	Adresa: _____
Adresa stanovanja: _____	Telefon/mobitel: _____
Telefon/mobitel: _____	PODACI O PACIJENTOVU LIJEČNIKU
Adresa e-pošte: _____	Ime: _____
Zanimanje: _____	Prezime: _____
Mjesto zaposlenja: _____	Telefon: _____

Ime, prezime i srodstvo osobe koja ispunjava upitnik: (popunite samo u slučaju ako upitnik umjesto pacijenta popunjava netko drugi)

MEDICINSKA ANAMNEZA				
Bolujete li od neke bolesti? Ako DA, od koje?	DA NE			
Kada ste zadnji put bili kod liječnika?				
Da li Vas je u posljednje dvije godine liječio doktor medicine?	DA NE			
Ako DA, zašto?	DA NE			
Da li uzimate lijekove, bezreceptne lijekove, biljne pripravke i/ili dodatke prehrani bilo koje vrste? Ako DA, molimo navedite koje.	DA NE			
Da li ste na nešto alergični? Ako DA, molimo navedite sve na što ste alergični koristeći donje kategorije:	DA NE			
• lijekovi				
• ostalo (npr. hrana, lateks)				
Da li ste ikada imali neželjenu reakciju na lijekove ili anestetike? Ako DA, molimo pojasnite.	DA NE			
Da li imate ili ste ikada imali astmu?	DA NE			
Da li imate ili ste ikada imali problema sa srcem i krvnim tlakom?	DA NE			
Da li imate ili ste ikada imali hepatitis, žuticu ili bolest jetre?	DA NE			
Da li imate ili ste ikada imali problema s krvarenjem ili poremećaj zgrušavanja krvi?	DA NE			
Jeste li ikada bili u bolnici zbog bolesti ili operacije? Ako DA, navedite kada i zašto.	DA NE			
Jesu li ikada liječili zračenjem glave i vrata?	DA NE			
Da li imate ili ste ikada imali neku zaraznu bolest? Ako DA, navedite.	DA NE			
Da li ste ikada primili transfuziju krvi? Ako DA, navedite kada.	DA NE			
Jeste li bili izloženi virusu AIDS-a (HIV)?	DA NE			
Jeste li seropozitivni?	DA NE			
Da li imate ili ste imali nešto od dolje navedenog (ako DA, molimo zaokružite)?				
- angina pectoris	- transplantaciju srca	- sinusitis	- leukemiju	- glaukom
- srčani udar	- mane srčanih zalistaka	- tuberkulozu	- steroidno liječenje	- gljivične infekcije
- otežano disanje/zaduha	- urođene srčane mane	- astmu	- dijabetes	- povećane limfne čvorove
- reumatska groznica	- endokarditis	- bronhiektazije	- želučani čir	- psihijatrijsko liječenje
- prolaps mitralnog zalistka	- visoki krvni tlak	- plućni ispljuvak	- artritis	- ovisnost o narkoticima
- srčani šum	- moždani udar	- virusni hepatitis	- epilepsiju	- ovisnost o alkoholu
- pacemaker	- bolesti pluća	- karcinom	- bubrežne bolesti	- osteoporozi (navedite lijekove koje ste uzimali)
- umjetni srčani zalistak	- stalni kašalj	- anemija	- bolesti štitnjače	
Da imate ili ste ikada imali neku drugu bolest koja nije prethodno navedena? Ako DA, navedite koju.	DA NE			
Da li u Vašoj obitelji netko boluje od neke bolesti (npr. dijabetes, karcinom, srčane bolesti)? Ako DA, navedite koje.	DA NE			
Jeste li pušač? Ako ste bili pušač navedite kada ste prestali pušiti.	DA NE			
SAMO ZA ŽENE	DA NE			
Jeste li trudni? Ako DA, navedite kada je očekivani termin poroda.	DA NE			
Da li dojite?	DA NE			

Izjavljujem da sam na sva pitanja odgovorio/la istinito i cjelovito, te da je na upitniku sve napisano ispravno iako ga je ispunila treća osoba (za slučaj da umjesto pacijenta upitnik ispunjava netko drugi).

Potpis pacijenta _____ Potpis stomatologa _____

v.:2017/11

Slika 10. Upitnik o zdravlju. Obrazac preuzet s dopuštenjem sa Zavoda za dentalnu antropologiju.

2.3. ODREĐIVANJE DENTALNE DOBI

Uloga stomatološke dokumentacije u određivanju dentalne dobi temelji se na upotrebi podataka prisutnih u dentalnom statusu (broja izniklih zubi i vrsti denticije) te na temelju sačuvanih rendgenograma. Ustvari se radi o određivanju približne dobi, obzirom na to da rast i razvoj zuba ovise o brojnim čimbenicima poput rase pripadnosti, endokrinog statusa, prehrane i drugih bioloških i okolišnih čimbenika (2). Postoje različite dobne kategorije koje su određene promjenama u razvoju zuba.

1) Intrauterino razdoblje

U petom i šestom tjednu intrauterinog života dolazi do početka razvoja zuba. Od tog trenutka je moguća procjena dentalne dobi jer na mjestu budućih zubi nastaju zubni zameci i oni na RTG-u daju odgovarajuća prosvjetljenja (2).

2) Novorođenačko i dječje doba i adolescencija

Dok zubi još ne izniknu u usnu šupljinu, dob djeteta određuje se rendgenološki ili histološki – prema stupnju mineralizacije (2). U novorođenačkom dobu značajno je postojanje inkrementalne linije. Radi se o jače izraženoj Retziusovoj liniji rasta cakline koja nastaje zbog metaboličkih promjena i zastoja u odlaganju tvrdih zubnih tkiva tijekom rađanja djeteta. Da bi bila vidljiva svjetlosnim mikroskopom, dijete mora poživjeti oko dva tjedna, a elektronskim se zapaža već nakon jednog do dva dana života pa je značajna u razlikovanju živorođenog i mrtvorodenog djeteta (9).

Od šestog mjeseca života nadalje, kad zubi krenu nicati, dob se određuje po kronologiji nicanja i stupnju razvoja korijena. Takav je postupak moguć sve do nicanja drugog trajnog kutnjaka. Što se tiče umnjaka, vrlo je varijabilan u prisutnosti u usnoj šupljini, ali i u postojanju samih zubnih zametaka, a često ostane retiniran ili može kasno niknuti pa se nakon nicanja i završetka razvoja korijena drugog kutnjaka smanjuje točnost određivanja dobi (2).

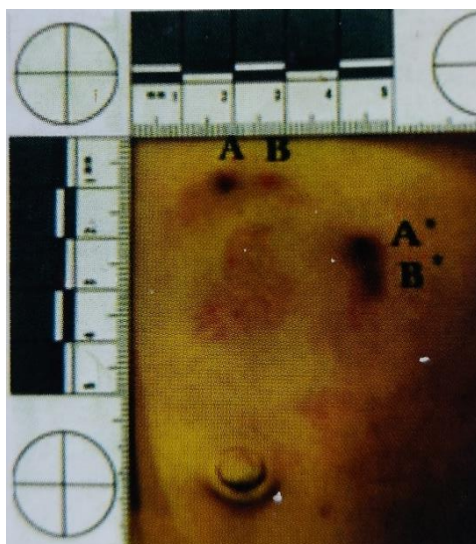3) Razdoblje odrasle i starije životne dobi

U pravilu se do dvadesete godine života može odrediti približna dob na temelju razvojnih promjena zuba, a nakon toga se dentalna dob određuje analizom promjena na zubima, poput stupnja abrazije i atricije, debljine sekundarnog dentina i nakupljenosti cementa, razini resorpcije alveolarne kosti i korjenova (2). Takve promjene se koriste u određivanju dentalne

dobi i kao pomoć u identifikaciji odraslih osoba bez drugih identifikacijskih dokaza, u forenzičkim, ali i arheološkim istraživanjima (9).

2.4. ANALIZA TRAGOVA LJUDSKOG UGRIZA

Zubi u određenim slučajevima mogu poslužiti kao sredstvo samoobrane, ali i kao oružje u napadu. Trag koji ljudski ugriz ostavi na koži (Slika 11) može se analizirati i time pomoći u identifikaciji napadača, najčešće počinitelja seksualnog zlostavljanja. Nažalost, trag se vrlo brzo gubi zbog velike sposobnosti obnavljanja kože. Nakon početne pojave subkutanog krvarenja i izražene crvene boje, u narednih 24 do 48 sati dolazi do tamnoljubičastog obojenja, a zatim zelenog, kroz nekoliko dana, kako napreduje raspad hemoglobina. Promjene u potpunosti nestaju nakon mjesec dana (2).



Slika 11. Primjer traga ugriza na truhu s izraženim otiscima bridova frontalnih zubi.

Preuzeto iz (2) s dopuštenjem autora.

Analize su moguće na više načina – histološkom analizom epidermisa na mjestu ugriza, izolacijom DNK iz ostataka sline, izolacijom enzima sline i imunološkim postupcima, ali i jednostavnom makroskopskom analizom otisnutih zubi. Da bi takva makroskopska analiza bila moguća, potencijalnom počinitelju potrebno je uzeti otiske i to korekturnim otiskom radi što vjernijeg prikaza struktura. Slijedi izrada studijskih modela te usporedba sa samim tragom ugriza kao negativom s kojim se taj model treba podudarati. Moguća je i usporedba s prethodno fotografiranim ugrizom. Najviše otisaka ostavit će bridovi sjekutića i kvržice očnjaka. U tom segmentu čeljusti najveću nam vrijednost u identifikaciji može dati malpozicija pojedinog zuba, dijasteme ili nedostatak zuba u toj regiji (2).

Uloga stomatološke dokumentacije u analizi ugriza očituje se u ispravnom i dovoljno dugom čuvanju kartona s dentalnim statusom, zapisanim anomalijama, terapijama, intraoralnim i ekstraoralnim fotografijama pacijenta i po mogućnosti sadrenim modelima.

2.5. PRAVNI ASPEKTI UPOTREBE STOMATOLOŠKE DOKUMENTACIJE

Ne samo u stomatologiji, već u zdravstvenoj zaštiti općenito, medicinski su djelatnici obvezni voditi evidenciju o osobama kojima pružaju pomoć. Sva medicinska dokumentacija može imati veliku ulogu u različitim pravnim postupcima (1). Osim što njezino čuvanje i uredno vođenje predstavlja zakonsku obvezu, ono može i pomoći savjesnom doktoru dentalne medicine u slučaju vođenja parničnog, kaznenog ili pak disciplinskog postupka (2).

Stomatološka dokumentacija u vještačenjima koja se provode u takvim postupcima, postaje vrijedan dokaz. Sam pojam vještačenja odnosi se na potrebu za nalazom i mišljenjem osobe koja raspolaže stručnim znanjem i pomaže sudu utvrditi relevantne činjenice (1). U dentalnoj medicini, vještačenja se najčešće obavljaju u slučaju tužbi za naknadu štete, ili u slučaju kaznenog progona zbog nesavjesnog liječenja. Ukoliko je dokumentacija pravilno vođena i svojim sadržajem prati *lege artis* obavljene stomatološke postupke, ona postaje pomoć svakom savjesnom doktoru dentalne medicine koji se nađe u poziciji tuženika u parničnom ili optuženika u kaznenom postupku, jer vjerno čuva pisani pristanak pacijenta i objašnjava provedene terapije, povijest bolesti i anamnezu. Iscrpna dokumentacija koja prati stanje pacijenta i postupke prije, za vrijeme i nakon spornog događaja i osvjetljava odluke doktora dentalne medicine kao odgovorne i indicirane u pojedinom slučaju, najbolja je pravna zaštita i pokazatelj savjesnog pružanja usluga pacijentu (1). Nezadovoljstvo pacijenata najčešće je moguće riješiti nagodbom izvan suda uz ispravljanje razloga nezadovoljstva (4). Nažalost, može se dogoditi da se i savjestan doktor dentalne medicine nađe u lošijem pravnom položaju, upravo zbog manjkave dokumentacije, čak i ako su svi terapijski postupci pravilno provedeni. Potrebno je paziti i na upotrebu neformalnog žargona ili kratica koje vještacima otežavaju uvid u tijek misli i rasuđivanje stomatologa prilikom odabira terapijskih postupaka i njihova redoslijeda (1).

Obveze doktora dentalne medicine u vođenju i čuvanju stomatološke dokumentacije opisane su u članku 29. ZDM-a (3) u kojem se navodi da je:

- doktor dentalne medicine obvezan voditi točnu, iscrpnu i datiranu dentalnu dokumentaciju o stanju pacijenta i njegovu liječenju u skladu s propisima o evidencijama na području zdravstva i obvezan je tu dokumentaciju na zahtjev predložiti ministarstvu nadležnom za zdravstvo, tijelima državne uprave u skladu s posebnim propisima, Komori ili sudbenoj vlasti;
- dokumentaciju koja se čuva na elektronskom mediju potrebno osigurati od mijenjanja, prijevremenog uništenja ili nedopuštenog korištenja;
- dentalna dokumentacija sačinjena od kartona sa statusom, povijesti bolesti, rendgenskih snimaka te fotografija;
- doktor dentalne medicine obvezan na zahtjev pacijenta dati mu na uvid svu dentalnu dokumentaciju koja se odnosi na dijagnostiku i liječenje njegove bolesti;
- doktor dentalne medicine obvezan čuvati podatke o liječenju pacijenta deset godina nakon završenog liječenja.

U kaznenim odredbama ZDM-a, članak 66. propisuje da će se doktor dentalne medicine, koji ne vodi i ne čuva dokumentaciju prema odredbama iz članka 29., kazniti za prekršaj i to novčanom kaznom u iznosu od 5.000 do 10.000 kuna. Nužno je napomenuti da obveza vođenja i čuvanja propisane dokumentacije vrijedi i za dentalne tehničare i asistente, za koje je propisana kazna u iznosu od 3.000 do 10.000 kuna za isti prekršaj (3).

2.6. PROBLEMI U KORIŠTENJU STOMATOLOŠKE DOKUMENTACIJE U FORENZIČKE SVRHE

Mogućnosti upotrebe stomatološke dokumentacije u identifikaciji ili vještačenju temelje se na pretpostavci da u njoj možemo naći dovoljnu količinu prijesmrtnih podataka o pacijentu i bilježaka o provedenim postupcima. Nažalost, to se često ne pokaže točnim. Štoviše, zbog neredovitog i nepreciznog načina unošenja podataka, dokumentacija može biti i u potpunosti nečitka i neupotrebljiva u forenzičke svrhe (10).

Razlozi nastanka neadekvatne stomatološke dokumentacije uglavnom su posljedica slabije svijesti o njezinoj važnosti iz pravne i forenzičke perspektive, a zatim i tzv. tehničkih poteškoća (8). Među potonje možemo ubrojiti manjak vremena, odnosno veći broj pacijenata tijekom radnog dana (*workload*), manjak iskustva ili potrebnog osoblja te mjesta za pohranu. Sve učestaliji digitalni način pohrane podataka olakšava čuvanje dokumentacije što se tiče mjesta za njezino skladištenje, ali s druge strane donosi poteškoće povezane s cijenom, sigurnošću pohrane i informatičkom izobrazbom osoblja (11). Kao što je već navedeno, ZDM

obvezuje na pravilno čuvanje stomatološke dokumentacije, pri čemu poseban oprez treba primijeniti kod digitalnih oblika pohrane i osigurati spremanje dokumentacije na dodatni medij (1, 3). U istraživanju provedenom u Republici Hrvatskoj 2019. godine (8), prema odabiru ispitanika, najveća je prepreka urednom vođenju dokumentacije manjak vremena.

Želja za što bržim obavljanjem administrativnog dijela posla može dovesti do pretjerane upotrebe neuobičajenih kratica, vlastitog žargona ili nečitkog zapisivanja, što prelazi granice pravilnog vođenja dokumentacije, koja mora biti razumljiva, pisana stručnim jezikom, bez subjektivnih mišljenja o pacijentu koja nemaju veze s liječenjem (1). Kratice koje se rabe trebaju biti općepoznate među pripadnicima struke, a time i vještacima. Ukoliko se koriste različite šifre za obračun i naplatu stomatoloških usluga, onda je potrebno čuvati legendu o njihovom značenju čak i nakon njihove promjene, kako ne bi sva ranija dokumentacija postala neupotrebljiva (8).

Manjak svijesti o ulozi same forenzičke stomatologije, a onda i o mogućnostima upotrebe dokumentacije u forenzičke svrhe, predstavlja problem koji je uočen u istraživanjima diljem svijeta (6, 8, 11). Poznavanje mogućnosti identifikacije tijela na temelju dentalnog statusa je rašireno među ispitanicima istraživanja, dok ostale uloge forenzičke stomatologije poput analize ugriza, procjene dobi ili vještačenja zbog nemara nisu toliko prepoznate (8, 11). Uzrok nedovoljnom znanju o toj temi može se pronaći u slabijoj zastupljenosti forenzičke stomatologije tijekom dodiplomskog, ali i cjeloživotnog obrazovanja stomatologa diljem svijeta, jer tek u novije vrijeme podučavanje forenzičke stomatologije postaje dio kurikuluma na studijima dentalne medicine (10, 11).

Vođenje stomatološke dokumentacije predstavlja sastavni dio rada doktora dentalne medicine i drugih članova dentalnog tima, odnosno dentalnih asistenata. Međutim, svijest o njezinoj važnosti i potrebi njene preciznosti i ažuriranosti nije toliko rasprostranjena (8).

Postoje istraživanja iz različitih zemalja u kojima se procjenjuje kvaliteta vođenja stomatološke dokumentacije, način i trajanje njezinog čuvanja, sadržaja, ali i svijesti doktora dentalne medicine o njezinoj ulozi i prepoznavanju djelokruga forenzičke stomatologije. Takva istraživanja ne bilježe visok odaziv ispitanika, što se većinom može pripisati nezainteresiranosti doktora za taj dio rada, mladosti forenzičke stomatologije kao struke ili manjka obrazovanja na tom području (10). U Republici Hrvatskoj je 2019. provedeno istraživanje (8) koje je na području cijele države dobilo odaziv od 2,86 % svih stomatologa aktivnih u tom trenutku, odnosno njih 145. Sličan rad s područja Australije i Novog Zelanda (11) 2016. dobio je odaziv od 3,9 %, a onaj belgijski (10) iz 2006. zabilježio je odaziv od 8 %.

Sva su ta istraživanja ispitala vrstu informacija koje se prikupljaju u dokumentaciji pacijenta, učestalost njihova uzimanja, način čuvanja i poznavanje uloge forenzičke stomatologije.

Svaka dokumentacija pacijenta treba započeti njegovim osobnim podacima, imenom i prezimenom, spolom, datumom rođenja, adresom i telefonskim brojem. Rjeđe se upisuju dodatni podaci koji bi mogli biti od pomoći u forenzičkim istraživanjima, poput djevojačkog prezimena, osobe za kontakt u slučaju nužde, imena liječnika obiteljske medicine ili drugih stomatologa. Gledajući prethodno navedene radove, hrvatski stomatolozi uvijek uzimaju osnovne podatke o pacijentu, a dodatne u 54 % slučajeva, što je bolji rezultat od australskog – 82 % njihovih stomatologa uzima osnovne, a 29 % dodatne podatke (8).

U kartonu pacijenta najvrjedniji izvor prijesmrtnih podataka predstavljaju dentalni status i bilješke o provedenim terapijskim zahvatima kod svake posjete. Sadržaj dentalnog statusa treba uključivati broj postojećih prirodnih zubi u ustima, vrstu i položaj mobilnih ili fiksnih radova, ispune, ekstrakcije, prirodne ili traumatske gubitke zuba. Potrebno ga je zabilježiti kod prvog posjeta pacijenta, a istraživanje provedeno u Republici Hrvatskoj pokazuje da to čini 87 % ispitanika (8). Naravno, nužno je zapisati i promjene do kojih dođe tijekom života pacijenta, što bi trebalo uključiti i one radove koje je možda napravio neki drugi stomatolog. Ono što može biti izvrsna dopuna statusu, u smislu moguće potrebe za identifikacijom, jest dokumentiranje anomalija i oštećenja (2). To mogu biti poremećaji broja zubi, promjene položaja, dijasteme, poremećaji oblika, boje ili strukture zuba, nekarijesna

oštećenja zuba, a korisno je i bilježenje međučeljusnih odnosa, odnosno klase po Angleu. Unatoč uočenom slabijem vođenju takvih bilježaka u praksi, te bi se informacije mogle nadopuniti sačuvanim fotografijama, modelima i RTG snimkama (8).

Među upisanim terapijskim postupcima, najčešće se nađu podaci o restaurativnim zahvatima. Najbitnije su karakteristike svakog ispuna plohe zuba na kojima se nalazi te materijal od kojeg je izrađen ispun. Svaka dodatna informacija, poput boje, razreda po Blacku ili, primjerice, *sandwich* tehnike izrade ispuna, može biti presudna u nečijoj identifikaciji (8).

Osim samog kartona pacijenta, papirnato ili onog u digitalnom obliku, unutar dokumentacije trebaju biti i RTG snimke. Najznačajniji su nam ortopantomogrami. Oni su u svakodnevnoj praksi najpogodniji za praćenje razvoja denticije kod djece, za povremena kontrolna snimanja ako nema simptoma koji upućuju na ciljane snimke, ali i u dijagnostici temporomandibularnih poremećaja (1, 8). Takve snimke nam predstavljaju izvrstan izvor podataka o stanju u usnoj šupljini prije smrti, ali i okolnim strukturama poput kostiju čeljusti, paranazalnih sinusa ili orbita. RTG analiza koristi se i u prikupljanju poslijesmrtnih podataka, snimanjem samih ljudskih ostataka prilikom njihove obrade (2).

Fotografije u dentalnoj medicini još uvijek su relativno moderan i neobvezan dio rada s pacijentom, ponajviše u službi estetskih rehabilitacija i marketinga. Obzirom na sve veći razvoj zdravstvenog turizma u Hrvatskoj, za očekivati je visoki postotak upotrebe fotografije u radu. Prema nedavnom istraživanju, koristi ju 61 % ispitanika, i to značajnije na području Istre, Hrvatskog primorja i središnje Hrvatske, što je u korelaciji s razvojem dentalnog turizma na tim područjima (8).

Sve dosad navedene mogućnosti upotrebe stomatološke dokumentacije najviše dolaze do izražaja u istraživanjima masovnih stradanja. To mogu biti prirodne katastrofe, nesreće ili ratovi. Više je primjera takvih događaja u kojima je dentalna identifikacija odigrala nezamjenjivu ulogu (2). Specifična mogućnost utvrđivanja identiteta pokazala se nakon zrakoplovne nesreće iznad Vrbovca 1976. godine kod stradale djece. Naime, njih osmero je identificirano pomoću određivanja dentalne dobi. Taj slučaj naglašava važnost redovitog dokumentiranja razvoja denticije u dječjoj dobi, kada nam to može biti jedini način identifikacije, jer u tako ranom stadiju života ne trebamo očekivati veliki broj restaurativnih zahvata u usnoj šupljini (12).

Kao primjer, može se navesti i činjenica da je na temelju dentalnog statusa identificirano čak 54 % stradalnika iz tajlandskog ljetovališta Phuket koje je 2004. bilo pogođeno razornim tsunamijem. Međutim, taj je slučaj pokazao i različitu mogućnost identifikacije domicilnog stanovništva u odnosu na žrtve iz razvijenijih zemalja. Naime, dostupnost prijesmrtnih podataka za Tajlandčane bila je vrlo oskudna (13). Takav je problem češći u slabije razvijenim zemljama, a glavni mu je uzrok manjak edukacije i zakonskih regulativa o tom pitanju (14). U Hrvatskoj je sličan problem postojao i kod identifikacije žrtava Domovinskog rata pronađenih u masovnim grobnicama. Naime, veliki dio stomatološke dokumentacije nije bio dostupan za usporedbu prije- i poslijesmrtne podataka jer je bio uništen u ratnim zbivanjima (15). Upravo je rad na tim slučajevima doveo do razvoja forenzičke stomatologije u Republici Hrvatskoj jer su tada u Zagrebu, Splitu i Osijeku oformljeni prvi identifikacijski timovi i započela je forenzička obuka stomatologa. Njezin je razvoj kod nas nastavljen i uključivanjem u programe studija dentalne medicine u Zagrebu, Rijeci i Splitu. Na Stomatološkom fakultetu Sveučilišta u Zagrebu je 1996. godine osnovana Katedra za forenzičku stomatologiju (8).

Za očekivati je i nadati se, da će se, protokom vremena i većim uključivanjem forenzičke stomatologije u studije dentalne medicine diljem svijeta, povećati svijest o mogućnostima njezine upotrebe, kao i o ulozi svakog pojedinog stomatologa u provođenju brzog i što jednostavnijeg forenzičkog postupka – upravo vođenjem kvalitetne dokumentacije.

Neophodan dio rada svakog doktora dentalne medicine i njegova etičkog odnosa prema pacijentu, ali i poštivanja pravila struke, održavanje je detaljne i pravilno pohranjene stomatološke dokumentacije. Ona je pisani trag svih događaja u stomatološkoj ordinaciji – podataka o pacijentima, njihovim dolascima, kliničkim postupcima, propisanim lijekovima ili uputama. Predstavlja dio posla prema čijem se sadržaju i važnosti stomatolozi trebaju odnositi s poštovanjem, odnosno ne zanemarivati vođenje dokumentacije jer je ona na kraju jedini objektivni dokaz svega učinjenog. Nekada može biti predmetom vještačenja i postati dokazom u sudskom procesu, a također može biti i jedina mogućnost identifikacije i time nezamjenjiva pomoć svima koji istrage provode, ali i obiteljima unesrećenih.

Veliko značenje u pravilnom vođenju dokumentacije ima razvoj digitalne tehnologije i sve češće čuvanje dokumentacije u tom obliku, koje olakšava unos podataka, automatizira brojne stavke, olakšava pohranu i dostupnost različitim članovima dentalnog tima koji se bave kliničkim i administrativnim poslovima. Zbog očite medicinske, etičke i pravne važnosti tog dijela stomatološke djelatnosti nameće se potreba za što boljom edukacijom doktora dentalne medicine, ali i dentalnih asistenata i tehničara, o savjesnom održavanju dokumentacije i poznavanju opsega njezine iskoristivosti.

1. Blažić–Potočki Z, Brkić H, Jerolimov V, Macan D, Valentić–Peruzović M, Varga S, Vojvodić D. Vještačenje u stomatologiji.. Zagreb: Stomatološki fakultet Sveučilišta u Zagrebu i Akademija medicinskih znanosti Hrvatske; 2005. 107 p.
2. Brkić H, Kaić Z, Keros J, Šoljan M, Turković K. Forenzična stomatologija. Zagreb: Školska knjiga; 2000. 108 p.
3. Hrvatski sabor. Zakon o dentalnoj medicini, ranije: Zakon o stomatološkoj djelatnosti, pročišćeni tekst Zakona, NN 121/03, 117/08, 120/09. Narodne novine [Internet]. 2003 [pristupljeno 24. kolovoza 2020.]; 120/09: 13 stranica. Dostupno na: <https://www.zakon.hr/z/406/Zakon-o-dentalnoj-medicini>
4. Brkić H, Vodanović M. Kako se zaštititi od prigovora i tužbi od strane pacijenta? Vjesnik dentalne medicine. 2011;18(1):43-45.
5. Kumar LB, Shivakumar S. Forensic odontology: A historic review. Int J Forensic Odontol. 2016;1(1):2-3.
6. Rathod V, Desai V, Pundir S, Dixit S, Chandraker R. Role of forensic dentistry for dental practitioners: A comprehensive study. J Forensic Dent Sci 2017;9:108-9.
7. Raj N, Sebastian J, Shakunthala G K, Siva B, Shibu P. Forensic odontology - "Dentist as a third eye". Int J Forensic Odontol 2016;1:53-7
8. Jonjić A, Maretić I. Način i kvaliteta vođenja stomatološke dokumentacije u Republici Hrvatskoj i mogućnosti njezine upotrebe u forenzičke svrhe. Zagreb: Sveučilište u Zagrebu, Stomatološki fakultet; 2019.
9. Brkić H, Dumančić J, Vodanović M. Biologija i morfologija ljudskih zuba. Zagreb: Naklada Slap; 2016. 251 p.
10. Dierickx A, Seyler M, de Valck E, Wijffels J, Willems G. Dental records: a Belgium study. J Forensic Odontostomatol. 2006; 24(1):22-31.
11. Al-Azri AR, Harford J, James H. Awareness of forensic odontology among dentists in Australia: are they keeping forensically valuable dental records? Aust Dent J. 2016;61(1):102-108.
12. Dumančić J, Kaić Z, Njemirovskij V, Brkić H, Zečević D. Dental Identification after Two Mass Disasters in Croatia. Croat Med J. 2001;42(6):657-662.
13. Schuller-Götzburg P. Dentalna identifikacija žrtava cunamija u Phuketu, Tajland. Acta Stomatol Croat. 2007;41(4):295-305.
14. Wadhvani S, Shetty P, Sreelatha SV. Maintenance of antemortem dental records in private dental clinics: Knowledge, attitude, and practice among the practitioners of Mangalore and surrounding areas. J Forensic Dent Sci. 2017;9(2):78–82.

15. Brkić H, Strinović D, Kubat M. Čestoća dentalnih identifikacija trupla iz masovnih grobnica u Hrvatskoj. *Acta Stomatol Croat.* 1998 Sep;32(3):409-414.

Ana Jonjić rođena je 21. srpnja 1994. godine u Šibeniku, gdje završava Osnovnu školu Fausta Vrančića. Godine 2013. maturira u Ženskoj općoj gimnaziji Družbe sestara milosrdnica u Zagrebu i upisuje Stomatološki fakultet Sveučilišta u Zagrebu. Dobitnica je Dekanove nagrade za najbolji uspjeh na prvoj godini studija, a 2019. godine dobiva Rektorovu nagradu za rad pod nazivom „Način i kvaliteta vođenja stomatološke dokumentacije u Republici Hrvatskoj i mogućnosti njezine upotrebe u forenzičke svrhe“. Udana, majka jednog djeteta.