

Rinosinusitis kao komplikacija podizanja dna maksilarnog sinusa

Stipić, Marjana

Master's thesis / Diplomski rad

2020

Degree Grantor / Ustanova koja je dodijelila akademski / stručni stupanj: **University of Zagreb, School of Dental Medicine / Sveučilište u Zagrebu, Stomatološki fakultet**

Permanent link / Trajna poveznica: <https://um.nsk.hr/um:nbn:hr:127:572183>

Rights / Prava: [Attribution-NonCommercial 4.0 International](#)/[Imenovanje-Nekomercijalno 4.0 međunarodna](#)

Download date / Datum preuzimanja: **2024-10-13**



Repository / Repozitorij:

[University of Zagreb School of Dental Medicine Repository](#)





Sveučilište u Zagrebu
Stomatološki fakultet

Marjana Stipić

RINOSINUSITIS KAO KOMPLIKACIJA PODIZANJA DNA MAKSILARNOG SINUSA

DIPLOMSKI RAD

Zagreb, 2020.

Rad je ostvaren u: Katedra za otorinolaringologiju Stomatološkog fakulteta Sveučilišta u Zagrebu

Mentor rada: doc. dr. sc. Goran Geber, Katedra za otorinolaringologiju Stomatološkog fakulteta Sveučilišta u Zagrebu

Lektor hrvatskog jezika: Petra Maltarić

Lektor engleskog jezika: Vesna Stiplošek

Sastav Povjerenstva za obranu diplomskog rada:

1. _____
2. _____
3. _____

Datum obrane rada: _____

Rad sadrži: 43 stranice

3 slike

CD

Rad je vlastito autorsko djelo, koje je u potpunosti samostalno napisano uz naznaku izvora drugih autora i dokumenata korištenih u radu. Osim ako nije drukčije navedeno, sve ilustracije (tablice, slike i dr.) u radu su izvorni doprinos autora diplomskog rada. Autor je odgovoran za pribavljanje dopuštenja za korištenje ilustracija koje nisu njegov izvorni doprinos, kao i za sve eventualne posljedice koje mogu nastati zbog nedopuštenog preuzimanja ilustracija odnosno propusta u navođenju njihovog podrijetla.

Zahvala

Zahvaljujem svom mentoru, doc. dr. sc. Goranu Geberu na susretljivosti i pomoći tijekom izrade diplomskog rada.

Veliko hvala mojim roditeljima, Božani i Željku, na bezuvjetnoj podršci, ljubavi i tome što su mi omogućili da završim studij te sestrama Ivi i Petri koje su uvijek bile tu uz mene.

Veliko hvala mom dečku Nikoli na potpori, strpljenju i motivaciji u svakodnevnim situacijama tijekom studiranja.

Na kraju, hvala svim mojim prijateljima na svim nezaboravnim zajedničkim trenucima.

Hvala svima!

RINOSINUSITIS KAO KOMPLIKACIJA PODIZANJA DNA MAKsilARNOG SINUSA

Sažetak

Implantološka je terapija danas izbor kod djelomično ili potpuno bezubih pacijenata. Međutim, resorpcija alveolarnog grebena posteriorne regije gornje čeljusti i pneumatizacija maksilarnog sinusa dovode do smanjenog volumena kosti što ograničava primjenu implantološke terapije. Kod takvih je pacijenata nužno podizanje dna maksilarnog sinusa. Radi se o operativnom zahvatu kojeg karakterizira premještanje dna maksilarnog sinusa prema kranijalnoj bazi uz istodobno nadomještanje kosti. Na CBCT-u potrebno je utvrditi anatomske odnose i volumen kosti na mjestu planirane implantacije, a nakon radiološke procjene, anamneze i kliničkog pregleda pristupa se planiranju zahvata. Odluka između klasičnih i modernih operativnih tehnika ovisi o anatomiji rezidualnog grebena i individualnim sklonostima operatera. Nakon podizanja Schneiderove membrane apikalno u smjeru sinusa nastali defekt ispunjava se materijalima za nadomještanje kosti. Implantati se mogu postaviti imedijatno ili odgođeno ovisno o tehnici i korištenom koštanom transplantatu. Oštećenje cilijarne funkcije prilikom zahvata, obliteracija maksilarnog ušća, potisnuće stranog tijela u sinus i postojeća upala sinusa mogu dovesti do razvoja rinosinusitisa. Tako nastali rinosinusitis može biti akutnog i kroničnog tijeka. Simptomi u toj situaciji gotovo su uvijek unilateralni. Prisutna bakterijska flora slična je onoj u usnoj šupljini. Akutnu upalu karakterizira miješana bakterijska flora, dok u kroničnoj upali prevladava anaerobna. Dijagnoza se temelji na liječničkom pregledu i radiološkom nalazu, dok su komplikacije vrlo rijetke. Liječenje zahtjeva primjenu lijekova i neku od kirurških metoda. Rano prepoznavanje simptoma i liječenje sprječava gubitak implantata.

Ključne riječi: podizanje dna maksilarnog sinusa, implantološka terapija, rinosinusitis, liječenje

RHINOSINUSITIS AFTER SINUS LIFT

Summary

Today, implant therapy is the treatment of choice for patients who are partially or completely edentulous. However, the resorption of the alveolar ridge of the posterior region of maxilla and pneumatization of the maxillary sinus lead to reduced bone volume, which limits the potential for implant therapy. In such patients, sinus floor elevation is necessary. Sinus floor elevation is a surgical procedure through which the floor of the maxillary sinus is transferred towards the cranial base, with simultaneous augmentation of the bone defect. CBCT is necessary to determine the anatomical position and bone volume of the implantation site determined earlier. Following the radiological assessment, anamnesis and clinical examination, the surgeon may plan the procedure. The decision between classical and modern operative techniques depends on the anatomy of the residual ridge and the individual preferences of the surgeon. After lifting the Schneiderian membrane apically in the direction of maxillary sinus, the defect created during this procedure is filled with bone graft materials. Implants can be placed immediately, or their placement may be delayed, depending on the technique used and the type of bone graft material. Impairment of ciliary function during the procedure, obliteration of the maxillary ostium, displacement of a foreign body into the sinus and previously existing sinusitis can all lead to the development of rhinosinusitis. Rhinosinusitis caused by these factors can be acute or chronic. Symptoms are almost always unilateral in this situation. The bacterial flora present in the maxillary sinus is similar to the bacterial flora in the oral cavity. Acute inflammation is characterized by a mixed bacterial flora, while anaerobic bacterial flora dominates in cases of chronic inflammation. The diagnosis of rhinosinusitis is based on medical examination and radiological evaluation. The treatment requires the use of medicaments and some surgical methods. Early recognition of symptoms and treatment prevent the loss of the placed implant. Complications of rhinosinusitis are very rare.

Key words: sinus floor elevation, implant therapy, rhinosinusitis, treatment

SADRŽAJ

1. UVOD	1
2. ANATOMIJA MAKSILARNOG SINUSA	3
2.1 Rast i razvoj	6
2.2 Histologija	6
2.3 Inervacija i vaskularizacija maksilarnog sinusa	7
3. PLANIRANJE TERAPIJSKOG ZAHVATA.....	8
4. PODIZANJE DNA MAKSILARNOG SINUSA	11
4.1 Indikacije i kontraindikacije	13
4.2 Nadomještanje kosti	14
4.2.1 Podjela koštanih transplantata prema vrsti materijala.....	14
4.2.2 Vođena koštana regeneracija.....	16
4.3 Operativne tehnike.....	17
4.3.1 Otvorena tehnika	17
4.3.2 Zatvorena tehnika	18
4.3.3 Podizanje dna maksilarnog sinusa tehnikom balona.....	18
4.3.4 Piezokirurgija	19
4.4 Postoperativne upute pacijentu.....	20
4.5 Komplikacije	20
5. RINOSINUSITIS	21
5.1 Rinosinustis odonotogenog porijekla	24
5.1.1 Predisponirajući čimbenici.....	24
5.1.2 Etiologija	25
5.1.3 Patohistološka slika	27
5.1.4 Mikrobiologija.....	27
5.1.5 Klinička slika.....	28

5.1.6	Dijagnostika	29
5.1.7	Liječenje	30
5.1.8	Komplikacije	32
6.	RASPRAVA	33
7.	ZAKLJUČAK	35
8.	LITERATURA	37
9.	ŽIVOTOPIS	42

Popis skraćenica

AIDS – *eng. acquired immunodeficiency syndrome*

ARS – akutni rinosinusitis

BLC – tehnika podizanja balonom (*eng. ballon-lift-control*)

BMP – koštani morfogenetski proteini (*engl. bone morfogenetic proteins*)

CBCT – *eng. cone beam computer tomography*

CT – kompjutorizirana tomografija (*eng. computed tomography*)

DBM – demineralizirani koštani matriks (*engl. demineralized bone matrix*)

DFDBA – demineralizirana suho smrznuta kost (*eng. demineralized freeze-dried bone allograft*)

EPOS – *engl. European Position Paper on Rhinosinusitis and Nasal Polyps*

FDBA – mineralizirana suho smrznuta kost (*eng. freeze-dried bone allograft*)

GBR – vođena koštana regeneracija (*engl. guided bone regeneration*)

KRS – kronični rinosinusitis

Kada se bezubost javlja u posteriornoj regiji gornje čeljusti kod pacijenata koji žele izbjeći niz estetsko-funkcionalnih nedostataka vezanih uz mobilno-protetski nadomjestak i žele isključivo fiksnu terapiju ili kod pacijenta koji se ne mogu zbrinuti mobilno-protetskom terapijom tada je terapija izbora implanto-protetska terapija. Međutim, samo u 24% slučajeva visina kosti u tom području dovoljna je za ugradnju implantata. Takvi pacijenti prethodno moraju biti podvrgnuti postupku podizanja dna maksilarnog sinusa. Voluminoznost i pneumatizacija maksilarnog sinusa te resorpcija alveolarnog grebena nastala zbog gubitka zuba glavni su uzroci smanjenoj visini alveolarne kosti posteriorne regije gornje čeljusti (1). Visina alveolarne kosti za postavu implantata najmanje bi trebala biti 10 mm, a širina 4 mm. Zadovoljavajuća koštana potpora najvažniji je preduvjet za oseointegraciju implantata što povećava uspjeh implantološke terapije (2).

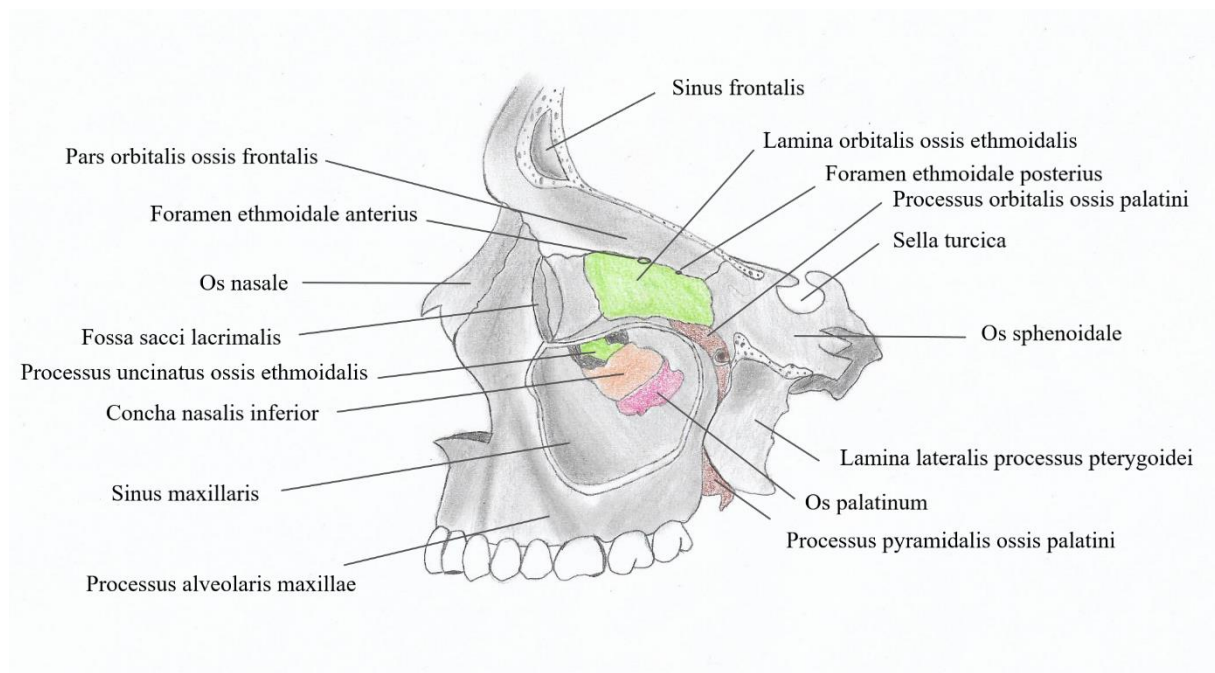
Više od 30 godina primjenjuje se metoda podizanja dna maksilarnog sinusa u okolnostima kada je mogućnost postavljanja implantata u posteriornoj regiji gornje čeljusti ograničena (3). Podizanje dna maksilarnog sinusa (*engl. sinus lifting, sinus floor elevation*) operativna je tehnika u sklopu pretprotetske kirurgije kojom se premješta dno maksilarnog sinusa prema kranijalnoj kosti uz istodobno nadomještanje koštanog defekta. Cilj ove tehnike je postići zadovoljavajuću visinu kosti za postavu implantata. Postoji više tehnika i materijala koji se koriste, a izbor ovisi o indikaciji i operateru (1).

Kao i svaki operativni zahvat i ovaj zahvat također nosi moguće intraoperativne i postoperativne komplikacije (3). Jedna od postoperativnih komplikacija je rinosinitis koji se pojavljuje u akutnom i kroničnom obliku sa stopom incidencije do 20% (4).

Svrha ovog rada prikazati je poveznicu između rinosinitisa koji nastaje kao komplikacija nakon podizanja dna maksilarnog sinusa te navesti simptome i metode liječenja kako opstanak implantata ne bi bio ugrožen.

2. ANATOMIJA MAKSILARNOG SINUSA

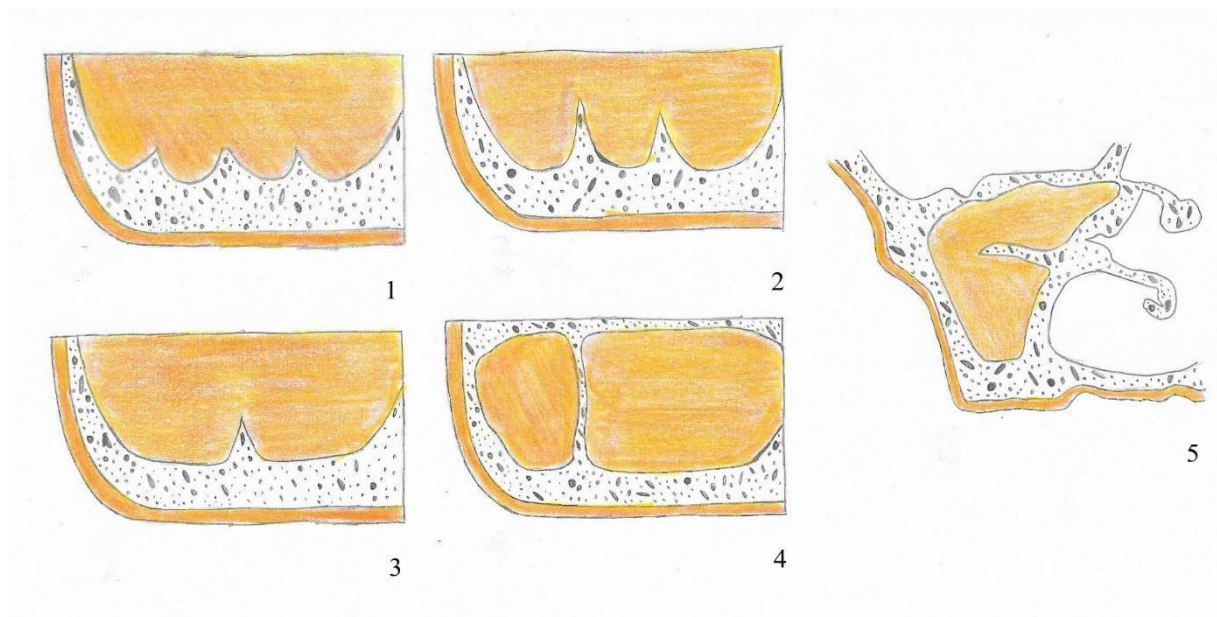
Najveći dio tijela gornje čeljusti ispunjavaju maksilarni sinusi, parne šupljine ispunjene zrakom, a njihova veličina, pozicija i oblik razlikuju se od osobe do osobe jer gornja čeljust nije kod svih ljudi jednako pneumatizirana. Radi se o najvećem paranazalnom sinusu među koje, osim maksilarnog sinusa, ubrajamo i etmoidalni, sfenoidalni i frontalni sinusi (5). Maksilarni sinus ima oblik piramide čija je osnovica usmjerena prema nosnoj šupljini (medijalni zid), a vrh piramide prema zigomatičnoj kosti (lateralni zid). Krov sinusa čini dno očne šupljine (superiorni zid), a dno sinusa čini *processus alveolaris maxillae* (inferiorni zid). Straga graniči s infratemporalnom udubinom (posteriorni zid), a sprijeda sudjeluje u oblikovanju udubine, *fossa canina* (anteriorni zid). Na granici prednje i stražnje strane nalazi se jagodični izdanak, *processus zygomaticus*, od kojeg prema dolje seže čvrsti greben na koji se prilikom žvakanja prenosi pritisak s kutnjaka (6).



Slika 1. Anatomija maksilarnog sinusa

Maksilarni sinus ima četiri zatona koji ulaze u izdanke gornje čeljusti: *recessus alveolaris*, *recessus palatinus*, *recessus zygomaticus* i *recessus frontalis*. Najvažniji je *recessus alveolaris* koji individualno seže različito duboko pa tako dno sinusa može dosegnuti vrhove korijena gornjih zuba od kojih je sinus tada odvojen tankim slojem koštane stijenke i sluznicom (6). Maksilarni sinus otvara se na svojoj medijalnoj strani u nosnu šupljinu, točnije srednji nosni hodnik, preko širokog čeljusnog otvora, *hiatus maxillaris* (7).

Maksilarni sinus može biti podijeljen s jednom ili više pregrada koje je prvi opisao Arthur. S. Underwood, stoga su nazvane Underwoodove septe. To su koštani zidovi koji se uzdižu iz dna maksilarnog sinusa i dijele djelomično ili potpuno njegovu šupljinu na nekoliko dijelova. Budući da se uzdižu iz dna maksilarnog zida između dva susjedna zuba, Underwood je podijelio maksilarni sinus na anteriorni (između premolara), srednji (između prvog i drugog molara) i posteriorni odjeljak (iznad trećeg molara). Ponekad su maksilarne pregrade relativna kontraindikacija za podizanje dna maksilarnog sinusa, jer njihova visina i smještaj mogu otežati postupak i dovesti do perforacije Schneiderove membrane. Učestalost pojave maksilarnih pregrada kreće se oko 36% (3,8).



Slika 2. Prikaz varijacija maksilarnih pregrada

Funkcija paranazalnih sinusa povećavanje je rezonancije glasa te vlaženje i zagrijavanje udahnutog zraka. Budući da su paranazalni sinusi šupljine ispunjene zrakom, samim time paranazalni sinusi smanjuju težinu glave (9).

2.1 Rast i razvoj

Maksilarni sinus razvija se od trećeg mjeseca intrauterinog života, a kod novorođenčeta njegove dimenzije su otprilike 8 x 4 x 6 mm. Pneumatizacija sinusa odvija se u anteriorno-posteriornom smjeru te u superiorno-inferiornom smjeru. Svoj konačni volumen, koji je u prosjeku oko 15-20 mL, maksilarni sinus postiže otprilike nicanjem trajne denticije u pubertetu, iako je kod nekih pacijenata zabilježen i daljnji rast sinusa tijekom života čak i nakon puberteta. Nadalje, taj rast sinusa tijekom života pomiče granicu dna sinusa inferiorno prema stražnjim zubima gornje čeljusti. Zbog toga neki zubi protrudiraju u sinus i odvojeni su tankim slojem mukoperiosta. Najčešće se radi o drugom molaru, a zatim po učestalosti slijedi prvi molar, treći molar, drugi pretkutnjak i najrjeđe prvi pretkutnjak. Značajna razlika postoji u visini alveolarnog grebena i udaljenosti od dna maksilarnog sinusa kod djelomično ozubljenih pacijenata i potpuno bezubih pacijenata gdje je recesija alveolarnog grebena i udaljenost od dna sinusa izraženija kod potpuno bezubih pacijenata (10, 11).

2.2 Histologija

Maksilarni sinus obložen je Schneiderovom mebranom (1.60 ± 1.20 mm) koja se sastoji od epitela, veziva i periosta. Lamina propria vezana je uz priležeći periost, a građena je od labavih kolagenih vlakana isprepletenih elastičnim nitima. Također, vaskularizacija je osrednja i tu se nalaze žlijezde seroznog tipa. Epitel koji se nalazi u sinusu tipičan je epitel za respiratorni sustav, međutim tanji je i nježniji nego u nosnoj šupljini. Radi se o trepetljikavom epitelu s cilijama koje aktivno pomiču sekret maksilarnog sinusa prema maksilarnom otvoru. U epitelu se još nalaze vrčaste stanice koje izlučuju mukozni sekret koji vlaži površinu maksilarnog sinusa (12,13).

2.3 Inervacija i vaskularizacija maksilarnog sinusa

Inervacija sinusa dolazi od *nn. alveolares superiores posteriores, medialis et anteriores*, ogranaka *nervusa maxillaris* (14). *Nervus maxillaris* druga je grana trodijelnog *nervusa trigeminusa*, a polazi od semilunarnog ganglija, izlazi iz lubanje kroz *foramen rotundum*, ulazi u *fossu pterygopalatinu* i završava kao *nervus infraorbitalis*. Ogranci za inervaciju sinusa odvajaju se u *fossi pterygopalatini* ili infraorbitalnom kanalu.

Vaskularizacija maksilarnog sinusa dolazi od maksilarne arterije, odnosno njenih ogranaka: *a. infraorbitalis*, *a. alveolaris superior posterior* i *a. sphenopalatine* (6). *A. infraorbitalis* i *a. alveolaris superior posterior* tvore anastomoze u lateralnom i superiornom zidu. Medijalni zid krvlju opskrbljuje najvećim dijelom *a. alveolaris superior posterior*. *A. sphenopalatina* i *a. palatina descendens*, također ogranak maksilarne arterije, anastomoziraju zajedno i zaslužne su za vaskularizaciju u posteriornom i inferiornom zidu (15).

3. PLANIRANJE TERAPIJSKOG ZAHVATA

Dva su glavna preduvjeta za uspješnu implantološko-protetsku terapiju: detaljan preoperativni pregled i detaljno planiranje prije izvođenja operacije (14). Prije operacije potrebno je utvrditi anatomske oblik sinusa i debljinu koštanog zida na mjestu buduće implantacije, stoga je pacijent dužan napraviti ortopantomogram ili još bolje CBCT (*eng. cone beam computer tomography*) kako bi operater mogao procijeniti dimenzije, ali i eventualnu patologiju sinusa (16).

Uvođenje CBCT tehnologije 90-ih godina prošlog stoljeća značajno je promijenilo uvjete rada u stomatologiji. Novost koju donosi CBCT tehnologija trodimenzionalni je prikaz koji nudi značajne prednosti u odnosu na dotadašnji dvodimenzionalni prikaz. CBCT se temelji na konusnim zrakama koje su usmjerene na usko područje interesa. U odnosu na kompjutoriziranu tomografiju (CT – *eng. computed tomography*) CBCT ima bitno manju efektivnu dozu zračenja, ima visoku rezoluciju bez distorzije i superpozicije prikaza, jeftiniji je, manji i jednostavniji. Izloženost zračenju manja je 6-15 puta u odnosu na CT, ali 4 puta veća u odnosu na ortopantomogram. Dovoljna je samo jedna cirkularna rotacija, a vrijeme skeniranja iznosi 5-10 sekundi. Međutim, CBCT ima i nedostatke poput artefakta koji su posljedica metalnih i amalgamskih restauracija te “šum snimke” koji prikazuje grešku i utječe na kvalitetu snimke. Postoji više parametara koji bi se trebali provjeriti na CBCT snimkama paranazalnih sinusa, a ne samo širina i visina alveolarnog grebena distalne regije maksile. Svaki od njih ima značajan utjecaj na rezultate podizanja dna maksilarnog sinusa. Upravo zbog toga na CBCT snimkama treba promotriti:

- 1) širinu i visinu rezidualnog alveolarnog grebena,
- 2) debljinu lateralnog zida maksilarnog sinusa,
- 3) smještaj i promjer *a.alveolaris anterior superior*,
- 4) širinu dna maksilarnog sinusa,
- 5) nepravilnosti dna maksilarnog sinusa,
- 6) odnos Schneiderove membrane i korijena susjednih zuba uz bezubi prostor,
- 7) septe maksilarnog sinusa,
- 8) potrebnu količinu materijala za podizanje dna maksilarnog sinusa,
- 9) kvalitetu subantralne kosti (17,18).

Radiološki podaci značajni su pri planiranju koliko i gdje je potrebno podignuti dno maksilarnog sinusa (16). Stoga nakon uzete opće medicinske i stomatološke anamneze pacijenta, analize radioloških podataka, preoperativnog kliničkog pregleda, protetske i implantološke procjene, operater donosi odluku o konačnom planu liječenja. Uvijek je potrebno pacijentu iznijeti kompletni plan terapije, a ne samo implantološko rješenje. Zatim, bitno je prepoznati nerealna očekivanja pacijenta, objasniti u čemu su neostvariva i ponuditi alternativne načine kako bi na vrijeme mogli osigurati dobar odnos između pacijenta i stomatologa (14).

4. PODIZANJE DNA MAKSILARNOG SINUSA

80-ih godina prošlog stoljeća Hilt Tatum prvi je opisao podizanje dna maksilarnog sinusa u Alabami na implantološkoj konferenciji, a Boyne i James napisali su prvu publikaciju o tome, točnije o modifikaciji Caldwell- Luc operativne tehnike za augmentaciju kosti u posteriornoj regiji maksile. S vremenom razvile su se modifikacije prvotno opisanih tehnika kao i nove operativne tehnike (19). Izbor tehnike ovisi o postavljenoj indikaciji i individualnim sklonostima operatera. Tako je ovaj operativni zahvat postao neizostavni dio pretprotetske kirurgije i suvremene implantološke terapije (1).

Odabir tehnike ovisi o visini i širini alveolarne kosti. Misch je predstavio sljedeću klasifikaciju:

1. kod visine kosti oko 12 milimetara elevacija nije potrebna
2. ako je visina kosti između 8 i 12 milimetara, tada je potrebno povećanje kosti pristupom kroz ležište implantata
3. jednofazni postupak - visina kosti između 5 i 8 milimetara zahtijeva povećanje grebena i istodobnu ugradnju implantata
4. dvofazni postupak - visina kosti je između 0 i 5 milimetara, u prvoj fazi se radi podizanje dna maksilarnog sinusa i nadomještanje kosti, a u drugoj fazi, nakon 8-10 mjeseci, postavljanje implantata (20).

4.1 Indikacije i kontraindikacije

Uspjeh podizanja dna maksilarnog sinusa također leži u ispravno prepoznatim indikacijama i kontraindikacijama. Osim ugradnje implantata u područje nedovoljnog volumena kosti, indikacije su i zatvaranje oroantralne fistule, rekonstrukcija alveolarnog rascjepa, zatvaranje oroantralne fistule, poprečna fraktura Le Fort I s augmentacijom kosti i rekonstrukcija nakon operacije tumora za kraniofacijalnu protezu (19).

Lokalni i sistemni uvjeti mogu kompromitirati cijeljenje i oseointegraciju, stoga se kontraindikacije dijele na opće medicinske i lokalne. Od opće medicinskih kontraindikacija postoje apsolutne i relativne kontraindikacije. U apsolutne kontraindikacije spadaju teške sistemne bolesti poput raka i AIDS-a (*eng. Acquired Immunodeficiency Syndrome*), preboljeli infarkt unazad 6 mjeseci, manjkava hemostaza i krvne diskrazije (hemofilija, trombocitopenija, akutna leukemija i agranulocitoza), sepsa, psihološke bolesti i velike doze zračenja u području glave i vrata zbog opasnosti od nastanka osteoradionekroze. Ako su pacijenti na antikoagulantnoj terapiji, prije zahvata obavezni su izvršiti testove koagulacije. Od relativnih kontraindikacija to su dijabetes zbog povećanog rizika od infekcije i produljenog cijeljenja rane, zatim kemoterapija i terapija kortikosteroidima i bisfosfonatima kao i pušenje i alkohol tijekom cijeljenja nakon zahvata (14,21).

Pod lokalne kontraindikacije za podizanje dna maksilarnog sinusa ubrajaju se infekcija maksilarnog sinusa (empijem), kronični sinusitis, alveolarni ožiljci nakon prethodnih operacija sinusa, odontogene infekcije, upalne i patološke lezije te teški alergijski rinitis. Schneiderova membrana kod pušača tanka je i fragilna, što je rizik pri podizanju dna sinusa zbog mogućnosti perforacije membrane. Nasuprot tome, membrana kod kroničnog sinusitisa odeblja, što također komplicira sam operativni zahvat (3,19).

4.2 Nadomještanje kosti

Da bi se omogućilo ili potaklo cijeljenje kosti, u nastale defekte stavljaju se materijali za nadomještanje kosti. Materijali koji daju osnovu za to nadomještanje kosti uključuju 3 osnovna procesa: osteogeneza, osteokondukcija i osteoindukcija.

Osteogeneza nastupa kad se živi osteoblasti i prekursorski osteoblasti transplantiraju zajedno s materijalom za presađivanje. Primjer su autogena ilijačna kost i koštana srž. Osteokondukcija nastaje kad neživi materijal za implantaciju služi kao nosač za urastanje prekursorskih osteoblasta, stoga oni služe samo za popunjavanje defekta. Osteoblasti s rubova defekta šire se uzduž površine postavljenog materijala i formiraju novu kost. Obično je ovaj proces praćen postepenom resorpcijom materijala koji je transplantiran u defekt. Osteoindukcija podrazumijeva stvaranje kosti stimulacijom osteoprogenitornih stanica na diferencijaciju u osteoblaste. Primjeri osteoinduktivnih materijala za transplantiranje koštani su morfogenetski proteini (*engl. bone morphogenetic proteins*, BMP) i demineralizirani koštani matriks (*engl. demineralized bone matrix*, DBM). Materijali koji sadrže osteoinduktivna i osteokonduktivna svojstva ne služe samo kao nosači za urastanje osteoblasta, nego također potiču stvaranje novih osteoblasta (14, 22).

4.2.1 Podjela koštanih transplantata prema vrsti materijala

Koštani transplantati mogu imati osteogenetska, osteoinduktivna ili osteokonduktivna svojstva. Idealno, ovakvi materijali trebaju biti biokompatibilni, jednostavni za postavljanje i oblikovanje te moraju omogućiti adekvatnu integraciju s prisutnom kosti i zadovoljavajuća mehanička svojstva. Imaju različito vrijeme cijeljenja, od četiri do deset mjeseci, stoga vrijeme za postavljanje implantata treba prilagoditi cijeljenju korištenog koštanog transplantata. Postoje četiri velike skupine materijala koje se koriste za nadomještanje kosti, a to su:

1. autogeni transplantati,
2. alogeni transplantati,
3. ksenotransplantati,
4. aloplastični materijali.

4.2.1.1 Autogeni transplantati

Autogeni se transplantati uzimaju s iste osobe i prenose s jednog mjesta na tijelu na drugo. Najveća prednost ovih materijala leži u njihovoj izvrsnoj biokompatibilnosti i oni jedini posjeduju svojstvo osteogeneze, osteoindukcije i osteokondukcije. Međutim, nedostatak je drugo operativno polje koje predstavlja rizik za infekciju. Nadalje, nedostatak je što ovi materijali pokazuju najveću stopu resorpcije. Potrebna količina transplantirane kosti određuje mjesto uzimanja pa se tako ovi transplantati dijele na intraoralne i ekstraoralne. Intraoralno transplantat se može uzeti sa spine nasalis, ramusa mandibule, mandibularne simfize, tubera maksile i retromolarne regije. Ekstraoralno transplantat se uzima s ilijačne kosti, tibije ili krova lubanje.

4.2.1.2 Alogeni transplantati

Alogeni koštani transplantati potječu s genetski različitih jedinki, ali iste vrste, kao na primjer, s drugog čovjeka. Takvi transplantati uzimaju se iz banke koštanih tkiva, a za razliku od autogenih materijala ne posjeduju svojstvo osteogeneze. Imaju nižu stopu resorpcije od autogenih transplantata, ali posjeduju rizik s obzirom na antigenost i rizik od prijenosa bolesti. Postoje tri tipa ovih transplantata, a to su: živa spužvasta kost, koja se više ne koristi, mineralizirana suho smrznuta kost, FDDBA (eng. *frozen-dried bone allograft*) i demineralizirana suho smrznuta kost, DFDBA (eng. *demineralized freeze-dried bone allograft*).

4.2.1.3 Ksenogeni transplantati

Ksenogeni koštani transplantati uzimaju se s jedinki druge vrste, većinom životinja. Najčešće se koristi deproteinizirana goveđa kost, komercijalno poznata kao Bio-Oss®, koja ima samo osteokonduktivno svojstvo. Ove materijale moguće je dobiti još iz svinje, konja i morskih koralja (3,23).

4.2.1.4 Aloplastični materijali

Aloplastični koštani materijali sintetički su biomaterijali razvijeni kao zamjena za koštane transplantate. Njihovo djelovanje osteokonduktivno je, a predstavnici tih materijala su hidroksiapatit, beta-trikalcij-fosfat, polimeri i bioaktivna stakla (23).

4.2.2 Vođena koštana regeneracija

Vođena koštana regeneracija (*engl. guided bone regeneration, GBR*) postupak je koji se temelji na postavljanju membrane preko koštanog defekta s koštanim transplantantom ili bez njega. Membrane služe kao fizička barijera pa tako sprječavaju proliferaciju epitelnog i vezivnog tkiva u koštani defekt i omogućuju nesmetanu koštanu regeneraciju. Kada se koriste zajedno s koštanim transplantatom, osim što osiguravaju da koštani transplantat ostane na mjestu, usporavaju njegovu resorpciju. Prvo su se razvile neresorptivne membrane čiji je glavni nedostatak bio potreba za dodatnim kirurškim zahvatom kako bi se uklonila.

Kako bi se izbjegnulo dodatni kirurški zahvat, razvile su se resorptivne membrane (23,24).

4.3 Operativne tehnike

Odabir operativne tehnike ovisi o individualnim sklonostima operatera kao i o anatomiji rezidualnog alveolarnog grebena pacijenta. Tehnike se dijele na klasične i moderne. U klasične tehnike spadaju otvorena i zatvorena tehnika, a u moderne tehnika podizanja balonom (*eng. Ballon-Lift-Control, BLC*) i piezokirurgija (16,25).

4.3.1 Otvorena tehnika

1974. godine Tatum je osmislio otvorenu tehniku koja omogućuje direktnu vizualizaciju Schneiderove membrane, stoga govorimo o vanjskoj tehnici (16). Indikacija je visina rezidualnog alveolarnog grebena između 6 i 8 milimetara (1). Sinusu se pristupa s lateralne strane alveolarnog grebena tvoreći svrdlima četvrtasti ili ovalni prozorčić. Tada se membrana odvoji oprezno tupom preparacijom kirete od koštanog dna maksilarnog sinusa i podiže apikalno u smjeru sinusa. Stvoreni se prazni prostor ispunjava koštanim transplantatima i tako se formira novo dno maksilarnog sinusa. Postavljanje implantata ovisi o početnoj debljini rezidualnog alveolarnog grebena pa ako je debljina veća od 4 mm, tada je moguća imedijatna implantacija. Ako je debljina manja ili jednaka 4 mm, tada je implantacija odgođena do 12 mjeseci. Prednosti ove tehnike su rad pod kontrolom oka, veliki augmentacijski volumen, lakša identifikacija i tretman te je lakše primjetiti eventualne perforacije membrane, dok su nedostaci veći rizik od infekcije, visok rizik perforacije sinusa, postoperativni hematomi i bol te duže trajanje izvođenja ove tehnike (16, 25).

4.3.2 Zatvorena tehnika

1994. godine Summers prvi opisuje tehniku koju obilježava pristup kroz ležište implantata, stoga govorimo u unutrašnjoj tehnici koja se još naziva transkrestalna tehnika. Alveolarnoj se kosti pristupa posebnim svrdlima do koštanog segmenta koji graniči s dnom maksilarnog sinusa (3,16). Preoperativno se izmjeri visina kosti ispod sinusa kako bi se mogla odrediti dubina do koje se smije rabiti određeni osteotom. Prvo se koristi osteotom najmanje veličine kojim laganim udarcima potiskujemo kost prema dnu sinusa. Postepeno se koriste osteotomi veće veličine, širi alveola i tako zbijena kost zajedno s membranom potisnuta je apikalno i lateralno (25). Tada se umetanjem koštanih transplantata postiže dovoljna visina kosti i postavlja implantat. Indikacija za ovu je tehniku visina kosti između 8 i 10 mm. Prednosti ove tehnike su to što je manje invazivna od otvorene tehnike, a nedostaci su mali augmentacijski volumen, visok rizik perforacije sinusa i rad nije pod kontrolom oka. (16)

4.3.3 Podizanje dna maksilarnog sinusa tehnikom balona

Prof. dr. Brenner, njemački anatom i histolog, osmislio je minimalno invazivnu tehniku kao alternativu otvorenoj tehnici. Slično zatvorenoj tehnici BLC uključuje krestalni pristup i lateks balon napunjen fiziološkom tekućinom koji pomoću hidrauličkog tlaka atraumatski odiže Schneiderovu membranu. Nakon toga novonastali prostor ispuni se augmentacijskim materijalom. Prednosti ove tehnike su to što se sluznica sinusa može pomaknuti do 10 mm ili više, eliminira komplikacije koje nosi zatvorena tehnika, ima predvidljive rezultate te se radi o jednostavnoj i sigurnoj tehnici. Postavljanje implantata ovisi o visini alveolarne kosti ispod sinusnog dna pa tako postavljanje implantata može biti imedijatno ili odgođeno (16, 26).

4.3.4 Piezokirurgija

Piezokirurgija relativno je nova tehnika koja je unazad zadnjih dvadesetak godina našla primjenu u medicini i stomatologiji. Piezoelektrični uređaji proizvode mikrovibracije stvorene piezoelektričnim efektom. Kristali u električnom polju kontrahiraju ili ekspaniraju. Struja u uključenom uređaju uzrokuje deformaciju keramičkih prstenova, a kinetička energija stvorena tom deformacijom prenosi se preko osovine i pojačivača do radnog vrha i pritom stvara ultrazvučne longitudinalne titraje vrha. Na temelju toga nastao je Piezotom uređaj.

Frekvencija tih uređaja kreće se u rasponu od 25-30 kHz čime je omogućeno rezanje samo mineraliziranih tkiva bez straha od ozljede mekih tkiva. Prednosti ove tehnike visoka su preciznost u rezanju tvrdih tkiva, potrebna manja sila za rad, minimalno oštećenje mekih tkiva i minimalno stvaranje topline zbog odličnog mehanizma hlađenja. Međutim, kod prevelikog pritiska uređaja koji ograničava pokrete radnog dijela, generira se toplina koja je povećana opasnost za oštećenje kosti. Upravo zbog toga je snaga od 5 W idealan kompromis između brzine i preciznosti. Upotreba ovakvih uređaja omogućuje brže i bolje zarastanje kosti i brži oporavak osteocita. Nedostatak je dulje operativno vrijeme nego kod klasičnih metoda, a kontraindikacija su pacijenti s ugrađenim pacemakerom.

Pristup maksilarnom sinusu može biti unutarnji ili vanjski kao i u slučaju klasičnih tehnika. Ovisno o odabranom pristupu odabire se set izmjenjivih radnih nastavaka. Kost se reže ultrazvučnim vibracijama radnog nastavka i otvori put prema maksilarnom sinusu. Aktivacijom posebnog radnog nastavka SL3 stvara se vodeni sprej visoke kinetičke energije koji podiže dno maksilarnog sinusa. Radi se o takozvanom hidrodinamskom ultrazvučnom kavitacijskom efektu čija je prednost u tome što se sile prenose ravnomjerno na Schneiderovu membranu čime je smanjena mogućnost rupture membrane (16,27).

4.4 Postoperativne upute pacijentu

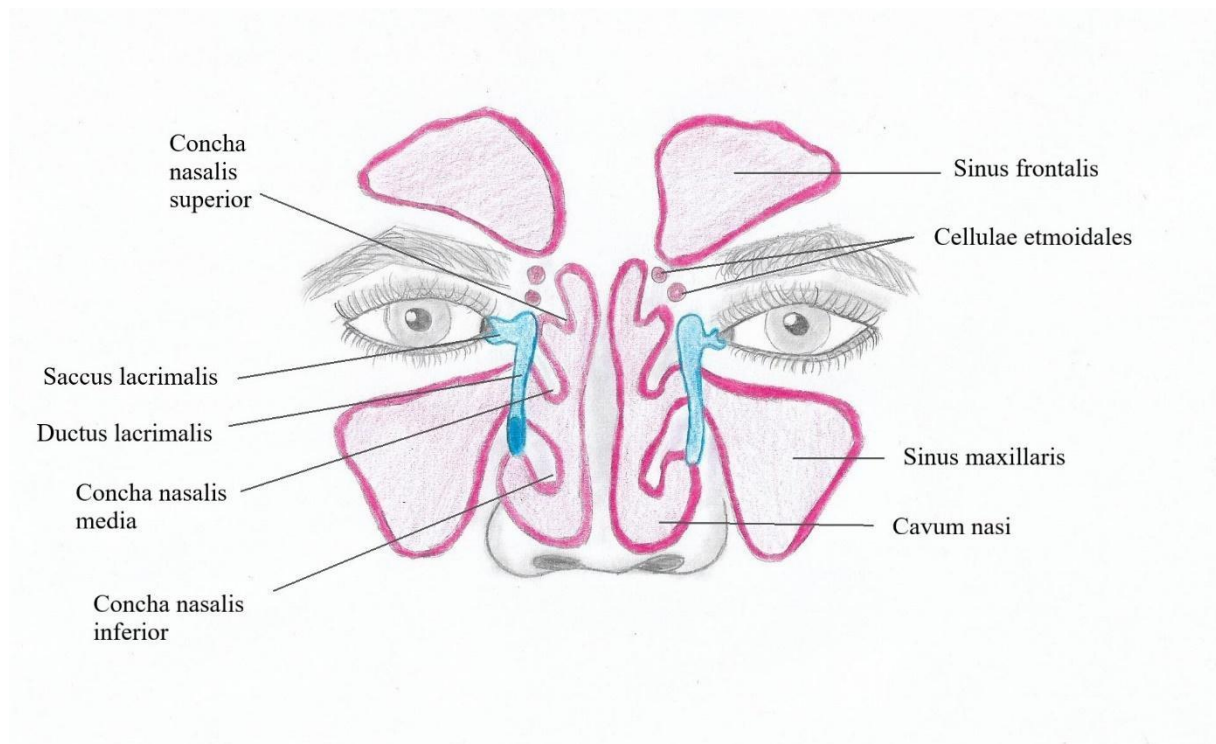
Nakon operativnog zahvata pacijentu je potrebno dati upute poput mirovanja i hladnih obloga izvana u periodu po deset minuta. Postoperativni edem može zatvoriti ušće maksilarnog sinusa, stoga je potrebno ordinirati dekongestive i eventualno kortikosteroide. Mjere predostrožnosti nakon operacije sinusa uključuju izbjegavanje svega što može uzrokovati iznenadne promjene tlaka u sinusu. Pacijent ne bi smio puhati nos, letjeti, konzumirati pića na slamku i kihati sa zatvorenim ustima. Također, pacijent mora nastaviti uzimati propisani antibiotik koji je uzeo za profilaksu dan prije sljedećih 7-10 dana (16,28).

4.5 Komplikacije

Do komplikacija podizanja dna maksilarnog sinusa može doći za vrijeme operativnog zahvata ili nakon, stoga se komplikacije dijele na intraoperativne te akutne i kronične postoperativne komplikacije. Najčešća je intraoperativna komplikacija perforacija Schneiderove membrane koja je zabilježena u 10-34% pacijenata. Uzrok tome je moguća prijašnja perforacija i patološko stanje, a također je češća kod pušača jer je kod njih membrana tanja. Najozbiljnija i ujedno druga najčešća intraoperativna komplikacija je krvarenje uzrokovano presijecanjem *a. infraorbitalis* ili *a. alveolaris superior posterior*. Ostale intraoperativne komplikacije su oštećenje susjednih zuba, fraktura rezidualnog alveolarnog grebena, dehiscencija ili fenestracija alveolarne kosti, manjak primarne stabilnosti implantata i opstrukcija maksilarnog sinusnog otvora. Akutne postoperativne komplikacije uključuju bol i edem, akutnu infekciju operacijskog polja i sinusa, oralne i nazalne ekhimoze, emfizem, hematoma, akutni rinosinusitis, resorpciju kosti, dehiscencije rane, gubitak koštanog transplantata, oroantralnu fistulu, privremenu ili trajnu utrnulost nepca. Kronične postoperativne komplikacije uključuju kroničnu infekciju, kronični rinosinusitis, migraciju implantata ili odbacivanje implantata i koštanog transplantata (2, 21).

Budući da su nosna šupljina i paranazalni sinusi međusobno povezani, rinitis i sinusitis obično se javljaju zajedno i njihovi se simptomi preklapaju. Kako se s vremenom razvilo shvaćanje patofiziologije nosne sluznice, nestala je potreba za njihovim razlikovanjem. Stoga je Radna grupa za rinologiju i paranazalne sinuse iz 1997. godine predložila naziv rinosinusitis (29).

U normalnim okolnostima trepetljikavi epitel s cilijama pomiče sluzavi sekret prema ušćima paranazalnih sinusa koji komuniciraju s nosnom šupljinom. Maksilarni, prednji etmoidalni i frontalni sinus se dreniraju u srednji nosni hodnik, a posteriorni etmoidalni i sfenoidalni kroz sfenoetmoidalno udubljenje. Normalna funkcija sinusa zahtjeva prohodnost ušća svih sinusa, normalnu mukocilijarnu funkciju te normalnu sistemnu i lokalnu imunološku funkciju. Ako je narušen neki od tih uvjeta, to dovodi do nastanka patoloških stanja (30).



Slika 3. Paranazalni sinusi

EPOS (*engl. European Position Paper on Rhinosinusitis and Nasal Polyps*) rinosinusitis kod odraslih definira kao upalu nosa i paranazalnih šupljina koje karakteriziraju dva ili više simptoma. Jedan od njih mora biti kongestija/opstrukcija/blokada nosa ili rinoreja (prednja ili postnazalna). Simptomi koji se također mogu javiti kod rinosinusitisa su bol ili pritisak u području lica te smanjeni ili potpuni gubitak mirisa. Na endoskopskom pregledu moguće je uočiti nazalne polipe i/ili gnojni iscjedak primarno iz srednjeg nosnog hodnika i/ili edematoznu/mukoznu opstrukciju u srednjem nosnom hodniku. Na CT-u se mogu uočiti promjene sluznice u ostiomeatalnom kompleksu i/ili sinusima (31).

Rinosinusitis se dijeli prema duljini trajanja simptoma i upale. Potpuni nestanak simptoma za manje od 12 tjedana je karakterističan za akutni rinosinusitis (ARS), dok je trajanje simptoma dulje od 12 tjedana karakteristično za kronični rinosinusitis (KRS) (31). Ako je trajanje simptoma kraće od 4 tjedna i pojavljuje se četiri ili više puta godišnje s mirnim intervalima između epizoda bez simptoma, tada se radi o rekurentnom rinosinusitisu (32).

5.1 Rinosinustis odontogenog porijekla

Etiologija rinosinuitisa primarno je rinogena, međutim oko 10-12% rinosinuitisa je odontogene etiologije (33). Incidencija odontogenih rinosinuitisa vjerojatno nije toliko zabilježena u dostupnoj literaturi jer nedavne studije pokazuju da je incidencija kroničnih odontogenih rinosinuitisa veća - oko 30%. Pogrešna indentifikacija uzroka kod ovih pacijenata dovodi do perzistiranja simptoma i neuspjeha u terapiji (34). Razlog neuspjeha leži u tome što se odontogeni rinosinuitis razlikuje od rinogenog u mikrobiologiji, patofiziologiji i liječenju (33).

Maksilarni sinus najveći je od svih paranazalnih sinusa i stoga najviše podložan oštećenju. Korijeni premolara i molara odvojeni su od maksilarnog sinusa gustom kortikalnom kosti promjenjive debljine, ali ponekad su odvojeni samo tankim slojem mukoperiosta, stoga anatomski izgled te regije predispozicija je za rinosinuitis. Visoka učestalost rinosinuitisa ove etiologije ukazuje na potrebu za njegovom prevencijom i liječenjem kada je to potrebno (35).

Rezultati meta-analize koju je proveo Arias-Irmie pokazuju da rinosinuitis odontogenog porijekla najčešće zahvaća pacijente u četvrtom desetljeću života (u prosjeku 42 godine). Odnos incidencije rinosinuitisa između spolova pokazuje da se češće javlja kod žena. Molarna regija najčešći je uzrok odontogenog rinosinuitisa s time da je najviše zahvaćen prvi molar s incidencijom 22,51%. Bilateralni slučajevi su rijetkost, a rezultati su pokazali 2% veću učestalost rinosinuitisa na lijevoj strani (35).

5.1.1 Predisponirajući čimbenici

Izloženost zagađenom zraku i nadražajnim sredstvima koji se koriste u farmaceutskoj industriji, dim i povećana vlaga u prostorijama u kojima se boravi mogu se povezati s rinosinuitisom. Anatomske varijacije poput devijacije septuma, nosnih polipa, koanalne atrezije, konhe buloze, Hallerovih stanica i hipoplazije sinusa također mogu doprinijeti njegovom razvoju. Kao predisponirajući čimbenici navode se još i alergija, oštećenje cilija, pušenje, anksioznost, depresija, rezistencija na lijekove i kronične bolesti. Oštećenje cilijarne funkcije pronalazi se kod pušača i osoba sklonih alergijama.

Anksioznost i depresija navode se kao predisponirajući čimbenici, iako je mehanizam nastanka nejasan. Riziku od oboljenja izložena su i djeca s kroničnim bolestima poput bronhitisa, astme, kardiovaskularnih bolesti, diabetes mellitusa i malignih bolesti (31).

5.1.2 Etiologija

Uzroci odontogenog rinosinusitisa mogu biti ijtrogeni među kojima su: preduboka instrumentacija korijena pri endodontskoj terapiji, protrudirani dentalni implantati, potiskivanje dijela, korijena ili cijelog zuba pri ekstrakciji, perforacija sinusa pri ekstrakciji ili parodontnoj kirurškoj terapiji, *vitium artis* pri podizanju dna maksilarnog sinusa, potiskivanje materijala za punjenje u sinus i interradikularne perforacije kod zavijenih kanala. Ostali uzroci rinosinusitisa odontogenog porijekla mogu biti: parodontitis, odontogene ciste i akutni periapikalni apsces (36).

Sistemni pregled dostupne literature na internetu koji je ispitivao etiologiju kroničnog odontogenog rinosinusitisa na 674 pacijenta otkrio je da u 65.7% slučajeva uzrok odontogenog kroničnog rinosinusitisa je ijtrogen. Zatim, apikalni parodontitis, apikalni granulom i odontogena cista uzrok su u 25.1% slučajeva. Nakon toga slijedi marginalni parodontitis s učestalošću od 8.3% (37).

Podizanje svijesti o oralnoj higijeni raznim javnozdravstvenim kampanjama zadnjih godina, dovelo je do smanjene učestalosti parodontitisa. Budući da su ekstrakcije molarne regije u gornjoj čeljusti česte u stomatološkim ordinacijama te zbog bliskih anatomskih odnosa između sinusa i molara, oroantralna fistula koja nastaje nakon ekstrakcije najčešći je ijtrogeni uzrok odontogenog rinosinusitisa. Također, sve je veća potreba za podizanjem dna maksilarnog sinusa radi postavljanja implantata u toj regiji što također dovodi do porasta stope ijtrogenih uzroka odontogenog rinosinusitisa zbog mogućih komplikacija koje taj operativni zahvat nosi (35).

5.1.2.1 Rinosinusitis nakon podizanja dna maksilarnog sinusa

Oštećenje cilijarne funkcije prilikom podizanja dna maksilarnog sinusa pridonosi razvoju rinosinusitisa. Također, rinosinusitis nastaje kada je ušće maksilarnog sinusa opstruirano zbog prisutnosti stranog tijela ili edema. Prema rezultatima studije koje je proveo Young-Kyun Kim nakon izvođenja 338 operacija podizanja dna maksilarnog sinusa, zabilježena učestalost rinosinusitisa je 9.8%. Usporedio je i učestalost rinosinusitisa s obzirom na to koja je provedena tehnika pa je tako ona veća kod otvorene tehnike i iznosi 12.1%. Učestalost je također veća, ako je prilikom zahvata došlo do perforacije membrane što ujedno smanjuje stopu preživljavanja implantata (4).

Rinosinusitis nakon podizanja dna maksilarnog sinusa uzrokuje niz različitih faktora. Smatra se da ovaj operativni zahvat utječe na fiziologiju maksilarnog sinusa jer mijenja njegovu anatomiju. Postoperativni edem sluznice dovodi do smanjene propusnosti maksilarnog ušća što nepovoljno utječe na njegovu drenažu (38). Obliteraciju maksilarnog ušća također mogu uzrokovati djelomično ispunjen maksilarni sinus s hematomom ili seromom. Kirurška trauma, potisnuće koštanih transplantata ili implantata kroz membranu sinusa utječe na mukocilijarni klirens. Anatomske varijacije poput stenozе ušća maksilarnog sinusa ili postojeća upala sinusa mogu doprinijeti razvoju rinosinusitisa. Nastali rinosinusitis može ugroziti preživljavanje implantata i koštanog transplantata (39).

Ovisno o tome kad se rinosinusitis nakon operativnog zahvata javlja i koliko dugo traje, može imati akutni i kronični tijek. Lucian Chirila napravio je analizu na 116 pacijenata koji su bili podvrgnuti podizanju dna maksilarnog sinusa. Incidencija akutnog rinosinusitisa među tim pacijentima je bila 4.5% (40), a incidencija kroničnog rinosinusitisa nakon ovog operativnog zahvata je 2.3% (41). Učestalost rinosinusitisa varira prema raznim autorima od 5 do 25% te je uglavnom riječ o prolaznom rinosinusitisu, dok purulentni rinosinusitis najčešće nastaje kao posljedica intraoperativne perforacije membrane (1).

5.1.3 Patohistološka slika

ARS obilježava intaktan trepetljikavi epitel s cilijama, vrčaste stanice koje stvaraju mukozni sekret normalno su raspoređene duž epitela, a bazalna membrana zadebljana je na mjestima gdje upalne stanice probijaju epitel. Može se reći da je epitel zbog toga relativno slabo zahvaćen u upalnoj reakciji. Međutim, lamina propriju karakterizira edem i infiltracija neutrofilima i mononuklearnim stanicama poput limfocita i plazma stanica te stvaranje mikroapscesa (42).

KRS odontogenog porijekla ima slične histopatološke karakteristike kao KRS bez nosnih polipa. Histološki nalaz, koji obuhvaća eozinofiliju, neutrofiliju, zadebljanje bazalne membrane, subepitelni edem, hiperplastične promjene, fibrozu, ulceracije sluznice i agregate eozinofila, identičan je u oba slučaja. Ali, KRS odontogenog porijekla pokazuje povećanu umjereno-tešku upalu u usporedbi s KRS bez nosnih polipa. U odnosu na KRS s nosnim polipima KRS odontogenog porijekla karakterizira manji broj eozinofila te smanjena fibroza i skvamozna metaplazija (43).

5.1.4 Mikrobiologija

Sistemni pregled mikrobioloških studija otkriva da je anaerobna bakteriološka flora najvažniji mikrobiološki faktor rinosinusitisa odontogenog porijekla. Bakterijska flora uključena u odontogeni rinosinusitis slična je bakterijskoj flori u usnoj šupljini. Pri akutnom odontogenom rinosinusitisu prevladava miješana bakterijska flora, a aerobi pokreću upalu i iskorištavaju kisik (44). Slaba drenaža i povećani intranazalni tlak uzrokuju smanjeni protok krvi i smanjenu cilijarnu funkciju što dovodi do manje koncentracije kisika i promjene pH sinusne šupljine. Takvi uvjeti omogućuju anaerobima razmnožavanje i nastavak upale (45). Istraživanja su pokazala da među aerobnom florom *Staphylococcus Aureus* najčešći je uzrok akutnog i kroničnog odontogenog rinosinusitisa. Od aerobnih mikroorganizama prevladavaju još alfa-hemolitički i mikroaerofilni streptokoki. Među anaerobnom florom prevladavaju peptostreptokoki, a nakon njih prevladavajući su gram-negativni bacili. Uzrok kroničnog odontogenog rinosinusitisa najčešće je anaerobna bakterijska flora (44).

Mikrobiološka studija koju je proveo Brook otkrila je da je kod akutnog odontogenog rinosinusitisa prisutna bakteriološka flora u 10% slučajeva aerobna, u 40% slučajeva miješana i u 50% slučajeva anaerobna bakterijska flora. Kod kroničnog rinosinusitisa anaerobna bakterijska flora bila je pristupa u 39% slučajeva, a miješana u 50% slučajeva (45).

5.1.5 Klinička slika

Između simptoma rinosinusitisa odontogenog i rinosinusitisa neodontogenog porijekla nema značajne razlike. Međutim, rinosinitis koji se pojavljuje unilateralno i neugodan okus upućuju na odontogeni rinosinitis (34).

Sinonazalni simptomi prisutni kod odontogenog rinosinitisa su:

1. unilateralna purulentna rinoreja,
2. unilateralna nazalna kongestija,
3. ipsilateralna facijalna bol,
4. neugodan miris ili okus.

Nadalje, nijedan od ovih sinonazalnih simptoma ne prevladava zasebno kod rinosinitisa odontogenog porijekla (34). Dentalni simptomi poput boli i preosjetljivosti gornjih zuba mogu se pojaviti kod pacijenata koji boluju od odontogenog rinosinitisa s time da su ti simptomi češće odsutni nego prisutni. Također, dentalna bol može biti prenesena pa se na taj način bol može manifestirati i na susjednim strukturama poput sinusa. Zbog toga je često teško utvrditi uzrokuje li simptome upala sinusa ili zub što u slučaju pogrešne dijagnoze može dovesti do pogrešne terapije (10).

Prikaz slučajeva koji je objavio Anavi prikazuje komplikacije nakon podizanja dna maksilarnog sinusa. Pacijenti koji su razvili akutni rinosinitis nakon ovog operativnog zahvata imali su sljedeće simptome: povišenu temperaturu, umor, nelagodu, oticanje lica, gnojni iscjedak kroz oroantralnu fistulu i bol koja se povećava prilikom nagnjanja naprijed. Pacijenti s kroničnim sinusitisom razvili su simptome poput curenja nazalne tekućine kroz oroantralnu fistulu, postnazalne sekrecije, kašljanja, mučnine, prigušenog sluha i nazalne kongestije (46).

5.1.6 Dijagnostika

Dijagnoza rinosinitisa odontogenog porijekla temelji se na liječničkom pregledu koji uključuje anamnezu, procjenu simptoma i njihovu povezanost s fizičkim nalazom (10). Anamneza je prvi korak u dijagnostici koji može otkriti boluje li pacijent od alergijskog rinitisa, koje su njegove prijašnje sinusne bolesti i je li bio ranije podvrgnut dentoalveolarnoj operaciji posteriorne regije gornje čeljusti (11).

Stomatološki pregled uključuje inspekciju bukalnog mekog tkiva i vestibuluma kako bi se utvrdilo postoji li kakvo oticanje ili eritem, iako se ovaj nalaz rijetko viđa kod rinosinitisa. Moguć je jedino u slučaju kroničnog rinosinitisa kad probije stijenku sinusa što onda izaziva intraoralno oticanje mekog tkiva. Nadalje, stomatološki pregled uključuje još palpaciju, perkusiju i test vitaliteta zuba (10).

Otorinolaringološki pregled uključuje prednju rinoskopiju, endoskopiju nosa i sinusa ili punkciju sinusa (10). Sama prednja rinoskopija neinvazivna je metoda i samim time ima ograničenu vrijednost, dok je endoskopija nosa i sinusa invazivnija metoda, ali njome se postiže detaljan i izravan uvid u unutrašnjost nosnog dišnog puta i stanje sluznice (31).

Radiološka dijagnostika vrlo je važna u uspostavljanju dijagnoze. Ortopantomogram prikazuje odnos korijena gornjih zuba i dna maksilarnog sinusa, vidljiv nivo tekućeg sadržaja u sinusu, periapikalne procese i eventualno strana tijela u sinusu. Watersova projekcija može poslužiti kao alternativa ortopantomogramu. Skeniranje pomoću CT-a odlična je metoda za adekvatno snimanje maksilarnog sinusa zbog sposobnosti vizualizacije kosti i mekih tkiva. Snimanje CT-om u koronarnoj i aksijalnoj ravnini može pružiti uvid u odnos periapikalnog apscesa prema defektu dna sinusa ili točnu lokaciju stranog tijela u sinusu (10). Zbog manje efektivne doze zračenja CBCT-a i niza drugih prednosti nad CT-om, sve se više koristi CBCT (34).

5.1.7 Liječenje

Liječenje rinosinuitisa odontogenog porijekla zahtijeva primjenu lijekova i/ili neke od kirurških metoda. Od lijekova se primjenjuju antibiotici, dekonjestivne kapi za nos i fiziološka otopina za nazalnu irigaciju. Amoksicilin, derivat penicilina, bio je lijek izbora, no zbog povećane otpornosti određenih bakterija amoksicilin se češće primjenjuje u kombinaciji s klavulanskom kiselinom u trajanju od 7 do 14 dana. Također, može se primijeniti i cefaleksin, cefoksitin, ceftriakson, azitromicin ili klindamicin. Izbor antibiotika ovisi, ako je moguće, o bakteriološkom nalazu (11). Dekongestivne kapi za nos imaju vazokonstriktorski učinak, smanjuju edem sluznice i time olakšavaju drenažu. Uporabu dekonjestivnih kapi treba ograničiti na otprilike tri dana, jer produljeno uzimanje dovodi do prestanka djelovanja lijeka, povratnog oticanja nazalne sluznice (*eng. rebound swelling*) i posljedične kongestije nosa, što se naziva *rinitis medicamentosa*. Nazalna irigacija fiziološkom otopinom ili sprejevi s fiziološkom otopinom smanjuju viskozitet nazalnog sekreta i olakšavaju simptome (47).

Eliminacija izvora infekcije cilj je svake kirurške metode (11). Stomatološka intervencija uključuje endodontsko liječenje inficiranog zuba ili njegovu ekstrakciju te zatvaranje oroantralne fistule. Ako se izvor infekcije koji je odontogene etiologije zanemari, liječenje će biti neuspješno (48). Ponekad endodontsko liječenje i antibiotska terapija dovoljni su za liječenje odontogenog rinosinuitisa. Ako endodontsko liječenje ne uspije, može se izvesti apikotomija ili ekstrakcija tog zuba. Ekstrakcija se mora izvesti s oprezom kako bi se izbjeglo potisnuće korijena u maksilarni sinus ili oroantralna komunikacija, jer to pogoršava postojeću infekciju i zahtijeva daljnju obradu. Prihvatljivo je ostaviti fragment korijena koji je manji od 3 mm i potisnut u sinus, propisati antibiotik pacijentu na 10 dana i redovito kontrolirati pacijenta kako bi se na vrijeme uočili mogući znakovi infekcije. Oroantralna komunikacija relativno je česta komplikacija dentoalveolarne kirurgije (11). Defekti manji od 5 mm cijele spontano, ali preporuča se primjena lokalnih mjera hemostaze poput stavljanja antifibrinolitickog uložka u alveolu. Za defekte veće od 5 mm indicirana je kirurška terapija, ali radi uspješnosti terapije infekcija sinusa tada mora biti pod kontrolom. Za uklanjanje stranih tijela iz sinusa ili patološki promijenjene sluznice koristi se Caldwell-Lucova ili endoskopska sinusna operacija (10).

5.1.7.1 Caldwell-Lucova operacija

Caldwell-Lucova operacija ima dugu povijest u liječenju patologija sinusa. Sinusu se pristupa intraoralno kroz *fossu caninu* te se odljušti i kiretira patološki promijenjena sluznica. Kroz taj otvor napravi se otvor na medijalnom zidu sinusa prema donjem nosnom hodniku čime je osigurana drenaža. Tijekom operacije uklanja se fiziološka sluznica potrebna za normalnu sinusnu funkciju koja je nakon operacije zamijenjena nespecijaliziranom sluznicom. Ovaj zahvat izvodi se prilikom uklanjanja stranih tijela poput zuba ili implantata, cista, tumora i gljivičnih nakupina, ali se prilikom uklanjanja zuba ili implantata sluznica ne uklanja. Caldwell-Lucova operacija, unatoč mogućim komplikacijama koje nosi i tome što ponekad postoji potreba za ponovnom operacijom, danas se još uvijek koristi (48).

5.1.7.2 Funkcionalna endoskopska sinusna kirurgija

Kao alternativa klasičnoj Caldwell-Lucovoj operaciji danas se sve više koristi funkcionalna endoskopska sinusna kirurgija (*eng. functional endoscopic sinus surgery, FESS*) (11). Cilj ovog zahvata omogućiti je obnovu sinusne ventilacije i njegovo normalno funkcioniranje. Radi se o minimalno invazivnom zahvatu koji omogućuje direktnu vizualizaciju pomoću fiberoptičkog endoskopa pristupom kroz nosnice pod lokalnom anestezijom što znači da se može izvesti u ordinaciji. Ostale prednosti ovog postupka su to što izaziva minimalnu nelagodu za pacijenta i pruža bolji pregled kirurškog polja što dovodi do manje postoperativnih komplikacija poput oštećenja živaca koji inerviraju gornje zube (50). Nedostatak je što se ovim zahvatom ne mogu ukloniti veća strana tijela (11). CT skeniranjem utvrđuju se anatomske odnose okolnih struktura prema oboljelom sinusu što je važno za planiranje ovog kirurškog zahvata. Rezultati FESS-a su vrlo dobri, čak i kod pacijenata s prethodnom operacijom sinusa. Postupak se smatra uspješnim ako većina pacijentovih simptoma nestane. Komplikacije su rijetke, a najčešća je curenje cerebrospinalne tekućine dok je najgora sljepoća zbog oštećenja vidnog živca (49).

5.1.8 Komplikacije

Komplikacije rinosinusitisa nastaju vrlo rijetko. Zbog vrlo tanke stijenke što sinus dijeli od orbite, može doći do širenja infekcije prema orbiti. Orbitalne komplikacije su preseptalni celulitis, orbitalni celulitis, subperiostalni apsces, orbitalni apsces i tromboza kavernoznog sinusa. Infekcija se može proširiti i intrakranijalno pa su tako intrakranijalne komplikacije subduralni hematoma, epiduralni hematoma, meningitis, subduralni empijem i apsces mozga. Osim direktnog širenja infekcije, infekcija u ova područja može se proširiti i hematogeno (32).

Gubitkom zuba dolazi do resorpcije alveolarnog grebena za oko 40-60% u roku od jedne do tri godine. Kod takvih pacijenata koji su duže bezubi kost počinje propadati što rezultira nedostatkom visine za postavljanje implantata. Tada je indicirano podizanje dna maksilarnog sinusa s nadomještanjem kosti (2). Podizanje dna maksilarnog sinusa relativno je siguran zahvat, bilo da se radi o klasičnim ili modernim tehnikama. Zahvat je uspješniji kod djelomično ozubljenih pacijenata, a nijedna studija nije pronašla razliku između augmentacije s istodobnom ili odgođenom implantacijom. Najbolje rezultate što se tiče korištenog materijala pokazuju autogeni koštani transplantati (1). Međutim, ovaj zahvat nosi moguće komplikacije koje mogu utjecati na ishod implantološke terapije i kvalitetu života pacijenata (39). Rinosinusitis je jedna od komplikacija nakon podizanja dna maksilarnog sinusa, a može biti akutnog i kroničnog tijeka (2). Perforacija membrane i otvorena tehnika nose veći rizik za nastanak rinosinusitisa nakon podizanja dna maksilarnog sinusa (4). Kirurška trauma, potisnuće stranog tijela u sinus, obliteracija maksilarnog ušća zbog hematoma ili edema te postojeća upala sinusa ugrožavaju normalnu funkciju sinusa i samim time uzrokuju nastanak upale (39). Simptomi takvog rinosinusitisa skoro su uvijek unilateralni, međutim nijedan od tih simptoma ne prevladava zasebno (34). Klinički znakovi mogu uključivati glavobolju, facijalnu bol, neugodan okus ili miris, unilateralnu rinoreju i infraorbitalno oticanje (40). Dentalni simptomi mogu biti prisutni, ali nisu toliko česti (10). Liječenje zahtijeva primjenu lijekova poput antibiotika, dekonjestivnih kapi za nos i fiziološke otopine. U slučaju da konzervativna terapija ne uspije, primjenjuje se neka od kirurških metoda kako bi se osigurala normalna ventilacija i drenaža sinusa (46). Kirurška terapija uključuje uklanjanje inficirane sluznice, ponekad materijala za nadomještanje kosti, a u najtežim slučajevima i uklanjanje implantata. Iako se radi o zahvatu s predvidljivim rezultatima, liječenje komplikacija može biti vrlo teško za pacijenta, uz bol i nelagodu, produljeno ukupno vrijeme liječenja i mnogo posjeta liječniku (40). Temeljiti klinički pregled i radiološka procjena obavezni su prije zahvata kako bi se spriječio rizik od komplikacija. Potpuna eliminacija patoloških stanja sinusa svakako je preporučena prije ovog zahvata i implantološke terapije (46).

Danas se sve više primjenjuje podizanje dna maksilarnog sinusa zahvaljujući kojem je uz implantološku terapiju značajno poboljšana kvaliteta života pacijenata. Bitan je cjelovit preoperativan pregled i detaljno planiranje izvođenja zahvata kako bi zahvat bio što uspješniji. Također, potrebno je upoznati pacijenta s mogućim komplikacijama među koje spada i rinosinusitis. Rinosinusitis treba prepoznati na vrijeme te liječiti kako bi spriječili daljnje komplikacije, gubitak implantata i pacijentu olakšali simptome. Upravo zbog toga podizanje dna maksilarnog sinusa treba izvršiti sa što većom dozom opreza kako bi se smanjio rizik od komplikacija.

1. Gabrić D, Katanec D. Elevacija dna maksilarnog sinusa. *Acta Stomatol Croat.* 2007;41(1):57-65.
2. Rapsa K. Sinus lifts failure resulting in chronic sinusitis. *J Otolaryngol - ENT Res.* 2017;8(6).
3. Göçmen G, Özkan Y. Maxillary sinus augmentation for dental implants. In: Gendeh BS, editor. *Paranasal sinuses.* IntechOpen; 2017.
4. Kim YK, Hwang JY, Yun PY. Relationship between prognosis of dental implants and maxillary sinusitis associated with the sinus elevation procedure. *Int J Oral Maxillofac Implants.* 2013;28(1):178-183.
5. Souza AD, Rajagopal K V, Ankolekar VH, Souza AD, Kotian SR. Anatomy of maxillary sinus and its ostium: A radiological study using computed tomography. *CHRISMED J Health Res* 2016;3:37-40.
6. Krmpotić-Nemanić J, Marušić A. *Anatomija čovjeka.* Zagreb: Medicinska naklada; 2007.
7. Miše I. *Oralna kirurgija.* Zagreb: Medicinska naklada; 1991.
8. Malec M, Smektala T, Trybek G, Sporniak-Tutak K. Katarzyna. Maxillary sinus septa: Prevalence, morphology, diagnostics and implantological implications. Systematic review. *Folia morpholo.* 2014;73(3):259-266.
9. Lafci Fahrioglu S, VanKampen N, Andaloro C. Anatomy, head and neck, sinus function and development [Internet]. Treasure Island (FL): StatPearls Publishing; c2020. Available from: <https://www.ncbi.nlm.nih.gov/books/NBK532926/>.
10. Brook I. Sinusitis of odontogenic origin. *Otolaryngol Head Neck Surg.* 2006;135(3):349-355.
11. Mehra P, Jeong D. Maxillary sinusitis of odontogenic origin. *Curr Infect Dis Rep.* 2008;10(3):205-210.
12. Orban B. *Oral Histology and Embryology.* St. Louis: The C.V. Mosby Company; 1944.
13. Kalyvas D, Kapsalas A, Paikou S, Tsiklakis K. Thickness of the Schneiderian membrane and its correlation with anatomical structures and demographic parameters using CBCT tomography: a retrospective study. *Int J Implant Dent.* 2018;4(1):32.
14. Lindhe J, Lang NP, Karring T. *Klinička parodontologija i dentalna implantologija.* Zagreb: Nakladni zavod Globus; 2010.
15. Rosano G, Taschieri S, Gaudy JF, Del Fabbro M. Maxillary sinus vascularization: a cadaveric study. *J Craniofac Surg.* 2009;20(3):940-943.
16. Katanec D, Gabrić Pandurić D. Podizanje dna maksilarnog sinusa; ballon-lift-control i piezorirurgija. *Sonda.* 2011; 22-5.

17. Venkatesh E, Elluru SV. Cone beam computed tomography: basics and applications in dentistry. *J Istanbul Univ Fac Dent*. 2017;51(3 Suppl 1):S102-121.
18. Rahpeyma A, Khajehahmadi S. Open sinus lift surgery and the importance of preoperative cone-beam computed tomography scan: A Review. *J Int Oral Health*. 2015;7(9):127-133.
19. Jensen OT. *The sinus bone graft*. 2nd ed. Chicago: Quintessence Pub.; 1999.
20. Misch CE. Maxillary sinus augmentation for endosteal implants: organized alternative treatment plans. *Int J Oral Implantol*. 1987;4(2):49-58.
21. Kim J, Jang H. A review of complications of maxillary sinus augmentation and available treatment methods. *J Korean Assoc Oral Maxillofac Surg*. 2019;45(4):220-224.
22. Kumar P, Vinitha B, Fathima G. Bone grafts in dentistry. *J Pharm Bioallied Sci*. 2013;5(Suppl 1):S125-7.
23. Sheikh Z, Hamdan N, Ikeda Y, Grynepas M, Ganss B, Glogauer M. Natural graft tissues and synthetic biomaterials for periodontal and alveolar bone reconstructive applications: a review. *Biomater Res*. 2017;21:9.
24. Turri A, Elgali I, Vazirisani F, Johansson A, Emanuelsson L, Dahlin C, et al. Guided bone regeneration is promoted by the molecular events in the membrane compartment. *Biomaterials*. 2016;84:167-183.
25. Woo I, Le BT. Maxillary sinus floor elevation: review of anatomy and two techniques. *Implant Dent*. 2004;13(1):28-32.
26. Dhandapani RB, Baskaran S, Arun KV, Kumar TS. Minimally invasive maxillary sinus elevation using balloon system: A case series. *J Indian Soc Periodontol*. 2016;20(4):468-471.
27. Gabrić Pandurić D, Alfirević T, Balać D, Sušić M. Upotreba piezoelektričnog uređaja u oralnoj kirurgiji. *Medix*. 2010;16:91.
28. Garg AK. Augmentation grafting of the maxillary sinus for placement of dental implants: anatomy, physiology, and procedures. *Implant Dent*. 1999;8(1):36-46.
29. Masood A, Moumoulidis I, Panesar J. Acute rhinosinusitis in adults: an update on current management. *Postgrad Med J*. 2007;83(980):402-8.
30. Dykewicz MS, Hamilos DL. Rhinitis and sinusitis. *J Allergy Clin Immunol*. 2010;125(2 Suppl 2):S103-115.
31. Fokkens WJ, Lund VJ, Mullol J, Bachert C, Alobid I, Baroody F, et al. European Position Paper on Rhinosinusitis and Nasal Polyps 2012. *Rhino Sipl*. 2012;3(23):1-298.
32. DeBoer DL, Kwon E. Acute Sinusitis [Internet]. Treasure Island (FL): StatPearls Publishing; c2020. Available from: <https://www.ncbi.nlm.nih.gov/books/NBK547701/>.

33. Lee KC, Lee SJ. Clinical features and treatments of odontogenic sinusitis. *Yonsei Med J.* 2010;51(6):932-7 .
34. Patel NA, Ferguson BJ. Odontogenic sinusitis: an ancient but under-appreciated cause of maxillary sinusitis. *Curr Opin Otolaryngol Head Neck Surg.* 2012;20(1):24-28.
35. Arias-Irimia O, Barona-Dorado C, Santos-Marino JA, Martínez-Rodríguez N, Martínez-González JM. Meta-analysis of the etiology of odontogenic maxillary sinusitis. *Med Oral Patol Oral Cir Bucal.* 2010;15(1):70-73.
36. Hrelja I, Kalogjera L. Odontogeni maksilarni sinuitis. *Sonda.* 2007;8(14-15):93-6.
37. Lechien, JR, Filleul O, Costa de Araujo P, Hsieh, JW, Chantrain G, Saussez, S. Chronic maxillary rhinosinusitis of dental origin: a systematic review of 674 patient cases. *Int J Otolaryngol.* 2014;1–9.
38. Timmenga NM, Raghoobar GM, Liem RSB, vanWeissenbruch R, Manson WL, Vissink A. Effects of maxillary sinus floor elevation surgery on the maxillary sinus physiology. *Eur J Oral Sci.* 2003;111:189–197.
39. Sindel A, Özarıslan MM, Özalp Ö. Management of the complications of maxillary sinus augmentation. In: Wang TC, editor. *Challenging issues on paranasal sinuses.* IntechOpen; 2018.
40. Chirilă L, Rotaru C, Filipov I, Săndulescu M. Management of acute maxillary sinusitis after sinus bone grafting procedures with simultaneous dental implants placement - a retrospective study. *BMC Infect Dis.* 2016;(16 Suppl 1):94.
41. Jiam NTL, Goldberg AN, Murr AH, Pletcher SD. Surgical treatment of chronic rhinosinusitis after sinus lift. *Am J Rhinol Allergy.* 2017;31(4):271-275.
42. Berger G, Kattan A, Bernheim J, Ophir D, Finkelstein Y. Acute sinusitis: a histopathological and immunohistochemical study. *Laryngoscope.* 2000;110(12):2089-2094.
43. Raman A, Papagiannopoulos P, Kuhar HN, Gattuso P, Batra PS, Tajudeen BA. Histopathologic features of chronic sinusitis precipitated by odontogenic infection. *Am J Rhinol Allergy.* 2019;33(2):113-120.
44. Akhlaghi F, Esmaeelinejad M, Safai P. Etiologies and treatments of odontogenic maxillary sinusitis: a systematic review. *Iran Red Crescent Med J.* 2015;17(12).
45. Brook I. Microbiology of acute and chronic maxillary sinusitis associated with an odontogenic origin. *Laryngoscope.* 2005;115(5):823-825.

46. Anavi Y, Allon DM, Avishai G, Calderon S. Complications of maxillary sinus augmentations in a selective series of patients. *Oral Surg Oral Med Oral Pathol Oral Radiol Endod.* 2008;106(1):34-38.
47. Aring AM, Chan MM. Acute rhinosinusitis in adults. *Am Fam Physician.* 2011;83(9):1057-1063.
48. Aukštakalnis R, Simonavičiute R, Simuntis R. Treatment options for odontogenic maxillary sinusitis: a review. *Stomatologija.* 2018;20(1):22-26.
49. Slack R, Bates G. Functional endoscopic sinus surgery. *Am Fam Physician.* 1998;58(3):707-718.

Marjana Stipić rođena je 5. rujna 1994. godine u Domkyrkoförsu, Kraljevini Švedskoj. Završila je Osnovnu školu „Andrije Palmović“ u Rasinji, a 2009. godine upisuje Gimnaziju „Fran Galović“ u Koprivnici, jezični smjer. Nakon završene gimnazije 2013. godine upisuje Stomatološki fakultet u Zagrebu. Tijekom studiranja asistirala je u dvije ordinacije i pohađala školu njemačkog jezika.