

Odontogene upale maksilofacijalne regije

Krmpotić, Maja

Master's thesis / Diplomski rad

2020

Degree Grantor / Ustanova koja je dodijelila akademski / stručni stupanj: **University of Zagreb, School of Dental Medicine / Sveučilište u Zagrebu, Stomatološki fakultet**

Permanent link / Trajna poveznica: <https://um.nsk.hr/um:nbn:hr:127:776015>

Rights / Prava: [Attribution-NonCommercial 4.0 International/Imenovanje-Nekomercijalno 4.0 međunarodna](#)

Download date / Datum preuzimanja: **2024-07-22**



Repository / Repozitorij:

[University of Zagreb School of Dental Medicine Repository](#)





Sveučilište u Zagrebu
Stomatološki fakultet

Maja Krmpotić

**ODONTOGENE UPALE
MAKSILOFACIJALNE REGIJE**

DIPLOMSKI RAD

Zagreb, 2020.

Rad je ostvaren na Katedri za maksilofacijalnu kirurgiju Stomatološkog fakulteta Sveučilišta u Zagrebu.

Mentor rada: izv. prof. dr. sc. Predrag Knežević, Stomatološki fakultet Sveučilišta u Zagrebu.

Lektor hrvatskog jezika: Snježana Srdić, prof. hrvatskog jezika i književnosti

Lektor engleskog jezika: Denis Plavetić, prof. engleskog jezika i književnosti i povijesti

Sastav Povjerenstva za obranu diplomskog rada:

1. _____
2. _____
3. _____

Datum obrane rada: _____

Rad sadrži: 40 stranica

 12 slika

 CD

Rad je vlastito autorsko djelo, koje je u potpunosti samostalno napisano uz naznaku izvora drugih autora i dokumenata korištenih u radu. Osim ako nije drukčije navedeno, sve ilustracije (tablice, slike i dr.) u radu su izvorni doprinos autora diplomskog rada. Autor je odgovoran za pribavljanje dopuštenja za korištenje ilustracija koje nisu njegov izvorni doprinos, kao i za sve eventualne posljedice koje mogu nastati zbog nedopuštenog preuzimanja ilustracija odnosno propusta u navođenju njihovog podrijetla.

Zahvala

Zahvaljujem svom mentoru izv. prof. dr. sc. Predragu Kneževiću na pomoći, strpljenju i stručnim savjetima tijekom izrade diplomskog rada.

Najviše zahvaljujem svojoj obitelji i prijateljima koji su mi tijekom studiranja pružili bezuvjetnu ljubav, razumijevanje i potporu.

ODONTOGENE UPALE MAKSILOFACIJALNE REGIJE

Sažetak

Odontogena upala predstavlja infekciju čiji je uzročnik zub. Najčešće nastaje kao posljedica zubnog karijesa, traume zuba, parodontnih džepova ili perikoronitisa. Prodorom mikroorganizama u periapikalno tkivo nastaje upalna reakcija koja može biti akutna, subakutna ili kronična ovisno o općim i lokalnim čimbenicima. Poremeti li se ravnoteža između imunološkog sustava domaćina i stupnja patogenosti bakterija u korist mikroorganizama, dolazi do širenja odontogene upale. Upalni proces iz periapikalne regije može se proširiti, obično kroz bližu i tanju koštanu stijenku, perforirati periost i dospjeti u meka tkiva. Lokalizacije upalnog procesa u mekom tkivu i kasniji putevi širenja ovise o anatomskej poziciji mišića i fascija glave i vrata pa apscesi mogu nastati intraoralno ili ekstraoralno. Klinički se očituju tipičnim simptomima upale (tumor, dolor, calor, rubor, functio laesa), a zbog blizine žvačne muskulature slabije ili jače izraženim trizmusom te limfadenopatijom. U težim slučajevima, nakon uspostave anatomske komunikacije između sekundarnih prostora i udaljenih regija, mogu se javiti komplikacije praćene općim simptomima. Terapija odontogene infekcije uključuje uklanjanje uzroka, osiguravanje drenaže gnojnog sadržaja i upotrebu antibiotika te primjenu dodatnih mjera kao što su hidratacija organizma ili analgetici po potrebi. Od antibiotika empirijski se ordinira amoksicilin s klavulanskom kiselinom, a ukoliko u sljedeća dva dana ne dođe do poboljšanja, uključuje se i metronidazol u antimikrobnu terapiju.

Ključne riječi: odontogena upala; zub uzročnik; apsces; antibiotici

ODONTOGENIC INFECTIONS OF THE MAXILLOFACIAL REGION

Summary

Odontogenic infection is an infection caused by a tooth. It most often occurs as a result of dental caries, tooth trauma, periodontal disease or pericoronitis. The penetration of microorganisms into the periapical tissue causes an inflammatory reaction that can be acute, subacute or chronic, depending on general and local factors. If the balance between the host's immune system and the degree of pathogenicity of bacteria is disturbed in favour of microorganisms, odontogenic infection starts spreading. The inflammatory process can spread from the periapical region, usually through the closer and thinner bone wall, perforate the periosteum, and reach the soft tissues. The localizations of the inflammatory process in the soft tissue and later routes of spread depend on the anatomical position of the muscles and fascia of the head and neck, so abscesses can occur intraorally or extraorally. They are clinically manifested by typical symptoms of infection (tumor, dolor, calor, rubor, functio laesa), due to the proximity of the masticatory muscles with less or more pronounced trismus and lymphadenopathy. In severe cases, after the establishment of anatomical communication between secondary spaces and distant regions, complications accompanied by general symptoms may occur. The treatment of odontogenic infection includes the removal of the cause, drainage of the purulent contents and the use of antibiotics, and the application of additional measures such as hydration of the body or analgesics, if necessary. Amoxicillin with clavulanic acid is empirically administered as an antibiotic, and if there is no improvement in the next two days, metronidazole is included in antimicrobial therapy.

Keywords: odontogenic infection; infected tooth; abscess; antibiotics

Popis skraćenica

DNK- deoksiribonukleinska kiselina

itd.- i tako dalje

npr.- na primjer

spp.- species

SADRŽAJ

1. UVOD	1
2. ODONTOGENA UPALA	3
2.1. Etiologija	4
2.2. Mikrobiologija	5
2.3. Patofiziologija.....	6
2.4. Načini i putevi širenja odontogene upale.....	8
2.4.1. Infekcije zuba gornje čeljusti	10
2.4.2. Infekcije zuba donje čeljusti	11
2.4.3. Primarni prostori	12
2.4.4. Sekundarni prostori	14
2.4.5. Komunikacije između prostora	16
2.5. Komplikacije odontogene upale	17
2.6. Dijagnoza.....	20
2.7. Terapija.....	22
2.7.1. Uklanjanje uzročnika	22
2.7.2. Incizija i drenaža	24
2.7.3. Antibiotici	29
3. RASPRAVA	32
4. ZAKLJUČAK	34
5. LITERATURA	36
6. ŽIVOTOPIS.....	39

Upale nastale u vezi sa zubima, odnosno one kojima je zub izvor ili put infekcije u kost i okolna tkiva, nazivaju se odontogenim upalama i pripadaju najčešćim infekcijama maksilofacijalne regije (1-3). Zbog nedovoljno razvijene preventivne stomatološke skrbi ne iznenađuje velika pojavnost bolesnika sa simptomima odontogene upale. Uspješnost njihovog liječenja ovisi o ranoj dijagnozi i pravovremenoj terapiji.

Svrha ovog preglednog rada je prikazati odontogenu upalu, vrste apscesa koji se mogu razviti, moguće puteve širenja infekcije, posljedične komplikacije te dijagnostičke i terapijske metode.

2. ODONTOGENA UPALA

2.1. Etiologija

90-95% infekcija orofacijalne regije su odontogene etiologije, a 70% njih započinje kao periapikalna upala. Kao što samo ime govori, zub je glavni uzročnik. Pri tome upala može imati svoje podrijetlo iz endodonta, parodonta ili perikorornarnog prostora (2,3).

Preduvjet za nastanak odontogene upale može biti djelomično iznikli zub (poluimpaktirani/poluretinerani zub). U prostor između neizniklog dijela krune zuba i gingive koja ga pokriva mogu iz usne šupljine ući mikroorganizmi i izazvati upalu perikorornarnog prostora-perikoronitis. Kod izniklih zuba drugi etiološki faktori, kao karijes ili trauma, mogu pogodovati pulpitisu i širenju upale kroz kanal zuba u periapikalnu regiju. Također, prodor mikroorganizama u regiju oko vrška korijena zuba omogućuju i parodontni džepovi (3).

Osim ove primarne odontogene etiologije, upala u području zuba, kosti i okolnih tkiva može nastati i per continuitatem, hematogenim putem ili vrlo rijetko limfogeno. Per continuitatem upala nastaje nakon operativnog zahvata, na primjer (npr.) ekstrakcije zuba ili alveotomije ili traume, pri čemu je dolazi do prekida kontinuiteta sluznice, rana ostaje otvorena i omogućen je prodor bakterija iz usne šupljine u dubinu tkiva. Hematogenim putem nastaje od upalnog procesa na koži ili unutarnjih organa, kada se bakterije krvlju prenose u čeljusnu kost i okolicu zuba (4,5).

Akutna odontogena upala najčešće nastaje kao posljedica akutne egzacerbacije kroničnog periapikalnog ostitičkog procesa zbog neadekvatnog endodontskog liječenja, punjenja kanala, operacije u blizini zuba, traume ili smanjene otpornosti organizma zbog sistemne bolesti (6). Uzrok razvoju odontogene upale mogu biti i zaostali korijeni, impaktirani zubi, odontogene ciste, ekstrakcijske rane, traume zuba i čeljusti te vrlo rijetko odontogeni tumori (1,2,5,6).

2.2. Mikrobiologija

Odontogene upale uzrokovane su zajedničkim djelovanjem više vrsta mikroorganizama. Fiziološku floru usne šupljine čine aerobi i anaerobi. Svi oni su potencijalni uzročnici infekcije. Ukoliko dođe do poremećaja ravnoteže između otpornosti domaćina i virulencije mikroorganizama, bilo da su uzroci čovjek ili vanjski čimbenici, nastupa infekcija. Od aerobnih bakterija najčešći uzročnici infekcija su *Staphylococcus species (spp.)* i *Streptococcus spp.* koji mogu rasti i u anaerobnim uvjetima, zatim *Pneumococcus spp.*, *Enterococcus spp.*, *Pseudomonas spp.* i *Escherichia spp.*. Od anaeroba uglavnom su to: *Peptostreptococcus spp.*, *Peptococcus spp.*, *Veillonella spp.* i *Bacteroides spp.* (5,6).

Mikroflora odontogene upale polimikrobne je naravi te uključuje kombinaciju aerobnih i anaerobnih bakterija. S obzirom na trajanje upalnog procesa mikrobiološki profil se znatno mijenja i to u korist anaerobnih bakterija (3,7). Kombinirano djelovanje očituje se u tome što aerobi iniciraju infekciju stvarajući lokalne uvjete za anaerobnu bakterijsku invaziju. (3) U inicijalnoj fazi odontogene upale 85% flore čine Gram (+) koki – fakultativni anaerobi od kojih su najznačajniji *Streptococcus viridans*, *Streptococcus spp.* i *Staphylococcus spp.* Sposobnost fakultativnih organizama koji preživljavaju uvjete bez kisika predstavlja ključ za daljnju propagaciju infekcije u dublja tkiva. Bitno manju ulogu imaju Gram (-) aerobni štapići među kojima su najzastupljeniji *Eikenella corrodens* i *Escherichia coli*. U uznapredovaloj fazi odontogene upale, koju karakterizira formiranje apscesa, glavnu ulogu imaju striktni anaerobi i to: 50% Gram (-) štapići i 30% Gram (+) koki. Od Gram (-) štapića najzastupljeniji su *Bacteroides spp.* (*fragilis*, *oralis*), *Porphyromonas*, *Prevotella* i *Fusobacterium spp.*, a od Gram (+) koka *Peptostreptococcus spp.* Poznavanje mikroorganizama usne šupljine, kao i pojedinih uzročnika po fazama upale, od velike je važnosti za empirijsku primjenu antibiotika prije mikrobiološkog nalaza i antibiograma. Mikrobiološki nalaz i antibiogram, kao i posljedična ciljana antibiotska terapija ovisit će o fazi upale u kojoj se uzima uzorak (7,8).

2.3. Patofiziologija

Upala je reakcija na fizičku, kemijsku ili biološku noksu. Cilj joj je da razrijedi, uništi ili blokira napadačku tvar i/ili vlastite uništene stanice, a potom slijedi proces cijeljenja (9).

Upala ima tri osnovne komponente: 1. povećanje protoka krvi kroz napadnuto područje (uzrokovano vazodilatacijom kapilara i arteriola, čime se povećava doprema leukocita i raznih topljivih molekula u to područje), 2. povećanu kapilarnu propusnost koja omogućava povećanu eksudaciju sastojaka plazme (antitijela, komponente komplementa i tako dalje (itd.)), 3. povećanu migraciju leukocita u to područje. Na mjesto upale u akutnoj fazi obično prvo stižu granulociti i trombociti. Ako uspiju neutralizirati uzrok upale, ona i završava tom akutnom fazom, a ako ne, upala prelazi u kroničnu fazu tijekom koje se na mjestu upale nakupljaju mononuklearni fagociti i limfociti (9).

Stanice akutne upale su mastociti (bazofili), trombociti, neutrofil i eozinofili. Mastociti sadrže brojne citoplazmatske granule s biološki aktivnim tvarima, čije je oslobađanje odgovorno za većinu vaskularnih manifestacija akutne upale. Neutrofil su najbrojnija stanična komponenta akutne upale. Ukoliko akutna upala nije bila dostatna za uklanjanje uzroka upale i pokretanje procesa cijeljenja, slijedi kronična upala. Svrha kronične upale je očistiti tkivo od nekrotičnih ostataka akutne upale, pokrenuti dodatne obrambene mehanizme protiv perzistirajuće infekcije i stvoriti preduvjete za proces cijeljenja (9).

Stanice kronične upale su limfociti, makrofagi i plazma stanice. Nasuprot polimorfonuklearnim granulocitima, koji su ključno obilježje akutne upale, kroničnu obilježava nakupljanje mononuklearnih stanica. Limfociti u upali djeluju kao citotoksične stanice (CD8+) koje mogu izravno uništiti ciljne stanice i kao pomagačke (CD4+), koje lučenjem različitih citokina sudjeluju u privlačenju i aktiviranju makrofaga, kontroli proliferacije limfocita i regulaciji lučenja antitijela. Vodeće stanice kronične upale su makrofagi čija je glavna zadaća fagocitoza i probava oštećenih dijelova tkiva, stanica i mikroorganizama. Plazma stanice nastaju iz aktiviranih limfocita B, a glavna im je funkcija proizvodnja antitijela (9).

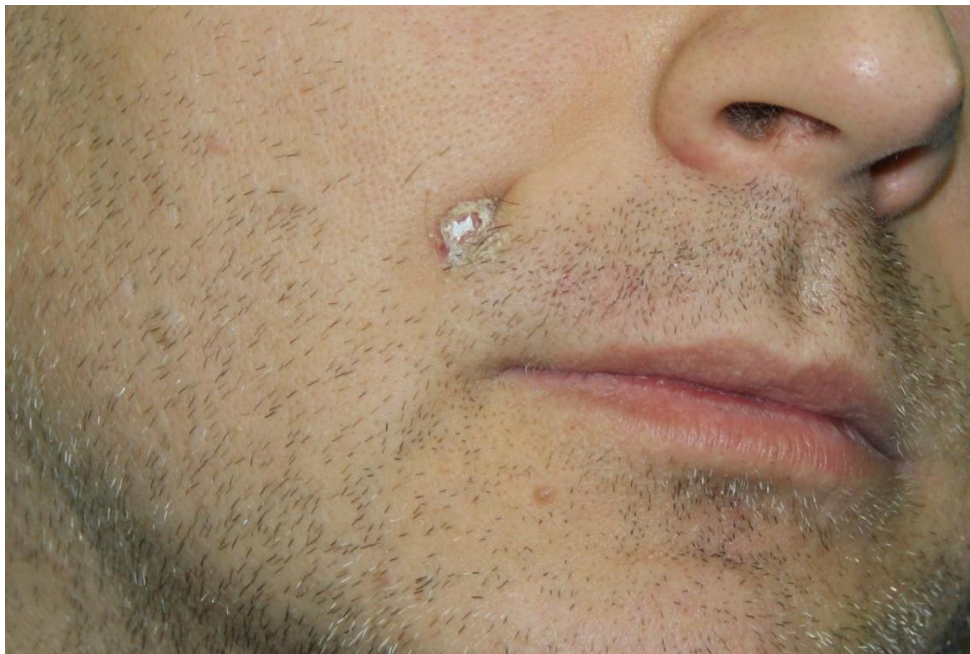Klasični znakovi i simptomi akutne lokalne upale su: crvenilo (*rubor*), oteklina (*tumor*), toplina (*calor*), bol (*dolor*) i gubitak funkcije (*functio laesa*) (10,11). Crvenilo je posljedica vazodilatacije krvnih žila i hiperemije, a oteklina nakupljanja eksudata u tkivu (9). Toplina potječe od snažnog oksidativnog metabolizma u upaljeno tkivu u neutrofilima i makrofagima. Nepotpunom se redukcijom kisika stvaraju kisikovi radikali, a pri tom se oslobađa velika količina topline. Istodobno, povećanje protoka kroz upaljeno područje termodilucijom (prijenos

topline iz unutrašnjosti na površinu tijela) pridonosi velikom lokalnom zagrijavanju upaljenog tkiva. Svaku upalnu reakciju redovito prati fenomen bol. Nociceptore pobuđuju različiti medijatori upale i povišeni tkivni tlak zbog edema (12). Tkivna disfunkcija upaljenog područja može biti uzrokovana mehaničkim faktorima te refleksnom inhibicijom mišića uslijed boli (13).

2.4. Načini i putevi širenja odontogene upale

Odontogena upala od početka može biti akutna, subakutna ili kronična, ali može imati i promjenjiv tok, ovisno o općim (pacijentov imunološki sustav i virulencija mikroorganizama) i lokalnim čimbenicima (6).

Najčešći oblik upale je kronična periapikalna upala koja nastaje u slučaju postojanja ravnoteže između patogenosti bakterija i obrane organizma. Ona je najčešće asimptomatska, lokalizirana u području apeksa zuba i često se otkriva radiološkim pregledom kao usputan nalaz (4). Kronični upalni proces može dovesti do formiranja fistule, odnosno epiteliziranog kanala koji povezuje upalni proces s površinom sluznice usne šupljine (intraoralna fistula) ili kože (ekstraoralna fistula) čime se omogućava prirodna drenaža upalnog procesa, (Slika 1.) (13). Pacijenti često navode da se bolovi tada značajno smanje (5).



Slika 1. Ekstraoralna odontogena fistula kao posljedica kroničnog upalnog procesa.

Preuzeto s dopuštenjem autora: prof. dr. sc. Predrag Knežević.

Poremeti li se ravnoteža između imunološkog sustava domaćina i stupnja patogenosti bakterija u korist mikroorganizama, kronična upala se može rasplamsati i poprimiti akutni tijek (egzacerbacija). Tada upalni proces više nije lokaliziran samo u području apeksa, već se širi kroz kost (3,4,5,14).

U zdravih osoba s funkcionalnim imunološkim sustavom bakterije moraju biti prisutne u visokoj koncentraciji i imati visok stupanj invazivnosti da bi se upala proširila. Komplikacije se najčešće javljaju kod medicinski kompromitiranih pacijenata. Nekontrolirani dijabetes, kronična hemodijaliza, imunodeficijentna stanja te sistemska kemoterapija najčešća su medicinska stanja s povećanim rizikom. Poremećena funkcija neutrofila ili neutropenija ključni su u patogenezi. Narušen obrambeni odgovor domaćina omogućava brzo razmnožavanje mikroorganizama relativno niske virulencije (3).

Smjer širenja upale iz periapikalne regije ovisi o blizini koštane stijenke (vestibularne ili oralne) i njezinoj debljini. Prodor gnojnog procesa kroz bližu koštanu stijenkku gotovo je pravilo. Ako je apeks korijena zuba unutar kosti centralno smješten, infekcija prodire kroz tanju koštanu stijenkku (3). Nakon prodora kroz kost, lokalizacija upalnog procesa u mekom tkivu i kasniji putevi širenja određeni su anatomskom pozicijom hvatišta mišića i fascija glave i vrata. (3,15) Mišići ili fascije samo relativno omeđuju prostor koji međusobno direktno ili indirektno komuniciraju, a to omogućuje širenje upale iz jednog prostora u drugi. (3)

Ovisno o putevima i mjestu inokulacije upalnog sadržaja, akutni dentoalveolarni proces može imati različite kliničke manifestacije: 1) intraalveolarni, 2) subperiostalni, 3) submukozni ili parulis, 4) subkutani, 5) fascijalni ili migracijski- cervikofacijalni (1,2,6).

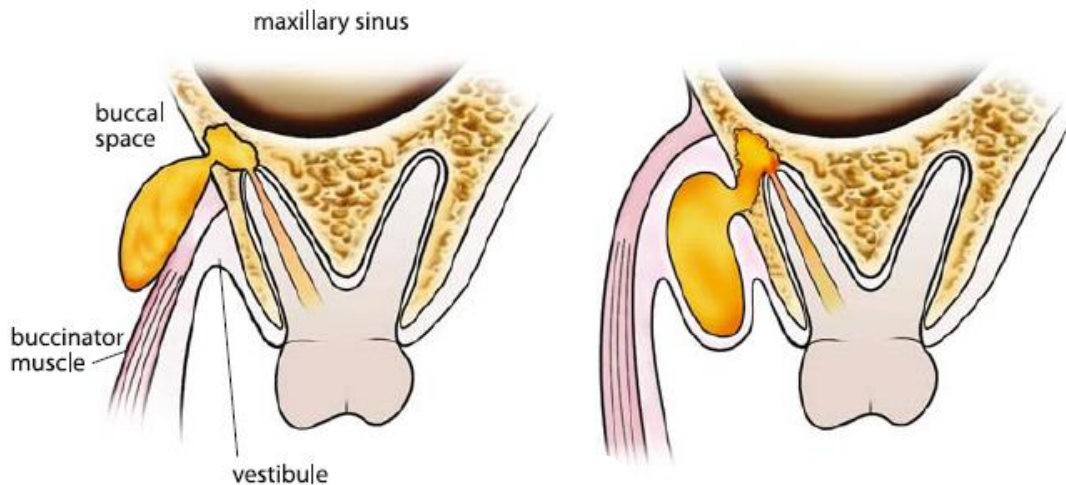
Inicijalni stadij karakterizira akumulacija purulentnog sadržaja u alveolarnoj kosti. U slučaju neliječenja ili neodgovaranja na terapiju, intraalveolarni proces širi se subperiostalno, stvarajući subperiostalni apsces koji se klinički očituje palpatorno diskretnom, ali bolnom oteklinom. Za pacijenta predstavlja najbolniju fazu upale. Razlog tome leži u pritisku kojim gnoj odiže, odnosno degažira periost od kosti, a što živčana vlakna registriraju kao bol. Zatim slijedi perforacija periosta i širenje upalnog procesa submukozno što rezultira regresijom bolova (5,6,14). Najčešće se širi intraoralno formirajući submukozni apsces. Ponekad se širi kroz rahlo vezivno tkivo, dolazi ispod kože i čini subkutani apsces, a ako napreduje prema fascijama mišića nastaje apsces fascijalnog prostora (1,2,4). Fascijalni prostori omeđeni su fascijama mišića, koje purulentni sadržaj može rastezati ili perforirati, omogućavajući daljnje širenje infekcije. Ovi prostori su potencijalna područja koja ne postoje kod zdravih pojedinaca i razvijaju se samo u slučajevima proširenih infekcija koje nisu odmah primjereno sanirane. Neki od ovih područja sadrže rahlo vezivno tkivo, masno tkivo i slinovnice dok drugi sadrže

neurovaskularne strukture. Prema tome, osim apscesa koji označava oštro ograničenu nakupinu gnoja može se razviti i akutna difuzna infekcija. Ukoliko se upala širi u rahlo vezivno tkivo u velikoj mjeri ispod kože, bez supuracije naziva se celulitis, a u težim slučajevima sa supuracijom flegmona (2,6). Difuzna upala kosti koja zahvaća periost, spongiozu i kortikalni dio kosti, najčešće ograničena na područje uokolo zuba uzročnika, naziva se odontogenim osteomijelitisom. Značajka odontogene upale je da infekcija rijetko ostaje unutar kosti, već ima tendenciju prodora kroz kost i širenja u meka tkiva (6).

2.4.1. Infekcije zuba gornje čeljusti

Najčešće prodiru kroz bukalnu i labijalnu stranu alveolarne kosti formirajući pri tome vestibularne apscese, uz uvjet da se mjesto perforacije kosti nalazi ispod hvatišta mišića obraza (*m. buccinator*). Većinom spongiozna građa gornje čeljusti olakšava širenje upale prema mjestu najmanjeg otpora, a to je najčešće u vestibularni kortikalis, jer je palatinalni kortikalis deblji. Dodatni faktor koji određuje mjesto proboja gnoja u meka tkiva je položaj apeksa korijena zuba u odnosu na blizinu vestibularnog i palatinalnog koritikalisa. S obzirom na to da su svi korijeni gornjih zuba bliže bukalnoj kompakti, osim vrha korijena lateralnog sjekutića i palatinalnih korijena prekutnjaka i kutnjaka koji su bliže nepcu, vestibularni apsces (*abscessus vestibuli oris maxillae*) tako je najčešći submukozni intraoralni apsces u gornjoj čeljusti. Očituje se tipičnom flukturirajućom oteklinom u predvorju usne šupljine u visini apeksa zuba uzročnika. Može biti prisutan i edem usne u slučaju kada apsces potječe od prednjih zubi ili infraorbitalni edem kada su uzročnici gornji lateralni zubi (3,13). Dugi korijen očnjaka gornje čeljusti projicira se iznad hvatišta mišića podizača usnog kuta i gornje usne (*m. levator anguli oris* i *m. levator labii superior*) zbog čega nastaje apsces udubine očnjaka (*abscessus fossae caninae*). Ako infekcije gornjih kutnjaka i prekutnjaka prodiru kroz alveolarnu stijenkku iznad hvatišta mišića buccinatora, nastaje apsces obraza (*abscessus buccae*), (Slika 2). Palatinalni apsces (*abscessus palatinalis*) ili nepčani apsces najčešće nastaje u prednjem dijelu nepca, a uzročnik je lateralni sjekutić čiji je vrh korijena često usmjeren palatinalno. Može nastati i od palatinalnih korijena prekutnjaka ako imaju dva ili tri korijena te od palatinalnog korijena svakog kutnjaka. Razvoj kliničke slike kod palatinalnog apscesa ovisi o činjenici da tvrdo nepce ima tanak sloj submukoze i čvrsto vezanu sluznicu i periost, a na sredini, u anteroposteriornom smjeru, jaku fibrozu koja sprječava širenje apscesa na kontralateralnu stranu (1). Zbog toga se obično očituje kao mala oštro ograničena otekline nepca lokalizirana uz zub uzročnik. Ponekad, iako je zub

uzročnik lateralni sjekutić, moguće je da apsces bude lokaliziran u regiji kutnjaka (3). Bolesnici u početku imaju jake bolove zbog pritiska apscesa na periost, a oteklina je tvrde konzistencije. Širenjem upale oteklina postaje fluktuirajuća i manje bolna. Uznapredovali apsces može uzrokovati smetnje u govoru i gutanju (1).

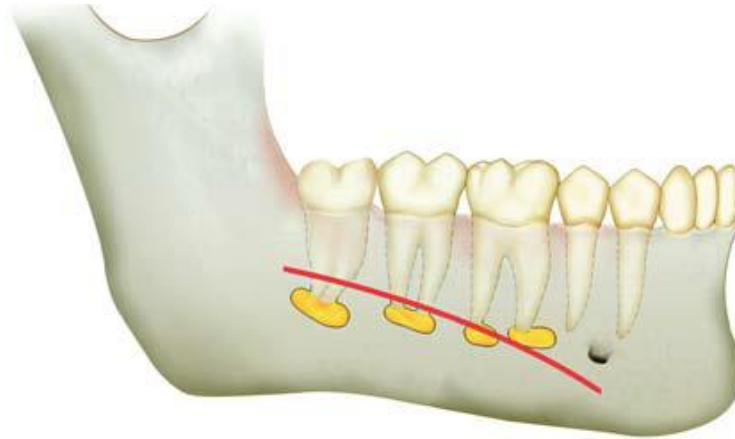


Slika 2. Širenje upale ovisno o poziciji apeksa korijena zuba prema hvatištu m. buccinatora.

Preuzeto s dopuštenjem izdavača: (2)

2.4.2. Infekcije zuba donje čeljusti

Prije svega infekcije sjekutića, očnjaka i pretkutnjaka često erodiraju kroz labijalnu i bukalnu stijenku alveolarne kosti obično iznad hvatišta mimičnih mišića pri čemu nastaju vestibularni apscesi. S obzirom na građu kosti donje čeljusti s debelom kompaktom, bukalna kortikalna stijenka tanja je kod prednjih, a lingvalna kortikalna stijenka kod stražnjih zuba. Zato se infekcije donjih kutnjaka uglavnom šire lingvalno. Infekcije koje se šire bukalno, ovisno o hvatištu obraznog mišića, mogu stvarati vestibularne ili češće obrazne apscese. Infekcije koje se šire lingvalno treba promatrati u ovisnosti o hvatištu milohioidnog mišića na unutarnjoj strani korpusa mandibule, koji čini dno usne šupljine. Prodor infekcije kroz lingvalnu stranu alveolarne kosti iznad hvatišta milohioidnog mišića imat će za posljedicu stvaranje sublingvalnog apscesa, a ispod hvatišta mišića nastanak submandibularnog apscesa, (Slika 3.) (1).



Slika 3. Lokalizacija upale iznad ili ispod m. mylohyoideusa ovisno o poziciji apeksa korijena zuba prema hvatištu mišića. Preuzeto s dopuštenjem izdavača: (2)

2.4.3. Primarni prostori

Sublingvalni prostor je anatomska parna regija, lateralno omeđena unutarnjom stranom mandibule, medijalno mišićima genioglosusom i geniohyoideusom, krov joj čini sluznica dna usne šupljine, dno milohioidni mišić, a straga je otvoren i povezan sa submandibularnim prostorom. Sublingvalni apsces (*abscessus sublingualis*) razvija se od vrškova korijena donjih sjekutića, očnjaka, pretkutnjaka, a ponekad i prvog kutnjaka koji se nalaze iznad hvatišta milohioidnog mišića (1,3). Klinički se manifestira eritematoznom, mekanom oteklinom prekrivenom sjajnom napetom sluznicom s fibrinskim naslagama (1,13). Jezik se čini povećan i potisnut je prema zdravoj strani, a u uznapredovaloj fazi upale može biti i odignut. Žvakanje i gutanje su otežani i praćeni bolom, a u težim slučajevima otežano je i disanje (1,3,13). Apsces sublingvalnog prostora odontogene etiologije potrebno je diferencijalno dijagnostički razlučiti od oteklina u kliničkoj slici sijaletijaze. U tom slučaju oteklina nastaje opstrukcijom izvodnog kanala submandibularne žlijezde kamencem, ali je za nju karakteristično da nastaje i povećava se za vrijeme uživanja hrane i pića ili neposredno nakon toga (13,16).

Submandibularni apsces (*abscessus submandibularis*) razvija se uglavnom od donjih kutnjaka čiji se apeksi nalaze bliže lingvalnoj stijenci mandibule u području omeđenom lateralno lingvalnom stijenkom mandibule, gore milohioidnim mišićem te ispod fascije vrata, platizme i kože. Submandibularni prostor sprijeda omeđuje prednji trbuh digastrikusa dok straga nema omeđenja i široko komunicira s drugim prostorima. Apsces ovog područja prostire se od donjeg

rubu mandibule do hoidne kosti i do prednjeg ruba sternokleidomastoidnog mišića. Kliničkom slikom, osim otekline, dominiraju bolovi te otežano otvaranje usta i gutanje. Donji rub mandibule je moguće palpirati, što nije slučaj kada oteklina prijeđe donji rub mandibule i proširi se prema obrazu. Tada apsces nazivamo perimandibularnim (*abscessus perimandibularis*) (1,3).

Apsces brade (*abscessus menti*) je najčešće uzrokovan donjim sjekutićima, rjeđe očnjacima čiji se apeksi nalaze ispod hvatišta mentalnog mišića i platizme. U kliničkoj slici dominira oteklina u području brade, bolna na palpaciju, koža je napeta i crvena te se donji rub simfize mandibule u pravilu ne može palpirati (1,3).

Od apscesa brade puno je češći submentalni apsces (*abscessus submentalis*) koji zahvaća područje od prednjeg dijela mandibule obostrano do hoidne kosti. Granicu prema submandibularnim regijama čine prednji trbusi digastričnih mišića, prema gore milohioidni mišić, a prema naprijed platizma, fascija i koža vrata. Uzrokuju ga donji sjekutići i očnjaci, a iznimno rijetko pretkutnjaci. Očituje se bolnom i crvenom oteklinom u području donjeg ruba simfize do jezične kosti koja se širi obostrano prema submandibularnom prostoru. Za razliku od apscesa brade, donji rub simfize mandibule najčešće se može palpirati (1,3).

Apsces bukalnog prostora (*abscessus buccae*) može nastati od gornjih i donjih zuba, ovisno o odnosu lateralnih apeksa korijena zuba i hvatišta bukcinatora. Najčešće ga uzrokuju gornji prvi i drugi kutnjak, a rjeđe donji umnjak. Taj prostor medijalno je ograničen mišićem bukcinatorom, lateralno supkutanim tkivom i kožom, sprijeda zigomatičnim mišićem, straga maseterom, gore se pruža do jagodične kosti i dolje do donjeg ruba mandibule. Kliničkom slikom dominira oteklina obraza, edem zahvaća usne i vjeđe, a koža obraza je crvena i napeta. Vestibulum usne šupljine je plići pa se intraoralno u obraznoj sluznici često vide otisci zubnih kruna (1,3).

Apsces kaninog prostora (*abscessus fossae caninae*) najčešće uzrokuje gornji očnjak, rjeđe gornji sjekutići ili prvi pretkutnjaci. S obzirom na relativno dugi korijen očnjaka, vršak korijena se u pravilu nalazi iznad hvatišta mišića levatora anguli oris i levatora labi superioris i uzrokuje apsces koji je omeđen prednjom stijenkom maksile i spomenutim mišićima. Apsces se manifestira kao oteklina prednjeg dijela obraza, lateralno od nosa uz gubitak nazolabijalne brazde te više ili manje zatvoreno oko zbog edema kapka. Upala se lako širi supkutano prema medijalnom očnom kutu (1,3).

2.4.4. Sekundarni prostori

Apsces submaseteričnog prostora (*abscessus submasseterica*) koji medijalno omeđuje ramus mandibule, a lateralno maseter, najčešće je posljedica širenja upale donjeg umnjaka. U kliničkoj slici dominira ekstraoralna otekline u području uzlaznog kraka mandibule, obično dobro lokalizirana, uz izraženu bolnost, trizmus i crvenilo kože (1).

Pterigomandibularni absces (*abscessus pterygomandibularis*) razvija se u prostoru koji se nalazi između medijalnog pterigoidnog mišića i unutarnje strane ramusa mandibule, straga ga omeđuje duboki režanj parotidne žlijezde, a krov mu čini lateralni pterigoidni mišić. Najčešće se radi o posljedici teškog nicanja donjeg umnjaka zbog horizontalnog položaja ili korijena umnjaka usmjerenog prema medijalno i natrag, a iznimno rijetko o širenju periapikalne upale. Upala u pterigomandibularnoj regiji često može nastati i kao posljedica komplikacije nesterilnim davanjem provodne mandibularne anestezije. Zbog zahvaćenosti medijalnog pterigoidnog mišića upalom, vodeći simptom je trizmus. Palpacija ispod angulusa mandibule je izrazito bolna. Za pterigomandibularni absces osim trizmusa karakteristično je da nikada nema vanjske otekline. U usnoj šupljini vidljiva je otekline polovice mekog nepca i tonzilarnih lukova uz pomak uvule prema zdravoj strani (1,3).

Apsces temporalne jame (*abscessus fossae temporalis*) najčešće nastaje širenjem upale gornjeg umnjaka. Udubina u temporalnoj kosti uglavnom je ispunjena temporalnim mišićem, medijalno je omeđuje planum temporalne kosti, a lateralno fascija istoimenog mišića. Temporalni mišić dijeli jamu na duboki i površinski prostor. U kliničkoj slici prevladava otekline u temporalnom području uz izražen trizmus i opće simptome upale (1,2,3).

Apsces infratemporalne jame (*abscessus fossae infratemporalis*) rijetko je izoliran, a karakteriziran je izraženim trizmusom, ekstraoralnom oteklinom u projekciji incizure mandibule, ponekad obraza i intraoralno u području tubera maksile. Infratemporalni prostor nalazi se medijalno od jagodične kosti i uzlaznog kraka donje čeljusti, iza tubera maksile te lateralno od medijalnog pterigoidnog mišića. Taj se prostor naprijed i medijalno otvara u pterigopalatinalnu udubinu koja je naprijed omeđena maksilom, straga bazom pterigoidnog nastavka sfenoidne kosti, a naprijed preko fisure orbitalis inferior komunicira s orbitom (1,3).

Apsces parafaringealnog prostora (*abscessus parapharyngealis*) nalazi se između lateralnog zida ždrijela i medijalnog pterigoidnog mišića, iznad angulusa mandibule, gore seže do baze lubanje, straga ga omeđuje prevertebralna fascija, a dolje završava stilohioidnim ligamentom.

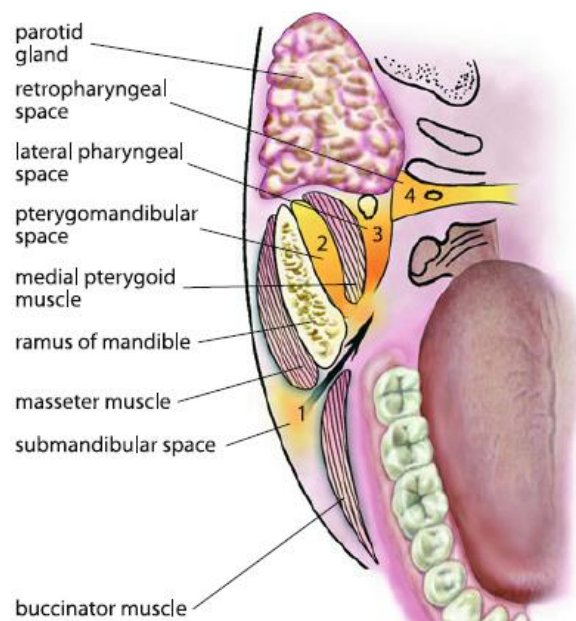
Najčešće nastaje širenjem upale iz pterigomandibularnog područja preko stražnjeg ruba medijalnog pterigoidnog mišića ili pak izravno od donjeg umnjaka. Diskretna oteklina lokalizirana je uz angulus mandibule ili iza njega, a izražen je trizmus. Intraoralno je iza donjeg umnjaka izbočen prednji nepčani luk te postoji oteklina stražnjeg dijela dna usne šupljine, a tonzilarna loža nije uočljiva. Uvula je crvena i zadebljala, a meko nepce obično nije jače otečeno kao kod peritonzilarnog apscesa. Zbog začepljenja Eustahijeve cijevi bolesnik može imati smetnje sluha i bol u srednjem uhu. Gutanje i disanje su otežani te su izraženi opći znaci upale, povišena tjelesna temperatura i opće loše stanje (1,3).

Apsces retrofaringealnog prostora (*abscessus retropharyngealis*) najčešće se razvija širenjem upale iz parafaringealnog prostora, koji je od njega odijeljen tankom bukofaringealnom fascijom. Retrofaringealni prostor je potencijalno najveći i najvažniji interfascijalni prostor vrata koji se sastoji od rahlog vezivnog tkiva između visceralnog dijela prevertebralne fascije i bukofaringealne fascije koja okružuje farinks. To je prostor između stražnjeg zida ždrijela i duboke fascije vrata, sprijeda od gornjeg faringealnog mišića i pripadajuće fascije do alarne fascije straga (anteriorni list prevertebralne fascije), a proteže se od baze lubanje do jednjaka, odnosno razine kralješka C7 ili Th1, gdje se spajaju dvije fascije (bukofaringealna i alarna). Retrofaringealni prostor dopušta pokrete ždrijela, jednjaka, grkljana i dušnika u odnosu na kralježnicu tijekom gutanja. Ovaj prostor kranijalno zatvara baza lubanje te karotidna ovojnica sa svake strane dok se kaudalno otvara u gornjem medijastinumu. Odontogena upala retrofaringealnog prostora je rijetka, ali uvijek vrlo ozbiljna komplikacija koja ima tendenciju daljnjeg širenja descendentno kroz prostor između alarne i prevertebralne fascije koji se proteže od baze lubanje do dijafragme u stražnji medijastinum. Opće stanje bolesnika je pritom vrlo teško, izražena je oteklina na stražnjem zidu ždrijela s jakim crvenilom sluznice, otežano je gutanje i disanje, prisutni su jaki bolovi, nuhalni rigiditet, a ponekad i trizmus. (1).

2.4.5. Komunikacije između prostora

Budući da prostori često nemaju nepremostiva anatomska omeđenja i neke strukture prelaze iz jednog prostora u drugi, odontogena upala može se širiti iz jednog prostora u drugi (3).

Upala iz submandibularnog prostora može se širiti preko stražnjeg ruba milohioidnog mišića u sublingvalni prostor, ali i obrnuto. Iz sublingvalnog prostora upala se preko prednjeg trbuha digastrikusa može širiti u submentalni prostor. Ispod donjeg ruba mandibule u taj se prostor može proširiti upala i iz subkutanog tkiva brade. Iz submandibularnog i sublingvalnog prostora upala se širi i straga zahvaćajući pterigomandibularni prostor, (Slika 4.). Odavde može prijeći iza stražnjeg ruba medijalnog pterigoidnog mišića u parafaringealni prostor i gore uz m. pterigoideus lateralis u infratemporalni prostor i dalje u temporalni prostor. Parafaringealni prostor straga je u vezi s retrofaringealnim prostorom, dolje prelazi u trigonum caroticum, a onda putem vagine carotice do medijastinuma. Iz bukalnog prostora upala se može širiti u temporalni prostor, iz njega spuštati se u infratemporalni i dalje u pterigopalatinalni ili parotidni prostor. Pterigopalatinalni prostor komunicira gore i sprijeda preko fissure orbitalis inferior s orbitom (1,3). Od svih spomenutih prostora lica, u 60% slučajeva bukalni prostor pojedinačno je najčešće zahvaćen širenjem infekcije kroz meka tkiva, a nakon njega po učestalosti slijedi kanini prostor s 13% slučajeva (17). Poznavanje mišićnih hvatišta na kosti lica ključno je za razumijevanje puteva širenja odontogene infekcije (13).



Slika 4. Širenje dentoalveolarnog apscesa u susjedne prostore. Preuzeto iz: (2)

2.5. Komplikacije odontogene upale

Komplikacije odontogene upale posljedica su učinka infekcije na udaljene organske sustave te se razvijaju nakon uspostave anatomske komunikacije između sekundarnih prostora i organskih sustava. Sve komplikacije predstavljaju hitna stanja koja zahtijevaju hospitalizaciju. Pacijenti su životno ugroženi i infekcije se očituju izraženim općim simptomima. Zahtijevaju iscrpnu diferencijalnu dijagnostiku i multidisciplinarni pristup u liječenju.

Venska drenaža lica, osobito usne i obraza, može pogodovati intrakranijalnoj diseminaciji upalnog procesa. Vena facijalis i vena angularis povezane su preko donje i gornje oftalmičke vene s kavernožnim sinusom. Zato upalom izazvan tromboflebitis vene facijalis ili vene angularis može retrogradno dovesti do tromboze kavernožnog sinusa (3). Na taj način apsces kaninog prostora može se hematogeno proširiti i uzrokovati trombozu kavernožnog sinusa što je u praksi vrlo rijetko (1). Kavernožni sinus je također preko donje oftalmičke vene povezan s pterigoidnim venskim pleksusom kojeg oblikuju vene infratemporalnog i pterigoplatinalnog prostora koje su u čvrstoj vezi s venskim optokom pterigomandibularnog i parafaringealnog prostora, pa u skladu s tim infekcije tih područja mogu dovesti do tromboze kavernožnog sinusa. Osim navedena dva hematogena puta širenja moguće je i izravno širenje upalnog procesa iz retromolarnog područja preko otvora foramen Vesalli (18). Na trombozu kavernožnog sinusa upućuju rani znakovi venske opstrukcije retine, konjunktive i kapaka, pareza III., IV., oftalmičke grane V. i VI. kranijalnog živca kao i zahvaćenost karotidnog simpatičkog pleksusa s posljedičnom oftalmoplegijom, smanjenim ili odsutnim kornealnim refleksom i dilatacijom pupile. U početku je uz edem i kongestiju kapaka prisutna bol u oku i osjetljivost na pritisak koju prati visoka temperatura i jaka glavobolja (3). Odontogena infekcija sudjeluje u 10 % slučajeva tromboze kavernožnog sinusa, a pri tome dominira maksilarna regija (18).

Upala iz parafaringealnog prostora može se širiti ascendentno, kroz foramen jugulare i karotidni kanal u intrakranijski prostor. Ako dođe do erozije vezivne karotidne ovojnice, upala se može širiti descendentno, između karotidne arterije, unutarnje jugularne vene i n. vagusa prema medijastinumu što je češća komplikacija od ascendentnog širenja. To je vrlo važno imati na umu jer kod parafaringealnog apscesa, slično kao i kod pterigomandibularnog, izostaje oteklina lica i vrata kao vodeći znak većine odontogenih apscesa (1,3). Širenje upale u medijastinum moguće je i prodorom iz parafaringealnog prostora u retrofaringealni prostor i njime kaudalno u stražnji medijastinum. Medijastinitis prati jaka dispneja, bol u grudima, visoka kontinuirana

temperatura i zimica. Radiološki se vidi proširenje i zrak u medijastinumu, a katkada i pleuralni izljev. Može se formirati medijastinalni apsces, empijem i razviti perikarditis (3).

Rijetka komplikacija akutne upale u vezi sa širenjem upale u parafaringealni prostor može biti tromboza interne jugularne vene i erozija karotidne arterije. Osjetljivost i induracija duž sternokleidomastoidnog mišića i oticanje lateralne faringealne stijenke česti su nalaz. Erozija karotidne arterije uključuje epizode krvarenja iz usne šupljine ili uha ili ekhimoze oralnog i vratnog područja. Ta stanja zahtijevaju hitno podvezivanje zahvaćene vene ili arterije (3).

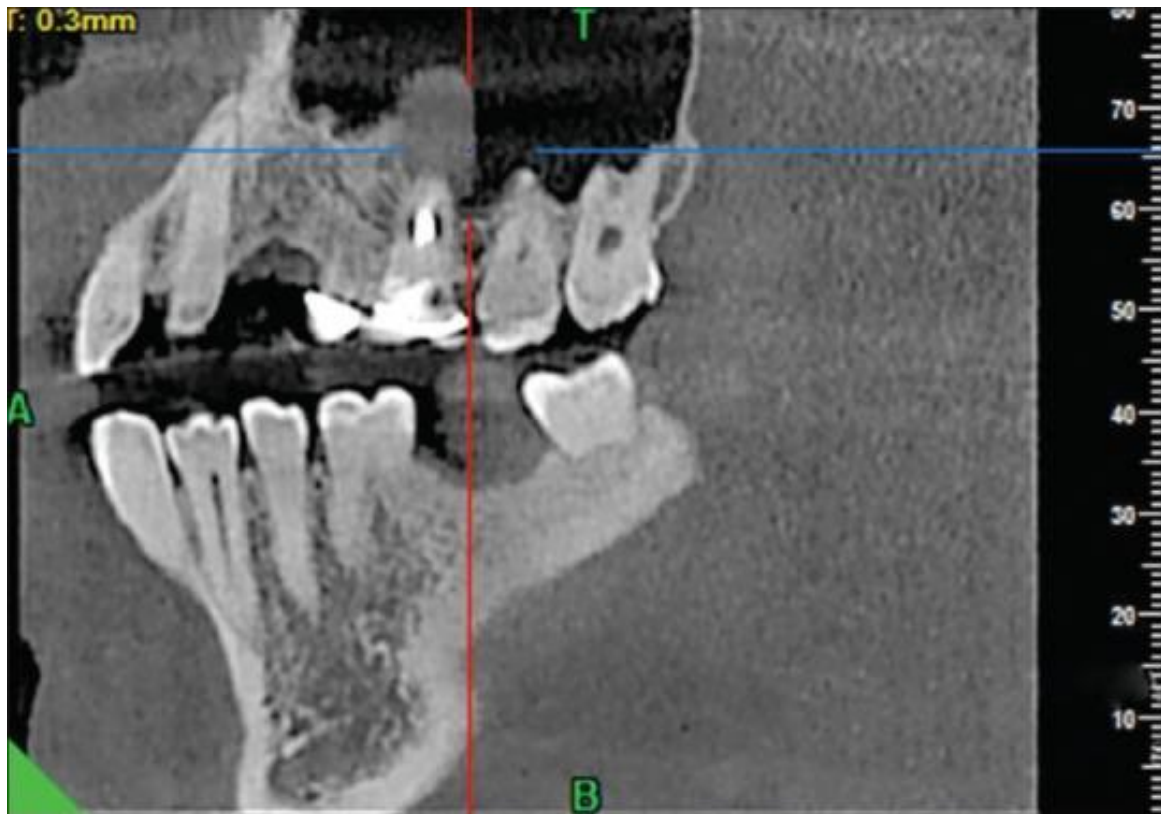Širenjem odontogene upale endokranijalno mogu se razviti infekcije središnjeg živčanog sustava poput bakterijskog meningitisa i apscesa mozga. Znakovi meningitisa su glavobolja, temperatura, ukočen vrat, povraćanje, konvulzije, smušenost, smanjen prag svijesti i koma. U većine bolesnika s apscesom mozga pojavljuju se glavobolja, febrilnost i fokalni neurološki ispadi koji ovisno o lokalizaciji apscesa uključuju hemiparezu, afaziju i ispade vidnog polja (3,19).

Zbog položaja vrhova korijena gornjeg drugog pretkutnjaka te prvog i drugog kutnjaka neposredno ispod maksilarnog sinusa, kod nekih bolesnika infekcija se može proširiti u prostor maksilarnog sinusa i uzrokovati sinusitis (Slika 5.) (1,3).

Osteomijelitis čeljusti kao komplikacija akutne odontogene upale rijetka je pojava i češća je u mandibuli, uglavnom zbog relativno slabije opskrbe krvlju i debljih kortikalnih stijenki. Prediponirajući su čimbenici za osteomijelitis dijabetes ili terapija kortikosteroidima (3).

Ukoliko se infekcija proširi i zahvati obostrano sublingvalni, submandibularni i submentalni prostor, nastaje zaseban klinički entitet Ludwigova angina (*Angina Ludovici*). Stanje je prvi opisao njemački liječnik Wilhelm Frederick von Ludwig 1836. Oteklina brzo nastaje i širi se, mesnata je, ne fluktuiraju i izrazito bolna na palpaciju. Bolesnik ima visoku temperaturu, glavobolju, teško otvara usta i guta, pa slina curi iz usta. Jezik i dno usne šupljine su odignuti što otežava disanje, a može nastati i edem glotisa. Subjektivne smetnje i klinički nalaz brzo se pogoršavaju pa može doći do asfiksije unutar 24 sata. Postoji nekoliko teorija o patogenezi upale. Najčešći uzroci infekcije su drugi (80%) i prvi donji kutnjaci (20%), a primarno može nastati u submandibularnom ili sublingvalnom prostoru te se širiti iz jednog u drugi prostor preko stražnjeg ruba milohioidnog mišića. Radi se o celulitisu dna usne šupljine koji se može širiti pterigomanidibularno i parafaringealno i dalje fascijalnim prostorima do medijastinuma. Smrt nastaje zbog gušenja, sepse, medijastinisa ili aspiracijske pneumonije. Kako je termin nastao u predantibiotsko doba, smrtnost je tada bila više od 75%, a danas je ispod 4%. U više

od 80% bolesnika Ludwigova angina je odontogene etiologije dok je rjeđe posljedica upale jezika (npr. piercing), submandibularne žlijezde, tonzila ili ždrijela. Obavezna je hitna hospitalizacija ovih bolesnika uz neodgodivu kiruršku inciziju i drenažu svih područja zahvaćenih gnojem i intravenska primjena antibiotika. Ukoliko je potrebno, prohodnost dišnih puteva osigurava se traheotomijom (1,3,17).



Slika 5. CBCT- odontogeni maksilarni sinusitis. Preuzeto s dopuštenjem izdavača: (20)

2.6. Dijagnoza

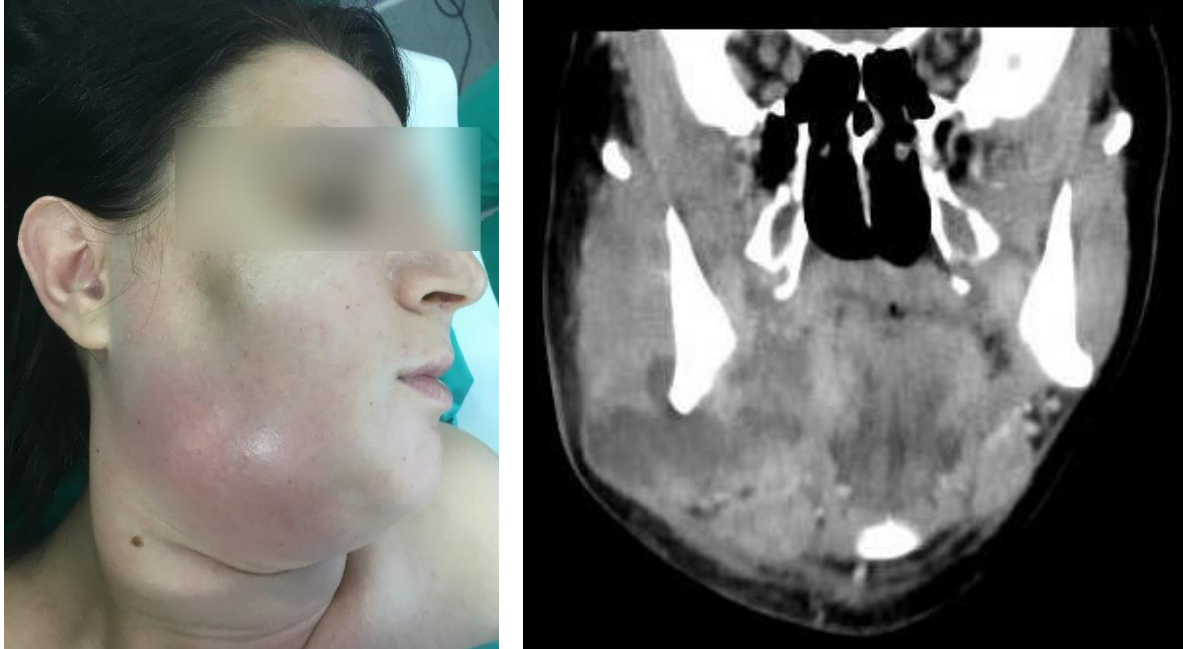
Dijagnostika odontogene infekcije temelji se na informacijama dobivenim anamnezom, kliničkim pregledom, radiološkim snimkama, a ponekad i antibiogramom (17).

U anamnezi pacijenti kao glavni simptom najčešće navode bol koja može i ne mora biti praćena oteklinom. Bitno je odrediti lokalizaciju i vrstu boli (početak, učestalost i trajanje te pojačavanje ili smanjivanje intenziteta na određene podražaje, npr. na toplo/hladno) (17). Kliničkim pregledom potrebno je obratiti pozornost na potencijalne izvore infekcije kao što su kariozni zubi, zaostali korijeni, upaljeni periodontalni džepovi, poluimpaktirani ili poluretinirani zubi odnosno perikoronitis (3,17). Pacijenti s infekcijama lokaliziranim više površinski, najčešće se žale na bol u području jednog ili više zuba te na osjetljivost zuba na pritisak, perkusiju i temperaturu. Pacijenti u kojih infekcija prodire u dublja područja glave i vrata, mogu imati temperaturu, trizmus i teškoće s gutanjem, a u težim slučajevima i s disanjem (17). Tri glavna čimbenika koja treba uzeti u obzir pri određivanju težine odontogene upale su: anatomske položaj, brzina napredovanja i zahvaćenost dišnih putova. Infekcije koje imaju visok stupanj ozbiljnosti su one u kojima oteklina izravno ometa protok zraka u dišnim putovima ili prijeti vitalnim strukturama (14).

Akutni i kronični apikalni proces predstavljaju upalnu reakciju periradikularnog tkiva na pulpnu infekciju, ali se međusobno razlikuju klinički i radiološki. Akutni apikalni proces karakterizira nagli početak, spontana bol, izrazita osjetljivost zuba na pritisak, stvaranje gnoja i oticanje okolnog tkiva. Pacijent često osjeća slabost te ima povišenu tjelesnu temperaturu i limfadenopatiju (17). U akutnoj fazi nema radiološki vidljivih znakova upale u kosti (pojavljuju se tek nakon osteolize kortikalne kosti) (14). Kronični apikalni proces karakterizira spori početak, obično bez ikakve nelagode uz povremeno stvaranje gnoja kroz formiranu fistulu (17). Ako je riječ o kroničnom procesu, uočava se radiolucencija u projekciji zuba uzročnika. U diferencijalno dijagnostičkom smislu treba razmišljati i o paradontnom apscesu. U svakom slučaju, terapeut mora biti siguran u dijagnozu jer se liječenje ovih dviju vrsta apscesa razlikuje (14). Ukoliko se klinički sa sigurnošću ne može utvrditi zub uzročnik od kojeg je fistula potekla, može poslužiti štapić gutaperke postavljen u otvor fistule nakon čega se učini ciljani radiološki snimka (17).

U dijagnostici odontogene upale korisna je dentalna odnosno ortopantomogramska snimka čeljusti dok je kod izraženijeg trizmusa ili ekstraoralne otekline potrebno učiniti višeslojnu kompjuteriziranu tomografiju (MSCT) ili magnetsku rezonanciju (MR) usne šupljine i vrata,

(Slika 6.) (1). Prognoza odontogene upale je dobra ako se na vrijeme započne s liječenjem i primijeni odgovarajuća endodontsko-parodontološka-kirurška terapija. Međutim, kada takva terapija nije dostatna za izlječenje, onda se vadi zub uzročnik. To su slučajevi kad je zub ozbiljno razoren karijesom ili ako postoji uznapredovala parodontna bolest (14).



Slika 6. Klinički nalaz i MSCT perimanibularnog apscesa.
Preuzeto s dopuštenjem autora: prof. dr. sc. Predrag Knežević.

2.7. Terapija

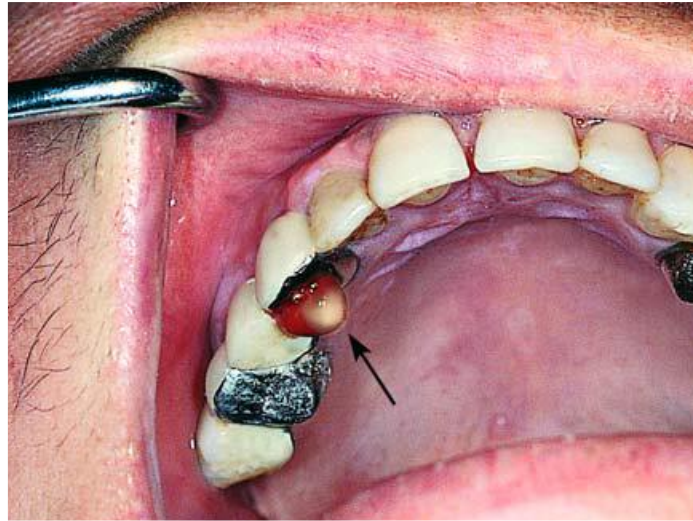2.7.1. Uklanjanje uzročnika

Osnovni principi liječenja odontogene infekcije uključuju: uklanjanje uzroka (ekstrakcijom zuba uzročnika, njegovim endodontskim ili parodontološkim liječenjem), evakuaciju gnojnog sadržaja (incizijom, ekstrakcijom, kortikalnom trepanacijom ili trepanacijom zuba), upotrebu antibiotika ako postoji indikacija te poboljšanje općeg stanja bolesnika primjenom dodatnih mjera (hidratacija organizma, analgetici po potrebi), (Slika 7. i 8.). Liječenje se ne može smatrati završenim sve dok se ne ukloni uzrok i mogući izvor recidiva upale (1,3,21).

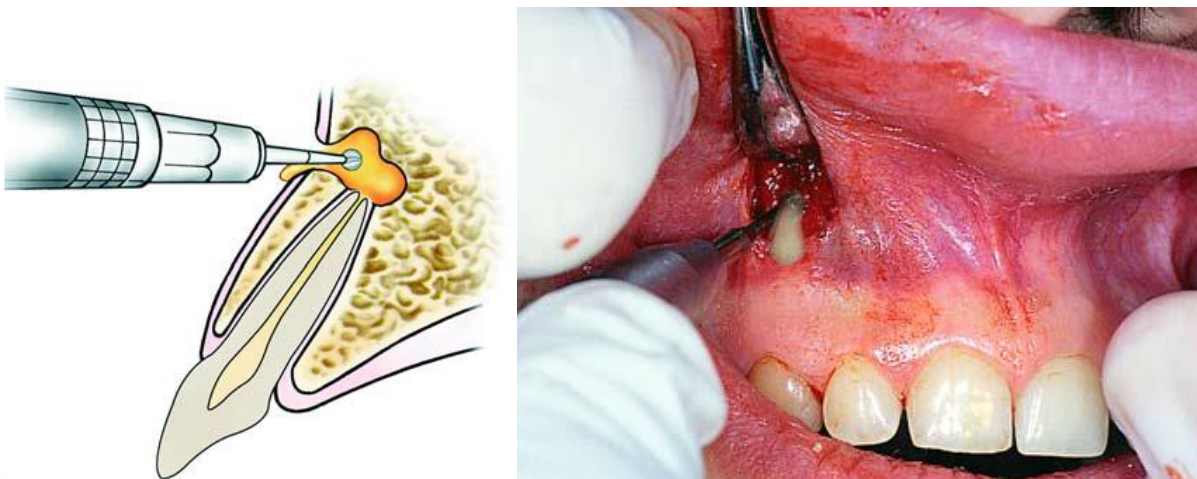
Koji će se terapijski postupak primijeniti ovisi o: ozbiljnosti upale, pacijentovu općem stanju, stupnju trizmusa te strateškoj važnosti zuba uzročnika upale (13). U stomatološkoj praksi, kod upale prednjih zuba, preporuča se trepanirati zub uzročnik, zatim endodontskim instrumentom proširiti kanal ili kanale (kod višekorijenskih zuba) te probiti apikalni stop kako bi se dobila spontana drenaža gnoja iz periapikalne regije. Zub se ostavi otvorenim, a bolesnika posavjetuje da „isisava sadržaj“, održava higijenu usne šupljine i stavlja smotuljak vate u trepanacijski otvor prije jela kako se otvor ne bi zatvorio hranom. Pretkutnjake i kutnjake najčešće je potrebno ekstrahirati čime u većini slučajeva uspostavimo drenažu kroz postekstrakcijsku alveolu (1,7). U slučaju intraosealnog periapikalnog apscesa, kada je prisutna jaka bol i nema izražene otekline jer se upala nije još proširila izvan kosti, a trepanaciju zuba nije moguće izvesti kroz krunu (endodontski liječeni zubi s tvrdim punjenjem ili zubi s nadogradnjom i krunicom), može se učiniti izravna trepanacija žarišta u alveolarnoj kosti rotirajućim brusnim tijelima kroz sluznicu i kost- kortikalna trepanacija. Kod subperiostalnog apscesa preporučuje se ući kohleom ili kiretom u područje između ruba alveolarne kosti i periosta te drenirati subperiostalno područje ili incidirati do razine kosti. Submukozni apscesi se najčešće ne dreniraju spontano po ekstrakciji zuba uzročnika, već je potrebno učiniti i inciziju. Razvojem bakterijske infekcije, ako gnojni sadržaj dospije do vanjske površine, sluznice ili kože, može se spontano drenirati uz slabljenje kliničkih simptoma. U slučaju parodontne bolesti razvijeni parodontni apsces drenira se tupim instrumentom, a dren se postavlja kroz mekotkivni i koštani džep. Ponekad se periapikalna infekcija može slobodno drenirati kroz parodontni džep ako je infekcija tim putem i nastala (1).

U slučajevima neuspješno provedene endodontske terapije ili revizije, po smirivanju simptoma upale, može se učiniti apikotomija. Ukoliko ona nije moguća, indicirana je ekstrakcija bez obzira na to je li proces ograničen, difuzan, u neposrednoj okolici zuba ili se proširio u okolna

tkiva. Međutim, pri životno ugrožavajućim stanjima poput flegmone ili sepse potrebno je individualno procijeniti je li potrebno odgoditi zahvat do poboljšanja kliničke slike pacijenta. Uz ekstrakciju, kod formiranog apscesa, indicirana je incizija i drenaža sadržaja (4,14).



Slika 7. Trepanacija zuba. Preuzeto s dopuštenjem izdavača: (2)

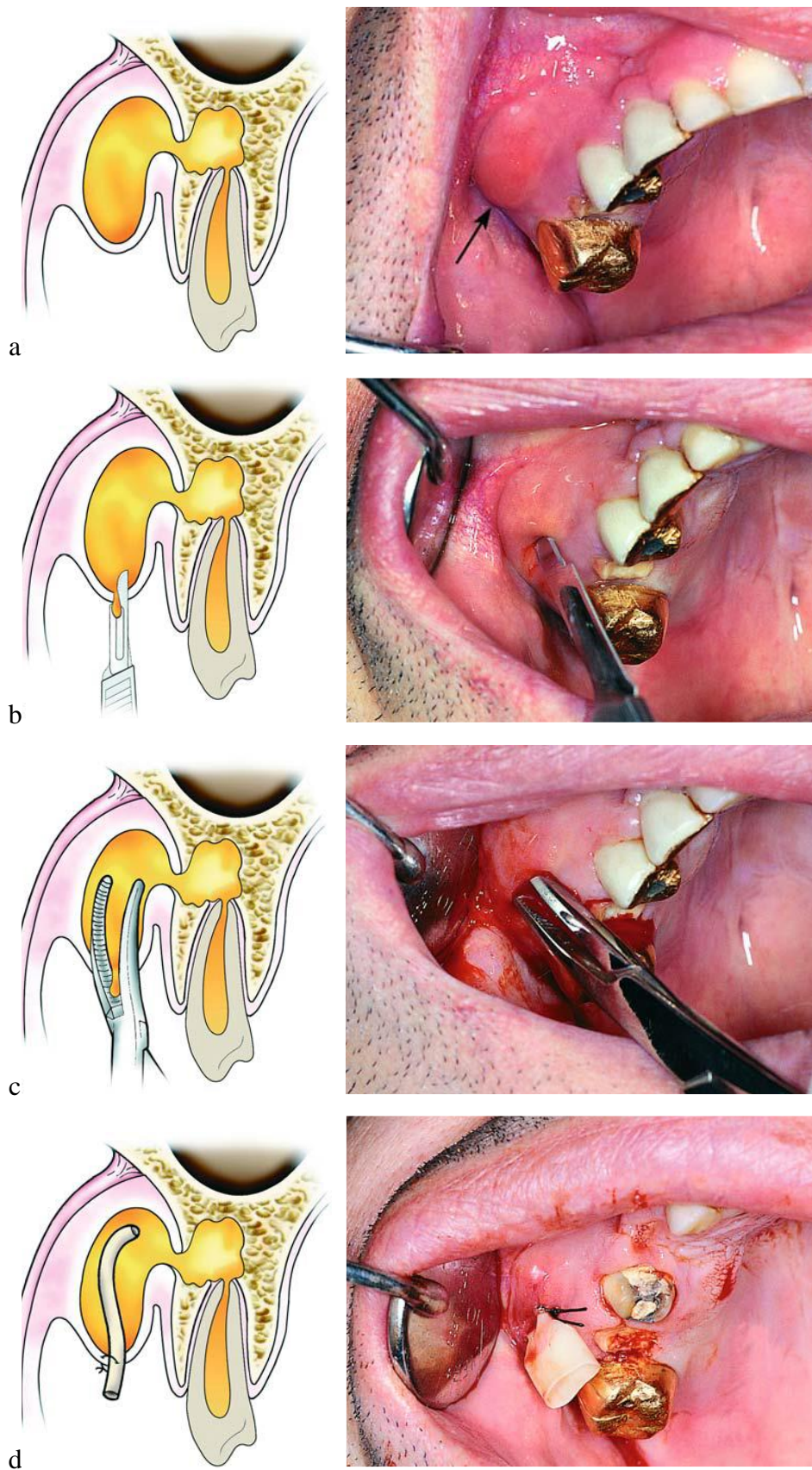


Slika 8. Kortikalna trepanacija. Preuzeto s dopuštenjem izdavača: (2)

2.7.2. Incizija i drenaža

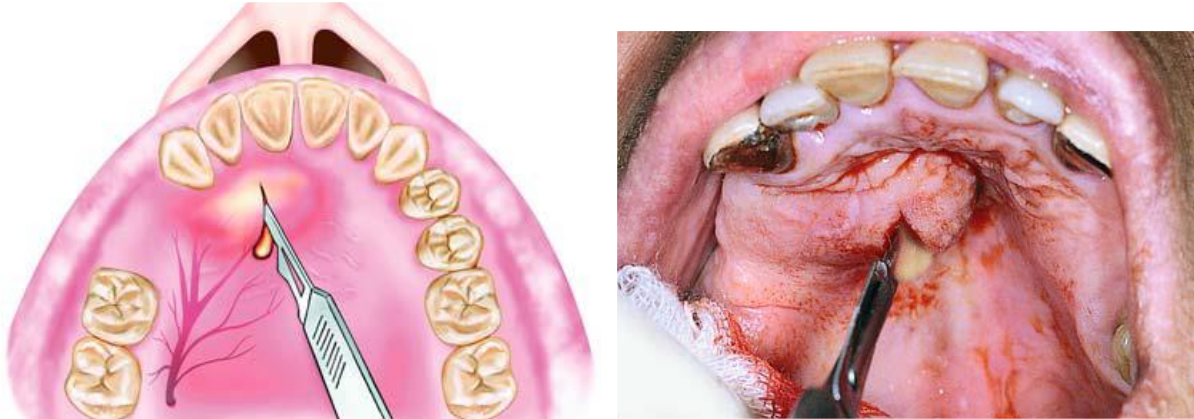
Osnovni kirurški zahvat za dreniranje apscesa je incizija. Izvodi se trbuhom skalpela No. 15, rezom na najizbočenijem dijelu otekline (1). Na taj način prazni se purulentni sadržaj, nastaje dekompresija tkiva što za posljedicu ima bolju opskrbu upaljenog područja krvlju, dospijeće antibiotika i čimbenika obrane domaćina te se omogućava ulazak zraka što smanjuje kolonizaciju anaerobnih bakterija (13). Pravilno izvođenje incizije zahtijeva poznavanje anatomije kako bismo izbjegli povrede važnih struktura kao što su živci, krvne žile ili izvodni kanali žlijezda (22).

Intraoralni apscesi smješteni su ispod sluznice i incidiraju se odmah nakon prepoznavanja, (Slika 9.). S obzirom na to da su ekstraoralni apscesi smješteni duboko, idealno ih je incidirati prije nego dođe do spontane perforacije koja produžuje liječenje i ostavlja veći ožiljak. Međutim, prerana incizija loše lokaliziranog celulitisa može prekinuti stvaranje normalne fiziološke barijere i proširiti upalu (3,14). Kada je moguće, rez treba napraviti u prirodnim naborima kože i na najnižoj točki da gravitacija pridonosi dreniranju apscesa (13). Intraoralni apscesi se u pravilu izvode u lokalnoj anesteziji. Sve subperiostalne apscese potrebno je incidirati u provodnoj anesteziji jer inciziju treba izvesti do kosti. Submukozne i subkutane apscese dovoljno je incidirati samo kroz sluznicu uz aplikaciju intramukozne i intrakutane lokalne anestezije. U načelu, sve ekstraoralne incizije, osim subkutanog apscesa, izvode se u općoj anesteziji uz hospitalizaciju bolesnika. Opća anestezija također se primjenjuje kod djece, osoba s poteškoćama u razvoju te jako uplašanih bolesnika (1). Važno je imati na umu da je aplikacija anestetika direktno u upaljeno područje kontraindicirana zbog izostanka željenog učinka anestetika te veće vjerojatnosti nastanka toksične reakcije i širenja upalnog procesa (23). Nakon incizije, potrebno je s nekim tupim instrumentom, najbolje hemostatom ući u apsces te raširiti nastalu šupljinu kako bi se dobila drenaža što veće količine gnoja. Ukoliko se incizijom ne dobije gnoj, već „pjenušavi“ zamućeni krvavi sadržaj, kirurški zahvat nije bio beskoristan jer ubrzava liječenje u odnosu na neincidirane apscese (1). Kako bi se osigurala kontinuirana drenaža apscesa i spriječilo spontano zatvaranje rubova rane, postavlja se dren što dublje u šupljinu apscesa. Ponekad ga je potrebno fiksirati šavom za rub rane kako bi se spriječilo njegovo ispadanje. Dren može biti gumeni (napravljen od dijela sterilnih rukavica) ili plastična cjevčica, a u rijetkim situacijama i uska jodoformna traka. Drenaža se provodi sve dok postoji gnojna sekrecija uz redovitu kontrolu pacijenta i skraćivanje ili mijenjanje drena prema kliničkom nalazu (1,6).



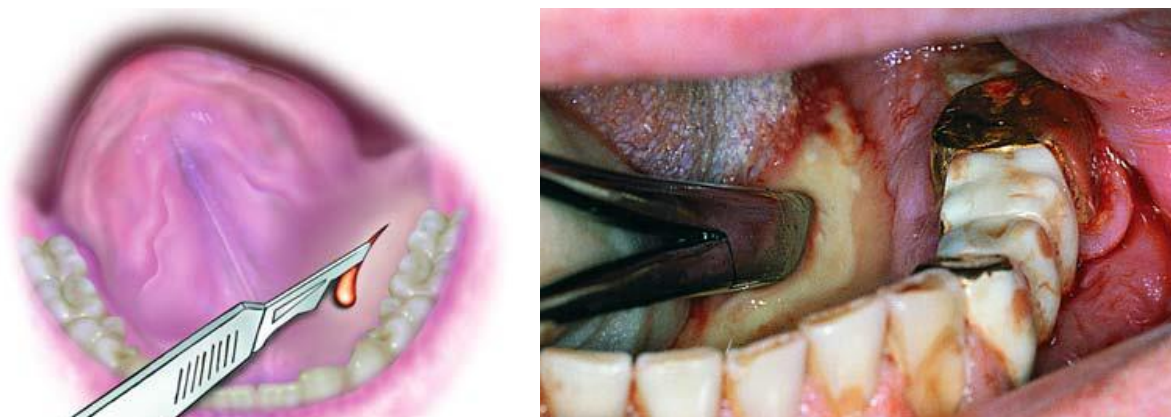Slika 9. a) Intraoralni apsces; b) Izvođenje incizije; c) Uvođenje hemostata; c) Postavljanje gumenog drena i fiksacija šavom. Preuzeto s dopuštenjem izdavača: (2)

Intraoralna incizija (vestibularnog i palatinalnog apscesa) izvodi se uvijek paralelno s alveolarnim nastavkom čeljusti u smjeru kosti, (Slika 10.). Važno je istaknuti da se u slučaju palatinalnog apscesa tako smanjuje vjerojatnost oštećenja palatinalne arterije i profuznog krvarenje. Moguće je na mjestu incizije ekscidirati dio sluznice u obliku mirtina listića, budući da postoji tendencija zatvaranja incizijskog otvora unatoč postavljanju drena (1).



Slika 10. Incizija za drenažu palatinalnog apscesa. Preuzeto s dopuštenjem izdavača: (2)

Sublingvalni apsces koji je lokaliziran uz alveolarni nastavak čeljusti, incidira se intraoralno u provodnoj lokalnoj anesteziji (anestezija lingvalnog živca) paralelno sa zubnim nizom, (Slika 11.). Ako je apsces zahvatio oba sublingvalna područja, incizija se izvodi submentalno (specifičnom polukružnom ekstraoralnom incizijom, paralelno s donjim rubom brade) kako bi se omogućila obostrana drenaža. Unatoč odgovarajućoj inciziji i drenaži, u sublingvalnoj regiji infiltrat može potrajati što upućuje na tvrdokornost ovih apscesa te iziskuje nešto dužu kontrolu bolesnika (1).



Slika 11. Sublingvalni apsces - incizija i uvođenje hemostata. Preuzeto iz: (2)

Kod submandibularnog apscesa, pritiskom na površinu kože iznad formiranog apscesa, u pravilu zaostane ulegnuće. Upravo je na tom mjestu najbolje učiniti rez (kroz kožu, potkožno tkivo i platizmu), uvijek paralelno s donjim rubom mandibule, otprilike dva poprečna prsta ispod ruba mandibule kako bi se izbjeglo oštećenje *r. marginalis mandibule* (Slika 12.). Ako se apsces proširio i sublingvalno, zatvorenim hemostatom prođe se kroz milohioidni mišić da bi se izdreniralo i to područje. Za drenažu tog prostora poželjno je postaviti čvršći dren u obliku gumene rebraste trake ili plastične cjevčice kako bi se omogućila stalna drenaža apscesnog područja. Mjesto i postupak incizije perimandibularnog apscesa u principu su isti kao i kod submandibularnog apscesa (1).

Apsces brade u pravilu se liječi ekstraoralnom incizijom i drenažom dok je ponekad u početnoj fazi apscesa moguća i intraoralna incizija i drenaža (1).

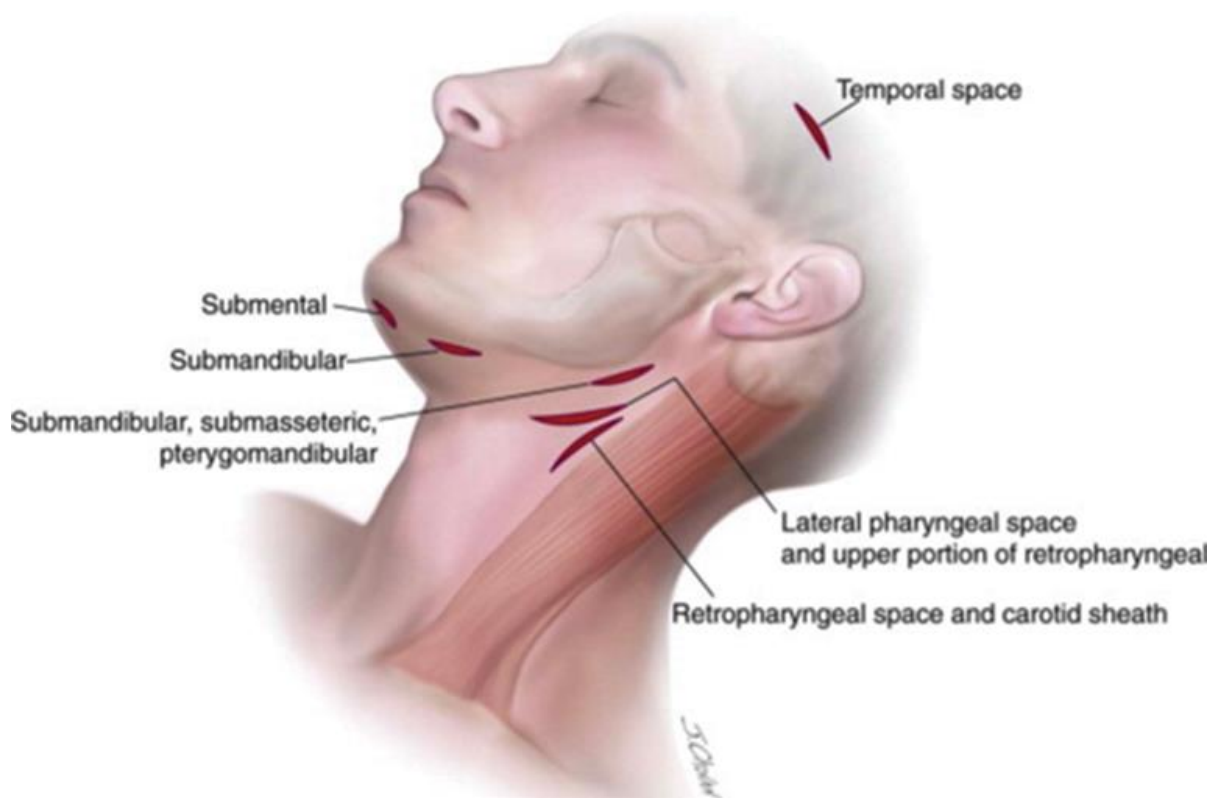
Apsces obraza se lako širi kroz masno tkivo prema površini obraza uzrokujući subkutani apsces. Apsces obraza se incidira intraoralno kroz mišić bukcinator u lokalnoj anesteziji (1,13).

Incizija apscesa udubine očnjaka izvodi se intraoralno rezom u vestibulumu, tupom preparacijom da bi se došlo iznad hvatišta mišića i otvorio prostor za drenažu gnojnog sadržaja. Postupak je bolan pa je inciziju preporučljivo učiniti u općoj anesteziji. Drenaža perkutano lateralno od nosa izbjegava se zbog cijeljenja vidljivim ožiljkom (1,13).

Pterigomandibularni apsces incidira se u općoj anesteziji, rezom otprilike jedan poprečni prst ispod donjeg ruba angulusa kroz kožu, potkožno tkivo i platizmu te se zatvorenim zakrivljenim hemostatom ulazi uz medijalnu stranu uzlaznog kraka mandibule u pterigomandibularni prostor. Ako je zub uzročnik moguće ukloniti ekstrakcijom, zub se vadi nakon drenaže apscesa i popuštanja trizmusa u općoj anesteziji u istom aktu, a ako to nije moguće, zahvat ekstrakcije ili alveotomije se odgađa do potpunog saniranja upalnog procesa i popuštanja trizmusa (1). Drenaža područja žvačnih mišića može se izvesti i intraoralno incizijom duž pterigomandibularnog ligamenta. Obično se izbjegava zbog uvijek prisutnog trizmusa i potencijalnog ugrožavanja dišnog puta velikom količinom oslobođenog gnojnog ili krvavog sadržaja te otežanog postavljanja drena (13).

Drenaža temporalnog područja izvodi se na koži iznad zigomatičnog luka kroz fasciju temporalnog mišića te tupom preparacijom kroz mišić do kosti (1).

Incizija parafaringealnog i retrofaringealnog prostora izvodi se u općoj anesteziji rezom na vratu u području ispod angulusa, otprilike dva poprečna prsta ispod ruba mandibule. Nakon incizije kože, potkožja i platizme tupom preparacijom ide se uz unutarnju plohu medijalnog pterigoidnog mišića, ne uz kost, već prema parafaringealnom prostoru. Zatim se postavlja čvršći i širi dren kako bi se osigurala stalna drenaža. Incizija se može izvesti i uz prednji rub sternokleidomastoidnog mišića (1).



Slika 12. Ekstraoralne incizije. Preuzeto s dopuštenjem izdavača: (23)

2.7.3. Antibiotici

Antibiotska terapija trebala bi se primjenjivati samo kao potporna terapija uz lokalno liječenje ne bi li se spriječila hematogena diseminacija. Ne smije biti osnovna terapija uz „čekanje da se upala smiri“ da bi se provelo lokalno liječenje. Čak i neke srednje teške infekcije, ukoliko se uspostavi drenaža i ukloni uzročnik, ne zahtijevaju obaveznu upotrebu antibiotika. Kako bi uporaba antibiotika bila opravdana, barem jedan od sljedećih kriterija mora biti zadovoljen: 1. povišena tjelesna temperatura, 2. regionalni limfadenitis, 3. prodor infekcije kroz kortikalis, 4. širenje infekcije kroz meka tkiva (3,7,14). Također ju je opravdano propisati imunokompromitiranim ili imunosuprimiranim pacijentima, onima s nekontroliranom šećernom bolesti ili pacijentima na dijalizi jer im je obrambeni sustav znatno oslabljen i veća je vjerojatnost za širenje infekcije (13).

Postoje tri tipa antimikrobne terapije: empirijska, ciljana i profilaktička. Empirijsku primjenjujemo u infekcijama bez dokazanog uzročnika i obično ordiniramo lijek širokog antimikrobnog spektra s pretpostavkom da će djelovati na najučestalije uzročnike. Tome u prilog idu brojna istraživanja na temelju kojih je dobro definirana mikrobna flora odontogene upale. Nakon identifikacije uzročnika, temeljem antibiograma primjenjujemo ciljanu terapiju ukoliko klinički odgovor na empirijsku terapiju nije dobar. Taj lijek treba biti uskog spektra djelovanja, niske toksičnosti i pouzdano djelovati na izoliranog uzročnika. Perioperativna profilaksa podrazumijeva primjenu jedne doze antimikrobnog lijeka, neposredno prije zahvata u svrhu sprječavanja bakterijske infekcije. Djelotvorna je kroz kratko vrijeme i usmjerena na više uzročnika. Profilaktička primjena antibiotika nije opravdana za prevenciju infekcije poslije rutinskih stomatoloških, ali nakon određenih kirurških, odnosno „krvavih“ zahvata je. Pravilno je primijeniti antibiotik jedino u liječenju aktivne upalne bolesti ili u prevenciji metastatskih infekcija, posebice u rizičnih bolesnika (5,7).

U liječenju akutne odontogene upale preporučuju se baktericidni antibiotici (1). Pri kombiniranoj terapiji treba paziti da se ne kombiniraju bakteriostatici s baktericidima jer bakteriostatici sprečavaju diobu, a baktericidi uništavaju bakteriju samo u fazi diobe zbog čega će učinak izostati (24). Liječenje se empirijski započinje semisintetskim penicilinskim antibioticima (1).

Amoksicilin je baktericid koji djeluje na izgradnju stanične stijenke bakterije inhibirajući bakterijske transpeptidaze - enzime koji omogućuju ukriženo vezanje peptidoglikana mureina čime se bakterijskoj stanici smanjuje čvrstoća te ona puca. Šireg je antibakterijskog spektra od

benzilpenicilina, djeluje i na mnoge Gramm (-) bakterije, kao i na neke Gramm (+) uzročnike poput enterokoka i listerija. Može se primjenjivati kod trudnica tijekom svih devet mjeseci. Nuspojave su rijetke, a u slučaju alergija (3%), daje se klindamicin ili eritromicin (5,7,14,24). Kod zaraza uzročnicima koji luče β -laktamazu primjenjuje se kombinacija amoksicilina s klavulanskom kiselinom (betalaktamski kemoterapeutik vrlo slabog antibiotskog djelovanja), koja veže β -laktamaze i time štiti amoksicilin (7,24). Njegovom peroralnom primjenom u pravilu se vrlo brzo postiže optimalna koncentracija u serumu. Kod težih infekcija mogu se parenteralno primijeniti kristalinični penicilin ili odgovarajući semisintetski antibiotici (1). U odraslih treba primijeniti 2 tablete od 1 g dnevno. Jedna tableta u svom sastavu sadrži 875 mg amoksicilina i 125 mg klavulanske kiseline (Augmentin, Klavobel bid, Klavocin bid, Klavax bid), a pacijentima koji otežano gutaju moguće je ordinirati i tablete za oralnu suspenziju (Klavocin DT) (7).

Ukoliko dva dana nakon lokalnog stomatološkog liječenja i primjene semisintetskog penicilinskog antibiotika nema poboljšanja, onda treba ordinirati i metronidazol (Medazol), koji pokazuje baktericidnu aktivnost prema Gramm (-) anaerobnim bakterijama. Djeluje vezivanjem za bakterijsku deoksiribonukleinsku kiselinu (DNK) i sprječavanjem sinteze nukleinskih kiselina. Ordinira se peroralno, a kod težih infekcija preporuča se parenteralna primjena. Kao samostalna terapija može se primijeniti jedino u liječenju akutnog nekrotizirajućeg ulceroznog gingivitisa, a za liječenje odontogenih infekcija primjenjuje se u kombinaciji s drugim antimikrobnim lijekovima, odnosno penicilinskim jer nema učinak na aerobe. Najčešće nuspojave metronidazola posljedica su podražaja gastrointestinalnog sustava, uz mučninu, povraćanje, stomatitis, crni dlakavi jezik i neugodni metalni okus u ustima (1,7,24). S obzirom da metronidazol inhibira aldehid- dehidrogenazu, pacijent u terapiji ne smije konzumirati alkohol jer istodobnom primjenom dolazi do učinaka sličnih disulfiramu (mučnina, povraćanje, glavobolja, grčevi) Također, potreban je pojačan oprez kod pacijenata na antikoagulantnim lijekovima jer metronidazol produljuje protrombinsko vrijeme (24). Doza za odrasle je 3 puta po 1 tableta od 400 mg na dan (7).

Kod bolesnika alergičnih na penicilin treba ordinirati klindamicin. (Dalacin C, Klimicin, Klindamicin MIP) Primarno, bakteriostatik klindamicin lako postiže učinkovitu koncentraciju u mekim tkivima i kostima. Djelotvoran je protiv bakterijske flore usne šupljine uključujući i anaerobne bakterije dok na enterokoke i Gramm (-) aerobe nema terapijski učinak. Ako nema poboljšanja u sljedeća dva dana terapije, a provedeno je lokalno stomatološko liječenje, postoji

vjerojatnost da se radi o Gramm (-) infekciji te bolesnika treba uputiti u specijaliziranu ustanovu. Opasna nuspojava terapije klindamicinom je pseudomembranozni kolitis, a u takvih je bolesnika potrebno nastaviti liječenje drugim odgovarajućim antibiotikom npr. eritromicinom. Doza klindamicina za odrasle je 3-4 puta dnevno po jedna kapsula od 300 mg (1,7).

Eritromicin je makrolidni antibiotik koji ima slično djelovanje i spektar kao klindamicin. Budući da se slabije apsorbira i manje je učinkovit od penicilina i klindamicina, nema široku primjenu u liječenju odontogenih infekcija (24,25).

Cefalosporini nisu lijekovi izbora za liječenje akutne odontogene upale. Ne preporučuju se ni kod bolesnika alergičnih na penicilinske antibiotike jer imaju 10-15% križne reakcije preosjetljivosti s penicilinom te ne djeluju na enterokoke i anaerobe (24,25).

Azitromicin nije indiciran kod odontogenih infekcija jer je trećina streptokoka na njega rezistentna (1,7).

Tetraciklin je prvi lijek izbora kod parodontitisa specifične slike ANUG-a (akutnog ulceronekrotičnog gingivostomatitisa) uzrokovanog aktinomicetama (*Actinobacillus actinomycetemcomitans*). Inače nije indiciran u terapiji akutne odontogene upale (1,7).

Baktericidna skupina aminoglikozida djeluje na stafilokoke i enterobakterije, primjenjuje se parenteralno kod hospitaliziranih bolesnika s težom kliničkom slikom. Isto tako, kod težih komplikacija odontogene upale, prvenstveno kod kompliciranih ekstraoralnih apscesa, mogu se koristiti baktericidni kinoloni, ciprofloksacin i pefloksacin. Vankomicin se primjenjuje parenteralno u liječenju komplikacija odontogene upale, posebice u slučaju osteomijelitisa uzrokovanog rezistentnim stafilokokom (MRSA- meticilin rezistentni *Staphylococcus aureus*) (1).

Nakon svake incizije odontogenog apscesa preporučuje se uzeti bris za mikrobiološku pretragu. Ponekad će, temeljem izoliranog uzročnika infekcije i pripadajućeg antibiograma, biti potrebno korigirati započetu empirijsku terapiju. Od ostalih mjera liječenja preporučuje se upotreba oralnih antiseptika, mirovanje, uzimanje dovoljne količine tekućine, analgetika po potrebi te stavljanja hladnih obloga na mjestu otekline sve dok je upala prisutna. Led se nikada ne smije izravno stavljati na kožu ili sluznicu (1).

Prema brojnim istraživanjima, odontogena upala i dalje predstavlja glavni razlog posjeta hitnoj stomatološkoj službi, s većom učestalošću u muškaraca nego u žena. Kako bi se učestalost odontogenih upala smanjila, najbitnije je djelovati preventivno.

Zbog nedovoljno razvijene svijesti društva o važnosti oralnog zdravlja, potrebna je edukacija populacije o provođenju pravilne oralne higijene te o važnosti redovitih kontrolnih pregleda kod doktora dentalne medicine opće prakse. Edukacijom studenata i doktora dentalne medicine o pravilnom postupku, dijagnosticiranju i tretiranju odontogene upale u njezinom početnom stadiju može se pravovremeno spriječiti razvoj daljnjih komplikacija. Glavni uzroci odontogene infekcije su opsežni karijesi, zaostali korijeni, impaktirani zubi, perikoronitis i slična stanja koja, ako se pravovremeno saniraju u stomatološkim ambulancama, mogu prevenirati uznapredovale infekcije. Međutim, bolesnici se najčešće javljaju već u uznapredovalom stadiju bolesti s upalom proširenom u kost i u meka tkiva lica i vrata. Sprječavanje širenja infekcije najbolje će se osigurati pravovremenom i energičnom terapijom koja uključuje trepanaciju zuba uzročnika ili njegovu ekstrakciju, sa ili bez incizije, s drenažom, uz antibiotsku terapiju po potrebi.

Nažalost, i dalje se ne rješavaju početna stanja koja su u domeni stomatologa, iako su ekstrakcije i intraoralne incizije postupci koje bi morao biti sposoban izvesti svaki opći stomatolog. Također veliki dio stomatologa dijeli stav da se zub u akutnog upali ne smije ekstrahirati zbog čega ordiniraju antibiotike dok se upala ne smiri, a tada se odlučuju za ekstrakciju. Ovakvi stavovi mogu se objasniti slabim poznavanjem problema odontogene infekcije, možda neopravdanim strahom od nastanka komplikacija te konzervativnim stavovima simptomatskog liječenja upale antibioticima, a ne kauzalno. Nisu svjesni da u većini slučajeva bez adekvatne lokalne terapije nema većeg učinka te upala napreduje (5,26).

Akutna odontogena upala je vodeći razlog zbog kojeg pacijenti dolaze u hitnu službu odnosno u ambulantu oralne kirurgije. U većini slučajeva pomoć se može i treba pružiti u ambulantama primarne zdravstvene zaštite. Zato se nameće potreba za zdravstvenom edukacijom pacijenata i boljim općim stomatološkim uslugama u smislu preventivnog djelovanja te je važno kvalitetno educirati studente i doktore dentalne medicine o pravilnom postupku, dijagnosticiranju i liječenju odontogene upale (27).

Pravovremena i energična terapija prijeko je potrebna i jedina ispravna, a glavni joj je cilj zaustaviti i spriječiti širenje upale što ranije jer prolaskom iz usne šupljine u susjedne regije postaje znatno teže kontrolirati smjer širenja i posljedične komplikacije.

1. Lukšić I. i sur. Maksilofacijalna kirurgija. Zagreb: Naklada Ljevak; 2019. 37-62p.
2. Fragiskos D. Oral Surgery. Berlin: Springer; 2007. 205-39p.
3. Bagatin M, Virag M. Maksilofacijalna kirurgija. Zagreb: Školska knjiga; 1991. 93-113p.
4. Miše I. Oralna kirurgija. Zagreb: Jugoslavenska medicinska naklada; 1982. 233-51p.
5. Madunić K, Badrov J. Odontogene upale. [Internet]. [cited 2017 Sep 1]. Available from: http://neuron.mefst.hr/docs/katedre/dentalna_medicina/odontogene%20upale.pdf
6. Čabov T. Oralnokirurški priručnik. Zagreb: Medicinska naklada; 2009. 115-22p.
7. Macan D. Primjena antimikrobnih lijekova u stomatologiji. Sonda. 2003; 5(8-9):40-1.
8. Krmpotić M. Mikrobiološka i patohistološka studija različitih faza odontogene upale (Magistarski rad). Zagreb: Stomatološki fakultet, 2000.
9. Lukač J. Klinička imunologija. [Internet]. Zagreb: Stomatološki fakultet; 2004 [cited 2014 Jul 15]. Available from: https://www.sfzg.unizg.hr/_download/repository/Imunologija_skripta%5B2%5D.pdf
10. Kumar V, Cotran RS, Robbins SL. Osnove patologije. Zagreb: Školska knjiga; 1994; 25-46p.
11. Gamulin S, Marušić M, Kovač Z. i sur. Patofiziologija. 7. hrv. izd. Zagreb: Medicinska naklada; 2011. 572-3p.
12. Gamulin S, Marušić M, Kovač Z. i sur. Patofiziologija. 6. hrv. izd. Zagreb: Medicinska naklada; 2005. 507-34p.
13. Topazian RG, Goldberg MH, Hupp JR. Oral and maxillofacial infections. 4th ed. Philadelphia: W. B. Saunders Company; c2002.524 p.
14. Fuchs PN. Odontogene upale. [Internet]. [cited 2015 Sep 1]. Available from: <https://www.vasezdravlje.com/bolesti-i-stanja/odontogene-upale>
15. Kuna T. Primjena suvremenih tomografskih metoda pretrage u dijagnostici patoloških promjena čeljusti. Disertacija. Zagreb: 2004; 3-14p.
16. Knežević G. Oralna kirurgija 2. dio. Zagreb: Medicinska naklada; 2003. 224-5p.
17. Ogle OE. Odontogenic Infections. Dent Clin North Am. 2017; 61(2):235-52.
18. Prabhu S, Jain SK, Vankudoth D. Cavernous Sinus Thrombophlebitis (Sans Thrombosis) Secondary to Odontogenic Facial Space Infection: An Uncommon Complication with Unusual Presentation. J Maxillofac Oral Surg. 2015; 14 Suppl 1:168-72.
19. Demarin V, Trkanjec Z. Neurologija za stomatologe. Zagreb: Medicinska naklada; 2008. 230-6p.

20. Bajoria AA, Sarkar S, Sinha P. Evaluation of Odontogenic Maxillary Sinusitis with Cone Beam Computed Tomography: A Retrospective Study with Review of Literature. *J Int Soc Prev Community Dent.* 2019 Mar-Apr; 9(2): 194–204.
21. Torabinejad M, Walton RE. *Endodoncija Načela i praksa.* 1. hrv. izd. Zagreb: Naklada Slap; 2009; 82-5p.
22. Žorac N, Kuna T. Odontogena upala. *Sonda.* 2013; 14(26):52-7
23. Kademani D, Tiwana PS. *Atlas of Oral and Maxillofacial Surgery,* St. Louis, Missouri: Mosby Elsevier; 2016.
24. Linčir I. i sur. *Farmakologija za stomatologe.* 3. hrv. izd. Zagreb: Medicinska naklada; 2011. 465p.
25. Gašparović S. Antimikrobna terapija odontogene upale. *Sonda.* 2002;4(6):47
26. Miholić P. *Odontogena infekcija- iskustva iz prakse (Diplomski rad).* Zagreb: Stomatološki fakultet Sveučilišta u Zagrebu, 2017.
27. Brajdić D, Macan D. Liječenje akutne odontogene upale u primarnoj zdravstvenoj zaštiti. *Acta Stomatol Croat,* 2004; 38,4:291.

Maja Krmpotić rođena je 15. 3. 1995. godine u Karlovcu, gdje nakon završene Osnovne škole upisuje prirodoslovno-matematičku gimnaziju koju završava 2014. Iste godine upisuje Stomatološki fakultet Sveučilišta u Zagrebu.