Interdisciplinarni pristup u ortodontskoj terapiji odraslih pacijenata

Božinović, Ana

Master's thesis / Diplomski rad

2020

Degree Grantor / Ustanova koja je dodijelila akademski / stručni stupanj: **University of Zagreb, School of Dental Medicine / Sveučilište u Zagrebu, Stomatološki fakultet**

Permanent link / Trajna poveznica: https://urn.nsk.hr/urn:nbn:hr:127:094161

Rights / Prava: Attribution-NonCommercial 4.0 International/Imenovanje-Nekomercijalno 4.0 međunarodna

Download date / Datum preuzimanja: **2024-07-27**

Repository / Repozitorij:

University of Zagreb School of Dental Medicine Repository

Sveučilište u Zagrebu

Stomatološki fakultet

Ana Božinović

INTERDISCIPLINARNI PRISTUP U ORTODONTSKOJ TERAPIJI ODRASLIH PACIJENATA

DIPLOMSKI RAD

Zagreb, 2020.

Rad je ostvaren u: Zavod za ortodonciju, Stomatološki fakultet, Sveučilište u Zagrebu

Mentor rada: prof.dr.sc. Marina Lapter Varga, Zavod za ortodonciju Stomatološkog fakulteta Sveučilišta u Zagrebu

Lektor hrvatskog jezika: Filip Zoričić, profesor hrvatskog jezika i povijesti

Lektor engleskog jezika: Mirjana Ajhorn, profesorica engleskog i talijanskog jezika

Sastav Povjerenstva za obranu diplomskog rada:

1._____

2._____

3._____

Datum obrane rada: _____

Rad sadrži: 36 stranica

0 tablica

16 slika

1 CD

Rad je vlastito autorsko djelo, koje je u potpunosti samostalno napisano uz naznaku izvora drugih autora i dokumenata korištenih u radu. Osim ako nije drukčije navedeno, sve ilustracije (tablice, slike i dr.) u radu su izvorni doprinos autora diplomskog rada. Autor je odgovoran za pribavljanje dopuštenja za korištenje ilustracija koje nisu njegov izvorni doprinos, kao i za sve eventualne posljedice koje mogu nastati zbog nedopuštenog preuzimanja ilustracija odnosno propusta u navođenju njihovog podrijetla.

Zahvala

Zahvaljujem svojoj mentorici prof. dr. sc. Marini Lapter Varga na strpljenju i pomoći pri izradi diplomskog rada.

Veliko hvala dr. Draženu Jokiću na vremenu koje je uložio i znanju koje mi je predao tijekom pisanja rada.

Svim mojim prijateljima, koji su bili uz mene uvijek, zahvaljujem na razumijevanju i pomoći koje su mi dali kada god mi je to bilo potrebno.

Beuzvjetno hvala mojim roditeljima, sestri i najboljoj prijateljici Roberti na beskonačnoj podršci, vjeri i strpljenju u svim prilikama.

INTERDISCIPLINARNI PRISTUP U ORTODONTSKOJ TERAPIJI ODRASLIH PACIJENATA

Sažetak

Interdisciplinarni pristup u terapiji odraslog pacijenta predstavlja kombinaciju liječenja među različitim specijalistima dentalne medicine i šire. Razlog tomu jest stanje i okluzija koje nalazimo kod odraslog pacijenta, a to uključuje istrošene zube, gubitak zubne mase, parodontološke probleme i nedostatak pojedinih zubi. Zbog toga, ograničenja kod odraslih pacijenata jesu postojeća sekundarna malokluzija uz nedostatak potencijala rasta što zahtjeva drugačiji modalitet liječenja nego kod djece. Zubi, kojima je narušeno parodontno zdravlje, trebaju se primarno zbrinuti inicijalnom parodontnom terapijom kako bi se uopće mogla započeti ortodontska terapija. Uz konzervativni parodontološki pristup, osobe s neestetskim izgledom gingive podvrgavaju se suvemenoj parodontnoj kirurgiji. Nedostatak pojedinih zubi, hipodoncija, nagnuti zubi i duboki zagriz uvjetuju protetsko zbrinjavanje pacijenata koje se optimizira ortodontskim liječenjem. Time se stvaraju uvjeti za osnove fikno protetskog ili implantološkog rada. Nezadovoljstvo oblikom zuba može se sanirati restaurativnom preparacijom u željeni oblik zuba u tijeku ili nakon ortodontskog liječenja. U suradnji s oralnim kirurgom moguće je riješiti problem impaktiranih očnjaka i „prekobrojnih premolara“ i na taj način omogućiti ortodontu pogodnu situaciju za poravnavanje zuba u idealne zubne lukove. Kada ortodonska kamuflaža nije moguće rješenje, pacijenti se moraju operativno tretirati surađujući s maksilofacijalnim kirurgom. Uz ortodontsku pripremu, zubni se lukovi, neovisno jedan o drugome, dovode u idealan položaj, a čeljusti operativno u pravilan anatomski položaj. Današnji suvremeni pristup ortodontskom pacijentu temelji se na interdisciplinarnoj suradnji kako bi se omogućio najbolji mogući ishod liječenja.

Ključne riječi: interdisciplinarni pristup, odrasli pacijent, specijalisti dentalne medicine, ortodontsko liječenje

INTERDISCIPLINARY APPROACH IN ORTHODONTIC THERAPY IN ADULT PATIENTS

Summary

An interdisciplinary approach in therapy of an adult patient is a combination of treatments among different dental professionals and beyond. The reason for this is the condition and occlusion that we find in an adult patient and this includes worn teeth, loss of tooth mass, periodontal problems and lack of individual teeth. Therefore, limitations in adult patients are the existing secondary occlusion with lack of growth potential which requires a different treatment modality than in children. Teeth that have impaired periodontal health should be primarily treated with initial periodontal therapy so that orthodontic therapy can be started at all. With a conservative periodontal approach, people with an unaesthetic gingival appearance undergo modern periodontal surgery. Lack of individual teeth, hypodontia, tilted teeth and deep bite require prosthetic care of patients that is optimized by orthodontic treatment. This creates the conditions for the basics of prosthetic or implant work. Dissatisfaction with the shape of a tooth can be resolved by restorative preparation into the appropriate shape of the tooth during or after the orthodontic treatment. In cooperation with an oral surgeon, it is possible to solve the problem of impacted canines and "redundant premolars" and this allows orthodontist a suitable situation for aligning the teeth in ideal dental arches. When orthodontic camouflage is not a possible solution, patients must be treated operatively in collaboration with a maxillofacial surgeon. With orthodontic preparation, the dental arches are brought to an ideal position independently of each other, and the jaws are operatively placed in the correct anatomical position. Today’s modern approach to the orthodontic patient is based on an interdisciplinary collaboration to enable the best possible treatment outcome.

Key words: interdisciplinary approach, adult patient, dental specialists; orthodontic treatment

SADRŽAJ

1.UVOD 1

2.PLAN LIJEČENJA 5

3.SPECIFIČNOSTI U LIJEČENJU ODRASLIH 7

3.1. Psihosocijalni aspekt 8

3.2. Funkcija i stabilnost postojeće okluzije 8

3.3. Razlika u građi kosti i nedostatak potencijala rasta 8

4.ORTODONCIJA I PARODONTOLOGIJA 10

4.1. Inicijalna i preventivna parodontološka terapija 11

4.2.Suvremena parodontna kirurgija 12

5.ORTODONCIJA I RESTAURATIVNA DENTALNA MEDICINA 13

5.1. Hipodoncija sjekutića 14

5.2. „Crni trokuti“ 14

6.ORTODONCIJA I PROTETIKA 18

6.1. Nedostatak zubi 19

6.2. Promijene u vetikalnoj dimenziji 19

6.3. Ispravljanje nagnutih kutnjaka 20

6.4. Hipodoncija 20

6.5. Koštana priprema za imedijatnu postavu implantata 21

7.ORTODONCIJA I KIRURGIJA 23

7.1.Impakcija očnjaka 24

7.2.Ekstrakcija premolara 25

8.ORTOGNATSKA KIRURGIJA 26

9. ZAKLJUČAK 29

10. LITERATURA 31

11. ŽIVOTOPIS 35

1.UVOD

Od antike do modernog vremena, lice je oduvijek bilo važno za uspostavljanje i razvoj odnosa među ljudima. Osmijeh koji doprinosi ekspresiji lica ima bitan aspekt u razvoju osobne privlačnosti i samopoštovanja. Stoga, pacijenti koji se obraćaju stomatolozima zahtijevaju, osim funkcionalnog aspekta, i ishod koji odgovara njihovim estetskim potrebama kako bi dobili prirodan osmijeh i lijepe zube (1, 2).

Ortodontsko liječenje odraslih posljednjih je godina rastuće, prije svega zbog veće dostupnosti informacija pa samim time i zbog povećane svijesti o malokluziji i prednostima ortodontskog liječenja. Osim toga, nekolicina pacijenata nije zadovoljna rezultatom prethodne ortodontske terapije u djetinjstvu i adolescenciji ili je uslijed nenošenja retencijske naprave došlo do recidiva (3).

Ortodontska terapija odraslih najčešće je samo jedna komponenta složenijeg liječenja koji uključuju nekoliko stomatoloških disciplina. Odrasli pacijenti mogu imati i druge specifičnosti tj. probleme koji zahtijevaju neke promjene u strategiji liječenja. Tu spadaju prekomjerno trošenje zuba, izgubljeni zubi, parodontalno ugroženi zubi, endodontski liječeni zubi što liječenje čini zahtjevnijim i izazovnijim. U takvim kliničkim situacijama ortodont treba koordinirati liječenje s drugim specijalistima ili višestrukim stručnjacima kako bi optimizirao rezultate liječenja. Interdisciplinarni pristup iziskuje kombinaciju dijagnostike, planiranja liječenja i terapijskih postupaka s opsežnom komunikacijom među članovima tima. Pružajući rješenja za razne probleme, interdisciplinarni tretman pojednostavljuje i idealizira plan liječenja koji poboljšava ukupnu prognozu i rezultate (4).

U ovom radu predstavljen je pregled postupaka za koji su potrebni specijalisti različitih stomatoloških disciplina kako bi uspješno proveli terapiju odraslih pacijenata. Objašnjava postojeće i nove ortodontske, parodontne, protetske, kirurške i restorativne tehnike koje pružaju najbolje moguće rješenje složenih dentofacijalnih problema.

Slika 1. Pacijentica prije početka ortodontske terapije

Preuzeto s dopuštenjem autora: dr.Dražen Jokić

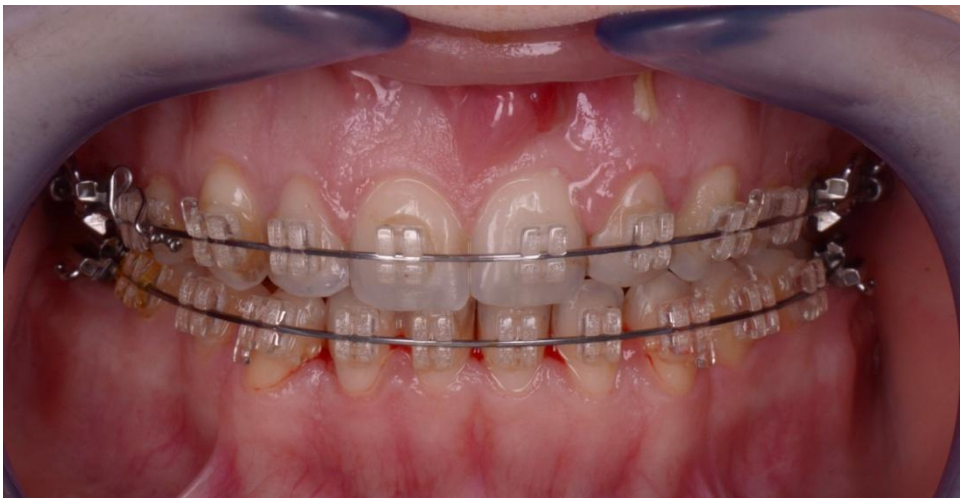

Slika 2. Pacijentica u tijeku ortodontske terapije nakon zahvata ortognatske kirurgije

Preuzeto s dopuštenjem autora: dr.Dražen Jokić

Slika 3. Pacijentica nakon ortodontske terapije

Preuzeto s dopuštenjem autora: dr.Dražen Jokić

2.PLAN LIJEČENJA

Postavljanje ispravne dijagnoze najvažniji je korak u izradi plana liječenja i sprječavanju komplikacija u konačnom liječenju. Cilj dijagnostičkog procesa u interdisciplinarnom tretmanu je izraditi sveobuhvatan popis problema pacijenata i objediniti različite mogućnosti liječenja u plan koji pacijentu daje maksimalnu korist (4, 5).

U planiranju dijagnoze i liječenja, ortodont bi trebao :

1. prepoznati različite elemente malokluzije i karakteristike dentofacijalnog deformiteta,

2. imati sveobuhvatno znanje iz različitih stomatoloških disciplina za dobivanje relevantnih podataka,

3. osmisliti strategiju liječenja na temelju specifičnih potreba i želja pacijenta.

Osnovna načela za uspostavljanje dijagnoze jesu informacije koje se mogu izvući iz anamnestičkih podataka pacijenta, kliničkog pregleda i analize dijagnostičkih postupaka (studijski modeli, RTG – ortopantomogram te ekstraoralne i intraoralne fotografije) (4).

Sljedeće je potrebno definirati glavni cij liječenja. Obzirom da je popis problema složenih dentofacijalnih poremećaja višestruk i uključuje više disciplina dentalne medicine, izuzetno je važno riješiti se glavne brige pacijenta, bilo da pacijent traži liječenje zbog funkcionalnog, estetskog problema ili oboje. Proces planiranja liječenja u interdisciplinarnoj terapiji uključuje pronalaženje rješenja za svaki pojedinačni problem koji dovodi do izrade konačnog plana liječenja. Svi stručnjaci koji su uključeni u planiranje liječenja trebali bi pružiti moguća rješenja pojedinačnih problema na temelju vlastitih područja stručnosti. Financijski aspekt također igra važnu ulogu u pacijentovom odabiru plana liječenja. Ako ciljevi liječenja nisu ekonomski održivi, pacijent možda neće nastaviti s preporučenim liječenjem nakon ortodontske terapije (protetika, kirurgija) i konačan rezultat može biti neizvjestan. Stoga bi u interdisciplinarnom tretmanu idealan plan liječenja bio plan koji će riješiti najveći broj problema s najvišim prioritetom, uključujući glavni prigovor i mogućnosti pacijenta s maksimalnom dobiti i minimalnim rizikom (4).

3.SPECIFIČNOSTI U LIJEČENJU ODRASLIH

3.1. Psihosocijalni aspekt

Važno je razumjeti očekivanja i stav odraslih pacijenata prema terapiji kako bi se mogao isplanirati tijek terapije prije samog početka. Odrasli pacijenti imaju visoka očekivanja, više su radoznali oko pojedinosti tretmana, zahtjevaju više objašnjenja i vjerojatnije su korekcije te veći broj posjeta. Pokazalo se da su manje tolerantni na bol i da imaju više nelagode u tijeku same terapije (5, 6). Međutim, oni dosljednije poštuju upute ortodonata, poput nošenja elastičnih gumica i održavanja higijene. Vrlo je važno napomenuti im sva moguća ograničenja i složenost liječenja, moguće produljeno vrijeme terapije i potencijal recidiva. Odrasli pacijenti često zahtijevaju visoku estetiku u vidu estetskih keramičkih bravica, jezično postavljenog aparatića ili sustava *Invisalign* (6).

3.2. Funkcija i stabilnost postojeće okluzije

Odrasli pacijenti mogu imati patološka stanja koja obično nisu prisutna kod mlađih pacijenata (6). Etiologija malokluzije odraslih pacijenata sastoji se od istih genetskih i okolišnih čimbenika kao u mladih pacijenata, ali pored toga, razvija se i sekundarna malokluzija kao rezultat trošenja i gubitka zubi te sistemnih bolesti (7).

3.3. Razlika u građi kosti i nedostatak potencijala rasta

Liječenje odraslih može trajati duže nego liječenje djece sa sličnim problemom zbog zrelosti i gustoće kostiju koju odrasli imaju. To će rezultirati razlikom u smislu odgovora na mehanoterapiju. U starijih osoba odgovor tkiva na ortodontsku silu (koja uključuje mobilizaciju stanica i pretvobu kolagenih vlakana) mnogo je sporiji proces nego u djece i tinejdžera. Razlog tomu jest smanjena stanična aktivnost i tkiva koja postaju bogatija kolagenom. U odraslih, hijalinizirane zone se lakše formiraju na tlačnoj strani ortodontski pomaknutog zuba i te zone mogu privremeno spriječiti pomak zuba u predviđenom smjeru. Hijalinizirana zona eliminira se obnavljanjem parodontnog ligamenta do kojeg dolazi reorganizacijom područja resorpcije i susjednih područja čiji parodontalni ligament i alveolarna kost nije zahvaćena. Nakon uklanjanja hijalinizirane zone zubi se mogu opet pomicati. Pokazalo se da regeneracija parodontnog ligamenta ne nastaje kada je pristuna upala u parodontnim tkivima (8).

Naprave koje se koriste za vrijeme rasta poput Headgeara ili Delairove maske, kod odraslih pacijenata nisu upotrebivi na isti način kao kod pacijenata u fazi rasta i razvoja.

Slijedom toga, možda će biti potrebna ortognatska operacija kako bi se prevladala skeletna disproporcija koju nije moguće liječti ortodontskom kamuflažom (3).

4.ORTODONCIJA I PARODONTOLOGIJA

Porastom dobi pacijenta povećava se rizik za razvoj parodontnih problema. Faktori rizika koji su povezani s parodontnom bolešću jesu pušenje, pozitivna obiteljska anamneza, sistemne bolesti, prehrambeni deficit, stres, loša oralna higijena i trauma. Parodontitis može biti asimptomatska bolest i ukoliko se ne liječi, može dovesti do gubitka zubi. Kod osoba s postojećom parodontnom bolešću mora se provesti inicijalno parodontno prije ortodontskog liječenja da bi se održalo zdravlje potpornih struktura (9). Dubina parodontnog džepa mora biti manja od 4 mm kako bi se izbjegla reakcija tkiva nastala zbog pomaka zuba ortodontskim aparatom (7).

4.1. Inicijalna i preventivna parodontološka terapija

Preliminarno parodontno liječenje uključuje sve aspekte parodontne terapije. Najvažnije je ukloniti kamenac i ostale iritativne čimbenike iz parodontih džepova prije bilo kakvog pomaka zubi. Ako terapija zahtjeva kirurški pristup preporuča se odizanje režnjeva da se omogući što je bolje moguće struganje i poliranje korijenova „pod kontrolom oka.“ Parodontna kirurgija indicirana je i kada očekujemo dehiscijenciju kosti i recesiju gingive kod planirane ekspanzije luka i poravnanja sjekutića. Kod odraslih pacijenata s tankom pričvrsnom gingivom vrlo je važno je prevenirati ginvignu recesiju gingivnim presatkom prije ortodontske terapije jer ju je kasnije jako teško korigirati (5).

Ne postoji kontraindikacija za ortodontsku terapiju kod pacijenata s parodontom bolesti sve dok je bolest pod kontrolom. Pacijenti koji idu pod ortodontsku terapiju trebaju prije svega održavati besprijekornu oralnu higijenu, s obzirom da je bakterijski plak najvažniji etiološki čimbenik u nastajanju parodontitisa. Fiksni ortodontski aparat može otežavati održavanje oralne higijene pa je kod nekih pacijenata zbog akumulacije plaka prisutan gingivitis (5).

Nakon postavljanja fiksnog ortodontskog aparata potvrđena je promjena mikrobiološke flore. Dolazi do sveukupnog porasta broja bakterija u usnoj šupljini, posebice *Lactobacillusa*. Slično tomu, šest mjeseci nakon ortodontske terapije dolazi do povećanja broja anaeroba posebno *Prevotelle intermedie* te smanjenja fakultativnih anaeroba. Takva subgingivna mikroflora nalikuje onoj na parodonto bolesnim mjestima (8).

Cilj parodontologa tijekom ortodontske terapije je sprečavanje razvoja daljnjih aktivnih parodontih mjesta. Pomno praćenje i podrška te instrumentacija aktivnih mjesta potrebni su za održavanje oralne higijene. Preporuča se uporaba posebno dizajniranih ili

modificiranih sredstva za oralnu higijenu. Za teško dostupna ili aktivna područja preporuča se tretiranje klorheksidinom. Pod uvjetom da je odrasli pacijent prikladno motiviran i dobro reagira na početnu parodontnu terapiju, moguće je pružiti kompletnu rehabilitaciju u vidu funkcije i estetike uz zadovoljavajuću dugoročnu prognozu (10).

4.2.Suvremena parodontna kirurgija

Suvremena parodontna kirurgija bavi se estetikom gingive. Razlikujemo tri „neestetske“ situacije: nesklad ruba gingive, nedostatak papila i gummy smile. U neke od tih situacija, promjena položaja zuba daje zadovoljavajući izgled gingivne estetike, dok je kod ostalih pacijenata operacija optimalan plan liječenja za poboljšanje estetskog izgleda zuba (11).

„Gummy smile“ kao jedna od češćih pojava uzrokovana je vertikalnim rastom maksile ili odgođenom apikalnom migracijom gingive. Ukoliko je u podlozi uzroka pretjerani rast maksile, plan liječenja ide u smjeru ortognatske kirurgije. Kod nekih pacijenata gingivno tkivo može biti debelo i fibrotično, pa takvo tkivo ima tendenciju migrirati sporije od tankog gingivnog tkiva. Ako ova situacija postoji za vrijeme ortodoncije, važno je preporučiti odgovarajući tretman, koje može biti kirurški u vidu produljenja kliničke krune (11).

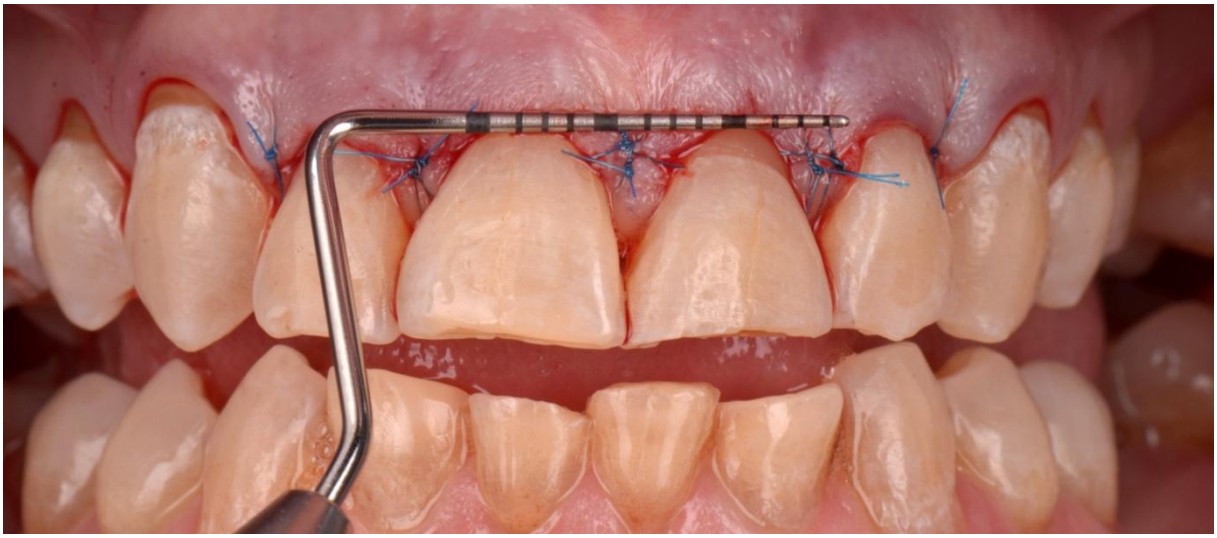

Slika 4.Produljenje kliničke krune zuba nakon ortodontske terapije; priprema za protetski rad

Preuzeto s dopuštenjem autora: dr.Dražen Jokić

5.ORTODONCIJA I RESTAURATIVNA DENTALNA MEDICINA

Odstupanje u veličini zuba ili neprikladna raspodjela prostora u prednjem dijelu usne šupljine estetski je problem za pacijente pa je vrlo često iza ortodontske terapije potrebno pristupiti restaurativnom rješenju. Izravna kompozitna restauracija ima nekoliko prednosti, poput reverzibilnosti postupka, manjeg troška za pacijenta i relativne lakoće mijenjanja materijala po potrebi (12). Pacijentu je važno predočiti sljedeći postupak u terapiji stoga je neophodno izraditi dijagnostički wax up (4).

5.1. Hipodoncija sjekutića

Jedan od često viđenih slučajeva je kongenitalni nedostatak gornjeg lateralnog sjekutića koji se može riješiti zamjenom za očnjak, ako postoje uvjeti za to. Ortodont mora vrlo pažljivo postaviti bravice tako da one budu odmaknute od gingive kako bi se omogućila optimalna erupcija zubi, što onda odgovara vertikalnoj dimenziji lateralnog sjekutića. Tijekom ortodontske terapije, dio krune dolazi u kontakt s mandibularnim sjekutićima, i tada zub treba skratiti i maknuti sve prerane kontakte. Tijekom dorade širina očnjaka se interaproksimalno smanji kako bi se postigla dobra estetika i normalan pregriz (13).

Nakon terapije i manjih dorada slijedi prava restaurativna terapija. Oblik i boja očnjaka najvažniji su čimbenici koje treba uzeti u obzir. Očnjak je prirodno veći zub koji ima širu krunu i konveksniju labijalnu površinu što uvjetuje određeni gubitak njegove zubne mase da bi nalikovao lateralnom sjekutiću uzimajući u obzir prihvatljivu estetiku i okluziju. Boja očnjaka je za 1-2 nijanse tamnija od sjekutića, stoga je nerijetko potrebno pojedinačno izbjeliti zub, a ukoliko to ne uspijeva, indiciran je protetski nadomjestak (13).

5.2. „Crni trokuti“

Kod nekih pacijenata iznad interproksimalnog kontakta središnjih sjekutića vidljiv je uzak prostor. Krune takvih središnjih sjekutića su znatno šire na incizalnim rubovima nego na cervikalnom području i u tim situacijama kontakt između sjekutića nalazi se incizalno između dva središnja dijela. Jedna metoda ispravljanja ovog problema je preparacija mezijalnih površina središnjih sjekutića i ortodontsko zatvaranje prostora, no ukoliko su zubi uski onda se kontakt uspostavlja kompozitom ili keramičkim ljuskicama (4).

Slika 5 .Prije ortodontske terapije (frontalno)

Preuzeto s dopuštenjem autora: dr.Dražen Jokić

Slika 6. Prije ortodontske terapije (lateralno)

Preuzeto s dopuštenjem autora: dr.Dražen Jokić

Slika 7.Tijekom terapije (frontalno)

Preuzeto s dopuštenjem autora: dr.Dražen Jokić

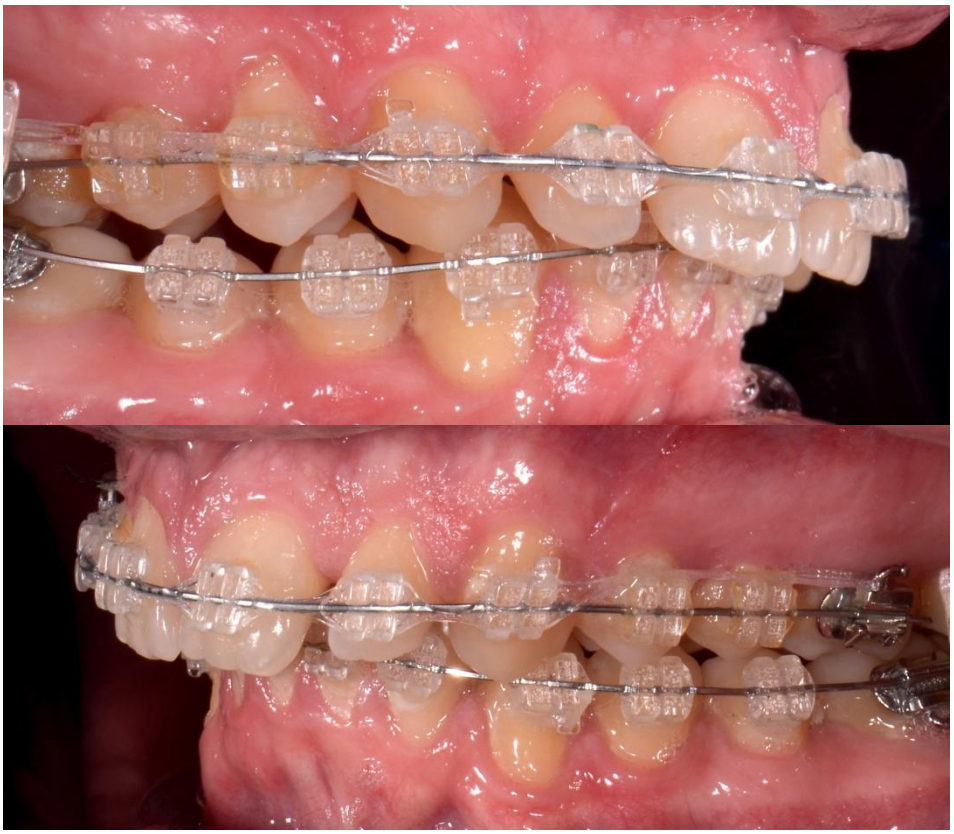

Slika 8.Tijekom terapije (lateralno)

Preuzeto s dopuštenjem autora: dr.Dražen Jokić

Slika 9. Nakon ortodontske terapije; kompozitne restauracije na prednjim zubima (frontalno)

Preuzeto s dopuštenjem autora: dr.Dražen Jokić

Slika 10. Nakon ortodontske terapije;kompozitne reastauracije na prednjim zubima (lateralno)

Preuzeto s dopuštenjem autora: dr.Dražen Jokić

6.ORTODONCIJA I PROTETIKA

Nekim je pacijentima potrebna „pretprotetska“ ortodontska intervencija kako bi se optimizirao estetski i funkcionalni aspekt liječenja. Pripremno ortodontsko liječenje kao predtretman za protetiku indicirano je u slučajevima nedostatka više zuba, prednjeg dubokog zagriza i snižene vertikalne dimenzije, nagnutih zuba i hipodoncije (15).

6.1. Nedostatak zubi

Česta situacija koja zahtijeva ortodontsku pripremu je nedostatak više zubi kada je zube potrebno poravnati u svrhu poboljšanja njihovog međusobnog odnosa. U tim slučajevima temeljita komunikacija između protetičara i ortodonta presudna je za odlučivanje hoće li se prostor zatvarati ili otvarati, odnosno što u konačnici daje prikladniji ishod liječenja. Štoviše, izbor protetskog tretmana, od djelomične proteze, fiksnih mostova ili implantata također utječe na odluku i planiranje razmaka između zuba za buduće nadomjestke (15).

6.2. Promijene u vetikalnoj dimenziji

Duboki zagriz može se liječiti ortodontski tako da se prednji zubi intrudiraju, stražnji ektrudiraju ili kombinacijom obojega. Međutim, ekstruzija stražnjih zuba sklonija je recidivu, jer kontrakcija žvačnih mišića može vratiti stražnje zube u njihov izvorni položaj. Dakle, segmentirana intruzija prednjih zuba poželjna kod odraslih pacijenata Također se preporučuje korištenje implantata kao sidrišta kad se pomiču prednji zubi.

Druga vrsta izazovne situacije koja zahtijeva multidisciplinarni pristup uključuje kratke kliničke krune zubi kao posljedicu bruksizma, u kombinaciji sa stražnjim zubima koji održavaju svoju vertikalnu dimenziju. U ovoj vrsti situacije, prednji zubi će i dalje eruptirati održavajući tako kontakt s zubima antagonistima, što rezultira kratkom kliničkom krunom i neskladom gingive. U takvim situacijama, krajeve gingive treba koristiti kao referencu za količinu trošenja zubi. Vodič za intruziju prednjih zuba određivat će se na temelju susjednih zuba koji nisu potrošeni. Nakon odrađene ortodontske terapije pristupa se protetskom zbrinjavanju i nadokandi zubne mase (15).

6.3. Ispravljanje nagnutih kutnjaka

Nakrivljeni stražnji zubi uobičajeni su klinički problem koji ometa protetsko liječenje i zamjenu zubi koji nedostaju. To se uglavnom događa zbog gubitka interproksimalnih kontakata prilikom vađenja zuba ili gubitka struktura zubnog tkiva (opsežni aproksimalni karijes). Osim što se ortodontskom pripremom može uspraviti zub i time zauzeti željeni položaj, također se može ukloniti oštećenje, parodotni džep, koji je nastao na mezijalnoj strani zuba koji je nagnut (15).

6.4. Hipodoncija

Hipodoncija ima širok raspon manifestacija. Ovisno o broju i lokaciji zuba koji nedostaju, nedostatak zuba može utjecati na estetiku, žvakanje, ravnotežu govora i okluzije, bilo putem neželjenih okluzalnih kontakta, izrastanjem antagonista, ili nagibom zuba uz mjesta zubi koji nedostaju. Promjene u veličini i obliku također su često uočene kod zuba pacijenata s hipodoncijom (16).

Gornji lateralni sjekutić često je zub koji unilateralno ili bilateralno kongenitalno nedostaje. Kada nedostaju oba lateralna gornja sjekutića ortodontu su na raspologanju su nekoliko rješenja. Izbor se donosi uzimajući u obzir anomalije vezane za stanje. Prvi pristup uključuje zatvaranje prostora i supstituciju očnjaka koji nadomješta lateralni sjekutić. To obično uključuje pripremu zuba, tj. preoblikovanje očnjaka u laterarni sjekutić radi poboljšanja estetike i izrade protetskog rada u obliku krunica (5, 13). Drugo rješenje jest otvaranje prostora između centralnog maksilarnog sjekutića i očnjaka čija se masa mora reducirati za retenciju mosta na ljepljenje (17). Treće moguće rješenje je implantat koji je danas izvrsna alternativa za nadokandu zuba koji nedostaje. Očnjak se distalizira i time se dobiva stabilna i zadovoljavajuća bukolingvalna alveolarna širina koja omogućuje ugradnju implantata (18). U slučaju rehabilitacije implantatom treba uzeti u obzir dob pacijenta, jer vertikalni rast može potrajati i do četrdesete godine života.

U slučaju unilteralnog nedostatka važno je uspostaviti sredinu zubnog niza, stoga se otvara prostor na strani na kojoj nedostaje zub (5).

6.5. Koštana priprema za imedijatnu postavu implantata

Ortodontska terapija može se iskoristiti u svrhu remodelacije arhitekture kosti kao minimalno invazivna metoda. Kontrolirani i slabi pomak (intruzija i ektruzija), odnosno forsirana erupcija uzrokuje pomak gingive i koštanog tkiva zajedno sa zubom. U predimplantacijskoj situaciji zub koji je jako slomljen ili oštećen i koji će se zamijeniti implantatom iskorištava se ortodonskim pomaku u vidu dobivanja volumena. Dobiveno povećanje kosti pruža bolju arhitekturu mekog tkiva i značajno optimizira buduću estetsku integraciju implantata. (7).

Osim pomaka u vertikalnom smjeru, zubi se prvo poravnavaju horizontalno zbog interaproksimalnog tkiva, posebice u slučajevima dijastema kada je potrebno stvoriti interdentalnu papilu. Koristeći elastične gumice optimizira se visina interdentalne papile i stvaraju se uvjeti za vertikalni pomak zuba. Nakon uspješne ortodontske terapije i ekstrakcije pristupa se ugradnji implantata (19) .

Slika 11. Početno stanje prije terapije

Preuzeto s dopuštenjem autora: dr.Dražen Jokić

Slika 12. Stanje nakon ortodontske terapije

Preuzeto s dopuštenjem autora: dr.Dražen Jokić

Slika 13. Stanje nakon protetske terapije

Preuzeto s dopuštenjem autora: dr.Dražen Jokić

7.ORTODONCIJA I KIRURGIJA

7.1.Impakcija očnjaka

Na estetiku prednjih zuba uvelike utječe položaj gornjih očnjaka, a oni često pokazuju mogućnost impakcije. Anomalija se etiološki povezuje s manjkom prostora za nicanje i genetičkom predispozicijom. Mogućnost izvlačenja takvih zuba zahtijeva interdisciplinarnu suradnju ortodonta i oralnog kirurga a jedna od terapija impakcije očnjaka je ortodontsko-kirurška, neekstrakcijska. Kako bi se utvrdio položaj očnjaka, i njegov odnos prema susjednim tkivima kliničaru CBCT snimka daje siguran nalaz, pa se plan kirurškog prikazivanja i ortodontskog izvlačenja određuje prije zahvata (20).

Kada se izvodi neekstrakcijsko liječenje, često se počinje s ortodontskom terapijom prije kirurškog prikazivanja kako bi se otvorio prostor za zahvaćeni zub i potaknuo proces prirodne erupcije, iako to ne mora biti pravilo ako postoji dovoljno mjesta. Tijekom operacije odiže se mukoperiostalni režanj, i prikazuje kruna zuba. Zatim se postavlja bravica, gumb ili žičana omča na impaktirani zub. Kod otvorenog pristupa rana cijeli sekundarno, epitelizacijom i nije potrebno zatvarati ranu. Zatvoreni pristup zahtjeva primarno zbrinjavanje rane, odnosno zatvaranje mukoperiostalnog režnja. Zadaća ortodonta je da primjeni odgovarajuću ortodontsku silu u odgovarajućem smjeru i dovede zahvaćeni zub u zubni luk. Posljednji korak je postizanje normalnog položaja i orijentacije korijena zuba (21).

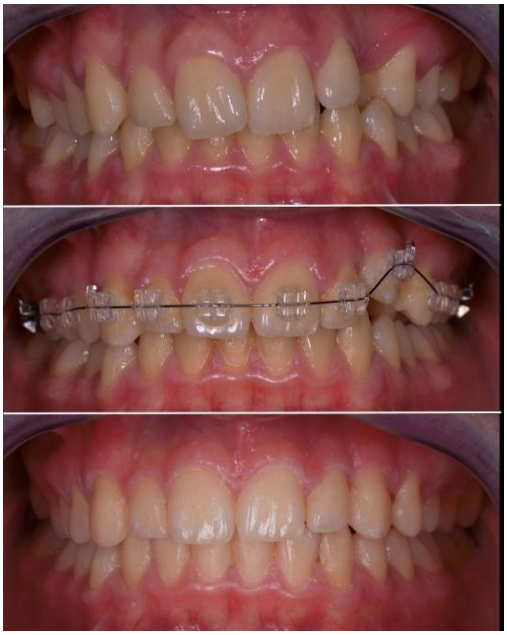

Slika 14. Ortodontsko izvlačenje impaktiranog zuba

Preuzeto s dopuštenjem autora: dr.Dražen Jokić

7.2.Ekstrakcija premolara

Jedan od razloga za suradnjom oralnog kirurga jest ektrakcija premolara zbog nedostatka prostora u zubnom luku. Dijagnostičkom metodom analize prostora uočava se postojanje dentoalveolarne diskrepance. Komponente koje se računaju jesu prostor potreban za smještaj zuba (zbroj zubnih masa) te raspoloživi prostor na alveolarnom grebenu. Za procjenu dentoalveolarnih diskrepanci u trajnoj denticiji primjenjuju se Nanceova i Lundströmova metoda.

Razlika između zubne mase i veličine alveolarne baze iskazuje se u milimetrima i daje ortodontu informacije je li potrebno ekstrahirati premolare kako bi se preostali zubi mogli smjestiti u pravilan zubni luk bez pretjerane ekspanzije zubnog luka. Obično se uzima granična diskrepancija od -6 mm kao smjernica za terapiju vađenja prva četiri premolara. Iznos do 6 mm može se kompenzirati drugim terapijskim mogućnostima, kao što su lagana ekspanzija zubnog luka ili selektivnim ubrušavanjem mezijalnih i distalnih ploha svih trajnih zubi. Prostor dobiven vađenjem oba premolara u svakoj čeljusti jest 12 mm i to je prostor koji se većinom koristi za distalni pomak prednjih zubi ili nesto rjeđe za mezijalizaciju stražnjih zubi (22).

8.ORTOGNATSKA KIRURGIJA

Dentofacijalni deformiteti stvaraju bolesnicima velike estetske i funkcionalne probleme i ukoliko se ne mogu ispraviti modifikacijom rasta ili ortodontskom kamuflažom, potrebna je suradnja ortodonta s maksilofacijalnim kirurgom (23). Pravilna ortodontska priprema presudna je za ishod ortognatskog kirurškog liječenja. Ortodontski pomak zuba treba planirati prije liječenja, iako neki pomaci mogu biti završeni nakon operacije (24).

Ortognatska kirurgija spada u skupinu estetsko-funkcionalnih operacija pa su stoga tri temeljna cilja liječenja u ortognatskoj kirurgiji: funkcija, estetika i stabilnost (25, 26). U ortodontskoj pripremnoj fazi, koja u prosjeku traje 9 do 18 mjeseci, zubi se dovode u optimalan položaj u svakom zubnom luku, neovisno jedan o drugome. Kada je ortodont zadovoljan pripremnom ortodontskom fazom upućuje pacijenta maksilofacijalnom kirurgu. Kirurg repozicionira čeljust ili čeljusti u njihov najpovoljniji odnos, u što sličniji položaj normalnom funkcionalnom i anatomskom položaju kako bi se uspostavila dobra okluzija i uravnotežene proporcije lica. Nakon ozdravljenja u razdoblju od 4 do 6 tjedana, pacijent se vraća ortodontu zbog završne korekcije okluzije. Postoperativna ortodontska faza traje 3 do 6 mjeseci kako bi se stabilizirala okluzija nakon operacije. Manji pomak zubi događa se tijekom ove faze za uspostavu konačne stabilne okluzije i postizanje zadovoljavajućeg rezultata. Nakon uklanjanja fiksnog ortodontskog aparata slijedi faza retencije (26).

Slika 15. Stanje prije ortognatske kirurgije
Preuzeto s dopuštenjem autora: dr.Dražen Jokić

Slika 16. Stanje nakon ortognatske kirurgije
Preuzeto s dopuštenjem autora: dr.Dražen Jokić

9. ZAKLJUČAK

Suvremeni pristup odraslom pacijentu u ortodontskoj terapiji iziskuje suradnju među specijalistima dentalne medicine i upravo takav pristup najbolje osigurava krajnji cilj, odnosno očekivanja pacijenata. Svakodnevno se ravijaju nove tehnike i metode kojima se nastoji optimizirati krajnji rezultat liječenja.

Potrebno je individualizirati odgovarajući plan liječenja posebno formuliranog za odraslog pacijenta na temelju pažljive procjene i složene interakcije bioloških, psihosocijalnih i mehaničkih faktora.

10. LITERATURA

1.Censi R, Vavassori V, Borgonovo AE, Re D. Esthetic Rehabilitation of a Severely Compromised Anterior Area: Combined Periodontal and Restorative Approach. Case Rep Dent. [Internet] 2014. [cited 2020 May 26]. Available from: https://www.hindawi.com/journals/crid/2014/658790/

2.Souza RA, Oliviera AF, Pinheiro SMS, Cardoso JP, Magnani MBBA. Expectations of orthodontic treatment in adults: The conduct in orthodontic/patient relationship. Dental Press J Orthod. 2013 March-Apr;18(2):88-94.

3. Nattrass C, Sandy JR. Adult Orthodontics - A Review. Br J Orthod. 1995;22(4),331-337.

4. Pocket Dentistry [Internet]. Interdisciplinary orthodontics [cited 2020 May 24.] Avaliable from : https://pocketdentistry.com/11-interdisciplinary-orthodontics/

5. Proffit WR, Fields HW, Sarver DM. Contemporary Orthodontics. 5th ed. Canada: Mosby; 2012.

6. Bagga DK. Adult Orthodontics Versus Adolescent Orthodontics: An Overview. J Oral Health Comm Dent. 2010;4(2):42-47

7. Melsen B, editor. Adult orthodontics. 1st ed, Chicester: Blackwell Publishing; 2012.?

8. Marianne MA, Wang HL. Periodontic and orthodontic treatment in adults. Am J Orthod Dentofacial Orthop 2002;122:420-8.

9. Sabatoski CV, Bueno RC, Reyes Pacheco AA, Pithon MM, Tanaka OM. Combined Periodontal, Orthodontic, and Prosthetic Treatment in an Adult Patient.Case Rep Dent. [Internet] 2015 [cited 2020 May 22]. Available from: https://www.hindawi.com/journals/crid/2015/716462/

10. Johal A, Ide M. Orthodontics in the Adult Patient, with Special Reference to the Periodontally Compromised Patient. Dent Update. 1999;26:101-108.

11. Kokich VG. Esthetics: The Orthodontic-Periodontic Restorative Connection. Semin Orthod. 1996;2:21-30.

12. Hwang SK, Ha JH, Jin MU, Kim SK, Kim YK. Diastema closure using direct bonding restorations combined with orthodontic treatment: a case report. Restor Dent Endod. 2012;37(3):165-169.

13. Kokich VO Jr, Kinzer GA. Managing Congenitally Missing Lateral Incisors. Part I: Canine Substitution. J Esthet Restor Dent. 2005;17:5–10.

14. Alfallaj H. Pre-prosthetic orthodontics. Saudi Dent J. 2020;32:7–14.

15. Weiland FJ, Bantleon HP, Droschl H. Evaluation of continuous arch and segmented arch leveling techniques in adult patients, a clinical study. Am J Orthod Dentofac Orthop. 1996;110:647-52.

16. Rédua RB, Rédua PCB, Ferreira CEA, Ortega AOL. Orthodontic approach to treat complex hypodontia using miniscrews in a growing patient. Dental Press J Orthod. 2015 July-Aug;20(4):82-90.

17. Kokich VO Jr, Kinzer GA.Managing Congenitally Missing Lateral Incisors. Part II: Tooth-Supported Restorations. J Esthet Restor Dent. 2005;17:76–84.

18. Kokich VO Jr, Kinzer GA. Managing congenitally missing lateral incisors. Part III:Single-tooth implants. J Esthet Restor Dent. 2005;17(4):202-10.

19. Kan JYK, Rungcharassaeng K, Fillman M, Caruso J. Tissue Architecture Modification for Anterior Implant Esthetics: An Interdisciplinary Approach. Eur J Esthet Dent. 2009;4:104-117.

20. Katalinić A, Mady Maričić B, Špalj S, Ivančić Jokić N, Bakarčić D, Hrvatin S. Dijagnostika i terapija kod impakcije gornjeg očnjaka. Med. Flum. 2012;48(2):186-192.

21. Becker A. Early treatment for impacted maxillary incisors. Am J Orthod Dentofacial Orthop. 2002; 121:586-7.

22. Špalj S, Katalinić A, Varga S, Radica N. Ortodontski priručnik. Rijeka: Medicinski fakultet Sveučilišta u Rijeci; 2012.

23. Jokić D, Bagatin M, Muretić Ž. Maksilarni retrognatizam: ortodontsko i kirurško liječenje. Acta Stomatol Croat. 1997;31(4):381-388

24. Larson BE. Orthodontic Preparation for Orthognathic Surgery. Oral Maxillofac Surg Clin North Am. 2014 Nov;26(4):441-58.

25. Uglešić V, Jokić D, Knežević P, Grgurević J, Milić M. Ortognatska kirurgija-kako mi to radimo. Acta Stomatol Croat. 2003; 37(3):384-4

26. Reyneke JP. Essentials of orthognathic surgery. 1st ed. Illinois: Quintessence Publishing Co,Inc.; 2003.

11. ŽIVOTOPIS

Ana Božinović rođena je 28.09.1995.godine u Puli. Pohađala je Osnovnu školu Stoja nakon koje 2011.godine upisuje Opću gimnaziju Pula. 2014.godine upisuje Stomatološki fakultet u Zagrebu. Tijekom akademskog obrazovanja prisustvovala je raznim studentskim kongresima i bila član Sekcije za bazične znanosti.