

Oralno kirurški zahvati kod djece

Gračan, Boris

Master's thesis / Diplomski rad

2015

Degree Grantor / Ustanova koja je dodijelila akademski / stručni stupanj: **University of Zagreb, School of Dental Medicine / Sveučilište u Zagrebu, Stomatološki fakultet**

Permanent link / Trajna poveznica: <https://um.nsk.hr/um:nbn:hr:127:593619>

Rights / Prava: [Attribution-NonCommercial-NoDerivs 3.0 Unported / Imenovanje-Nekomercijalno-Bez prerađivanja 3.0](#)

Download date / Datum preuzimanja: **2025-01-12**



Repository / Repozitorij:

[University of Zagreb School of Dental Medicine Repository](#)



SVEUČILIŠTE U ZAGREBU
STOMATOLOŠKI FAKULTET

Boris Gračan

ORALNO KIRURŠKI ZAHVATI KOD DJECE

DIPLOMSKI RAD

Zagreb, srpanj 2015.

Rad je ostvaren u Zavodu za dječju stomatologiju Stomatološkog fakulteta Sveučilišta u Zagrebu.

Voditelj rada: Hrvoje Jurić, prof. dr. sc., Zavod za dječju stomatologiju, Stomatološki fakultet Zagreb

Lektor hrvatskog jezika: Alen Bjelica, profesor hrvatskog jezika i književnosti, Ksavera Šandora Đalskog 32, 33400 Virovitica, 098/712 122

Lektor engleskog jezika: Margita Soldo, diplomirani anglist i talijanist, Radnička cesta 80, 10000 Zagreb, 091/9893 429

Rad sadrži: 45 stranica

11 slika

1 CD

Zahvaljujem svom mentoru, prof. dr. sc. Hrvoju Juriću, na pomoći tijekom studiranja i izrade ovog rada.

Hvala svim prijateljima i kolegama s fakulteta koji su bili uz mene kroz studij.

Hvala mojoj obitelji, posebno roditeljima, koji su mi bili podrška tijekom svih ovih godina.

SADRŽAJ

1. UVOD	1
2. SVRHA RADA.....	2
3. SPECIFIČNOSTI ORALNO-KIRURŠKIH ZAHVATA KOD DJECE	3
3.1. Histološke i anatomske-morfološke specifičnosti.....	3
3.2. Specifičnosti indikacija za kirurške zahvate u dječjoj stomatologiji.....	4
4. IZBOR OPTIMALNE TEHNIKE ORALNO-KIRURŠKIH ZAHVATA.....	7
4.1. Klasične oralno-kirurške tehnike.....	7
4.2. Primjena elektrotoma u oralnoj kirurgiji	9
4.3. Primjena lasera u oralnoj kirurgiji	9
5. EKSTRAKCIJA ZUBA	10
5.1. Indikacije za vađenje zuba.....	10
5.2. Instrumenti i položaj terapeuta kod ekstrakcije zuba	11
6. ADJUVANTNA KIRURGIJA KOD DENTOFACIJALNIH INFEKCIJA	14
6.1. Terapija akutnih odontogenih infekcija.....	14
6.1.1. Intraoralne i ekstraoralne incizije	15
6.2. Širenje odontogenih infekcija.....	17
7. MUKOKELE	18
8. MUKOGINGIVNE ANOMALIJE	19
8.1. Perzistentni <i>frenulum tectolabiale</i>	19
8.2. Ankiloglosija	21
9. KIRURŠKA SANACIJA PREKOBROJNIH ZUBA	22
9.1. Dijagnoza prekobrojnih zuba	22
9.2. Prekobrajni zubi u gornjoj čeljusti	23
9.3. Prekobrajni zubi u donjoj čeljusti.....	25
10. MANJI BENIGNI TUMORI ČELJUSTI.....	26
11. ŠIVANJE MEKIH TKIVA OROFACIJALNOG PODRUČJA.....	27
12. KOMPLIKACIJE PRI ORALNO-KIRURŠKIM ZAHVATIMA	29
12.1. Sinkopa	29
12.2. Alergijske reakcije.....	30
12.3. Postoperativna bol	31
12.4. Krvarenje	32

12.4.1. Hemostaza	33
12.4.1.1. Mehanička hemostaza	34
12.4.1.2. Kemijska hemostaza	35
12.4.1.3. Biološka hemostaza	36
12.4.1.4. Fizička hemostaza	36
12.5. Upute pacijentu	36
13. RASPRAVA	37
14. ZAKLJUČAK	39
15. SAŽETAK	40
16. SUMMARY	43
17. LITERATURA	44
18. ŽIVOTOPIS	45

1. UVOD

Oralno-kirurški zahvati kod djece predstavljaju sve operativne, kirurške i konzervativne stomatološke zahvate koji se poduzimaju s ciljem zbrinjavanja patoloških stanja, anomalija i posljedica traume tkiva orofacijalne regije (1,2). Dentoalveolarna kirurgija u dječjoj stomatološkoj praksi obuhvaća sve kirurške probleme koji se poprilično razlikuju od onih kod odraslih pacijenata. Mnogi su oralno-kirurški zahvati kod djece jedinstveni i vezani uz određeni uzrast, kao što su neonatalni zubi, eruptivne ciste, meziodens i dr. Međutim, osnovna kirurška načela rada u općoj oralnoj kirurgiji se mogu u potpunosti primijeniti i za rad kod djece. To znači da je osim značajne manualne spretnosti, od velike važnosti i primjena usvojenog znanja iz osnovnih medicinskih znanosti (2,3). Pažljivo uzimanje anamneze, dobar klinički pregled, precizno postavljanje dijagnoze te izbor najpovoljnije metode i tehnike liječenja može rezultirati učinkovitim kirurškim tretmanom u dječjoj stomatologiji. Oralno-kirurški zahvati u dječjoj dobi najčešće se poduzimaju s ciljem omogućavanja nicanja i pravilne postave zuba u zubni luk, a to su najčešće ekstrakcije zuba (mliječnih resorbiranih i zaostalih mliječnih korjenova; inficiranih mliječnih zuba; trajnih prekobrojnih tipičnih i atipičnih zuba), različite mukogingivne nepravilnosti, kao i razne benigne proliferacije mekih i tvrdih tkiva usne šupljine. Dentoalveolarni kirurški zahvati u dječjem uzrastu moraju biti izvedeni tako da ne ometaju rast i razvoj čeljusti i zuba u samom trenutku intervencije (3).

2. SVRHA RADA

S obzirom na to da su oralno-kirurški zahvati često primjenjivani u dječjoj stomatologiji, od velikog je značaja za svakog stomatologa posjedovanje znanja i vještine potrebnih za njihovo izvođenje u svakodnevnoj kliničkoj praksi. Rana pojava karijesa, velik broj ozljeda i deformiteta oralne i maksilofacijalne regije, koje se javljaju od najranijeg djetinjstva, moraju se zbrinjavati kirurškim tretmanom. Svrha ovog rada je prikazati i opisati tehnike i oblike terapija oralno-kirurških zahvata tvrdih i mekih tkiva orofacijalne regije, kao i komplikacije koje mogu nastati tijekom njihovog izvođenja.

3. SPECIFIČNOSTI ORALNO-KIRURŠKIH ZAHVATA KOD DJECE

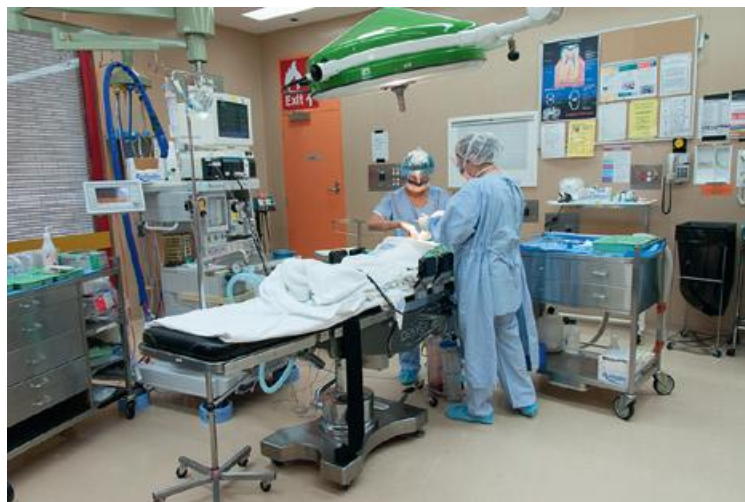3.1. Histološke i anatomsko-morfološke specifičnosti

Karakteristike dječjeg uzrasta su intenzivan rast i razvoj čeljusti te određene anatomsko-morfološke i histološke osobitosti tkiva i organa usne šupljine. Elastična i spongiozna građa kosti omogućuje bržu infiltraciju i apsorpciju prilikom aplikacije anestetika i brže djelovanje anestezije (1,2,4,5). Najčešći oralno-kirurški zahvat, ekstrakcija zuba, lakše se izvodi nego kod odraslih pacijenata, jer zubi često imaju resorbirane korijene ili njihov rast uopće nije završen. Kod djece je i *mandibula*, koju inače odlikuje kompaktnost, perforirana velikim brojem sitnih nutritivnih kanalića, ispunjenih krvnim žilama i živčanim završecima. Zbog ove specifičnosti u dječjoj dobi je moguća aplikacija manje količine i koncentracije anestetika, a da se dobije efektivni analgezijski učinak. Isto tako, spongiozna kost i široki intrakoštani prostori omogućuju brzo širenje infekcije, a prokrvljenost tkiva i njihova dobra povezanost s drugim anatomskim prostorima omogućavaju fulminantni tijek infekcije. Kod davanja provodne mandibularne anestezije, od velikog je značaja i različit položaj otvora *foramen mandibulae* kod djece u odnosu na odrasle. Kod djece centri rasta još nisu završili svoju funkciju, tako da je u manje djece pristup za *foramen mandibulae* pomaknut distalnije i niže te bi prilikom davanja provodne anestezije smjer igle trebao ići koso naniže i prema van.

3.2. Specifičnosti indikacija za kirurške zahvate u dječjoj stomatologiji

U dječjoj stomatologiji su prisutni mnogobrojni kirurški problemi koji se razlikuju od onih u odraslih pacijenata. Zato je od izuzetne važnosti procijeniti pravo vrijeme i odgovarajuću tehniku za kirurški tretman. Na primjer, kod predškolske i školske djece najčešći prekobrojni zub koji obično zahtijeva ekstrakciju je meziodens, dok su to kod adolescenata i odraslih pacijenata ekstramandibularni premolari i četvrti molari. Najčešće impaktiran zub kod djece je maksilarni očnjak, zatim slijede maksilarni središnji sjekutić i mandibularni drugi pretkutnjak, dok je u odraslih pacijenata najčešće impaktirani zub treći kutnjak. Nadalje, odontogene i neodontogene lezije koje se viđaju kod djece vrlo su različite od onih koje se javljaju kod odraslih. Kod djece su najčešći kompleksni i mješoviti odontomi, cementomi i male fibroosealne lezije, a kod odraslih su to ameloblastomi. U dječjem uzrastu prevladavaju eruptivne i folikularne ciste, dok se kod odraslih najčešće javljaju odontogene, odnosno radikularne ciste. Mukogingivne anomalije koje se korigiraju kod djece su uglavnom frenulumi gornje i donje usne ili podjezični frenulum, a kod odraslih se, uglavnom u sklopu preprotetske kirurgije, izvode produblivanje svoda forniksa, kao i kirurgija egzostoza i tubera (2,4,5,7). Ponašanje djeteta u ordinaciji ovisi o više čimbenika, prvenstveno o fazi fizičkog, mentalnog i emocionalnog razvitka. U prvih nekoliko godina života dijete je gotovo potpuno ovisno o majci, no što je dijete starije, suradnja je obično sve bolja. Oslobođanje djeteta od straha zbog oralno-kirurškog zahvata je vrlo kompliciran zadatak u kojem moraju sudjelovati i roditelji i ostali članovi stomatološkog tima.

Postoji jedna velika skupina pacijenata nesposobnih za suradnju, koja zbog svojih fizičkih i mentalnih karakteristika (smetnje u razvoju), nije pogodna za oralno-kirurške zahvate u ambulantnim uvjetima i nažalost se kod njih i jednostavne stomatološke intervencije moraju izvoditi primjenjujući opću anesteziju (slika 1). Često se i u starijem dječjem uzrastu pojave djeca normalnog psihofizičkog razvoja, ali ne prihvaćaju rad i suradnju sa stomatologom (razmažena, prkosna djeca, djeca sa prethodnim lošim iskustvom pri medicinskom tretmanu). U ovakvim situacijama neophodno je da terapeut poznaje i primijeni neku od bihevioralnih tehnika za oblikovanje ponašanja pacijenata (npr. terapija izlaganjem, sistem pohvale i nagrade ili „tell, show, do“). U situacijama u kojima ništa od navedenog ne pomaže, pacijenta treba podvrgnuti nekoj od metoda sedacije (1,2,5,6).



Slika 1. Oralno kirurški zahvat izveden u općoj anesteziji.
Preuzeto iz: (21).

Roditelji daju važne anamnestičke podatke, informacije o prethodnim oralno-kirurškim iskustvima, potvrđuju da je pacijent zdrav i potpisuju informirani pristanak za izvođenje zahvata. Ovo je jako važan postupak, jer u situacijama u kojima je pacijent boluje od bilo kakve akutne ili kronične bolesti, stomatolog se mora savjetovati s liječnikom koji liječi pacijenta i od njega tražiti pismenu suglasnost za predloženi zahvat i eventualnu medikamentoznu pripremu pacijenta prije oralno-kirurškog zahvata. Prije početka kirurškog zahvata, pacijenta se treba udobno smjestiti u stolac, namjesiti naslon za glavu i podići ga na visinu tako da lakat terapeuta bude u razini usta pacijenta. Često hiperaktivni najmlađi pacijenti budu smješteni u krilu roditelja koji mora čvrsto držati dijete te na taj način pomaže i olakšava kirurški zahvat (5,6).

4. IZBOR OPTIMALNE TEHNIKE ORALNO-KIRURŠKIH ZAHVATA

Detaljna anamneza, dobar klinički pregled i adekvatna radiološka snimka su uvjeti za izbor optimalne tehnike i najboljeg vremena za izvođenje oralno-kirurških zahvata. Termin za dentoalveolarnu kirurgiju se provodi pažljivo kako se ne bi u ovom osjetljivom periodu života poremetili centri koštanog rasta ili razvoj korijena trajnog zuba. Ako je korijen impaktiranog zuba kojeg treba smjestiti u zubni luk u potpunosti razvijen sa zatvorenim apeksom, tada su male šanse za njegovo spontano spuštanje u zubni luk nakon kirurškog zahvata. No, ako je zub u relativno vertikalnom položaju, a korijen zuba nezavršenog rasta i razvoja, za očekivati je spontano nicanje. Idealno vrijeme za eksponiranje impaktiranog trajnog zuba uz formiranje koštanog tunela za njegovo izbijanje u zubni luk je u trenutku kada je korijen razvijen, a prije nego se apeks zatvori. Ključan korak u rješavanju ovog problema je radiološka snimka kojom procjenjujemo razvoj i anatomiju impaktiranog zuba, kao i njegova lokaciju u čeljusti (1,5,6). Procjenom kirurga, zahvat se može obaviti klasičnom kirurškom tehnikom, korištenjem termokauterskog noža, ili uporabom sofisticiranije tehnike, kao što je laser.

4.1. Klasične oralno-kirurške tehnike

Klasična oralno-kirurška tehnika je još uvijek najčešća metoda koja se izvodi na koštanim i mekim tkivima čeljusti. Pristup koštanom tkivu omogućava se odizanjem mukoperiostalnog režnja koji obuhvaća sluznicu, podsluznično tkivo i periost, dok intervencije na mekim tkivima podrazumijevaju inciziju, eksciziju i formiranje mukoznih režnjeva.

Osnovna načela rada ovom tehnikom su: planiranje mukoperiostalnih ili mukoznih režnjeva, rad u kosti, kontrola intraoperacijskog krvarenja i zatvaranje rane. Incizija režnja se treba izvesti jednopotezno kroz dubinu svih tkiva, pod pravim kutem na kost. Naročito se mora paziti da se incizijom ne povrijede neurovaskularni elementi, da je moguć pristup bukalnoj i oralnoj lameli kosti. Režanj se mora planirati tako da bude širi i duži od budućeg koštanog defekta, kako bi se osigurala dobra vidljivost operativnog polja i omogućio adekvatan pristup, ali i da šav leži na zdravom tkivu kosti (2,4,5). Rad u kosti podrazumijeva uklanjanje dijela kosti, radi pristupanja patološkoj leziji ili za aplikaciju instrumenta. Uklanjanje kosti treba biti provedeno minimalno invazivno. Rad u kosti se obično provodi nasadnim strojnim instrumentom i karbidnim svrdlima, uz konstantno hlađenje kosti fiziološkim otopinom. Tijekom kirurškog zahvata mora se stalno zaustavljati krvarenje kako bi spriječili nepotreban gubitak krvi, uz osiguravanje preglednosti radnog polja, ali i smanjenja vjerojatnosti nastanka postoperativnog krvarenja i hematoma. Završni postupak svakog kirurškog zahvata je zatvaranje rane, što u najvećem broju slučajeva znači šivanje svih slojeva kako bi se tkivo vratilo u prvobitan položaj. Cilj šivanja je ponovno uspostavljanje kontinuiteta svih slojeva prekinutih tkiva, uz onemogućavanje nastanka postoperativnih komplikacija (5,7,8,9).

4.2. Primjena elektrotoma u oralnoj kirurgiji

Elektrotom je posebno koristan u kirurgiji mekih tkiva. Elektrokirurgija koristi električnu struju za sječenje ili koagulaciju tkiva. Korištenjem bipolarnog električnog mikrotomnog noža, unaprijeđeni su svi ekscizijski i disekcijski postupci. Ovim postupkom omogućena je brza i učinkovita koagulacija presječenih krvnih žila, a samim time bolja preglednost radnog polja i veća preciznost tijekom zahvata.

4.3. Primjena lasera u oralnoj kirurgiji

Laser je sofisticirani kirurški instrument koji koristi fotone za sječenje, koagulaciju i denaturaciju tkiva. Glavna primjena lasera u kirurgiji temelji se na njegovom fototermičkom djelovanju, tj. pretvaranju laserske svjetlosti u toplinu. Ovaj toplinski efekt široko se koristi u kirurgiji kako za rezanje tako i za koagulaciju tkiva. Laserska tehnika u kirurgiji postaje sve neophodnija zbog svoje široke uporabljivosti, od mikrokirurški precizne incizije i koagulacije, pa do voluminozne koagulacije ili isušivanja tumora. Danas se u kirurgiji mekih tkiva koriste diodni meki laseri valne duljine 810 nm, koji imaju mogućnost kontrole i doziranja svakog pulsa izlazne laserske energije prema mekom tkivu. Imaju mogućnost penetracije energije, osiguravaju sigurnu hemostazu i nisku ekstravazaciju, uz istovremenu dezinfekciju tkiva. Izuzetno su pogodni za kirurgiju mukogingivnih anomalija, kao što su frenulektomije, gingivoplastike, biopsije, biostimulacije i dezinfekcije tkiva (sulkusa, džepa i korijenskih kanala). Opasnost postoji kod izlaganja laserskom svjetlu velike snage, tako da se svim osobama unutar nominalno opasne zone mora osigurati odgovarajuća zaštita očiju. Rad laserom je minimalno invazivan, učinkovit, precizan i izuzetno siguran kirurški rad (10,11,12).

5. EKSTRAKCIJA ZUBA

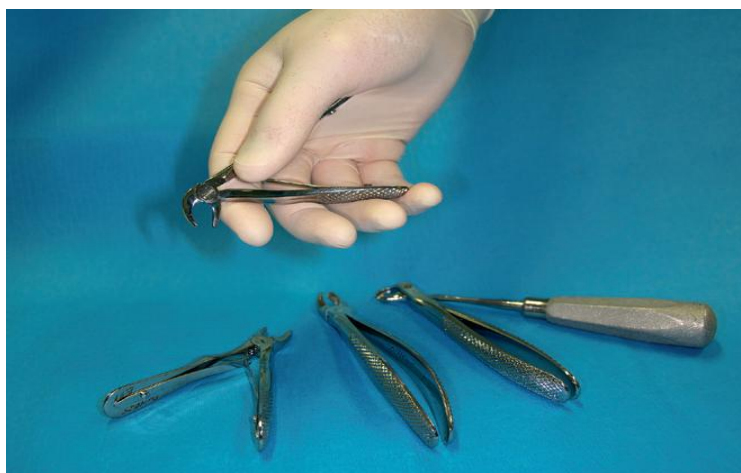Najčešći oralno-kirurški zahvat je ekstrakcija zuba koja predstavlja postupak s ciljem vađenja zuba iz alveole, a nastala se rana potom adekvatno zbrinjava. Tijekom vađenja zuba, odgovarajućim pokretima se kidaju vlakna periodontalnog ligamenta koja su raspoređena u različitim smjerovima te se širi alveola kako bi se zub izvukao u cjelini korištenjem što manje sile. Broj, oblik, zavijenost i masivnost korijena su čimbenici koji mogu utjecati na jačinu primijenjene sile tijekom ekstrakcije zuba. Jednostavnije je ekstrahirati zub kod mlađih pacijenata zbog koštane rastresitosti čeljusti i većeg broja lakuna. Lakša je ekstrakcija u gornjoj čeljusti, zbog veće spongioznosti kosti, nego u donjoj čeljusti koja ima kompaktniju građu. Zbog mogućnosti anomalija broja, oblika i zavijenosti korijena, prije vađenja zuba se preporučuje rendgenska snimka.

5.1. Indikacije za vađenje zuba

Najčešće indikacije za ekstrakciju zuba u dječjoj stomatologiji su: resorbirani mliječni zubi, mliječni zubi s kroničnim patološkim promjenama, gangrenozni korijenovi, mliječni zubi s traumatskim frakturama korijena, prekobrojni atipični zubi, meziodens, zubi indicirani za vađenje iz ortodontskih razloga. Ponekada postoje relativne kontraindikacije za ekstrakciju zuba. Obično su to slučajevi odlaganja ekstrakcije zbog obvezne premedikacije, npr.: antibiotska terapija zbog akutnih infekcija orofacijalne regije, zatim; pacijenti s urođenim srčanim anomalijama, pacijenti s hemofilijom, pojava herpetičnog stomatitisa, solitarnih afti, ulceronekrotičnog gingivitisa.

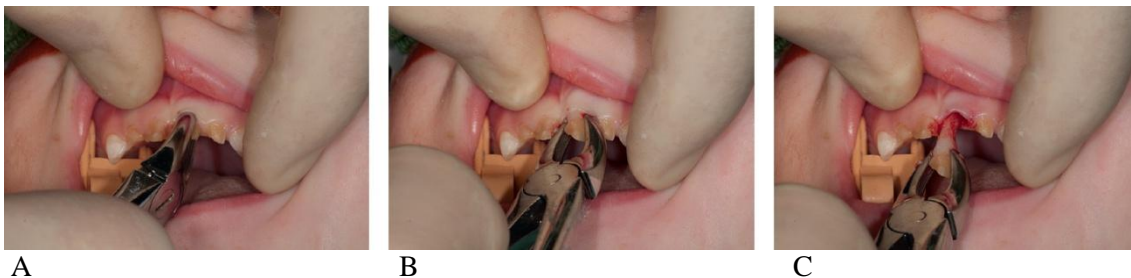5.2. Instrumenti i položaj terapeuta kod ekstrakcije zuba

Instrumenti za vađenje zuba su specijalno konstruirani instrumenti koji odgovaraju vrsti denticije, obliku, veličini i položaju zuba u zubnom nizu (slika 2). Osnovni instrumenti za ekstrakciju zuba su poluge i kliješta različitih oblika, masivnosti i dužine. Sva kliješta imaju radni dio koji se fiksira na zub i drške koje služe za prihvaćanje rukama. Kako se djelovanje kliješta temelji na načelu djelovanja poluge, ona se moraju držati što dalje od točke oslonca i što bliže krajevima kliješta, kako bi se aplicirala što manja sila. Kliješta se dijele na ona za trajnu i mliječnu denticiju, a i jedna i druga skupina na kliješta za gornje ili donje zube.



Slika 2. Instrumenti u oralnoj kirurgiji: kliješta i poluge.
Preuzeto iz: (21).

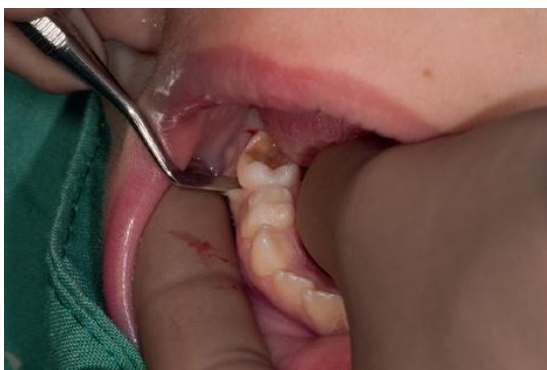Kliješta za vađenje gornjih zuba su konstruirana tako da se radni krakovi nalaze u produžetku ručki pri čemu su u istoj ravnini ili blago savijeni prema njima. Prilikom vađenja zuba, kliješta se postavljaju tako da radni krakovi obuhvaćaju vestibularnu i palatinalnu stranu zuba paralelno s njihovom osovinom, a ručke se nalaze vertikalno ispod gornjeg zubnog niza. Terapeut lijevom rukom fiksira alveolarni greben, kažiprstom s vestibularne i palcem s palatinalne strane. Odvajanje pričvrsnog epitela provodi se polugom po Beinu. Kliješta se apliciraju na vrat zuba i rotacijskim pokretima ekstrahiraju se prednji mliječni (slika 3), a trajni prednji zubi kombinacijom rotacijskih i luksacijskih kretnji. Vađenja molara provodi se luksacijskim pokretima, jer imaju tri divergentna korijena, a luksacijski pokreti trebaju biti više usmjereni prema bukalno zbog debljine lamele alveolarne kosti.



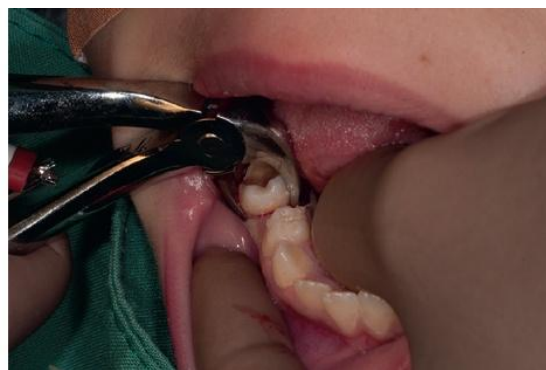Slika 3. Ekstrakcija mliječnog gornjeg prednjeg zuba. (A) Kliješta su aplicirana na vrat zuba. (B,C) Zub je ekstrahiran rotacijskom kretnjom.

Preuzeto iz: (21).

Prilikom vađenja donjih prednjih zuba, terapeut stoji ispred pacijenta, a glava pacijenta je u vertikalnom položaju s bradom usmjerenom prema prsima. Stomatolog kažiprstom i srednjim prstom lijeve ruke fiksira aleolarni greben, a palcem iste ruke fiksira bradu ispod donjeg ruba donje čeljusti. Poslije aplikacije odgovarajućih kliješta, mandibularni sjekutići se, iako jednokorijenski, ekstrahiraju luksacijskim pokretima zbog gracilnosti, distalne zavijenosti korijena i spljoštenosti u meziodistalnom smjeru. Vađenje zuba u donjem lijevom kvadrantu se izvodi na način da terapeut stoji ispred pacijenta, prstima lijeve ruke obuhvaća alveolarni greben i bradu na isti način kao i kod prednjih zuba, dok prilikom ekstrakcije zuba u donjem desnom kvadrantu terapeut stoji iza pacijenta, lijevom rukom obgrljuje glavu pacijenta, palcem i kažiprstom iste ruke obuhvaća alveolarni greben dok ostalim prstima fiksira bradu pacijenta (slika 4).



A



B

Slika 4. Ekstrakcija donjeg mliječnog stražnjeg zuba. (A) Degažiranje gingive. (B) Položaj terapeutovih ruku i ispravno aplicirana kliješta.

Preuzeto iz: (21).

6. ADJUVANTNA KIRURGIJA KOD DENTOFACIJALNIH INFEKCIJA

Akutne odontogene infekcije često nastaju kao posljedica komplikacije neliječenog karijesa zuba. Karakterizirane su naglom pojavom, izraženim lokalnim i općim simptomima. Odontogene infekcije mogu biti lokalizirane periapikalno, parodontno ili perikoronarno, a, osim zuba, uzroci mogu biti i inficirane odontogene ciste (radikularne, rezidualne i folikularne) te ozljeda i lom čeljusti. Najčešći oblik akutne odontogene infekcije je apsces, koji nastaje kada organizam ograniči infektivno žarište, a praćen je lokalnim i općim znakovima infekcije. Kada je virulencija izuzetno jaka ili kada je imunološki odgovor slab, infekcija se neometano difuzno širi krvnim i limfnim žilama kroz vezivno i mišićno tkivo te nastaje flegmona. Kod flegmone je granica između zdravog i upaljenog tkiva nejasna, otok čvrst i difuzan, koža crvena, topla, sjajna i zategnuta. Opći znakovi infekcije su: povišena tjelesna temperatura, bljedilo, drhtavica, dehidracija, povećana sedimentacija i poremećaj elektrolita, leukocitoza, a čest simptom koji prati infekciju je i trizmus (3,5,7,14).

6.1. Terapija akutnih odontogenih infekcija

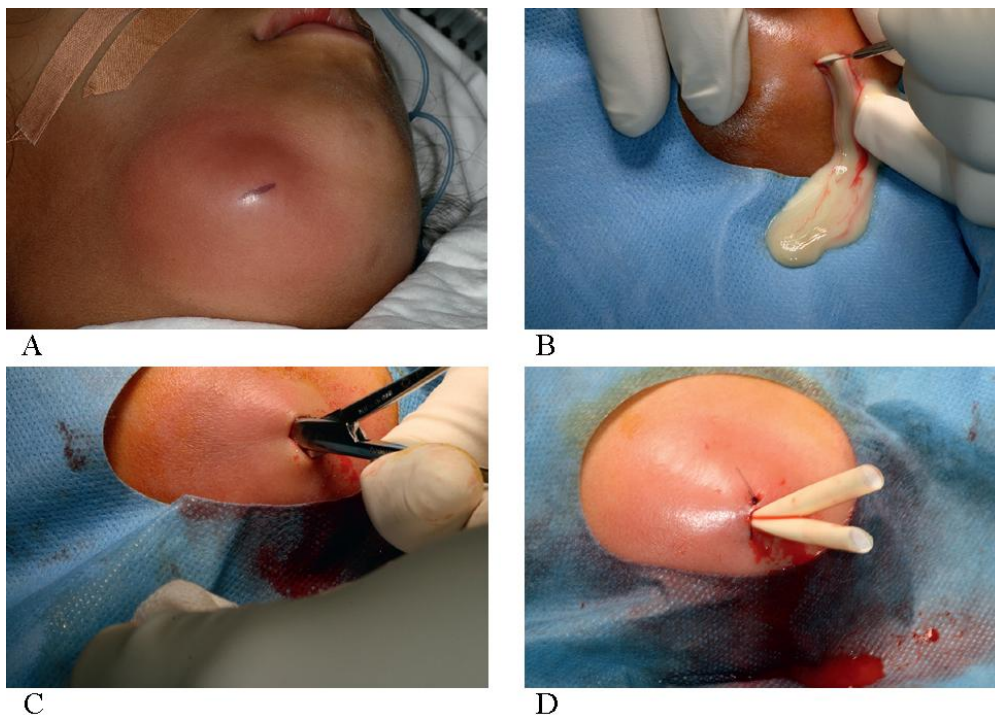
Terapija akutnih odontogenih infekcija je kombinirana: kirurška i konzervativna. Kirurška terapija u liječenju akutnih odontogenih infekcija je primarna i podrazumijeva prvenstveno ekstrakciju zuba uzročnika, te intraoralnu i ekstraoralnu inciziju i drenažu apscesa (15). Konzervativne mjere imaju za cilj suzbijanje općih i lokalnih simptoma infekcije uz očuvanje integriteta tkiva. Najznačajnija terapijska mjera je primjena antibiotika, uz dodatnu primjenu analgetika, antipiretika, elektrolita i vitamina.

Lijek izbora je penicilin zbog baktericidnosti i slabe toksičnosti, kao i antibiotici drugih skupina. Prednost uvijek treba dati baktericidnim antibioticima (cefalosporini, aminoglikozidi, eritromicin, metronidazol) u odnosu na bakteriostatske (sulfonamidi, tetraciklini, klindamicin, kloramfenikol).

6.1.1. Intraoralne i ekstraoralne incizije

Incizija je zarezivanje tkiva na mjestu najizraženije fluktuacije apscesa s ciljem uspostavljanja drenaže gnojnog sadržaja. Mjesto incizije anestezira se površinskom, a okolno tkivo infiltracijskom anestezijom. Sluznica se skalpelom reže u dužini od 1-2 cm, paralelno s pravcem pružanja anatomskih struktura ispod linije incizije. Kroz otvor incizije se ulazi peanom ili pincetom do središta apscesa. Pean se potom raširi i izvuče van. Intraoralne incizije u fornixu izvode se paralelno s alveolarnim grebenom na mjestu najveće fluktuacije. Ako je inciziju potrebno obaviti u predjelu premolara donje čeljusti, onda se ona usmjerava u kranio-kaudalnom pravcu kako se ne bi ozljedio krvožilno-živčani snop mentalnog foramena. Nakon pražnjenja apscesa postavlja se dren koji ostaje postavljen 24 do 48 sati, a u slučajevima obilne eksudacije sve do prestanka secerniranja. Uz kirurške mjere obvezno se provode antibiotsko i simptomatsko liječenje.

Ekstraoralna incizija provodi se u situacijama kada se apsces formirao subkutano, i postoji mogućnost njegove perforacije i formiranja ožiljka. Poseban klinički značaj daje se pravcu ekstraoralne incizije kako se ne bi povrijedile krvožilno-živčane strukture i uz postizanje dobrog estetskog efekta sa što manjim ožiljkom. Kod submandibularnog apscesa pravac ekstraoralne incizije ide 1 cm ispod i paralelno s donjim rubom mandibule, kako se ne bi povrijedile *arteria* i *vena facialis* i motorički živac donje usne, *nervus marginalis mandibulae* (slika 5). Ekstraoralna incizija za apsces submentalnog prostora izvodi se polukružno prateći donji rub brade ili okomito na simfizu submentalnog predjela. Kod ekstraoralne incizije apscesa bukalnog prostora treba obratiti pozornost na grane facijalnog živca (3,14,15).



Slika 5. Drenaža ekstraoralnog apscesa. (A) Markacija početne incizije. (B) Ekstraoralna incizija. (C) Ulazak peanom do središta apscesa. (D) Pravilno postavljen dren.

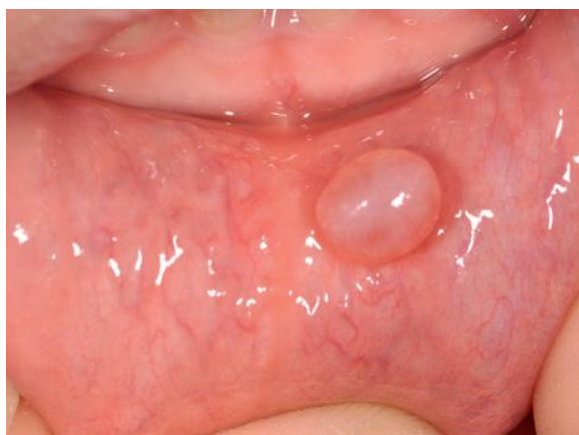Preuzeto iz: (21).

6.2. Širenje odontogenih infekcija

Infekcija se može proširiti u susjedne anatomske prostore. Najčešće se infekcije šire u duboke prostore glave i vrata: pterigomandibularni, parafaringealni i retrofaringealni prostor. Najteži oblik odontogenih infekcija je flegmona dna usne šupljine ili *Angina Ludowici* koja obostrano zahvaća sva tri prostora dna usne šupljine: sublingvalni, submandibularni i submentalni. Otok je bolan, crven i napet, a ekstraoralno se širi od submentalnog do retromandibularnog prostora. Gutanje i disanje su otežani zbog edema jezika i dna usne šupljine, a postoji i izražen trizmus. Opće stanje pacijenta je teško, visoke temperature praćene su trncima, drhtavicom, blijedilom, i dehidracijom. Terapija se provodi u bolničkim uvjetima visokim dozama kristalnog penicilina, uz strogo mirovanje i primjenu zamjenske terapije elektrolita i tekućine. Od kirurških metoda se provodi ekstraoralna incizija u obliku slova Y od vrha brade u smjeru hioidne kosti, a potom ide prema svakom kutu mandibule uz postavljanje drena.

7. MUKOKELE

Najčešće ciste neodontogenog podrijetla koje se javljaju kod djece su mukozne retencijske ciste ili mukokele. Jasno su ograničene, kružne, bezbolne. Najčešća lokalizacija je donja usna, kao rezultat čestih slučajnih samougriza (slika 6). Mogu se naći i u predjelu projekcije okluzalne ravnine na bukalnoj sluznici. Rijetko se mogu pojaviti na gornjoj usni, nepcu, obrazu, jeziku i dnu usne šupljine. Lezija je pseudocistična i nema epitelnu ovojniju. Nastaje traumom izvodnih kanala malih žlijezda slinovnica ugrizom, padom ili udarcem čvrstog predmeta po usni (3,5,16). Tretman izbora je kirurška ekscizija, jer kod izolirane drenaže često dolazi do recidiva. Oko lezije se učini cirkularna incizija uz disekciju kapsule mukokele sve do mišićnog sloja usne i zatim se uklanja cista. Laser predstavlja odličnu alternativu metodi ekscizije. Posebno je poželjan u dječjem uzrastu zato što šivanje nije potrebno, a postoperativna bol i otok su smanjeni u usporedbi s konvencionalnim kirurškim metodama.



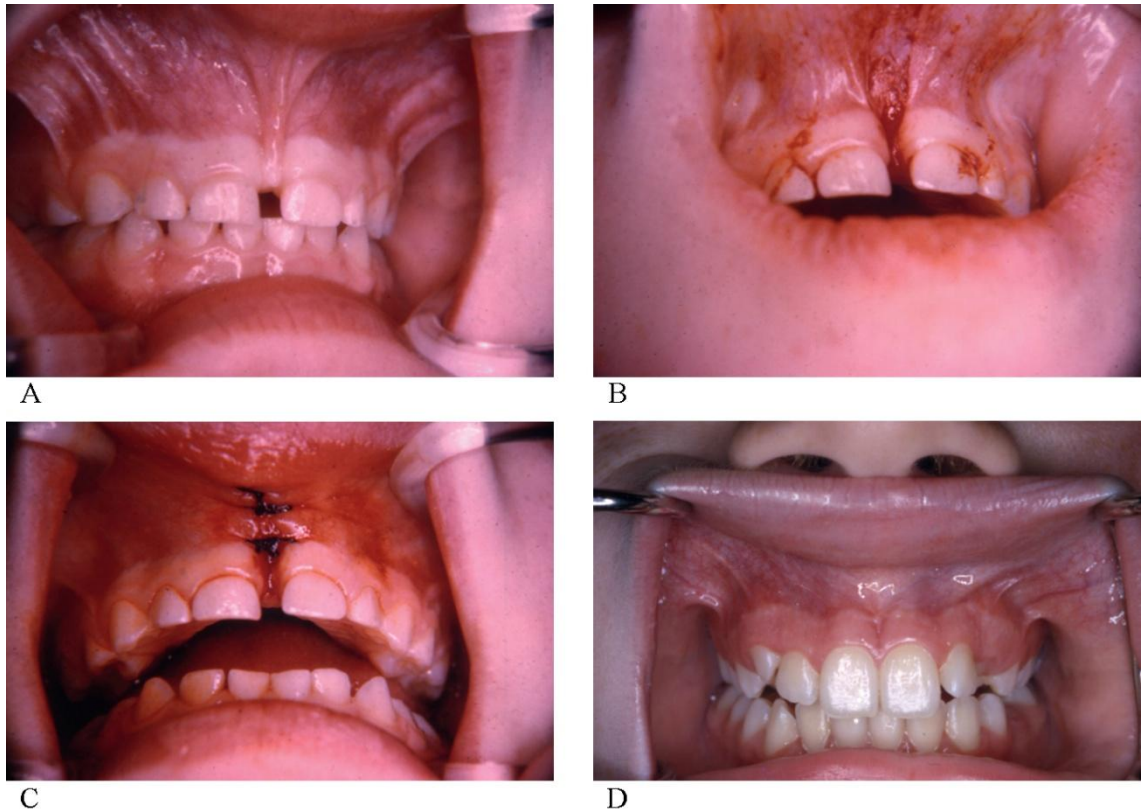
Slika 6. Mukokela na donjoj usni.
Preuzeto iz: (21).

8. MUKOGINGIVNE ANOMALIJE

8.1. Perzistentni *frenulum tectolabiale*

Labijalni frenulumi su veza usana i pričvrstne gingive preko fibroelastičnog tkiva. Jako izraženi, prominentni i fibrozni frenulumi kod djece često sudjeluju u nastanku *diasteme mediane*, razmaka između mliječnih ili trajnih maksilarnih središnjih sjekutića, što za posljedicu ima povlačenje marginalne gingive i ogoljenje zubnih vratova. Kod mliječnih zuba ova dijastema je uglavnom normalna pojava kao i u trajnoj denticiji prije nicanja očnjaka. Međutim, izraženi frenulumi mogu dovesti do perzistencije *diasteme mediane*, i nakon nicanja trajnih očnjaka, a veza obično prolazi preko alveolarnog grebena i završava u incizalnoj papili. Ako se gornja usna povuče prema gore i van dolazi do ishemije, a papila inciziva pobijeli što je znak da je pripoj jak i u papili. S frenulektomijom treba pričekati sve dok u potpunosti ne izniknu i postavse se trajni središnji i bočni sjekutići i prije nego li se aktivno počnu postavljati očnjaci. Indikacija za frenulektomiju je nezatvorena dijastema nakon nicanja svih trajnih zuba interkanine regije. Incizija se radi kroz bazu frenuluma, obuhvaća i papilu incizivu ako je pripoj u njoj i raspatorijem se odigne od tvrdog nepca i provuče između središnjih sjekutića, a potom se rez produži prema gore duž obje strane frenuluma do njegovog pričvrstka za labijalnu mukozu do granice s pokretnom gingivom. Papila se fiksira kirurškom pincetom, a skalpelom se učini preparacija frenuluma. Na prijelazu u pomičnu sluznicu pravi se rez u obliku romba kako bi se oslobodio prednji fibrozni snop fiksiran za usnu (17,18). Nakon ekscizije, rana se tupferom osuši, a potom se stave 2 do 3 pojedinačna šava (slika 7).

Jednostavno prerezivanje ili incizija samo mukozne veze rezultira visokim stupnjem recidiva i frenuluma i dijasteme.

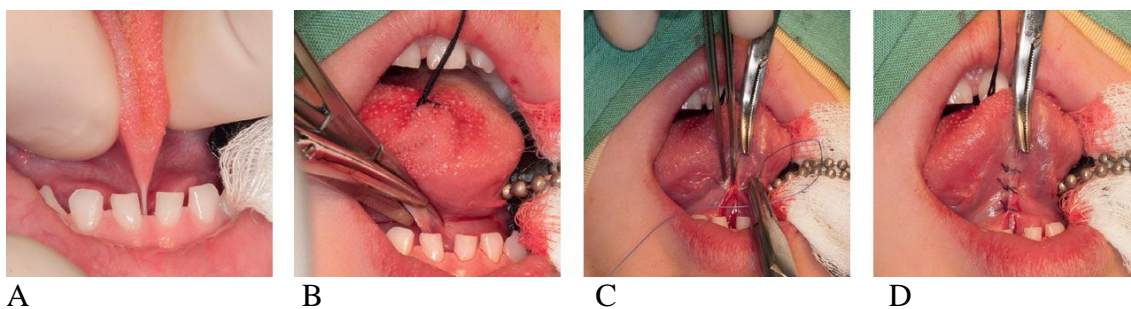


Slika 7. Frenulektomija. (A) Izraženi gornji frenulum koji uzrokuje dijastemu.
(B) Preparacija frenuluma. (C) Postavljeni šavovi.
(D) Rezultat frenulektomije 5 godina nakon zahvata.
Preuzeto iz: (22).

Frenulektomija se može komfornije obaviti i uz uporabu mekih lasera, kao što su karbondioksidni laser i diodni laser. Postupak iziskuje manje vremena, rjeđe uzrokuje bol i oteklinu, a rana ne zahtijeva šivanje (10,11,12).

8.2. Ankiloglosija

Lingvalni frenulum ili ankiloglosija je mukogingivna nepravilnost s izraženim fibroznim lingvalnim frenulumom pričvršćenim visoko na lingvalnu stranu grebena alveolarne kosti. Ovakav lingvalni frenulum onemogućava pravilan izgovor riječi i smanjuje pokretljivost jezika. Lingvalni frenulum obično postaje manje prominentan nakon pete godine života zbog intenzivnog rasta alveolarne kosti u visinu, a počinje i erupcija zuba. Nekada je fibrozni frenulum jezika pričvršćen visoko lepezasto tik do alveole i uzrokuje upalu gingive i njenu recesiju. Metoda izbora je kirurška ekscizija u obliku V ili Y proširenja na ventralnoj površini jezika (slika 8). Kod manje izraženih frenuluma jezika moguće je koristiti elektrotom ili laser.



Slika 8. Lingvalna frenulektomija. (A) Izrazito kratki lingvalni frenulum. (B) Rez frenuluma. (C) Šivanje rane. (D) Postavljeni šavovi.

Preuzeto iz: (21).

9. KIRURŠKA SANACIJA PREKOBROJNIH ZUBA

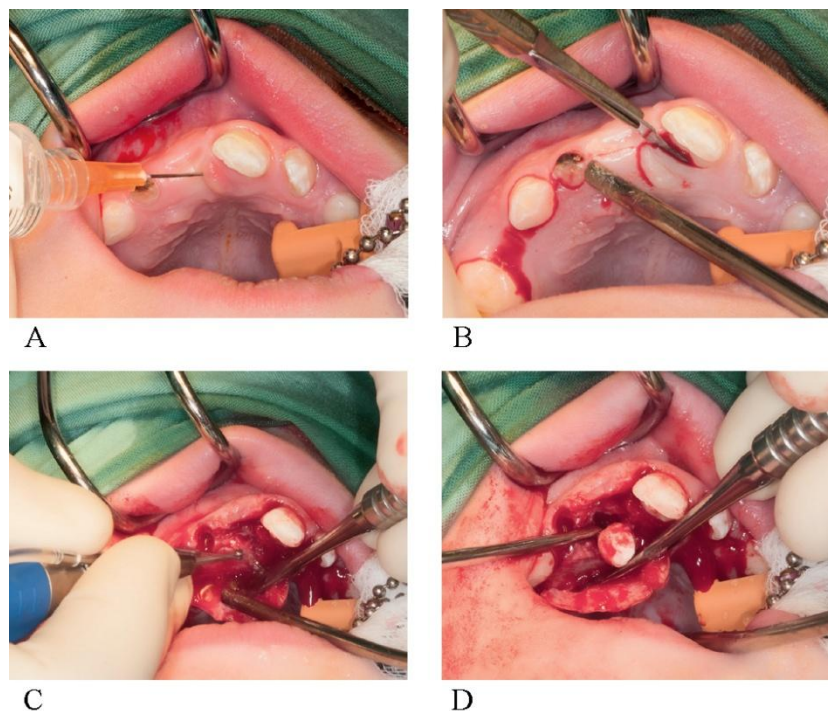
Prekobrojni zubi predstavljaju anomaliju broja zuba i javljaju se kao zubi pridruženi zubnom nizu s mnogobrojnim karakteristikama i varijacijama na istom. Mogu spontano niknuti, tj. normalno biti postavljeni u zubnom nizu, mogu biti poluimpaktirani (djelomično zadržani u kosti) i impaktirani (potpuno zadržani u kosti). Prekobrojni zubi ili hiperdonti mogu biti lokalizirani u različitim dijelovima čeljusti i ovisno o lokaciji razlikujemo: meziodens (smješteni su između središnjih sjekutića), parapremolare (postavljeni su bukalno ili oralno u odnosu na premolare), paramolare i distomolare (nalaze se distalno od trećeg molara).

9.1. Dijagnoza prekobrojnih zuba

Dijagnoza prekobrojnih zuba postavlja se kliničkim pregledom i rentgenskim snimkama. Na postojanje prekobrojnog zuba sumnja se ako perzistiraju mliječni zubi ili zub nasljednik ne izađe u vrijeme kada je već mjena trebala biti završena, ako postoje veće *diasteme mediane* ili malpozicije već izašlih susjednih zuba. Konačna dijagnoza postavlja se na temelju rentgenske slike. Najbolje je napraviti ortopantomogramsku sliku na kojoj se točno uočava položaj prekobrojnog zuba, njegov odnos prema drugim zubima i anatomskim strukturama čeljusti. Nekada je potrebno napraviti više različitih retroalveolarnih snimki, kako bi se odredio točan položaj prekobrojnog zuba i njegov odnos sa zametkom trajnog zuba, jer greške prilikom operacije mogu biti drastičnih razmjera i umjesto prekobrojnog može se izvaditi trajni zub.

9.2. Prekobrajni zubi u gornjoj čeljusti

Terapija prekobrajnog zuba je kirurška, a tretman se planira za vrijeme dok trajni zubi još uvijek imaju potencijal nicanja. Najčešći hiperdontni zub je meziodens s prevalencijom od 0,3 -3,8% u općoj populaciji, a trećina pacijenata s meziodensom ima i druge prekobrajne zube. Od svih prekobrajnih zuba, oko 80% su meziodensi (3,5,8). Nakon detaljnog uzimanja anamneze, kliničkog i radiološkog pregleda, te postavljanja dijagnoze, najvažnije je precizno odrediti lokaciju. Najčešće se meziodens nalazi palatinalno. Anestezira se područje fronte, od očnjaka jedne do očnjaka druge strane čeljusti. Anestezijska igla se uvodi i u nazopalatinalni kanal i anestezira se istoimeni živac. Poslije anesteziranja skalpelom se presijeca sluznica i periost. Rez ide od distalne papile očnjaka s jedne strane kroz sulkuse zuba u području fronte do očnjaka sa suprotne strane čeljusti. Odizanje pune debljine režnja pažljivo se učini raspatorijem kako bi se oslobodila kost s palatinalne strane. Obično se okruglim svrdlom pristupi uklanjanju koštanog tkiva ispod kojeg je prekobrajni zub. Cijelo vrijeme se kost i svrdlo ispiru fiziološkim otopinom kako bi se spriječila nekroza i sekvestracija alveolarne kosti. Nakon dovoljnog uklanjanja kosti, polugom ili kliještima uklanja se meziodens, a potom se kiretira folikularna vreća u kojoj je bio meziodens (slika 9). Sve oštre koštane izdanke treba zaobliti, a koštane strugotine ukloniti ispiranjem fiziološkom otopinom. Potrebno je biti maksimalno oprezan kako se ne bi oštetio korijen trajnog zuba ili izvadio trajni zub. Ako se dogodi ozljeda trajnog zuba, potrebno ga je što prije vratiti u pravilan položaj u koštanom ležištu, jer će niknuti, ako ima potencijal nicanja.



Slika 9. Kirurško uklanjanje maksilarnog prekobrojnog zuba. (A) Anesteziranje operativnog područja. (B) Odizanje režnja. (C) Uklanjanje koštanog tkiva svrdlom. (D) Uklanjanje prekobrojnog zuba. Preuzeto iz: (21).

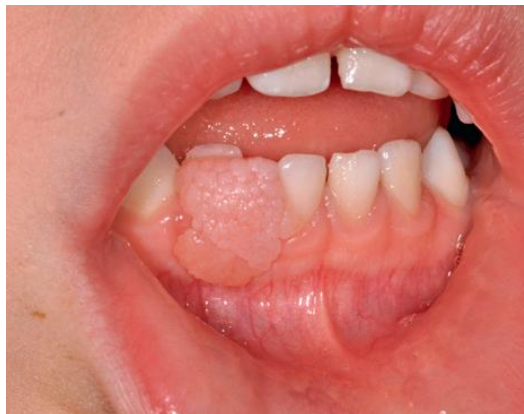Prekobrojni i retinirani zubi su vrlo česti i u bočnoj regiji. Najčešće impaktirani zubi u toj regiji su očnjaci i pretkutnjaci, a od prekobrojnih zuba najčešći su pretkutnjaci. Pristup prekobrojnom zubu ovisi o njegovoj lokaciji u čeljusti. Ako je postavljen palatinalno, odiže se palatinalni mukoperiostalni režanj. Ako je zub udaljen od medijalne linije, rezom se može zaobići područje incizalnog foramena i rez produžiti unazad sredinom nepca. U slučaju da je zub postavljen labijalno ili po sredini alveolarnog nastavka, pristup je s labijalne strane, putem trapezastog režnja. Ovaj režanj obuhvaća prostor od po dva zuba oko impaktiranog, pruža se gingivnim sulkusom zuba, a vertikalni dio režnja širi se u obliku trapeza prema forniksu. Nastavak tretmana isti je kao u ranije opisanom slučaju.

9.3. Prekobrojni zubi u donjoj čeljusti

Prekobrojni zubi u donjoj bočnoj regiji najčešće su postavljeni bukalno ili centralno na alveolarnom grebenu, što zahtijeva bukalni pristup i formiranje trapezastog mukoperiostalnog režnja. Precizna radiološka lokalizacija zuba, njegov odnos sa susjednim zubima i foramenom mentale bitni su za kirurški postupak. Prilikom planiranja pristupa posebno treba paziti kako bi se izbjegla ozljeda neurovaskularnog snopa brade koji se nalazi između i ispod pretkutnjaka. Krune zuba zaobilaze se kroz gingivni sulkus do bočnog sjekutića, a potom se vertikalni dio reza spušta s mezijalne strane koso prema dolje i van u forniks. Ukoliko je prekobrojni ili impaktirani zub postavljen lingvalno, a nije neophodno znatno odizanje režnja, preporučuje se lingvalni pristup.

10. MANJI BENIGNI TUMORI ČELJUSTI

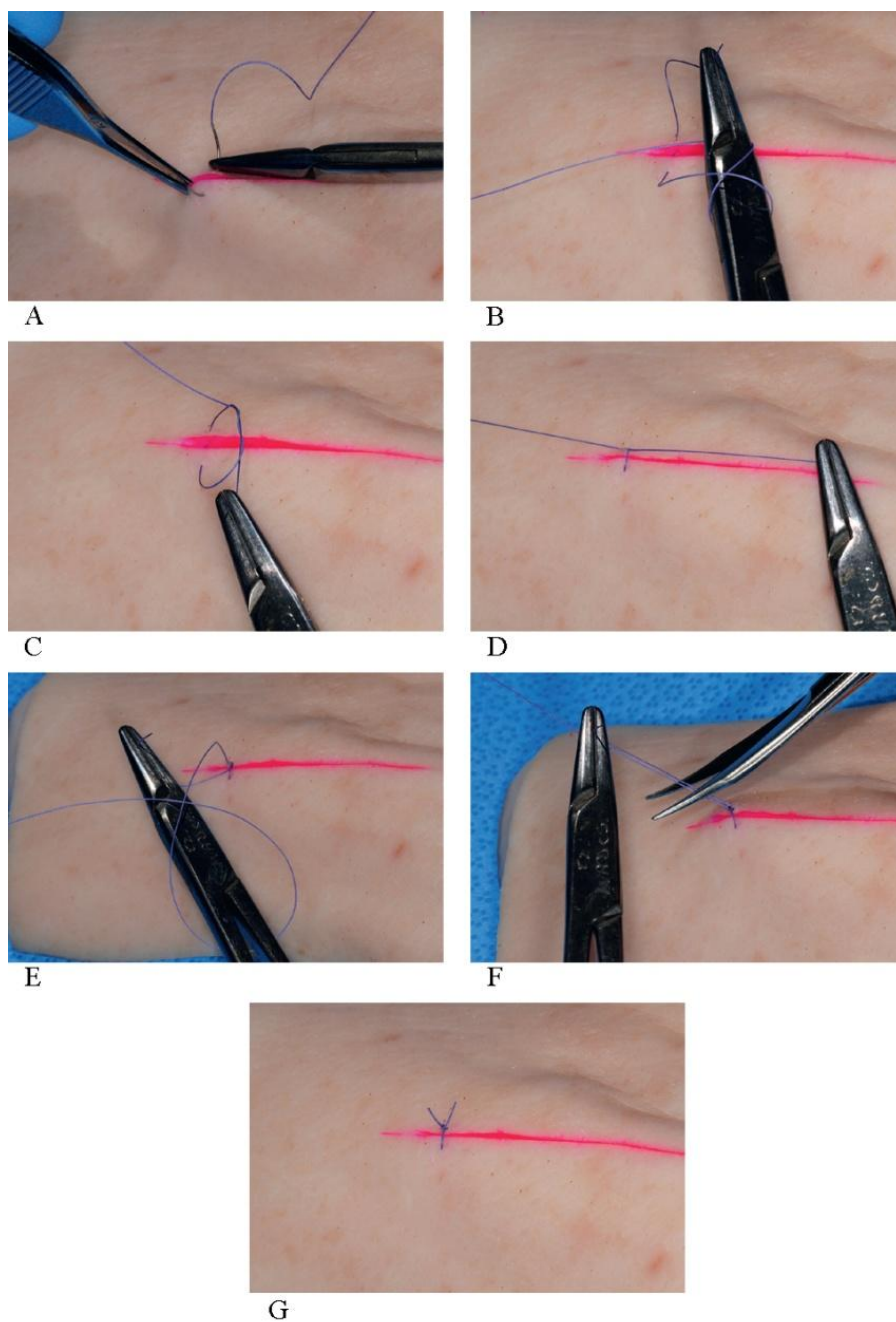
Benigni odontogeni i neodontogeni tumori mezenhimalnog podrijetla su česte patološke promjene u ustima djece. To su najčešće odontomi, cementomi, fibromi, papilomi, odontogene i neodontogene ciste. Uglavnom su malih dimenzija i slaborastući, a najčešće se otkrivaju slučajno na rutinskom pregledu. Epulis ili gigantocelularni fibrom je hipertrofična tkivna tvorba slična tumoru koja se nalazi na gingivnoj mukozii (slika 10). Etiološki uzročnik često je trauma ili iritacija gingive, koja je najčešće povezana s erupcijom, ekfolijacijom ili infekcijom. Veličina epulisa varira od nekoliko milimetara do nekoliko centimetara. Mogu postojati razlike u boji, konzistenciji i površinskoj teksturi, a one ovise o sastavu tkiva. Primjeri epulisa su piogeni granulom, periferni osificirajući granulom, periferni gigantocelularni granulom i vilozni papilom. Iako su patohistološki oblici svih navedenih lezija različiti, njihova terapija je ista. Tretman je potpuna ekscizija tumora, a patohistološkom analizom potvrđuje se definitivna dijagnoza. Recidivi se obično ne javljaju. Ako postoji mogućnost najbolje je eksciziju izvesti termokauterom ili laserom zbog izbjegavanja obilnijeg krvarenja (3, 5, 19).



Slika 10. Gigantocelularni fibrom.
Preuzeto iz: (21).

11. ŠIVANJE MEKIH TKIVA OROFACIJALNOG PODRUČJA

Svaka rana mekog tkiva mora biti zatvorena unutar 24 sata. Dobro postavljene šav osigurava brže primarno cijeljenje. Šivanje može reducirati sekvestraciju odlomljenih koštanih fragmenata i može spriječiti bakterijsku kontaminaciju gingivnog sulkusa. Nadalje, rana manje boli kada su eksponirani koštani defekti dobro prekriveni periosealnim i gingivnim tkivom. Kod djece je poželjno koristiti resorbirajući konac. U osnovni instrumentarij spadaju: kirurška igla, kirurški konac, iglodržač, pinceta, škarije, kuka. Šavovi koji se najčešće rabe u oralnoj kirurgiji su jednostavni pojedinačni šav (slika 11), okomiti madrac šav, horizontalni madrac šav, subkutani šav, jednostavni produženi šav.



Slika 11. Postavljanje jednostavnog pojedinačnog šava. (A) Igla prolazi kroz jednu stranu rane na drugu. (B, C) Pravljenje petlje. (D) Zatezanje šava. (E) Pravljenje petlje u kontra smjeru. (F) Rezanje konca. (G) Postavljen šav. Preuzeto iz: (21).

12. KOMPLIKACIJE PRI ORALNO-KIRURŠKIM ZAHVATIMA

Komplikacije su neželjeni događaji koji otežavaju ili produžuju tijek i ishod kirurškog tretmana. Mogu se dogoditi prije kirurške intervencije, tijekom davanja anestezije, za vrijeme kirurške intervencije i nakon operativnog zahvata. Komplikacije tijekom davanja anestezije su: sinkopa, alergijske reakcije, anafilaktički šok, intravenozna aplikacija anestetika, hematoma, anestezija drugih živaca, te lom, infekcija, gutanje i aspiracija igle (6,7,8,9,15,20).

12.1. Sinkopa

Sinkopa je najčešća komplikacija koja nastaje tijekom aplikacije anestetika. To je nagli, kratkotrajan i neočekivan gubitak svijesti koji nastaje kao posljedica trenutne ishemijske središnjeg živčanog sustava i kore velikog mozga. Prema etiologiji postoje: vazovagalna, kardiopulmonalna i cerebrovaskularna sinkopa. Vazovagalna sinkopa se najčešće događa u stomatološkoj ordinaciji i nastaje kao posljedica pada arterijskog krvnog tlaka i smanjenja frekvencije rada srca uslijed djelovanja *nervusa vagusa*, što za posljedicu ima insuficijenciju cirkulacije u središnjem živčanom sustavu. Simptomi sinkope su: izrazito bljedilo lica, znojenje, niski krvni tlak, slab ili normalan puls i normalan tonus sfinktera. Može doći do kratkotrajnog zaustavljanja disanja i rada srca. Pacijent osjeća mučninu, slabije čuje, ima osjećaj praznine u trbuhu, a prisutna je i midrijaza (20). Ukoliko dođe do pojave sinkope, pacijenta treba postaviti u ležeći položaj i osloboditi dišne putove. Ako dođe do zapadanja jezika, treba ga izvući naprijed i aspirirati slinu (8,9,20).

12.2. Alergijske reakcije

Sistemska alergijska reakcija na lokalni anestetik najčešće nastaje neposredno nakon ubrizgavanja anestetika. Alergijska reakcija na anestetik očituje se pojavom osipa i angioneuralnog edema koji zahvaća očne kapke, usne, jezik i grkljan. Alergija je češća kod anestetika esterske skupine nego kod anestetika amidne skupine. Postoji li alergija na amidne anestetike, najbolje je kirurški tretman obaviti u općoj anesteziji. Anafilaktički šok je akutna i vrlo brza sustavna alergijska reakcija. To je najteži i najurgentniji oblik alergijske reakcije. Manifestacije su: generalizirana urtikarija i edem, bolovi u leđima, vaskularni kolaps i ishemija unutarnjih organa (pluća, srce, mozak), hipotenzija, tahikardija, jak bronhospazam. U slučaju pojave prvih znakova anafilaktičkog šoka treba prekinuti davanje anestezije, osloboditi dišne puteve, dati simpatomimetike kako bi se postigla normalizacija kardiovaskularnog sustava i krvnog tlaka, kortikosteroide kako bi se spriječio daljnji izlazak plazme iz krvi i smanjio edem, kisik kako bi se poboljšala respiracija i antihistaminici kako bi se spriječilo vezanje naknadno stvorenog histamina. Najvažnije je dati 0.5 ml adrenalina (1:1000) intravenski, intramuskularno ili sublingvalno. Ova doza može se ponoviti najviše dva puta u razmacima od 5 do 10 minuta. Zatim se intravenski daju kortikosteroidi u dozi od 250 mg i mogu se ponoviti najviše 4 puta u razmacima od 3 i 5 minuta. Važna terapijska mjera je i administracija kisika preko maske. Na kraju se mogu intramuskularno aplicirati antihistaminici u dozama od 20 i 40 mg.

12.3. Postoperativna bol

Najčešća postoperativna komplikacija je postoperativna bol. Etiologija je različita, a najčešći uzroci su: nagnječenje i kidanje mekih tkiva instrumentima za vađenje, ozljeda mišića, oštećenje periosta, ozljeda koštanih lamela alveolarne kosti, stvoreni hematomi, neorganizirani ugrušak i infekcija rane. Terapija može biti simptomatska i kauzalna. Simptomatska terapija obuhvaća primjenu analgetika (paracetamol, acetaminofen, kodein) i lokalnu primjenu infracrvenih zraka i zagrijavanje. Kauzalnom terapijom uklanja se uzrok boli: uklanjanje nekrotičnog septuma, obrada oštrih koštanih izdanaka te ponovni pravilna obrada rane kako bi se formirao novi, zdravi ugrušak. Jedan od najtežih oblika postekstrakcijske boli je alveolitis ili suha alveola, alveolarni neuritis, lokalni ostitis, te bolna alveola. Kliničkom slikom dominiraju dva simptoma: jaka intenzivna bol, koja se pojačava noću i u ležećem položaju, i odsustvo formiranja zdravog elastičnog koaguluma. Najčešće se javlja trećeg ili četvrtog dana nakon zahvata. Opće stanje pacijenta je loše jer loše spava, nedovoljno se hrani i intoksiciran je uzimanjem većeg broja analgetika. U ustima je prisutna alveola ispunjena raspadnutim ugruškom sive boje koji se lako kida pincetom i karakterističnog je mirisa (alveolitis exudativa), a može se javiti i u obliku kada je alveola suha (alveolitis sicca). Gubitak koaguluma može nastati na više načina: ispiranjem rane, sekundarnom infekcijom ili ako organizacija ugruška brže nastaje u gornjoj trećini alveole, a njeno dno ostaje prazno i ispunjeno je raspadnutim sadržajem. Radiološki je vidljiva zadebljala lamina dura koja onemogućava ispunjavanje alveole krvlju i time izaziva nastanak alveolitisa. Cilj terapije alveolitisa je uklanjanje raspadnutog koaguluma iz alveole i provociranje formiranja novog zdravog ugruška.

Prije kiretaže potrebno je anestetizirati područje te ponovo odraditi debridment rane. U alveolu je nakon kiretaže poželjno staviti analgetik i zavoj cink-oksida s eugenolom i sterilnom vatom. Cink-oxid djeluje kao lokalni anestetik, blagi dezinficijens, i pospješuje epitelizaciju. Zavoj cink–oksida stavlja se u prve dvije trećine alveole i mora se mijenjati svakih 48 do 72 sata. Infekcija rane najčešće se javlja poslije ekstrakcije inficiranih zuba ili cista gdje je infekcija proširena u okolno tkivo. Najveća destruktivna uloga u razaranju ugruška pripisuje se streptokokima, jer luče fibrinolitički aktivan endotoksin streptokinazu. Klinička slika se sastoji od crvenila, boli, otoka, gnojnog sadržaja, a javljaju se i opći simptomi infekcije. U rani se nalazi mnogo granulacijskog tkiva koje na dodir krvari, a bol je različitog intenziteta. Terapija se sastoji od uklanjanja granulacijskog tkiva i gnoja iz rane, ispiranja mlakom fiziološkom otopinom i aplikacije jodoform trake kao drena. Antibiotici su sekundarna terapija, daju se samo u sklopu općih mjera liječenja, nikako kao lokalna aplikacija u ranu.

12.4. Krvarenje

Krvarenje je česta i teška komplikacija i uglavnom je posljedica traume koja se dogodi tijekom operativnog zahvata. Uzroci krvarenja mogu biti opći i lokalni. Opći uzroci krvarenja sreću se kod pacijenata s različitim oblicima hemoragijskih bolesti (trombocitopenija, aplastične anemije, hemofilije, manjak V. i VII. faktora koagulacije, hipovitaminoze A, B, C, K vitamina, teška oštećenja jetre, tifus, meningitis, krvarenje zbog dijabetesa). Lokalno krvarenje nastaje kao posljedica ozljede krvnih žila, mekih i koštanih tkiva.

Koštana krvarenja se javljaju zbog ozljede kosti, a mnogo su češća iz spongioznih nego kompaktnih dijelova kosti, zato što je spongioza bogatija sitnim krvnim žilama. Javljaju se u mlazu sinkronizirano sa srčanom sistolom kada je došlo do ozljede arterije u kosti ili kao stalno lagano istjecanje krvi. Koštana krvarenja se javljaju nakon ekstrakcije zuba, ali i poslije svih operativnih zahvata na kosti kao što su: alveoplastika, tuberooplastika, operacije koštanih izbočenja (*torus mandibulae*, *torus palatinus*), operacije cisti i vađenja impaktiranih zubi. Meka tkiva krvare nakon ozljede, kidanja i nagnječenja mukoperiosta. Krvarenja iz gingive mogu se javiti kod patološki promijenjene gingive i kod nekih sistemskih bolesti. S obzirom na broj krvnih žila koje se nalaze u parodontu, parodontna krvarenja su najjača. Parodontni ligament ima najbogatiju krvnu mrežu u odnosu na ostale dijelove parodonta i zato je krvarenje puno češće i jače kod vađenja višekorijenskih zuba.

12.4.1. Hemostaza

Hemostaza je proces zaustavljanja krvarenja. Danas postoji veliki broj načina postizanja hemostaze, tako da gotovo i ne postoji postoperativno krvarenje koje se ne može zaustaviti. Arteficialna hemostaza predstavlja skup postupaka koje liječnik primjenjuje s ciljem zaustavljanja krvarenja u slučajevima kada ono ne prestane spontano. Umjetna hemostaza može biti privremena ili definitivna. Privremena umjetna hemostaza je urgentna mjera koju liječnik poduzima kako bi zaustavio krvarenje i to su najčešće: tamponada, digitalna kompresija i hladni oblozi. Definitivna umjetna hemostaza je mjera kojom se konačno zaustavlja krvarenje, a može biti: kemijska, biološka, mehanička i fizička.

12.4.1.1. Mehanička hemostaza

Mehanička hemostaza je najstariji oblik lokalne hemostaze. Za uspješnu primjenu mehaničke hemostaze važno je ustanoviti odakle krvarenje potječe, je li ono arterijsko ili vensko, i da li je iz manje ili veće krvne žile. Kod bolesti s hemoragijskim sindromom, na primjer kod koagulopatija, kontraindicirana je primjena mehaničke hemostaze, jer može uzrokovati stvaranje hematoma koji može i ugroziti život bolesnika. Najčešće metode mehaničke hemostaze su: digitalna kompresija, površinska tamponada gazom, duboka tamponada jodoform gazom, akrilatna ploča i podvezivanje krvne žile. Digitalna kompresija izvodi se pritiskom jednog ili više prstiju na mjesto krvarenja. Često predstavlja prvu pomoć do provedbe konačne hemostaze. Krvarenje je zaustavljeno potpuno, ali privremeno. Površinska tamponada gazom je prva mjera koja se primjenjuje za zaustavljanje krvarenja. Učinak hemostaze postiže se sljepljivanjem nitima gaze s krvlju i sekretom rane. Ova metoda se najčešće primjenjuje kako bi se spriječilo krvarenje neposredno poslije vađenja zuba. Najčešće primjenjivana metoda lokalne hemostaze je duboka tamponada jodoform gazom. Primjenjuje se kod koštanih krvarenja, krvarenja iz parodontnih krvnih žila, sekundarnih krvarenja i krvarenja nakon povrede velikih krvnih žila. Kod alveola višekorijenskih zuba potrebno je provesti tamponadu svake alveole zasebno. Nakon pola sata treba provjeriti stanje pacijenta, a ako krvarenje nije zaustavljeno postupak se treba ponoviti. Tampon treba ostaviti u alveoli od 3 do 5 dana i to je vrijeme dovoljno da počne stvaranje ugruška. Ako se gaza vadi ranije, postoji mogućnost izazivanja ponovnog krvarenja. Postupak duboke tamponade je bolan zbog čega uvijek treba anestetizirati područje na kojem se obavlja postupak.

12.4.1.2. Kemijska hemostaza

Kemijski hemostatici su sredstva koja vazokonstriksijski djeluju na krvne žile ili ubrzavaju zgrušavanje krvi. Kemijska sredstva za hemostazu mogu biti opća i lokalna, a njima se hemostaza uspostavlja privremeno ili konačno. Lokalni kemijski hemostatici se apliciraju na površinu koja krvari, a opći hemostatici se daju peroralno, intramuskularno i intravenski. Opći hemostatici djeluju na način da smanjuju permeabilnost kapilara, mijenjaju osmotske odnose u tkivu i utječu na povećano raspadanje trombocita. Najčešće su primjenjivani: otopina natrij-klorida, otopina glukoze, kalcijeve soli, aminokaprionska kiselina, ciklokapron, dycinone, vitamin K, i vitamin C. Lokalni kemijski hemostatik može biti neko od kaustičnih sredstava (3% vodik- peroksid, 1-2% kalij- hipermanganat, trikloroctena kiselina). Koriste se kod krvarenja kože i sluznice s jasno ograničenim područjem. Vazokonstriksijska sredstva koja se najčešće primjenjuju kao lokalni kemijski hemostatici djeluju izazivajući grč i skupljanje krvnih žila su: adrenalin, noradrenalin, oksitocin, vazopresin i korbadrin. Njihova loša osobina je to što nakon kratkog vazokonstriksijskog djelovanja nastaje reaktivna vazodilatacija krvnih žila koja može uzrokovati novu pojavu postoperativnog krvarenja uz nastanak hematoma. Vitamin K se preporučuje samo u slučajevima produženog protrombinskog vremena, liposolubilna je, resorbira se u crijevima u prisustvu žučne kiseline i pomaže stvaranje protrombina u hepatocitima jetre. Zavoj cink-oksida eugenola koristi se kod krvarenja poslije višestrukih ekstrakcija, krvarenja iz svježih većih površina sluznice i kosti, poslije ekscizije i gingivektomije, te kod bolesnika s hemoragijskim sindromom. Zavoj ZnOE djeluje i blago anestetski, a mana mu je jak miris.

12.4.1.3. Biološka hemostaza

Biološki hemostatici se proizvode iz čovječe ili životinjske krvi. Lokalni biološki hemostatici svojim sastavom mogu nadoknaditi sastojke koji nedostaju u krvi bolesnika, uspješno zamjenjuju mehaničke i fizičke metode hemostaze, jednostavno se primjenjuju, bezbolno se apliciraju i adhezivni su. Najčešće se koriste trombinski i fibrinski preparati.

12.4.1.4. Fizička hemostaza

Fizičke metode lokalne hemostaze temelje se na primjeni električne struje i topline izazivajući koagulacijsku nekrozu tkiva. Termokauterizacija se provodi na način da se krvna žila dodirne žicom ili plastičnim instrumentom zagrijanim do usijanja. Metoda je bolna i treba se izvoditi uz obaveznu lokalnu anesteziju. Elektroauterizacija je i operativna tehnika. Posebno je indicirana u slučajevima kada se ne može napraviti ligatura krvnih žila i kada se krvarenje javlja na više mjesta iz mekog tkiva.

12.5. Upute pacijentu

Nakon oralno-kirurškog zahvata treba dati upute pacijentu ili roditelju da ne jede i ne žvače prije nego prestane djelovanje anestezije, da ne konzumira toplu i čvrstu hranu dva dana nakon intervencije te da ranu ne ispiru čajevima, otopinama ili slanom vodom. Ispiranjem rane se ispiru i ugrušak, a čvrsta i topla hrana mogu uzrokovati krvarenje. Svima treba preporučiti mirovanje i apliciranje hladnih obloga izvana. Izuzetno je važno zabraniti uzimanje acetilsalicilne kiseline.

13. RASPRAVA

Ovim radom prikazani su najčešći oralno kirurški zahvati kod djece i različite tehnike njihovih izvođenja, od konvencionalnih do modernih. Poželjno je za svakog stomatologa da bude upoznat sa svim zahvatima i metodama rada kako bi uspješno izvodio operacije u svakodnevnoj kliničkoj praksi. Klasična tehnika oralno kirurških zahvata je još uvijek najčešće primjenjiva. Izvodi se i na koštanim i na mekim tkivima. Glavne karakteristike su odizanje mukoperiostalnog režnja, kontrola krvarenja i obavezno zatvaranje rane šivanjem. Od posebne zanimljivosti su ozljede i anomalije mekih tkiva orofacijalne regije, jer imamo mogućnost izbora liječenja termokauterom ili laserom. Termokauter koristi električnu struju za sječenje i koagulaciju tkiva. Njime je omogućena bolja preglednost radnog polja i veća kirurška preciznost. Laser je sofisticirani uređaj koji se koristi za sječenje, koagulaciju i denaturaciju tkiva. Izuzetno je pogodan za dezinfekciju tkiva, poput džepova i korijenskih kanala, terapiju mukokela te mukogingivnih anomalija kao što su frenulektomije, gingivoplastike, biopsije. Rad laserom je učinkovit, siguran, precizan i minimalno invazivan. Opisane su i najčešće komplikacije koje mogu nastati neposredno prije, za vrijeme, ili nakon izvođenja zahvata. To su neželjeni, najčešće nepredvidivi, događaji koji se moraju hitno sanirati što komfornije za pacijenta. Primjerice, krvarenje je jedna od najtežih komplikacija i uglavnom je posljedica traume koja se dogodi pri izvođenju operacijskog zahvata. Ovdje na raspolaganju imamo različite metode postizanja hemostaze: mehaničku, kemijsku, biološku i fizičku.

Najčešće primjenjivane mehaničke tehnike su digitalna kompresija, tamponada gazom, podvezivanje krvne žile, akrilatna ploča. Od kemijskih se upotrebljavaju: otopina natrij-klorida, otopina glukoze, kalcijeve soli, aminokapriionska kiselina, ciklokapron, dycinone, vitamin K, i vitamin C. Biološki hemostatici su fibrinska pjena, hemofibrin, trombin, tissucol-kit, a proizvode se iz čovječe ili životinjske krvi. Fizičke metode lokalne hemostaze temelje se na primjeni električne struje i topline: elektro- i termokauterizacija. Svaki stomatolog treba odabrati primjerenu tehniku u skladu sa svojim znanjem i mogućnostima.

14. ZAKLJUČAK

Oralno-kirurški zahvati u dječjoj dobi poduzimaju se s ciljem omogućavanja nicanja i pravilne postave zuba u zubni luk, a to su najčešće ekstrakcije zuba (mliječnih resorbiranih i zaostalih mliječnih korjenova, inficiranih mliječnih zuba, trajnih prekobrojnih tipičnih i atipičnih zuba), različite mukogingivne nepravilnosti (eruptivne ciste, ankiloglosija, perzistirajući frenulumi gornje usne), ciste neodontogenog podrijetla (mukokele, ranule), kao i razne benigne proliferacije mekih i tvrdih tkiva usne šupljine (odontomi, cementomi, fibromi, papilomi). Od izuzetne je važnosti procijeniti pravo vrijeme i odgovarajuću tehniku za kirurški tretman nepravilnosti ili uklanjanja patološkog procesa. Dentoalveolarni kirurški zahvati u dječjem uzrastu moraju biti izvedeni tako da ne ometaju rast i razvoj zuba i čeljusti tijekom izvođenja intervencije.

15. SAŽETAK

Oralno kirurški zahvati kod djece su jedinstveni, jer su vezani uz određen uzrast i po mnogo čemu se razlikuju od zahvata kod odraslih pacijenata. Dječji uzrast karakteriziraju mnoge anatomske, morfološke i histološke specifičnosti kao što je građa kosti, resorbirani korijenovi mliječnih zuba, pojava prekobrojnih zuba, te neke anomalije mekih tkiva. Od velike je važnosti suradnja dijeteta, odnosno liječnikov pristup dijetetu, gdje se od stomatologa očekuje poznavanje i primjenjivanje mnogih bihevioralnih tehnika obuzdavanja. Sami zahvati se mogu obaviti konvencionalnim tehnikama, ali i modernijim metodama, korištenjem termokautera ili lasera. Najčešći oralno kirurški zahvat je ekstrakcija zuba tijekom kojeg se odgovarajućim pokretima kidaju vlakna periodontalnog ligamenta i širi alveola kako bi se zub izvukao u cjelini. Osnovni instrumenti koji se koriste su kliješta i poluge. Česta pojava kod djece su prekobrojni zubi, najčešće je to meziodens, a njihova dijagnoza se postavlja kliničkim pregledom i obavezno radiološkom snimkom. Potrebno je biti jako oprezan pri uklanjanju prekobrojnih zubi kako se ne bi izvadio krivi trajni zub. Kao posljedica neliječenog karijesa često nastaju akutne odontogene infekcije. Primarna terapija je ekstrakcija zuba uzročnika, incizija apscesa i drenaža, a sekundarna je primjena antibiotika. Pri obavljanju zahvata može doći i do određenih komplikacija, od kojih su sinkopa i postoperativna bol najčešće, a krvarenje i anafilaktični šok najopasnije. Nakon svakog oralno kirurškog zahvata pacijent dobiva specifične postoperativne upute.

16. SUMMARY

SURGICAL PROCEDURES IN PEDIATRIC DENTISTRY

Surgical procedures in pediatric dentistry are unique, as they are related to a certain age and they are in many ways different from those in adult patients. Children's age is characterized by many anatomical, morphological and histological specifics. Some of those are bone structure, root resorption of deciduous teeth, supernumerary teeth, and soft tissue anomalies. It is of critical importance that the doctor of dental medicine is familiar with several behavioral techniques to restrain a child during surgery. Procedures themselves can be done by both conventional techniques and more modern methods, by using hot knife thermocutter or laser. The most common oral surgery procedure is tooth extraction during which the adequate movements tear the fibers of the periodontal ligament and the alveolus spreads so the tooth can be pulled out as a whole. The main instruments used are the forceps and luxators. Supernumerary teeth frequently occur in children's age (the most common being mesiodens), and they are diagnosed clinically and by X-ray. Furthermore, it is necessary to be very careful when removing a supernumerary tooth in order not to extract a wrong permanent tooth. Acute odontogenic infections often occur as a result of untreated caries. The primary therapy is tooth extraction, abscess incision and drainage, and the secondary is the usage of antibiotics. Certain complications can happen while performing the procedure, of which syncope and postoperative pain are the most common, but bleeding and anaphylactic shock are more dangerous. After each surgical procedure, the patient receives specific postoperative instructions.

17. LITERATURA

1. Beloica D, Vulović M, Carević M, Ivanović M, Vulićević Z, Marković D, et al. Dečja stomatologija - praktikum. Beograd: Kuća tiska; 2010.
2. Kaban LB, Troulis MJ. Pediatric Oral and Maxillofacial Surgery. Philadelphia: Saunders; 2004.
3. Troulis MJ, Williams WB, Kaban LB. Staged protocol for resection, skeletal reconstruction, and oral rehabilitation of children with jaw tumors. J Oral Maxillofac Surg. 2004;62(3):335-43.
4. Todorović Lj i sur. Oralna kirurgija. Beograd: Nauka; 2002.
5. Macalister AD. Oral surgery for the child patient. Philadelphia; 1975.
6. Roberts GJ, Hosey MT. Pharmacological management of pain and anxiety. In : RR. Welbury, MS. Duggal, MT. Paediatric Dentistry. 3rd ed. Oxford: Oxford University Press; 2005. p. 63-88.
7. Fisher QA, Feldman MA, Wilson MD. Pediatric responsibilities for preoperative evaluation, J Pediatr. 1994;125(5):675-85.
8. Steward DJ. Preterm infants are more prone to complications following minor surgery than are term infants. Anesthesiology 1982;56:304-6.
9. Mason RM. Principles and procedures of orofacial examination. Int J Oral Myol. 1980;6(2):3-19.

10. Berlien HP, Müller G. Lasers in Surgery, *Medical Corps International* 4, No.6, 11, 1989.
11. Berlien HP, Müller G, Waldschmidt J. Lasers in Pediatric Surgery, *Operative Technique in Neonates and Infants, Progress in Pediatric Surgery, Vol. 25*, Springer-Verlag 1990, p. 5
12. Philipp C, Berlien HP, Waldschmidt J. Lasers in Pediatric Surgery: A Review. *J Clin Laser Med Surg.* 1991; 9(3):189-94.
13. Sowray JH. Localised injuries of the teeth and alveolar process. In: Rowe NL, Williams J. *Maxillofacial injuries.* pp. 214-31, Edinburgh, 1985.
14. Dodson TB, Kaban LB. Diagnosis and management of pediatric facial infections. *Oral Maxillofac Surg Clin North Am.* 1994;6:13-20.
15. Givner LB, Mason EO Jr, Tan TQ, Barson WJ, Schutze GE, Wald ER, et al. Pneumococcal endocarditis in children. *Clin Infect Dis.* 2004;38(9):1273-8.
16. Seifert G, Okabe H, Caselitz J. Epithelial salivary gland tumors in children and adolescents: analysis of 80 cases (Salivary Gland Register 1965-1984), *ORL J Otorhinolaryngol Relat Spec.* 1986;48(3):137-49.
17. Edwards JG. The diastema, the frenulum, the frenectomy: a clinical study. *Am J Orthod.* 1977;71:489-508.
18. Bell WH. Surgical-orthodontic treatment of interincisal diastemas. *Am J Orthod.* 1970;57:158-63.

19. Moriconi ES, Popowich LD. Alveolar pyogenic granuloma: review and report of a case. *Laryngoscope* 1984;94:807-9.
20. Miller RI. *Anesthesia*. 5th ed. St Louis: Elsevier; 2000.
21. Cameron AC, Widmer RP. *Handbook of pediatric dentistry*. 4th ed. Toronto: Mosby; 2013.
22. McDonald RE, Avery DR, Dean JA. *Dentistry for the child and adolescent*. 9th ed. Missouri: Elsevier; 2011.

18. ŽIVOTOPIS

Boris Gračan je rođen 26. veljače 1985. godine u Zagrebu. Nakon završene osnovne škole upisuje Zdravstveno učilište u Zagrebu, zubotehnički smjer, a nakon toga upisuje Stomatološki fakultet u Zagrebu. Profesionalno se bavi crtanjem te objavljuje crteže i ilustracije u mnogim domaćim knjigama i časopisima.